İÇİNDEKİLER

Malign Glial Tümörlerin Patolojik Değerlendirmesinde Gelişmeler 3
Prof. Dr. Aydın Sav
Acıbadem Üniversitesi Tıp Fakültesi, Tıbbi Patoloji Anabilim Dalı

Malign Glial Tümörlerin Cerrahisinde Yenilikler 28
Prof. Dr. M. İbrahim Ziyal
Marmara Üniversitesi Tıp Fakültesi, Nöroşirürji Anabilim Dalı

Anaplastik Gliomlarda Değişen Tedavi Standartları 32
Prof. Dr. Gökhan Demir
İstanbul Bilim Üniversitesi, Tıbbi Onkoloji Bilim Dalı

Glioblastoma Tedavisinde Yenilikler 35
Prof. Dr. M. Ufuk Abacıoğlu
Neolife Tıp Merkezi, Radyasyon Onkolojisi Bölümü

Koordinatör : Prof. Dr. Metin Ertem

Bilimsel Kurul :
- Prof. Dr. Ufuk Abacıoğlu
- Prof. Dr. Mert Başaran
- Prof. Dr. Sevil Bavbek
- Prof. Dr. Sabri Ergüney
- Prof. Dr. Nil Molinas
- Prof. Dr. Ahmet Öber
- Prof. Dr. Esra Sağlam
- Prof. Dr. Sedat Turkan
- Prof. Dr. Serdar Turhal
- Prof. Dr. Ömer Uzel

Malign Glial Tümörlerin Patolojik Değerlendirmesinde Gelişmeler

Prof. Dr.
Aydın Sav

Acıbadem Üniversitesi
Tıp Fakültesi
Tıbbi Patoloji Anabilim Dalı

Genel Bakış
WHO 2007 sınıflamasında temel kavramlar
Tümörlerde dereceleme
Astrositik tümörlerin derecelemesi
Prognostik faktör olarak tümör derecesi
Diagnostik markerler
Histopatoloji ve immünohistokimya (İHK)
İmmünohistokimyasal markerler
Moleküler ve genetik markerler
MGMT
IDH1, IDH2
GBM'de kombine 1p/19q kodelesyonu
İlaç yanıtını belirlemede prediktif işaretleyici

Anahtar kelimeler: diagnostik markerler, GBM'de kombine 1p/19q kodelesyonu, histopatoloji, IDH1, IDH2, ilaç yanıtını belirlemede prediktif işaretleyici, immünohistokimyasal markerler, MGMT, moleküler ve genetik markerler, tümörlerde dereceleme, WHO derecelemesi,

Genel Bakış

Gliomların histolojik sınıflaması tümör hücrelerinin non neoplastik hücrelerle morfolojik benzerlikleri ile belirli yapısal özelliklerine dayanır. Bu nedenle WHO sınıflamasında birçok gliom astrositik, oligodendroglial, mikst oligo-astrositik veya ependimal tümör olarak sınıflandırılır. Astrositik tümörler sık olanlardır ve glioblastom en malign olanıdır. Erişkinlerdeki birçok astrositik, oligodendroglial ve oligoastrositik tümör çevresindeki beyin dokusunu infiltre eder. Bu nedenle bu tümörlere"diffüz gliomlar "adı verilir. Düşük dereceli diffüz gliomlar (WHO derece II) malign progresyon göstererek anaplastik (WHO derece III) gliomlara ve sonunda sekonder glioblastomlara (WHO derece IV) dönüşürler. Bugüne kadar gliomların tanı ve derecelemesindeki altın standart histopatolojidir. Bununla beraber, gliomların histolojik sınıflaması gözlemciler arası belirgin farklılığa yol açar. Ayrıca, birçok tümör klinikte çok farklı davranışlar sergileyebilir. Sonuçta, daha iyi bir prediksiyon ve uygun bir tedavi planlaması için daha ileri ve objektif sınıflamaya gereksinim vardır.

Genetik değişiklikleri ortaya koyan bilgiler son yıllarda hızla artmıştır. Kısacası, WHO derece II astrositomların yarısından fazlasında tümör supresör gen TP53 ve kromozom 17'deki LOH' (loss of heterozygosity) bulunur. İlaveten, kromozom 7 uzun kolunda kazanımlar bulunur. Tam tersine, oligodendroglial tümörler sıklıkla kromozom 1 kısa kolu kaybı ile kromozom 19 uzun kolu kaybını birlikte gösterirler. Oligoastrositik tümörler genetik olarak ya oligodendroglial ya da astrositik tümörlere yatkınlık gösterir (Cancer Genome Atlas Research Network 2008).

Son zamanlarda WHO derece II ve III astrositik, oligodendroglial ve oligoastrositik tümörlerde sıklıkla izositrat dehidrogenaz (IDH1) ve daha az olarak IDH2 mutasyonları gösterilmiştir. Bu da histolojik ve biyolojik birbirlerinden farklı olan tümörlerin benzer ortak inisyatörlerle yola çıktığını göstermektedir (Riemenschneider, 2010). Anaplastik (WHO derece III) astrositomlar sıklıkla CDKN2A, CDKN2B ve 9q21 üzerindeki p14 ARF gibi tümör supresör genler, kromozom 6, 11, 22q ve diğerleri gibi delesyonlardan oluşan ek progresyon-ilişkili genetik değişiklikler içerirler. Bunlara ek olarak, CDK4 veya CDK6 amplifikasyonu veya RB1 inaktive eden değişiklik de anaplastik astrositomlarda bulunmaktadır. Primer glioblastomların çoğunluğu yaşlı hastalarda kısa bir klinik öykü

sonrasında görülür. Primer glioblastomların genetik yapısı, gliomların progresyonu sonucu ortaya çıkan sekonder glioblastomlardan farklıdır. Primer glioblastomlarda sıklıkla EGFR ve PTEN mutasyonu bulunmasına rağmen IDH1 mutasyonu görülmez (Verhaak 2010). Hâlbuki sekonder glioblastomlarda sıklıkla TP53 ve IDH1 genlerinde mutasyon vardır. Ayrıca, array-CGH (comparative genomic hybridization) yöntemiyle elde edilen bilgilerle, bazı istisnaları olmakla birlikte, farklı astrositom tipleri ile primer ve sekonder glioblastomları birbirlerinden ayırt etmek mümkün olabilmektedir.

Son yapılan bir çalışmada, TCGA (The Cancer Genome Atlas) konsorsiyumu gen ekspresyonu esaslı moleküler sınıflamayla glioblastomları pronöral, nöral, klasik ve mezenkimal subtiplere ayırmıştır. İlaveten, EGFR, NF1 ve PDGFRA/IDH1 ekspressivitesindeki sapmalar her tipte birbirlerinden farklı olarak bulunmuştur. Agresif terapiye verilen yanıtlar subtiplere göre değişkenlik göstermekte olup klasik ve pronöral subtiplerin tedaviden en fazla yarar sağlayanlar olduğu gösterilmiştir (Verhaak 2010).

Diffüz gliomlardaki bu muhteşem moleküler temele rağmen, klinik pratikte kullanılan moleküler biomarker sayısı sınırlıdır. Bugüne kadar 1p ve 19q kromozom kollarındaki combine kayıplar, anaplastik astrositomlar ve glioblastomlardaki MGMT promoter hipermetilasyonu, diffüz gliomlardaki IDH1 ve IDH2 mutasyonları ile pilositik astrositomlardaki BRAF aberasyonları en bilinenlerdir (Korshunov 2009)

WHO 2007 sınıflamasında temel kavramlar

WHO derecelemesi

Histolojik dereceleme neoplazmın biyolojik davranışının öngörülmesidir. Klinikte tümör derecesi terapi seçeneklerini etkileyen anahtar faktör olup özellikle adjuvan radyoterapi ve spesifik kemoterapi protokollerinin kullanılıp kullanılmayacağının belirlenmesinde işe yarar. Sinir sistemi tümörlerinin WHO sınıflaması keskin hatlarla belirlenmiş dereceleme sisteminin yanısıra birçok neoplazmın "malignite skalası" olarak bilinen dereceleme teması da içermektedir (Kleihues 93; Kleihues 1999; Kleihues 2000). Yaygın olarak kullanılan bu skala (gösterge çizelgesi) ,

WHO sınıflamasının kullanılabilmesi için bir ön koşul değildir. Dördüncü Baskı'dan sorumlu olan WHO Çalışma Grubu sınıflamaya bir takım yeni tümörler eklemişlerdir. Bununla birlikte, yeni tanımlanmış tümörlerin sınırlı sayıda olması nedeniyle atanılan dereceler yalnızca öneri niteliğinde olup ek bilgiler ve uzun süreli izlemlerle birlikte değişebilirler (http://www.ncbi.nlm.nih.gov/pmc/articles/PMC1929165/?tool=pubmed#CR37).

Tümörlerde dereceleme

Derece I düşük proliferatif potansiyeli olan ve yalnızca cerrahi ile şifa bulabilen lezyonlardır. Derece II neoplazmlar genellikle infiltratif özellikte olan, düşük proliferatif özelliklerine rağmen nüks edebilenlerdir. Bazı derece II tümörler progresyon göstererek daha yüksek dereceli malignitelere dönüşebilirler. Örneğin, düşük dereceli astrositomlar anaplastik astrositoma veya glioblastoma (GBM) dönüşebilir. Benzer dönüşümler oligodendrogliom ve oligoastrositomlarda da görülebilir. WHO derece III tanımı, genellikle malignitenin histolojik bulgularından olan nükleer atipi ve hızlı mitotik aktivitenin bulunduğu lezyonları kapsar. Birçok durumda, derece III olan hastalar adjuvan radyoterapi ve/veya kemoterapi alırlar. WHO derece IV tanımı sitolojik olarak malign, mitotik olarak aktif, nekroza eğilimli tümörleri tanımlar ve postoperatif hastalık ilerleyerek ölümcül sonla biter. Derece IV için verilen örnekler arasında glioblastom, birçok embriyonel neoplazmlar ve sarkomlar bulunur. Çevre dokularda yaygın infiltrasyon ve kranyospinal yayılım, bazı derece IV neoplazmların ayırt edici özellikleridir.

Astrositik tümörlerin derecelemesi

Dereceleme sistematize edilerek değerlendirilmiş ve bir grup diffüz infiltratif astrositomda başarıyla uygulanmıştır. Bu neoplazmlar Ringertz (Ringertz 1950), St Anne-Mayo (Daumas-Duport 1988) ile daha önceki WHO şemalarına (Zülch KJ 1979; Zülch KJ 1993) benzer özellikler gösteren üç basamaklı dereceleme sisteminden oluşur. WHO diffüz infiltratif astrositik tümörleri yalnızca sitolojik atipi olması durumunda derece II (diffüz astrositoma), anaplazi ve mitotik aktivite göstermesi durumunda derece III (anaplastik astrositoma) ve ek olarak mikrovas-

küler proliferasyon ve/veya nekroz bulunması durumunda da derece IV olarak adlandırır. Bu sistem St Anne/Mayo sınıflamasına (Daumas-Duport 1988) çok benzer. Ancak aralarındaki tek fark: WHO sistemi derece I'i iyi sınırlı olan pilositik astrositom için kullanır. Hâlbuki St Anne/mayo sınıflamasında derece I tümör, çok nadir olan, atipi bulunmayan diffüz astrositom için kullanır. Doku örneklerinde yalnızca bir adet mitoz bulunması derece III davranışının beklenmesine yol açmaz. Ancak, bu durumda MIB-1 (Ki-67) işaretlemesi önem taşır. WHO derece IV tümörler için bazı yazarlar, yalnızca belirgin çok katlı endotel proliferasyonu olarak tanımlanan endotel proliferasyonu gerekliliğini kabul ederler. WHO sınıflaması aynı zamanda glomeruloid mikrovasküler proliferasyonunu da kabul etmektedir. Herhangi bir nekroz tipi olabilir, perinekrotik palizadlanma olmayabilir.

Prognostik faktör olarak tümör derecesi

WHO derecesi tedavi ve sonucun öngörülmesinde kullanılacak kriterlerin kombinasyondan oluşan bir komponenttir. Diğer kriterlerin arasında: hastanın yaşı, nörolojik performansı ve tümör yerleşim yeri; kontrast tutulumu gibi radyolojik özellikleri; cerrahi çıkarımın genişliği; proliferasyon indeksleri; ve genetik değişiklikler bulunur. WHO derece IV tümörlerin prognozu eldeki etkili tedavilere göre değişir. Glioblastom hastalarının çoğunluğu, özellikle yaşlı iseler, bir yıl ölürler. Diğer derece IV neoplazmların prognozu ise daha iyidir. Örneğin serebellar medulloblastomlar ve germinomlar gibi germ hücreli tümörlerinin ustalıklı radyasyon kullanımı ve kemoterapi uygulaması sonucu 5 yıllık sağkalım oranları %60 ve %80'dir (http://www.ncbi.nlm.nih.gov/pmc/articles/PMC1929165/?tool=pubmed#CR37)

Diagnostik markerler

Son yirmi yılda beyin tümörlerinin ve GBM'in özellikleri hakkında dikkat çekici birçok gelişme kaydedilmiştir. Genomiks, proteomiks, moleküler düzeydeki bilgiler olgunlaşmış ve bununla bağlantılı olarak GBM diagnostik ve biomarkerlerinde hakkında talebin artması da dikkat çekici boyutlara ulaşmıştır. Biomarkerlar tanımı itibariyle normal biyolojik süreç ve süreçler veya terapötik girişimlere verilen yanıtların objektif

olarak ölçülebilen ve değerlendirilebilen ayırt edici göstergeleri olarak tanımlanmaktadır (Group, 2001). Dolayısıyla, biomarkerler BOS, serum veya tümör dokularında (histopatoloji, proteinler, RNA/DNA, reseptörler, antikorlar) ölçülebilen diagnostik, prediktif ve farmakodinamik markerler olarak tanımlanırlar (Sawyers, 2008).

Histopatoloji ve immünohistokimya

Histopatolojik markerler

Beyin tümörlerinin bugünkü WHO sınıflamasında GBM nekroz ve/veya belirgin vasküler proliferasyonunun bulunduğu malign tümör olarak tanımlanmıştır. Malign davranış nedeniyle GBM Derece IV olarak bildirilmiştir. (Louis and International Agency for Research on Cancer, 2007).

Çeşitli histopatolojik paternler prognostik markerler kabul edilirler. Bir zamanlar nekrozun varlığı yokluğu WHO derece III ile IV arasında ayrımın yapılmasına kullanılırdı (Nelson 1983; Burger 1985; Burger, Green 1987; Daumas-Duport 1988; Kim 1991; Alvord, 1992). Nekrozun iki varyantı bulunur: (1) nekrotik tümör dokusu içindeki tümör nekrozları ve (Barker et al.) psödopalizadlaşan patern adıyla bilinen tümör hücrelerinin çevresini kuşattığı düzensiz küçük nekroz alanları (Louis and International Agency for Research on Cancer, 2007). Malign gliomlarda nekroz olmasa bile belirgin vasküler proliferasyonun bulunmasının aynı derecede maligniteyi yansıtan bir bulgu olduğu bilinir (Barker et al. 1996). Mikrovasküler proliferasyonun tanımımın yetersiz olması nedeniyle günlük pratikte sıkıntılar yaşanır. Çünkü çok katlı, mitozdan zengin, düz kas hücreleriyle birlikte perisitlerin çoğaldığı durumu saptayarak WHO derece III astrositomlarda gözden kaçan vasküler proliferasyondan fark ederek, GBM'den ayırt etmek o kadar da kolay bir iş değildir (Louis and International Agency for Research on Cancer., 2007). Bu nedenle mikrovasküler proliferasyonun nekroz kadar kolay ve kaliteli bir parametre olmamasının bir nedeni budur (Barker 1996).

Diğer yandan, GBM farklı morfolojik alt tipleri veya "differansiyasyon paternleri" nin sonuçlar ve prognozla ilişkili olduğu gösterilmiştir. Dev hücreli GBM (dhGBM) küçük hücrelerden zengin bir matrikste dev hücrelerin eşlik etmesi şeklinde tanımlanır (Louis and International Agency

for Research on Cancer 2007). Farklı raporlar dhGBM'in diğer GBM'lerden biraz daha iyi bir prognoza sahip olduğunu bildirir (Burger, Vollmer 1980; Margetts, Kalyan-Raman, 1989; Shinojima 2004). İlaveten, son WHO sınıflamasında nekrozun bulunduğu anaplastik oligoastrositom kaldırılıp yerine "oligodendroglial komponentli GBM derece IV" (GBMo) konmuştur (Louis and International Agency for Research on Cancer 2007). Bunun nedeni, bu tümörlerin nekrozsuz anaplastik oligoastrositom derece III'e göre daha kötü prognozlu olduğunu gösteren gözlemlerin bulunmasıdır (Miller 2006; van den Bent 2006). Ayrıca, GBMo klasik GBM'e oranla biraz daha iyi bir prognoza sahiptir (He 2001; Kraus 2001; Homma 2006). Küçük hücreli GBM'nin henüz prognostik değeri bilinmemektedir. Bu tümör varyantı yanlışlıkla anaplastik oligodendrogliom WHO derece III olarak tanı alabilir. Aslında khGBM yüksek bir proliferasyon oranı yanı sıra sık EGFR amplifikasyonu gösterir (Burger 2001; Perry 2004). Daha eski bir klinikopatolojik çalışma, khGBM'lerin klasik GBM'lere oranla daha iyi prognozlu olduklarını göstermiştir (Burger, Vollmer 1980). Ancak, aynı çalışmacının yapmış olduğu izlem çalışması önceki gözlemini desteklememiştir (Burger, Green 1987).

İmmünohistokimyasal markerler

Formalinde fikse-parafine gömülmüş dokulardaki epitopların gösterilmesinde kullanılan poli- ve hatta monoklonal antikorların geliştirilmesi rutin nöropatolojinin kalitesini iyileştirmiştir. Bununla birlikte, laboratuarlar ve gözlemciler arasındaki farklılıklar sonuçların karşılaştırmasını zora sokmaktadır. Bu ve bunun dışındaki birçok nedene bağlı olarak homojen olmayan protein ekspresyonları nedeniyle, geçerli WHO sınıflamasının yazarları tümörlerin yalnızca İHK yöntemleri kullanarak yapılan bir sınıflama önermekten kaçınmışlardır (Louis and International Agency for Research on Cancer 2007). Öte yandan, genetik markerler kullanarak karmaşık genetik laboratuarlar gerektirmeden kullanılabilen İHK tümörün kökenine bağlı çıkarım yapılmasında ve prognoz tayininde işe yarayan çekici bir araçtır (Jung 2011).

İHK'nın en çekici hedeflerinden birisi MGMT proteinidir. Gerçekten birçok çalışma İHK kullanılarak MGMT ile alkilleyici ajanlara verilen ya-

nıtın arasındaki ilişkinin varlığını saptamıştır (Belanich 1996; Jaeckle 1998; Levin 2006; Chinot 2007; Capper 2008). Bununla birlikte, çeşitli nedenler MGMT İHK değerini azaltmıştır. Tümör içindeki tümöral olmayan reaktif astrositler, mikroglia, lenfositler ve kan damarları değerlendirmeyi güçleştirmektedir (Felsberg 2009). İlaveten, <%10 ile >%50'den fazla olarak kabul gören eşik değerlerinin arasında bile farklı laboratuarlar ve gözlemciler arasında fark olması nedeniyle pozitif MGMT-GBM ile negatif MGMT-GBM arasında ayrım yapmak güçlük yaratabilmektedir (Preusser 2008). Dahası, birçok çalışmada İHK temelli MGMT sonuçları ile promoter metilasyon statusu arasında ilişki olduğunu gösterilememiştir (Grasbon-Frodl 2007; Lavon 2007; Preusser 2008; Rodriguez 2008).

Sonuç olarak, İHK kullanılarak yapılan MGMT uygun bir yöntem değildir. Bununla birlikte, genetik mutasyona bağlı orta çıkan epitoplarda İHK kullanımı çok da sınırlı değildir. Bunlardan bir örnek, belirli gruplar tarafından gösterilen, EGFR genindeki in-frame 2-7 delesyonuna bağlı görülen EGFRvIII reseptörüne (EGFRvIII veya 2-7 EGFR) seçici olarak bağlanan antikordur (Humphrey 1990; Hills 1995; Wikstrand 1995; Okamoto 1996; Jungbluth 2003). Ne yazık ki, bu sitotoksik veya radyo işaretleyicilerle işaretlenen bu antikorun patentlenmesi nedeniyle ticari hale gelemeyerek yaygınlaşamamıştır. Bu ve wild-tip EGFR, çapraz reaksiyon nedeniyle, EGFRvIII spesifik rekombinant bir antikor üretilerek daha önce sözü edilen sınırlamaların tümü aşılmıştır (Gupta 2010). Bununla birlikte, EGFRvIII spesifik antikorun prognostik ve prediktif değeri konusunda yeterince açık veri olmaması, bu antikorun rutin tanıdaki değerini azaltmaktadır.

Son zamanlarda nöroonkolojide IDH1 mutasyonlarıyla tümörlerin prognozları arasında ilişkinin bulunmasıyla birlikte yeni bir marker daha ortaya çıkmış bulunmaktadır. Bu mutasyon dağılımının yaklaşık %93 kadarı R132H varyantıyla ilişkilidir (Hartmann 2009). Bu mutasyona uğramış protein varyantı monoklonal antikorlar oluşturmak için ideal bir hedeftir. (Capper 2009; Kato 2009; Capper 2010). Geniş bir anaplastik astrositom ve GBM olgusundan oluşan klinikopatolojik seride, bu antikorun kullanılmasıyla elde edilen sonuçlarla genetik sekans analizindeki veriler birbirleriyle örtüşmüştür (Jung, 2011; Hartmann 2010). Aynı

zamanda, başka bir antikor da selektif olarak çok nadir olan IDH1R132 varyantını sorgulayabilmektedir. (Kaneko 2011).

Moleküler ve genetik markerler

GBM'de çok sayıda marker tanımlanmış ve bunlardan birkaçının uzun veya daha kısa sağkalımla ilişkili olduğu gösterilmiştir. Bununla birlikte, bu markerlerin birçoğu bağımsız bir çalışmayla gösterilmemiş veya daha önce yapılmış olan markerlerin prediktif ve prognostik değerini olduğunu ileri süren bağımsız çalışmaların validasyonu henüz ortaya konmamıştır.

Günümüzde GBM hastalarının genetik biomarkeri olan kabul gören iki adet marker bulunmakta olup bunlar MGMT promoter metilasyonu ve IDH1 mutasyonlarıdır.

MGMT

O6-methylguanine-DNA methyltransferase (MGMT) guanindeki sistein 145 konumuna transfer işlemini katalize den DNA onarım proteinidir. MGMT'nin alkillenmesi tek yönlü bir süreç olup MGMT'nin parçalanmasıyla son bulur (Olsson, Lindahl, 1980; Pegg 1983; Gerson, 2004). Temozolomid (TMZ) gibi alkilleyici ajanlar, diğer birçok şey gibi, guanindeki O6 pozisyonuna bağlanarak DNA replikasyonu engeller ve hücre ölümünü tetikler. MGMT proteini istenilen DNA hasarını onararak kemoterapötiğin etkisini azaltır. 10q26 geni üzerindeki MGMT'nin beş eksonu ve birinci eksondaki 98 CpG bölgesini kapsayan 763 bp ve promoter büyük kısmını kapsayan bir yapısı bulunur. Normal beyinde CpG bölgeleri tipik olarak metilenmemiştir. Buna karşılık, tümörlerde CpG bölgelerindeki sitosin metil gruplarını taşımak suretiyle metil -CpG bağlayıcı protein 2 ve metil -CpG-bağlayıcı domain protein 2 gibi Metil -CpG-bağlayıcı proteinlerinin DNA'ya bağlanmasını kolaylaştırır. Bu proteinler kromatin yapısını değiştirerek transkripsiyon faktörlerinin bağlanmasını engelleyerek MGMT'yi sustururlar (Nakagawachi 2003). GBM hücrelerinde hipermetile promoteri olan belirli miktardaki hastada, DNA onarım protein bulunmadığı için, alkilleyici ajanların sitotoksik etkileri artar. Böylece, MGMT hipermetilasyon kemoterapiye yanıtın bir prediktörüdür (Hegi 2005). Hipermetillenmiş MGMT'nin rolü hak-

kındaki yaygın kabul gören görüş, yalnızca radyoterapi görmüş MGMT hipermetilasyonu olan anaplastik astrositomların daha iyi klinik gidiş göstermesinin saptanmasıyla biraz sarsılmıştır. (van den Bent 2009a; Wick 2009).

Çeşitli çalışmalarda GBM'de MGMT hipermetilasyonunun bulunduğu (Esteller 2000) ve %35-%73 sıklıkla görüldüğü bildirilmiştir (Hegi 2004; Hegi 2005; Herrlinger 2006; Criniere 2007; Wick 2008; Brandes 2009a; Brandes 2009b; Clarke 2009; Dunn 2009; Prados, 2009; van den Bent 2009b; Weller 2009; Zawlik 2009; Weiler 2010). Sıklıklardaki farklılıkların yalnızca farklı tümör örneklerinin çalışılmasına bağlı değil kullanılan tekniklerin de farklı olmasına bağlı olduğu düşünülmektedir (von Deimling 2011).

MGMT hipermetilasyonun TMZ kemoterapisindeki prediktif rolü üzerindeki baskın ilginin nedeni: Hipermetillenmiş MGMT promoter olan GBM hastalarının TMZ kemoradyoterapisi alan hastalarda iki yıllık sağkalım oranları %49 ve 5 yıllık sağkalım oranları %14 civarında olmasındandır. Buna karşılık, yalnızca radyoterapi almış olan hipermetillenmiş MGMT promoter olan GBM hastalarının iki yıllık sağkalım oranları yalnızca %24 ve 5 yıllık sağkalım oranları %5'dir.

Kemoradyoterapi alan hipermetilasyonsuz MGMT promoterlu GBM hastalarının 2 ve 5 yıllık sağ kalım oranları %2 ve %0' iken kemoradyoterapi alan hipermetilasyonsuz MGMT promotorlu GBM hastalarının 2 ve 5 yıllık sağ kalım oranları %15 ve %8'dir (Hegi 2005; Stupp 2005; Stupp 2009). Daha sonraki yıllardaki çeşitli çalışmalar, MGMT promoter hipermetilasyonun, tanısı yeni konmuş olan GBM hastalarında prognostik faktörlerin arasındaki en güçlü olanı ve bu değişikliğin de alkilleyici ajanlara yanıtın belirlenmesinde işe yaradığını göstermiştir (Esteller 2000; Hegi 2004; Herrlinger 2006; Gorlia 2008; Brandes 2009b; Weller 2009; Jung 2011). MGMT promotor hipermetilasyonunun önemli prognostik rolü nedeniyle günümüzde her yeni terapötik rejim denemesinde hemen her zaman kullanılmaktadır.

Günlük pratikte GBM hastalarında nöronkologlar tarafından MGMT promoter statusunun değerlendirilmesine başvurulması yardımcı olabilmektedir. Ancak hipermetile promoter değerlendirilmesi yapılmamış farklı terapötik seçeneklerin bulunmaması, her iki hasta grubuna aynı

tedavinin uygulanmasını engellememektedir. Sonuç olarak, günümüzde MGMT statusunun araştırılıp araştırılmamasının ne klinik önemi ne de terapötik etkiler üzerinde doğrudan etkisi bulunmaktadır.

IDH1 ve IDH2

20.000'den fazla genin sekanslanmasıyla, sitozolik NADP+ bağıl izositrat dehidrogenazı (IDH1) kodlayan gendeki mutasyonlar, incelenen GBM'lerin %12'sinde saptanmıştır. IDH1 mutasyonları taşıyanların çoğunluğu sekonder GBM'lerdir. Bütün mutasyonlar tek allel üzerinde olup kodon 132'yi etkilemektedirler (Parsons 2008).

Daha sonraki çalışmalarda, IDH1 mutasyonlarının derece II ve III diffüz infiltratif astrositomların ve oligodendrogliomlar ile sekonder GBM'lerin %60-80'nında bulunduğunu göstermiştir. Tam tersine IDH1 mutasyonları primer GBM'lerin %5-10'nda bulunmaktadır

(Balss 2008; Yan 2009). IDH1 mutasyonunun yaklaşık %93'ü R132H varyantı iken, kodon 132'yi etkileyen diğer mutasyonal varyantlar %5'den azdır % (Hartmann 2009). IDH1 mutasyonu olmayan gliomlardan birkaç olguda mitokondriyal NADP+ bağıl izositrat dehydrogenazı (IDH2) kodlayan kodon 172'de mutasyonla saptanmıştır. IDH2 'deki kodon 172 de IDH1'deki kodon 132 ile homolog olup her ikisi de proteinin aktif bölgelerini kodlamaktadır (Yan 2009). Farklı derecelerdeki diffüz gliomlarda IDH1 mutasyonlarının sıklıklarında fark gözlenmemesine rağmen bu değişiklik tümörü başlatan ilk olaylardandır (Balss 2008).

Diğer tümörlerde görülmemesine karşılık, IDH1 mutasyonları diffüz infiltratif gliomlar ve akut myeloid lösemilerin hemen tamamında görülmektedir (Balss 2008; Bleeker 2009; Kang 2009; Mardis 2009). GBM IDH1 mutasyonları özellikle primer GBM'de değişmiş olan genetik marker olan EGFR ile ters orantılı olarak görülür (Sanson 2009). IDH1 ve IDH2 mutasyonlarını birçok fonksiyonel boyutları henüz çözülmemiştir. Bununla beraber son yayınlar IDH1 ve IDH2 mutasyonu taşıyan gliomların indüksiyon ve progresyonunda önemli rol oynayan birçok metabolik değişikliklerde rol oynadıklarını altını çizmektedirler. Wild tip IDH'lar NADP'yi NADPH izositrat'a, bunu da alfa-ketoglutarata indirmektedirler (Geisbrecht and Gould, 1999). İlk çalışmalar, hücre kültür testlerinde IDH1 mutasyonlarındaki fonksiyon mekanizmalarının kay-

bıyla birlikte azalan katalilik aktivite ve düşük alfa ketoglutarat yoğunluğu ortaya koymuştur (Ichimura 2009; Yan 2009). Bununla beraber, daha doğru olan alternatif kavram tümör hücrelerindeki IDH1 mutasyonlarının fonksiyon mekanizmalarında artışı göstermektedir. IDH12'deki kodon 132 mutasyonları ve IDH2'deki kodon 172 mutasyonları enzimlerin katalitik poşetlerini etkilemektedir. Mutasyona uğramış enzim tümör hücrelerinde yoğun miktarda bulunan NADPH □KG' hidroksiglutarata (2HG) indirgemektedir (Dang 2009). "Fonksiyon kazanımı" konsepti heterozigoz karakterdeki IDH1 ve IDH2 mutasyonlarını yeterince açıklamaktadır. Eğer 2HG, tümör hücreleri için önemli bir onkometabolit ise o halde wild-tip IDH1 tarafından üretilen alfaKG'nin bu katalitik akış için mutlak bulunması gerekmektedir. Hiç şüphesiz ki mutasyona uğramış IDH1 proteini wild tip IDH1'in katalitik aktivitesini etkilememektedir (Jin 2011).

Daha sonraları 2HG aşırı miktardaki 2HG yoğunlukları histon demetilazlar ve TET ailesinin 5-metilsitozin hidroksilazları gibi çeşitli alfaKG bağıl dioksigenazlarla kompetitif inhibitor olarak etkilemekte ve tümör hücrelerini epigenetik olarak etkilemektedir (Xu 2011). Aşırı 2HG düzeyleri tümör hücrelerinde başka metabolik sonuçlara da yol açmaktadır. Mutant IDH1 veya IDH2 mutasyonu eksprese eden hücrelerdeki 200'den fazla metabolitin profili çıkarıldığında farklı amino asitler,glutathion metabolitleri, kolin türevleri ve trikarboksilik asit siklüsü konsantrasyonları ile yalnızca wild-tip protein eksprese eden hücreler arasında fark olduğu gösterilmiştir (Reitman 2011). Şu an için, IDH1 diffüz infiltratif gliomlar için şüphesiz en önemli markerlerden biridir. IDH1 veya IDH2 mutasyonu olan primer GBM'lerin sayısı azdır.

Öte yandan, mutasyonu olmayan primer GBM'ler daha iyi bir klinik gidiş gösterirler. Belki de IDH1 veya IDH2 mutasyonu gösteren hastalarının wild tip statusuna göre daha genç olması kısmen bu markerlerin prognostik etkisini açıklamaktadır (Parsons 2008; Nobusawa 2009; Sanson 2009; Weller 2009; Yan 2009; Hartmann 2010).

Anaplastik gliomlardaki prognostik marker IDH1 mutasyonlarının MGMT promoter metilasyonu veya kombine 1p/19q kayıplarından bile daha iyi bir prognostikatör olduğunu göstermektedir (Wick 2009). Primer GBM'li hastalardaki %5-10 civarındaki IDH1 veya IDH2'in, sekon-

der GBM veya WHO derece II veya III diffüz infiltratif gliomlarla karşılaştırıldığında düşük sıklıkları primer GBM'lerde bu mutasyonların olup olmadığı sorusunu akla getirmektedir. Bu hipotezin tam tersine, IDH1 mutasyonları olan primer GBM klinikte tanıda gözden kaçarak daha az malign olan prekürsör hücrelerden hızla progrese olmak suretiyle denovo GBM olarak yanlış tanı da almış olabilirler (Balss 2008; Nobusawa 2009).

Büyük serilerde IDH1 veya IDH2 mutasyonları olan primer GBM ve astrositom derece III olanların overall sağkalımının, primer GBM ve IDH1 mutasyonu olanlarda wild tip statusu olan astrositom derece III'lerden daha uzun olduğu gösterilmiştir. Kaplan-Meier progresyonsuz sağkalım eğrilerinde yalnızca iki çizgi görülmektedir: IDH1 mutasyonları olan primer GBM ve astrositom derece III ile IDH1 wild tip statusu olan primer GBM ve astrositom derece III.

Malign gliomların derecelemesinde, IDH1 statusunun nekroz veya mikrovasküler proliferasyon gibi kabul gören histolojik kriterlerden daha iyi bir prognostik markerdir (Hartmann 2010). Bu bulguların farklı sonuçları bulunur 1) Günümüzde primer GBM, derece II ve III astrositom ve oligodendrogliom ve sekonder GBM gibi diffüz infiltratif gliomların bir varyantı olarak yorumlanmaktadır (Louis and International Agency for Research on Cancer 2007). IDH1 bulguları morfolojik benzerlikler gösterse bile primer GBM'in farklı bir klinik gidişi ve patolojik temeli olduğunu göstermektedir.

2) Astrositom derece III ve wild tip statusu olanların GBM standart kombine radyokemoterapiden daha fazla yarar sağlayacaklarını gösteren çalışmalarla kanıtlanmasına gereksinim vardır. Sırasıyla, birkaç IDH1 mutasyonu olan GBM hastasına tedavi ilişkili yan etkilerden kaçınmak için kombine kemoradyoterapi uygulamak yerine, radyoterapi veya kemoterapinin ayrı ayrı verilmesi düşünülebilir.

3) Bu bulgular, bir sonraki beyin tümörlerinin WHO sınıflamasını etkileyebilir. Malign astrositomların derecelendirilmesinde, kriterler arasına "nekroz" ve "mikrovasküler proliferasyon" gibi klasik histolojik kriterlerin yanına IDH1 mutasyon varlığı/yokluğunun da eklenmesi veya dereceleme kriterlerini yalnızca IDH1 statüsüne indirmek gibi bir tartışma yaratılabilir. IDH1 mutasyonal varyantı olan R132'nın kolaylıkla ve gü-

venilirlikle immünohistokimya yöntemleriyle saptanabileceği bir gerçektir (Capper 2009; Capper 2010). Dolayısıyla bir sonraki WHO sınıflaması ileri moleküler analiz gerektirmeyen böyle bir modifikasyonu kolayca önerebilir.

GBM'de kombine 1p ve 19q kaybı

Oligodendroglioma morfolojili tümörlerde kombine 1p ve 19q'nun tüm kollarının kaybıyla eşlik eder. Derece II ve III diffüz infiltratif gliomlar için de bu bulgu prognostik bir markerdir (Hartmann, von Deimling 2009). Bu kombine kayıp bir t(l;19)(ql0,pl0) translokasyonudur (Griffin 2006; Jenkins 2006). Beyin tümörlerinin geçerli WHO sınıflamasında nekrozla eşlik eden anaplastik oligoastrositom çıkarılmış ve yerine "oligodendroglial komponentli GBM" (GBMo) varyant olarak konmuştur (Louis and International Agency for Research on Cancer 2007). GBM'lerin %9 kadarı kombine kayıplar gösterirken (Houillier 2006), GBMo'ların üçte birinde kombine 1p/19q kaybı bulunur (He 2001). Bununla birlikte, GBM'de saptanan kombine 1p/19q kayıplarının prognostik değeri olmadığın gösteren 3 çalışma mevcuttur (Idbaih 2005; Houillier 2006; Krex 2007). Bu çelişki teknik nedenlere bağlı olabilir. Malign astrositomlarda küçük bir oranda 1p36 'da telomerik delesyon (Ichimura 2007) ve 19q13.3'de interstisyel delesyon bulunmaktadır (Hartmann 2002). Telomerik 1p kayıpları daha kötü bir prognozla gitmektedir (Idbaih 2005). Bununla birlikte, bu kromozom bölgelerinin sorgulayan LOH marker assayleri ne yazık ki komplet ve parsiyel kayıpları birbirinden ayırt edememektedir (He 2001; Houillier 2006). Özetle, kombine 1p ve 19q tüm kol kayıplarının tam anlamıyla prognostik olup olmadığı henüz açıklığa kavuşmamıştır. Günümüzde bu konuya yoğunlaşmış olan yayımlanmış tüm çalışmalar komplet ve parsiyel kayıplarını birbirlerinden yeterince ayırt edememektedir.

İlaç yanıtının prediktif markeri

Yakın gelecekte küçük molekül ilaçlar ve tümör ilişkili epitoplara hedeflenmiş antikorlar GBM tedavisini etkileyeceklerdir. Genetik değişiklikler veya ilaç hedeflerindeki overekspresiyon /ekspressiyon kaybının saptanması, bu ilaçlara verilecek olan yanıtın öngörülmesinde kullanılacaktır.

Bununla birlikte, MGMT testinin dışında hala GBM için kullanılabilecek olan geçerli bir temel ilke bulunmamaktadır. Örneğin, EGFR kinaz inhibitörü olan erlotinib veya gefitinibin GBM hastalarının tedavisinde kullanımının ilk sonuçları ümit vericidir. PTEN ve EGFR mutant varyantı olan EGFRvIII koekpressivitesinin bu kinaz inhibitörüne yanıt verebilmesi için önemli bulgulardır (Mellinghoff 2005). Bu sonuçlar şu koşulların sağlanması durumunda başarılı sayılmalıdır. 1) ilaç-hedefli proteinin (EGFRvIII) mutasyona uğramış olması 2) Downstreaming sinyal yolağının sağlam olması.

Sonuçta, bunlar GBM'deki onkogenetik süreçlerin çeşitli sinyal yolaklarının artan aktivasyonunu veya paralel ve birbirinin içinde olan kompleks etkileşimlerle susturulduğunu göstermektedir. Ancak hedefe yönelik tedavi, bu yolakların tam anlamıyla anlaşılmasıyla başarılı olabilecektir (Omuro 2007).

Bununla beraber, ilk rapordaki ümit verici sonuçlara rağmen, izleyen çalışmalar, EGFR kinaz inhibitör tedavisi anlamında, bu markerlerin prediktif değerleri valide etmekte ne yazık ki, başarısız olmuştur. (Brown 2008; Prados 2009; van den Bent 2009a).

Sonuçlar:

Gliomların histolojik sınıflaması tümör hücrelerinin non neoplastik hücrelerle morfolojik benzerlikleri ve belirli yapısal özelliklerine dayanır. Bugüne kadar gliomların tanı ve derecelemesindeki altın standart histopatolojidir. Bununla beraber, gliomların histolojik sınıflaması belirgin bir gözlemciler arası farklılığa yol açar. Ayrıca, birçok tümör klinikte çok farklı davranışlar sergileyebilir. Sonuçta, daha iyi bir prediksiyon ve uygun bir tedavi planlaması için daha ileri ve objektif sınıflamaya gereksinim vardır. Genetik değişiklikleri ortaya koyan bilgiler son yıllarda hızla artmıştır. Ancak günümüzde GBM'in oluşum ve tanınmasında kullanılan birçok diagnostik, prediktif markerler olmasına karşın halen bazı eksiklikler bulunmaktadır. Öte yandan, birçok araştırma başta olumlu sonuçlar vermesine rağmen, bazı yetersizlikler bulunmaktadır. Genetik GBM markerlerinin tanımlanabilmesi için dikkati çekecek birçok ilerlemenin yapılması gerekmektedir. MGMT promoter hipermetilasyonu günümüzde yeni terapötik tedavi yöntemlerinin değerlendirilmesinde,

tedavi tekniklerinin saptanmasında önemli bir yer tutmaktadır. IDH1 diffüz infiltratif gliomlarda önemli bir prognostik markerdir. Primer GBM'lerden IDH1 mutasyonu gösterenler, mutasyon göstermeyenlere oranla klinikte daha iyi prognozludur. İHK ile IDH1'ın en sık görülen varyantı olan R132H kolaylıkla ve güvenle gösterilebilmektedir. Sonuçta bu marker diagnostik kolaylığı nedeniyle bir sonraki WHO sınıflamasında yerini alacağa benzemektedir.

Kaynaklar

1. *Balss J., Meyer J., Mueller W., et al. (2008). Analysis of the IDH1 codon 132 mutation in brain tumors. Acta Neuropathol. 116, 597-602.*
2. *Barker F.G., Davis R.L., Chang S.M. and Prados M.D. (1996). Necrosis as a prognostic factor in glioblastoma multiforme. Cancer. 77, 1161-1166.*
3. *Belanich M., Pastor M., Randall T., et al. (1996). Retrospective study of the correlation between the DNA repair protein alkyltransferase and survival of brain tumor patients treated with carmustine. Cancer Res. 56, 783-788.*
4. *Bleeker F.E., Lamba S., Leenstra S., et al. (2009). IDH1 mutations at residue p.R132 (IDH1(R132)) occur frequently in high-grade gliomas but not in other solid tumors. Hum Mutat. 30, 7-11.*
5. *Brandes A.A., Franceschi E., Tosoni A., et al. (2009a). Temozolomide concomitant and adjuvant to radiotherapy in elderly patients with glioblastoma: correlation with MGMT promoter methylation status. Cancer. 115, 3512-3518.*
6. *Brandes A.A., Tosoni A., Franceschi E., et al. (2009b). Recurrence pattern after temozolomide concomitant with and adjuvant to radiotherapy in newly diagnosed patients with glioblastoma: correlation with MGMT promoter methylation status. J Clin Oncol. 27, 1275-1279.*
7. *Brown P.D., Krishnan S., Sarkaria J.N., et al. (2008). Phase I/II trial of erlotinib and temozolomide with radiation therapy in the treatment of newly diagnosed glioblastoma multiforme: North Central Cancer Treatment Group Study N0177. J Clin Oncol. 26, 5603-5609.*
8. *Burger P.C. and Green S.B. (1987). Patient age, histologic features, and length of survival in patients with glioblastoma multiforme. Cancer. 59, 1617-1625.*

9. *Burger P.C. and Vollmer R.T. (1980). Histologic factors of prognostic significance in the glioblastoma multiforme. Cancer. 46, 1179-1186.*

10. *Burger P.C., Pearl D.K., Aldape K., et al. (2001). Small cell architecture--a histological equivalent of EGFR amplification in glioblastoma multiforme? J Neuropathol Exp Neurol. 60, 1099-1104.*

11. *Burger P.C., Vogel F.S., Green S.B. and Strike T.A. (1985). Glioblastoma multiforme and anaplastic astrocytoma. Pathologic criteria and prognostic implications. Cancer. 56, 1106- 1111.*

12. *Cancer Genome Atlas Research Network (2008) Comprehensive genomic characterization defines human glioblastoma genes and core pathways. Nature 455:1061–1068.*

13. *Capper D, Weissert S, Balss J, et al. (2008) Characterization of R132H mutation-specifi c IDH1 antibody binding in brain tumors. Brain Pathol 2009; 20: 245–54.*

14. *Capper D., Mittelbronn M., Meyermann R. and Schittenhelm J. (2008). Pitfalls in the assessment of MGMT expression and in its correlation with survival in diffuse astrocytomas: proposal of a feasible immunohistochemical approach. Acta Neuropathol. 115, 249-259.*

15. *Capper D., Weissert S., Balss J., et al. (2010). Characterization of R132H mutation-specific IDH1 antibody binding in brain tumors. Brain Pathol. 20, 245-254.*

16. *Capper D., Zentgraf H., Balss J., et al. (2009). Monoclonal antibody specific for IDH1 R132H mutation. Acta Neuropathol. 118, 599-601.*

17. *CBTRUS (2010). CBTRUS Statistical Report: Primary Brain and Central Nervous Tumors Diagnosed in the United States in 2004-2006. Journal.*

18. *Chinot O.L., Barrie M., Fuentes S., et al. (2007). Correlation between O6-methylguanine-DNA methyltransferase and survival in inoperable newly diagnosed glioblastoma patients treated with neoadjuvant temozolomide. J Clin Oncol. 25, 1470-1475.*

19. *Clarke J.L., Iwamoto F.M., et al. (2009). Randomized phase II trial of chemoradiotherapy followed by either dose-dense or metronomic temozolomide for newly diagnosed glioblastoma. J Clin Oncol. 27, 3861-3867.*

20. *clinical diagnosis. Neuro Oncol. 1, 44-51.*

21. Criniere E., Kaloshi G., Laigle-Donadey F., et al. (2007). MGMT prognostic impact on glioblastoma is dependent on therapeutic modalities. J Neurooncol. 83, 173-179.

22. Dang L., White D.W., Gross S., et al. (2009). Cancer-associated IDH1 mutations produce 2-hydroxyglutarate. Nature. 462, 739-744.

23. Daumas-Duport C, Varlet P (2003) [Dysembryoplastic neuroepithelial tumors]. Rev Neurol (Paris) 159:622–636.

24. Daumas-Duport C., Scheithauer B., O'Fallon J. and Kelly P. (1988). Grading of astrocytomas. A simple and reproducible method. Cancer. 62, 2152-2165.

25. Dunn J., Baborie A., Alam F., et al. (2009). Extent of MGMT promoter methylation correlates with outcome in glioblastomas given temozolomide and radiotherapy. Br J Cancer. 101, 124-131.

26. Esteller M., Garcia-Foncillas J., Andion E., et al. (2000). Inactivation of the DNA-repair gene MGMT and the clinical response of gliomas to alkylating agents. N Engl J Med. 343, 1350-1354.

27. Felsberg J., Rapp M., Loeser S., et al.(2009). Prognostic significance of molecular markers and extent of resection in primary glioblastoma patients. Clin Cancer Res. 15, 6683- 6693.

28. Geisbrecht B.V. and Gould S.J. (1999). The human PICD gene encodes a cytoplasmic and peroxisomal NADP(+)-dependent isocitrate dehydrogenase. J Biol Chem. 274, 30527-30533.

29. Gerson S.L. (2004). MGMT: its role in cancer aetiology and cancer therapeutics. Nat Rev Cancer. 4, 296-307.

30. Gorlia T., van den Bent M.J., Hegi M.E., et al. (2008). Nomograms for predicting survival of patients with newly diagnosed glioblastoma: prognostic factor analysis of EORTC and NCIC trial 26981-22981/CE.3. Lancet Oncol. 9, 29-38.

31. Grasbon-Frodl E.M., Kreth F.W., et al. (2007). Intratumoral homogeneity of MGMT promoter hypermethylation as demonstrated in serial stereotactic specimens from anaplastic astrocytomas and glioblastomas. Int J Cancer. 121, 2458-2464.

32. Griffin C.A., Burger P., Morsberger L., et al. (2006). Identification of der(1;19)(q10;p10) in Five Oligodendrogliomas Suggests Mechanism of Concurrent 1p and 19q Loss. J Neuropathol Exp Neurol. 65, 988-994.

33. *Gronowitz J.S., Kallander C.F., Hagberg H. and Persson L. (1984). Deoxythymidine-kinase in cerebrospinal fluid: a new potential "marker" for brain tumours. Acta Neurochir (Wien). 73, 1-12.*

34. *Group B.D.W. (2001). Biomarkers and surrogate endpoints: preferred definitions and conceptual framework. Clin Pharmacol Ther. 69, 89-95.*

35. *Gupta P., Han S.Y., Holgado-Madruga M., et al. (2010). Development of an EGFRvIII specific recombinant antibody. BMC Biotechnol. 10, 72.*

36. *Hartmann C. and von Deimling A. (2009). Molecular pathology of oligodendroglial tumors. Recent Results Cancer Res. 171, 25-49.*

37. *Hartmann C., Hentschel B., Wick W., et al. (2010). Patients with IDH1 wild type anaplastic astrocytomas exhibit worse prognosis than IDH1-mutated glioblastomas, and IDH1 mutation status accounts for the unfavorable prognostic effect of higher age: implications for classification of gliomas. Acta Neuropathol. 120, 707-718.*

38. *Hartmann C., Johnk L., Kitange G., et al. (2002). Transcript map of the 3.7-Mb D19S112-D19S246 candidate tumor suppressor region on the long arm of chromosome 19. Cancer Res. 62, 4100-4108.*

39. *Hartmann C., Meyer J., Balss J., et al. (2009). Type and frequency of IDH1 and IDH2 mutations are related to astrocytic and oligodendroglial differentiation and age: a study of 1,010 diffuse gliomas. Acta Neuropathol. 118, 469-474.*

40. *He J., Mokhtari K., Sanson M., et al. (2001). Glioblastomas with an oligodendroglial component: a pathological and molecular study. J Neuropathol Exp Neurol. 60, 863-871.*

41. *Hegi M.E., Diserens A.C., Godard S., et al. (2004). Clinical trial substantiates the predictive value of O-6-methylguanine-DNA methyltransferase promoter methylation in glioblastoma patients treated with temozolomide. Clin Cancer Res. 10, 1871-1874.*

42. *Hegi M.E., Diserens A.C., Gorlia T., et al. (2005). MGMT gene silencing and benefit from temozolomide in glioblastoma. N Engl J Med. 352, 997-1003.*

43. *Herrlinger U., Rieger J., Koch D., et al. (2006). Phase II trial of lomustine plus temozolomide chemotherapy in addition to radiotherapy in newly diagnosed glioblastoma: UKT-03. J Clin Oncol. 24, 4412- 4417.*

44. *Hills D., Rowlinson-Busza G. and Gullick W.J. (1995). Specific targeting of a mutant, activated FGF receptor found in glioblastoma using a monoclonal antibody. Int J Cancer. 63, 537-543.*

45. *Homma T., Fukushima T., Vaccarella S., et al. (2006). Correlation among pathology, genotype, and patient outcomes in glioblastoma. J Neuropathol Exp Neurol. 65, 846-854.*

46. *Houillier C., Lejeune J., Benouaich-Amiel A., et al. (2006). Prognostic impact of molecular markers in a series of 220 primary glioblastomas. Cancer. 106, 2218-2223.*

47. *Humphrey P.A., Wong A.J., Vogelstein B., et al. (1990). Anti-synthetic peptide antibody reacting at the fusion junction of deletion-mutant epidermal growth factor receptors in human glioblastoma. Proc Natl Acad Sci U S A. 87, 4207-4211.*

48. *Ichimura K., Pearson D.M., Kocialkowski S., et al. (2009). IDH1 mutations are present in the majority of common adult gliomas but are rare in primary glioblastomas. Neuro Oncol.*

49. *Idbaih A., Marie Y., Pierron G., et al. (2005). Two types of chromosome 1p losses with opposite significance in gliomas. Ann Neurol. 58, 483-487.*

50. *Jaeckle K.A., Eyre H.J., Townsend J.J., et al. (1998). Correlation of tumor O6 methylguanine-DNA methyltransferase levels with survival of malignant astrocytoma patients treated with bis-chloroethylnitrosourea: a Southwest Oncology Group study. J Clin Oncol. 16, 3310-3315.*

51. *Jenkins R.B., Blair H., Ballman K.V., et al. (2006). A t(1;19)(q10;p10) mediates the combined deletions of 1p and 19q and predicts a better prognosis of patients with oligodendroglioma. Cancer Res. 66, 9852-9861.*

52. *Jin G., Reitman Z.J., Spasojevic I., et al. (2011). 2-Hydroxyglutarate Production, but Not Dominant Negative Function, Is Conferred by Glioma-Derived NADP-Dependent Isocitrate Dehydrogenase Mutations. PLoS One. 6, e16812.*

53. *Jung CS, Unterberg AW, Hartmann C.Diagnostic markers for glioblastoma. Histol Histopathol. 2011 Oct;26(10):1327-41.*

54. *Jungbluth A.A., Stockert E., Huang H.J., et al. (2003). A monoclonal antibody recognizing human cancers with amplification/overexpression of*

the human epidermal growth factor receptor. Proc Natl Acad Sci U S A. 100, 639-644.

55. *Kaneko M.K., Tian W., Takano S., et al. (2011). Establishment of a novel monoclonal antibody SMab-1 specific for IDH1-R132S mutation. Biochem Biophys Res Commun. 25;406(4):608-13.*
56. *Kang M.R., Kim M.S., Oh J.E., et al. (2009). Mutational analysis of IDH1 codon 132 in glioblastomas and other common cancers. Int J Cancer. 15;125(2):353-5*
57. *Kato Y., Jin G., Kuan C.T., et al. (2009). A monoclonal antibody IMab-1 specifically recognizes IDH1R132H, the most common glioma-derived mutation. Biochem Biophys Res Commun. 390, 547-551.*
58. *Kim T.S., Halliday A.L., Hedley-Whyte E.T. and Convery K. (1991). Correlates of survival and the Daumas-Duport grading system for astrocytomas. J Neurosurg. 74, 27-37.*
59. *Kleihues P, Burger PC, Scheithauer BW (1993) The new WHO classification of brain tumours. Brain Pathol 3:255–268.*
60. *Kleihues P. and Ohgaki H. (1999). Primary and secondary glioblastomas: from concept to clinical diagnosis. Neuro Oncol. 1, 44-51.*
61. *Kleihues P., Burger P.C. and Collins V.P. (2000). Glioblastoma. IARC Press. Lyon.*
62. *Kleihues P., Burger P.C., Scheithauer B.W. and Zülch K.J. (1993). Histological typing of tumours of the central nervous system. Springer-Verlag. Berlin, Heidelberg, New York.*
63. *Korshunov A, Meyer J, Capper D, et al. (2009) Combined molecular analysis of BRAF and IDH1 distinguishes pilocytic astrocytoma from diffuse astrocytoma. Acta Neuropathol 118:401–405.*
64. *Kraus J.A., Lamszus K., Glesmann N., et al. (2001). Molecular genetic alterations in glioblastomas with oligodendroglial component. Acta Neuropathol. 101, 311-320.*
65. *Krex D., Klink B., Hartmann C., et al. (2007). Long-term survival with glioblastoma multiforme. Brain. 130, 2596-2606.*
66. *Lavon I., Zrihan D., Zelikovitch B., et al. (2007). Longitudinal assessment of genetic and epigenetic markers in oligodendrogliomas. Clin Cancer Res. 13, 1429-1437.*

67. *Levin N., Lavon I., Zelikovitsh B., et al. (2006). Progressive low-grade oligodendrogliomas: response to temozolomide and correlation between genetic profile and O6-methylguanine DNA methyltransferase protein expression. Cancer. 106, 1759-1765.*

68. *Louis D.N. International Agency for Research on Cancer. (2007). WHO classification of tumours of the central nervous system. International Agency for Research on Cancer. Lyon.*

69. *Mardis E.R., Ding L., Dooling D.J., et al. (2009). Recurring mutations found by sequencing an acute myeloid leukemia genome. N Engl J Med. 361, 1058-1066.*

70. *Margetts J.C. and Kalyan-Raman U.P. (1989). Giant-celled glioblastoma of brain. A clinicopathological and radiological study of ten cases (including immunohistochemistry and ultrastructure). Cancer. 63, 524-531.*

71. *Mellinghoff I.K., Wang M.Y., Vivanco I., et al. (2005). Molecular determinants of the response of glioblastomas to EGFR kinase inhibitors. N Engl J Med. 353, 2012-2024.*

72. *Miller C.R., Dunham C.P., Scheithauer B.W. and Perry A. (2006). Significance of necrosis in grading of oligodendroglial neoplasms: a clinicopathologic and genetic study of newly diagnosed high-grade gliomas. J Clin Oncol. 24, 5419-5426.*

73. *Nakagawachi T., Soejima H., Urano T., et al. (2003). Silencing effect of CpG island hypermethylation and histone modifications on O6-methylguanine-DNA methyltransferase (MGMT) gene expression in human cancer. Oncogene. 22, 8835-8844.*

74. *Nelson J.S., Tsukada Y., Schoenfeld D., Fulling K., Lamarche J. and Peress N. (1983). Necrosis as a prognostic criterion in malignant supratentorial, astrocytic gliomas. Cancer. 52, 550-554.*

75. *Nobusawa S., Watanabe T., Kleihues P. and Ohgaki H. (2009). IDH1 mutations as molecular signature and predictive factor of secondary glioblastomas. Clin Cancer Res. 15, 6002-6007.*

76. *O6-methylguanine-DNA transmethylase from rat liver. J Biol Chem. 258, 2327-2333.*

77. *Olsson M. and Lindahl T. (1980). Repair of alkylated DNA in Escherichia coli. Methyl group transfer from O6-methylguanine to a protein cysteine residue. J Biol Chem. 255, 10569-*

78. *Omuro A.M., Faivre S. and Raymond E. (2007). Lessons learned in the development of targeted therapy for malignant gliomas. Mol Cancer Ther. 6, 1909-1919.*

79. *Parsons D.W., Jones S., Zhang X., Lin J.C., et al. (2008). An integrated genomic analysis of human glioblastoma multiforme. Science. 321, 1807-1812.*

80. *Pegg A.E., Wiest L., Foote R.S., Mitra S. and Perry W. (1983). Purification and properties of*

81. *Perry A., Aldape K.D., George D.H. and Burger P.C. (2004). Small cell astrocytoma: an aggressive variant that is clinicopathologically and genetically distinct from anaplastic oligodendroglioma. Cancer. 101, 2318-2326.*

82. *Prados M.D., Chang S.M., Butowski N., et al. (2009). Phase II study of erlotinib plus temozolomide during and after radiation therapy in patients with newly diagnosed glioblastoma multiforme or gliosarcoma. J Clin Oncol. 27, 579-584.*

83. *Preusser M., Charles Janzer R., Felsberg J., et al. (2008). Anti-O6-methylguanine-methyltransferase (MGMT) immunohistochemistry in glioblastoma multiforme: observer variability and lack of association with patient survival impede its use as clinical biomarker. Brain Pathol. 18, 520-532.*

84. *Promoter methylation and polymorphisms of the MGMT gene in glioblastomas: a population based study. Neuroepidemiology. 32, 21-29.*

85. *Reitman Z.J., Jin G., Karoly E.D., et al. (2011). Profiling the effects of isocitrate dehydrogenase 1 and 2 mutations on the cellular metabolome. Proc Natl Acad Sci U S A.*

86. *Revesz T., Scaravilli F., Coutinho L., et al. (1993). Reliability of histological diagnosis including grading in gliomas biopsied by image-guided stereotactic technique. Brain. 116 (Pt 4), 781-793.*

87. *Riemenschneider MJ, Jeuken JWM, Wesseling P., Reifenberger G. Molecular diagnostics of gliomas: state of the art. Acta Neuropathologica 2010 10.1007/s00401-010-0736-4.*

88. *Ringertz J (1950) Grading of gliomas. Acta Pathol Microbiol Scand 27:51–64.*

89. *Rodriguez F.J., Thibodeau S.N., Jenkins R.B., et al. (2008). MGMT immunohistochemical expression and promoter methylation in human glioblastoma. Appl Immunohistochem Mol Morphol. 16, 59-65.*

90. *Sanson M., Marie Y., Paris S., et al. (2009). Isocitrate dehydrogenase 1 codon 132 mutation is an important prognostic biomarker in gliomas. J Clin Oncol. 27, 4150-4154.*

91. *Sawyers C.L. (2008). The cancer biomarker problem. Nature. 452, 548-552.*

92. *Shinojima N., Kochi M., Hamada J., et al. (2004). The influence of sex and the presence of giant cells on postoperative long-term survival in adult patients with supratentorial glioblastoma multiforme. J Neurosurg. 101, 219-226.*

93. *Stupp R. and Weber D.C. (2005). The role of radio- and chemotherapy in glioblastoma. Onkologie. 28, 315-317.*

94. *Stupp R., Hegi M.E., Mason W.P., et al. (2009). Effects of radiotherapy with concomitant and adjuvant temozolomide versus radiotherapy alone on survival in glioblastoma in a randomised phase III study: 5-year analysis of the EORTC-NCIC trial. Lancet Oncol. 10, 459-466.*

95. *Stupp R., Mason W.P., van den Bent M.J., et al. (2005). Radiotherapy plus concomitant and adjuvant temozolomide for glioblastoma. N Engl J Med. 352, 987-996.*

96. *van den Bent M.J., Brandes A.A., Rampling R., et al. (2009a). Randomized phase II trial of erlotinib versus temozolomide or carmustine in recurrent glioblastoma: EORTC brain tumor group study 26034. J Clin Oncol. 27, 1268-1274.*

97. *van den Bent M.J., Carpentier A.F., Brandes A.A., et al. (2006). Adjuvant procarbazine, lomustine, and vincristine improves progression-free survival but not overall survival in newly diagnosed anaplastic oligodendrogliomas and oligoastrocytomas: a randomized European Organisation for Research and Treatment of Cancer phase III trial. J Clin Oncol. 24, 2715-2722.*

98. *van den Bent M.J., Dubbink H.J., Sanson M., et al. (2009b). MGMT promoter methylation is prognostic but not predictive for outcome to adjuvant PCV chemotherapy in anaplastic oligodendroglial tumors: a report from EORTC Brain Tumor Group Study 26951. J Clin Oncol. 27, 5881-5886.*

99. *Verhaak RG, et al (2010) Integrated genomic analysis identifies clinically relevant subtypes of glioblastoma characterized by abnormalities in PDGFRA, IDH1, EGFR, and NF1. Cancer Cell 17:98–110.*

100. *Weiler M., Hartmann C., Wiewrodt D., et al. (2010). Chemoradiotherapy of newly diagnosed glioblastoma with intensified temozolomide. Int J Radiat Oncol Biol Phys. 77, 670-676.*

101. *Weller M., Felsberg J., Hartmann C., et al. (2009). Molecular predictors of progression-free and overall survival in patients with newly diagnosed glioblastoma: a prospective translational study of the German Glioma Network. J Clin Oncol. 27, 5743-5750.*

102. *Wick W., Hartmann C., Engel C., et al. (2009). NOA-04 randomized phase III trial of sequential radiochemotherapy of anaplastic glioma with procarbazine, lomustine, and vincristine or temozolomide. J Clin Oncol. 27, 5874-5880.*

103. *Wick W., Stupp R., Beule A.C., et al. (2008). A novel tool to analyze MRI recurrence patterns in glioblastoma. Neuro Oncol. 10, 1019-1024.*

104. *Wikstrand C.J., Hale L.P., Batra S.K., et al. (1995). Monoclonal antibodies against EGFRvIII are tumor specific and react with breast and lung carcinomas and malignant gliomas. Cancer Res. 55, 3140-3148.*

105. *Xu W., Yang H., Liu Y., et al. (2011). Oncometabolite 2-hydroxyglutarate is a competitive inhibitor of alpha-ketoglutarate-dependent dioxygenases. Cancer Cell. 19, 17-30.*

106. *Yan H, Parsons DW, Jin G, et al. IDH1 and IDH2 mutations in gliomas. N Engl J Med 2009; 360: 765–73.*

107. *Yan H., Parsons D.W., Jin G., et al. (2009). IDH1 and IDH2 Mutations in Gliomas. N Engl J Med. 360, 765-773.*

108. *Zawlik I., Vaccarella S., Kita D., Mittelbronn M., Franceschi S. and Ohgaki H. (2009).*

109. *Zülch KJ (ed) (1979) Histological typing of tumours of the central nervous system. World Health Organization, Geneva.*

Malign Glial Tümörlerin Cerrahisinde Yenilikler

Prof. Dr.
M. İbrahim Ziyal

Marmara Üniversitesi
Tıp Fakültesi,
Nöroşirürji Anabilim Dalı

Glial tümör cerrahisinde amaç tümör dokusundan doku alıp frozen ve kalıcı biopsi ile tümörün cinsi ve malignite derecesi hakkında kesin kararı verebilmek, beyni dekomprese etmek, bunu yaparken çıkarılabilecek en fazla hücre miktarını çıkarmak olmalıdır. Morbiditeye neden olmadan çıkarılabilecek en fazla hücre miktarı, adjuvan tedaviye daha iyi yanıt alınmasına ve hayat kalitesinin yükselmesine olanak sağlayacaktır. Yüksek Dereceli Glial Tümör Literatürü incelendiğinde, son 20 yıl içinde cerrahi rezeksiyon miktarı- -sonuç- sağkalım ilişkisini inceleyen 32 çalışma mevcuttur (Sanai N, Curr Opin Neuro, 25(6):756-766, 2012) Bu çalışmaların çoğunluğunda Dünya Sağlık Örgütü (WHO) sınıflandırması kullanılmıştır. 5 çalışmada 3boyutlu MR volumetrik analizi, 27 çalışmada ise 2boyutlu MR + cerrahi yorum ile analiz yapılmıştır. Beş 3 boyutlu çalışmadan 3 ünde 'gross total' rezeksiyonun subtotal rezeksiyona göre (%50-98) sağkalımı 2-8 ay artırdığı bildirilmiştir (Tablo 1)

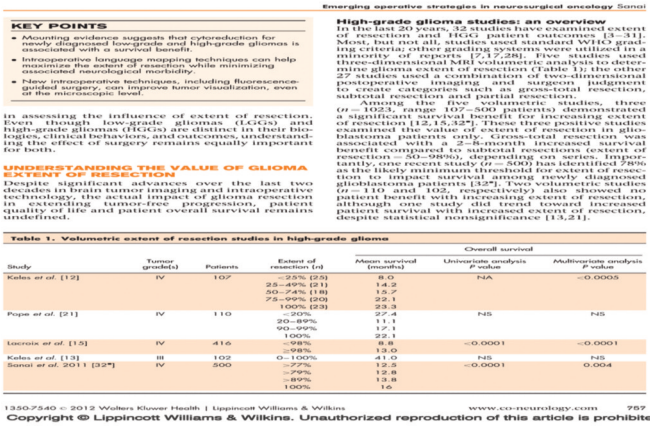

Emerging operative strategies in neurosurgical oncology Sanai

KEY POINTS

- Mounting evidence suggests that cytoreduction for newly diagnosed low-grade and high-grade gliomas is associated with a survival benefit.
- Intraoperative language mapping techniques can help maximize the extent of resection while minimizing associated neurological morbidity.
- New intraoperative techniques, including fluorescence-guided surgery, can improve tumor visualization, even at the microscopic level.

in assessing the influence of extent of resection. Even though low-grade gliomas (LGGs) and high-grade gliomas (HGGs) are distinct in their biologies, clinical behaviors, and outcomes, understanding the effect of surgery remains equally important for both.

UNDERSTANDING THE VALUE OF GLIOMA EXTENT OF RESECTION

Despite significant advances over the last two decades in brain tumor imaging and intraoperative technology, the actual impact of glioma resection in extending tumor-free progression, patient quality of life and patient overall survival remains undefined.

High-grade glioma studies: an overview

In the last 20 years, 32 studies have examined extent of resection and HGG patient outcomes [3–31]. Most, but not all, studies used standard WHO grading criteria; other grading systems were utilized in a minority of reports [7,17,28]. Five studies used three-dimensional MRI volumetric analysis to determine glioma extent of resection (Table 1); the other 27 studies used a combination of two-dimensional postoperative imaging and surgeon judgment to create categories such as gross-total resection, subtotal resection and partial resection.

Among the five volumetric studies, three ($n = 1023$, range 107–500 patients) demonstrated a significant survival benefit for increasing extent of resection [12,15,32*]. These three positive studies examined the value of extent of resection in glioblastoma patients only. Gross-total resection was associated with a 2–8-month increased survival benefit compared to subtotal resections (extent of resection = 50–98%), depending on series. Importantly, one recent study ($n = 500$) has identified 78% as the likely minimum threshold for extent of resection to impact survival among newly diagnosed glioblastoma patients [32*]. Two volumetric studies ($n = 110$ and 102, respectively) also showed no patient benefit with increasing extent of resection, although one study did trend toward increased patient survival with increased extent of resection, despite statistical nonsignificance [13,21].

Table 1. Volumetric extent of resection studies in high-grade glioma

Study	Tumor grade(s)	Patients	Extent of resection (n)	Overall survival: Mean survival (months)	Overall survival: Univariate analysis P value	Overall survival: Multivariate analysis P value
Keles *et al.* [12]	IV	107	<25% (25)	8.0	NA	<0.0005
			25–49% (21)	14.2		
			50–74% (18)	15.7		
			75–99% (20)	22.1		
			100% (23)	23.3		
Pope *et al.* [21]	IV	110	<20%	27.4	NS	NS
			20–89%	11.1		
			90–99%	17.1		
			100%	22.1		
Lacroix *et al.* [15]	IV	416	<98%	8.8	<0.0001	<0.0001
			≥98%	13.0		
Keles *et al.* [13]	III	102	0–100%	41.0	NS	NS
Sanai *et al.* 2011 [32*]	IV	500	<75%	12.5	<0.0001	0.004
			≥75%	12.8		
			≥85%	13.8		
			100%	16		

1350-7540 © 2012 Wolters Kluwer Health | Lippincott Williams & Wilkins www.co-neurology.com 757

Copyright © Lippincott Williams & Wilkins. Unauthorized reproduction of this article is prohibited.

Preoperatif dönemde konvansiyonel MR, MR spektroskopi, fonksiyonel MR, diffuz tensor görüntüleme (traktografi) gibi tetkikler gerekebilir. Özellikle MR spektroskopide yüksek dereceli glial tümörler yüksek kolin/kreatin, düşük N-asetil aspartat/kreatin oranı ile öne çıkarlar. Preoperatif dönemde lezyonun yerinin radyolojik olarak işaretlenmesi için E vitamini kapsülleri kullanılabilir.

İntraoperatif dönemde ultrasonografi ve nöronavigasyon lezyon yerinin tespit edilmesi açısından önemli yardımcı yöntemlerdir. Ultrasonografi rehberli cerrahi ucuz, deneyime bağımlı olarak kullanım kolaylığı ve hızlı sonuç vermesi sebebi ile birçok merkezde tercih edilebilir. Frozen patoloji sonucunun intraoperatif olarak değerlendirilmesi cerrahinin gidişatına karar vermek ve cerrahi sonrası tedavi planlaması için kalıcı biyopsi sonucu belli olana kadar oldukça önem taşımaktadır. Stereotaksik biyopsi duyarlı alanda yerleşen ve cerrahi tercih edilemeyen olgularda tanı amacı ile kullanılabilir. Uyanık kranyotomi duyarlı alandaki tümörlerde tercih edilebilir, ancak deneyimli bir anestezi ekibi gerektirmektedir. Kortikal- sobkortikal haritalama ve intraoperatif stimulasyon lezyon yeri- duyarlı alan ilişkisi yönünden önemlidir. Florasan madde rehberli cerrahide ise 5-aminolevulinik asid (5 ALA) verilmesini takiben salınımı indüklenen endojen florosan protoporfirin IX'un ameliyat mikroskobuna entegre özel ışık kaynakları altında görüntülenmesi işlemi

kullanılmaktadır ve bunun için konfokal mikroskop tercih edilir. Karmustin intraoperatif olarak kullanılmaktadır (Tablo 2)



Postoperatif dönemin değerlendirilmesinde cerrahiye ek tedavi yöntemleri ve tümör nüksü göz önünde bulundurulmalıdır. Özellikle radyoterapi sonrası görülen radyasyon yaralanmaları psödoprogresyon ve radyonekroz olarak sınıflanabilir. Radyasyon yaralanmaları akut yani radyoterapi esnasında, subakut yani 12. haftaya kadar ya da kronik yani haftalar veya aylar sonra olabilir. Radyasyon yaralanmalarının ayırıcı tanısı konvansiyonal MR, diffüzyon imaj çalışmaları, MR spektroskopi, perfüzyon imaj çalışmaları, pozitron emisyon tomografi ile konabilir.

Radyonekroz, radyoterapi sonrası 3-12 ay arası, %3-%24 oranında, sıklıkla klinik prezentasyonu tümör nüksünü taklit edebilecek şekilde, yoğun ödem ile birlikte görülür. Antiödem tedavi genellikle gerekebilir, ancak bazı durumlarda yeterli olamayabilir (beyin sapı, diğer duyarlı alanlar, v.s.) (Siu A, Acta Neurochir (Wien), 154:191-201, 2012).

Psödoprogresyon, fraksiyone radyoterapi sonrası ilk 5 ay içinde, özellikle kemoterapi ile birlikte yüksek doz radyoterapi uygulamalarında, kontrast tutan lezyon hacminde artma, ek tedaviye gerek olmadan klinik stabilizasyon veya düzelme ile seyreder. Bir subakut radyasyon yaralanması tipidir. Tedavi hatasından ziyade tedavi etkisi olarak kabul edilmektedir (Jahangiri A, Neurosurg Clin N Am, 23:277-287, 2012). Metil guanin DNA metil transferaz (MGMT) açığı olan hücreler temazolamide

daha duyarlıdır, bu tip hastalarda psödoprogresyon daha fazla görülmektedir.

Psödorespons (Yalancı Cevap) özellikle bevacizumab gibi antianjiyojenik ajanların kullanımından sonra ortaya çıkan bir durumdur. Kontrast tutulumunda hızlı bir gerileme görülür (vasküler permeabilite değişiklikleri ile birlikte KBB'de normalizasyon). 6 ay progresyonsuz hayatta kalım daha yüksektir, ancak genel hayatta kalıma fazla etkisi yoktur (Cruz LCH, AJNR, 32:1978-1985, 2011).

Yukarıda vurgulanan değişiklikler nüks olgulardan ayrılmalıdır. Hastaların dörtte biri reoperasyona uygundur. Yeni bir cerrahi için cerrahi girişimin klinik bulguları düzeltebileceğine inanmak, Karnofsky Performans Skorunun 60 üzeri olması, tek bölgeyi içeren nüksün varlığı önemli kriterlerdir. Reoperasyonun etkinliği diğer tedaviler ile birlikte artar.

Anaplastik Gliomlarda Değişen Tedavi Standartları

Prof. Dr.
Gökhan Demir

İstanbul Bilim Üniversitesi
Tıbbi Onkoloji Bilim Dalı

Anaplastik gliomlar glial hücrelerden oluşan WHO grad 3 tümörlerdir. Anaplastik oligodendrogliomlar primer ve sekonder glioblastomlarla birlikte üç temel malign glial tümör tipinden birini oluştururlar.

Bu tümörlerde tedavi prensipleri 2012 yılına kadar cerrahi ve sonrası uygulanan radyoterapi ile sınırlıydı. Kemoterapinin bu hastalarda gösterilmiş sağkalım yararı yoktu. Tablo 1 (Bir nolu yayından alınmıştır)

Genetic and chromosomal alterations involved in the development of the 3 main types of malignant gliomas: primary glioblastoma, secondary glioblastoma, and anaplastic oligodendroglioma



CDK, cyclin-dependent kinase; DCC, deleted in colorectal carcinoma; EGFR, endothelial growth factor receptor; LOH, loss of heterozygosity; MDM2, murine double minute 2 oe, overexpressed; PDGF, platelet-derived growth factor; PDGFA, platelet-derived growth factor alpha; PDGFR, platelet-derived growth factor receptor; PIK3CA, hosphatidylinositol 3-kinase, catalytic, alpha polypeptide; PTEN, phosphatase and tensin homologue; RB, retinoblastoma VEGF, vascular endothelial growth factor.

* Oligodendrocyte transcription factor 2 (Olig2)—expressed in all high-grade gliomas
† Median survival lengths
‡ One or the other or both
§ Vascular endothelial growth factor—expressed in all high-grade gliomas

Adapted with permission from Wen PY, Kesari S. Malignant gliomas in adults. N Engl J Med. 2008;359:492-507. Copyright ©2008 Massachusetts Medical Society. All rights reserved.

Table 1
Large studies of postoperative treatment of anaplastic gliomas

Author	Study Year	Tumor Type	Number of Patients	Initial Therapy	OS	P Value
Walker et al[14]	1980	AG	94	RT	9	—
			92	RT + BCNU	12.75	P = .108, vs RT alone
			91	RT + MeCCNU	10.5	P = .668, vs RT alone
Cairncross et al[56] RTOG 9402	2006	AO	142	RT	56.4	—
			147	RT + PCV	58.8	P = .26
van den Bent et al[57] EORTC 26951	2006	AO	183	RT	30.6	—
			185	RT + PCV	40.3	P = .23
Wick et al[51] NOA-04	2009	AG	139	RT	72.1	—
			135	PCV or TMZ	82.6	P = NS
Lassman et al[85]	2011	AG	200	RT	52.8	—
			528	RT + PCV or TMZ	85.2	P<.0001, vs RT alone
			201	PCV or TMZ	84	P = .0008, vs RT alone

2012 yılında bu hasta grubunda yapılan ili önemli çalışmanın güncellemeleri yayınlandı RTOG 9402 çalışmasında 291 hasta radyoterapi veya radyoterapi öncesi doz yoğun kemoterapiye randomize edilmişlerdi. Bu çalışma iki temel soru soruyordu İki soru soruyor 1-dozyoğun tedavinin yeri var mı ? 2-RT öncesi kemoterapi uygulanması daha etkin bir tedavi seçeneği mi ? BU çalışmada radyoterapi öncesi dört siklus dozyoğun PCV tedavisi uygulanmıştı (Lomustin 130mg/m2 D1, Prokarbazin 75 mg/m2 D8-21, Vinkristin 1.4mg/m2 D8, D29) Bu tedavi şemasını ancak hastaların %54' ü tamamalayabilmiş. Hastaların yarısı daha az siklüs kemoterapi alabilmişlerdi. Tedavide kullanılan radyoterapi dozu 59.4Gy/1.8Gy (33 fraksiyon) olarak belirlenmişti. Erken dönem sonuçlarında sağkalım farkı yoktu. Ancak bu yıllarda gelişen moleküler ve genetic çalışmalar ile kemoterapiden yararalanma potansiyeli olan bir grup tanımlandı 1p ve 19q ko-delesyonlu hastalarda erken sonuçlarda da hastalıksız sağkalım farkı gösterilmişti. Bu çalışmanın son analizinde Sadece histolojik kriterlere göre tedavi seçildiğinde kemoradyoterapi sağkalım farkı yaratmıyordu ancak moleküler belirteçler kullanıldığında Ko-delesyonlu hastalarda kemoradyoterapi hem sağkalım hem de hastalıksız sağkalımda fark oluşturmaktaydı. Anavk bu çalışmada yeni soru işartelerini birlikte getirdi. Son yıllarda ileri gardlı glial tümörlerde temozolamid PCV ye göre daha yoğun kullanılmakta ve benzer etkinlik sağlamaktadır PCV +RT yeni standart mı yoksa aynı etki temozolamid ,ile sağlanabilir mi yanıt bekleyen en önemli sorudur. Ayrıca 1p19q Ko delesyonun sadece prediktif değil prognostik önemi de gösterilmiştir.

Bu hasta grubunda aynı yıl yayınlan diğer önemli çalışmada EORTC grubunun yaptığı ve güncel verilerin yayınlandığı 26951 çalışmasıdır. Bu çalışmada 1995-2002 arasında 368 hasta çalışmaya alınmıştır

randomizsayonda bir gruba sadece radyoterapi(59.4 Gy /1.8 Gy) verilirken digger gruba da radyoterapi sonrası 4 hafta içinde PCV X 6 siklus olarak uygulanmıştır. Bu çalışmada genetik belirteçler olarak

1p19q Delesyonu, MGMT metilasyonu, IDH1,2 mutasyonu da bakılmıştır.

Bu çalışmada da hastaların sadece %30'u alti siklus tedaviyi tamamalayabilmişlerdir. Ortalama tedavi sayısı sadece 3 siklustur

Aynı şekilde Ko-delesyonu olan hastalar en fazla sağkalım yararı görmüşlerdir. Bu çalışmada farklı olarak 1p,19q dışında MGMT ve IDH1, 2 de mutasyonunda prognostik öneme sahip olduğu gösterilmiştir.

Sonuç olarak anaplastik oligodendrogliomlarda tedavi standartları son çalışmaların ışında değişmiştir. Bu hastalarda tedavi algoritmasını belirlemekte sadece ışık mikroskopisi verileri değil aynı zamanda genetik belirtiçlerden yararlanılmasıda zorunlu hale gelmiştir.

KAYNAKÇA

1. *Wen PY, Kesari S Malignant Gliomas in Adults NEJM 2008, 359, 492-507*
2. *Cairncross G, Wang M, Shaw E Phase III trial of chemotherapy for anaplastic oligodendroglioma: Longterm results of RTOG 9402 JCO 2012, 43 2222*
3. *Van den Bent, Brandes AA, Taphorn MJB ve ark Adjuvant procarbazine, lomustine , and vincriste chemotherapy in newly diagnosed anaplatic oligodendroglioma: Longterm follow up of EORTC Brain Tumor Gruoup Study JCO 2012. 44 , 4523*

Glioblastoma Tedavisinde Yenilikler

Prof. Dr.
M. Ufuk Abacıoğlu

Neolife Tıp Merkezi
Radyasyon Onkolojisi
Bölümü

Glioblastoma (GBM) tedavisinde günümüz standardına ulaşmak için 1970'li yıllardan beri yapılan klinik çalışmaların sonunda cerrahiye radyoterapi eklenmesi ile sağkalımın arttığı görüldü. Radyoterapi doz araştırmalarında tümör bölgesine 60 Gy verilmesinin optimum doz olduğu belirlendi. 2005 yılında yayınlanan EORTC/NCI-C çalışması ile radyoterapiye eşzamanlı ve adjuvan temozolomid (TMZ) kemoterapisinin eklenmesiyle medyan sağkalım 12.1 aydan 14.6 aya çıktı.[1] Bu çalışmanın 2009 yılında yayınlanan güncellemesinde de bu farkın devam ettiği ve kombine tedavi kolundaki hastaların 5 yıllık sağkalım süresinin sağkalım oranının %2'den %10'a çıktığı görüldü.[2] Sağkalım farkı özellikle MGMT metilasyonu olan hastalarda daha belirgindi.[3] Alkilleyici ajanlara karşı dirençten sorumlu olan MGMT enziminin tüketilmesi, dolayısıyla bu direnç mekanizmasının ortadan kaldırılmasına yönelik temozolomidin daha uzun süreli, metronomik kullanımı ile ilgili çalışmalar yürütüldü. Standart 5 günlük şemaya göre daha etkin olduğu düşünülen şemalardan en çok "one week on

one week off", "three weeks on one week off" gibi şemalar, hatta düşük doz sürekli kullanım denendi.[4,5] RTOG 0525 çalışmasında birinci basamak tedavide eşzamanlı kemoradyoterapi sonrası adjuvan tedavide standart Stupp rejimiyle "three weeks on one week off" şeklindeki doz yoğun şema karşılaştırıldı.[6] Ancak 2011 ASCO'da sonuçları açıklanan bu çalışmada beklenen sağkalım artışı gösterilemedi. Sonradan yapılan alt grup analizlerinde de bu şemadan fayda gören bir alt grup belirlenemedi.

Rekürren/Progresyon gösteren GBM'de anjiyogenez inhibitörlerinden Bevasizumab (BEV) ile ilgili çalışmalar içinde ön plana çıkan BRAIN çalışması sonucunda FDA tarafından glioblastomada onay almasını sağladı ve progresyonu önleyici bir ajan olarak kabul edildi.[7] GBM vaskülaritesi oldukça fazla, VEGF-A aşırı eksprese eden tümörlerdir. Bir anjiogenez inhibitörü olan Bevasizumab'ın (BEV) GBM'de aktivitesi gösterilmiştir. Rekürren GBM'de progresyonsuz sağkalım ve yanıt oranlarında artış sağlamaktadır.

Yeni tanı konmuş GBM'de BEV'in standart tedavi olan RT+TMZ'e eklenmesinin tedavi sonuçlarını iyileştirebileceği yönünde Faz 2 çalışma sonuçları bildirilmiştir.[8,9] AvaGlio çalışması bu hasta grubunda BEV'in standart tedaviye eklenmesinin etkinliğini ve güvenliğini araştıran çok merkezli, uluslar arası Faz 3 bir çalışmadır (Şekil 1).[10] Progresyonsuz sağkalım verileri için yeterli olay ve izlem süresi gerçekleştiğinden Kasım 2012'de Washington'da gerçekleşen Society of Neurooncology toplantısında ilk sonuçları açıklanmıştır. Primer sonlanım noktalarından biri olan progresyonsuz sağkalım medyan 6.2 aydan 10.6 aya çıkmıştır (HR:0.64, $p<0.0001$). Diğer bir sonlanım noktası olan genel sağkalım sonuçları için hedeflenen olay ve izlem süresinin tamamlanması ile birlikte 2013 ASCO toplantısında sunulması planlanmaktadır. Çalışmanın ön sonuçları sunulduğunda bir yıllık sağkalım oranı RT+TMZ kolunda %66, RT+TMZ+BEV kolunda %72 ($p=0.052$) olarak bildirilmiştir. Özellikle steroid kullanımında azalma, hastanın performans durumunda artış sağlarken, yan etkilerde bevasizumab kullanımına bağlı artış görülmektedir. Yine RTOG 0825 çalışması aynı soruya cevap arayan benzer tasarımda bir çalışma olarak halen devam etmektedir.

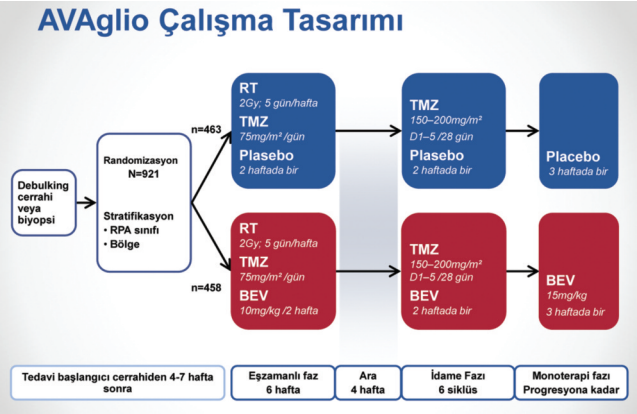

Şekil 1. Avaglio Çalışma Tasarımı.

2012 yılında yaşlı GBM hastaları ile ilgili iki önemli çalışma yayınlandı. Alman NOA-8 çalışması 65 yaş üzeri hastalarda önce RT ya da önce TMZ'i araştıran bir çalışmaydı (Şekil 2).[11] Bu çalışmanın sonucunda sağkalım açısından önce TMZ, önce RT'ye eşdeğer bulundu (Şekil 3). En iyi sağkalım MGMT metilasyonu olup TMZ alan hastalarda görüldü (Şekil 4). MGMT metilasyonu olmayan hastalarda sağkalım önce RT grubunda daha iyiydi. Bu nedenle özellikle yaşlı hasta grubunda tedavi kararına katkısından dolayı MGMT'nin rutin bakılması önerilmekte.

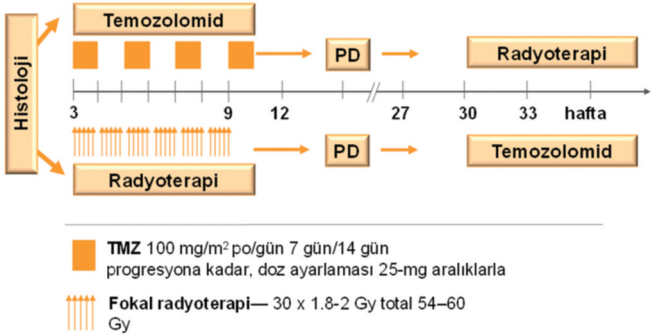

Şekil 2. Yaşlı GBM'de NOA-8 Çalışması.

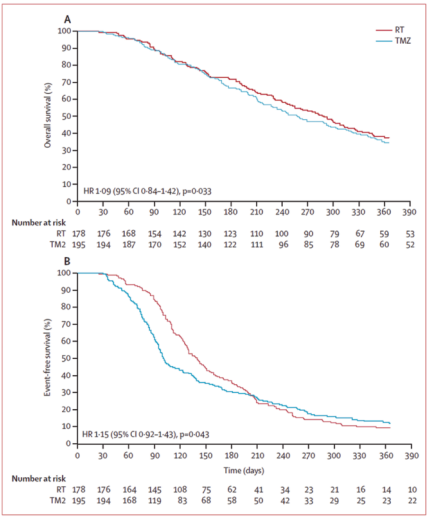

Şekil 3. NOA-8 çalışması genel sağkalım (A) ve olaysız sağkalım (B) eğrileri.

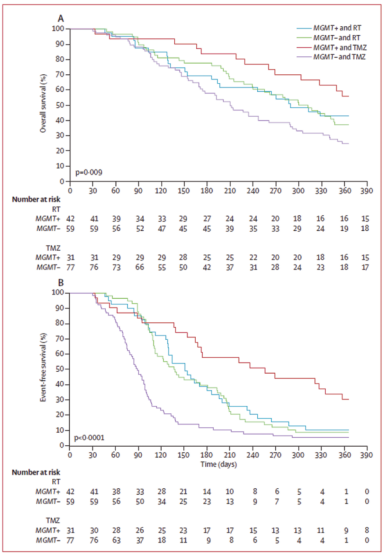

Şekil 4. NOA-8 çalışması MGMT metilasyon durumu ve tedaviye göre genel sağkalım (A) ve olaysız sağkalım (B) eğrileri.

Yaşlı hastalarda yayınlanan diğer çalışma, Türkiye'den de iki merkezin katıldığı Nordic çalışmasında ise 2 haftalık kısa radyoterapi (34 Gy/10 fraksiyon) ya da tek başına TMZ, 6 haftalık standart radyoterapi (60 Gy/30 fraksiyon) ile karşılaştırıldı (Şekil 5).[12] Tüm hastalar değerlendirildiğinde sağkalım 60 Gy RT kolunda diğer kollara göre daha düşüktü. Bu fark özellikle 70 yaş üzerinde daha belirgindi (Şekil 6). MGMT metilasyon durumu yine NOA-8 çalışmasındaki gibi sağkalım yönünden prediktif bir belirteç olarak belirlendi (Şekil 7). Araştırıcılar yaşlı hastalarda hipofraksiyone RT ya da TMZ'in standart tedavi olarak kabul edilmesini önermekteler. Yaşlı hasta grubunda yürümekte olan önemli bir çalışma olan EORTC/NCIC CE.6 çalışmasında hipofraksiyone RT'ye (40 Gy/15 fraksiyon) TMZ'in eklenmesi araştırılmakta (Şekil 8). Hedeflenen hasta sayısının 560 olduğu bu çalışmada, hasta alımının 2013 sonunda tamamlanması beklenmekte.

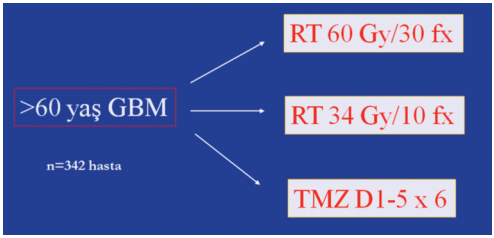

Şekil 5. Nordic Çalışması tasarımı.

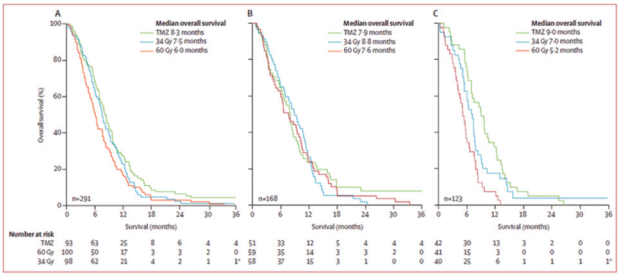

Şekil 6. Nordic çalışması genel sağkalım eğrileri. (A) Tüm hastalar. (B) 60-70 yaş arası hastalar (C) >70 yaş hastalar. TMZ= Temozolomid. 34 Gy= hipofraksiyone radyoterapi. 60 Gy= standart radyoterapi.

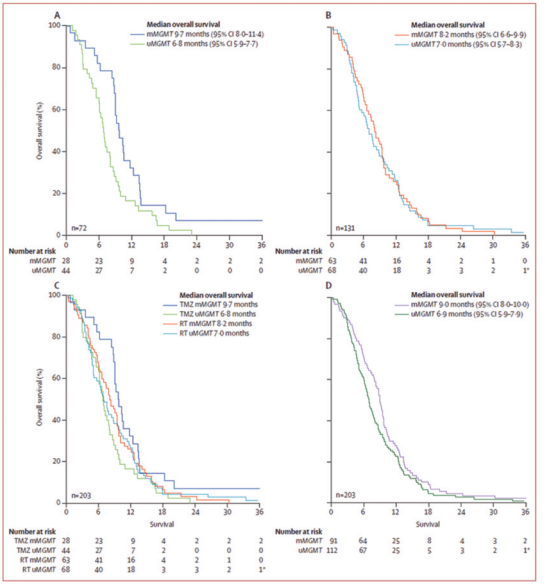

Şekil 7. Nordic çalışmasında MGMT metilasyon durumuna göre genel sağkalım analizi. Hipofraksiyone ve standart radyoterapi bir arada (kombine) değerlendirilmiştir. (A) Temozolomid tedavi grunda mMGMT vs uMGMT hastalar. (B) Kombine RT grubunda mMGMT vs uMGMT hastalar. (C) MGMT durumuna ve tedavi grubuna göre karşılaştırma (D) Tedaviden bağımsız MGMT durumuna göre karşılaştırma.

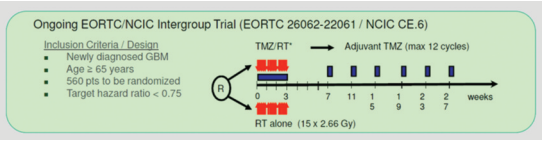

Şekil 8. EORTC/NCIC CE.6 çalışması tasarımı.

Son yıllarda üzerinde durulan önemli bir konu yüksek grade'li gliomalarda yanıt değerlendirmesi. Bu konudaki tartışmalara yanıt vermek amacıyla bir çalışma grubu kuruldu ve RANO kriterlerini yayınladılar.[13] Daha önce radyolojik değerlendirmede kontrast tutulumunu dikkate alan MacDonald kriterlerine ilaveten, T2 ve FLAIR görüntülerindeki sinyal değişiklikleri de yanıt değerlendirmesine dahil edildi. Pseudoprogresyon

ayrımı için kemoradyoterapi sonrası 3 aylık dönem içinde <45 Gy izodoz hattının dışında yeni kontrastlanan olması halinde ya da biyopsi ile verifiye canlı tümör hücresi görülmesi durumunda progresyon olarak değerlendirilmesi gerektiği bildirildi.

Kaynaklar

1- *Stupp R, Mason WP, van den Bent MJ, et al. Radiotherapy plus concomitant and adjuvant temozolomide for glioblastoma. N Engl J Med 2005; 352: 987–96.*

2- *Stupp R, Hegi ME, Mason WP, et al; European Organisation for Research and Treatment of Cancer Brain Tumour and Radiation Oncology Groups; National Cancer Institute of Canada Clinical Trials Group. Effects of radiotherapy with concomitant and adjuvant temozolomide versus radiotherapy alone on survival in glioblastoma in a randomised phase III study: 5-year analysis of the EORTC-NCIC trial. Lancet Oncol 2009; 10: 459-66.*

3- *Hegi ME, Diserens AC, Gorlia T, et al. MGMT gene silencing and benefi t from temozolomide in glioblastoma. N Engl J Med 2005; 352: 997–1003.*

4- *Abacioglu U, Caglar HB, Yumuk PF, et al. Efficacy of protracted dose-dense temozolomide in patients with recurrent high-grade glioma. J Neurooncol 2011; 103: 585-93.*

5- *Wick W, Steinbach JP, Küker WM, et al. One week on/one week off: a novel active regimen of temozolomide for recurrent glioblastoma. Neurology 2004; 62: 2113-5.*

6- *Gilbert M, Wang M, Aldape K, et al. RTOG 0525: A Randomized Phase III Trial Comparing Standard Adjuvant Temozolomide (TMZ) With a Dose-Dense (dd) Schedule in Newly Diagnosed Glioblastoma (GBM). Proc of American Society of Clinical Oncology (ASCO) Annual Meeting; June 3-7, 2011; Chicago, IL. J Clin Oncol. 2011; 29 (15; May 20 suppl): abstr 2006.*

7- *Friedman HS, Prados MD, Wen PY,et al. Bevacizumab alone and in combination with irinotecan in recurrent glioblastoma. J Clin Oncol 2009; 27: 4733-40.*

8- *Lai A, Tran A, Nghiemphu PL, et al. Phase II study of bevacizumab plus temozolomide during and after radiation therapy for patients with newly diagnosed glioblastoma multiforme. J Clin Oncol 2011; 29: 142-8.*

9- *Vredenburgh JJ, Desjardins A, Reardon DA, et al. The addition of bevacizumab to standard radiation therapy and temozolomide followed by bevacizumab, temozolomide, and irinotecan for newly diagnosed glioblastoma. Clin Cancer Res 2011; 17: 4119-24.*

10- *Chinot O, Wick W, Mason W, et al. Phase III trial of bevacizumab added to standard radiotherapy and temozolomide for newly-diagnosed glioblastoma: mature progression-free survival and preliminary overall survival results in AVAGLIO. Neuro-Oncology 2012; 14: vi101.*

11- *Wick W, Platten M, Meisner C, et al; NOA-08 Study Group of Neuro-oncology Working Group (NOA) of German Cancer Society. Temozolomide chemotherapy alone versus radiotherapy alone for malignant astrocytoma in the elderly: the NOA-08 randomised, phase 3 trial. Lancet Oncol 2012; 13: 707-15.*

12- *Malmström A, Grønberg BH, Marosi C, et al; Nordic Clinical Brain Tumour Study Group (NCBTSG). Temozolomide versus standard 6-week radiotherapy versus hypofractionated radiotherapy in patients older than 60 years with glioblastoma: the Nordic randomised, phase 3 trial. Lancet Oncol 2012; 13: 916-26.*

13- *Wen PY, Macdonald DR, Reardon DA, et al. Updated response assessment criteria for high-grade gliomas: response assessment in neuro-oncology working group. J Clin Oncol 2010; 28: 1963-72.*