JİNEKOLOJİK RADYASYON ONKOLOJİSİ

Pratik Kılavuz

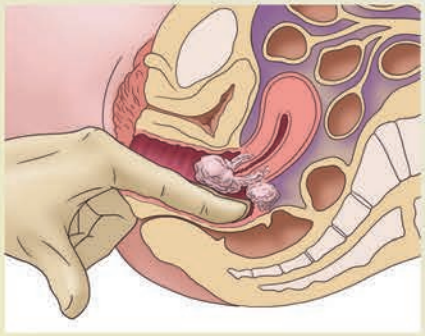

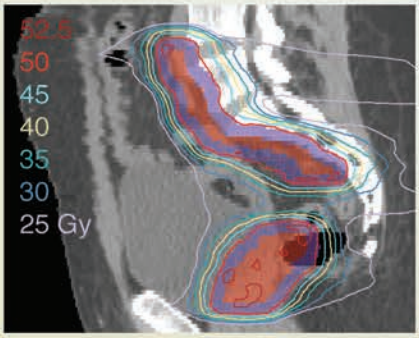

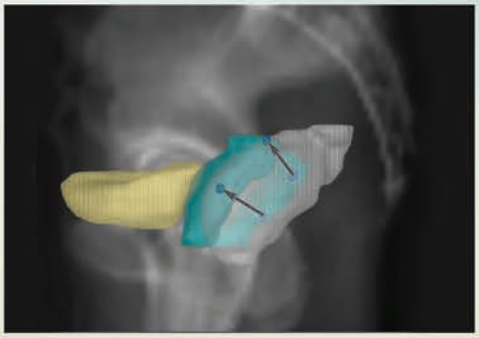

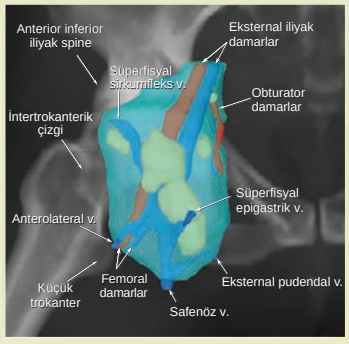

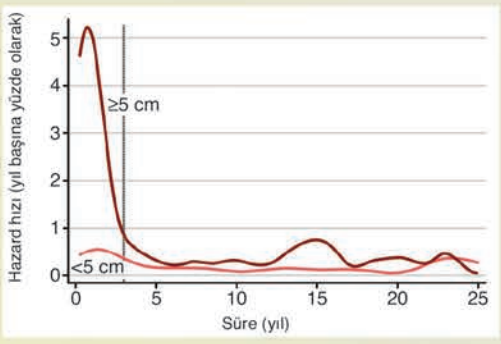

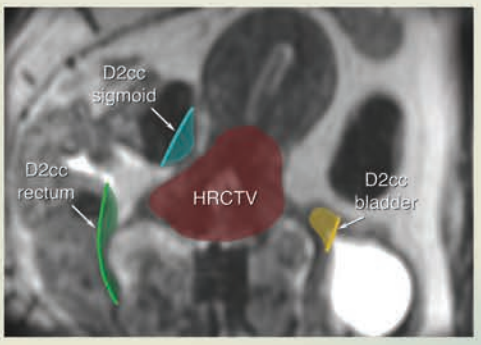

Çeviri Editörleri

Prof. Dr. İsmet ŞAHİNLER
Prof. Dr. Ömer Erol UZEL
Prof. Dr. Hidayet Fazilet ÖNER DİNÇBAŞ
Doç. Dr. Didem ÇOLPAN ÖKSÜZ
Yrd. Doç. Dr. Songül ÇAVDAR KARAÇAM
Uzm. Dr. Şefika Arzu ERGEN

Patricia J. Eifel
Ann H. Klopp

nobel
tıp kitabevleri

JİNEKOLOJİK RADYASYON ONKOLOJİSİ

Pratik Kılavuz

TÜRKİYE KANSERLE SAVAŞ VAKFI

Türkiye Kanserle Savaş Vakfı'nın hekimlere armağanıdır.

JİNEKOLOJİK RADYASYON ONKOLOJİSİ

Pratik Kılavuz

Patricia J. Eifel, MD
Professor, Section of Gynecology
Department of Radiation Oncology
The University of Texas MD Anderson Cancer Center
Houston, Texas

Ann H. Klopp, MD, PhD
Associate Professor, Section of Gynecology
Department of Radiation Oncology
The University of Texas MD Anderson Cancer Center
Houston, Texas

Çeviri Editörleri

Prof. Dr. İsmet ŞAHİNLER
Prof. Dr. Ömer Erol UZEL
Prof. Dr. Hidayet Fazilet ÖNER DİNÇBAŞ
Doç. Dr. Didem ÇOLPAN ÖKSÜZ
Yrd. Doç. Dr. Songül ÇAVDAR KARAÇAM
Uzm. Dr. Şefika Arzu ERGEN

İstanbul Üniversitesi, Cerrahpaşa Tıp Fakültesi, Radyasyon Onkolojisi Anabilim Dalı

NOBEL TIP KİTABEVLERİ

© 2018

Türkiye Kanserle Savaş Vakfı adına sahibi:

Prof. Dr. Metin Ertem

JİNEKOLOJİK RADYASYON ONKOLOJİSİ

Pratik Kılavuz

Çeviri Editörleri:
Prof. Dr. İsmet Şahinler – Prof. Dr. Ömer Erol Uzel – Prof. Dr. Hidayet Fazilet Öner Dinçbaş –
Doç. Dr. Didem Çolpan Öksüz – Yrd. Doç. Dr. Songül Çavdar Karaçam – Uzm. Dr. Şefika Arzu Ergen

ISBN: 978-605-335-366-9

GYNECOLOGIC RADIATION ONCOLOGY
A Practical Guide
Patricia J. Eifel, MD – Ann H. Klopp, MD, PhD

ISBN: 978-145-119-265-0
Copyright © 2017 Wolters Kluwer

Bu kitabın Türkçeye çeviri hakkı © Wolters Kluwer tarafından Nobel Tıp Kitabevleri Tic. Ltd. Şti.'ne verilmiştir. 5846 ve 2936 sayılı Fikir ve Sanat Eserleri yasası hükümleri gereğince herhangi bir bölümü, resmi veya yazısı, yazarların ve yayınlayıcısının yazılı izni alınmadan tekrarlanamaz, basılamaz, kopyası çıkarılamaz, fotokopisi alınamaz veya kopya anlamı taşıyabilecek hiç-bir işlem yapılamaz.

Yayımcı	:	Nobel Tıp Kitabevleri Tic. Ltd. Şti. Millet Cad. No:111 34104 Fatih-İstanbul
Yayımcı Sertifika No	:	15710
Baskı / Cilt	:	No-bel Matbaacılık San. Tic. Ltd. Şti. Ömerli mah. İhsangazi cad. Tunaboyu sk. No. 3 Arnavutköy – Hadımköy – İstanbul
Matbaa Sertifika No	:	12565
Sayfa Tasarımı - Düzenleme	:	Nobel Tıp Kitabevleri
Kapak Tasarım	:	Nobel Tıp Kitabevleri
Baskı Tarihi	:	Aralık 2017 - İstanbul

Hiç eksilmeyen destek ve sabırları bu projenin gerçekleşmesini mümkün kılan eşlerimiz Dr. James Belli ve David Klopp'a.
Ayrıca, yaşamları ve öyküleri bizim ve bu kitabın bir parçası haline gelen hastalarımıza.
Kendilerini tedavi etmemiz için bize güvendikleri, bize ilham verdikleri ve bize çok fazla şey öğrettikleri için onlara teşekkür ederiz.

ÖNSÖZ

Jinekolojik kanserlerin radyoterapisi meşakkatli olmasının yanı sıra alınan sonuçlar son derece tatmin edicidir. Uzmanlaşmış bilgi, beceri, detaylara dikkat ve birden çok branşın yakın işbirliği son derece başarılı tedavileri tasarlamak ve sunmak için gereklidir. Bununla birlikte bu tedaviler çok sıklıkla küratiftir ve bölgesel olarak ilerlemiş bir jinekolojik kanserli bir kadının başarılı bir şekilde tedavi edilip normal bir yaşamı sürdürebileceğini bilmenin vereceği tatmin benzersizdir. Biz kariyerimizin çoğunu bu hastaların araştırılması ve tedavisine adadığımız için şanslıyız. MD Anderson'da görev yaparken jinekolojik radyasyon onkolojisi servisinde yaklaşık 10.000 hasta tedavi edildi; 1500 jinekolojik kanser hastasını IMRT ile tedavi ettik ve 5.000'den fazla intrakaviter ve interstisyel brakiterapi prosedürü yaptık. Akademik kariyerlerimizin iyi kısmı bu tecrübeleri biriktirmek, analiz etmek ve sonuçları bildirmek, diğer araştırıcıların bulgularını incelemek ve bu hastalıkların tedavisini anlayıp iyileştirmek için yöntemler araştırmakla geçti.

Bizim tecrübelerimiz ve kendini adamış diğer jinekolojik radyasyon onkologlarının tecrübeleri binlerce makale, derleme ve kitap bölümleri yazılmasına yol açtı. Ancak, meslektaşlar tarafından gözden geçirilen yayınlar ve genel ders kitapları spesifik konular hakkında değerli anlayış ve alakalı literatür hakkında faydalı taramalar sunsa da jinekolojik radyasyon onkolojisinin gündelik uygulamasını karakterize eden teknikler, yöntemler ve zorluklar hakkında ideal araçlar değildirler. Ayrıca, bu şekildeki dağınık kaynaklar günlük uygulamanın seyri sırasında her zaman kolay ulaşılabilir değildir.

Bu kitaptaki primer amacımız jinekolojik radyasyon onkolojisinin pratik yönlerini ele almaktır. Çeşitli klinik ortamlarda radyoterapinin rolü nasıl değerlendirilir? Hekimler ve başvuran hastalara tedavi önerilerinin gerekçesi nasıl açıklanır? Spesifik klinik problemleri ele almak için çeşitli eksternal radyoterapi ve brakiterapi teknikleri ne zaman ve nasıl uygulanır? Tedavi öncesinde ve sonrasında hastalar nasıl monitörize edilip yönetilir? Jinekolojik radyasyon onkolojisi literatürünü detaylı olarak arşivlemeye çalışmadık ancak klinik karar vermeye yardımcı olacağını bulduğumuz, önemli klinik çalışmaları vurgulayan, ilgili verilerin meta analizini yapan çalışmalara ve yüksek kaliteli meta analizlere atıf yaptık. Bu kitap boyunca ve özellikle Bölüm 2'de sadece klinik literatürden elde edilen bilgileri değil aynı zamanda yanlış anlaşılabilecek konuları açıklamaya çalıştık. Bu da çalışma sonuçlarının gündelik klinik uygulamaya doğru bir şekilde nasıl uygulanacağına dair bilgi vermektedir.

Jinekolojik Radyasyon Onkolojisi'nde tartışılan kavramlar 700'den fazla tablo ve şekille resimlendirilmiştir. Bu yardımlar ve eşlik eden metinleri kullanarak hastanın ilk değerlendirmesi ve tedavi önerisinden başlayıp radyoterapi planlaması ve sunulmasına ve hastaların tedavi sonrasında rekürrens ve tedavi ile ilişkili yan etkiler, geç komplikasyonlar bakımından karşılaştırılmasına kadar radyasyon onkolojisi uygulamasının her bir yönünü detaylı olarak açıklamaya çalıştık. Jinekolojik radyasyon onkolojisinin çok branşlı ve teknik yönleri çeşitli tiplere ve köken yerlerine sahip jinekolojik kanserler için geçerli olduğundan tümör biyolojisi, birden çok branşın katıldığı yönetim, klinik değerlendirme, radyoterapi planlaması ve sunulması ve belirti yönetimi konuları bu kitapta Bölüm 1-9'da genel terimlerle tartışılmıştır. Daha sonraki konular daha spesifik olarak hastalık lokalizasyonlarının özellikleri ve hastalık yerine özgü tedavi kararlarının temellerine odaklanacaktır. Bu yapıyla birlikte alakalı içeriğin tekrarlanmasını minimuma indirdik; ancak okuyucuların metin içinde aradıklarını bulmalarına yardımcı olmak için her bir bölümde yer alan materyale çapraz referanslar koyduk. Bu kavramları bütünleştirmek ve bunların gerçek klinik durumlara nasıl uygulanabileceğini göstermek için metin boyunca atıf yapılan 54 vakaya yer verdik. Bu vakalar hastalık yeriyle ilgili bölümlerin sonunda bulunmaktadır ve her bir vaka grubu öncesinde vakaların özeti ve kısaltmalar listesi yer alır.

Bu kitabın içeriğinde sadece doğrudan klinik gözlemlerimiz, araştırmalar ve literatür bilgisi değil aynı zamanda meslektaşlarımızla yıllardır yaptığımız tartışmalar, radyasyon onkolojisi departmanlarına yapılan ziyaretler ve uygulama yapmakta olan radyasyon onkologlarının sahadan getirdiği sorulara cevap verme çabaları da etkili olmuştur. Bu tecrübeler klinik uygulamadaki varyasyonlar ve klinisyenlerin jinekolojik kanseri olan hastaların tedavisi konusunda zorlayıcı buldukları konular hakkında bize fikir verdi. Bu kitapla

birlikte sık karşılaşılan klinik problemlere bazı pratik yaklaşımlar önermeye çalıştık. Ancak tecrübelerimiz bize bazı cevaplar vermiş olsa da sahamızda bilinmeyen birçok şey olduğuna dair de fikir verdi. Bu kitapta ele alınan bazı başlıkların tartışmalı olduğunu fark ettik. Ancak tartışmalı olsa bile klinik kararların alınması gereklidir. Jinekolojik kanserlerin yönetimi konusunda güncel yaklaşımlarımızın arkasındaki gerekçeleri açıklamak için elimizden geldiğince çaba gösterdik. Ancak başkaları bunlara katılmayacaktır ve kendi görüşlerimiz de yeni bilgiler ortaya çıktıkça hiç şüphesiz değişecektir. Bu arada tüm okuyucularımızın bu kitapta hastalarının bakımında yardımcı olacak bir şeyler bulacaklarını ümit ediyoruz. Ayrıca geri bildirimlerinizden memnuniyet duyacağımızı belirtip bu kitabın içeriği ve karakteri hakkında yorumlarınızı yazmanızı bekliyoruz.

Patricia Eifel
Ann Klopp

TEŞEKKÜRLER

Kariyerlerimiz boyunca ve bu kitabın geliştirilmesi sırasında destek veren ve bizi teşvik eden sayamayacağımız kadar çok olan meslektaşlarımıza teşekkür ederiz. Bazı bireylere bu çalışmaya katkılarından dolayı özellikle teşekkür etmemiz gerekir.

Birincisi bu projenin ilerlemesi aşamasında değerli katkıları olan radyasyon onkolojisindeki meslektaşlarımıza teşekkür ederiz. Özellikle buradan ayrılan meslektaşımız Kian Ang'a teşekkür ederiz. Çünkü onun baş ve boyun kanserleri hakkında hazırladığı metin bu kitap için ilham kaynağı oldu. Hasta bakımındaki gayretleri ve yenilikçi fikirleri jinekolojik radyasyon onkolojisi uygulamamızı zenginleştiren Dr. Luis Delclos ve Dr. Anuja Jhingran'a ve beceri, bilgi ve birden çok branşın eşgüdümüne olan ilgileri bu alanı anlamamıza yardımcı olan meslektaşlarımıza teşekkür ederiz. Ayrıca bu kitabın oluşturma aşamaları sırasında değerli katkı sağlayan Gillian Thomas'a özellikle teşekkür ederiz.

Departmanımızdan birçok kişi bu kitaba önemli katkılar yaptı. Özellikle James Kanke, Kelly Perrin, Lehendrick Turner, Pamela Castillo, Paula Berner, Mandy Cunningham'a ve tedavi planlama sistemlerimizi yerleştirip Bölüm 6 için karşılaştırmalı tedavi planları oluşturanlara teşekkür ederiz. Ayrıca tedavi planlama sistemlerimizi kullanarak resim oluşturmak istediğimizde sorun gidermek için her zaman hazır olan Michael Kantor'a teşekkür ederiz.

Tanısal görüntüleme departmanımızdan Dr. Gaiane Rauch'a özellikle teşekkür ederiz çünkü jinekolojik tomografi görüntülemede tecrübesiyle bize yardım etti ve 5. Bölümdeki resimlerle ilgili her bir vasküler konturun, etiketlemenin ve anlatımın doğruluğunu gözden geçirdi.

Ayrıca pelvik muayene tekniği hakkında güzel resimleri için Jordan Pietz'e ve metni detaylı ve düşünceli bir şekilde gözden geçiren Stephanie Deming ve Michael Worley'e teşekkür ederiz.

Son olarak Wolters Kluwer'deki ekibimizden Jonathan Pine'e başlangıçtaki konsepti desteklediği için ve Julie Goolsby ve Emilie Moyer'e editöryal süreçte bize kılavuzluk ettikleri ve bu maraton şeklindeki uğraşta bizi yolda tuttukları için teşekkür ederiz.

SUNUŞ

Türkiye Kanserle Savaş Vakfı kurulduğu 1975 yılından beri halkımıza ve hekimlerimize hizmet vermektedir. Tamamen gönüllü bir kuruluş olan vakfımız bağış ve yardımlarla 'kanserle savaş' hizmetlerini sürdürmektedir. Kurulduğu günden itibaren halkımıza tedavi hizmeti de sunan vakıf 2005 yılında bu hizmetlerini profesyonel kuruşlara bırakarak gerek halkımızın gerekse hekimlerimizin eğitim konusuna ağırlık vermiştir.

Yine halkımızın kanser konusunda bilinçlenmesi için bilgilendirme toplantıları, seminerler düzenlemiş ve düzenlemektedir.

Bilinçlendirmeye yönelik sanat ve tıbbi bilgilerin de yer aldığı 'Menekşe ve Yaşam' dergilerine periyodik olarak yılda üç defa çıkartmakta ve çeşitli kuruluşların yardımları ile dağıtarak halkımıza ulaştırmaktadır.

Hekimlerimizin kanser alanında gelişmelerini sağlayacak karşılıksız burslar vermiştir. Bu gün kendi alanında uzmanlığa ve hatta profesörlüğe kadar yükselmiş, gurur duyduğumuz arkadaşlarımız vardır.

Vakıf her yıl Ulusal Kanser Kongre'lerinde onkoloji alanındaki çalışmaları teşvik etmek amacıyla gelenek haline gelen ve yıllardır sürdürdüğümüz, onkolojinin üç alanı olan radyasyon onkolojisi, medikal onkoloji ve cerrahi onkoloji dallarında bilimsel çalışmalara ödül vermektedir.

Türkiye Kanserle Savaş Vakfı olarak yılda dört sayı olarak 'Kanser Gündemi' isimli periyodik dergimizi çıkartmaya devam ediyoruz. Hekimlerimize yönelik her bir sayısında bir kanser konusunun işlendiği güncel bilgilerin aktarıldığı bu dergi arşivimize www.kanservakfi.com dan ulaşabilirsiniz. Kanser Gündemi dergisinin eski sayılarına pdf formatında bu siteden ulaşmak mümkün olmaktadır.

Kanser konusunun işlendiği bir çok tıp kongresine destek olmaktayız. Bu kongrelerde stantlar açarak yayınlarımızın hekimlere ulaşmasını sağlıyor ve vakfımızın tanıtımını yapıyoruz.

İhtiyacı doğrultusunda resmi sağlık kuruluşlarına ve üniversite hastahanelerine cihaz bağışlarında buluyoruz.

Vakfımız yine her yıl güncel bir kanser kitabını türkçeye çevirerek hekimlerimize hediye etmektedir. Bu yıl 'Jinekolojik Radyasyon Onkolojisi' isimli kitabı türkçeye kazandırmayı uygun gördük.

Çeviri editörlüğünü üstlenen İ.Ü. Cerrahpaşa Tıp Fakültesi, Radyasyon Onkolojisi Anabilim Dalı öğretim üyeleri Dr. İsmet Şahinler, Dr. Ömer Erol Uzel, Dr. Hidayet Fazilet Öner Dinçbaş, Dr. Didem Çolpan Öksüz, Dr. Songül Çavdar Karaçam, Dr. Şefika Arzu Ergen ve kitabı titizlikle hazırlayarak baskısını gerçekleştiren Nobel Tıp Kitabevleri'ne Türkiye Kanserle Savaş Vakfı Yönetim Kurulu olarak teşekkür ederiz.

Kitabın onkoloji alanında hekimlerimize katkı sağlaması dileği ile ...

Prof. Dr. Metin Ertem
Türkiye Kanserle Savaş Vakfı
Yönetim Kurulu Başkanı

ÇEVİRİ EDİTÖRLERİNİN ÖNSÖZÜ

Jinekolojik kanserlerde radyoterapi uygulamaları bilgi ve becerinin yanı sıra deneyim de gerektirir. Multidispliner yaklaşım sayesinde küratif tedavi sonuçlarında sevindirici iyileşmeler gerçekleşmiştir.

Bu kitabın primer amacı, jinekolojik onkolojide günlük radyoterapi uygulamalarında karşılaşılan zorluklara ışık tutmaktır. Temel bilgiye olgu sunumlarının eklenmesi pratik klavuz olarak okuyucunun ilgisini çekecektir. Kitabın yazarları bu alanda önemli isimler olarak bilinmektedir.

Kitabın çevirisi için tam ve koşulsuz destek veren Türkiye Kanserle Savaş Vakfı'na teşekkür ederiz.

Bu kitabın sadece Radyasyon Onkologlarına değil, Jinekolojik Onkolojiye ilgi duyan tüm hekimlere yararlı olmasını dileriz.

Saygılarımızla

Çeviri Editörleri

Prof. Dr. İsmet ŞAHİNLER
Prof. Dr. Ömer Erol UZEL
Prof. Dr. Hidayet Fazilet ÖNER DİNÇBAŞ
Doç. Dr. Didem ÇOLPAN ÖKSÜZ
Yrd. Doç. Dr. Songül ÇAVDAR KARAÇAM
Uzm. Dr. Şefika Arzu ERGEN

İÇİNDEKİLER

Önsöz ..... *vii*

Teşekkürler ..... *ix*

KISIM I • JİNEKOLOJİK ONKOLOJİNİN TEMEL İLKELERİ **1**

1 Jinekolojik Kanserlerin Patolojisi, Moleküler Biyolojisi ve Etiyolojisi 2
- Morfoloji ve Biyolojik Davranış Arasındaki İlişki 2
- Jinekolojik Kanserlerin Moleküler Biyolojisi 4
- Jinekolojik Kanserlerde HPV'nin Rolü 4
- Kalıtımsal Kanser Sendromları 5

2 Günlük Uygulamaya Etkisi Olan Klinik Araştırma Sonuçlarının Yorumlanması 9
- İsimlendirmenin Tutarlı Olmamasına Bağlı Belirsizlikler 9
- Çalışma Sonlanım Noktalarının Doğası ve Geçerliliğinin Değerlendirilmesi 12
- Gözlemsel Çalışmalar 13
- Randomize Çalışmaların Faydaları ve Kısıtlılıkları 15
- Meta-analiz 17
- Büyük Veri: Sonlanım Analizi 18

3 Multidisipliner Tedavinin İlkeleri 21
- Multidisipliner Takım 21
- Lokorejyonel Tedavilerin Seçilmesi ve Zamanlaması 24
- Kombine Kemoterapi ve RT'nin Etkinliği ve Zamanlaması 30

KISIM II • RADYOTERAPİ PLANLAMASINDA VE TEDAVİDE TEMEL İLKELERİ **37**

4 Radyoterapi Planlamasına Hazırlık 38
- Bilgi Toplama—Hastanın İlk Değerlendirmesi 38
- Radyoterapi Stratejisi Geliştirilmesi 46
- Eksternal Radyoterapi için Hasta Set-up'ı ve Simülasyonu 47

5 Uygulamalı Anatomi ve Hedef Volüm Belirlenmesi 52
- Hedef Volüm Tanımı 52
- Rejyonel Lenf Nodları 53
- Üreme Organları 68
- Hedef Hacim Tanımlaması: Son Kontrol 75

6 Eksternal Radyoterapi Planlaması 78
- Tedavi Planlama Yönergesi 78
- Belirsizlikleri Hesaba Katmak-PTV'nin Belirlenmesi 79
- Eksternal Radyoterapi Planlaması için Normal Doku Tolerans Dozları 83
- Eksternal Radyoterapi Tekniği 84
- Tedavi Planı Değerlendirmesi, Belgelenmesi ve Kalite Güvencesi 96

7 Tedavi Sırasında İzlem 100
Sosyal Koşullar, Beslenme ve Eşlik Eden Medikal Sorunlar 100
Tedavinin Tamamlanmasına Kadar Olan İzlem 101
Tedaviyle İlişkili Akut Yan Etkilerin Değerlendirilmesi ve Tedavisi 102
Günlük Tedavinin Doğruluğunun Monitörizasyonu 109
8 Brakiterapi 113
Brakiterapi Tedavi Planında Temel Unsurlar 114
Jinekolojik Brakiterapi Aplikatörleri 115
Aplikatörün Yerleştirilmesi 121
Brakiterapi Tedavi Planlaması 125
9 Tedavi Sonrası Takip 132
Sağkalım Bakım Planı 132
Kanser Nüksü Riskinin Takibi 133
Tedavinin Geç Yan Etkilerinin İzlemi ve Tedavisi 136
İkincil Tümörlerin Riski ve Takibi 144

KISIM III • BÖLGEYE ÖZGÜ ENDİKASYONLAR VE TEKNİKLER 147

10 Serviks Kanseri 148
Tedavi Öncesi İnceleme ve Evreleme 149
Risk Değerlendirmesi 151
Multidisipliner Tedavi 155
İntakt Serviks Kanserinde RT 161
Nüks Hastalığın Tedavisi 163
Olgu Sunumları 167
11 Vajen Kanseri 179
Tedavi Öncesi İnceleme ve Evreleme 179
Risk Değerlendirmesi 181
Multidisipliner Yaklaşımlar 182
Radyasyon Tedavisi Stratejisi Geliştirme 183
Tümör Lokasyonuna Göre Tedavi Yaklaşımları 184
Olgu Sunumları 188
12 Vulva Kanseri 199
Tedavi Öncesi Değerlendirme 199
Risk Değerlendirmesi 200
Multidisipliner Tedavi Stratejisi Geliştirilmesi 205
Teknik Konular 210
Olgu Sunumları 213
13 Uterus Kanseri 224
Tedavi Öncesi Değerlendirme 225
Risk Değerlendirmesi 226
Multidisipliner Tedavi Stratejisi Geliştirilmesi 232
Hastalığın Yaygınlığına Göre Tedavi Yaklaşımları 234
Olgu Sunumları 244
14 Over Kanseri 255
Prezentasyon ve Yayılma Modelleri 255
Prognostik Faktörler 256
Cerrahi ve Kemoterapinin Rolü 258
RT'nin Rolü 261
Radyoterapi Stratejisi Geliştirme 263
Nonepitelyal Over Kanserleri için RT 265
Olgu Sunumları 268

15 Primeri Bilinmeyen 277
Tedavi Öncesi Değerlendirme 277
Risk Değerlendirmesi 278
Multidisipliner Tedavi Stratejisi 278
Radyoterapi—Teknik Konular 279
Olgu Sunumları 280
16 Palyasyon 286
Palyatif Radyoterapi için Endikasyonlar 286
Palyatif Tedavinin Genellikle Endike Olmadığı Durumlar 289

Dizin *293*

KISIM I

JİNEKOLOJİK ONKOLOJİNİN TEMEL İLKELERİ

BÖLÜM 1

Jinekolojik Kanserlerin Patolojisi, Moleküler Biyolojisi ve Etiyolojisi

GİRİŞ

Jinekolojik kanserler için radyasyon tedavisi önerilerine asıl olarak primer tümörün köken aldığı yer ve morfolojisine göre karar verilir. Morfolojik olarak farklı kaynak bölgelerden gelen benzer jinekolojik kanserlerin moleküler özelliklerinde benzerlik vardır ve benzer yayılma paternleri gösterirler. Ancak morfolojik olarak benzer kanserlerde bile köken alınan yer ilk baştaki kanserin tespitinin yöntemi ve kolaylığı, prognoz ve bölgesel yayılma paterni hakkında çok önemli bir rol oynar (Bölüm 5).

Son yıllarda araştırmalar prognozun moleküler korelatları hakkındaki bilgimizi büyük ölçüde arttırmıştır. Bu bilginin pratik kullanımları asıl olarak tanı kriterlerinin arındırılmasında kullanılmış olsa da bu bulguların nihayetinde yeni, daha etkili tedaviler geliştirilmesine katkı yapacağına dair ümit etmek için sebepler vardır. İlave olarak jinekolojik kanserlerin etiyolojisinde insan papilloma virusu (HPV) ve kalıtımın rollerinin daha iyi anlaşılması birçok kanserin önlenmesi için başarılı stratejiler geliştirilmesine yol açmaktadır.

MORFOLOJİ VE BİYOLOJİK DAVRANIŞ ARASINDAKİ İLİŞKİ

Çoğu jinekolojik kanser üç ana gruptan birine girer: karsinomalar, sarkomalar ve germ hücreli tümörler. Jinekolojik kanserler arasında karsinomalar diğer kanser tiplerinden çok daha sıktır.

Karsinomalar vulva, vajen, serviks, uterus, fallop tüpleri ya da overlerin epitelyal örtülerinden köken alır ve radyasyonla tedavi edilen jinekolojik kanserlerin büyük kısmını oluşturur. Skuamoz karsinomalar normalde skuamoz epitelle örtülen yapılarda (vulva, vajen ve serviks) baskınken adenokarsinomalar glanduler epitelle örtülen yapılarda (uterus, fallop tüpleri ve overler) baskındır. Ancak adenokarsinomalar alt genital traktus yapılarının glandüler elamanlarından da kaynaklanabilir ve skuamoz farklılaşma olan alanlar endometriyal ve bazen de ovaryen kanserlerin belirgin bir özelliği olabilir.

Karsinosarkomalar hem malign bir epitel hem de bir mezenkimal bileşen varlığı ile tanımlanır; bu tümörler kadın genital traktusu boyunca köken alabilir ancak en sıklıkla endometriyum ve overde bulunur.

Sarkomalar kadın genital traktus yapılarındaki mezenkimal bileşenlerden köken alır. Bunlardan en sık görülenleri uterus ve diğer yapıların düz kasından köken alan leyomiyosarkomalar ve endometriyal stromadan köken alan endometriyal stromal sarkomalardır. Nadiren kanserler hormon salgılayan ovaryen stromadan köken alır; bunlar arasında seks kordundan köken alan ve testiküler Sertoli hücreli tümörlerle karşılaştırılabilir olan granüloza hücreli tümörler ve gonadal stromadan köken alan ve testisteki Leydig hücreli tümörlerle karşılaştırılabilir olan tekomalar yer alır. Granüloza hücreli tümör ve tekomanın bir karışımını içeren tümörler Sertoli-Leydig hücreli tümörler olarak adlandırılır.

Kadınlarda germ hücreli tümörler overden kaynaklanır ve teratomalar, disgerminomalar, yolk salk tümörleri (endodermal sinüs tümörleri olarak da adlandırılır), embriyonal karsinomalar ve koryokarsinomaları içerir. Germ hücreli tümörler nadiren radyasyonla tedavi edilir çünkü sadece cerrahi ile prognozları iyidir (teratomalar) ya da kemoterapiye yüksek düzeyde duyarlıdırlar (koryokarsinomalar, disgerminomalar).

Mülleryan Adenokarsinomalar

Çoğu jinekolojik adenokarsinoma kökeni embriyolojik mülleryan kanaldan köken alan hücrelerden çıkarlar (Bölüm 5). Bu mülleryan karsinomaların ortak gelişimsel kökeni çeşitli bölgelerde ortaya çıkan mülleryan adenokarsinomaların ortak davranışsal ve biyolojik özelliklerini açıklar. Derece tüm adenokarsinoma tipleri için önemli bir prognostik faktördür.

Mülleryan Adenokarsinoma Alttipleri

Mülleryan adenokarsinomaların dört ana alt tipi bulunmaktadır:

- *Endometroid karsinomalar* farklılaşmış evresinde normal endometriyal bezlere benzerler. Endometroid karsinomaların derecesi solid bir büyüme paterni olan tümörün yüzdesine dayanır ve nükleer atipi derecesi ile korelasyon gösterme eğilimindedir.
- *Musinöz karsinomalar* normal endoservikal glanduler epitele benzerler. Birçok servikal adenokarsinomanın musinöz özellikleri vardır.[1]
- *Seröz karsinomalar* fallop tüpü epiteline benzer. Papiller bir yapısal patern olma eğilimindedirler ancak derece sitolojik özelliklere bağlıdır. Adneksiyal seröz karsinomalar malign potansiyeli net olmayan çok düşük dereceli lezyonlardan (sınırda tümörler olarak adlandırılır) çok pleomorfik, yüksek dereceli kanserlere kadar değişir. Herhangi bir derecede seröz karsinomalar periton yüzeylerine diğer mülleryan varyantların yaptığından daha sık metastaz yaparlar. Yüksek ve düşük dereceli seröz karsinomalar overden köken alırken, uterin seröz karsinomalar hemen her zaman yüksek dereceli kanserlerdir.
- *Berrak hücreli karsinomalarda* glikojenden zengin bir sitoplazma vardır ve bu da onlara karakteristik berrak sitoplazma görünümünü verir. Berrak hücreli karsinomaların mülleryan kökenli olduğuna inanılsa da kesin kökenleri net değildir.[2]

Mülleryan adenokarsinomaların varyantları jinekolojik traktus boyunca değişen frekansta ortaya çıkar; ancak, farklılaşma özellikleri ortak olan dokularda daha sık oluşma eğilimindedirler; örneğin endometroid karsinomalar endometriyumda, seröz karsinomalar over ya da fallop tüpünde ve endoservikal tipteki musinöz karsinomalar servikste görülür.

Endometriyal ve Ovaryen Kanserin Tip I ve Tip II Histolojik Varyantları

Endometriyal ve ovaryen kanserler diğer jinekolojik bölgelerdekinden daha fazla morfolojik değişkenlik gösterirler ve mülleryan adenokarsinomanın tüm alt tipleri bir rol oynayabilir. Endometriyal ve ovaryen kanserler bazen agresif davranış gösterme olasılığına göre gruplanırlar.

Endometriyal kanserler sıklıkla morfolojik özellikleri ve agresifliklerine göre tip I ve tip II kanserler olarak adlandırılırlar. Endometroid ve görece nadir olan musinöz karsinomaları içeren tip I kanserler tipik olarak erken bir evrede prezente olur ve prognozu görece iyidir. Tip I kanserlerin aşırı östrojene maruz kalma sonucu geliştiği düşünülmektedir; bu da östrojene duyarlı endometriyal hücrelerde proliferasyonu tetikler. Erken menarş, daha az gebelik, ekzojen östrojen maruziyeti ya da obezitesi (periferik adipoz dokularda androjenlerin aromatizasyonu yoluyla östrojen maruziyetini artırır) olan kadınlarda yaşam boyu daha yüksek oranda östrojen maruziyeti görülür. Tip I endometriyal kanserler klasik olarak kompleks hiperplazili proliferatif bir endometriyumda ortaya çıkarlar ve bu da östrojen maruziyetinin bu kanserleri desteklediği görüşünü güçlendirmektedir. Tip I endometriyal kanserler için diğer risk faktörleri arasında hipertansiyon, diyabet, anovülasyon, ve polikistik over sendromu yer alır. Seröz karsinomalar, berrak hücreli karsinomalar ve bazı tariflere göre karsinosarkomaları içeren tip II kanserler daha agresiftir. Tip II kanserler tipik olarak tip I kanserlerin ortaya çıktığı hastalardan daha yaşlı hastalarda atrofik bir endometriyumda ortaya çıkarlar.

Ovaryen kanserler benzer bir şekilde tip I ve tip II tümörler şeklinde bölünmüştür.[3] Bu sınıflandırmaya göre tip I tümörler arasında düşük dereceli seröz, düşük dereceli endometrioid, berrak hücreli ve musinöz karsinomalar yer alır- bu alt tipler daha büyük olasılıkla erken bir evrede belirti verirler ve daha sinsi bir seyirleri vardır. Tip II tümörler arasında yüksek dereceli seröz ve yüksek dereceli endometroid alt tipler vardır. Bunlar daha büyük bir olasılıkla ileri evrede belirti verir ve daha agresif bir seyirleri vardır.

Mülleryan adenokarsinomanın çeşitli alt tipleri sıklıkla birbirine karışmıştır; bu vakalarda prognoza genellikle tip II ya da en yüksek dereceli lezyon yön verir.

Mülleryan adenokarsinomaların jinekolojik kökenleri PAX8 ekspresyonu ile takip edilebilir. Bu transkripsiyonel faktör mülleryan tümörlerin gelişmesini yönlendirir ve jinekolojik kökenli birçok adenokarsinomada sebat edici bir şekilde prezente edilir. PAX8 için immünohistokimyasal boyama primeri bilinmeyen bir metastatik tümör varlığında primer tümör yerini belirlemek için kullanılabilir.[4]

Skuamoz Karsinomalar

Jinekolojik skuamoz karsinomalar ağırlıklı olarak vulva, vajen ve serviksi örten skuamoz epitelden köken alır; alt genital traktus bölgelerini tutan çoğu kanser skuamozdur. Skuamoz karsinomanın sitolojik derecesi değişken olsa da derecenin prognozla korelasyonu çok zayıftır. Jinekolojik kökenli skuamoz karsinomalar ve baş-boyun gibi diğer mukozal bölgelerde ortaya çıkan skuamoz kanserler başka histolojik alt tiplerdeki kanserlerden daha öngörülebilir bir şekilde davranırlar. Önce lokal invazyon olur ve daha sonra bölgesel lenf nodlarına yayılmanın ardından uzak bölgelere yayılır. HPV birçok jinekolojik skuamoz karsinomun gelişmesinde önemli bir rol oynar.

JİNEKOLOJİK KANSERLERİN MOLEKÜLER BİYOLOJİSİ

Moleküler Karakterizasyon Yöntemleri

İmmünohistokimyasal teknikler jinekolojik kanserlerin moleküler özelliklerinin anlaşılmasında önemli bir rol oynamıştır. İmmünohistokimyasal testler etiketli bir antikorun fiksasyon yapılmış, parafine batırılmış kesitler üzerinde enkübasyonunu içerir. Boyama intensitesi niteliksel olarak puanlanır ve genellikle bir kerede sadece bir belirteç test edilebilir. İmminohistokimyasal tetkikler fikse edilmiş, parafine batırılmış dokular üzerinde yapıldığından bu belirteçler uygulamaya kolayca girmiştir. Jinekolojik kanserlerde tanısal, öngörücü ve prognostik değeri olan birçok immünohistokimyasal belirteç tanımlanmıştır ancak bunlardan çok azı klinikte faydalı araçlar haline gelmiştir.

Daha yakın zamanda gen ekspresyonu, kopya sayısı, mutasyonlar (genomik) ve protein ekspresyonunu (proteomik) kapsamlı olarak tarayacak teknikler uygulanır hale gelmiştir. Bu teknikler tekil bir gen ya da proteine odaklanmak yerine bir tümörün tüm boyutlarını tararlar. Sonuçta bu çalışmalar yüzlerce yoldaki işlevselliği aynı anda değerlendirmek için kullanılabilir. Biyolojik olarak hedeflenilmiş ajanların sayısı arttıkça ümit edilen şey tedavilerin her bir hastanın tümörünün moleküler profiline göre ayarlanmasıdır. Bu yaklaşım büyük ümit vadetmektedir ancak araştırma amaçlı olmaya devam etmektedir ve asıl olarak ileri ve tekrarlayan hastalığı olan hastalarda kullanılır. Günümüze kadar moleküler özellikler radyasyon tedavisinden hangi jinekolojik kanserli hastaların fayda göreceğini güvenilir bir şekilde göstermekte başarısız olmuştur ancak bu aktif bir araştırma alanıdır ve muhtemelen önümüzdeki on yılda klinik uygulamada değişiklikler getirecektir.

Moleküler Belirteçlerin Morfoloji ve Prognoz ile Korelasyonu

Jinekolojik kanserlerin birkaç moleküler özelliğinin morfoloji ile korelasyon gösterdiği bulunmuştur. Örneğin tip I endometriyal kanserde moleküler analizde tekrarlayan mikrosatellit instabilitesi adı verilen tekrarlayan DNA sekansı alanları ve yanlış eşleştirilmiş onarım kusurları tespit edilir; *PTEN*, *KRAS, CDH1* ve *CTNNB1* gibi genlerde mutasyonlar da sıktır. Aksine tip II endometriyal kanserde *TP53, ERBB2* ve *TERT* mutasyonları daha sıktır.

Tip II, yüksek dereceli over kanserlerinde Tip I kanserlerine kıyasla TP53 geninde daha yüksek oranda mutasyon ve daha fazla genomik instabilite vardır. Tip II over kanserleri ayrıca genetik ya da epigenetik değişiklikler sebebiyle BRCA gen fonksiyonunda daha büyük olasılıkla bozulma gösterir.[3]

Moleküler özellikler de prognoz ile ilişkilidir. Kanser Genom Atlası yakın zamanda endometriyal kanserlerde moleküler değişiklikler hakkında kapsamlı bir analiz bildirmiştir. Yazarlar 373 endometriyal kanserde tüm genom sekanslama, gen ekspresyonu, metilasyon ve kopya sayısı analizleri yapmıştır.[3] Tümörler analiz sırasında tanımlanan özellikler temelinde dört grupta sınıflanmıştır. En fazla ilgi gösterilen tümör alt grubu DNA polimeraz epsilon (POLE) katalitik alt biriminde mutasyonları olan tümörlerdir. Bu tümörler yüksek dereceli, sıklıkla ciddi morfolojiye rağmen aşırı derecede iyi bir prognozla ilişkili bulunmuştur; bunlar ayrıca tümör infiltre edici T hücreleri ve genom boyunca yüksek oranda mutasyonlar olması ile karakterizedir.[5,6] Kanser Genom Atlası analizi ayrıca kötü prognozlu bir tümör grubu tanımlamıştır ki bunlarda genlerin kopya sayısında artış oranı yüksektir. Bu tümörlerde TP53'te sıkça mutasyonlar vardır ve seröz tümörler yanında derece 3 endometrioid kanserlerin %25'ini içerirler. Gelecekte bu moleküler alt tiplerin endometriyal kanserin yönetiminde klinik faydası olabilir.

Hormon Reseptör Ekspresyonu

Endometriyal ve ovaryen kanserler sıklıkla hücre yüzeyinde östrojen reseptörü (ER) ve progesteron reseptörü (PR) eksprese eder ve bu reseptörlerin değerlendirilmesi hormonal tedavinin rolünü belirlemekte faydalı olabilir. Genel olarak ER yoluyla sinyalleme tümör hücresi çoğalmasını uyarırken PR yoluyla sinyalleme tümör hücresi çoğalmasını baskılar. Sonuç olarak Antiöstrojen tedavi ER pozitif tümörleri olan hastalarda araştırılmıştır ve progestin analogları PR pozitif tümörleri olan hastalarda çalışılmıştır.

ER ve PR sıklıkla iyi farklılaşmış ve erken evre endometriyal kanserlerde ifade edilir.[7] Tekrarlayan ya da ileri ER- ve/veya PR- pozitif endometriyal kanseri olan hastalar için tamoksifenle birlikte ya da tek başına megestrol asetat tedavisi düşünülebilir. Ancak kombine tedaviyle bile yanıt oranları düşüktür.[8] Tamoksifen gibi antiöstrojenlerin kullanılmasının güçlü bir biyolojik gerekçesi olsa da endometriyal ve ovaryen kanserde tamoksifen kullanılmasını araştıran çalışmalar ümit verici olmamıştır. Hormonal tedavinin yüksek dereceli ovaryen kanserlerde faydası düşüktür ancak ER/PR pozitif olma ihtimali yüksek olan daha sinsi bir klinik seyir izleyen düşük dereceli endometriyal kanserlerin tedavisinde etkinlik göstermiştir.[9,10]

Skuamoz kanserleri olup prematüre menopoz yaşayan kadınlara vazomotor belirtileri tedavi etmek için sıklıkla östrojen replasman tedavisi verilir ancak östrojen maruziyetinin rezidüel tümör hücrelerinin çoğalmasını uyarabileceği ve bu sebeple endometriyal kanser sonrası hayatta kalanlarda endometriyal kanser rekürrensi için riski artırabileceği endişesi sebebiyle endometriyal ya da ovaryen kanseri olan kadınlara ekzojen östrojen önerilmez. Ancak, endometriyal bir kanseri olan kadınlarda elde bulunan literatür östrojen replasman terapisi ile tedavi edilen kadınlarda daha yüksek oranlarda rekürrens olduğuna dair kanıt olduğunu düşündürmez.[10]

JİNEKOLOJİK KANSERLERDE HPV'NİN ROLÜ

HPV neredeyse tüm servikal kanserlerde, vajinal kanserlerin yaklaşık %75'inde ve hem skuamoz hem de adenokarsinoma histolojisi olan vulvar kanserlerin %50'sinde tespit edilebilir. Morfolojik olarak HPV pozitif karsinomalar HPV negatif karsinomalardan ayırt edilemez ancak HPV pozitif vulvar kanserler sıklıkla bazaloid ya da siğil benzeri vulvar intraepitelyal neoplazi (VIN) ile ilişkilidir.

HPV enfeksiyonu en sık cinsel yolla bulaşan hastalıktır; 20-24 yaşları arasındaki kadınların %20'sinde servikal, vajinal ve vulvar kanser ile ilişkili olan yüksek riskli alt tipler pozitiftir.[4] Kadınların %90'ı için enfeksiyon asemptomatiktir ve tam olarak temizlenir. Ancak maruz kalan bireylerin küçük bir yüzdesi için enfeksiyon sebat eder. Viral proteinler E6 ve E7 ifadesi daha sonra TP53 ve RB1 gibi kritik tümör baskılayıcı genlerin işlevini bozarak displaziye yol açabilir. Serviks, vajen ve vulvada bu durum intraepitelyal skuamoz lezyon gelişmesine yol açabilir (servikal, vajinal ya da vulvar intraepitelyal neoplazi). Düşük dereceli displastik lezyonlar sıklıkla spontan regresyona gider ve dikkatli bir şekilde izlenebilir oysa yüksek dereceli lezyonlara bölgeye özgü yöntemler kullanılarak ablasyon ya da rezeksiyon yapılabilir. Yüksek dereceli lezyonlarda HPV sıklıkla konak DNA'sına entegre olur. Entegrasyon süreci tümör baskılayıcı genlerin işlevini bozabilir ya da onkogenleri aktive edebilir ki bu da malign lezyonlar oluşmasını kolaylaştırır. Sebat eden bir viral enfeksiyon gelişmesi, bir intraepitelyal lezyon gelişmesi ve invazif kansere ilerlemesi süreci yıllar ya da onyıllar alabilir.[11]

İnvazif servikal kanserler viral proteinleri ifade etmeye devam etse de enfeksiyöz viral partiküller serbest kalmaz. Endişeli partnerler ve HPV ile ilişkili kanserleri olan hastalara kanserden HPV bulaşma riski olmadığı ve HPV enfeksiyonu muhtemelen kanser tanısı konmadan yıllar hatta onyıllarca önce edinilmiş olduğu için HPV ile ilişkili kanser varlığının hasta ya da partnerinin yakın zamanda HPV'ye maruz kaldığını düşündürmeyeceği anlatılmalıdır.

HPV ile ilişkili olmayan skuamoz vajen ve vulva kanserlerinin kendine özgü moleküler ve epidemiyolojik özellikleri vardır. Tipik olarak yedinci ve sekizinci dekadlarındaki kadınlarda oluşurlar ve sigara içenlerde ve vulvanın liken sklerozu öyküsü olan kadınlarda daha sıklıkla oluşma eğilimindedirler. TP53 mutasyonları HPV ile ilişkili olmayan vulvar ve vajinal kanserlerde HPV pozitif vulvar ve vajinal kanseri olanlardan (ki burada p53 fonksiyonu viral yolla kodlanan E6 proteini yoluyla bozulur) daha sıktır.[12]

HPV ve Prognoz

Orofarenjiyel kanseri olan hastalarda HPV statüsünün radyasyon tedavisinin ardından daha yüksek sağkalım oranı ile ilişkili iyi prognostik bir faktör olduğu gösterilmiştir.[13] HPV pozitif baş ve boyun kanserinde radyasyon dozunun azaltılmasının mümkün olup olmadığını belirlemek için çalışmalar devam etmektedir. Servikal kanserlerin neredeyse tümü HPV pozitiftir. Veriler HPV pozitif vulvar kanserlerin daha genç kadınlarda oluştuğunu göstermektedir. Ancak vulvar kanseri sonuçlarında HPV durumunun etkisine dair ilk çalışmalar HPV statüsünün prognostik yansımaları hakkında karışık sonuçlar vermiştir.[14,15]

HPV ile İlişkili Kanserlerin Önlenmesi

HPV ile ilişkili kanser gelişmesi için risk faktörleri asıl olarak HPV'ye maruz kalmayla ilişkilidir; bunlar arasında erken koitus yaşı, daha fazla sayıda cinsel partner, diğer cinsel yolla bulaşan hastalıklar ve bozulmuş bağışıklık fonksiyonu yer alır. Pap testi ile kombinasyon halinde rutin HPV testi yapılması daha ileri araştırma ya da daha sık takip gerektiren yüksek risk altındaki kadınları daha doğru bir şekilde belirleyebilir. ABD Önleyici Görev Birimi'nin güncel önerisi 30-65 yaşları arasındaki kadınlarda HPV taraması ile birlikte sitoloji yapılmasıdır. Otuz yaşın altındaki kadınlarda HPV o kadar sıktır ki rutin tarama önerilmez.

HPV'ye karşı aşılamanın daha önce HPV'ye maruz kalmamış olan kadınlarda HPV ile ilişkili lezyonları önlemede yüksek düzeyde etkili olduğu gösterilmiştir. Büyük randomize çalışmalarda HPV için aşılamanın daha önce HPV maruziyeti olmayan kadınlarda daha sonra servikal intraepitelyal neoplazi derece 2 ya da 3, adenokarsinoma in situ, ya da HPV-16 ya da HPV-18 ile ilişkili servikal kanser olanların oranını önemli ölçüde azalttığı gösterilmiştir.[16] Gardasil ve Cervarix ismindeki onaylanmış iki HPV aşısı viral bir kapsid proteininden oluşan viral benzeri partiküller sağlar ki bu da virüsün içeri girmesi için gereklidir. Aşıda DNA yoktur ve bu sebeple enfeksiyon riski taşımaz. Aşı, virüsün konak hücrelere girmesinde önemli olan bir protein salgıladığından başlangıçtaki enfeksiyonu önler ancak tümör antijenlerinin tanınmasını etkilemez. Sonuç olarak aşının HPV ile ilişkili kanserlerin tedavisinde rolü yoktur.

Bu aşılar başlangıç enfeksiyonunu önlemek için tasarlandığından koitarş öncesindeki 11 ve 12 yaşlarındaki kızlarda HPV enfeksiyonunu önlemek için önerilirler. Aşı uzun süreli bir bağışıklık oluşturur; en az 5 yıl ve muhtemelen çok daha uzun süre devam eder.[17] Aşının etkililiğine rağmen aşılama oranları görece düşüktür. ABD'de 2013 yılında ergen kızların %57.3'ü ve ergen oğlanların %34.6'sı HPV aşısı yaptırmıştır.[18]

KALITIMSAL KANSER SENDROMLARI

Jinekolojik kanserlerle ilişkili kalıtımsal sendromların bazıları **Tablo 1.1**'de açıklanmıştır.

Lynch Sendromu

Lynch sendromu kalıtımsal nonpolipozis kolorektal kanser olarak da adlandırılan otozomal dominant bir bozukluktur. *MLH1*, *MSH2*, *MSH6* ve *MPS2* uyumsuzluk onarım genlerindeki mutasyonlar endometriyal, kolon, gastrik ve ovaryen kanser riskinde artışa yol açar. Bu mutasyonlara dair kanıtlar tümör dokusu immünohistokimyasal olarak test edilip Lynch sendromunda mutasyona uğrayan dört genden herhangi biri tarafından kodlanan proteinlerin olmadığı ile gösterilebilir. Tümör analizi bu uyumsuzluk tamir genlerinin ifadesinde kayıp gösterirse hastalar germ serisi mutasyonlarının testinin tartışılması için bir genetik danışmana sevk edilebilir. MD Anderson'da Lynch sendromu kanıtları için tümör testi kolon ve endometriyal kanserleri olan tüm hastalarda rutin olarak yapılmaktadır.[19]

TABLO 1.1 Jinekolojik Kanserlerle İlişkili Kalıtımsal Kanser Sendromları

Sendrom	Etkilenen genler	Gen fonksiyonu	Sendromla bağlantılı kanserlerin yüzdesi	Taramayı gerektirecek aile özellikleri	Sendroma sahip bireyler için müdahaleler
Lynch	*MLH1*, *MSH2*, *MSH6*, ve *PMS2*	DNA uyumsuzluk tamiri	Endometriyal kanserlerin %40-50'si Kolon kanserlerinin %60-80'i	Lynch sendromu ile ilişkili herhangi bir kanseri (kolorektal kanser ya da endometriyum, ince barsak, üreter ya da renal kanserden birisi olan en az 3 akraba Bir akrabası diğer ikisinin birinci derece akrabasıdır. En az ardışık iki kuşak etkilenmiştir. En az bir kişiye 50 yaşından önce tanı konmuştur.	Yıllık kolonoskopi; 30-35 yaşından sonra yıllık endometriyal biyopsi; çocuk doğurma çağından sonra histerektomi
HBOC	*BRCA1* ve *BRCA2*	DNA çift zincir kırıklarının tamiri	Over kanserlerinin yaklaşık %10'u	Aşağıdakilerden herhangi biri: 50 yaşından önce tanı konmuş kadın meme kanseri. 60 yaşından önce tanı konmuş TNBC. Erkek meme kanseri Aşkenazi Yahudisi kökenli; özellikle de HBOC ile ilişkili herhangi bir kanser varsa	CA-125 ve transvajinal ultrasonografi ile yıllık tarama; 40 yaşından sonra ya da çocuk doğurma çağı tamamlandıktan sonra salpenjo-ooferektomi
Li-Fraumeni	*TP53*	DNA hasarına yanıt olarak hücre döngüsünde durma	Endometriyal ve ovaryen kanserlerin <%1'i	45 yaşından önce sarkoma tanısı konmuş proband 45 yaşından önce herhangi bir kanser tanısı konmuş birinci derece akraba 45 yaşından önce bir kanser tanısı konmuş ya da herhangi bir yaşta sarkoma tanısı konmuş birinci ya da ikinci derece akraba	Overe özgü öneri yoktur ancak tüm vücut manyetik rezonans görüntüleme düşünülebilir.
Cowden	*PTEN*	Hücre çoğalmasını düzenleyen fosfataz	Endometriyal kanserlerin <%1'i	Benign lezyon sendromları ve kanser öyküsünün kombinasyonu	Endometriyal kanser hakkında eğitim ve uterus kanamasına hızlı müdahale 30-35 yaşından başlayarak yıllık endometriyal biyopsi ve transvajinal ultrasonografi düşünün

HBOC, kalıtımsal meme ve over kanseri; TNBC, üçlü negatif meme kanseri.

BRCA İle İlişkili Over Kanseri

Over kanseri olan hastaların yaklaşık %10'unda over kanseri geliştirmeye yatkınlık vardır. En sık etkenler meme kanseri yatkınlık genleri olan *BRCA1* ve *BRCA2*'dir.[20] *BRCA* genleri platinum ve radyasyon gibi ajanların oluşturduğu çift zincirli DNA kırıklarının tamirinde yer alır. *BRCA* mutasyonları olan over kanserine sahip kadınlarda *BRCA* ile ilişkili olmayan over kanserine kıyasla seyir daha uzundur ve medyan sağkalım daha uzundur.[21] *BRCA* mutasyonları olan kadınlar böyle mutasyonları olmayan kadınlara kıyasla platinum ajanlarına ve ayrıca poli(ADP-riboz) polimeraz inhibitörlerine yanıt verirler. *BRCA* mutasyon durumunun tedavide radyasyon terapisinin rolünü etkileyip etkilemediği bilinmemektedir. *BRCA*'da mutasyonları olan kadınlar ayrıca uterin seröz kanser geliştirmek için de risk altındadır.[22]

Risk Azaltma Stratejileri

Aile öyküsüne dayanarak endometriyal kanseri olmayan hastalardan Lynch sendromu için tarama yapılacakları belirlemek için Amsterdam ve Bethesda kriterleri dahil birkaç kriter

öne sürülmüştür.[19] Lynch sendromu tanısı konmuş olan bir kadında endometriyal ve kolon kanseri riski tarama ile ve çocuk doğurduktan sonra profilaktik histerektomi yapılarak önemli ölçüde azaltılabilir. Öneriler arasında yıllık endometriyal biyopsi, 35-40 yaşları arasında ya da çocuk doğurma tamamlandıktan sonra total abdominal histerektomi[23] ve 25-40 yaşları arasında 1-2 yılda bir ve sonrasında her yıl kolonoskopi yapılması yer alır.

Over kanserlerini erken dönemde tespit etme çabaları serum biyobelirteçleri ile ultrason görüntülemesine odaklanmıştır. En iyi serum biyobelirteci olan CA-125 over kanseri olan kadınların %50-90'ında yükselir ancak başka birçok durumda da yükselir. Prostat, Akciğer, Kolorektal ve Over Kanseri Tarama Çalışması 55-74 yaşları arasındaki 78216 kadında CA-125 ve transvajinal ultrasonografi ile yıllık tarama yapılmasının etkisini test etmiştir.[24] Tarama yapılan kolda over kanserlerinin sayısı hafif daha yüksekti (10.000 kişi-yıl için 5.7'ye karşılık 4.7) ancak bu durum over kanseri mortalitesinde bir iyileşmeye yansımadı ve pozitif bulguları araştırmak için yapılan cerrahiler komplikasyonlara sebep oldu. Sonuç olarak tarama ortalama risk altındaki bir kadın için rutin olarak önerilmez. BRCA mutasyonları olan kadınların 35 yaşından ya da ailedeki en erken over kanseri tanısından 5-10 yıl öncesinden başlayarak CA-125 testi ve transvajinal ultrasonografi yaptırması önerilmektedir. Çocuk doğurma tamamlandıktan sonra BRCA mutasyonu olan kadınlara ooforektomi önerilir.

BRCA mutasyonları olan kadınlardan çıkarılan fallop tüplerinin patolojik analizi fallop tübü epiteli içinde premalin lezyonlar olduğunu göstermiştir.[3,25,26] Bu önemli gözlem over kanserlerinin fallop tüpünün epitelinden kaynaklanabileceği ve daha sonra overler içine implante olup çoğalabileceği görüşüne yol açmıştır. Tubal ligasyon yapılan kadınlarda over kanseri riskinin azalmış olması bu hipotezi desteklemektedir.[26] Bu da premenopozal ooforektomi yapılmadan (kardiyovasküler mortaliteyi artırdığı bilinmektedir) salpenjektomi yapılmasının over kanseri riskini azaltıp azaltmayacağının araştırılmasına yol açmıştır.[27]

Kaynaklar

1. Zaino RJ. Glandular lesions of the uterine cervix. *Mod Pathol.* 2000;13:261–274.
2. Alduaij A, Hansen K, Karim TA, et al. Clear cell carcinomas of the mullerian system: does the pathogenesis vary depending on their nuclear grade and their association with endometriosis? An immunohistochemical analysis. *Pathol Res Int.* 2012;2012:674–748.
3. Kurman RJ, Shih IeM. Molecular pathogenesis and extraovarian origin of epithelial ovarian cancer—shifting the paradigm. *Hum Pathol.* 2011;42:918–931.
4. Ozcan A, Liles N, Coffey D, et al. PAX2 and PAX8 expression in primary and metastatic mullerian epithelial tumors: a comprehensive comparison. *Am J Surg Pathol.* 2011;35: 1837–1847.
5. Cancer Genome Atlas Research Network; Kandoth C, Schultz N, et al. Integrated genomic characterization of endometrial carcinoma. *Nature.* 2013;497:67–73.
6. Hussein YR, Weigelt B, Levine DA, et al. Clinicopathological analysis of endometrial carcinomas harboring somatic POLE exonuclease domain mutations. *Mod Pathol.* 2015;28:505–514.
7. McCarty KS Jr, Barton TK, Fetter BF, et al. Correlation of estrogen and progesterone receptors with histologic differentiation in endometrial adenocarcinoma. *Am J Pathol.* 1979;96:171–183.
8. Fiorica JV, Brunetto VL, Hanjani P, et al. Phase II trial of alternating courses of megestrol acetate and tamoxifen in advanced endometrial carcinoma: a Gynecologic Oncology Group study. *Gynecol Oncol.* 2004;92:10–14.
9. Gershenson DM. The life and times of low-grade serous carcinoma of the ovary. *Am Soc Clin Oncol Educ Book.* 2013. doi: 10.1200/EdBook_AM.2013.33.e195.
10. Shim SH, Lee SJ, Kim SN. Effects of hormone replacement therapy on the rate of recurrence in endometrial cancer survivors: a meta-analysis. *Eur J Cancer.* 2014;50:1628–1637.
11. Dunne EF, Unger ER, Sternberg M, et al. Prevalence of HPV infection among females in the United States. *JAMA.* 2007;297:813–819.
12. Choschzick M, Hantaredja W, Tennstedt P, et al. Role of TP53 mutations in vulvar carcinomas. *Int J Gynecol Pathol.* 2011;30: 497–504.
13. Fakhry C, Westra WH, Li S, et al. Improved survival of patients with human papillomavirus-positive head and neck squamous cell carcinoma in a prospective clinical trial. *J Natl Cancer Inst.* 2008;100:261–269.
14. Monk BJ, Burger RA, Lin F, et al. Prognostic significance of human papillomavirus DNA in vulvar carcinoma. *Obstet Gynecol.* 1995; 85: 709–715.
15. Alonso I, Fuste V, del Pino M, et al. Does human papillomavirus infection imply a different prognosis in vulvar squamous cell carcinoma? *Gynecol Oncol.* 2011;122:509–514.
16. Group FIS. Quadrivalent vaccine against human papillomavirus to prevent high-grade cervical lesions. *N Engl J Med.* 2007;356: 1915–1927.
17. Harper DM, Franco EL, Wheeler CM, et al. Sustained efficacy up to 4.5 years of a bivalent L1 virus-like particle vaccine against human papillomavirus types 16 and 18: follow-up from a randomised control trial. *Lancet.* 2006;367:1247–1255.
18. Stokley S, Jeyarajah J, Yankey D, et al. Human papillomavirus vaccination coverage among adolescents, 2007–2013, and postlicensure vaccine safety monitoring, 2006–2014—United States. *MMWR Morb Mortal Wkly Rep.* 2014;63:620–624.
19. Umar A, Boland CR, Terdiman JP, et al. Revised Bethesda Guidelines for hereditary nonpolyposis colorectal cancer (Lynch syndrome) and microsatellite instability. *J Natl Cancer Inst.* 2004;96:261–268.
20. Russo A, Calo V, Bruno L, et al. Hereditary ovarian cancer. *Crit Rev Oncol Hematol.* 2009;69:28–44.
21. Rubin SC, Benjamin I, Behbakht K, et al. Clinical and pathological features of ovarian cancer in women with germline mutations of BRCA1. *N Engl J Med.* 1996;335:1413–1416.
22. Pennington KP, Walsh T, Lee M, et al. BRCA1, TP53, and CHEK2 germline mutations in uterine serous carcinoma. *Cancer.* 2013;119: 332–338.
23. Schmeler KM, Lynch HT, Chen LM, et al. Prophylactic surgery to reduce the risk of gynecologic cancers in the Lynch syndrome. *N Engl J Med.* 2006;354:261–269.

24. Buys SS, Partridge E, Black A, et al. Effect of screening on ovarian cancer mortality: the Prostate, Lung, Colorectal and Ovarian (PLCO) Cancer Screening Randomized Controlled Trial. *JAMA*. 2011;305:2295–2303.
25. Shaw PA, Rouzbahman M, Pizer ES, et al. Candidate serous cancer precursors in fallopian tube epithelium of BRCA1/2 mutation carriers. *Mod Pathol*. 2009;22:1133–1138.
26. Hankinson SE, Hunter DJ, Colditz GA, et al. Tubal ligation, hysterectomy, and risk of ovarian cancer. A prospective study. *JAMA*. 1993;270:2813–2818.
27. Parker WH, Broder MS, Chang E, et al. Ovarian conservation at the time of hysterectomy and long-term health outcomes in the nurses' health study. *Obstet Gynecol*. 2009;113:1027–1037.

BÖLÜM 2

Günlük Uygulamaya Etkisi Olan Klinik Araştırma Sonuçlarının Yorumlanması

GİRİŞ

Araştırıcılar 100 yılı aşkın bir süredir radyasyon tedavisinin jinekolojik kanserlerin yönetimindeki rolünü değerlendirmektedir. Ancak bol miktardaki literatüre ve bazı durumlarda onlarca yıllık odaklanmış çalışmaya rağmen birçok anahtar soru ve çelişki hala çözülememiştir.

Jinekolojik radyasyon onkolojisi literatürünün klinik uygulaması birkaç sebeple zorlayıcı olabilir:

- *Tümörleri sınıflandırmak için tutarlı olmayan yöntemler kullanılması.* Tümörü tarif etmedeki varyasyonlar, çelişkiler ve yanlış uygulamalar çalışmaların sonuçlarını başka ortamlara genelleştirmeyi sıklıkla zorlaştırmaktadır.
- *Kompleks, hızla değişen tedavi yöntemleri.* Yöntemde ve teknikteki varyasyonlar sonuçların farklı klinik koşullardaki anlamını sınırlandırabilir.
- *Nadir olan ya da olay oranları düşük olan kanserler.* Hasta sayısının az olması birçok retrospektif istatistiksel gücünü sınırlandırır ve yeterince güçlü prospektif çalışmaları tasarlamayı ve tamamlamayı zorlaştırır.
- *Bireysel çalışmalar içinde hastalık prezentasyonlarının çok değişken olması.* Çalışma popülasyonları çok heterojen olan çalışmalar spesifik tedavilerin bazı alt gruplara faydasının olduğundan az ya da olduğundan fazla zannedilmesine sebep olabilir.

Altta yatan çalışmanın kalitesi ne kadar yüksek olursa olsun görece riskler, sağkalım oranları ve komplikasyon olasılıkları hangi tedavinin herhangi bir bireye en fazla fayda edeceğini kesin olarak söyleyemez. Bununla birlikte ilgili çalışmalarının güçlü ve zayıf yönleri dahil literatürün titizlikle anlaşılması klinisyenlerin etkili bir yaklaşım seçmesi olasılığını artırabilirken etkisiz ya da potansiyel olarak zararlı bir tedavi seçme olasılığını azaltır.

Tabii ki, klinik veri yorumlanmasındaki problemlerin kapsamlı bir tartışması bu kitabın kapsamını aşmaktadır. Anahtar çalışmaların spesifik güçlü ve zayıf yanları o konuya özgü bölümlerde tartışılmıştır (Bölüm 10-14). Bu bölümün amacı jinekolojik onkoloji literatürünü okuyup değerlendirirken dikkate alınması gereken en önemli faktörlerden birkaçını vurgulamaktır. Tutarlı olmayan isimlendirme ve kötü tanımlanmış sonlanım noktalarının sebep olduğu belirsizlikler klinik araştırmaların her tipinde oluşabilir; bundan sonraki iki bölümde jinekolojik onkoloji literatüründen spesifik örnekler verilerek bu hata kaynakları tartışılmıştır. Sonraki kısımlarda klinik araştırmaların spesifik tiplerinde bazı sık görülen hata kaynakları anlatılacaktır.

İSİMLENDİRMENİN TUTARLI OLMAMASINA BAĞLI BELİRSİZLİKLER

Herhangi bir çalışmanın sonuçlarının spesifik günlük uygulama durumlarındaki önemi klinisyenlerin çalışma hastalarının özelliklerini kendi kliniklerine giren hastalarla ilişkilendirmelerine bağlıdır. Bunu mümkün kılmak için yayınlar hastalar, tümör ve tedavi özellikleri ile alakalı tüm özellikleri muğlak olmayan bir ifadeyle, kolay anlaşılabilir ve uygulanabilir biçimde açıklamalıdır. Bunu yapmakta başarısızlık çalışmaların sonuçlarının yanlış anlaşılması ve yanlış uygulanmasına sebep olabilir. Bu kısımda muğlak isimlendirmenin jinekolojik onkoloji çalışmalarını nasıl sıkıntıya soktuğunu tartıştık.

Evreleme Sistemlerinin Kullanılması ve Yorumlanmasında Tutarsızlıklar

Jinekolojik kanser tedavisi hakkındaki çoğu çalışma uygunluk kriteri olarak FIGO evrelemesini kullanır. Her ne kadar FIGO evreleme kategorileri tedavi sonucuyla kabaca uyumlu olsa da genellikle rekürrens riskini ölçmede yetersiz kalır. Evreleme sistemlerinin tutarlı olmayan uygulanması ve değişen kategori açıklamaları da yanlış iletişime dair önemli kaynaklar olabilir. Aşağıdaki faktörler prognoz ve tedaviyi belirlemekte FIGO evreleme sistemlerinin kullanımını sınırlandırmıştır.

Önemli Prognostik Faktörlerin Dikkate Alınmaması

Çoğu FIGO evreleme sistemleri önemli prognostik değişkenlerin sadece birkaçını dikkate alır. Sonuç olarak evreleme kategorileri sıklıkla prognozları çok değişken olan tanımlanabilir alt grupları içerir. Örneğin evre IB2 nodları negatif olan 4.1 cm'lik bir servikal kanseri ya da büyük paraaortik lenfadenopatili masif, 8 cm bir kanseri açıklayabilir. Tek başına evre çalışma popülasyonlarının kompozisyonu hakkında nadiren yeterli bilgi sağlar.

Muğlak Kategori Açıklamaları

Bazı vakalarda evre kategorileri hastalık miktarına ilişkin yüksek düzeyde sübjektif ölçümlere dayanır. Örneğin bir klinisyenin hastada servikal kansere bağlı parametriyal ya da pelvis duvarı tutulumu (Bölüm 10) ya da vajinal kanserlere bağlı submukozal tutulum (Bölüm 11) olduğuna karar verirken değişkenliğin çok fazla olması çeşitli evrelerle tanımlanan çalışma hastalarının başlangıçtaki risk profillerini belirlemede çok büyük farklılıklar olmasına sebep olabilir. Bu değişkenlikler farklı ortamlarda tedavi edilen benzer şekilde evrelendirilmiş hastalar arasındaki karşılaştırmaları zorlaştırabilir.

Evreleme için FIGO Kurallarının Yanlış Uygulanması

FIGO jinekolojik kanserlerin evrelenmesi için spesifik kurallar yayınlamış olsa da bunlar ikincil kaynaklar tarafından evreleme sistemlerinden bahsedilirken nadiren tekrarlanmıştır. FIGO kurallarının görmezden gelinmesi hatalı evrelemelere yol açabilir. Örneğin, FIGO kuralları BT, MRG ya da PET'in çoğu sonuçlarının servikal ya da vajinal kanserlerin derecesini etkilemesine izin vermese de bu uyarı sıklıkla ihmal edilir. Bunun sonucunda bu yöntemlerle tanı konmuş olan ekstrapelvik metastazları bulunan hastalara uygunsuz bir biçimde ileri bir evre atanmış olabilir; bu hata tüm evrelerdeki hastaların görülen sağkalım oranlarını etkiler. Cerrahi evreleme kriterlerinin cerrahi olmayan hastalara hatalı bir şekilde uygulanması da bir başka hata kaynağıdır (Bölüm 10).

Cerrahi Evreleme Miktarındaki Değişiklikler

Güncel endometriyal ve vulvar evreleme sistemleri kısmen lenfadenektomi bulgularına dayansa da birçok hastada sadece sınırlı lenf nodu diseksiyonu yapılır ya da hiç yapılmaz. Bu değişkenlik çalışma popülasyonlarının kompozisyonunda belirsizliklere sebep olmaktadır ve evrelemede yer değiştirmenin önemli bir kaynağıdır. Buna ilave edilmesi gereken bir şey de yakın zamanda öne çıkan sentinel nod haritalamasıdır. Bu yöntem standart histolojik işlemleme yöntemleri ile tipik olarak tespit edilemeyen çok küçük metastazların tespit olanak tanır. Endometriyal ve vulvar kanser için cerrahi evreleme sistemleri başlangıçta radyasyon ya da kemoterapi ile tedavi edilen hastalar için teknik olarak uygun olmasa da evreleme kategorileri böyle hastalara rutin olarak uygulanır ancak evreleme sisteminde kullanılan anahtar özellikler başlangıçtaki cerrahi olmadan değerlendirilemez.

Gelişen Evreleme Sistemlerinin Sebep Olduğu Problemler

FIGO evreleme sistemlerindeki modifikasyonlar zaman içinde muğlaklığın ve evredeki değişikliğin önemli sebepleri olmuştur. Endometriyal (Tablo 13.1), vulvar (Tablo 12.1) ve servikal (Bölüm 10) evreleme sistemlerindeki majör değişiklikler kanserleri tarif etmek için kullanılan dilde tarihsel kesikliklere sebep olmuştur. Örneğin 1993'ten beri vulvar evreleme sisteminde iki majör revizyon olmuştur (Tablo 12.1). Çoğu çalışma bu değişimlerden en az birine denk gelse de araştırıcılar kendi çalışmaları sırasında evreleme ile ilgili kararları tutarlı olarak nasıl uyguladıklarını açıklamakta başarısız olmuşlardır. Ayrıca klinisyenler hastaları sınıflandırmak için kullanılan yöntemlerin zamanlaması ve doğasından haberdar olmazsa daha önceki bir evreleme yöntemi kullanan hastaları açıklayan önceki çalışmalardan hatalı sonuçlar çıkarabilirler.

Tüm bu sebeplerden dolayı tek başına FIGO evrelemesi çalışma popülasyonlarının yapısını karakterize etmek için asla yeterli bir yöntem değildir. Tedavi sonuçlarını etkileyen morfolojik ve histolojik özelliklerin detaylı açıklamaları klinisyenlerin evreleme yöntemlerinin karşılaştırılabilir olduğuna dair güvenini büyük ölçüde artırabilir ve bu sebeple çalışma sonuçlarının kendi hastalarına uygulanabilirliğini de artırır. Nasıl ve ne zaman ve hangi evreleme kuralları ile evreleme yapıldığını net bir şekilde açıklamadan ve hastalık miktarı hakkında başka yöntemleri sunmadan tümör evrelemesi terimleriyle kanserleri açıklayan çalışmalar şüpheli kabul edilmelidir.

Histolojik Bulguların Tutarlı Olmayan Yorumlanması

Tüm jinekolojik kanserler histolojik görünümlerine göre sınıflanmalıdır. Başlangıçta cerrahi ile tedavi edilen kanserler için tümör büyüklüğü, stroma infiltrasyonunun derinliği, lenfovasküler boşluğa invazyon, cerrahi sınır durumu ve başka özellikler gibi histolojik yöntemler adjuvan tedavi hakkındaki önerilere kılavuzluk yapması için kullanılır. Klinisyenler sıklıkla bu özellikleri tanımlamak için kullanılan terimlerin evrensel olarak anlaşıldığını ve tutarlı olarak uygulandığını kabul etse de patologların bulguları yorumlamakta çok farklılık gösterdiğine dair pek çok kanıt vardır. Bu durum çalışma bulgularının doğru bir şekilde uygulamaya geçirilmesini bozabilir.

Değişmekte Olan Histolojik Kriterler

Patologların derecenin tayin edilmesi ve biyolojik agresifliğe ait diğer ölçümlerin tanınmasına ilişkin kriterleri klinikopatolojik korelasyonlarla ilgili bilgileri araştırmalar sonucunda arındıkça değişmektedir. Bu değişen tanımlamaların tanınması ve kabul edilmesi kademeli olduğundan anahtar terminolojinin anlamı belirsizleşmektedir. Örneğin FIGO'nun

endometriyal kanserin derecelendirmesine ilişkin 1988'deki gözden geçirilmiş önerileri (Tablo 13.2) öncesinde yaklaşık yirmi yıl boyunca akademik patologlar derecelendirme ile ilgili kriterlerini zaten değiştiriyordu; endometrioid kanserlerle görece daha düşük dereceler tayin edilirken agresif histolojik varyantlara daha yüksek dereceler tayin ediliyordu. Hendrickson ve ark.[1] 1959 ile 1978 arasında endometriyal kanser tanısı konan 361 hastanın histolojik materyalini 1982 yılında tekrar incelediğinde 99 hastanın (%27) artık kanser tanısını bile karşılamadığını bulmuştur; başka birçok lezyon ise orijinal patoloji raporlarında belirtilene göre daha düşük ya da daha yüksek dereceli olarak tekrar sınıflandırılmıştır. Muhtemelen erken dönemdeki prospektif çalışmaların çoğunun yenine gözden geçirilmesi benzer bulguları ortaya çıkaracaktır. 1988'de gözden geçirilmiş yöntemler FIGO tarafından kodlanmadan önce bile patologların FIGO önerilerine dair uygulamaları kademeli ve sıklıkla tutarsızdı.

İsimlendirmedeki kaymalar tarihsel karşılaştırmaları tespit edilmesi çok zor bir biçimde sıkıntıya sokabilir. Terimler tutarsız olarak uygulandığında çok değişkenli analizler geçerli olmayabilir ve özellikle de değişen tedavi stratejileri tarihsel kriterlerdeki değişikliklere paralellik gösterdiğinde kolayca hatalı çıkarımlara yol açabilir.[2]

1970'lerdeki patoloji bildirimlerine ve geçerliliği kalmamış dile dayanan retrospektif gözden geçirmelerin güncel terimlerle yorumlanması imkansız olabilir. Araştırıcılar eski terminolojinin modern bir bağlamda doğru bir şekilde anlaşılıp anlaşılmayacağını her zaman dikkate almalıdır; böyle değilse histolojik materyal mümkünse tekrar incelenmeli ve güncel kriterler kullanılarak sınıflandırılmalıdır.

Histolojik Terminolojinin Çağdaş Uygulanmasındaki Tutarsızlıklar

Patologların anahtar terminolojiyi kullanmasındaki değişkenlikler birkaç yolla araştırma sonuçlarının yanlış yorumlanmasına ve uygun olmayan tedavilere yol açabilir:

- *Histolojik kriterler sıklıkla çalışmaya uygunluğu belirlemek için ve birden çok kurumun katıldığı çalışmalarda olay oranlarını tahmin etmek için kullanılır.* Ancak temel araştırıcılar hesaplamalarını bu kurumlara katkı yapan patologların kullanmadığı tanı kriterlerine dayanarak yaparsa bu tahminler doğru olmayacaktır. Bu durumun başka açılardan yüksek kalitedeki çalışmaları hangi derecede etkileyeceği endometriyal kanser hakkındaki PORTEC çalışmalarında gösterilmiştir (Bölüm 13).[3,4] Bu çalışmalar için uygunluğun bir belirleyicisi olan histolojik derece lokal topluluktaki patologlar tarafından üretilen orijinal çalışmalardan elde edilmiştir. Çalışmalar tamamlanıp ilk sonuçlar bildirildikten sonra materyalin uzmanlar tarafından gözden geçirilmesi lokal patologların vakaların %40'ından çoğunda kanser derecelerini olduğundan fazla tahmin ettiğini ortaya çıkarmıştır. Bunun sonucunda çalışmalarda başlangıçtaki rekürrens riski beklenilenin çok altında olmuştur. Bilinmeyen tanısal hatalar hiç şüphesiz merkezi patolojik gözden geçirme olmayan birçok başka çalışmayı etkilemektedir. Araştırıcılar her zaman çalışmalarının temelini oluşturan histolojik tanıların deneyimli patologlar tarafından gözden geçirilip geçirilmediğini ifade etmelidir. Böyle olmazsa, sonuçların genelleştirilebilirliği şüpheyle karşılanmalıdır.
- *Araştırma çalışmalarının sonuçları, uzman patoloji gözden geçirmesine dayansa bile, lokal kararlar daha az tecrübeli patologların bildirimlerine dayanıyorsa, uygulamadaki klinisyenler tarafından yanlış biçimde uygulanabilir.* Genel patologlar tarafından yapılan tanıların uzman gözden geçirmesi tanıda sık uyuşmazlıklar ve hatta majör hatalar ortaya çıkarmıştır.[5] Birden çok branşın yakın işbirliği ve uzman patologlarla uygun konsültasyon tanısal keskinliği artırabilir ve çalışma sonuçlarının başka ortamlarda tekrarlanması olasılığını artırır (Bölüm 3).

Muğlaklığın Diğer Kaynakları

Tanısal Yöntemler

Mümkün olduğunda yazarlar klinik tanılara ulaşmak için kullanılan kriterleri açıklamalıdır. Örneğin, lenf nodu tutulumu olan hastaları tanımlamak için hangi tanısal yöntemler kullanıldı? Tomografik görüntüleme yöntemleri kullanıldı ise muhtemel tutulum tanısı koymak için hangi büyüklük kriteri ya da başka kriterler kullanıldı? Yazarlar muğlak bulguları nasıl ele aldılar? Ne kadar vaka histolojik olarak doğrulandı ve bunlar nasıl seçildi?

Sürekli Değişkenlerin Kategorizasyonu

Bazı vakalarda sürekli değişkenlerin ele alınması (örn laboratuar sonuçları, tümör büyüklüğü, hastanın yaşı, beden kitle endeksi (BKE)) nihai sonuç ve çıkarımlar üzerinde önemli bir etki yapabilir. Sayısal değişkenlerin çalışma sonlanım noktası ile sürekli bir ilişkisi varsa özetlenip bu formda analiz edilmelidir. Ancak bu durum nadiren geçerlidir. Sürekli değişkenleri kategorize etmek için çeşitli yöntemler kullanılmıştır.[6] Araştırıcılar çalışma gruplarını tanımlamak için sıklıkla medyan ya da kuartilleri seçerler. Bu yöntemler korelasyonları açığa çıkarabilir ancak tipik olarak değişkenlerin riski tanımlama gücünü azaltır. Örneğin servikal tümör çapı sıklıkla dikotom bir değişken olarak alınır. Hemen her kesme noktası tümör büyüklüğü ile hastalığın tekrarlanması arasında pozitif bir korelasyon gösterebilir. Ancak bu yöntem büyüklüğe göre daha detaylı bölümleme yapıldığında elde edilecek ilave prognostik bilgileri örter.[7] Bir başka yaklaşım değerlerinin araştırmacı tarafından klinik olarak anlamlı olduğu düşünülen hastalara odaklanmaktır. Ancak diğer araştırıcılar ve okuyucular yazarların klinik önem belirlemesini kabul etmeyebilir.

Büyük çalışmalar için çalışma değişkeni ile son noktalar arasındaki ilişkiyi en kapsamlı tarif eden kesme noktalarının olduğu kategorileri tanımlamak için istatistiksel yöntemler kullanılır. Daha küçük çalışmalar için benzer tanıları olan daha büyük hasta gruplarının verileri kullanılıp atıf yapılabilir.

Özet

Klinik evreleme, tanısal görüntüleme ve histolojik açıklama dili araştırıcılar ile uygulayıcılar arasındaki tüm iletişimlerin temelini oluşturur. Bu iletişimlerin niteliği ve çalışma sonuçlarının uygulanabilirliği dilin uygun seçilmesine bağlıdır. Klinik değişkenlerin yeterli tarif edilmesi ayrıca okuyucula-

rın seçim yanlılığının bir çalışmanın sonuçlarını ne derecede etkilediğini de değerlendirmesini sağlar.

Bu sebeplerle klinik bildirimlerde her zaman aşağıdakileri sunmaya çalışılmalıdır:

- Toplam çalışma grubunun ve çalışmada karşılaştırılan alt grupların klinik özelliklerinin tablo yapılmış hali.
- Kullanılan derecelendirme sisteminin versiyonu (bir atıfla birlikte).
- Klinik bulguların kaynağı. Muayeneleri kim yaptı ve veri kaydedildi mi? Çelişkili açıklamalar nasıl düzeltildi?
- Bazı hastalara başlangıçta güncelliğini yitirmiş bir sistem kullanılarak derecelendirme yapılmışsa tekrar değerlendirme yapıldı mı ve nasıl?
- Lenf nodu tutulumu, tümör büyüklüğü ve miktarı ve başka önemli klinik değişkenleri değerlendirmek için kullanılan yöntemler.
- Histolojik tanıların kaynağının spesifik açıklanması. Tanı birden çok kaynaktan mı, tanı sırasında materyali gözden geçiren bir tane ya da bir grup patolog tarafından mı ya da spesifik olarak araştırıcıların çalışması için yapılan materyal gözden geçirmesinden mi elde edilmiştir? Birçok vakada yardımcı yazar olarak bir jinekolojik patoloğun dahil edilmesi özellikle faydalı olabilir.
- Yazarlar sürekli değişkenleri kategorize etmeyi seçerse (örn tümör büyüklüğü) kesme değerleri nasıl seçilir ve valide edilir?
- Kayıp verilerin açıklanması ve bunların nihai analizde nasıl ele alındığı belirtilmelidir.
- Çalışmada kullanılan isimlendirmedeki muhtemel tutarsızlıklara dair detaylı bir tartışma yapılmalıdır. Bu durum tarihsel karşılaştırma grupları kullanıldığında özellikle önemlidir.

Klinik literatürü araştıran ve okuyanlar doğru terminoloji ve tanı kriterlerinin uzmanlar tarafından uygulanmasının önemini asla küçümsememelidir. Tanısal terimlerin netleşmesi ve tecrübeli tanı koyuculara önem verilmesi, kuşkusuz olarak hem klinik çalışma sonuçlarının genelleştirilmesine hem de tedavi sonuçlarının iyileşmesine katkı sağlayacaktır.

ÇALIŞMA SONLANIM NOKTALARININ DOĞASI VE GEÇERLİLİĞİNİN DEĞERLENDİRİLMESİ

NCI Kanser Terimleri Sözlüğü bir klinik sonlanım noktasını "çalışılan müdahalenin faydalı olup olmadığını objektif olarak belirlemek için ölçülebilecek bir olay ya da sonuç" olarak tanımlamıştır. Aşağıdaki durumlarda çalışma sonuçları yanlış yorumlanabilir:

- Çalışma sonlanım noktaları net bir biçimde tanımlanmamışsa.
- Sonlanım noktasına ulaşıncaya kadar çok sayıda hasta takipten düşmüşse.
- Sonlanım noktası objektif olarak ölçülmemiş ise.
- Sonlanım noktası ve tedavi faydası arasındaki ilişki yanlış yorumlanmışsa.

Bazı faktörler araştırıcıları spesifik çalışma sonlanım noktaları seçmeye iter. Jinekolojik kanser çalışmalarında toplam sağkalım genellikle en iyi sonlanım noktası olarak düşünülse de diğer sonlanım noktaları başarısızlığın sebebine daha fazla ışık tutar. Bazı vakalarda toplam sağkalımdan daha kısa olay gelişme süreleri olan vekil sonlanım noktaları bir tedavinin faydalı olup olmadığını belirlemek için kullanılır; vekil sonlanım noktaları daha hızlı yanıt verse de özellikle birincil sonlanım noktası ile olan ilişkisinin geçerliliği yeterince çalışılmamışsa, gerçek fayda sağlayacak göstergeler olmayabilirler. Jinekolojik kanser tedavilerini değerlendirmek için sıkça kullanılan sonlanım noktaları ve bunların kullanılmasına bağlı olası sakıncalar arasında şunlar yer alır:

Toplam Sağkalım

Sadece hastaların sağkalımına ilişkin bir ölçüm gerektiren bu sonlanım noktası sıklıkla tedavi etkinliğinin en iyi ölçümü kabul edilir. Ancak potansiyel olarak tedavi edilebilecek çoğu jinekolojik kanser için olgunlaşmış sağkalım verisi elde etmek için 5 yıl ya da daha fazla süre gerekir. Bu süre bir cevap beklemek için uzun bir süredir; kaynakların az olduğu ortamlarda çalışma hastalarının devamlı takibini sürdürmek için de bu uzun bir süredir.

Ölümleri doğru ve güvenilir bir şekilde kaydetme becerisi de çalışma ortamına göre büyük ölçüde değişir; sosyoekonomik standartlar, göç paternleri, yaşamın sonu bakımı hakkındaki alışkanlıklar, kayıt tutmayla ilgili ulusal yöntemler, ölüm kayıtlarına erişim ve başka faktörler sağkalım verisine erişimi etkiler. Örneğin, düşük göç verme oranları ve ulusal kimlik numaralarına dayanan güçlü bir tümör kayıt sistemi olan Norveç'te hastalar nadiren ölüm öncesinde takipten çıkarlar. Diğer yandan gelişmekte olan birçok ülkede, hastaların %30 ya da daha fazlası tedaviden sonraki bir yıl içinde takipten çıkabilir. ABD'de çoğu vatandaşın ve yasal yerleşiklerin ölümü nihayetinde Sosyal Güvenlik Ölüm Endeksine kaydedilir. Ancak, tipik olarak ölüm bilgisi Endeks'te belirmeden önce 4-6 aylık bir gecikme olur ve bu faktörün öncü veri analizlerinde derin bir etkisi olabilir. Ayrıca bir Sosyal Güvenlik numarası olmayan hastaların (yasadışı yerleşikler ve geçici vizeleri olan bireyler) hastaneye tedaviye gelmeyi bıraktıktan sonra takipleri çok zor ya da imkansızdır. En azından çalışmanın sonlanım noktasına ulaşmadan önce verileri kapatılan hastalar farkları yakalamak için gücü azaltır; bu kayıplar rastgele olmadığında araştırıcıların hatalık sonuçlar çıkarmalarına sebep olabilir.

Relapssız Sağkalım (relaps free survival, RFS) ve hastalıksız sağkalım (disease free survival; DFS)

NCI kanser Terimleri Sözlüğü'ne göre RFS ve DFS birincil tedavinin ardından hastanın herhangi bir kanser belirtisi ya da bulgusu olmadan sağkalmasını tarif etmek için birbiri yerine kullanılabilir. Her türlü kanser rekürrensi ve herhangi bir sebebe bağlı ölüm olay olarak puanlanır.

RFS jinekolojik onkoloji çalışmalarında çok popülerdir ve bunun sebebi asıl olarak olay süresinin toplam sağkalıma göre daha kısa bir olay ufku (event horizon) olmasıdır. Bu sonlanım noktasının majör bir dezavantajı rekürrensi tespit etmek için kullanılan yönteme bağımlı olmasıdır. Daha sık değerlendirmeler ve duyarlı tespit yöntemleri kullanan çalışmalar görece daha kısa RFS oranları bildirme eğilimide olacaktır. Ayrıca, eşit düzeyde etkili tedavilerde (toplam sağkalım bakımından) rekürrensler farklı zamanlarda tespit edilebilir; bunun sebebi rekürrens paterninin karşılaştırılan tedaviler arasında farklı olması (örn pelvik RT'ye karşılık kemoterapi) ya da bir tedavinin (örn adjuvan kemoterapi) rezidüel hastalık ortaya çıkmasını önlerken rekürrensi önlememesidir.

Başarılı kurtarma tedavilerinin RFS oranlarını etkilemediğini fark etmek de önemlidir. Nadir vakalarda bu durum tedavinin etkililiğine dair hatalı çıkarımlara sebep olabilir. Muhtemel bir örnek için GOG-122 tartışmasına bakınız (Bölüm 13, Şekil 13.4).

Hastalığa Özgü Sağkalım (Disease specific survival; DSS)

Olaylar ölüm zamanında puanlanır ama kanser dışı ölümler örtülür. Biz bu sonlanım noktasını hastalığın uzun dönemli sağkalıma etkisini göstermenin bir yolu olarak kullandık. Ancak, erken dönemde hastalık dışında çok fazla ölüm varsa (yani çalışma popülasyonu çok yaşlıysa) ya da hastaların önemli bir kısmı bilinmeyen sebeplerle öldüyse DSS yanlış yönlendirici olabilir. Bu sonlanım noktasını kullanan araştırıcılar örtülmüş oranların doğasını ve sayısını net bir şekilde tarif etmelidir. Servikal ve vajinal kanser hakkındaki retrospektif çalışmalarımızda tedaviden <5 yıl sonra bilinmeyen sebeplerle oluşan ölümler DSS hesaplanmasında tedaviyle ilişkili ölümler olarak puanlanır.

Rekürrense kadar geçen süre

Olaylar rekürrens zamanında puanlanır; rekürren hastalık kanıtı olmadan oluşan ölümler örtülür. Herhangi bir anlamı olması için bu sonlanım noktasının tam bir takibi gereklidir ve bilinmeyen sebeplere bağlı ölüm çok az sayıda olmalıdır.

Pelvik Hastalık Rekürrensine Kadar Geçen Süre ve Başarısızlık Paterninin Diğer Ölçümleri

Jinekolojik radyasyon onkologları rekürrenslerin irradyasyon sahasında (radyasyon dozunun yetersiz olmasının bir göstergesidir), radyasyon sahasının kenarında (yetersiz radyasyon hacminin bir göstergesidir) ya da bölge dışında (genellikle radyasyon tedavisi ile ulaşılamayacak yerlerde) olup olmaması ile özellikle ilgilenirler. Pelvik rekürrens hızı sıklıkla radyasyonun etkinliğinin bir ölçütü olarak yorumlanır. Ancak birkaç sebepten dolayı bu ölçümlere dikkatle yaklaşılmalıdır. Bazı araştırıcılar pelvik rekürrensleri ancak ilk rekürrens yerinde ise kaydederler; bu durum yüksek kalitedeki tomografik görüntüleme öncesinde özellikle bir problem idi çünkü uzak metastazların tespit edilmesi derin pelvik relapslardan çok daha kolaydır. Ancak pelvik rekürrensin zamanlaması tespit yönteminin duyarlılığından yoğun bir biçimde etkilendiğinden intrapelvik rekürrenslerin diğer bölgelerdeki relaps öncesinde ya da sonrasında tespit edildiğine göre kaydedilir ve bildirilir. İlave olarak, muayenelerin ve görüntülemenin sıklığı dahil pelvik rekürrensi tespit etmek için kullanılan yöntemler tarif edilmelidir.

Bir başka kafa karışıklığı sebebi de iliyak olarak etiketlenenler dahil rekürrensler tedavi sahasının üst kenarının üzerinde olduğunda bile pelvik rekürrensler olarak kodlanmasıdır. Bu konunun daha fazla tartışması için Bölüm 5'e bakınız.

Özet

Muğlak sonlanım noktaları ve tam olmayan veriler hatalı iletişimin önemli sebepleridir. Araştırıcılar aşağıdaki bilgileri sunarak verilerinin bütünlüğü konusunda okuyuculara güvence verebilirler:

- Verileri örtmek için kullanılan kriterler dahil tüm sonlanım noktaları için net açıklamalar.
- Tüm hastalar ve sağkalan hastalar için medyan takip süresi (kuartiller ve aralıklar ile birlikte).
- Tedavi sonrası değerlendirmenin sıklığı ve yöntemleri
- Tedavi sırasında takipten çıkan hastaların sayısı ve zamanı
- Özellikle yakın zamanda takip olmadığında aktif hastalıkla yaşayan hastaların sayısı
- Ölüm sebebi bilinmeyen hastaların sayısı
- Radyasyon sonrası loko-rejyonel relapslarla radyasyon sahaları arasındaki ilişki.
- Potansiyel olarak küratif kurtarma tedavisi alan hastaların sayısı ve bunların sonuçları.

Bu detayları sağlamayan çalışmalara dikkatli yaklaşılmalıdır.

GÖZLEMSEL ÇALIŞMALAR

Jinekolojik kanserlerin radyasyonla tedavisine kılavuzluk yapacak az sayıda yüksek kaliteli randomize çalışma bulunduğundan, tedavi kararları sıklıkla gözlemsel verilere ve sıklıkla da klinik verilerin retrospektif analizlerine dayanır.

Yanlılığın Değerlendirilmesi ve Yönetimi

Çalışmaların geçerliliğine dair en büyük tehlikeler çeşitli yanlılık kaynaklarının sebep olduğu sistematik hatalardan ortaya çıkar (Tablo 2.1).[8] Farklı tedavilerin etkilerini retrospektif olarak karşılaştırmayı amaçlayan çalışmalar karıştırma yanlılığına özellikle yatkındır çünkü tedaviler hemen her zaman risk temelinde verilir. Dikkatli tasarlanmış gözlemsel çalışmalar hastalık süreçleri hakkında önemli bilgiler verse ve tedavi etkililiği hakkında değerli bilgiler sağlasa da araştırıcılar ve okuyucular kontrol edilmemiş yanlılık kaynakları için her zaman tetikte olmalıdır. Bu bölümün başlarında tartışılan tüm sebeplerden dolayı jinekolojik onkoloji literatürü bu tip hataya özellikle yatkındır.

Önemli risk faktörleri kapsamlı ve tutarlı bir tarzda anlatıldı ise çok değişkenli Cox regresyon analizi kullanılarak yanlılığın karşılaştırılan konu üzerindeki etkisini azaltmak

TABLO 2.1 Klinik Çalışmaların Geçerliliğini Tehdit Eden Yanlılık Biçimleri

Yanlılığın tipi	Tanım	Yorumlar
Karıştırıcı yanlılık	Hem gruplara alınmayı hem de tedavilerin sonuçlarını etkileyen başlangıç özelliklerindeki sistematik farklılıklar	Tedavileri seçmek için karıştırıcı risk faktörleri sıklıkla kullanılır. Hasta ya da hekim tarafından yönlendirilen tedavi seçimi varlığından endikasyona göre karıştırma olabilir.
Seçim yanlılığı (çalışma için hastaların seçiminde yanlılık)	Tedavi ile çalışma hastalarının sonlanımı arasındaki ilişki dışarıda bırakılmış, potansiyel olarak uygun hastalardan farklı olduğunda ortaya çıkar.	Bir vaka kontrol çalışmasında kontrollerin uygun olmayan seçimini; gruplar arasında takipten düşenlerin sayısının farklı olmasını ve spesifik grupların çalışmaya dahil edilmesi ya da çalışmadan çıkarılmasını içerir.
Performans yanlılığı	Katılımcılara sağlanan bakımda sistematik farklılıklar; protokolden sapma	Örnekler arasında kontrol grubunun deneysel tedavi ya da müdahale ile kontaminasyonu, ilave müdahaleler ya da yardımcı müdahalelerin dengelenmeden sağlanması ve hizmet sağlayıcılar ve katılımcıların yetersiz körleştirilmesi yer alır.
Tespit yanlılığı	Karşılaştırılan gruplar arasında sonuçların değerlendirilmesinde sistematik farklılıklar.	Değişken tanımlamalar ve zamanlamalar, tutarlı olmayan ya da hatalı tanısal yöntemler, bellekten hatırlama ve başka sebeplerden dolayı kovaryantlar ya da sonlanımların yanlış sınıflandırılmasını içerir.
Bildirim yanlılığı	Bildirilen ve bildirilmeyen bulgular arasında sistematik farklılıklar.	Sonuçlar ya da zararların ayrımcı bildirilmesi ve çalışma bulgularının eksik bildirilmesi.

Viswanathan M, Berkman ND, Dryden DM, et al. Assessing Risk of Bias and Confounding in Observational Studies of Interventions or Exposures: Further Development of the RTI Item Bank. Rockville, MD: Agency for Healthcare Research and Quality (US); 2013 eserinden uyarlanmıştır.

mümkün olabilir. Ancak çalışma kohortu stabil bir regresyon modelini sürdürecek kadar büyük olmalıdır. Birçok risk faktörü ve sıklıkla görece yüksek olay oranı bulunan jinekolojik kanserlerle ilgili çalışmalarda prediktör değişken başına 10 olay gerektiren ana kuralı sağlamak zor olabilir. *Bu sebeple birçok potansiyel karıştırıcı yanlılık kaynakları olan küçük bir kohort tedavi karşılaştırmalarını çalışmak için nadiren kıymetlidir.* Okuyucular özellikle değişken başına beş olaydan az olan ya da analizde tüm önemli prognostik faktörleri içermeyen tedavi karşılaştırma çalışmalarına dikkatli yaklaşmalıdır.

Bazı araştırıcılar farklı kurumlarda farklı teknikler kullanılan hastaları karşılaştırarak ya da yakın zamandaki bir kohortu tarihsel bir karşılaştırma grubu ile karşılaştırarak yanlılığın rolünü azaltmaya çalıştılar. Bu çalışmalar değerli bilgiler verebilir ancak gizli yanlılık kaynakları olabilir. Özellikle derecelendirme, histolojik tanı ya da isimlendirmeye dair diğer kurallar farklı tedavi edilen iki grup hasta arasında farklı olursa, kohortlar çok değişkenli regresyon yöntemleri kullanılarak analiz edildiğinde hatalı sonuçlar çıkarılabilir.[2]

İnanç Yanlılığının Rolü

Verilerin yorumlanmasını etkileyen bir başka faktör inanç yanlılığı etkisi olarak adlandırılan durumdur. Araştırmalar bireylerin inançları ile uyumlu bir sonuç veriyorsa bir argümanı daha büyük olasılıkla geçerli kabul ettiğini düşündürmektedir; bu durum veriler mantıklı bir biçimde ikna edici bir cevaba yol açmadığında özellikle doğrudur (**Şekil 2.1**).[9] Jinekolojik neoplazmları tedavi etmek için kullanılan yöntemlerin çoğu az ya da çok tutarlı olmayan verilere dayandığından inanç yanlılığının literatürü yorumlamamızda bir rol oynadığı düşünülebilir. Hiçbirimiz bu tarz yanlılıktan korunaklı olmadığımızdan kendimizin ve başkalarının verilerini yorumlarken uyanık ve kendimizin farkında olmamız önemlidir. İnanç yanlılığının bizim bir araştırma sonucunu kabullenişimizi etkileyip etkilemediğini test etmenin bir yolu inançlarımıza zıt bir sonuç verseydi analizin geçerliliğine inanıp inanmayacağımızı sorgulamaktır.

Gözlemsel Çalışmalar Yanlılıktan Uzak mıdır?

Gözlemsel çalışmalarda yanlılığın büyük ölçüde bulunmadığı bazı durumlar bulunmaktadır. Örneğin daha önce bilinen bir biyolojik belirtecin prognostik önemini çalışmak için arşivlenmiş materyal kullanılırsa sonuçların tedavi seçimi yanlılığından etkilenmesi olasılığı düşüktür. Yüksek dereceli ancak düşük riskli endometriyal kanserler için prognostik olarak güçlü DNA polimeraz epsilon (POLE) belirteci (Bölüm 1) böylesi bir bulgu için mükemmel bir örnektir. Ancak karıştırıcı yanlılığın bu tipteki çalışmanın sonuçlarını etkilediği olasılığını dışlamadan önce yeni prediktif faktörün tedavileri seçmek için kullanılan bilinen bir prediktör ile yakın bir bağı olmadığı kanıtlanmalıdır.

İlginç olarak, anektodal bildirimler bir ilkenin kanıtı olarak görev yapıyorsa güçlü bilgi kaynakları olabilir. Örneğin, büyük bir prospektif çalışma için veri toplarken 15 yıl önce servikal kanserin supraklaviküler nod rekürrensi için tedavi edilmiş olan bir hastaya rastladık. Hastanın nod eksizyonu ve ardından radyasyondan (10 fraksiyonda 30 Gy) oluşan teda-

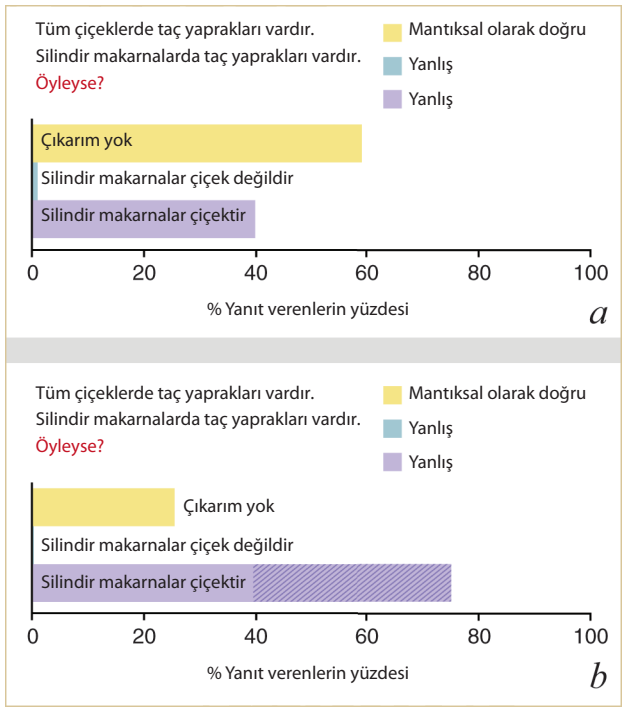

ŞEKİL 2.1 İnanç yanlılığı etkisi hakkındaki çalışmalarında Markovits ve Nantel[9] bireylere sillojizm biçiminde bir dizi problem verdi. Her bir problem için bireylerden bu ifadelere uyan çıkarımlarda bulunmaları ya da bu ifadelerden mantıksal ve tartışmasız olarak hiçbir çıkarım yapılamıyorsa hiçbiri şeklinde ifade etmeleri istendi. Bazı bireylere inanılabilir ama doğru olmayan bir çıkarımda bulunulan (belirli form) ya da yukarıdaki örnekte olduğu gibi *(b)* inanılabilir ancak verilen ifadeye ikna edici bir şekilde uymayan bir çıkarımı olan (belirsiz form) problemler verildi. Diğer bireylere aynı problemler verilirken *(a)*'da olduğu gibi terimler nötr terimlerle yer değiştirdi. Yukarıdaki örnekte inanç yanlılık etkisi çıkarımlardan birisi nötr olmak yerine inanılabilir (*b, çaprazlaşma*) olduğunda anlaşılır. İnanç-yanlılık etkisi ifadeler (yani veri) tutarlı olmadığında en fazla bulunmuştur (Markovits H, Nantel G. The belief-bias effect in the production and evaluation of logical conclusions. *Mem Cognit.* 1989;17:11–17 eserinden alınmıştır).

visinin palyatif olduğu düşünülmüştü ancak küratif olduğu ortaya çıktı. Bu vaka servikal kansere bağlı yaygın bölgesel metastazın kür olabilmesi hakkındaki görüşlerimizi değiştirmeye başladı ve nihayetinde **O.S. 10.10**'da tarif edildiği gibi başarılı tedavilere yol açtı.

Potansiyel Çalışma Kohortlarının Uygunluğunun Değerlendirilmesi

Araştırıcılar önerdikleri retrospektif çalışma kohortunu potansiyel yanlılık kaynakları için dikkatlice değerlendirerek önemli bir zaman kazanabilirler ve nihayetinde yanlış yönlendiren bir çalışma yayınlama olasılığını düşürebilirler. Aşağıdaki basamaklar önerilir:

- *İlgilenilen konu hakkındaki önceki çalışmaları ve gözden geçirmeleri eleştirel olarak değerlendirin ve bilinen ve potansiyel yanlılık kaynaklarını kataloglayın.* Önceki çalışmalarda eleştirilen şeyler nelerdi? Önerilen yeni kohort karakterize edilirken geçerli, yeni bilgilere kaynak olması olasılığı değerlendirilmelidir.
- *Çalışma popülasyonunu değerlendirin.* Dışlamalar potansiyel bir seçim yanlılığı kaynağı olduğundan nihai yayında dikkatlice kaydedilmeli ve açıklanmalıdır.
- *İlgili prognostik faktörler hakkındaki bilginin tüm kohort boyunca olup olmadığını belirleyin.* İlgilenilen tedavi değişkenleri ile korelasyon gösterebilecek kritik prognostik faktörlerin atlanması öne sürülen çalışmadan geçerli sonuçlar çıkarma becerisini sınırlandıracaktır. Bu durum SEER gibi, kritik klinik değişkenleri değil, topluma açık verileri kullanan çalışmalarda özellikle bir zorluk sebebidir.
- *Önerilen çalışma kohortundaki örnekleri değerlendirerek hasta, tümör ve tedavi özellikleri hakkımdaki bilginin niteliğini belirleyin.* Büyük seriler için öncelikle çalışmanın her 10 yılında 10-20 vakadan bilgi toplanmasının faydalı olacağını bulduk. Bu belgelemenin kalitesi hakkında ve tanısal ve tedavi yöntemlerinin evrilmesiyle ilgili değerli bilgi sağlar. Kayıp veriler ve tutarsız olarak tanımlanmış veriler çok değişkenli regresyon analizlerinin değerini düşürdüğünden, iyi karakterize edilmemiş olan kohortlar çalışma için kötü nesneler olma eğilimindedir.
- *Çalışma kohortunun büyüklüğünü, takip kalitesini ve olay hızını tahmin edin.* Bu kohortla ilgilenilen soruya cevap vermek mümkün olacak mı? Değilse bu projeyi iptal etme zamanı olabilir.

RANDOMİZE ÇALIŞMALARIN FAYDALARI VE KISITLILIKLARI

Prospektif randomize çalışma genellikle klinik araştırmalar için altın standart kabul edilir ve ulaşılabilecek en yüksek kanıt düzeyini sunar. Tedavilerin randomize örnekleme ile verilmesi reçete ile prognoz arasındaki bağı kırar ve önemli bir yanlılık kaynağını ortadan kaldırır. Odaklanmış, iyi tasarlanmış, dikkatlice yürütülen randomize çalışmalar klinik uygulamada önemli iyileşmelere yol açacak kanıtlar sağlayabilir. Ancak büyük prospektif randomize çalışmaları yürütmek zordur, pahalıdırlar ve sıklıkla kullanımlarını kısıtlayacak sorunlar bulunur.

1970'lerin başlarından beri jinekolojik radyasyon onkoloji hakkındaki birçok soru prospektif randomize çalışmalarda ele alınmıştır. Ancak radyasyon tedavisinin sağkalım üzerindeki etkisine dair çok az soru makul derecede yüksek bir inandırıcılıkla cevaplanmıştır ve bu sorular bile tam olarak çözülmemiştir:

- *Kemoradyasyonun lokorejyonel olarak ilerlemiş servikal kanserde faydası.* 1999'da yirmi yılı aşkın süre araştırma ve birçok tutarsız yayının ardından birkaç çalışmadan

gelen ikna edici veriler nihayetinde uygulamada majör bir değişikliğe yol açtı. Ancak bazı klinisyenler hala evre III ve evre IVA hastalıkta eşzamanlı kemoterapinin değerini sorgulamaktadır[10] (Bölüm 10).

- *Nod pozitif vulvar kanser için adjuvan RT'nin faydası.* GOG-37 birçok uygulayıcıyı adjuvan RT'nin değeri konusunda ikna etmiş olsa da rekürrens paternlerinin hatalı yorumlanması ve olgunlaşmış çalışma sonuçlarının geç yayınlanması çalışma bulgularının bazı uygulamalara yansımasının değişken olmasına neden olmuştur (Bölüm 12).[11,12]
- *Düşük-orta riskli endometriyal kanserde eksternal RT'nin faydasının olmaması.* Randomize çalışmaların bulguları eksternal pelvik RT'nin düşük dereceli, minimal invazif endometriyal kanser hastalarında faydasının tedavinin yan etkilerini haklı çıkarmak için düşük olduğunu ikna edici bir şekilde göstermiştir. Ancak 2016 yayını olan endometriyal kanser tedavisi kılavuzlarında Avrupa Jinekolojik Onkoloji Topluluğu düşük riskli hastaları tedavi etmeme önerisinin adjuvan tedavi hakkındaki 31 kılavuzdan düzey 1 kanıt tarafından desteklenen tek öneri olduğu sonucuna varmıştır.[13]

Jinekolojik onkoloji çalışmalarının tasarımı, yürütülmesi ve yorumlanmasında kusurlar sıklıkla tutarlı olmayan sonuçlara ve hatta tedavinin etkinliğine dair hatalı çıkarımlara sebep olmuştur. Anahtar çalışmalara ilişkin spesifik kısıtlılıklar hastalıklarla ilgili bölümlerde tartışılmıştır. Ancak daha sık problemler arasında aşağıdakiler yer alır:

Yetersiz Randomizasyon Yöntemleri

Yanlılığın bir çalışmayı etkilemesini önlemek için öngörülemeyen bir grup atama sekansı gereklidir. Büyük, çok merkezli çalışmaların çoğu bu kılavuzlara uysa da bazı çalışmalarda gruplara atama yönteminin açıklanması başarısız olmuş ya da önerilen yöntemler kullanılmamıştır. Örneğin sıkça atıf yapılan iki randomize çalışmada servikal kanser için yüksek doz radyoterapi (HDR) ile düşük doz radyoterapi (LDR) karşılaştırılırken[14,15] randomize olmayan (alterne) gruplara atama yöntemi kullanılmış ve tedavi eden hekimlerden sekanslar alınmamıştır; bunlardan en az birinde,[15] LDR imkanı olmadığında hastalarda HDR koluna kaydırılmıştır. Böyle yöntemler çalışmaları karıştırıcı yanlılığa açık hale getirmektedir.

Yetersiz İstatistiksel Güç

Bu metinde bahsedilen randomize çalışmaların çoğu (ve bahsedilmeyenlerin daha da fazla kısmı) tedavi etkililiği hakkında kesin çıkarımda bulunulmayacak kadar küçüktü. Çok sayıda faktör gücü yetersiz çalışmalara sebep olmaktadır. Bazı durumlarda araştırıcılar sorularını cevaplamak için yeterli olmayacak çalışmalar başlatmaktadır. Bu uygulama etik sorunlar oluşturmaktadır ki bunların geçerli bir sonuç vermesi şansı çok az olan bir çalışmaya hastaların alınması öncesi dikkatli değerlendirilmesi gereklidir.[16]

Yetersiz örneklem büyüklüğü hesaplamaları gücü yetersiz olan çalışmaların bir başka sebebidir. Araştırıcılar sıklıkla hastalıkla ilişkili olayların hızını olduğundan fazla tahmin eder. Bazı vakalarda giderek daha kesin olan tanısal yöntemlerin sebep olduğu evre değişmesi ile birlikte örnekleme büyüklüğünü belirlemek için kullanılan geçmişteki çalışmalara kıyasla aynı dereceye sahip gibi görülen hastalara başlangıçta daha düşük risk verilmektedir. Eğer çalışmaya katkı veren klinisyenler görece yüksek risk profilleri olan uygun hastaları çalışmaya katmama eğiliminde olursa beklenenden düşük olay oranları görülebilir.

Çok sayıda hasta tedavi protokolüne ya da tedavi sonrası gereksinimlere uymazsa da istatistiksel güç kaybolabilir. Radyasyon tedavisi standartlarına kötü uyum birçok jinekolojik onkoloji çalışmalarında bir problem olmuştur. Medikal olarak yetersiz hizmet alan topluluklardan hastalar içeren çalışmalarda yetersiz takip özel bir sorundur; bu sebeple kötü uyum birçok servikal kanser çalışmasını sıkıntıya sokmuştur. Uyumla ilgili yetersizlikleri hesaba katmadan tasarlanmış olan çalışmalar muhtemelen yanlış pozitif ya da yanlış negatif sonuçlar verir. Bir çalışmanın farklı kollarında uyum oranlarının farklı olması da seçim yanlılığının bir kaynağı olabilir.

Gücü az olan çalışmaların ciddi bir sonucu araştırıcılar ve okuyucuların "anlamlı fayda kanıtı yok" ile "fayda yok" arasındaki farkı anlamamasıdır. Tüm çalışma sonlanım verileri görece riskler ve güven aralıkları ile birlikte verilmelidir. Bir araştırma amaçlı tedavinin faydalı olmadığı kararı ancak kontrol kolüne eşdeğer ya da aşağı olduğunu göstermek için yeterli güce sahipse söylenebilir.

Çalışma Popülasyonunda Heterojenlik

Çoğu jinekolojik kanser görece nadir olduğundan araştırıcılar varsayılan hasta toplama hızını artırmak için çalışmaya uygunluk kriterlerini genişletmek isteyebilirler. Bu uygulama sıklıkla ilgilenilen çalışma için çok değişken başlangıç riskleri olan hastaların olduğu bir çalışma ortaya çıkarır. Böyle çalışmaları bilinen risk faktörleri için tabakalandırmamak karşılaştırma gruplarının başlangıç risklerinde dengesizliklere sebep olabilir. Bu dengesizlikler için post hoc ayarlama yapmak düzeltme yapmak için kullanılan yöntem ve bu konudaki kararda yanlılık olduğu endişesini doğurur. GOG-122 (Bölüm 10) çalışmadaki hastaların evrelerinin dengesiz dağılımındaki tartışmalı düzenlemeyi yaptıktan sonra birincil sonlanım noktasında anlamlı bir farka ulaşılan randomize bir çalışmaya mükemmel bir örnektir.

Geniş çalışmaya alım kriterleri çalışma kohortunun küçük bir kısmında etkili olan tedavilerin önemini de gizleyebilir. Birçok klinik çalışmada risk dağılımı çarpıktır ve rekürrenslerin çoğu multipl risk faktörlerine sahip olan küçük bir hasta grubunda ortaya çıkmaktadır. Başlangıçta rekürrens riski düşük olan hastaların büyük kısmı için tedaviyle ilişkili zarardaki küçük bir artış bile rekürrens riskindeki azalmaya karşı gelecektir; bu durumda araştırılan tedaviden fayda görebilecek potansiyel olarak tanımlanabilir bir yüksek riskli grup olduğu halde tipik olarak negatif bir sonuca sebep olacaktır (**Şekil 2.2**).[17] GOG-99 (Şekil 13.5) ve orta riskli endometriyal kanserle yapılan diğer çalışmalar (Bölüm 13) **Şekil 2.2**'de tarif edilen fenomen için mükemmel örneklerdir.

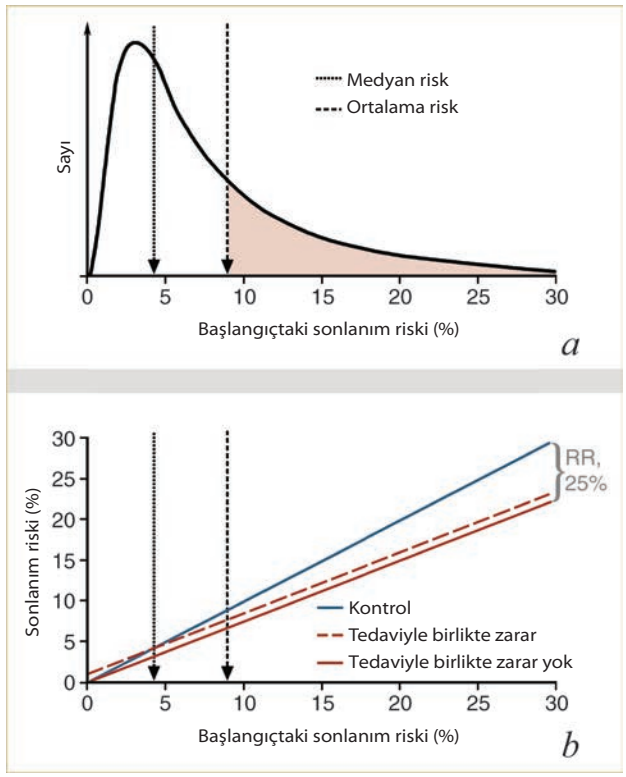

ŞEKİL 2.2 Birçok çalışma ilgilenilen sonlanım hakkında çok değişken riskleri olan hastaları içerir. Bu örnekte risk dağılımı çarpıktır çünkü multipl risk faktörleri olan görece küçük bir hasta grubu advers sonuçların çoğundan sorumludur (*a*). Hastaların sadece dörtte birinde *(taralı)* ortalamadan yüksek bir risk vardır. *B*'de araştırılan tedavi görece riski (RR) %25 azaltmıştır ve bu da başlangıçtaki risk artarken mutlak faydaları artırmaktadır (*b*). Ancak bu senaryoda tedaviyle ilişkili zararda %1 azalma başlangıç riski <%4 olan hastalarda net bir zarara sebep olacaktır (hastaların %50'si). Ortalama başlangıç riski çalışmanın özet sonuçlarının tümü için pozitif olup olmadığını belirleyecektir. Ancak toplam sonuçlar çalışmadaki tekil hastalar için riskler ve faydalar arasındaki ilişkiyi yansıtmayabilir (Kent DM, Hayward RA. Limitations of applying summary results of clinical trials to individual patients: the need for risk stratification. *JAMA*. 2007;298:1209–1212 eserinden uyarlanmıştır).

Gelişmekte Olan Tedavi Standartları

Jinekolojik kanserleri değerlendirmek ve tedavi etmek için kullanılan yöntemler radyasyon onkolojisi pratiğinde en zorlayıcı ve en hızlı değişenler arasındadır. Teknolojik ilerlemeler standart uygulamaya dahil edildikçe bu teknikleri taşımayan çalışmaların önemi sorgulanmaktadır. Ancak, bu kitap boyunca bahsedildiği gibi jinekolojik kanserleri tedavi etmek için kullanılan brakiterapi ve eksternal RT tekniklerinin çoğu yüksek düzeyde özelleşmiştir ve teknik olarak zordur. Kötü radyasyon tekniği jinekolojik onkoloji çalışmalarındaki sık bir eleştiri olmuştur ve bu sebeple büyük akademik merkezlerdeki araştırmacılar bu bulguların kendi uygulamalarına genelleştirilmesini sorgulamıştır. Diğer yandan küçük ya da medikal olarak az hizmet alan topluluklar beceriyle uygulanan ileri radyoterapi tekniklerine, uzmanlaşmış tanı hizmetlerine, ya da klinik çalışmalarda katılımcı olarak yüksek kaliteli destekleyici bakıma erişime sahip olmayabilir; bu durum bazı çalışmaların önemini ve bulgularının toplumdaki uygulama ortamlarına penetrasyonunu sınırlandırmaktadır. Araştırmacılar kendilerini en yüksek klinik bakım standartları ile sınırlandırdığında jinekolojik kanserleri olan hastalarda kür oranlarını artırmak için en yüksek şansa sahip olacaktır. Ancak her zaman görevlerinin bir parçası yöntemlerini anlatmak ve daha geniş olan toplulukta yayınlanmış sonuçların tekrarlanabilirliğini göstermektir.

META-ANALİZ

Meta analiz ortak bir soruyu ele alan birden çok çalışmanın havuz yapılmış verilerini toplayıp analiz etmek için bir yöntemdir. Son yıllarda birçok çalışma jinekolojik onkoloji problemleri için meta-analiz uygulamıştır. Meta analiz aşağıdakiler için kullanılabilir:

- Önemli klinik soruları bireysel çalışmalarla elde edilenden daha yüksek istatistiksel güçle ele almak için
- Klinik çalışmalardaki çelişkili gibi görünen sonuçları çözmek için
- Klinik çalışmalara giren farklı hasta tiplerinde hangi tedavilerin optimal olduğunu öğrenmek için.

Bazı meta-analizler ilgilenilen çalışmalardan elde edilen bireysel hasta verileri kullanılarak yapılırken başkaları toplam bir odds oranı oluşturmak için özet veriler kullanır. Bildiğimiz kadarıyla randomize çalışmalardan elde edilen bireysel hasta verileri kullanılarak jinekolojik radyasyon onkolojisi hakkında sadece iki soru ele alınmıştır; bunlar servikal kanser için radyasyon ile birlikte[18] ya da neoadjuvan[19] kemoterapinin faydası ile ilişkilidir (Bölüm 10, Şekil 10.4). Başka çoğu çalışmada randomize çalışmalardan özet veriler toplanmıştır. Ancak bazı araştırıcılar retrospektif verilerin gözden geçirmesine meta analiz uygulamıştır ve en azından bir çalışma HDR ya da LDR brakiterapisi için klinisyenlere sağkalım oranlarını soran (belgelenmemiş) taramaların verilerini kullanmıştır.[20,21]

En iyi yapıldığında, meta analiz bazı tedavilerin faydasına dair güvenimizi artıracak güçlü bir araçtır. Ancak bu da sorunlu olabilir. Bu konunun detaylı olarak tartışılması bu kitabın kapsamını aşmaktadır. Ancak meta analizleri gözden geçirirken düşünülmesi gereken konulardan bazıları aşağıda yer almaktadır:

- *Altta yatan verilerin kalitesi*. Meta analizin erken bir eleştirisi için şu söylenebilir: tonlarca çöpten bir elmas çıkmaz.[6] Yanlı retrospektif çalışmaların meta analizleri asla güvenilir bir sonuç vermeyecektir.
- *Havuz yapılmış verilerin analizlerinde büyüklüğü artacak olan altta yatan çalışmalardaki kusurlar*. Orta-riskli endometriyal kanser için pelvik radyasyon tedavisi hakkındaki çalışmaların meta analizi pelvik radyasyonun faydası olmadığı sonucunu vermiştir. Ancak bu sonuçların havuz yapılması bu çalışmalardaki hastaların çoğunun düşük riskli hastalığı olduğu sorununun üstesinden gelememiştir.[22]

Havuz yapılmış olan birleştirilmiş sonuçlar muhtemelen **Şekil 2.2** ve 13.5'te gösterilen çalışmalar kadar kırılgandır.

- *Heterojenlik.* Analistler genellikle heterojenlik testleri yapar- belirli bir özelliği olan bir çalışma sınıfının diğer sınıflardan farklı bir sonuç verdiğinin kanıtı aranır. Ancak bu yöntemler sadece bir ya da iki çalışmayı etkileyen önemli varyasyonları tespit edemez. Örneğin servikal kanser için eşzamanlı kemoradyasyon verilen büyük bir meta-analizde yazarlar "non-platinum bazlı" kemoterapi için odds oranının "platinum bazlı" olanlarla benzer olduğunu bildirmiştir.[18] Bu ifade, non-platinum bazlı tüm rejimlerin etkili olduğu anlamına gelmez. Non-platinum bazlı kemoterapi ile tedavi edilen hastaların %68'i birlikte mitomisin ve 5-florourasil verilen iki çalışmadan geliyordu; bu çalışmaların odds oranları ve büyüklükleri bleomisin ve epirubisin ile yapılan daha küçük çalışmaları domine ediyordu.
- *Görece az sayıda çalışma içeren ve büyük bir çalışmanın sonuçları domine ettiği analizler.* Böyle durumlar hakkında kaygılı olmak gerekir. Örneğin, derece III ve IV endometriyal kanser tedavisinde kemoterapi ile RT'yi karşılaştıran bir 2014 analizinde hastaların üçte ikisi GOG-122 çalışmasından köken alıyordu; bu çalışmadaki kusurlar meta analiz sonuçlarını ağır bir şekilde etkilemiş olabilir (Bölüm 13).[23]

BÜYÜK VERİ: SONLANIM ANALİZİ

Birçok çalışma tipi sonuçları değerlendirdiği halde, bu terim sıklıkla büyük veritabanları ya da hasta kayıtlarını temel alan çalışmalar için kullanılır. Bu çalışmalar jinekolojik kanser çalışmaları için çok ilgi çekicidir çünkü veritabanlarında çok sayıda hasta temsil edilir ve büyük akademik kurumlarda ve randomize çalışmalardaki nadir hasta bulunan ortamların dışında yöntemleri ve sonuçları değerlendirme fırsatı verir.

ABD'de böyle çalışmaların çoğu iki büyük kanser veri tabanına dayalıdır; Ulusal Kanser Enstitüsü'nün sponsor olduğu Sürveyans, Epidemiyoloji ve Sonuçlar (Surveillance, Epidemiology and End Results; SEER) veritabanı ve Amerikan Cerrahlar Okulu ve Amerikan Kanser Topluluğu'nun sponsor olduğu Ulusal Kanser veritabanı (National Cancer Database; NCDB). Her iki veritabanı Kuzey Amerika Kanser Veri Tabanları Birliği tarafından koordine edilen veri transmisyon formatına göre standardize edilmiş ulusal veri içermektedir ve temsil edilen hastalarda önemli düzeyde örtüşme vardır; ancak bu çabalar yakından koordine edilmemiştir ve temsil edilen popülasyonlarda ve veri toplanmasıyla ilgili bazı özelliklerde bazı önemli farklılıklar bulunmaktadır. Daha yakın zamanda giderek artan sayıda araştırmacı jinekolojik onkoloji sorularını araştırmak için SEER-Medicare veritabanı ya da işgücü bazlı bir sağlık hizmeti talep veritabanı olan MarketScan veritabanını kullanmıştır.

Büyük veritabanlarını temel alan jinekolojik onkoloji çalışmalarından çok değerli bazı sonuçlar gelmiştir. Ancak sonlanımla ilişkili araştırma çalışmaları aşağıdakiler dahil bazı sebeplerden dolayı yapması, eleştirmesi ve yorumlaması en zor çalışmalar arasındadır:

- Tedavi seçmek için kullanılan önemli risk faktörlerinin çoğu veritabanlarına kaydedilmediğinden ya da tutarsız olarak kaydedildiğinden karıştırıcı yanlılığa önemli sebepleri ortadan kaldırmak genellikle mümkün değildir.
- Coğrafi göç sebebiyle (SEER, NCDB), yaş grubu sebebiyle (SEER-Medicare), ya da sigorta kapsamı sebebiyle (MarketScan) hastalar bu veritabanlarına girip çıkabilir. Veritabanları kapsamlı bir ülke sağlık sistemine bağlanmış olan ülkelerde (örn Norveç, Kanada) bu daha küçük bir sorundur.
- Hatalı sonuçların bir kaynağı olarak kodlama hatalarını dışlamak çok zor olabilir. Örneğin hem NCDB hem de SEER 2003 yılında kodlama el kitaplarında önemli değişiklikler yaptılar. Bu değişiklikler hastaların evre[24] ve başka faktörlere göre dağılımlarında aşikar değişikliklere sebep oldu. Bu da değişkenlerin tümör kayıtlarını girenlerin yorumlamasına bağlı olduğunu vurguladı. Tutarlı olmayan kodlama yöntemlerinin görülen brakiterapi kullanımı insidansına olası bir etkisi **Şekil 2.3**'te gösterilmiştir.[25,26]

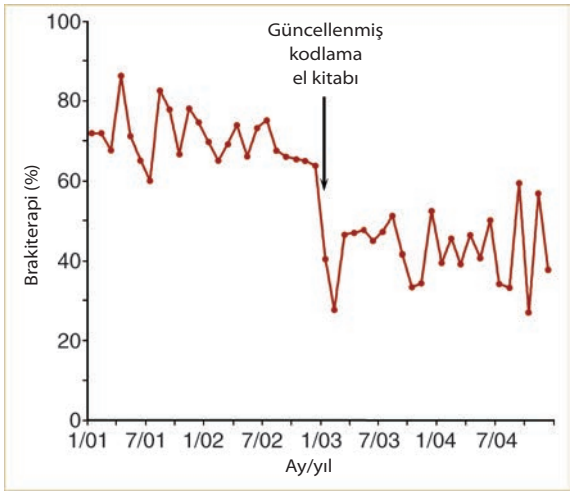

ŞEKİL 2.3 2014'te Han ve ark.[25] 2000 ile 2010 yılları arasında servikal kanser için tedavi edilen SEER hastalarında brakiterapi kullanımında belirgin bir düşme olduğunu bildirdiler. Yazarlar bunun klinisyenlerin brakiterapi yerine IMRT boostu kullanmasına bağlı olduğunu öne sürdüler. Karşılık veren bir mektupta Smith ve Eifel26 Han ve arkadaşları tarafından tarif edilene benzer bir SEER kohortunda daha detaylı, aydan aya brakiterapi kullanımı analizine dayanarak alternatif bir hipotez öne sürdüler. Smith ve Eifel'in analizi Ocak ve Mart 2003 tarihleri arasında brakiterapi kullanımı ile ilgili bildirimlerde önemli bir azalmayı açığa çıkardı. Bu iki aylık süre SEER kodlama el kitabında majör bir revizyon yürürlüğe konduktan sonraki iki aydı. Smith ve Eifel yeni brakiterapi kodlama yönergelerindeki karmaşıklıktaki artışın SEER veritabanında brakiterapi kullanımının olduğundan az bildirilmesine yol açmış olabileceğini öne sürdü. (Smith GL, Eifel PJ. Trends in the utilization of brachytherapy in cervical cancer in the united States. In regard to Han et al. *Int J Radiat Oncol Biol Phys.* 2014;88:459–460 eserinden alınmıştır).

- Radyasyon tedavisinin olduğundan az bildirilmesi önemli bir sorun gibi görünmektedir.[27,28] Kombine eksternal RT ve brakiterapi alan hastalarda kodlama ile ilgili zorluklar özellikle fazla olabilir çünkü tedaviler sıklıkla iki farklı kurumda yapılır ve bunlardan her ikisi de SEER ya da NCDB kayıt bölgesinden farklı olabilir.
- Büyük veri setlerini araştırmak için kullanılan yöntemler karmaşıktır ve hem tecrübeli bir analist hem de spesifik araştırma bölgesi hakkında derinlikli bilgi sahibi bir araştırıcı gerektirir. Yukarıda bahsedilenler dahil birçok sebepten dolayı aynı veri setine bakan tecrübeli analistler bile farklı sonuçlara varabilir (Şekil 2.4).[29]

Kayıt veri tabanları büyük bilgi depolarıdır ancak büyük bir dikkatle kullanılmalıdır ve bazı soruların bu yolla çalışmak için uygun olmadığı kabul edilmelidir.

ÖZET

Kendini bu alana adamış olan araştırıcılar sayesinde jinekolojik onkoloji hastalık süreçleri ve bunların tedavileri konusundaki bilgilerimiz büyük ilerleme kaydetmiştir. Ancak gelecekteki araştırmacılara çok fazla iş kalmıştır. Daha önceki çalışmaların kısıtlılıklarına dikkat edilmesi gelecekteki çalışmaların değerini ve nihayetinde hastalarımızın sonuçlarını iyileştirmemize yardımcı olabilir.

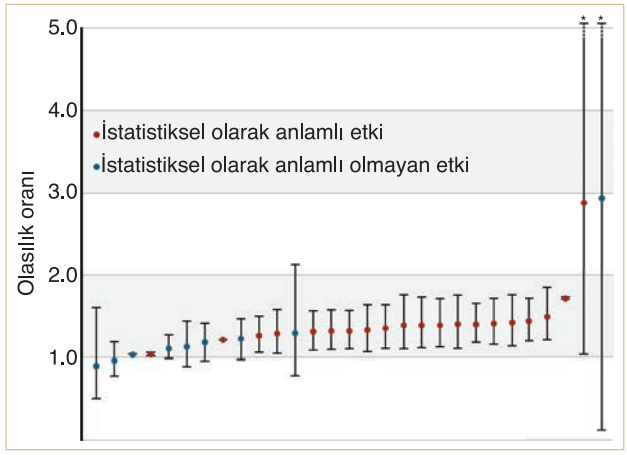

ŞEKİL 2.4 Bu çalışma için Silberzahn ve Uhlmann aşağıdaki soruya cevap vermek için 29 bağımsız analiz takımı kurdular: futbol hakemleri siyah oyunculara beyaz oyunculardan daha fazla kırmızı kart gösterme eğiliminde midir? Analistler sonuçlara ulaşmak için çeşitli yömtemler kullandılar. Bu şekil her analiz ekibinin hesapladığı sonuçlarım nokta tahminleri ve %95 Güven Aralıklarını göstermektedir. Asteriskler son iki tahminin kesilmiş olan üst sınırlarını göstermektedir. Tüm takımlar aynı büyük veri seti ile uğraştığı halde sonuçların büyük değişkenlik gösterdiğine dikkat edin. (Silberzahn R, Uhlmann EL. Crowdsourced research: many hands make tight work. *Nature.* 2015;526:189–191.)

Kaynaklar

1. Hendrickson M, Ross J, Eifel PJ, et al. Adenocarcinoma of the endometrium: analysis of 256 cases with carcinoma limited to the uterine corpus. Pathology review and analysis of prognostic variables. *Gynecol Oncol.* 1982;13:373–392.
2. Eifel PJ, Hendrickson M. Stage I endometrial carcinoma: the importance of pathologic review in retrospective analyses. *Int J Radiat Oncol Biol Phys.* 1990;18:1271–1273.
3. Creutzberg CL, Nout RA, Lybeert ML, et al. Fifteen-year radiotherapy outcomes of the randomized PORTEC-1 trial for endometrial carcinoma. *Int J Radiat Oncol Biol Phys.* 2011;81:e631–e638.
4. Nout RA, Smit VT, Putter H, et al. Vaginal brachytherapy versus pelvic external beam radiotherapy for patients with endometrial cancer of high-intermediate risk (PORTEC-2): an open-label, non-inferiority, randomised trial. *Lancet.* 2010;375:816–823.
5. Scholten AN, Smit VT, Beerman H, et al. Prognostic significance and interobserver variability of histologic grading systems for endometrial carcinoma. *Cancer.* 2004;100:764–772.
6. Spilker B. *Guide to Clinical Trials*. New York: Raven Press, Ltd.; 1991.
7. Eifel PJ, Morris M, Wharton JT, et al. The influence of tumor size and morphology on the outcome of patients with FIGO stage IB squamous cell carcinoma of the uterine cervix. *Int J Radiat Oncol Biol Phys.* 1994;29:9–16.
8. Viswanathan M, Berkman ND, Dryden DM, et al. *Assessing Risk of Bias and Confounding in Observational Studies of Interventions or Exposures: Further Development of the RTI Item Bank*. Rockville, MD: Agency for Healthcare Research and Quality (US); 2013.
9. Markovits H, Nantel G. The belief-bias effect in the production and evaluation of logical conclusions. *Mem Cognit.* 1989;17:11–17.
10. Eifel PJ. Concurrent chemotherapy and radiation: a major advance for women with cervical cancer. *J Clin Oncol.* 1999;17:1334–1335.
11. Kunos C, Simpkins F, Gibbons H, et al. Radiation therapy compared with pelvic node resection for node-positive vulvar cancer: a randomized controlled trial. *Obstet Gynecol.* 2009;114:537–546.
12. Mahner S, Jueckstock J, Hilpert F, et al. Adjuvant therapy in lymph node–positive vulvar cancer: the AGO-CaRE-1 study. *J Natl Cancer Inst.* 2015;107:dju426.
13. Colombo N, Creutzberg C, Amant F, et al. ESMO-ESGO-ESTRO Consensus Conference on Endometrial Cancer: diagnosis, treatment and follow-updagger. *Ann Oncol.* 2016;27:16–41.
14. Patel FD, Sharma SC, Negi PS, et al. Low dose rate vs. high dose rate brachytherapy in the treatment of carcinoma of the uterine cervix: a clinical trial. *Int J Radiat Oncol Biol Phys.* 1994;28:335–341.
15. Shigematsu Y, Nishiyama K, Masaki N, et al. Treatment of carcinoma of the uterine cervix by remotely controlled afterloading intracavitary radiotherapy with high-dose rate: a comparative study with a low-dose rate system. *Int J Radiat Oncol Biol Phys.* 1983;9:351–356.
16. Halpern SD, Karlawish JH, Berlin JA. The continuing unethical conduct of underpowered clinical trials. *JAMA.* 2002;288:358–362.
17. Kent DM, Hayward RA. Limitations of applying summary results of clinical trials to individual patients: the need for risk stratification. *JAMA.* 2007;298:1209–1212.

18. Green J, Kirwan J, Tierney J, et al. Concomitant chemotherapy and radiation therapy for cancer of the uterine cervix. *Cochrane Database Syst Rev.* 2005:CD002225.
19. Neoadjuvant Chemotherapy for Cervical Cancer Meta-Analysis Collaboration. Neoadjuvant chemotherapy for locally advanced cervix cancer. *Cochrane Database Syst Rev.* 2004:CD001774.
20. Eifel PJ. High-dose-rate brachytherapy for carcinoma of the cervix: high tech or high risk? *Int J Radiat Oncol Biol Phys.* 1992;24:383–386; discussion 387–388.
21. Orton CG, Seyedsadr M, Somnay A. Comparison of high and low dose rate remote afterloading for cervix cancer and the importance of fractionation. *Int J Radiat Oncol Biol Phys.* 1991;21:1425–1434.
22. Eifel PJ. The role of adjuvant radiation therapy for stage I endometrial cancer: does meta-analysis reveal the answer? *J Natl Cancer Inst.* 2012;104:1615–1616.
23. Galaal K, Al Moundhri M, Bryant A, et al. Adjuvant chemotherapy for advanced endometrial cancer. *Cochrane Database Syst Rev.* 2014;5:CD010681.
24. Wu XC, Yu Q, Andrews PA, et al. Comparisons of directly coded SEER Summary Stage 2000 and Collaborative Staging Derived SEER Summary Stage 2000. *J Registry Manag.* 2010;37:137–140.
25. Han K, Milosevic M, Fyles A, et al. Trends in the utilization of brachytherapy in cervical cancer in the United States. *Int J Radiat Oncol Biol Phys.* 2013;87:111–119.
26. Smith GL, Eifel PJ. Trends in the utilization of brachytherapy in cervical cancer in the United States. In regard to Han et al. *Int J Radiat Oncol Biol Phys.* 2014;88:459–460.
27. Jagsi R, Abrahamse P, Hawley ST, et al. Underascertainment of radiotherapy receipt in Surveillance, Epidemiology, and End Results registry data. *Cancer.* 2012;118:333–341.
28. Walker GV, Giordano SH, Williams M, et al. Muddy water? Variation in reporting receipt of breast cancer radiation therapy by population-based tumor registries. *Int J Radiat Oncol Biol Phys.* 2013;86:686–693.
29. Silberzahn R, Uhlmann EL. Crowdsourced research: many hands make tight work. *Nature.* 2015;526:189–191.

BÖLÜM 3

Multidisipliner Tedavinin İlkeleri

GİRİŞ

Jinekolojik kanserlerin başarılı tedavisi multidisipliner eşgüdümün etkinliğine bağlıdır. Jinekolojik kanserleri tedavi etmek için kemoterapinin giderek daha fazla kullanılması ve cerrahi ve radyasyon tedavisindeki (RT) teknolojik ilerlemeler tedavi seçeneklerinin sayısı ve karmaşıklığını artırmıştır. Tedavinin her aşamasında (tanı ve değerlendirme, tedavi planlaması, tedavinin yürütülmesi ve takip) en yüksek kalitede kanser tedavisi sunmak için bir hizmet sağlayıcı takımı birbiriyle, hastayla ve hastanın birincil bakım verenleriyle iletişim kurmalıdır. Çeşitli terapötik seçeneklerin artıları ve eksilerini etkin bir şekilde anlatmak için hizmet sağlayıcılar jinekolojik kanserlerin tedavisinde özelleşmiş tecrübeye sahip olmalıdır ve her bir branşın müdahalelerini yöneten temel ilkeleri de anlamalıdır.

Bu bölümün ilk kısmı etkili bir multidisipliner jinekolojik onkoloji bakımı ekibinin anahtar bileşenleri ve özelliklerini tarif etmektedir. Daha sonraki kısımlarda tekli modalite ve çoklu modaliteli tedavileri etkileyen genel ilkeleri ve RT'ye bir alternatif olarak ya da RT ile birlikte sıklıkla kullanılan spesifik cerrahi prosedürler ve kemoterapileri gözden geçirmektedir. Bu ilkelerin spesifik uygulamaları Bölüm 10-16'da anlatılmış ve bu bölümlere eşlik eden vaka çalışmalarında resmedilmiştir.

MULTİDİSİPLİNER TAKIM

Yüksek kaliteli sağlık hizmeti vermek için takım çalışması ve eşgüdümün önemini vurgulayan giderek artan bilgi birikimine rağmen etkili bir multidisipliner jinekolojik onkoloji takımının spesifik özelliklerine odaklanan çok az çalışma yapılmıştır. Ancak, kötü takım çalışması ve etkin olmayan iletişimin tedavide gecikmeler, hatalar, hayal kırıklığına uğramış hizmet sunucular ve tatmin olmamış hastalara yol açtığına dair kanıtlar bulunmaktadır.[1-3] Yüksek düzeyde işlevsel bir multidisipliner takımın yaşam kalitesini iyileştirdiğine dair de genel bir uzlaşı bulunmaktadır.

Genel terimlerle multidisipliner takım "çeşitli uzmanlıkları bulunan, bireysel kararlardan sorumlu olan, ortak bir amacı olan ve biraraya gelerek iletişim kuran, bilgi paylaşan ve bu bilgilerle planlar yapan bir grup insandır". Özelleşmiş tecrübenin, iletişim ve bilgi transferinin ve eşgüdümlü planlamanın takımın ortak amacını elde etmek için uygulanma yolları karar verme süreci, tedavi sunumu, destekleyici bakım ve tedavi sonrası yönetimin kalitesini etkiler.

Takımın Üyeleri

Bir hastanın multidisipliner jinekolojik onkoloji takımına üyelik spesifik tanıya ve tedavinin evresine bağlıdır.[5] Ancak bir bakım takımı özelleşmiş deneyimi ve tanımlanmış rolleri olan bir grup birey etrafından inşa edildiğinde ve ilişkiler ve iletişim yolları belli olduğunda en etkilidir. Gerçek anlamda eşgüdümlü bir ortam ancak takımın üyeleri birdiğerinin bilgi ve becerilerine güven duyuyorsa gelişebilir. Multidisipliner jinekolojik onkoloji takımının anahtar üyeleri arasında şunlar yer alır:

- *Cerrah.* Kuzey Amerika'da jinekolojik onkologlar asistanlık sonrası 3-4 yıl jinekolojik kanserlerin cerrahi ve kemoterapötik yönetimine spesifik eğitim alan kurul tarafından sertifikalanmış uzmanlardır. Jinekolojik onkologlar tipik olarak jinekolojik kanser hasta bakımının merkezindedir ve genellikle jinekolojik patologlar ve tanısal görüntüle-

meciler gibi diğer üst uzmanlıklara yakın erişimi vardır. Bu sebeple, jinekolojik onkologlar tarafından elde edilen biyopsiler ve görüntüleme çalışmaları aile hekimi ya da genel jinekolog tarafından elde edilene kıyasla daha büyük olasılıkla yüksek kaliteli kansere özgü bilgi verir. Ayrıca birkaç çalışma başlangıçtaki cerrahi bir jinekolojik onkolog tarafından yapılan hastalarda özelleşmiş olmayan bir cerrah tarafından yapılan hastalara kıyasla daha düşük olasılıkla uygun olmayan ya da başarısız prosedürler olduğunu ve sonuçların daha iyi olması eğilimi olduğunu göstermiştir.[6,7]

- *Radyasyon Onkoloğu*. Yeni radyasyon onkolojisi hastalarının %10'undan azında jinekolojik kanserler bulunduğundan çok az sayıda radyasyon onkologu uygulamalarının çoğunu ya da tamamını bu kanserlerin tedavisine ayırır. Bir radyasyon onkologunun gördüğü jinekolojik vakaların sayısı belli bir sayının altına düştüğünde yeterli bir tecrübe temeli, özellikle de daha nadir kanserler ve özelleşmiş teknikler hakkında tecrübe oluşmayabilir. Jinekolojik vakaların frekansı düşük olduğunda radyasyon onkologları multidisipliner takımın diğer üyeleri ile ilişki kurmakta da zorlanabilirler. Bu sebeple, radyasyon onkolojisi uygulamalarında bu üst ihtisas alanında yer alan bir ya da iki bireyin olması önerilir. Mümkün olduğunda, karmaşık vakalar jinekolojik kanser alanında uzmanlaşmış olan ve multidisipliner jinekolojik onkoloji tedavi takımlarının içine entegre olmuş olan büyük merkezlere sevk edilmelidir.
- *Medikal Onkolog*. Uygulama ortamına bağlı olarak kemoterapi bir jinekolojik onkolog ya da bir medikal onkolog tarafından reçetelenip uygulanabilir. Jinekolojik kanserler nadir olduğundan ve böyle kanserleri olan çoğu hastada kemoterapi bir jinekolojik onkolog tarafından verildiğinden medikal onkologlar az sayıda jinekolojik kanser tedavi edebilirler. Kemoterapi bir medikal onkolog tarafından verildiğinde kombine modaliteli rejimlerde uygun koordinasyonun sağlanması için radyasyon onkologu, jinekolojik onkolog ve medikal onkolog arasında yakın eşgüdüm sağlanması özellikle önemlidir.
- *Patolog*. Kanser spesimenlerinin uzman patolog tarafından gözden geçirilmesi çok önemlidir. Cerrahi numuneler doğru olmayan bir şekilde incelendiğinde cerrahi sınır durumu, lenf nodu tutulumu bölgeleri ve diğer tümör özellikleri hakkındaki kritik prognostik bilgiler kolayca atlanabilir. Uzman olmayan patologlar tarafından yanlış tanı konması ya da histolojik risk faktörlerinin olduğundan az ya da fazla algılanması klinisyenlerin jinekolojik kanserleri olan hastalara uygun olmayan tedaviler vermesine ve gerekli tedavileri vermemesine sebep olmuştur (Bölüm 2).[8]
- *Tanısal radyolog*. Multidisipliner karar verme ve radyasyon onkolojisi uygulaması doğru ve tam tanısal görüntüleme yorumlanmasına bağlıdır. Optimize teknikler kullanılması jinekolojik tanısal görüntüleme modalitelerinin kullanımını iyileştirir (Bölüm 4). Jinekolojik kanserlerin davranışları ve bunların tedavisinin anlaşılması daha doğru ve bilgilendirici tanısal raporlar verilmesini sağlar.
- *Birinci basamakta hizmet sağlayan*. Birinci basamakta hizmet sunanların tecrübesinin (hastayla ve hastanın kanser öncesindeki sağlık bakımı öyküsüyle ilgili bilgi) önemi çok büyüktür. Onkoloji bölümüyle birinci basamakta hizmet sunanlar arasındaki iletişim kanser tedavisinin evreleri ve takip boyunca devamlılığı, kanser tedavisini etkileyebilecek ek tanılı durumların belirlenmesi ve idaresi ve destekleyici bakımın koordinasyonunu sağlamak için çok önemlidir.[9]
- *Hemşireler*. Hemşireler hasta bakımında ve multidisipliner takımın içindeki iletişimde çok önemli bir rol oynar. Radyasyon onkolojisi hemşireliği iyi bilinen bir hemşirelik üst uzmanlığıdır. Jinekolojik radyasyon onkolojisi hemşireliği, özellikle brakiterapi hastalarının hemşireliği ile ilişkili olarak özel beceri gerektirir.
- *Sosyal hizmet görevlileri*. Jinekolojik kanser hastalarında tedavinin kalitesi ve devamlılığını sıkıntıya sokan bir dizi sosyal problem vardır. Sosyal hizmetlere erişimi kolaylaştırabilecek ve jinekolojik kanser tedavilerinin doğası ve zorunluluklarını anlayan becerikli bir sosyal çalışmacı finansal, ailesel ve kişisel endişelerle mücadele ederken kompleks tedavileri tamamlamaya çalışan hastalara çok önemli bir yardım sağlayabilir. Sosyal hizmetlerin erken dönemde dahil edilmesi kaçırılan randevuları ve tedavideki gecikmeleri azaltarak tedavinin kalitesini ve hastanın deneyimini iyileştirir.
- *Konsülte eden diğer uzmanlar*. Jinekolojik kanser tedavileri karmaşıktır ve hastalar diğer uzmanlaşmış hizmet sağlayıcılarla konsültasyondan sıklıkla fayda görürler. Bir diyetisyenle konsültasyon çoğu hastaya yarar sağlar. Bir ağrı yönetimi konsültanı ağrı kontrolünü optimize etmeye yardımcı olur. Hastanın ihtiyaçlarına bağlı olarak tedaviyi optimize etmek için girişimsel radyoloji, gastroenteroloji, üroloji, anesteziyoloji, odyoloji ve diğer konsültanlar gerekli olabilir (Bölüm 7). Bu hizmet sağlayıcılar genellikle birincil tedavi takımının parçası olmasa da birincil tedavi takımının üyelerinin radyasyonla tedavi edilen jinekolojik kanser hastalarının spesifik ihtiyaçlarını anlayacak konsültanlarla sıkı ilişkilerinin olması faydalıdır.

İdeal olarak multidisipliner jinekolojik onkoloji bakım takımının tüm üyelerinin uygulamasının ana odağında jinekolojik kanser olmalıdır. Ancak bu durum her zaman mümkün olmayabilir. ABD'de hastalar sıklıkla nadir jinekolojik kanserlerin tedavisinde sınırlı tecrübesi olan küçük, akademik olmayan özel bakım merkezlerinde tedavi edilirler. Çalışmalar lokal olarak ilerlemiş servikal kanser gibi nadir, karmaşık sorunları olan hastaların küçük, akademik olmayan merkezlerde tedavi edilmesi durumunda tedavinin tüm bileşenlerini tamamlaması ihtimalinin düşük olduğunu göster-

miştir.[10,11] Birçok faktör bu uyumsuzluklara katkı yapar ama genel dahiliyeci olan bakım verenler kendi sınırlarını ve diğer takım üyelerinin sınırlarını anlarsa, bilgilerini artırmak için özelleşmiş uzmanlardan fikir almaya istekli olursa ve hastaları özelleşmiş becerileri olan hizmet sağlayıcılara sevk etmek için eşiği düşük tutarsa optimumun altında bakım riski azaltılabilir. Ancak, jinekolojik kanser tedavisinde en ileri eğitime sahip uzmanlar bile multidisipliner takımın üyeleri arasında güçlü bir iletişim sistemi yoksa optimal tedaviyi sunmakta başarısız olabilir.

Takım Üyeleri Arasında İletişim

Multidisipliner takımın özellikleri ile hastanın sağkalımı ya da hastalığın rekürrens oranları arasındaki ilişki hiçbir zaman doğrudan çalışılmamıştır. Ancak hizmet sunanlar arasında ve hizmet sunanlarla hastalar arasındaki kötü iletişim şüphesiz tanısal ve takvimle ilgili hatalara yol açar ve bunlar da bakım sürecini bozarlar. Bilgi ve kanaatlerini paylaşmayan ya da karışık mesajlar veren hizmet sağlayıcılar güveni azaltır ve hastaların anksiyetesini artırırlar. Jinekolojik radyasyon onkolojisinde kötü iletişimin sonuçları arasında şunlar yer alır:

- Anahtar hizmet sağlayıcıların RT için uygun sevk yapamaması
- RT'nin gecikmesi ya da yapılamaması
- Kemoterapi ve RT koordinasyonunun kötü olması ve bu sebeple tedavilerin kaçırılması ya da takvimin uygun olmaması
- Tanısal bilginin yanlış olması ya da kayıp olması sebebiyle radyasyon hedefi sınırlamasının doğru olmaması.
- Tümör ya da tedavi sekellerinin tedavisinin suboptimal olması.
- Tedavinin hedefleri ve beklentilerle ilgili bilgi ihtiyaçları karşılanmadığı için ve tutarsız mesajlar sebebiyle hayal kırıklığı yaşayan hastalar.

Güçlü bir multidisipliner takımın üyeleri sıklıkla birkaç yolla birbirleri ile iletişim kurarlar. Etkileşimlerin yöntemleri ve doğası uygulama ortamına göre değişebilir ancak takımı bir bütün olarak güçlendirmek ve hastaların spesifik ihtiyaçlarını karşılamak için tasarlanmalıdır.

Bir Bütün Olarak Takımı Güçlendiren İletişim

Etkili bir iletişim stratejisi olan multidisipliner bir takımda aşağıdakiler yoluyla toplam multidisipliner bakım ortamını güçlendiren mekanizmalar olmalıdır:

- Her üyenin uzmanlığının doğası ve ihtiyaçlar ve çeşitli tedaviler için endikasyonlar konusunda sürekli eğitim verilmesi.
- Üyelerin tedavi kılavuzlarını tartışması ve yeni araştırma bulgularının yürütülmesine imkan verilmesi.
- Advers sonuçların ve kaliteyi iyileştirme önlemlerinin tartışılması için bir forum oluşturulması.

Tümör kurulları bu ihtiyaçların ele alındığı klasik forumdur. Bu multidisipliner buluşmalar onlarca yıldır kanser tedavisinin yerleşmiş bir parçası olarak kullanılmakta ve kabul edilmektedir.[12] Amerikan Cerrahlar Okulu'nun kanser programlarının akreditasyonu için gereksinimler arasında programın multidisipliner bir kanser konferansı olması, vakaların prospektif olarak gözden geçirilmesi ve tedavi kararlarının tartışılması yer alır. İyi çalıştıklarında tümör kurulları kritik bir rol oynar, takım üyelerini yüzyüze getirerek gerçek tanısal ve terapötik sorunları ele alırlar.

Ancak tümör kurullarının multidisipliner jinekolojik onkoloji bakım takımının ihtiyaçlarını hangi derecede karşıladığı aralarında toplantıların ajandası, katılanların uzmanlığı, katılanların sayısı ve toplantıların sıklığının olduğu birçok faktöre bağlıdır. Genel tümör kurulları özellikle jinekolojik kanserleri olan hastalar için özelleşmiş tümör kurullarından daha az etkili olma eğilimindedir; jinekolojik kanser hastaları bir hastane ya da ağ içinde görülen kanser hastalarının küçük bir bölümünden sorumludurlar.[12] Aylık ya da haftada iki kez yapılan tümör kurulları hastaların tedavisinin planlanması için haftalık kurullardan daha az etkilidir ancak yine de ortak idare problemlerini tartışmak için uzmanları ve takımın diğer üyelerini bir araya getirerek önemli bir görev görürler.

Hasta Bakımını Artıran İletişim

Güçlü bir multidisipliner jinekolojik onkoloji tedavi takımında güçlü bir iletişim olmalıdır ve bu sayede takım üyeleri aşağıdakileri yapabilirler:

- Her bir hasta için koordine, konsensüs ile yönlendirilen tedavi planları yapabilirler
- Tüm klinik bulguları ve test sonuçlarını paylaşırlar
- Yer alan tüm takım üyelerine hastaların devam eden tedavileri hakkında sıkça güncellemeler yaparlar.
- Hastaların devam eden ihtiyaçları ve endişeleri ile ilgili bilgileri yayarlar.
- Hastalarla tutarlı ve etkin bir tarzda iletişim kurarlar
- Uzun dönemli takip için koordine bir plan geliştirir ve yürürlüğe koyarlar

En etkili iletişim muhtemelen takım üyeleri aynı yerde ise oluşur. Böyle olması birden çok takım üyesi ve hasta arasında yüz-yüze tartışmaya izin verir. Bu durum karmaşık jinekolojik onkoloji problemlerinin tedavisinde özellikle doğrudur. Multidisipliner kliniklerde birlikte çalışan klinisyenler fizik muayene bulguları hakkında karşılaştırma yapıp uzlaşı sağlayabilirler, hastanın önerilen tedavi planını uyum içinde tartışabilirler ve önerileri koordine edebilirler; böylece karışık mesajlar verilmesi riski azalmış olur.

Ortak bir elektronik medikal kayıt sistemi ayrıca bir hastanın önceki tedavi öyküsü, test sonuçları ve klinik bulgularının ve devam eden tedavilerin durumu hakkında da iletişimi kolaylaştırır.

Takım üyelerinin aynı mekanda bulunması mümkün olmadığında tedavi planının sanal takım stratejisi kullanılarak geliştirilmesi ve yürütülmesi gereklidir.[5] Bu durumda hasta vizitlerinin içeriğinin detaylı olarak belgelenmesi ve takım üyeleri ile paylaşılması çok önemlidir. Takım üyeleri hastanın medikal kaydına erişemiyorsa bilgi paylaşımı için bir başka güvenilir ve hızlı yöntem bulunmalıdır. Sanal bir takım modeli kullanılarak geliştirilen hasta bakımı iletişim yollarının açık ve etkin olduğunun güvenceye alınması için ekibin ve klinik koordinatörlerin kullanılması gerekir. Ancak, iletişimdeki potansiyel engellerin hastanın medikal bilgisine etkin bir şekilde erişmelerine engel olmadığını güvenceye almak nihayetinde hekimlerin sorumluluğundadır.

Kilit önemdeki hizmet sağlayıcıların iletişim kurmasının yerini hiçbir şey alamaz. Muğlak bir patoloji raporu patologla doğrudan temas yoluyla netleştirilmelidir ve lüzumu halinde dışarıdaki bir uzman tarafından gözden geçirme için gönderilmelidir. Muğlak ya da çelişkili tanısal görüntüleme bulguları eposta, telefon, ya da tanısal görüntülemeci ile birlikte görüntülerin gözden geçirilmesi ile netleştirilmelidir. Kilit önemdeki hizmet sağlayıcılar başlangıçtaki tedavi planı sonlandırılmadan önce ve hasta bakımındaki önemli karar verme aşamalarında doğrudan iletişim kurmalıdır.

Takımın İşlevini Etkileyen Dış Faktörler

Çeşitli faktörlerin multidisipliner bakımın bütünlüğü ve etkinliği üzerine majör etkileri olabilir. Bunlar arasında topluluğun demografik özellikleri, medikal pazardaki rekabet, sigorta geri ödemesi mekanizmaları ve oranları ve bilgi teknolojisi alt yapısının kalitesi yer alır. Radyasyon onkologlarının bir sorumluluğu multidisipliner eşgüdümü artıran sistemler ve alt yapının kurulmasını istemektir.

LOKOREJYONEL TEDAVİLERİN SEÇİLMESİ VE ZAMANLAMASI

Jinekolojik kanserlerin lokorejyonel tedavisi Bölüm 10-15 arasında tartışılmıştır. Ancak özellikle alt genital traktus ve endometriyal kanserler olmak üzere karar vermede kılavuzluk yapacak bazı genel ilkeler bulunmaktadır. Bu ortak yönlerin anlaşılması bireysel vakaların tedavisini daha geniş bir bağlamda sağlayabilir. Her bir takım üyesinin tecrübesi ve beceri birikimi gibi birçok faktör üyelerin rolleri ve cerrahi, RT ve kemoterapi uygulanması hakkındaki kararları etkileyebilir. Tedavi planlanması süreci için karşılıklı saygının olduğu bir ortamda yakın işbirliği gereklidir.

Başlangıç Tedavisi Olarak Cerrahi ile RT Arasında Seçim Yapmak

İlk tedavinin cerrahi rezeksiyon mu yoksa RT'mi olduğunu belirlemek için uzak metastaz dışlandıktan sonra birkaç soruya cevap aranmalıdır:

- *Tek başına cerrahiyle tedavinin hastayı tedavi etme olasılığı yüksek mi*? Cevap evet ise ve gerekli operasyonun morbiditesinin düşük olacağı tahmin ediliyorsa cerrahi genellikle tercih edilecek tedavidir. Ancak adjuvan tedavinin gerekli olması ihtimali yüksekse, kombine modaliteli tedaviye karşılık primer RT'nin riskleri ve faydaları multidisipliner tartışma ile dikkatlice tartışılmalıdır.
- *Primer tümör temiz sınırlarla rezeke edilebilir mi*? Değilse primer RT genellikle cerrahiye tercih edilir. Subtotal tümör kitlesi azaltmanın (debulking) radyasyon ya da kemoradyasyon ile lokal kontrol sağlama becerisini artırdığına dair kanıt azdır. Pozitif cerrahi sınırları sterilize etmek için kullanılan radyasyon dozu (genellikle en az 60 Gy) genellikle rezeke edilmemiş gros hastalığın tedavisi için olanla aynıdır. Dahası tümörün komşu barsak ya da mesaneden sıyrıldığı geniş bir operasyon lokal vasküler dolaşımı etkileyerek yüksek doz RT'nin yan etkilerini kötüleştirebilir.
- *Kesin cerrahi rezeksiyon kritik organ fonksiyonunu sıkıntıya sokar mı?* Üreme organlarının kritik yapıların komşuluğunda olması sebebiyle kesin cerrahi rezeksiyon sıklıkla kritik organları çıkarmadan ya da onlara zarar vermeden yapılamaz. Çoğu vakada primer RT mesane ya da barsak fonksiyonlarını feda eden ultraradikal cerrahi prosedürlere tercih edilir.
- *Cerrahi rezeksiyon hedef hacime yeterli dozda radyasyon verme becerisini sıkıntıya sokar mı?* Uterus ya da üst vajenin çıkarılması brakiterapi seçeneklerini sınırlandırır ve rezeksiyon sınırında rezidüel hastalık olan bir yere yüksek doz RT verilmesini zorlaştırır.
- *Hasta medikal olarak uygun mu?* Majör postoperatif morbidite ya da mortalite riski yüksekse bu risk başlangıçtaki cerrahinin primer RT'ye göre avantajlarını ortadan kaldırabilir.
- *Gerekli postoperatif RT'yi geciktirecek majör postoperatif komplikasyonlar için risk nedir*? Aşağıda tartışılan sebeplerden dolayı cerrahi ile RT arasındaki sürenin altı haftadan uzun olması postoperatif RT'nin etkinliğini azaltabilir. Bu durum lokal olarak ilerlemiş vulvar kanserin idaresinde önemli bir konudur; bu alanda geniş rezeksiyonlar sıklıkla yara ayrılması (açılması) ve enfeksiyonlarla komplikedir ki bu da adjuvan tedaviyi geciktirir; bunlar da sonuçta rekürrens riskini artırabilir ve geç dönemde skarlaşma ve fibrozise katkı yapabilir.

Yukarıdaki konular tüm jinekolojik kanserlerin tedavisi için geçerli olsa da üreme organları ve komşu yapıların anatomik ilişkileri sebebiyle bazı tedaviler spesifik bölgelerdeki kanserlerin tedavisi için diğerlerinden daha sık kullanılır. Seroza ile kaplı olan uterus fundusu anatomik olarak komşu yapılardan ayrı olduğundan uterusun gövdesinde sınırlanmış olan çok büyük kanserler bile histerektomi ile çıkarılabilir ve bu çoğu vakada başlangıçtaki standart tedavidir. Aksine, vajenin büyük kısmı mesane, üretra ya da rektumun 5 mm

içinde olduğundan vajeni etkileyen çoğu kanser RT ile tedavi edilir çünkü çok küçük kanserlerde bile kesin cerrahi rezeksiyon için parsiyel ya da tam ekzenterasyon gerekecektir. Servikal ve vulvar kanserler için optimal tedavi lezyonun yerleşimine ve kritik yapılara hasar vermeden tam olarak rezeke edilebilme olasılığına bağlıdır.

Histerektomi Tipleri ve İlişkili Komplikasyonlar

Çoğu jinekolojik kanser uterusun fundus ya da serviksini tutar. Çocuk doğurma dönemi bittikten sonra uterus kritik olmadığından birçok uterus ve serviks kanseri için histerektomi tercih edilecek tedavidir. Basit bir histerektomi çoğu endometriyal ve bazı erken servikal kanserler için yeterli olsa da serviksi tutan çoğu kanser paraservikal dokunun değişen miktarlarda kesildiği rezeksiyonu içeren daha radikal prosedürlerle tedavi edilir. Radikal histerektomi adı verilen prosedürlerdeki teknik varyasyonlar sebebiyle histerektomileri paraservikal rezeksiyonun miktarına göre sınıflandırmaya yol açmıştır (**Tablo 3.1**). Lokal olarak ilerlemiş kanserlerde evre IB2 ya da daha fazla) genellikle daha radikal prosedürler kullanılır.

Radikal histerektominin uzun dönemdeki en sık komplikasyonu mesane disfonksiyonudur (atoni ya da inkontinans) ve buna (mesanenin) otonomik sinirinin parsiyel hasarı sebep olur. Otonomik sinirlerde hasar kronik kabızlığa da sebep olabilir. Histerektominin komplikasyonlarının şiddeti prosedürün radikalliğine ve özellikle de vajinal rezeksiyonun miktarına bağlır.[14] Bu sebeple servikal kanserde karşılaştırma gruplarında benzer büyüklük, evre ve vajinal tutulum miktarı olmadığı sürece cerrahi komplikasyonları ile radyasyon tedavisinin komplikasyonlarının karşılaştırılması uygun değildir.

Meigs tarafından 1950'lerde tarif edilen klasik radikal histerektomi geniş kapsamlı bir prosedürdür. Avrupa Kanser Araştırma ve Tedavi Organizasyonu (EORTC) Jinekolojik Kanser Grubu tarafından tip III ve tip IV histerektomi arasında bir yerde tarif edilmiştir (**Tablo 3.1**). Bu tedavi vajenin en az proksimal yarısının ve paravajinal dokuların çıkarılmasını içerir.[13] Overlerin çıkarılmasının kendi başına radikal histerektominin bir parçası olmadığı not edilmelidir. Lenfadenektomi hemen her zaman radikal histerektomi ile birlikte yapılır ancak bu bölümde başka bir yerde anlatılmıştır. Görece büyük kanserlerin eksizyonunu sağlamak için tasarlanmış olan klasik radikal histerektomi yüksek

TABLO 3.1 Histerektominin Tipleri

Sınıflandırma sistemi		
EORTC-GCG	**Querieu ve Morrow**	**Açıklama**
Tip I	Tip A	*Basit ya da ekstrafasyal histerektomi* Üreterler görüntülenir ya da palpe edilir ama diseke olmaz Uterin arter ve destekleyen ligamenentler uterusun hemen yanından transekte edilir Minimal vajen (<10 mm) çıkarılır
Tip II	Tip B	*Modifiye radikal histerektomi* Üreterlerde sınırlı diseksiyon Paraservikal destekleyici ligamentlerin kısmen çıkarılması En az 1-2 cm vajen çıkarılır
Tip III	Tip C	*Radikal histerektomi* Üreterler tamamıyla mobilize edilir Parametria (kardinal ligamentler) tam olarak transekte edilir Rektuma giden uterosakral ligamentler çıkarılır Mesaneye giden vezikouterin ligamentler çıkarılır Vajenin proksimal üçte birlik kısmı ya da tümörden 1-2 cm çıkarılır
Tip IV	—	*Genişletilmiş radikal histerektomi* Tip III artı vajenin ve paravajinal dokunun dörtte üçlük kısmı çıkarılır
	Tip D	Pelvik yan duvara giden tüm paraserviks rezeksiyonu ile birlikte komşu fasya ya da kas ile birlikte ya da onlar olmadan hipogastrik damarların rezeksiyonu
Tip V	—	*Parsiyel ekzenterasyon* Uterus ve parametria ile birlikte terminal üreter ya da mesanenin bir kısmının çıkarılması

EORTC-GCG, Avrupa Kanser Araştırma ve Tedavi Organizasyonu, Jinekolojik Kanser Grubu.

Verleye L, Vergote I, Reed N, et al. Quality assurance for radical hysterectomy for cervical cancer: the view of the European Organization for Research and Treatment of Cancer–Gynecological Cancer Group (EORTC-GCG). Ann Oncol. 2009;20:1631–1638 eserinden alınmıştır.

oranda mesane atonisi sıklıkla uzun dönemli self-kateterizasyon gerektirir, inkontinans ve kronik kabızlığa yol açar. Megavoltaj RT dahil RT'de gelişmelerle birlikte daha büyük tümörler RT için sevk edilmeye başlanmıştır ve klasik radikal histerektomi kullanımı birçok uygulamada azalmıştır.

Günümüzde erken evre servikal kanser tedavisinde kullanılan çoğu prosedür modifiye radikal (tip II) histerektomilerdir. Sinir koruyucu tekniklerle birlikte daha sınırlı prosedür uygulandığında şiddetli komplikasyon olasılığı düşüktür.

Günümüzde küçük servikal kanserleri olan bazı hastalardan fertilitesini korumak isteyenler Bölüm 10'da anlatıldığı gibi radikal trakelektomi ile tedavi edilirler.

Primer Tümör Rezeksiyonunun Ardından RT için Endikasyonlar

Jinekolojik kanserlerde cerrahi rezeksiyonun ardından primer tümör bölgesinin irradyasyonunu önermek için karar birkaç sorunun cevabına bağlıdır:

- Adjuvan RT ile birlikte ya da onsuz lokal rekürrens olasılığı nedir?
- Lokal kontrole rağmen hastaların ne kadarı uzak hastalık geliştirir?
- Lokal rekürrens olduğunda bunun başarıyla tedavi edilmesi olasılığı nedir?
- Adjuvan RT'nin öngörülen kısa ve uzun dönemli yan etkileri nelerdir?
- Cerrahi kurtarma tedavisi gerekli olursa cerrahinin advers etkileri neler olacaktır?

Birlikte ele alındığında, bu sorular tüm kanser tedavilerini yönlendiren temel soruyu ele almaktadır: tedavinin faydaları risklere ağır basar mı?

Pozitif Cerrahi Sınır

Primer cerrahi tedavinin ardından pozitif rezeksiyon sınırları olan hastalar için lokal rekürrens riski %100'e yakındır ve postoperatif RT neredeyse tüm vakalarda önerilir. Tek başına kemoterapinin çoğu jinekolojik kanserde operatif yatak rekürrensini önlemeye yeteceğine dair çok az kanıt vardır. Pozitif sınırlar genellikle anatomik bariyer cerrahi rezeksiyonu sınırladığında oluşur; bu sebeple kritik organ fonksiyonunu risk etmeden re-eksizyon tipik olarak mümkün değildir. Re-eksizyon yapıldığında radyasyon onkologu her zaman cerrahla konuşarak cerrahın rezidüel hastalık bölgesini çıkardığından emin olup olmadığını sormalıdır.

Lokal Yüksek Risk Özellikleriyle Birlikte Negatif Cerrahi Sınır

Bu kitapta tartışılan her bir hastalık için negatif cerrahi sınırlar olmasına rağmen lokal rekürrens için anlamlı bir riski bulunan bir hasta alt grubunu içerir. Lokal rekürrens için spesifik risk faktörleri bir hastalık bölgesinden diğerine değişir ancak tümör büyüklüğünün fazla olması, lenfovasküler boşluk invazyonu, adenokarsinoma histolojisi ve yüksek tümör derecesi hemen her zaman risk faktörleri listesindedir.

Cerrahi sınırlar geniş bir şekilde negatif olduğu halde bazı alt gruplarda lokal rekürrensin neden böyle yüksek olduğunun sebepleri spekülatiftir. Birkaç mekanizma öne sürülmüştür:

- *Operatif yatakta tümör hücrelerinin kolonizasyonu*. Çoğu jinekolojik kanser mukozal ya da deri yatağına açılır ve bu sebeple operatif yatak bölgesine potansiyel olarak açıktır. 2005'teki gözden geçirmelerinde, Höckel ve Dornhofer[15] serbest yüzen tümör hücrelerinin iyileşen yaraların mikroortamı tarafından çekileceğine ve daha sonra sitokinler, büyüme faktörleri ve yara ile ilişkili anjiyogenez bunların büyümesini teşvik edeceğine dair ikna edici bir tartışma yapmıştır (**Şekil 3.1**). Empirik kanıtlar ayrıca tümör hücrelerinin implantasyonunun birçok lokal rekürrenslerin sebebi olduğunu düşündürmektedir. Apikal vajinal insizyon endometriyel ve servikal kanserlerde posthisterektomi rekürrensinin en sık yeridir. İzole rekürrensler laparoskopik cerrahi port bölgelerinde **(O.S. 13.9)**,[16] abdominal yara insizyonlarında, epizyotomi skarlarında,[17] ve nadiren ince iğne aspirasyon iğnelerinin traktuslarında[18] da bildirilmiştir. Apikal vajinal insizyon ve diğer skar rekürrenslerinde görece yüksek kür oranları hematojen yayılımın bu bölgelere metastaz için bir mekanizma olmadığını desteklemektedir.
- *Lenfanjitik yayılma*. Jinekolojik kanserlerin bazı lokal rekürrensleri lenfanjitik yayılmadan kaynaklansa da çoğu lokal rekürrenste lokalize bir dağılım vardır ve bunlar lenfanjitik yolla yayıldığı bilinen kanserlerde, örneğin inflamatuar meme kanseri ve pulmoner lenfanjitik karsinomatozis, görülen yaygın rekürrens paternlerinden farklıdır. Vajinal rekürrensler primer tümörde lenfovasküler invazyon kanıtı olmadan oluşabilir. Ayrıca cerrahi skarların yakınında ortaya çıkan bazı rekürrensler için görece yüksek kurtarma oranları lenfanjitik yayılmanın sık bir mekanizma olduğu görüşünün zıddınadır.
- *Yeni primer kanserler*. Bazı geç rekürrensler, özellikle HPV ile ilişkili karsinomalar için tedavi edilen hastalarda olanlar büyük olasılıkla yeni primer kanserleri temsil etmektedir. Ancak yeni primer kanserler gelişmesi operasyondan sonraki ilk yıllarda sonraki yıllara kıyasla aşırı yüksek lokal rekürrens insidansını açıklayamaz.[19]

Çoğu jinekolojik kanser için postoperatif RT'nin yüksek risk özellikleri olan hastalarda lokal kontrolü iyileştirdiği gösterilmiştir. Bölüm 2'de ve Bölüm 10-15'te anlatılan sebeplerden dolayı postoperatif RT'nin sağkalım üzerindeki etkisini hesaplamak daha zor olmuştur.

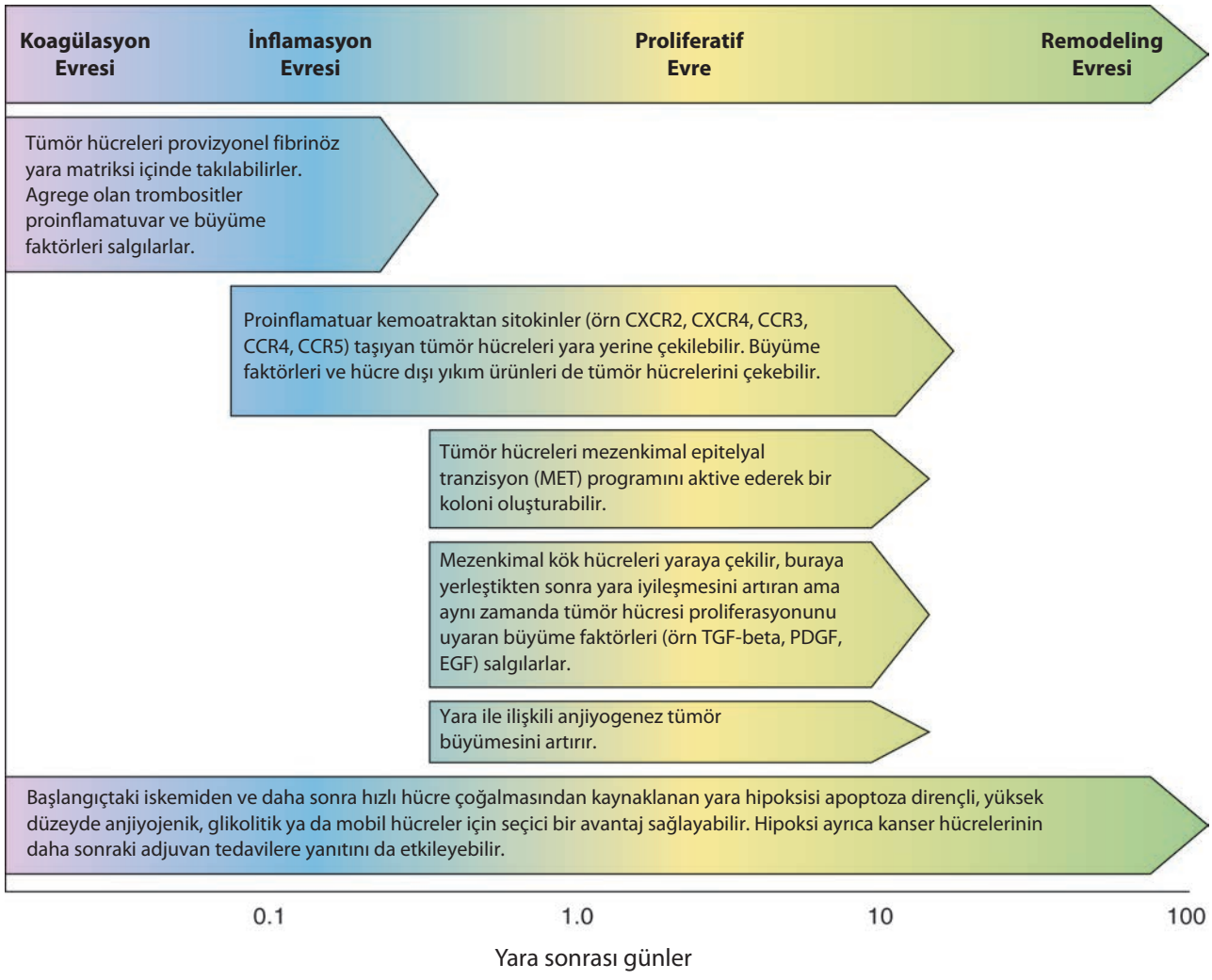

ŞEKİL 3.1 Sitokinler ve yara iyileşmesinin dört evresi ile ilişkili diğer faktörler cerrahi rezeksiyonun ardından bölgede kalan kanser hücrelerinin sağkalması ve proliferasyonunu da artırabilir. Bu durum cerrahi sınırlar negatif görünürken oluşan bazı tümör rekürrenslerini açıklayabilir. (TGF, transforme edici büyüme faktörü; PDGF, platelet kökenli büyüme faktörü; EGF, epidermal büyüme faktörü). (Hockel M, Dornhofer N. The hydra phenomenon of cancer: why tumors recur locally after microscopically complete resection. *Cancer Res.* 2005;65:2997–3002. Eserinden uyarlanmıştır).

Lokal İleri Kanser İçin Preoperatif RT

Preoperatif RT (eşlik eden kemoterapi ile birlikte ya da onsuz) birçok ortamda savunulmuştur ve bu konudaki ilgi artıp azalmaktadır. Bu yaklaşımın teorideki amacı genellikle primer tümörü küçülterek ileri lezyonların opere edilebilirliğini artırmak ve periferik mikroskobik hastalığı sterilize ederek postoperatif rekürrensleri azaltmaktır.

Preoperatif RT'nin birçok dezavantajı hastalık bölgesinden bağımsız olarak geçerlidir:

- Genel olarak adjuvan RT planlanmış ise RT dozu optimal kesin RT dozunun %75'ine azaltılmalıdır. Doz azaltılmış olsa bile majör postoperatif komplikasyonların oranı genellikle tek başına cerrahi ile olandan yüksektir. Genellikle, postradyasyon inflamatuvar reaksiyonların dinmesi için cerrahinin eksternal RT'den sonra 4-6 hafta içinde yapılmaması önerilir. Bu noktada kesin cerrahinin yapılamayacağına karar verilirse ya da cerrahi yapılır ama pozitif rezeksiyon sınırları kalırsa az sayıda organ koruyucu seçenek kalacaktır.
- Preoperatif RT histolojik risk faktörleri hakkındaki potansiyel olarak önemli bilgileri örter.
- Preoperatif RT'nin kesin RT ya da cerrahinin ardından adjuvan RT'ye üstün olduğunu gösteren düzey 1 veri yoktur. Preoperatif RT ile kesin RT arasındaki tek doğrudan karşılaştırma derece IB2 servikal kanseri olan hastalarda yapılmış olan randomize bir çalışmadır ve bu çalışma preoperatif RT ile adjuvan histerektomi kombinasyonunun tek başına RT'ye üstünlüğü olmadığını göstermiştir.[20]

Bu sebeplerle biz planlanmış preoperatif RT'yi nadiren öneriyoruz. Ancak az sayıdaki durumda, preoperatif RT bir avantaj sağlayabilir. Özellikle, hem radyasyon ile etkili bir şekilde tedavi edilen serviksi hem de histerektomi ile en etkili tedavi edilen uterus fundusunu tutan kanserleri olan hastalar kombine bir yaklaşımdan fayda görebilirler. Preoperatif RT hakkında daha detaylı ve bölgeye spesifik tartışmalar için Bölüm 10, 12 ve 13'e bakınız.

Rejyonel Nodların Tedavisi

Lenfadenektomi ve rejyonel RT'nin görece rolleri bu kitapta tartışılan her bir hastalık bölgesinde tartışılmıştır. Meseleler ve tartışmalı konular hastalık bölgelerinde önemli ölçüde bellidir ve bundan sonraki kısımlarda anlatılacaktır.

Rejyonel Metastazları Olan Hastalarda Kür Sağlanabilir mi?

Bölüm 10-15'te sunulan bilgiler ve vaka çalışmaları herhangi bir jinekolojik tümör bölgesinde ortaya çıkan rejyonel metastatik kanserleri olan hastalarda potansiyel olarak kür sağlanabileceğine dair deneysel kanıtlar sağlamaktadır. Ancak tüm vakalarda kür şansı hastalık miktarının doğru bir şekilde değerlendirilmesine ve multidisipliner eşgüdümle rejyonel metastazları mümkün olduğunda düşük advers etkiyle eradike edecek bir plan oluşturulmasına bağlıdır.

Lenfadenektomi Terapötik mi Yoksa Katı Bir Şekilde Tanısal mıdır?

Çoğu vakada lenfadenektominin birincil amacı rejyonel metastaz tanısı koymaktır. Bu da adjuvan tedavi için hastaların triyajını kolaylaştırır. Tanısal doğruluk bakımından hiçbir görüntüleme çalışması primer yayılma nodlarının kapsamlı histolojik incelenmesine yaklaşamaz. Ancak lenfadenektominin duyarlılığı genellikle çıkarılan nodların sayısı ve yerleşimine ve spesimeni inceleyen patolog tarafından ele alınmasına bağlıdır.

Primer tümör bölgelerinin çoğu için, nodal metastazları olup tek başına cerrahiyle kür sağlanan örnekler vardır; bu sebeple lenfadenektominin en azından bazen küratif olabileceği görülmektedir. Ancak bu bildirimlerin tümünde gerçekleştirilen cerrahi radikal lenfadenektomi idi ve advers etkiler eşlik etti (aşağıda anlatıldı). Lenfadenektominin rolüne ilişkin tek düzey 1 kanıt iki randomize çalışmadan gelmektedir ve bunlar endometriyal kanseri olan hastalarda pelvik lenfadenektomiden sağkalımda bir fayda gösterememiştir (Bölüm 13).[21,22]

Lenfadenektominin Potansiyel Komplikasyonları Nelerdir?

Primer kanser cerrahisine lenfadenektomi eklenmesi cerrahi prosedürün süresini uzatır ve intraoperatif ve perioperatif komplikasyonların insidansını yükseltir. Radikal lenfadenektominin uzun dönemli komplikasyonları diseksiyonun miktarıyla güçlü bir şekilde korelasyon gösterir ve aşağıdakileri içerir:

- *Lenfödem*. Sekonder alt ekstremite lenfödeminin (**Şekil 3.2**) sebebi genellikle tümör ya da cerrahi travmaya bağlı olarak lenfatik drenajda bozulmadır. Lenfödemi olan hastalar ağırlık (hissi), ağrı, deri değişiklikleri ve beden görüntüsündeki değişmeden yakınırlar. Ödemli dokular sekonder enfeksiyonlara yatkındır ve bu durum bazı vakalarda yaşamı tehdit edici olabilir **(O.S. 12.9)**. Jinekolojik kanserler için lenfadenektomi yapılan hastalarda lenfödem olasılığı ortalama %20'dir ancak yapılan cerrahinin tipine ve bu komplikasyonu ölçmek için kullanılan yönteme bağlı olarak %10-60 arasında değişir.[23] Lenfödem belirtileri genellikle cerrahiden sonraki altı ay ile 1 yıl arasında başlar ancak, bacak travmatize olmuş ya da enfekte olmuşsa, uzun yıllar sonra da ortaya çıkabilir. Adjuvan RT cerrahi sonrası lenfödem riskini artırabilir. Ancak tecrübemize göre RT sonrasında semptomatik sekonder lenfödem nadirdir ve genellikle hastalık rekürrensinin bulgusudur. Sekonder lenfödemde kür genellikle mümkün değildir ancak basınç çorapları ya da pnömatik kompresyon belirtileri azaltabilir. Akut olarak alt ekstremite ödemi ile başvuran hastalarda her zaman tümör rekürrensi ya da derin ven trombozunu dışlamak için değerlendirme yapılmalıdır.



ŞEKİL 3.2 Radikal vulvektomi ve inguinal nod diseksiyonu ile tedavi edilen bir hastada sol alt ekstremitede lenfödem.

- *Lenfokist oluşması*. Bir lenfokist (lenfosel olarak da bilinir) normal lenfatik akımı bozan operasyonlardan sonra oluşan lenf sıvısı toplanmasıdır. Bildirilen görülme oranları cerrahinin tipi ve tarama yöntemine göre değişir. Küçük lenfokistler pelvik ya da inguinal lenfadenektomi sonrasında çok sıktır, genellikle asemptomatiktir ve tedavi gerektirmez.[24,25] Büyük lenfokistler (**Şekil 3.3**) ağrıya sebep olabilir, enfekte olurlar ve derin ven trombozu, ileus ve lenfödemin aralarında olduğu diğer ikincil komplikas-

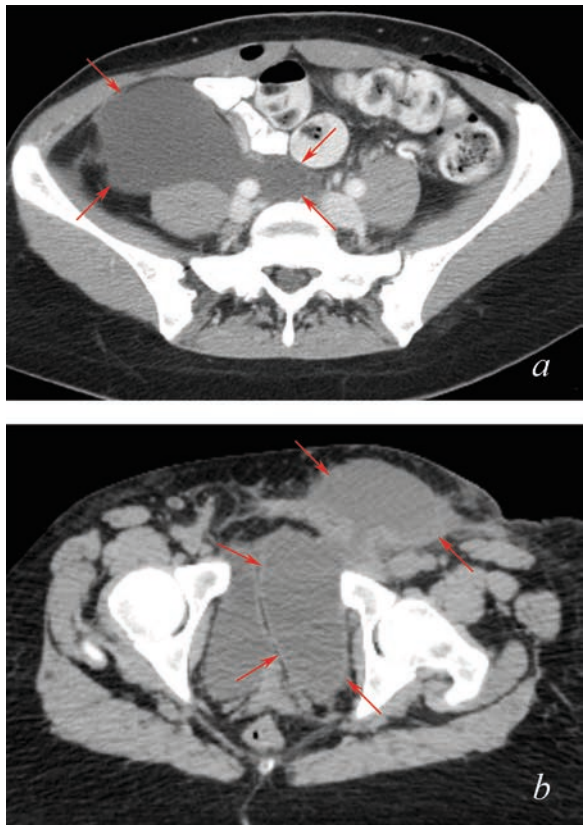

ŞEKİL 3.3 Servikal kanseri olan bir hastada *(a)* ve vulvar kanserin rejyonel metastazları için inguinal ve distal anterior iliyak nod diseksiyonu yapılmış olan bir hastada *(b)* olmak üzere iki hastada tanısal lenf nodu diseksiyonunun ardından gelişen masif lenfokistler. Bu boyuttaki lenfokistler nadir olmakla birlikte ağrı, sekonder komplikasyonlar ve tedavide gecikmelere sebep olabilir.

yonlara sebep olurlar. Alışıldık tedavi peruktan drenajdır. Lenfokistler özellikle enfekte olduklarında adjuvan RT'yi geciktirebilir. Dahası lenfokistlere bağlı yapıların yerdeğiştirmesi ve lenfokistlerin boyutlarındaki dalgalanmalar radyoterapi planlanmasını zorlaştırabilmektedir.

- *Nörolojik komplikasyonlar*. Pelvik nod diseksiyonu sırasında lumbosakral pleksusun dallarına zarar verilmesi, en sık uyuşma ya da hiperesteziler olmak üzere, duyusal ya da motor değişikliklere sebep olabilir. Bu belirtiler genellikle kendiliğinden düzelir ancak nadir vakalarda sebat edebilir.[26]

Bu potansiyel komplikasyonlar bilindiğinden, eğer lenfadenektomi doğrudan rejyonel kontrole katkı sağlamayacak veya rejyonel kontrolu artırmaya yönelik adjuvan tedavi ihtiyacını belirlemeyecekse yaratacağı morbiditeyi haklı çıkarmaz.

Tek başına RT Subklinik Nodal Metastazı Kontrol Edebilir mi?

Çoğu çalışma hedefin görüntü kılavuzluğu ile doğrulanması ve yeterli emniyet sınırı verilmesi kaydıyla karsinomların sub klinik nodal metastazlarında 45-50 Gy, şüpheli lenf nodlarında ise 60 Gy verilerek kontrol edilebildiğini öne sürmektedir. 45-50 Gy'nin subklinik nodal hastalığı kontrol etmekte yeterli olmayacağını düşündüren çalışmalar genellikle bu gereksinimleri karşılamamıştır.[27]

Gros Lenfadenopatinin RT Öncesi Kitle Azaltılması Rejyonel Kontrol Oranlarını İyileştirir mi?

Adjuvan RT vermeden önce gros hastalığı çıkarmak cazip görünse de aşağıdaki sebeplerle kitle azaltılmasının faydaları her zaman riskleri haklı çıkarmaz:

- Eğer lenf nodları 2 cm den büyük değilse ve dikkatli bir şekilde tüm görünen hastalığa 60 Gy verilirse rekürens nadirdir. Son yıllarda yoğunluk ayarlı RT gros rejyonel hastalık olan çoğu vakada böyle dozların güvenle verilmesini kolaylaştırmıştır.
- Kapsülü aşmamış daha büyük nodları rezeke etmenin faydası bulunsa da rezidüel gros hastalık kalacak olan kitle azaltma prosedürleri muhtemelen lokal kontrol şansını artırmaz. Büyük nodlarda sıklıkla ekstrakapsüler hastalık yayılımı vardır; böyle vakalarda tecrübeler postoperatif rekürrensi önlemek için gereken dozun neredeyse gros hastalığı kontrol etmek için gereken kadar fazla olduğunu düşündürmektedir. İlave olarak ekstrakapsüler ekstansiyon varlığında tüm operasyon yatağının tedavisi önerildiğinden debulking sonrası radyasyon hedef hacmi önemli ölçüde artabilir (Şekil 6.8). Bu sebeple özellikle tümörün komşu damarlarla ilişkisi tam rezeksiyon olasılığının düşük olduğunu düşündüren 2 cm'den büyük lenf nodu varlığında, primer RT önerilir.
- Büyük kitleli ya da yaygın nodal hastalığın çıkarılmasından sonra sık olan postoperatif komplikasyonlar gerekli adjuvan tedaviyi geciktirebilir. Postoperatif gecikmeler **Şekil 3.1**'de tartışılan sebeplerden dolayı rezidüel tümörün hızlıca tekrar büyümesi için bir fırsat oluşturabilir.
- Lenfödem, fibrozis ve ağrı gibi geç komplikasyonlar kombine rejyonel tedavi ile tek başına RT'ye nazaran daha sık ve daha şiddetli olur.

Bilinen ya da şüpheli rejyonel metastazlar için tedavi tercihinde primer tümör bölgesi için tedavi seçenekleri hesaba katılmalıdır. Primer tümör bölgesinin primer ya da adjuvan RT gerektirdiği biliniyorsa lenfadenektomi ancak tek başına RT'den daha büyük olasılıkla rejyonel kontrol sağlama ihtimali varsa yapılmalıdır. Primer tümör bölgesi muhtemelen tek başına cerrahi ile tedavi edilebilecekse ancak nodal metastazlar için önemli bir risk varsa, primer tümör bölgesinin serviks, vulva ya da endometriyumda olmasından bağımsız olarak nodların cerrahi değerlendirmesi genellikle gereklidir.

Sentinel nod değerlendirmesinin bulunması genel olarak rejyonel nodların toplamdaki tedavisinde önemli değişiklikler vadetmektedir. Birçok uzman tarafından halihazırda vulva kanserli hastalar için standart kabul edilen (Bölüm 12) sentinel nod değerlendirmesi endometrium kanserinde radikal pelvik ve paraaortik lenfadenektominin ciddi yan etkileri olmadan hastaların adjuvan tedavi seçimi için yol gösterir (Bölüm 13). Erken dönem servikal kanserlerin tedavisinde olası rolü henüz belirlenmemiştir.

KOMBİNE KEMOTERAPİ VE RT'NİN ETKİNLİĞİ VE ZAMANLAMASI

1990'ların sonlarına kadar kemoterapi ve RT'nin standart kabul edildiği bir jinekolojik kanser yoktu; o zamana kadar kemoradyasyon sadece klinik bir çalışmada tedavi edilen hastalara öneriliyordu. Aksine günümüzde kemoradyasyon çoğu servikal kanser ve birçok vulvar, vajinal ve endometriyal kanserin tedavisinde kullanılmaktadır.

Bu değişim öncesinde klinisyenler en az 40 yıl boyunca çeşitli kemoterapi ve RT kombinasyonlarını değerlendirdiler. Odağın çoğu RT ile eşzamanlı verilen kemoterapi ya da neoadjuvan kemoterapi kullanılması üzerinde olsa da yakın zamanda post-RT adjuvan kemoterapinin muhtemel değerine dönük ilgi artmıştır. Her bir hastalık bölgesi için kemoterapi ve RT'nin kombinasyonunu değerlendiren gözlemsel çalışmalar ve randomize çalışmalar Bölüm 10-15'te detaylı olarak anlatılmıştır.

Bu kısımda kemoterapi ve radyoterapinin çeşitli kombinasyonlarla faydasını teorik düşüncelerle destekleyen, jinekolojik olmayan ancak potansiyel olarak ilişkili tümör bölgelerini de içeren çalışmaları da dahil ederek tartışılacaktır. Bu genel bakış açısı önemlidir çünkü kombine tedaviyi destekleyen düzey 1 kanıtlar sadece birkaç klinik durum için elde bulunmaktadır. Daha nadir bazı klinik durumlar için randomize çalışmalar muhtemelen hiçbir zaman uygun olmayacaktır ve multidisipliner tedavi hakkında makul kararlar diğer kanserlerden gelen potansiyel olarak uygulanabilir verilerden çıkarım yapılmasına dayanmalıdır.

Jinekolojik maligniteler için tedavi ettiğimiz hastaların çoğu kemoterapi almış ya da alacak olduğundan kemoterapinin toksik etkilerinin anlaşılması ve tanınması önemlidir. Tablo 3.2 sıklıkla kullanılan bazı ilaçlar ve bunların toksik etkileri konusunda kısa bir özet sunmaktadır.

Jinekolojik Kanserler Hakkındaki Çalışmalardan Kanıtlar

Jinekolojik kanserlerde kemoradyasyon hakkındaki her türlü tartışma lokorejyonel olarak ilerlemiş servikal kanserde sisplatin bazlı kemoradyasyonla ilgili çalışmalardan gelen güçlü kanıtlarla başlamalıdır (Bölüm 10, Şekil 10.2).[29] Bu çalışmaların sonuçları tutarlı çıkmıştır ve RT'ye kemoterapi eklendiğinde ölüm, lokal rekürrens ve uzak metastaz riskinde %50'ye varan azalma gösterilmiştir. Çoğu çalışmada sisplatin bazlı rejimler çalışılmıştır ancak birkaç çalışmada 5-florourasil ile kombine mitomisin C'nin de etkili olabileceğini göstermiştir. Popülasyon temelli çalışmalar da eş zamanlı kemoterapinin lokal olarak ilerlemiş servikal kanserler,[30] vulvar kanser,[31] ve vajinal kanserleri[32] olan hastalarda faydalı olduğunu göstermiştir.

Aksine daha önce tedavi edilmemiş servikal kanseri olan hastaların %60'a varan kısmı sisplatin bazlı kemoterapiye en azından kısmen yanıt vermiş olsa da RT öncesinde neoadjuvan kemoterapiyi değerlendiren çalışmalar hayal kırıklığı yaratmıştır. Onsekiz randomize çalışmadan gelen bireysel hasta verilerini kullanan büyük bir meta analiz sisplatin bazlı neoadjuvan kemoterapiyle toplamda sağkalımda fayda göstermemiştir[33] (Şekil 10.4). Fayda düşündüren tek bulgu bir kurumda yapılan ve görece kısa bir neoadjuvan kemoterapi kürü kullanan üç çalışmadan gelmiştir. Bu sonuç daha sonra başka bir yerde tekrarlanmamıştır. Görece daha uzun bir pre-RT kemoterapi kürü olan çalışmalardan gelen toplanmış veriler neoadjuvan kemoterapiye bağlı net bir zarar göstermiştir (Şekil 10.4).

Bunun dışında tek çalışma alanı orta ve yüksek risk evre I-III endometrium kanserinde histerektomi sonrası radyoterapinin kemoterapiyle birlikte veya tek başına verilmesini kıyaslayan çalışmalardır. İki çalışmaya ait verilerin tek havuzda toplandığı değerlendirmede Hogberg ve ark.[34] kombine kemoterapi ve RT'nin tek başına RT'ye kıyasla daha iyi progresyonsuz sağkalıma sahip olduğunu ($p = 0.01$) bildirmiştir. Genel sağkalım istatistiksel anlamlılığa ulaşmamakla birlikte kombine tedaviyi destekler niteliktedir ($p = 0.07$). Şu ana kadar herhangi bir jinekolojik kanser bölgesi için birlikte kemoradyasyon ile birlikte kemoradyasyon ardından adjuvan kemoterapiyi karşılaştıran bir çalışma yoktur ancak hangi yaklaşımın daha iyi olduğunu ele alan birkaç çalışma devam etmektedir.

Jinekoloji Dışı Kanserlerden Kanıtlar

Jinekolojik kanserleri olan hastalarda kemoterapi ve radyoterapi kombinasyonuna dair düzey 1 kanıtlar yukarıda tarif edilen çalışmalarla sınırlıdır ancak primer RT ile tedavi edilen başka hastalık bölgelerinde yapılan çalışmalardan çok sayıda veri elde edilmektedir. Bunlar ve servikal kanserlerle ilgili çalışmalardan gelen bilgiler dikkat çekici bir şekilde tutarlıdır. Çoğu vakada birlikte kemoterapinin en etkili yaklaşım olduğu gösterilmiştir ve ardışık kemoterapi ya etkisiz ya da birlikte tedaviden daha az etkilidir.

- *Baş ve boyun kanserleri.* Baş ve boyun kanserlerinin mukozal kökeni, birçoğunun insan papillomavirus enfeksiyonu ile ilişkisi ve baş ve boyun kanserlerinde çok sayıda çalışma yapılmış olması sebebiyle baş ve boyun kanserindeki bulgular jinekolojik kanserle en fazla ilişkili olabilir. 2009 yılında yapılan bir meta analizde 87 çalışmadan 16.485 hastanın bireysel verilerinin havuz yapılmış hali dahil edilmiştir.[35] Analiz tek başına RT ile karşılaştırıldığında birlikte kemoradyasyon ile yüksek düzeyde anlamlı bir rekürrenssiz sağkalım faydası göstermiştir (HR = 0.81 (%95 CI, 0.78-0.86) ancak RT'den önce neoadjuvan kemoterapi eklendiğinde (HR = 0.99 (%95 CI, 0.93-1.05) ya da RT'den sonra adjuvan kemoterapi eklendiğinde (HR = 0.99 (%95 CI, 0.89-1.10) bir avantaj elde edilmemiştir. Daha sonra yapılan ve kemoradyasyonun takip ettiği neoadjuvan kemoterapi ile tek başına kemoradyasyonun karşılaştırıldığı bir çalışmada toplam sağkalımda, lokorejyonel rekürrenste, ya da relapssız sağkalımda anlamlı fark bulunmamış ancak neoadjuvan kemoterapi ile tedavi edilen hastalarda derece 3 ya da daha yüksek hematolojik komplikasyonlar önemli derecede yüksek oranda bulunmuştur.[36]

TABLO 3.2 Jinekolojik Malignensilerin Tedavisi için Sıkça Kullanılan Bazı İlaçların Etki Mekanizması, Eliminasyon Yolu, Kullanım Endikasyonları ve Toksik Etkileri

İlaç	Eliminasyon mekanizması	Endikasyonlar	Toksik etkiler					
			Hematolojik	Gastrointestinal	Alopesi	Nörolojik	Renal	Diğer
Sisplatin	DNA eklentileri oluşturur; glomerüler ve tübüler atılım yoluyla vücuttan uzaklaştırılır	Radyosensitizasyon; neoadjuvan KT; rekürren ya da metastatik skuamoz kanserler; germ hücreli tümörler	Kümülatiftir; MNS dip düzeyi değişkendir, genellikle 2-3 hafta; anemiye asıl olarak renal toksik etkiler sebep olur.	Mide bulantısı/ kusma	Nadir	Yüksek frekanslı işitme kaybı; periferik nöropati	Glomerüler, tübüler hasar; azalmış Mg, K	
Karboplatin	DNA eklentileri oluşturur; glomerüler filtrasyon yoluyla	Ovaryen kanser; rekürren ya da metastatik kanserler	Tüm serileri etkiler; trombositopeni sisplatin ile görülenden çok daha şiddetlidir	Mide bulantısı/ kusma (sisplatin ile olandan daha azdır); ishal	Nadir	Periferik nöropati (sisplatin ile olandan daha azdır	Nadir (sisplatin ile karşılaştırıl-dığında)	
Paklitaksel	Mikrotübüler stabilizasyon; karaciğerde metabolize edilir	Ovaryen kanser; rekürren ya da metastatik kanserler; radyosensitizasyon	Nötropeni; 8-11 günde dip yapar.	Mide bulantısı/ kusma; mukozit	Her zaman	Periferik, çoğunlukla duyusal nöropati (doz sınırlayıcı; sisplatin ile birlikte olduğunda daha kötü)	Değişmemiş ilaç minimal atılır	Baş ağrısı; yorgunluk; hipersensitivite; kardiyak aritmiler
Dosetaksel	Mikrotübüler stabilizasyon; karaciğer tarafından metabolize edilir	Over kanseri; rekürren ya da metastatik kanserler	Nötropeni	Mukozit	Her zaman	Paklitaksele benzer ama daha az şiddetlidir	Değişmemiş ilaç minimal atılır	Hipersensitivite; sıvı retansiyonu
Lipozomal doksorubisin	DNA'ya bağlanır ve nükleik asit sentezini inhibe eder; biliyer atım	Rekürren, metastatik kanserler	Miyelosupresyon (standart doksorubisin ile daha az)	Mide bulantısı (hafif-orta); ishal; mukozit	Bazen	Baş ağrısı, yorgunluk		El ve ayak sendromu; hipersensitivite; kardiyomiyopati
Topotekan	Topoizomeraz I'i inhibe eder ve tek zincirli DNA kırıkları oluşturur; hepatik metabolizma ve renal atılım	Rekürren ya da metastatik kanserler	Doz sınırlayıcı miyelosüpresyon; nötropeni trombositopeniden daha fazla	Mide bulantısı (hafif); mukozit; kabızlık	Bazen	Paresteziler, nöropati		
Gemsitabin	Aktif metaboliti ribonükleotid redüktazı inhibe eder, DNA polimerazı bloke eder ve başka mekanizmaları vardır	Radyosensitizasyon; rekürren ya da metastatik kanserler	Miyelosüpresyon, özellikle trombositopeni	Mide bulantısı/ kusma; stomatit; barsak alışkanlıklarında değişiklik	Bazen	Baş ağrısı; uykululuk	Hemolitik üremik sendrom; hematüri; proteinüri	Transaminit; hiperbilirubinemi; asteni ve grip benzeri belirtiler (sık); hipersensitivite

(*Devam ediyor*)

TABLO 3.2 Jinekolojik Malignensilerin Tedavisi için Sıkça Kullanılan Bazı İlaçların Etki Mekanizması, Eliminasyon Yolu, Kullanım Endikasyonları ve Toksik Etkileri (*Devamı*)

İlaç	Eliminasyon mekanizması	Endikasyonlar	Toksik etkiler					
			Hematolojik	Gastrointestinal	Alopesi	Nörolojik	Renal	Diğer
Mitomisin C	Alkile edici ve DNA eklentileri oluşturur; karaciğerde metabolize edilir	Radyosensitizasyon	Lökopeni, trombositopeni, dip seviye 4-5 hafta sonra; hemolitik üremik sendrom aylar sonra oluşabilir	Mide bulantısı/ kusma; iştahsızlık	Bazen		Hemolitik üremik sendrom (endotelyal hasar)	Venookluzif karaciğer hastalığı; interstisyel pnömonit
Bleomisin	DNA'da tek zincirli kırıklar; renal atılım	Neoadjuvan KT; germ hücreli tümörler	Miyelosupresyon (hafif)	Mide bulantısı (hafif); iştahsızlık	Bazen			İnterstisyel pnö-monit; döküntü; hiper-pigmentasyon
5- Florourasil	Timidin tükenmesine bağlı DNA sentezi inhibisyonu; karaciğer tarafından metabolize edilir (kısa yarı ömürlü)	Radyosensitizasyon, genellikle sisplatin ya da mitomisin C ile kombine edilir	Miyelosüpresyonda dip nokta 9-14 günde olur	Sulu ishal, şiddetli olabilir; stomatit; mukozit	Bazen	Serebellar sendrom		Hepatotoksisite; dermatit; keratit; fotosensitivite; kardiyak iskemi (nadir); diğerleri

[a]Listelenen ilaçların sık görülen bazı yan etkileri sıralanmıştır; ilaçla ilişkili toksik etkiler için üreticilerin bilgilerine bakınız.

MNS, mutlak nötrofil sayısı; KT, kemoterapi

DuPont J, Sovak M, Benjamin I, et al. Chemotherapeutic agents used in the treatment of gynecologic malignancies. In: Rubin SC, ed. Chemotherapy of Gynecologic Cancers: Society of Gynecologic Oncologists Handbook. Philadelphia, PA: Lippincott Williams & Wilkins; 2004:17–88. Eserinden alınmıştır. Multidisciplinary Management

- *Akciğer kanseri*. Lokal olarak ilerlemiş küçük hücreli olmayan akciğer kanseri olan hastalarda yürütülen çalışmaların meta analizleri sisplatin bazlı kemoradyasyonun tek başına RT'ye üstün olduğunu (HR = 0.71), neoadjuvan kemoterapi (+) RT'ye üstün olduğunu (HR = 0.74), ayrıca kemoradyasyondan sonra adjuvan kemoterapi eklenmesinin bir katkısının olmadığını bulmuştur (HR = 0.94).[37] Analiz edilen çalışmaların çoğu platin bazlı kemoterapi rejimleri kullanmıştır.
- *Anal kanser*. Anal kanseri olan hastalarda yapılan randomize çalışmalar 5-florourasil ve mitomisin C ile birlikte kemoradyasyonun tek başına RT ya da sadece florourasil ile kemoradyasyon karşılaştırıldığında kolostomisiz sağkalımı iyileştirdiğini göstermiştir.[38] Bir çalışma mitomisin C ve 5-florourasilin sisplatin ve 5-florourasile üstün olduğunu göstermiştir ancak ikinci bir randomize çalışma iki rejim arasında fark göstermemiştir.[38] Neoadjuvan sisplatin ve 5-florourasilin kemoradyasyona eklenmesini araştıran bir başka randomize çalışma neoadjuvan kemoterapi ilavesinin ek katkı sağlamadığını göstermiştir.[38]

Neoadjuvan Kemoterapi Neden Daha Etkili Değil ve Ne Zaman Faydalı Olabilir?

Neoadjuvan kemoterapi ile sıklıkla gözlenen ilk yanıtlar o kadar ikna edicidir ki lokal kontrol ve sağkalım açısından çok az faydası olduğuna dair çok sayıda kanıt olduğu halde bu yaklaşım hala birçok klinisyene cazip gelmektedir. Neoadjuvan kemoterapi ile sınırlı fayda elde edilmesinin birkaç açıklaması bulunmaktadır[39]:

- Kısmi ya da tam bir klinik yanıt elde etmek için sadece bir ya da iki log hücrenin öldürülmesi gereklidir. Çoğunlukla 10^8 ya da daha fazla hücreden oluşan gözle görünür tümörler için bu derecedeki hücre öldürmenin, klinik anlamı gözlenen yanıta nazaran daha az olabilir.
- Neoadjuvan kemoterapi aynı zamanda radyasyona da dirençli olan kemodirençli klonların seçimine sebep olabilir.
- Neoadjuvan kemoterapi ilaç rezistansını uyarabilir ve böylece daha sonraki kemoterapinin etkinliğini azaltır.
- Neoadjuvan kemoterapinin toksik etkileri kemik iliği rezervini ve hastanın daha sonraki tedavilere toleransını azaltabilir. Eşzamanlı kemoterapinin uygulanabilir dozunda azalma, toksisite ile ilişkili tedavi araları ve azalmış hata uyumunun tümü tedavinin toplam etkinliğini azaltabilir.
- Cerrahi ile RT arasında kemoterapi konması cerrahi ile RT arasını uzatır. Bu durum operasyon yatağında dirençli klonogenlerin proliferasyonuna izin vererek standart doz eksternal RT ya da vajinal brakiterapinin etkinliğini azaltabilir.

Bu sebeplerle gros hastalığı olan hastalar için ya da cerrahi sonrasında lokal rekürrens riski yüksek olan hastalar için küratif RT öncesinde kemoterapiyi nadiren öneririz. Bu durum özellikle alt genital traktus kanserleri olan hastalar için doğrudur. Ardışık kemoterapi ve RT yüksek riskli endometriyal kanseri olan hastalarda eşzamanlı kemoradyasyon ile karşılaştırılmamıştır. Ancak teorik bakımdan biz genellikle, yukarıda anlatılan birçok sebepten dolayı tek başına veya post-RT adjuvan kemoterapiyle kemoradyoterapi öneriyoruz. İlave olarak sandviç yaklaşımında kemoterapi-RT-kemoterapi uygulamasının kemoterapinin muhtemel sistemik faydasının tam avantajını veremeyeceğine inanıyoruz çünkü kürün ortasında kemoterapinin kesilmesi dirençli ekstrarejyonel klonogenlerin hızlı proliferasyonuna sebep olabilir.

Pre-RT neoadjuvan kemoterapi çoğu hastada çok sınırlı sağkalım faydasına sebep olsa da neoadjuvan kemoterapi bazı durumlarda faydalı olabilir çünkü bu tedaviye yanıt organ koruyucu yaklaşımlarla iyi bir sonuç elde edecek olan hastaları öngörme eğilimindedir. Baş-boyun kanserlerinde, neoadjuvan kemoterapiye yanıt lokal ileri larinks kanserlerinin tedavi seçiminde larinjektomi ya da organ koruyucu kemoradyoterapi tercihinde kullanılmıştır. Servikal kanseri olan hastalarda neoadjuvan kemoterapi evre IB hastalığı olup fertilite koruyucu trakelektomi için aday olacak hastaları belirlemek için bir yöntem olarak çalışılmaktadır (Bölüm 10). Spektrumun diğer ucunda, bazen masif lokorejyonel hastalığı olan hastaları birkaç kürlük kemoterapi ile tedavi ettik; buradaki planımız ancak kemoterapiye iyi yanıt verilirse primerRT'ye geçmekti. Ancak bu yöntemin sorunlu yönü hastalık kemoterapiye kötü yanıt verse bile radyasyonla tedavi etmemizin istenmesiydi; bu noktada, yukarıda anlatılan sebeplerden dolayı bir duyarlılaştırıcı olarak kemoterapinin etkinliği azalabilir. Vaka örnekleri 15.1 ve Şekil 16.3 bu durumda ortaya çıkan sorunlara iyi birer örnektir ve neoadjuvan kemoterapiden nedden genellikle uzak durduğumuzu iyi bir şekilde göstermektedir.

ÖZET

Potansiyel olarak kür sağlanabilecek jinekolojik kanserleri olan hastalarda risk-fayda oranını optimize etmek için birçok faktörün dikkate alınması gereklidir. Biz çeşitli tedavi yaklaşımlarının faydasına dair bakış açımızı sunduk ancak bu bölümde ortaya atılan birçok mesele ve soru bazen ateşli tartışmaların konusu olmaktadır. Nihayetinde, yüksek kaliteli bakımın en önemli belirleyicisi yüksek düzeyde işlev gören multidisipliner bir takımdır. Bu takımın üyeleri birbirlerine saygı duyar, birbirleriyle, sevk eden hekimlerle ve hastayla iletişim halindedir ve uzlaşıya dayalı, maksimum düzeyde etkili bir tedavi planı elde etmeye çalışırlar.

Kaynaklar

1. Taplin SH, Clauser S, Rodgers AB, et al. Interfaces across the cancer continuum offer opportunities to improve the process of care. *J Natl Cancer Inst Monogr.* 2010;2010:104–110.
2. Walsh J, Young JM, Harrison JD, et al. What is important in cancer care coordination? A qualitative investigation. *Eur J Cancer Care (Engl).* 2011;20:220–227.
3. Zapka J, Taplin SH, Price RA, et al. Factors in quality care—the case of follow-up to abnormal cancer screening tests—problems in the steps and interfaces of care. *J Natl Cancer Inst Monogr.* 2010;2010:58–71.
4. Brill NI. *Team-Work: Working Together in the Human Services*. Philadelphia, PA: Lippincott; 1976.
5. Fennell ML, Das IP, Clauser S, et al. The organization of multidisciplinary care teams: modeling internal and external influences on cancer care quality. *J Natl Cancer Inst Monogr.* 2010; 2010:72–80.
6. Ramanathan SA, Baratiny G, Stocks NP, et al. General practitioner referral patterns for women with gynaecological symptoms: a randomised incomplete block study design. *Med J Aust.* 2011;195:602–606.
7. Chan JK, Sherman AE, Kapp DS, et al. Influence of gynecologic oncologists on the survival of patients with endometrial cancer. *J Clin Oncol.* 2011;29:832–838.
8. Kwon JS, Francis JA, Qiu F, et al. When is a pathology review indicated in endometrial cancer? *Obstet Gynecol.* 2007; 110:1224–1230.
9. Sussman J, Baldwin LM. The interface of primary and oncology specialty care: from diagnosis through primary treatment. *J Natl Cancer Inst Monogr.* 2010;2010:18–24.
10. Eifel PJ, Ho A, Khalid N, et al. Patterns of radiation therapy practice for patients treated for intact cervical cancer in 2005 to 2007: a quality research in radiation oncology study. *Int J Radiat Oncol Biol Phys.* 2014;89:249–256.
11. Smith GL, Jiang J, Giordano SH, et al. Trends in the quality of treatment for patients with intact cervical cancer in the United States, 1999 through 2011. *Int J Radiat Oncol Biol Phys.* 2015;92:260–267.
12. Keating NL, Landrum MB, Lamont EB, et al. Tumor boards and the quality of cancer care. *J Natl Cancer Inst.* 2013;105:113–121.
13. Verleye L, Vergote I, Reed N, et al. Quality assurance for radical hysterectomy for cervical cancer: the view of the European Organization for Research and Treatment of Cancer–Gynecological Cancer Group (EORTC-GCG). *Ann Oncol.* 2009; 20:1631–1638.
14. Zullo MA, Manci N, Angioli R, et al. Vesical dysfunctions after radical hysterectomy for cervical cancer: a critical review. *Crit Rev Oncol Hematol.* 2003;48:287–293.
15. Höckel M, Dornhofer N. The hydra phenomenon of cancer: why tumors recur locally after microscopically complete resection. *Cancer Res.* 2005;65:2997–3002.
16. Grant JD, Garg AK, Gopal R, et al. Isolated port-site metastases after minimally invasive hysterectomy for endometrial cancer: outcomes of patients treated with radiotherapy. *Int J Gynecol Cancer.* 2015;25:869–874.
17. Copeland LJ, Saul PB, Sneige N. Cervical adenocarcinoma: tumor implantation in the episiotomy sites of two patients. *Gynecol Oncol.* 1987;28:230–235.
18. Ripley D, Levenback C, Eifel P, et al. Adenocarcinoma of the cervix in a renal transplant patient. *Gynecol Oncol.* 1995; 59:151–155.
19. Eifel PJ, Jhingran A, Brown J, et al. Time course and outcome of central recurrence after radiation therapy for carcinoma of the cervix. *Int J Gynecol Cancer.* 2006;16:1106–1111.
20. Keys HM, Bundy BN, Stehman FB, et al. Radiation therapy with and without extrafascial hysterectomy for bulky stage IB cervical carcinoma: a randomized trial of the Gynecologic Oncology Group. *Gynecol Oncol.* 2003;89:343–353.
21. Benedetti Panici P, Basile S, Maneschi F, et al. Systematic pelvic lymphadenectomy vs. no lymphadenectomy in early-stage endometrial carcinoma: randomized clinical trial. *J Natl Cancer Inst.* 2008;100:1707–1716.
22. Kitchener H, Swart AM, Qian Q, et al. Efficacy of systematic pelvic lymphadenectomy in endometrial cancer (MRC ASTEC trial): a randomised study. *Lancet.* 2009;373:125–136.
23. Cormier JN, Askew RL, Mungovan KS, et al. Lymphedema beyond breast cancer: a systematic review and meta-analysis of cancer-related secondary lymphedema. *Cancer.* 2010;116:5138–5149.
24. Achouri A, Huchon C, Bats AS, et al. Complications of lymphadenectomy for gynecologic cancer. *Eur J Surg Oncol.* 2013; 39:81–86.
25. Kondo E, Tabata T, Shiozaki T, et al. Large or persistent lymphocyst increases the risk of lymphedema, lymphangitis, and deep vein thrombosis after retroperitoneal lymphadenectomy for gynecologic malignancy. *Arch Gynecol Obstet.* 2013;288: 587–593.
26. Biglia N, Librino A, Ottino MC, et al. Lower limb lymphedema and neurological complications after lymphadenectomy for gynecological cancer. *Int J Gynecol Cancer.* 2015;25:521–525.
27. Stehman FB, Bundy BN, Thomas G, et al. Groin dissection versus groin radiation in carcinoma of the vulva: a Gynecologic Oncology Group study. *Int J Radiat Oncol Biol Phys.* 1992;24:389–396.
28. DuPont J, Sovak M, Benjamin I, et al. Chemotherapeutic agents used in the treatment of gynecologic malignancies. In: Rubin SC, ed. *Chemotherapy of Gynecologic Cancers: Society of Gynecologic Oncologists Handbook*. Philadelphia, PA: Lippincott Williams & Wilkins; 2004:17–88.
29. Green J, Kirwan J, Tierney J, et al. Concomitant chemotherapy and radiation therapy for cancer of the uterine cervix. *Cochrane Database Syst Rev.* 2005:CD002225.
30. Pearcey R, Miao Q, Kong W, et al. Impact of adoption of chemoradiotherapy on the outcome of cervical cancer in Ontario: results of a population-based cohort study. *J Clin Oncol.* 2007; 25:2383–2388.
31. Gill BS, Bernard ME, Lin JF, et al. Impact of adjuvant chemotherapy with radiation for node-positive vulvar cancer: a National Cancer Data Base (NCDB) analysis. *Gynecol Oncol.* 2015; 137:365–372.
32. Rajagopalan MS, Xu KM, Lin JF, et al. Adoption and impact of concurrent chemoradiation therapy for vaginal cancer: a National Cancer Data Base (NCDB) study. *Gynecol Oncol.* 2014;135:495–502.
33. Neoadjuvant Chemotherapy for Cervical Cancer Meta-Analysis Collaboration. Neoadjuvant chemotherapy for locally advanced cervix cancer. *Cochrane Database Syst Rev.* 2004:CD001774.
34. Hogberg T, Signorelli M, de Oliveira CF, et al. Sequential adjuvant chemotherapy and radiotherapy in endometrial cancer—results from two randomised studies. *Eur J Cancer.* 2010;46: 2422–2431.
35. Pignon JP, le Maitre A, Maillard E, et al. Meta-analysis of chemotherapy in head and neck cancer (MACH-NC): an update on 93 randomised trials and 17,346 patients. *Radiother Oncol.* 2009;92:4–14.

36. Zhang L, Jiang N, Shi Y, et al. Induction chemotherapy with concurrent chemoradiotherapy versus concurrent chemoradiotherapy for locally advanced squamous cell carcinoma of head and neck: a meta-analysis. *Sci Rep.* 2015;5:10798.
37. Williams M, Liu ZW, Hunter A, et al. An updated systematic review of lung chemo-radiotherapy using a new evidence aggregation method. *Lung Cancer.* 2015;87:290–295.
38. Spithoff K, Cummings B, Jonker D, et al., Gastrointestinal Cancer Disease Site Group. Chemoradiotherapy for squamous cell cancer of the anal canal: a systematic review. *Clin Oncol (R Coll Radiol).* 2014;26:473–487.
39. Tannock IF, Browman G. Lack of evidence for a role of chemotherapy in the routine management of locally advanced head and neck cancer. *J Clin Oncol.* 1986;4:1121–1126.

KISIM II

RADYOTERAPİ PLANLAMASINDA VE TEDAVİDE TEMEL İLKELER

BÖLÜM 4

Radyoterapi Planlamasına Hazırlık

GİRİŞ

Jinekolojik tümörlerde radyoterapi planlamasının en önemli adımlarından biri de radyoterapi alanı ya da hedef volüm belirlenmeden önceki hazırlık kısmıdır. Yapılacak olan uygun değerlendirme ve hazırlıklar, boşa geçen zamanı önler ama daha önemlisi suboptimal, potansiyel olarak etkisiz tedaviyi önler. Planlama öncesi hazırlık periyodunda önemli adımlar arasında şunlar yer alır:

- *Bilgi toplama*. Her vakada tedavinin kalitesi hastanın tümörünün doğası ve uzanımı hakkındaki bilginin kalitesine bağlıdır. Gros ya da yüksek riskli mikroskobik hastalık olan bölge atlanır ve bu sebeple yetersiz bir dozla tedavi edilirse en detaylı plan bile başarısız olabilir.
- *Radyoterapi stratejisinin geliştirilmesi*. Bölüm 7, 8 ve 10-15'te anlatıldığı gibi gros hastalığa boost için nihai karar tedavinin dördüncü ya da beşinci haftasındaki tümör yanıtına kadar geciktirilebilir. Ancak, ilk plan belirlenmeden önce mutlaka potansiyel stratejileri haritalayacak bir karar şeması geliştirilmelidir.
- *Hasta setup'ı ve eksternal radyoterapi için hazırlık*. Hastanın pozisyonu, yön belirleyici radyo-opak belirteçlerin yerleştirilmesi, merkezi aksın yerleşimi gibi ilk simülasyonla ilgili özellikler nihai tedavi planının kalitesini güçlü bir şekilde etkileyebilir.

Bu bölüm radyoterapi planlamasının ilk aşamasını jinekolojik kanserlerin tedavisinde özellikle önemli olan yönlere odaklanarak değerlendirmektedir.

BİLGİ TOPLAMA—HASTANIN İLK DEĞERLENDİRMESİ

Klinik Kayıtlarda Neye Bakmalı

Simülasyon, hedef tanımlanması ve tedavi planlaması süreçleri başlamadan önce hastalığın yayılım, nüks riski ve tedaviyi sıkıntıya sokacak veya tedaviye bağlı yan etki riskini artıracak faktörler hakkında mümkün olduğunca fazla bilgi toplamak için ilgili tüm klinik kayıtlar (patoloji raporu, cerrahi notlar, dış merkezde uygulanan tedavi kayıtları ve yapılan görüntülemeler) dikkatli bir şekilde incelenmelidir.

Patoloji Raporları

Tüm tedavi kararı patoloji raporunda tarif edilen bulgulara dayanmaktadır. Uzman olmayan kişilerin değerlendirmesi sebebiyle ve ayrıca iyi açıklanmayan ya da yanlış tarif edilmiş yorumlar sebebiyle muğlaklıklar ortaya çıkabilir. Modern özet halindeki raporlar hatalı iletişim potansiyelini azaltır. Ancak, bildirilen bulguların doğruluğu ya da netliği hakkında şüphe olduğunda preparatı inceleyen patologla tartışılmalı ya da lüzumu halinde jinekoloji konusunda uzman bir patolog tarafından gözden geçirilmek üzere gönderilmelidir.

Çeşitli kanserlerin tedavi kararlarına kılavuzluk edecek önemli özellikler her hastalıkla ilgili bölümlerde detaylı olarak tartışılmıştır. Ancak, genel olarak, primer tümör aşağıdakileri içerecek biçimde net bir şekilde tarif edilmelidir:

- *Histoloji*. Alışılmadık özellikler tümörün sınıflandırılmasını zorlaştırıyorsa bu durum net bir şekilde açıklanmalıdır. Mülleryan tümörler için, histolojik varyant her zaman net bir şekilde tarif edilmelidir (Bölüm 1 ve 13). Mikst

tümörler için, tümör içindeki farklı varyantların yüzdelikleri verilmelidir. Adenokarsinomlar için, histolojik derecelendirme her zaman belirlenmelidir (Bölüm 1).

- *Biyopsiler için biyopsi örneğinin yeterliliği*. Daha fazla doku alınması tanıyı netleştirir mi?
- *Örnek içinde tümörün yerleşimi*. Bu gros açıklamanın bir parçası olmalıdır. Örnek içinde tümörün yerleşimi, özellikle histerektomi ya da vulva kanseri tanısıyla geniş lokal eksizyon sonrasında yakın veya pozitif cerrahi sınırlar olduğunda daha önem arz eder.
- *Cerrahi sınır ile örnek içindeki en yakın tümör arasındaki mesafe (milimetre olarak)*. Tümörsüz sınır <0.1 mm olduğunda sınırları "negatif" olarak tarif eden raporlar gördük! Yakın veya pozitif cerrahi sınırın yerleşimi de açıklanmalıdır.
- *Stromal invazyonun derinliği*. Bu milimetre cinsinden ve stromal kalınlığın yüzdesi olarak (uterin ve serviks kanserleri için) açıklanmalıdır.
- *Primer tümörün büyüklüğü*. Neredeyse tüm jinekolojik tümörler için tümör büyüklüğü önemli bir prognostik faktördür.
- *Lenfovasküler alan invazyonu (LVAİ)*. LVAİ olup olmadığı not edilmelidir. Bazı vakalarda bu, yaygın ya da fokal olarak tarif edilir.

Lenfadenektomi yapılmışsa aşağıdaki detaylar her zaman açıklanmalıdır:

- *Elde edilen lenf nodlarının yerleşimi ve sayısı*. Çıkarılan lenf nodlarının bölgesi ve hangi tarafta olduğu tarifte yer almalıdır. Sadece "pelvik lenf nodları, metastaz yok" şeklindeki raporlarda, çıkarılan nodlarının sayısı belirtilmiş olsa bile yeterli değildir çünkü lenf nodu bölgelerine göre diseksiyonun yeterliliği belirlenememektedir. İkincil gözden geçirmelerle karşılaştırıldığında orijinal patoloji raporunda genellikle lenf nodlarının sayıları hakkında daha fazla bilgi içermektedir.
- *Pozitif lenf nodların sayısı ve yerleşimi*.
- *Lenf nodlarının içindeki metastatik odakların büyüklüğü*.
- *Ekstrakapsüler nodal yayılım (ECE) varlığı ya da yokluğu*. ECE'nin önemi vulva kanserinde vurgulanmış olsa da adjuvan radyoterapi ile tedavi edilen her türlü karsinomun rejyonel kontrolü için önemli bir prognostik faktördür ve radyasyon dozunun belirlenmesinde anahtar görevi görür. ECE'nin olduğu bölge patoloji, cerrahi ya da görüntüleme raporları ile ortaya çıkarılabilirse yüksek riskli hedef volüm büyüklüğünü önemli ölçüde azaltabilir.

Cerrahi Bulgular

Potansiyel olarak alakalı her türlü cerrahi raporlar edinilmelidir. Muğlak kalan konular cerrahla doğrudan konuşarak netleştirilmelidir. Cerrahi raporlarının kapsamlı bir gözden geçirmesi ile aşağıdakiler hakkında anahtar bilgiler edinilebilir:

- *Rezidüel gros ya da mikroskobik hastalık için yüksek riskli olabilecek dokuların yerleşimi*.
- *Lenf nodu diseksiyonlarının miktarı*. Özellikle, cerrahi raporun dikkatlice gözden geçirilmesi yoluyla diseksiyonun proksimal uzanımı belirlenebilir.
- *Adezyonların varlığı ya da tedaviyle ilişkili yan etkilerin olasılığını etkileyebilecek intraoperatif olaylar*. Özellikle barsak, mesane, üreterler ya da başka kritik yapılara olan hasar kombine modeliteli tedavinin geç komplikasyon riskini ölçerken dikkate alınmalıdır.

Dış Merkezli Görüntüleme Çalışmaları

Mümkün olduğunda tanısal çalışmalarla ilgili orijinal görüntüler elde edilmeli ve gözden geçirilmelidir. Bu durum özellikle görüntüleme sonuçları, tedavi volümü ya da radyasyon dozu hakkındaki kararları etkileyecekse daha da önemlidir. Dış merkezdeki raporların gözden geçirilmesi değerli olabilir ancak birkaç sebepten dolayı radyoterapi planlaması bakımından yeterli değildir.

- Birçok vakada orijinal çalışmalar düşük kalitelidir ya da ilgilenilen alan dahil edilmemiştir.
- İkinci bir gözden geçirmede ilk yorumlamada atlanan önemli bulgular toplanabilir.
- Tümörün ve lenf nodlarının ilk baştaki yayılımı ve anatomik yerleşimleri gerçek görüntüler gözden geçirilirken okunduğunda çok daha kolay anlaşılabilir.
- Kontrastlı BT taramaları, PET taramaları ve MRG'lerin DICOM (digital imaging and communications in medicine) görüntüleri tedavi planlama BT'leri ile füzyon yapıldığında hedef tanımlamasının hızı ve doğruluğu dramatik olarak artırılabilir.

Çeşitli görüntüleme yöntemlerinin endikasyonları hakkında detaylı bilgi için "Tanısal Görüntüleme Çalışmaları" kısmına bakınız.

Dış Merkezli Radyoterapi Kayıtları

Aynı bölgeye veya yakınındaki bölgeye daha evvel radyoterapi uygulanmış olan hastada tedavi kararı verirken veya tedaviden vazgeçerken o döneme ait detaylı kayıtlar her zaman alınmalıdır. Örneğin "tüm pelvise radyoterapi" olarak tarif edilen tedavilerde büyük farklılıklar olabilir. Önceki tedavilerin detaylı gözden geçirmesi ile alan içi nüks olarak düşünülen bir lezyonun önceki radyoterapi alanı incelendiğinde lezyonun aslında alan kenar nüksü olduğu gözlenebilir.

Önceki tedavi alanları yeni radyoterapi alanından çok uzakta değilse, epikrizdeki radyoterapi alan tarifleri yeterli değildir. Tüm tedavi volümünü kapsayan, santral aksta 1 cm ya da daha az aralıklarla renkli aksiyal izodoz dağılımları ile birlikte sagital ve koronal rekonstrüksiyonlar tekrar tedavinin mümkün olup olmadığını belirlemek için yeterli olabilir. Üç boyutlu konformal radyoterapi uygulanmış hastalar için tedavi alanlarını gösteren dijital rekonstrüksiyon yapılmış radyografiler çok faydalıdır. Hastaya ait orjinal DICOM dosyaları fizik desteği ve uygun tedavi planlama sistemleri ile bundan önceki tedavilerde hastaya verilen radyasyon dozları hakkında daha detaylı bilgi elde etmek için kullanılabilir.

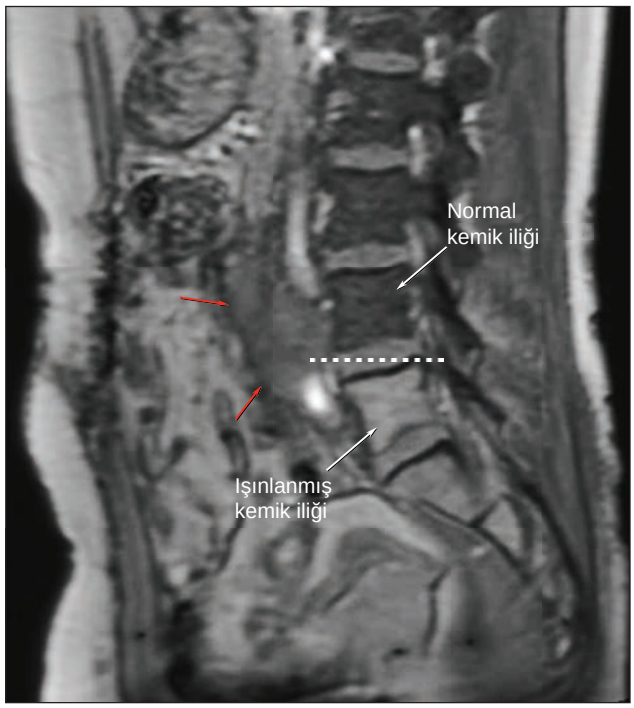

ŞEKİL 4.1 Önceki radyoterapi alan sınırlarını değerlendirmek için MRG kullanılması. Bu hasta serviks kanserinin common iliak lenf noduna nüksü nedeniyle tedavi için refere edildi (*kırmızı oklar*). Başka bir ülkede daha evvel pelvik radyoterapi uygulandığına dair hikaye vardı ancak kayıtlar elde edilemiyordu. Ancak T1 ağırlıklı MRG'de sakral ve L5 vertebral gövdelerin kemik iliğinde parlak sinyal artışı görülüyordu ve bu da ışınlanmış kemik iliğinin yağla yer değiştirmesine işaret ediyordu. Diğer lumbar vertebral gövdelerde normal koyu sinyal intensitesi vardı. Bu bulgu önceki pelvik alanın proksimal kenarının L4-L5 ara boşluğunda olduğunu düşündürdü. Tümör merkezinin bu düzeyin hemen üzerinde yerleşmesi radyasyon alanlarının hemen üzerinde tipik bir marjinal nüks ile uyumluydu.

Radyoterapi kayıtları hasar görmüşse ya da başka sebeplerle elde edilemiyorsa T1 ağırlıklı MRG kullanılarak tedavi alanlarının proksimal kenarının bir tahmini yapılabilir (**Şekil 4.1**).

Pelvisin Klinik Muayenesi

Jinekolojik kanser nedeniyle radyoterapi düşünülen her hastada detaylı pelvik muayene yapılması değerlendirmenin en önemli parçasıdır. Klinik tarifler radyoterapi planlaması için gereken detayları her zaman sağlamayacağından tedavi eden radyasyon onkoloğu, tedavi öncesi kişisel olarak hastayı muayene etmelidir. Yüksek kaliteli MRG önemli anatomik detay sağlayabilir ancak yüzeyel vajinal hastalık ve vulvadaki küçük lezyonlar MRG'de iyi görüntülenemezler. Klinik inceleme sıklıkla tanısal görüntüleme bulgularını tamamlar, kitlenin hareketliliği ve hassasiyetinin değerlendirilmesine izin verir ve tümör ile kritik yapılar arasındaki ilişkiyi netleştirir. Ayrıca, pelvik muayene tümör yanıtını takip etmek için mükemmel ve ucuz bir yöntemdir ve hastanın brakiterapiye uygunluğunu ölçmek için de kullanılır.

Pelvik muayenenin amacı hastaya gereksiz rahatsızlık ya da kanama riski vermeden tümör yayılımını tanımlamaktır. Muhtemel ya da bilinen bir kanseri olan hastanın muayenesi birkaç adımı içerir:

- *Hazırlık ve rahatlatma*. Muayene sonrasında hemostaz için gerekli olabilir düşüncesiyle ferrik subsulfat (Monsel) solüsyonu, rektal sürüntüler ve vajinal tampon hazırda bulundurulmalıdır. Dar ya da frajil vajene uyum sağlaması için birkaç boyda spekulum hazır olmalıdır. Çok dar ya da cerrahiyle rekonstrükte edilmiş bir vajeni incelemek için pediyatrik bir spekulum gerekebilir ve obez hastaların serviksini görüntülemek için çok büyük Grave spekulumları gerekli olabilir. Hasta litotomi pozisyonunda olmalı ve perine masanın kenarında olmalıdır. Hastanın bacaklarını ve perine kaslarını gevşetmesi sağlanmalıdır. Muayene öncesinde hastaya muayenenin her aşaması öncesinde bilgi verileceği anlatılmalı ve muayeneyle ilgili daha önceki olumsuz tecrübeleri ya da endişeleri sorgulanmalıdır. Her bakımdan, muayeneye dikkatli yaklaşılmalı ve hastaya mümkün olduğunca az kanama ya da rahatsızlık yaşatarak en fazla bilgi elde edilmeye çalışılmalıdır.
- *Eksternal genitaller ve anüsün inspeksiyonu ve palpasyonu*. Her türlü anormal lezyonun büyüklüğü, görünümü ve yerleşimi ve bunların kritik yapılardan (anüs, üretra ya da klitoris) uzaklığı (milimetre cinsinden) tarif edilmelidir. Herhangi bir enfeksiyon bulgusu not edilmelidir.
- *Vajenin değerlendirmesi*. Spekulumu yerleştirmeden önce vajenin genişliğini değerlendirmek, optimal spekulum büyüklüğünü belirlemek, introitus yakınında tümör varlığını değerlendirmek ve spekulumu yerleştirmeden önce hastayı hazırlamak için bir parmağı vajen distaline yerleştirmek önerilir.
- *Spekulum muayenesi*. Spekulum muayenesinin amacı serviks ve vajen yüzeylerinin görüntülenmesidir. Spekulum vajinaya yerleştirilirken kademeli olarak açılmalıdır ve serviks ön ve arka kaşıklar arasında görülmelidir. Spekulumu doğrudan ekzofitik lezyon içine yerleştirmekten ya da spekulum kaşıkları ile tümörü zedelemekten kaçınılmaya çalışılmalıdır (**Şekil 4.2**). Daha sonra, vajen duvarları görüntülenirken açık olan spekulum kademeli olarak çekilmelidir. Bazı vakalarda ön ve arka duvarlar spekulum çekilirken döndürüldüğünde daha iyi görüntülenir. Her türlü vajinal lezyon longitudinal yerleşimi (proksimal, orta ya da distal üçte birlik kısım), apeks ya da himen halkasından uzaklığı ve saate göre sirkümferansiyel konumu tarif edilmelidir. Postoperatif hastalarda iyileşen vajinal insizyonun durumu not edilmelidir.
- *Dijital vajinal muayene*. Frajil bir serviks ya da vajen lezyonu varsa tümöre direkt temastan uzak durularak bir ya da iki parmakla vajene dikkatli bir şekilde girilmelidir (**Şekil 4.3**); muayene eden parmak vajenin forniks ya da apeksine ilerletilmeli ve daha sonra parmakların palmar

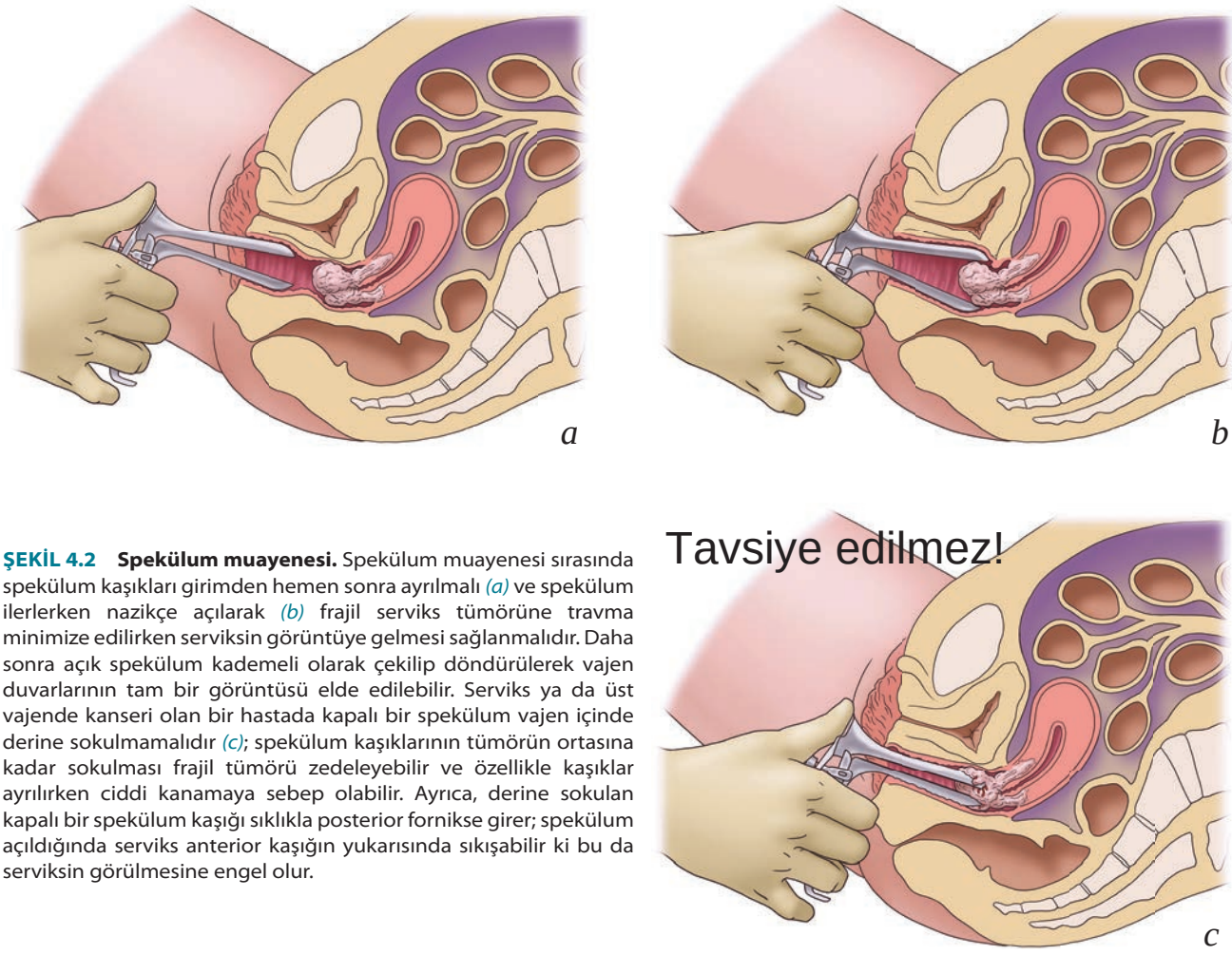

ŞEKİL 4.2 Spekülum muayenesi. Spekülum muayenesi sırasında spekülum kaşıkları girimden hemen sonra ayrılmalı *(a)* ve spekülum ilerlerken nazikçe açılarak *(b)* frajil serviks tümörüne travma minimize edilirken serviksin görüntüye gelmesi sağlanmalıdır. Daha sonra açık spekülum kademeli olarak çekilip döndürülerek vajen duvarlarının tam bir görüntüsü elde edilebilir. Serviks ya da üst vajende kanseri olan bir hastada kapalı bir spekülum vajen içinde derine sokulmamalıdır *(c)*; spekülum kaşıklarının tümörün ortasına kadar sokulması frajil tümörü zedeleyebilir ve özellikle kaşıklar ayrılırken ciddi kanamaya sebep olabilir. Ayrıca, derine sokulan kapalı bir spekülum kaşığı sıklıkla posterior fornikse girer; spekülum açıldığında serviks anterior kaşığın yukarısında sıkışabilir ki bu da serviksin görülmesine engel olur.

yüzeyi vajen duvarları ile temas halinde iken döndürülerek anormal lezyonlar değerlendirilmelidir. Tümörün distal uzanımı ile introitus arasındaki ilişki radyoterapi alanının distal sınırını belirlemede önemlidir. Ancak, introitus yakınında tümör palpasyonu her zaman distal vajenin tümör tarafından infiltre edildiği anlamına gelmez (**Şekil 4.4**). Ekzofitik serviks tümörlerinin büyüklüğü iki intravajinal parmakla ölçülebilir (**Şekil 4.5**). Ancak endoserviks tümörünün büyüklüğü ancak rektovajinal muayene ile ölçülebilir.

- *Rektovajinal muayene*. Rektovajinal muayenenin amacı serviksin çapını, pelvik tümörün hareketliliğini, paraservikal ya da paravajinal tutulum olup olmadığını ve rektovajinal septumda hastalık olup olmadığını değerlendirmektir. Rektovajinal muayene işaret parmağı vajende ve orta parmak rektumda olacak şekilde yapılır (**Şekil 4.6**). Sağ elle yapılacak olan muayene sağ parametriyum hakkında ve sol elle yapılan sol parametriyum hakkında daha iyi fikir verir. Serviksin çapı pelvis çapıyla (genellikle yaklaşık 12 cm) karşılaştırarak tahmin edilir. Perinedeki tümör bir işaret parmağı distal vajende ve diğeri anüste iken etkin bir şekilde değerlendirilebilir.
- *Bimanuel muayene*. Uterusun büyüklüğü, overlerin büyüklüğü ve hareketliliği bu yapıları alt abdomende bir elle, vajendeki iki parmak arasında tutarken değerlendirilir. Muayenenin bu kısmı obez hastalarda imkansızdır ve uterus ve overlerin durumu ve büyüklüğü sıklıkla ultrason ya da tomografik görüntüleme ile daha iyi değerlendirilir.

Bazı vakalarda ağrı, anksiyete, obezite ya da başka faktörler klinikte tatmin edici bir muayene elde etmeyi zorlaştırır. Bu vakalarda hastalığın uzanımını belirlemek ve bir tedavi planı tanımlamak için anestezi altında muayene gerekebilir. Vajina veya lokal ileri vulva kanserli olguların çoğunda anestezi altında inceleme öneriyoruz. Gerekli olgularda bu muayeneye ilaveten sistoskopi, proktoskopi yapılabilir ya da invazif (fiducial) işaretleyicileri (aşağıda anlatılmıştır) konabilir.

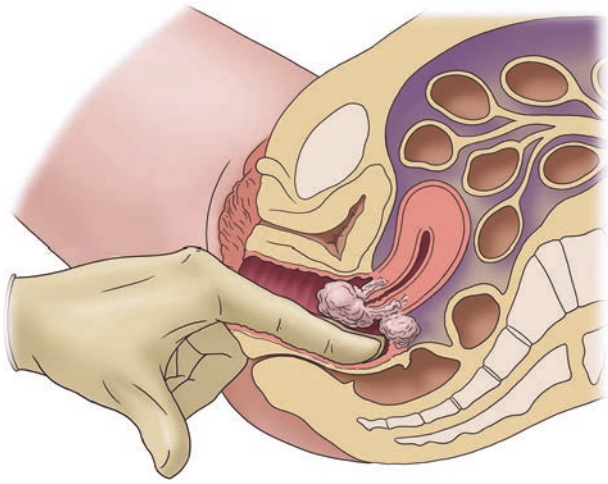

ŞEKİL 4.3 Dijital vajinal muayene. Dijital muayene serviksle doğrudan teması minimuma indirecek şekilde yapılmalıdır. Dijital vajinal muayenenin primer amacı vajinal tutulumun olası bölgelerini değerlendirmektir. Tek bir parmağı nazikçe yerleştirerek (palmar yüzey yukarıda) tümörle temas edinceye kadar ilerletildikten sonra, el palmar yüzey aşağıda olacak şekilde aşağıya çevrilmeli ve gösterildiği gibi posterior duvara doğru itilirken bir ya da iki parmak posterior fornikse sokulmalıdır. El daha sonra sağa ve sola döndürülerek sağ ve sol vajinal duvarlar ve forniksler değerlendirilmelidir; bu sırada serviks tümörüyle teması minimuma indirmek için vajinal duvarlara doğru bastırılmalıdır. Doğrudan tümöre sokulacak bir parmak faydalı bir bilgi vermez ve ciddi düzeyde kanamaya sebep olur.

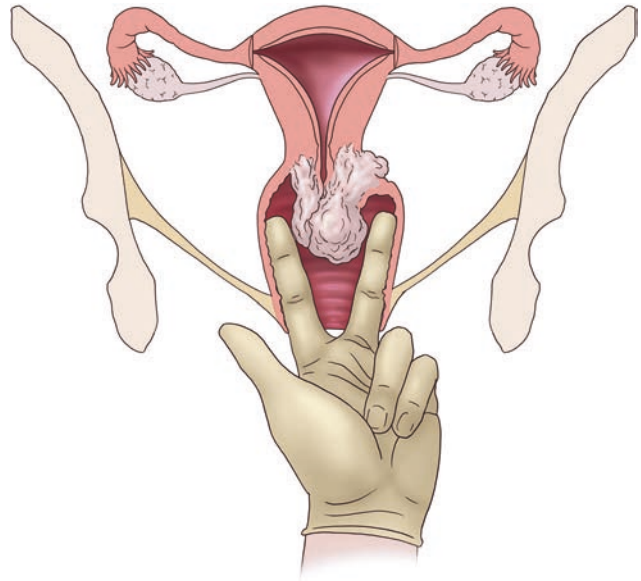

ŞEKİL 4.5 İntravajinal tümörün çapının tahmin edilmesi. Ekzofitik tümörün çapı vajene iki parmak konarak tahmin edilebilir. Ancak, serviksin kendisinin büyüklüğü sadece rektovajinal muayene ile tahmin edilebilir. Rektovajinal muayene yapılmadığında masif endoservikal tümörler bile kolayca atlanabilir.

Tanısal Görüntüleme Çalışmaları

Bu bölüm özellikle jinekolojik kanserlere bağlı rejyonel metastazların değerlendirilmesinde tanısal görüntüleme çalışmalarının kullanılmasıyla ilişkili genel ilkelere ve bazı potansiyel zorluklara değinmektedir. Özellikle primer bölgenin belirlenmesi için hastalık bölgesine özgü tanısal görüntüleme çalışmaları Bölüm 10-15'te ayrıntılı olarak anlatılmıştır.

Rejyonel Lenf Nodlarının Değerlendirilmesi

Jinekolojik kanserler sıklıkla rejyonel lenf nodlarına metastaz yapar. Ancak yaygın rejyonel metastazları olan hastalarda bile tedavi volümü nodal metastazı ve risk altındaki bölgeyi kapsıyorsa ve radyasyon dozu metastatik bölgeleri kontrol etmek için yeterliyse kür sağlanabilir. Bölgesel tedavi volümü Bölüm

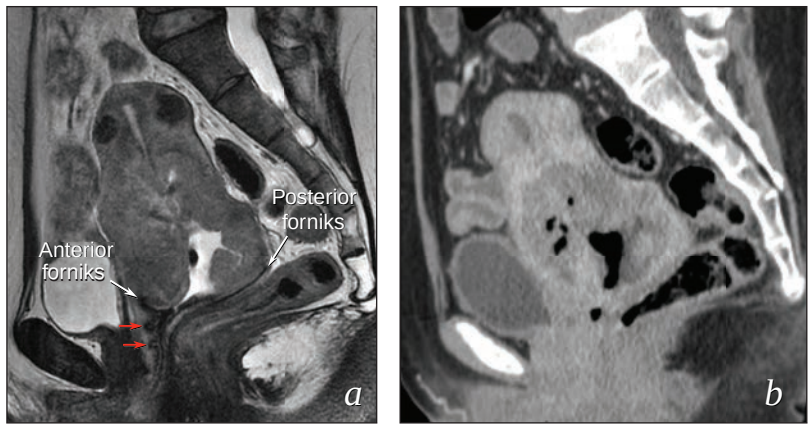

ŞEKİL 4.4 Hastalığın distal uzanımını tahmin etmek. Serviks vajenin anterior duvarına yerleştiğinden ekspansil tümörler sıklıkla anterior vajen duvarına basar ve posterior duvarı gerer. Bu durumda MRG anterior duvarın (*a, kırmızı oklar*) bir akordeon gibi katlandığını gösterir; mukozal vajinal tutulum olmamasına rağmen muayenede tümör ile midpubis düzeyinde introitus düzeyinde karşılaşılmıştır. Posterior vajen genişleyen tümör tarafından gerilmiştir. Bu durum her zaman distal vajenin gerçek infiltrasyonundan ayırt edilmelidir. Çoğu vakada olduğu gibi burada BT (*b*) vajinal tutulumun olup olmadığı hakkında faydalı bilgi vermemiştir.

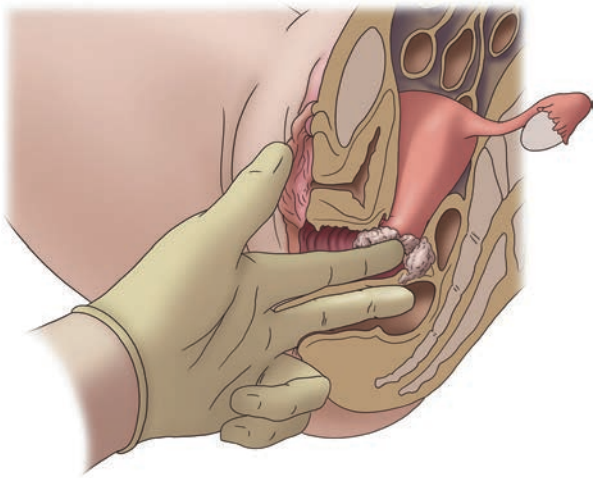

ŞEKİL 4.6 Rektovajinal muayene. Rektovajinal muayene ile paraservikal dokuların, özellikle de tümör tarafından infiltre olma ihtimali olan kardinal ve uterosakral ligamentlerin değerlendirilmesi yapılır. İşaret parmağı vajinal fornikste herhangi bir ekzofitik sevikal tümörün lateraline yerleştirilmelidir. Daha sonra paraservikal boşlukta forniksin süperiorunda olabilecek herhangi bir nodülariteyi palpe etmek için rektal parmak kullanılır. Rektal parmağın paraservikal dokuları palpe etmek için yeterince yüksekte olmasına dikkat edilmelidir; rektal parmak tarafından hissedilen nodüler intravajinal tümörün parametriyum tümör infiltrasyonu ile karıştırılmamalıdır.

5'te anlatıldığı gibi lokal ve rejyonel anatominin anlaşılmasına bağlıdır.

Gerekli radyasyon dozu metastatik lenf nodunun boyutuna bağlıdır. 45-50 Gy'lik radyasyon dozu neredeyse her zaman minimal mikroskobik nodal hastalığı kontrol etse de tümör nedeniyle büyümüş olan lenf nodları için 60-80 Gy'lik daha yüksek radyasyon dozları gerekir. Radyasyon onkologları için bölgesel görüntülemenin amacı yüksek radyoterapi dozunun gerektiği lenf nodlarının ve rejyonel tedavi volümünü büyütmeyi gerektiren tutulu lenf nodu bölgelerinin belirlenmesidir. BT, MRG, PET ve ultrason bu konuda faydalı olabilir.

- *BT ve MRG.* Bu non-invazif görüntülemeler lenf nodlarının değerlendirilmesinde yaygın olarak kullanılmaktadır. Her ikisi de benign ile malign arasında ayrım yapmak için nod büyüklüğüne bağımlıdır (aksiyal düzlemdeki kısa aks çapı ölçülür). Normal büyüklüğün üst sınırı için öneriler kullanıldığında (**Tablo 4.1**) özgüllük %90'a yaklaşabilir.[1] Ne var ki enfeksiyon ya da reaktif hiperplazi lenf nodlarında benign büyümeye sebep olabilir veya normal büyüklükteki lenf nodlarında tümör hücreleri olabilir. Sınırda büyüklükteki nodlar için, düzensiz bir nod kenarı, yuvarlak şekil (kısa-uzun aks oranı >0.8), normal yağlı hilusun kaybolması ya da santral nekroz varlığı tümör tarafından tutulumu düşündürebilir. Ancak, bu büyüklükte tanısal doğruluk düşüktür ve bu da çoğu BT ya da MRG çalışmasında sadece %50-60'lık duyarlılık oranına sahiptir.[1,2] Büyüklüğü sınırda olan bazı lenf nodları radyasyon onkoloğu için en büyük zorluklardan birini oluşturur. Eğer bu tip lenf nodlarında karsinom hücreleri varsa 45 Gy nüksü önlemek için yeterli olmayabilir. Genel olarak bu lenf nodları daha detaylı araştırılmalıdır ya da bu lenf nodları ilk tutulma ihtimali yüksek olan lenf nodları ise veya bilinen tutulum yerinin komşuluğunda yer alıyorsa tutuluymuş gibi tedavi edilmelidir **(O.S. 10.8, 10.9, 12.1, 13.7)**.

TABLO 4.1 Normal Lenf Nod Çapının Üst Sınırları Hakkında Önerilen BT ve MRG Kılavuzları

Bölge	Çap, mm[a]
Üst paraaortik	9
Distal paraaortik	11
Common iliyak	9
İnternal iliyak	7
Obturator	8
Presakral, paraservikal, perirektal	Görülmedi
İnguinal	15

[a]*Transvers düzlemde ölçülen kısa aks çapı.*

Lai G, Rockall AG. Lymph node imaging in gynecologic malignancy. Semin Ultrasound CT MR. 2010;31:363–376. Eserinden alınmıştır.

- *Pozitron emisyon tomografi (PET).* PET'de çoğu malign tümörde glukoz taşıyıcısı-1 aşırı ekspresyonundan kaynaklanan glukoz metabolizmasındaki artışı tespit etmek için ^{18}F-FDG kullanır. PET genellikle kontrastsız BT ile füzyon yapılır. Ancak bazı olgularda kontrastlı BT ile kombine edilir ki bu görüntü füzyonu ve hedef tanımlanması için özellikle faydalıdır. BT veya MRG ile karşılaştırıldığında PET serviks kanserine bağlı lenf nodu metastazlarını daha doğru saptamakta ve duyarlılığı %75-85, özgüllüğü yaklaşık %95'tir.[2,3] PET, özellikle boyutu sınırda olup metastaz içeren ve bu sebeple boost dozu gereken lenf nodların tespitinde yardımcıdır. Ayrıca, çok obez hastalarda BT kalitesi oldukça kötü olduğu için muhtemel lenf nodu metastazlarının değerlendirilmesinde PET en iyi yöntemdir (**O.S. 13.5 ve 13.10**). Ancak PET'in birkaç sınırlılığı bulunmaktadır. Asıl olarak özgüllüğü görece düşük (vulva kanseri olan hastalar için yaklaşık %60-70) olduğu için inguinal nodların değerlendirilmesinde doğruluğu zayıftır.[2] Enfeksiyon sıklıkla lokal ileri kanseri olan hastalarda görülür ve drene eden lenf nodlarında FDG-tutan inflamatuar yanıtlara sebep olabilir (**Şekil 4.7**). Postoperatif inflamasyon da yanlış pozitif sonuçlara sebep olabilir ve bundan dolayı PET cerrahiden sonraki en az 6-8 hafta boyunca operasyon sahasının değerlendirilmesinde önerilmez. Normal yapılardaki (örn üreterler, overler, barsak) fizyolojik alımı anormal lenf nodlarını işaret ediyor diye yorumlamamak için dikkatli olunmalıdır. Vakalarımızda, FDG-tutan nodların normal fizyolojik alımı olan overlerin

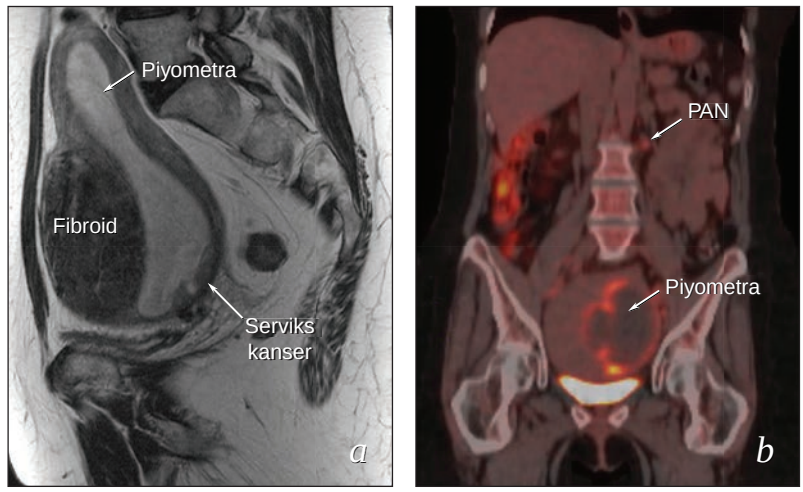

ŞEKİL 4.7 İnflamasyona bağlı yanlış pozitif PET bulguları. PET, özellikle lokal ileri jinekolojik kanseri olan hastalarda lenf nodu tutulumunun değerlendirilmesinde önemli bir görüntüleme yöntemidir. Ancak potansiyel olarak yanlış pozitif bulgu verebileceği konusunda dikkat edilmelidir. Bu vakada serviks kanseri ve büyük bir uterus fibroidi olan bir hastada masif bir piyometra ile birlikte uterus kavitesini püy doldurduğu tespit edilmiştir (*a*). Bu hastanın ilk değerlendirmesinin bir parçası olarak yapılan PET-BT (*b*) infrarenal paraaortik bölgede tek bir hipermetabolik lenf nodu görülmüştür. Servikse sınırlı olan tümör için bu çok alışılmadık bir patern olmasına rağmen uterus fundusunda aktif enfeksiyonu olan bir hasta için bu şaşırtıcı bir bulgu değildir (Bölüm 5). Lenf nodundan biyopsi tutulumun inflamasyon olduğunu gösterdi ve hasta sadece pelvik bölgeden tedavi edildi (PAN, paraaortik nod).

FDG-tutan lenf nodu olarak yanlış yorumlandığını da gördük. Bu ayrımı kontrastsız BT'de yapmak çok zor olabilir. PET'in en önemli dezavantajlarından birisi de maliyetidir; ABD'deki sigorta şirketleri genellikle serviks ve vajina kanserlerin evrelemesinde PET'in değerini kabul etse de endometriyal kanserin evrelemesinde ya da diğer jinekolojik kanserlerin takibinde nüks şüphesi yoksa onay vermemektedir. Ancak, biz gros lenf nodu tutulumu nedeniyle tedavi edilecek olan her hastada PET çekilmesini öneriyoruz.

- *Ultrason*. Ultrason, özellikle başka çalışmalarda şüpheli olarak yorumlanan inguinal lenf nodlarının değerlendirilmesinde faydalıdır. Bildirilen %80-85 duyarlılık ve %80-90 özgüllük değerleri ise PET dahil diğer noninvazif çalışmalardan çok daha iyidir **(O.S. 12.10)**.[4] Tecrübeli ellerde yapılıp ince iğne aspirasyonu ile birleştiğinde ultrasonun doğruluğu %95'i geçebilir. Ultrason ayrıca supraklaviküler lenf nodlarından biyopsi yapmak için kılavuzluk yapmada da faydalıdır. Ne yazık ki sadece yüzeyel lenf nodlarının değerlendirilmesinde oldukça kullanışlıdır.

Özetlemek gerekirse, PET lokal ileri serviks kanseri, vajina kanseri ya da rejyonel nüks yapmış karsinomu olup radikal radyoterapi düşünülen her hastada lenf nodlarını değerlendirmek için tercih edilecek tetkiktir. PET çekme ihtimali yoksa kontrastlı BT istenebilir. BT vulva kanserin rejyonel değerlendirmesinde başlangıçta istenecek en iyi çalışmadır; ancak şüpheli inguinal lenf nodlarının değerlendirilmesinde en duyarlı yöntem ultrasondur. Sonuçlar tedaviyi değiştirecekse ultrason kılavuzlu biyopsi (yüzeyel nodlar için; **O.S. 12.10**) ya da BT kılavuzlu biyopsi (daha derin lezyonlar için) (**Şekil 4.8**) düşünülmelidir; ancak bu tekniklerden elde edilecek sonuç tetkiki yapan girişimsel radyoloğun becerisi ile ilişkilidir.

Primer Lezyonun Değerlendirilmesi

Primer hastalığı değerlendirmek için kullanılan tanısal görüntüleme yöntemleri Bölüm 10-14'te detaylandırılmıştır. Ancak bazı genel ilkeler burada anlatılacaktır.

- *MRG*. MRG ile elde edilen mükemmel yumuşak doku kontrastı serviks, vajen, uterus ve diğer yumuşak doku bölgelerindeki primer hastalığın değerlendirilmesinde MRG'yi en kullanışlı tetkik haline getirmektedir. Ancak hastanın hazırlanması, koil seçimi, kontrast verilmesinin zamanlaması ve görüntü elde etme yöntemi çalışmanın niteliğini dramatik olarak etkileyebilir.[5] Çalışmanın amacını net bir şekilde tarif etmek ve tanısal görüntüleme yapan kişiyle görüşmek önemlidir. Örneğin, bir pelvik MRG görüntüsü özellikle istenmediği sürece tüm vulvayı içermez. Vajene aköz jel konması MRG'nin vajen duvarı lezyonlarını tanımlama becerisini ve vajen tutulumu ile ekzofitik serviks tümörünün ayırt edilmesini büyük ölçüde artırır, ancak bunun özellikle istenmesi gereklidir **(O.S. 10.5, 10.7, 10.8, 11.2, 11.9, 11.10, 13.3)**.[6] Hedef hacmin tanımlanmasını kolaylaştırmak için tedavi pozisyonunda elde edilen MRG'ler BT simülasyonları ile birleştirilebilir. Ancak MRG'da bor açıklığı sınırlaması sebebiyle özellikle kurbağa bacağı pozisyonunda işlem

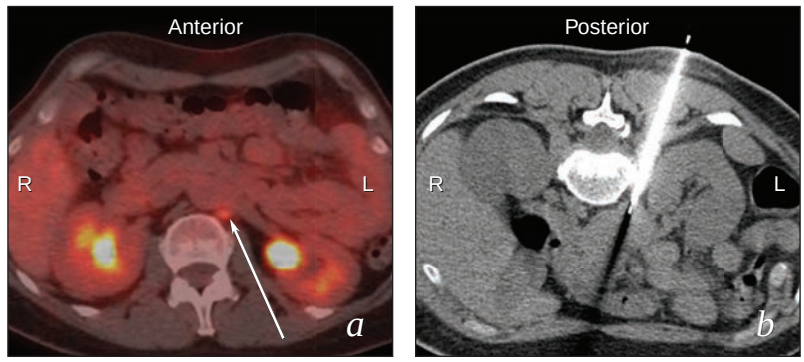

ŞEKİL 4.8 BT kılavuzlu ince iğne aspirasyon biyopsisi. Genellikle ilk nüks bölgesinin histolojik olarak belgelenmesi önerilir. Deneyimli bir girişimsel radyoloğun ellerinde, küçük şüpheli nodlara bile başarılı bir şekilde biyopsi yapılabilir. Bu zorlu vakada serviks kanseri nedeniyle radyoterapinin tamamlanmasından 4 ay sonra FDG tutan küçük bir lenf nodu tespit edildi. Bu nod önceki radyoterapi alanının hemen üzerindeydi. BT kılavuzluğunda bir biyopsi iğnesi sol böbrekle komşu vertebra gövdesi arasındaki dar boşluktan sokuldu. Patolojik değerlendirme sonucunda nüks skuamöz karsinoma olduğu tespit edildi. Bu hastanın tedavisi ve sonuçları **O.S. 10.7**'de tartışılmıştır.

yapılacak hastalarda setup dizaynında bir takım ayarlamalar yapılması gereklidir. Bir dizi yeni teknik özel durumlarda MRG'nin kullanışlılığını geliştirebilir. İnce kesit (1-2 mm) volumetrik, T2 ağırlıklı sekanslar minimal kesit kalınlığıyla farklı düzlemlerde işlem yapılmasına izin verir; bu sekans tipi planlama BT'si ileartefaktsız çok iyi füzyonlar sağlayabilir ve görüntü kılavuzluğunda yapılacak brakiterapi için özellikle kullanışlıdır ancak elde edilme süresi daha uzundur. Dinamik kontrastlı MRG ve difüzyon ağırlıklı görüntüleme dahil bir dizi yeni fonksiyonel görüntüleme teknikleri tanısal ve prognostik değerleri bakımından şu anda araştırılmaktadır.[7]

- *BT*. Kontrastlı BT sıklıkla serviks ve diğer pelvik tümör kitlelerini tespit etmek için kullanılabilir. Yumuşak doku kontrastının kötü olması sıklıkla BT'nin santral pelvik hedef volüm belirlenmesini sınırlandırır (**Şekil 4.4**). Ancak; koronal ve sagital rekonstrüksiyon yapılmış modern yüksek çözünürlüklü, kontrastlı BT görüntüleri çok daha net görüntüler sağlar ve birçok vakanın planlanmasında faydalı olabilir.
- *PET*. İlişkilendirme yapılmamış PET taramalarında tetkikin uzaysal çözünürlüğünün düşük olması sebebiyle tedavi planlamasında sınırlı değere sahiptir ve radyoterapi planlamasında kullanılacak BT ile birlikte değerlendirilemez. Son yıllarda PET taraması BT taraması ile birlikte elde edilmektedir. PETBT'nin planlama BT'si ile doğru bir şekilde füzyon yapılması ile özellikle ekstrauterin yumuşak doku kitlelerinin hedef volüm tanımlanması çok daha iyi olabilir **(O.S. 11.8, 13.10, 14.1, 15.2)**. Ancak BT ve PET ardışık olarak elde edildiğinden iç organ hareketi ve iki çalışmada farklı nefes alma protokolleri atenüasyon düzeltmelerini ve BT ve PET arasında eşleştirme yapılmasını etkileyebilir. Son zamanlarda, giderek daha fazla kurumda PET-MRG çekimi yapılmakta ve bu konuda deneyim artmaktadır. Pelvik malignensilerin görüntülenmesinde PET-MRG'nin PET-BT'ye göre en azından teorik olarak bazı faydaları bulunmaktadır. Bunlardan en bilineni MRG'nin daha üstün olan yumuşak doku detayı ile PET'in işlevsel bilgilerinin birleştirilmesidir. Ayrıca PET ve MRG birlikte elde edildiğinden hatalı kayda bağlı kusurlar ortadan kaldırılmış olur. Bu tetkiklerin nüks pelvik malignensileri olan hastalarda tanısal değerine ilişkin erken dönem çalışmalarda farklı sonuçlar elde edilmiştir[8,9]; ancak bu teknolojinin radyoterapi planlamasında kullanılması konusunda ilave çalışmalara ihtiyaç vardır.

Görüntüleme Tetkiklerinin Planlama Öncesinde Gözden Geçirilmesi

Simülasyon ve tedavi planlamasından önce radyasyon onkoloğu hasta ile ilgili tüm görüntüleme tetkiklerini kişisel olarak gözden geçirmelidir. Aksiyal, koronal ve sagital görüntülerin dikkatlice üzerinden geçerek raporda bahsedilen her türlü pozitif ya da şüpheli bulguları ve radyoloji raporunda bahsedilmemiş ama olabilecek potansiyel ilgi alanlarını belirlemeye çalışmalıdır.

İdeal olarak radyoterapi simülasyon öncesi lokal ve rejyonel hedef volümleri tanımlamak ve uzak metastazları dışlamak için gereken tüm çalışmalar yapılmış olmalıdır. Hastanın belirtileri ya da takvimle ilgili kısıtlılıklar sebebiyle tüm tanısal bilgi elde edilmeden önce simülasyon yapılması zorunlu olursa simülasyon en olası bulgulara uyum sağlayacak şekilde yapılmalıdır. Özellikle beklenmedik nodal tutulum genişletilmiş radyoterapi alanlarını zorunlu kılarsa hastanın pozisyonu ve tarama aralığı bu olasılığa uyum sağlayacak şekilde ayarlanmalıdır (Hasta Set-up'ı ve Eksternal Radyoterapi için Hasta Ayarlanması ve Simülasyon Bölümüne bakınız).

Ne Zaman Radyologdan İlave Konsültasyon İstenmeli

Bulguların doğası ve yerleşimi hakkında bir şüphe olduğunda radyologdan ek konsültasyon istenmelidir. Alan içindeki nüksler nadiren kurtarma tedavisi ile tedavi edilir. Radyolog ile radyasyon onkoloğu arasındaki yanlış

yorumlama veya yanlış iletişim kür sağlamak yerine kontrol edilemeyen hastalığın ilerlemesine sebep olabilir. Çok karmaşık vakalarda uzman bir radyologdan kişisel bir konsültasyon çok faydalı olabilir. Diğer vakalarda radyoloji uzmanına serinin ne olduğu, kesit sayısı ve anormal ya da şüpheli bulgularla ilgili çok spesifik bilgiler sorulabilir. Radyolog ve radyasyon onkoloğu farklı yerlerde ise PACS (picture archiving and communications systems) ve tedavi planlama sisteminden görüntülerin e-posta ile iletilmesi ile sorunlar çözülebilir.

Planlama BT'si ile Tanısal Görüntüleme Tetkiklerinin Füzyonu

Eldeki görüntülemelerin her birisi tedavi planlama BT'siyle füzyon yapıldığında hedef volüm belirlenmesini kolaylaştırması açısından değerlendirilmelidir. Pelvisin omurga ve bacaklara göre pozisyonu görüntülemeler arasında farklılık gösterdiğinden, dozimetriste en fazla ilgilenilen alanlar (örn pelvis ya da paraaortik nodlar) hakkında bilgi verilmelidir. Lüzumu halinde farklı alanlara odaklanılarak birden fazla füzyon yapılabilir ya da klinisyen planlama sisteminde füzyon yapmayı öğrenebilir. Alternatif olarak birkaç hizmet sağlayıcı deforme edilebilen imaj eşleştirmeye olanak sağlayan füzyon araçları geliştirmiştir; böylece ilgilenilen alanda optimal füzyon elde edilebilir.

Görüntü füzyonu nodal ya da santral hedeflerin belirlenmesinde oldukça faydalıdır. Ancak, farklı çalışmalarda tümörün ve kritik yapıların pozisyonlarındaki değişiklikler internal hedef volümlerin (internal target volumes; ITV) tasarlanmasında faydalı olabilir.

RADYOTERAPİ STRATEJİSİ GELİŞTİRİLMESİ

Tedavi Amacı—Küratif mi Yoksa Palyatif mi?

Hastanın küratif mi yoksa palyatif amaçla tedavi edileceği kararı kritik bir karardır ve tedaviye başlanmadan önce bu kararın verilmesi gereklidir. Jinekolojik onkoloji hastaları için, bu çok zor bir tercih olabilir. Palyatif, hipofraksiyone tedavi başlatıldıktan sonra küratif tedaviye dönmek neredeyse imkansızdır; 3 ya da 4 Gy fraksiyon dozundan iki ya da üç fraksiyonun pelvis merkezine verilmesi radikal tedavinin verilebilmesini önemli ölçüde sınırlar ve potansiyel olarak komplikasyonsuz kür olasılığını azaltır. Bu sebeple, lokal rejyonel sınırlı tümörden kaynaklanan kanamayı kontrol etmek için *küçük hipofraksiyone tedavi alanlarının kullanılmasını önermiyoruz.* Kısa bir hiperfraksiyone pelvik radyoterapi (1.8-2 Gy bid, 2-3 gün boyunca) genellikle kanamayı kontrol eder ve hastanın küratif tedavisine entegre edilmesi çok daha kolaydır (Bölüm 10-16).

Kural olarak, radyoterapi endikasyonu olan ve lokal rejyonel olarak sınırlı hastalığı olan çoğu hasta küratif amaçla tedavi edilmelidir. Günümüzde modern görüntüleme yöntemleri hastalığın uzanımını tanımlama becerimizi artırmıştır. Konformal radyoterapi yöntemleri sıklıkla kemoterapi ile kombine edildiğinde yaygın lokal rejyonel hastalığın kontrolünü bile sağlamak mümkün hale gelmiştir. Bunlar sayesinde 15-20 yıl önce sadece palyatif tedavi için düşünülen çok sayıda hastada kür elde etmek artık mümkündür **(O.S. 10.10, 11.2, 12.8, 15.1, 15.2)**.

Ne var ki, majör risk faktörlerinin çoğunu taşıyan bazı hastalar için kür şansı oldukça azdır bu da küratif tedaviyi haklı çıkarmayabilir. Örneğin supraklaviküler metastazı **(O.S. 10.10)**, masif nodal hastalığı **(O.S. 15.1, 15.2)** ya da evre 4A lokal hastalığı **(10.11, 11.10)** olan serviks kanserli hastalarda bazen iyi yanıt elde edebilir. Ancak, tüm bunların hepsinin olduğu hastada kür şansı çok düşüktür (muhtemelen %1 ya da %2) ve özellikle hastanın performans durumu bu tip olgularda kötü olduğundan, küratif bir tedavi yaklaşımı uygun olmayabilir. Böyle vakalarda belirtilerin düzelmesi için kısa süreli palyatif radyoterapi düşünülebilir (Bölüm 16) ya da tedaviye kemoterapi ile başlanıp daha sonraki bir tarihte konsolidasyon amaçlı radyoterapi düşünülebilir (Bölüm 3).

Yaygın hematojen metastazları olan hastalarda genellikle tedavilerle kür sağlanamaz. Ancak, benign durumlarda veya bazı kür edilebilecek düşük dereceli malignensilerin (örn lenfoma) görüntüleme bulguları metastatik karsinomadan ayırt etmek zor olabileceği için metastatik hastalıkta histolojik doğrulamanın yapılması önerilir

Küratif amaçla başlanılan tedavi uzak metastaz tespit edildiğinde palyatif tedaviye döndürülebilir. Özellikle biyopsi almak için çok küçük tümörü olan ve çelişkili bulguları olan hastalarda radikal tedaviye başlanması ve belli aralıklarla progresyon açısından hastanın değerlendirilmesi gereklidir. Ancak, büyük pelvik ya da geniş alanlar ve uzun süreli tedavi kürleri hastanın yaşam kalitesini bozabilir ve gelecekteki palyatif kemoterapi için gerekebilecek kemik iliği rezervini azaltabilir. Bu sebeplerle tedavi kararı verirken çok dikkatli olunmalıdır.

Eksternal Radyoterapi Tekniği

Planlanan eksternal radyoterapi tekniği hastanın tedavi pozisyonu, immobilizayon yöntemi, bolus kullanımı ve diğer konularla ilgili tercihleri etkileyecektir. İlgili tüm klinik bilgi toplandıktan sonra deneme amaçlı bir tedavi volümü ve teknik yaklaşım belirlenmelidir. Eksternal radyoterapi hakkındaki tercihler bazı vakalarda tedavi planlama sürecinde değişse de gereksiz tekrarlamalardan kaçınmak için simülasyon öncesinde akılda bir plan olması önemlidir.

Brakiterapi

Brakiterapi birçok jinekolojik kanser hastasının tedavisinde önemli bir rol oynamaktadır. Sonraki bölümlerde tartışılacağı gibi bazen brakiterapi kullanma ya da kullanmama kararı hastanın eksternal radyoterapiye yanıtı görüldükten sonra alınabilir. Bu kararı vermeden önce takvim belirleme ve monitörizasyonun önemi Bölüm 7 ve 8'de tartışılmıştır. Ancak, eksternal radyoterapi dozu ve fraksiyonasyonu daha

sonraki brakiterapi seçeneklerini etkileyeceği için planlama öncesi tüm olasılıklar değerlendirilmelidir. Brakiterapi başka bir radyasyon onkoloğu tarafından yapılacaksa, öncesinde brakiterapi uygulayacak radyasyon onkoloğu ile birlikte hastayı değerlendirdikten sonra eksternal radyoterapi parametreleri hakkındaki karar verilmelidir.

EKSTERNAL RADYOTERAPİ İÇİN HASTA SET-UP'I VE SİMÜLASYONU

Simülasyon için Hazırlık

Bir hastanın tedavi planının kalitesi sıklıkla ilk simülasyonun kalitesine bağlıdır. Hasta simülatöre getirilmeden önce hastanın hikayesindeki birkaç önemli özellik ve klinik değerlendirme her zaman dikkate alınmalıdır.

Nodal hedef volümün proksimal sınırı nedir? Bu soruya verilecek cevap hastanın kol pozisyonunu, taramanın kapsamını ve izomerkezin yerleşimini etkiler. Proksimal sınırın belirlenmesi tanısal görüntüleme çalışmalarının ve ilgili cerrahi bulgularının detaylı olarak gözden geçirilmesini gerektirir. Üst alanın kenarını belirlemede kullanılan klinik parametreler 5. Bölümde ve o bölgeye özgü bölümlerde detaylı olarak tartışılmıştır.

Hedef volümün distal sınırı nedir? Bu sorunun cevabı simülasyon taramasının distal kenarını, izomerkezin yerleşimini ve sıklıkla optimal bacak pozisyonunu belirler. Görüntüleme çalışmalarının detaylı olarak gözden geçirilmesi ve detaylı pelvik muayene ile primer tümörün distal uzanımına özellikle dikkat edilmesi gereklidir. Vajen tutulumu olan çoğu hastada, hastalığın distal sınırını belirlemek için invazif (fiducial) işaretleyiciler konulmalıdır (aşağıda tartışılmıştır).

Geniş görüş alanına ihtiyaç var mı? Obez olan ya da kurbağa bacağı pozisyonunda simülasyon gereken hastalarda genellikle geniş bora sahip tarayıcıyla simülasyon gerekir. Simülatör ile tüm dış konturlar tek bir taramada görüntülenemeyecekse tam bir dış konturu elde etmek için hasta masanın üzerinde kaydırıldıktan sonra tekrar tarama yapılır ve daha sonra taramalar birleştirilir[10] (**Şekil 4.9**).

Oral ya da İntravenöz Kontrast Madde Kullanımı

BT sırasında intravenöz ya da oral kontrast maddelerin verilmesi lenf nodu kompartmanlarının, intrapelvik tümörlerin ve kritik yapıların daha iyi belirlenmesini sağlar. Ancak, kontrast verilmesi hasta için rahatsızlık vericidir ve ekstra hemşire desteği gerektirir. Eğer hastanın daha evvel çekilmiş yüksek kaliteli tanısal görüntüleme çalışmaları varsa kontrast kullanılması gerekli olmayabilir. Tanısal BT, PET ya da

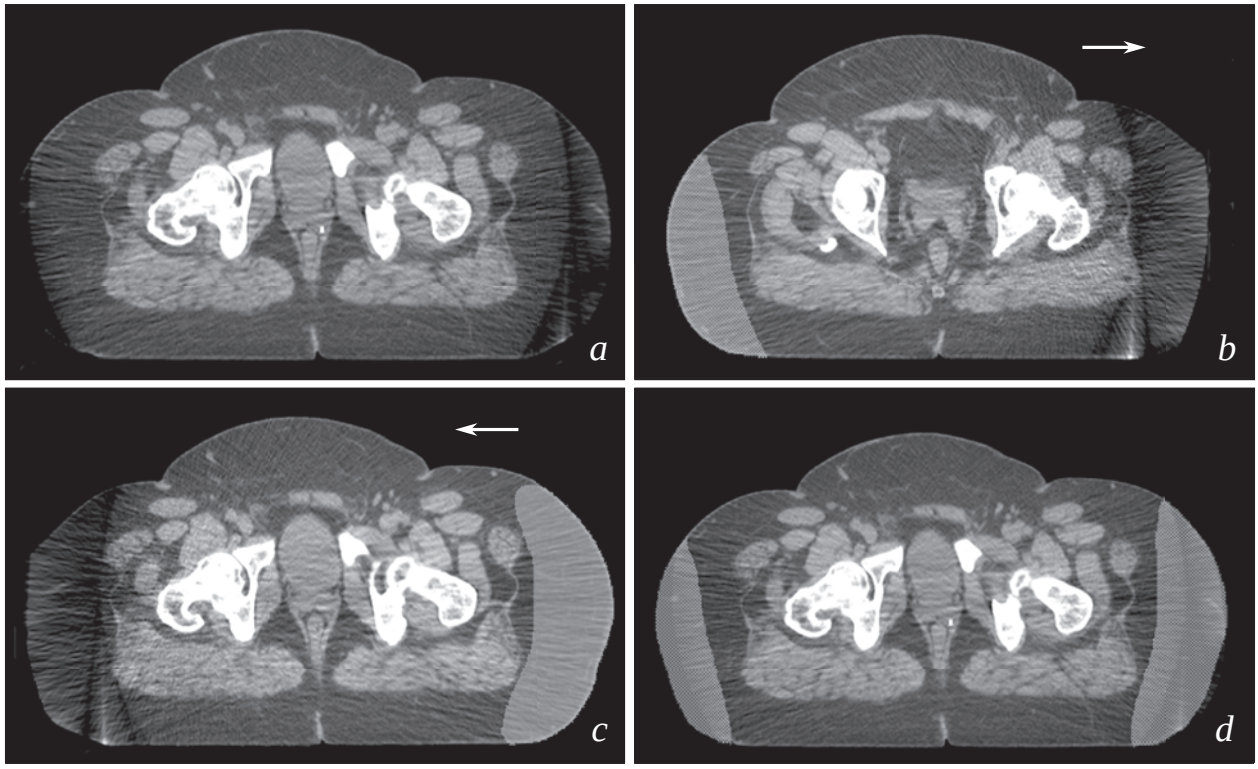

ŞEKİL 4.9 BT simülatörü görüş alanını aşan çaptaki hastalar için tam kontur elde etme teknikleri. İlk planlama BT taramasında lateral konturun bazı kısımları kayıpsa (*a*) hasta sağa (*b*) ve sola (*c*) kaydırılıp tekrar taranır. Üç tarama daha sonra birleştirilebilir ve tam bir eksternal kontur (*d*) oluşturmak için kullanılır. Daha sonra doku eşdeğeri bir dansite ile doldurulabilir.

MRG taramalarının DICOM dosyaları hastanın planlama BT görüntüleri ile kolaylıkla birleştirilebilir. Füzyon sırasında görüntü kalitesinde hafif kötüleşme olsa da bu yaklaşımın birkaç avantajı bulunmaktadır:

- Tanısal görüntüleme çalışmaları deneyimli radyoloji uzmanı tarafından gözden geçirilmiştir ve belirsiz bulgular ile ilgili tartışmalarda kolaylıkla referans alınabilir.
- Hasta kontrast madde verilmesine bağlı olarak ilave zaman, rahatsızlık ve riske maruz kalmamış olur.
- Tedavi planlaması hesaplamalarında kullanılacak bilgisayarlı tomografi heterojenlik için düzeltilmiş doz hesaplamalarında anormalliklere sebep olabilecek yüksek atom numaralı materyal içermez; bu durum oral ya da rektal kontrast verildikten sonra özellikle bir problemdir ve ancak ikinci, kontrastsız bir görüntü elde ederek ya da kontrastlı bölgeleri görüntülerden çıkarmak için emek verilerek bundan kaçınılabilir.

Hastaya Pozisyon Verilmesi ve İmmobilizasyon

Hastaya pozisyon verirken ve immobilizasyon yöntemini seçerken birkaç faktör dikkate alınmalıdır. Tek bir set-up tüm klinik durumlar için ideal değildir.

Yüzüstü ya da Sırtüstü

Birkaç sebepten dolayı sırtüstü pozisyon verilmesi jinekolojik hastalarda tercih edilir. Sırtüstü pozisyon birçok hasta için daha konforlu ve özellikle obez hastalar için daha tekrarlanabilirdir. Belly board kullanılan yüzüstü teknikleri merkezi pelviste yüksek doza maruz kalan barsak hacmini azaltsa da anterior yapıların (eksternal iliyak nodlar ve uterus) ve abdominal lenf nodlarının dahil edilmesi birçok jinekoloji hastası için bu avatajı azaltmaktadır. Açık bacak pozisyonu ile perinenin korunması isteniyorsa, hasta sırt üstü yatmalıdır. Bazen yüzüstü pozisyon (belly board olsun ya da olmasın) barsak ile hedef arasında daha iyi bir ayrım sağlar. Nadir vakalarda kısmi bir lateral dekübit pozisyonu da faydalı olabilir.

Açık ya da Kapalı Bacak Pozisyonu

En tekrarlanabilir bacak pozisyonu bacakların standardize bir yastık (**Şekil 4.10a**) ya da kişiye özgü vakumlu bir yastık (**Şekil 4.10b,c**) ile sabitlenmesidir. Distal vajen tutulumu olan hastalar kurbağa bacağı ya da açık bacak pozisyonunda yatırılabilinir; bu durum inguinal deri katlantılarına radyasyon maruziyetini azaltarak lokal deri reaksiyonlarını anlamlı olarak azaltır (**Şekil 4.10d**); bolus tümör için risk altında olan deriye yeterli dozun verilmesini sağladığı için gerekli olabilir (Bölüm 6). Kurbağa bacağı pozisyonu bacak pozisyonundaki ufak oynamaya bağlı hatalara sebep olabilir. Bu hatalar inguinal lenf nodlarının pozisyonunda ilave belirsizliğe sebep olabilir. Bu sebeple, bu lateral hedefler için, özellikle obez hastalarda daha büyük PTV marjı vermek gerekebilir.

Üst Beden Pozisyonu

Paraaortik lenf nodları hedef volüme dahil edilirse, hastanın kollarına başının üzerinde pozisyon verip ikinci bir ayarlanabilir immobilizasyon (cradle) kullanılarak sabitlenmelidir (**Şekil 4.10c**). Üst kol pozisyonunun tekrarlanabilir olması çok önemlidir, çünkü kol pozisyonundaki çok küçük değişiklikler bile omurga eğimini ve paraspinöz hedeflerin pozisyonunu değiştirebilir.

Radyo-Opak İşaretleyiciler

Mümkün olduğunda hedef volüm ya da kritik yapı tanımlanması ile alakalı yapıların sınırlarının belirlenmesi için radyo-opak işaretleyiciler kullanılmalıdır.

Vajinal Apeks

Vajinal insizyon radyo-opak materyalle kapatılmadığı sürece aksiyal ve hatta rekonstrükte BT kesitlerinde posthisterektomi vajinanın apeksinin belirlenmesi zor olabilir. Bu sebeple, saat 3 ve saat 9 hizalarına, ideal olarak vajinal skarın uçlarına, iki tane küçük altın ya da platin işaretleyiciler yerleştiriyoruz (**Şekil 4.11**). Bu belirteçler vajinal klinik hedef volümü ve ITV'yi daha doğru belirlememizi sağlar. İntrakaviter aplikatörlere doğru pozisyon verilmesi için de çok faydalıdırlar. Biz bu yöntemi vajenin biçimini bozan, heterojenlik hesaplamalarını değiştiren ve simülasyon sırasında apeks ile temas halinde olmayabilecek kontrast emdirilmiş tamponlara tercih ediyoruz. Tampon yöntemi apeksin doğru lokalizasyonuna daha az bağımlı olan AP-PA ya da dörtlü alan tekniklerinin simülasyonu için kullanışlı olabilir. İntravajinal jel de vajinal sınırları bozar. Simülasyon sırasında vajeni lokalize etmek için sert cihazlar (örn, silindirler) cihaz tedavi sırasında da kullanılıp kesin bir şekilde tekrar pozisyon verilmeyecekse asla kullanılmamalıdır. Bu cihazlar vajenin şeklini ve pozisyonunu anlamlı biçimde bozarlar ve hedef sınırlarının belirlenmesinde ciddi hatalara yol açabilirler (Şekil 6.2).

Vajinal Tümör Tutulumu

MRG gros tümör tutulumu hakkında genellikle mükemmel görüntüleme sağlasa da tümör tarafından daha yüzeyel mukozal tutulumunu her zaman göstermez. Vajinal tümör kenarlarında yerleştirilen fiducial işeretleyiciler tedavi planlanması ve daha sonra günlük görüntü kılavuzluğu için çok faydalı olabilir. Orta ya da distal vajeni tutan tümörler için tipik olarak lezyonu radyoopak işaretleyicilerle çevreleriz; bunlar sıklıkla anestezi altında muayene yapılırken yerleştirilir (**Şekil 4.11**; **O.S. 11.2-11.7**). Bu işaretleyiciler daha sonra yapılacak olan brakiterapiyi planlarken çok önemli olabilir. Brakiterapi sıklıkla tümör eksternal radyoterapiye yanıt verdikten sonra tasarlanır ve planlanır ve bu sebeple yüksek riskli hedef hacmin yeri sıklıkla örtülmüş olur.

Yüzeyel İşaretler

Doğru yerleştirildiğinde anal ve üretral belirteçler hedef volüm ve alan tasarlanmasında çok faydalı klavuzlar olabilirler **(O.S. 12.4, 12.8)**. Ayrıca deriyi içeren her türlü hedef (örn



ŞEKİL 4.10 Jinekolojik tümörlü hastalar için set-up örnekleri. Pelvik ışınlama için bacaklar sabit geometriye sahip bacak altı destek (*a*) ya da ayarlanabilir bir yastıkla (*b*) masaya sabitlenir. (*c*)'de ise genişletilmiş alan radyoterapisi için ayarlanabilir bir immobilizasyon aleti kullanılarak kollara başın üzerinde pozisyon verilmiş. D'de bacaklar vakumlu yatakla yanlardan desteklenerek kurbağa bacağı pozisyonuna konulmuş. Her iki immobilizasyon aleti masaya sabitlenmiş ve longitudinal lazerle hizalanmasını kolaylaştırmak için işaretlenmiş.

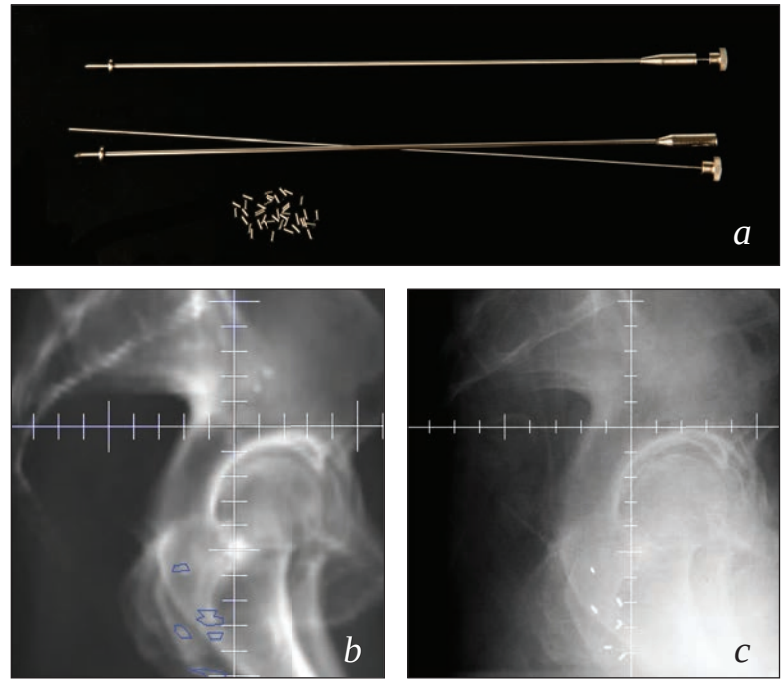

ŞEKİL 4.11 Vajinal invazif (fiducial) işaretleyicilerin yerleştirilmesi. İnvazif (fiducial) işaretleyicileri serviks ya da vajene yerleştirmek için uzatılmış bir tohum yerleştirici (*a*) kullanılabilir. Platin (*a, altta*) ya da altından yapılmış olan küçük tohumlar BT taramalarında kolayca görülebilir; dijital olarak rekonstrüksiyon yapılmış olan radyografilerde (DRR) görülmesi zor olsa da tedavi planlama BT'sinde konturlanabilir ve DRR'da kontur olarak görülebilir; (*b, mavi*) bu da tedavi sırasında alınan görüntülerle karşılaştırma yapılmasına olanak sağlar (*c*). B'deki konturlar dolu ve boş mesane taramalarında tohumların pozisyonlarını içermektedir. C ile karşılaştırma kemik yapılarda mükemmel hizalanma göstermektedir ki bunlar nodal hedefin hizalanması için iyi göstergelerdir. Vajinal işaretlerin pozisyonlarındaki küçük bir kayma ITV için kullanılan sınırlar içindedir.

vulva lezyonları, deri tutulumu olan inguinal nodları, insizyonel nüksler) tellerle ya da lezyonu çevreleyen birden çok marker ile dikkatlice işaretlenmelidir. Gros tümörün çıkarılması sırasında kontamine olmuş her skar bir telle işaretlenmeli ve hedef hacme dahil edilmelidir.

Diğer İşaretler

Hedef hacmin lokasyonunu ya da korunacak yapıların belirlenmesine yardımcı olacak her türlü yüzeyel işaret bir tel ya da marker ile işaretlenmelidir.

Bolus

Radyasyon verilen build-up bölgesinde kalan hedef hacmin tamamında tam doza erişmek için bolusa ihtiyaç duyulur. Sıklıkla kullanılan bolus materyalleri arasında SuperFlab ve nemlendirilmiş bez yer alır. Ancak bolusun kalınlığı, şekli ve hatta buna duyulan ihtiyaç bile ışın enerjisine ve tedavi açısına bağlıdır. Bu sebeple bir tedavi planı geliştirilmeden önce optimal bolus tasarımı yapılması mümkün olmayabilir. Fakat planlamayı kolaylaştırmak ve seçilmiş bir bolus materyalinin yüzeyle temasını değerlendirmek için simülasyon öncesinde bolus uygulamak sıklıkla faydalıdır. Bolus simülasyon sırasında uygulanırsa kontur belirlenmesi sırasında derideki yüzey detaylarının görüntülenmesi için bolus olmadan ikinci bir tarama daha yapılmalıdır (Şekil 6.10).

İzomerkez Seçilmesi

Radyasyon demetinin merkezi aksı keyfi olarak seçilmemeli, bunun yerine diverjan demetin hedef volümle ilişkisi optimize edilmelidir. Bir izomerkez seçerken radyasyon demeti ve izosantrik set-up'ın birkaç özelliğinin dikkatlice düşünülmesi gereklidir:

- *Periferik ışın diverjansı.* Çoğu vakada, ideal izomerkez yerleşimi hedef hacmin yaklaşık merkezidir. Bu yerleştirme radyasyon alanının sefalik-kaudal uçlarında diverjansı en aza indirir ve hedef hacmin periferinde konformalite artar.
- *Merkezi aksiyal düzlemde diverjans olmaması.* Işın merkezinin diverjans olmaması birkaç özel durumda kullanılabilir:
  - *Hedefin üst ve alt sınırlarında iki farklı teknik kullanılarak tedavi yapılacaksa* ***(O.S. 10.2)***.
  - *Özellikle duyarlı bir kritik yapıya yakınlık sebebiyle hedef hacmin bir ucunda minimal diverjans gerekiyorsa.* Jinekolojik tedavide bu 'split beam' tekniği en sık gros tümör hacmi daha önceden tedavi edilen bölgeye bitişik olması durumunda kullanılır **(O.S. 10.6)**.
- *Pozisyon vermenin tekrarlanabilirliği.*
  - *İlk set-up'ın stabilitesi.* İdeal olarak izomerkez deri yüzeyi ile altta yatan kemik yapılar arasındaki ilişkinin görece sabit olacağı bir konuma yerleştirilmelidir. Primer hedeflerin keskin açılanan ya da kararlı olmayan vücut yüzey alanlarında olabildiği jinekolojik hastalarda bu durum bir zorluk oluşturabilir.
  - *Görüntü kılavuzluğunda set-up doğruluğu.* Görüntü kılavuzluğunda radyoterapi radyasyon demetinin izomerkezine çok doğru pozisyon verilmesine genellikle izin verir. Ancak büyük alan boyutlarının sıklıkla gerektiği jinekolojik uygulamalarda küçük eğimler, rotasyonlar ya da omurganın eğriliğindeki varyasyonlar bile hedef volümün periferinde anlamlı olarak daha fazla pozisyon belirsizliğine sebep olabilir (Şekil 6.5). Bazı vakalarda izomerkezin makul bir şekilde yerleştirilmesi kritik bir yerleşimde (örn., gros hastalık kritik bir yapının ya da daha önceki radyoterapi alanı kenarının çok yakınında olduğunda) görece küçük bir PTV marjı kullanılmasına izin verebilir **(O.S. 10.7, 15.3)**.

İç Organ Hareketinin Ölçülmesi ve Tanımlanması – ITV Tasarlanması için Görüntüleme

Jinekolojik radyoterapi planlamasındaki en büyük zorluklardan birisi, üst kadın genital organlarının tedaviler arasında ve daha düşük bir oranda tedavi sırasında sıklıkla öngörülemeyen hareketidir. Kadın genital organlarının merkezi pelviste elastik destekleyici ligamentler üzerinde askıda olduğunu hatırlamak önemlidir; uterus ve vajenin koitus sırasında, gebelikte ve komşuluğundaki içi boş visseral yapıların dolması ve boşalması sırasında majör pozisyonel değişiklikler yapabilme becerisi bunların tasarımının önemli bir parçasıdır. Uterus fundusu pozisyonda büyük translasyonel ve rotasyonel değişikliklere maruz kalır; bu değişiklikler mesane, ince ve kalın barsağın, özellikle de rektosigmoidin dolma ve boşalmasından etkilenir (**Şekil 5.14**). Serviks ve üst vajen de 4-5 cm'ye kadar hareket edebilir (**Şekil 5.15**; **O.S. 10.1**). *Tek bir BT taramasının santral pelvik yapıların günden-güne değişen pozisyonunu temsil ettiği asla kabul edilmemelidir.*

Hastadan hastaya büyük ölçüde değişen mesane doluluğuna bağlı hareket aralığı dolu ve boş mesaneyle ardışık planlama BT taramaları yapılarak tahmin edilebilir.[11] Bu bilgi ilgili tanısal tetkikler planlama BT'si ile füzyon yapılarak desteklenebilir. Kısa süreli vajinal boost tedavisinde bir Foley kateteri yerleştirilip mesane boşaltıldıktan sonra simülasyon ve günlük tedavi öncesinde sabit bir salin hacmi (genellikle 200-250 cc) instile edilebilir. Daha az kesinlikte olmakla birlikte mesane doluluğunun kontrolü için hastadan mesanesini boşaltması istenip daha sonra simülasyon ve tedaviden 1 saat önce 500 ml (16 oz) su içmesi söylenebilir. Ancak tekrarlanabilir sonuçlar elde edilmesi için mesane volümlerinin ultrasonla doğrulanması gereklidir (Bölüm 7).

Rektal doluluğunun etkisini tahmin etmek daha zordur. Bizim tecrübemize göre günlük enemalar ve rektal balonlar tedavi alanı büyük pelvik radyoterapi alan hastalar tarafından kötü tolere edilirse de biz vajinal ya da uterin ITV'de mesane ya da rektumun bir bölümünü dahil ederek rektal hacim-

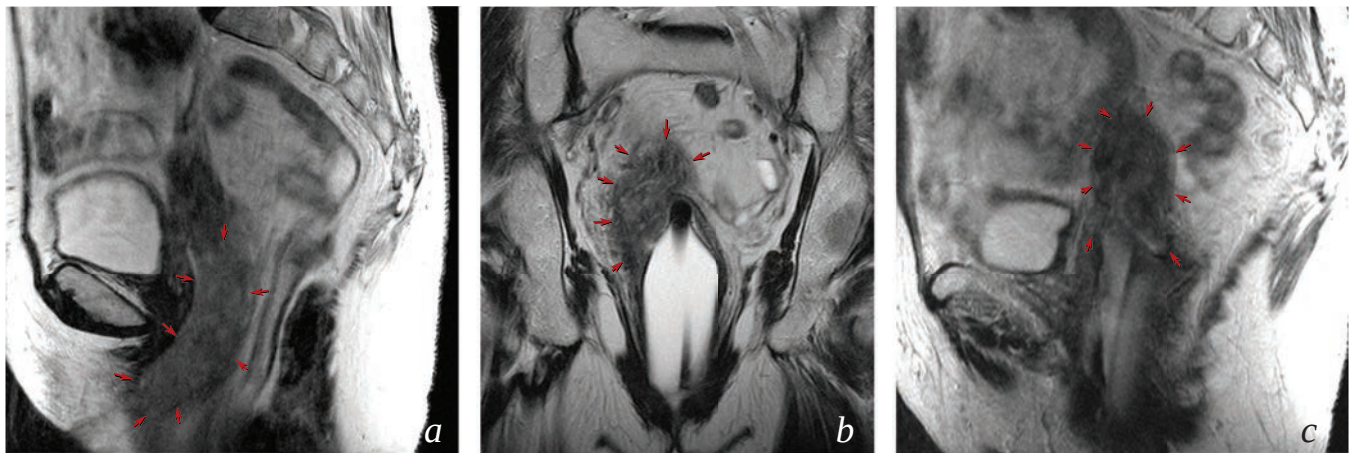

ŞEKİL 4.12 Vajinal prolaps için düzeltme. Bu vakada şiddetli vajinal prolapsı olan bir hastada invazif skuamoz karsinom gelişmiş. Tümör anatomik olarak posthisterektomi vajeninin apeksinde yerleşimli. Ancak prolaps sebebiyle vajenin (ve tümörün bir bölümü) pozisyonu belirgin olarak değişmiş ve vulvadan dışarı çıktığı açık bir şekilde MRG'de görülebiliyor (*a, oklar*). Simülasyon ve tedavi sırasında vajene rektal bir balon yerleşmesi sayesinde ve bu tümör pelviste yukarıya uzaklaştırılmıştır (*b, c*).

deki değişikliklerin etkisini ayarlıyoruz. Bunlar Bölüm 5'teki "Vajinal Hareket ve Vajinal ITV tasarlanması" bölümünde daha detaylı olarak tartışılmıştır. Ancak ilk taramada hastada ampullada büyük bir gaz baloncuğu olduğu tespit edilirse rektumu dekomprese etmek için rektal bir tüp kullanılabilir. Rektal tüp tarama sırasında yerinde tutulmamalıdır çünkü hasta kalçaları kasabilir ve bu da kolay bir şekilde tekrarlanamayacak bir pelvik eğilme oluşturabilir.

Uterus ya da Vajen Prolapsının Düzeltilmesi

Uterus ya da vajende inme (prolaps) olan hastalar radyoterapi için özel problemler oluştururlar. Hedef vajinal apeks ya da serviks olsa da şiddetli prolaps bu yapıların introitus yoluyla protrüzyonuna sebep olabilir. Bu düzeltilmezse, hedefi kapsamak için tüm vulva tedavi edilmelidir. Ancak tedavi sırasında bu yapıları pelvise döndürmek için birkaç yöntem kullanılabilir. Kısmi inme olan bazı kadınlar rutin olarak bir vajinal halka kullanır ve tedavi sırasında buna devam etmeleri istenebilir. Alternatif olarak bir rektal balon ya da vajinal dilatör kullanılabilir (**Şekil 4.12**). İdeal olarak sabit bir pozisyon vermeyi sürdürmek için bunlar immobilizasyona (cradle) göre konumlandırılmalıdır. Tedavi sırasında ayarlamanın tekrarlanabilirliğini doğrulamak için serviks ya da vajendeki fiducial işaretleyiciler monitörize edilebilir.

Kaynaklar

1. Lai G, Rockall AG. Lymph node imaging in gynecologic malignancy. *Semin Ultrasound CT MR.* 2010;31:363–376.
2. Selman TJ, Mann C, Zamora J, et al. Diagnostic accuracy of tests for lymph node status in primary cervical cancer: a systematic review and meta-analysis. *CMAJ.* 2008;178:855–862.
3. Grant P, Sakellis C, Jacene HA. Gynecologic oncologic imaging with PET/CT. *Semin Nucl Med.* 2014;44:461–478.
4. Selman TJ, Luesley DM, Acheson N, et al. A systematic review of the accuracy of diagnostic tests for inguinal lymph node status in vulvar cancer. *Gynecol Oncol.* 2005;99:206–214.
5. Sala E, Rockall AG, Freeman SJ, et al. The added role of MR imaging in treatment stratification of patients with gynecologic malignancies: what the radiologist needs to know. *Radiology.* 2013;266:717–740.
6. Brown MA, Mattrey RF, Stamato S, et al. MRI of the female pelvis using vaginal gel. *AJR Am J Roentgenol.* 2005;185:1221–1227.
7. Wakefield JC, Downey K, Kyriazi S, et al. New MR techniques in gynecologic cancer. *AJR Am J Roentgenol.* 2013;200:249–260.
8. Grueneisen J, Schaarschmidt BM, Heubner M, et al. Implementation of FAST-PET/MRI for whole-body staging of female patients with recurrent pelvic malignancies: a comparison to PET/CT. *Eur J Radiol.* 2015;pii:S0720-048X(15)30083-8; doi: 10.1016/j.ejrad.2015.08.010.
9. Kitajima K, Suenaga Y, Ueno Y, et al. Value of fusion of PET and MRI in the detection of intra-pelvic recurrence of gynecological tumor: comparison with ^{18}F-FDG contrast-enhanced PET/CT and pelvic MRI. *Ann Nucl Med.* 2014;28:25–32.
10. Fisher CM, Fortenberry BR, Jhingran A, et al. Novel technique for simulation and external beam treatment planning for obese patients. *Pract Radiat Oncol.* 2011;1:152–155.
11. Jhingran A, Salehpour M, Sam M, et al. Vaginal motion and bladder and rectal volumes during pelvic intensity-modulated radiation therapy after hysterectomy. *Int J Radiat Oncol Biol Phys.* 2012;82:256–262.

BÖLÜM 5

Uygulamalı Anatomi ve Hedef Volüm Belirlenmesi

Yirminci yüzyılın büyük bir kısmında, radyoterapi planları sınırları doğrudan röntgen filmleri üzerine çizilen eksternal tedavi alanlarına dayanmaktaydı. Çoğu jinekolojik tedavi için, pelvik alanların sınırları iskelet sistemindeki ve AP-PA ve lateral röntgen filmlerindeki referans noktalar ile ilişkili olarak çizilmiştir. Bu şekilde tasarlanan tedaviler birçok jinekolojik kanserde kür sağlamış ve tedavi edilen hastaların sonuçları bu konvansiyonel alanların mikroskobik hastalığı taşıma ihtimali en yüksek olan santral ve rejyonel hedefleri içerdiğini doğrulamıştır.

Aşağıda gösterildiği gibi, bu geleneksel yöntemler kullanılarak tasarlanan pelvik alanlar BT kılavuzluğunda belirlenen hedef volümlere uyması için şekillendirilen alanlara oldukça benzerdir. Ancak geleneksel iki boyutlu tedavi planlama yöntemi fark edilmeyen gros hastalık bölgelerinde düşük doz verilmesine yol açabilir. Dahası, konformal tedaviyle erken dönem tecrübeler hedef bölgenin anatomisini tam olarak anlamadan yeni teknolojiyi yürürlüğe koymanın tehlikelerini hızlıca ortaya koymuştur. Örneğin 1980'lerde, vulva kanserli hastalarda inguinalleri tedavi etmek için elektron kullanılması yönünde bir eğilim inguinal bölgenin foton tedavisi için yıllardır kullanılmakta olan 3 cm'lik derinliğe dozun verildiği geleneksel uygulamanın yerini hızla almıştır. Işın demeti aslında bu derinliğe göre konforme edildiğinde inguinofemoral hedef volüm için iyi bir seçenek olmadığı görülmüştür. Ne yazık ki, bu kanıtlar ölümcül inguinal nüksler şeklinde gelmiştir.[1,2]

Yirmibirinci yüzyılda, jinekolojik radyoterapi tedavi planlamasında büyük bir değişiklik olmuştur. Yoğunluk ayarlı radyoterapi (IMRT) doktor tarafından tasarlanan BT temelli hedef volümlere yakın bir şekilde uyan planlar oluşturmak için giderek daha fazla kullanılmaktadır. IMRT radyoterapinin yan etkilerini azaltabilir ise de etkinliği büyük ölçüde tasarlanmış olan hedef volümlerin doğruluğuna ve bu sebeple radyasyon onkoloğunun bölgesel anatomi ve hastalık yayılım paternlerini anlamasına bağımlıdır. Görüntüye dayalı planlama ayrıca tanısal görüntüleme modalitelerinin değerini ve kısıtlılıklarının anlaşılmasını da gerektirir. Pelvik tedavi için nispeten basit üç boyutlu planlar kullanıldığında bile alan sınırları uygun olmayan hedef volümleri temel aldığında ciddi hatalar ve gereksiz nüksler oluşabilir. Bu sebeple, hedef volümler ile kemikdeki referans noktalarına dayanan geleneksel, uzun süredir test edilmiş olan alanlar arasındaki ilişkiyi anlamak önemlidir.

Bu bölümde ilgili yapılar sadece BT ya da MRG görüntüleri üzerinden değil aynı zamanda kemik, yüzey ve damar anatomisi ile ilişkileri ile de ele alınmıştır. İç organ hareketinin hedef volüm belirlenmesine etkisi de tartışılacaktır. Mülleryan ve lenfatik yapıların gelişimsel kökenleri açıklanarak erişkin anatomisi ve karakteristik rejyonel metastaz paternleri açıklanacaktır.

HEDEF VOLÜM TANIMI

Doğru bir hedef volüm tanımı aşağıdakilerin kapsamlı bir şekilde anlaşılmasını gerektirir:

- Normal varyasyonlar dahil lokorejyonel anatomi
- Jinekolojik tanısal görüntüleme modaliteleri
- Operatif bulgular ve ilişkili histolojik bulgular
- Çeşitli hastalık süreçlerinin doğal öyküsü ve yayılma paternleri
- İç organ hareketinin doğası

- Tedavi sırasında tümör yanıtı ve diğer anatomik değişiklikler olasılığı
- Günlük setup doğruluğundaki belirsizlikler

Bu bilgi genel bir tedavi stratejisi belirlenmesi ve radyoterapi hedef volümlerinin çeşitli bileşenlerinin tanımlanması için kullanılır. Klinik uygulamada bu bileşenler her zaman aynı şekilde tanımlanmaz. Bu durum hedef volüm tanımlanmasında yanlış iletişime yol açabilir. Bu kitapda ve bizim uygulamamızda hedef volüm bileşenleri aşağıdaki şekilde tanımlanmıştır:

Klinik hedef volüm (CTV): Tedavi gerektirecek kadar hastalık içerme riski yüksek olan bölgedir. CTV sadece tedavi planlama BT'sinde görülen, primer tutulum, lenfatik yayılım ya da komşu dokulara doğrudan uzanım için risk altında olduğu düşünülen dokuları içerir. Çoğu vakada jinekolojik kanserlerin definitif tedavisi için CTV fraksiyone radyoterapi ile minimum 40-45 Gy doz alır.

Yüksek riskli CTV: Yüksek oranda hastalık kontrolü elde etmek için 45 Gy'den fazla doz alması gereken mikroskobik hastalık olma olasılığı olan bölgedir. Örnekler arasında pozitif ya da yakın cerrahi sınırlar, şüpheli lenf nodları ve ekstrakapsüler uzanım yerleri bulunur.

İnternal hedef volüm (ITV): Tedavi sırasında ya da tedaviler arası dönemde CTV veya GTV'nin hareketine karşılık gelmesi için tasarlanmış genişletilmiş bir hedef volümdir. Bu sıklıkla iki ya da daha fazla görüntüleme çalışmasından gelen bilginin entegrasyonunu içerir.

Gros tümör volümü (GTV): Görüntüleme, fizik muayene ya da intraoperatif bulgularla tanımlanan gros hastalığın olduğu bir bölgedir. Farklı dozlar gerektiren bölgeleri tanımlamak için birkaç GTV tasarlanabilir.

Planlanan hedef volüm (PTV): CTV, ITV ya da GTV'ye, setup hatası ya da masa ayarlarındaki değişikliklere karşılık gelmesi için eklenen bir sınırdır. Bizim uygulamamızda doktor genellikle yukarıda tarif edilen volümleri tasarlar ve ters planlama öncesi dozimetriste bir sınır bölgesi eklemesini ifade eder (Bölüm 6).

Nested interior (İçiçe geçen iç) GTV: Bu terim, çok büyük tümör kitlelerinin içlerini tedavi etmek için bazen fraksiyon dozunun GTV-PTV'den daha yüksek verilmesi istenen içteki hedef volümleri tarif etmek için kullanılacaktır Tipik olarak, bu tüm hassas kritik yapıları içermeyen bir PTV'dir (ve bu sebeple GTV-PTV'nin bir kısmını içermez). Lokal tümör kontrolü üzerindeki etkisi bilinmemekle birlikte amaç boost planlamasını kolaylaştırmak için tümör yanıtını hızlandırmaktır.

Genel olarak kemik, kas, intraperitoneal yapılar ve hastalık şüphesi olmayan diğer dokular tasarlanan CTV ya da GTV içine dahil edilmez. Ancak ITV iç organ hareketini hesaba katarak uygun bir şekilde tasarlanır ve *PTV marjı özellikle setup hataları olmak üzere diğer belirsizliklere karşılık GTV, CTV ve ITV'ye her zaman eklenir.*

Bu bölümde, önerilen hedef volümlerin klinik durumlara göre değişebilen örnekler olduğu bilinmelidir.

REJYONEL LENF NODLARI

Rejyonel lenf nodları çoğu definitif jinekolojik radyoterapi tedavisinde hedef volüm içinde yer almaktadır. Radyoterapi birçok jinekolojik kanserin tedavisinde etkili bir araçtır. Bunun sebebi büyük ölçüde rejyonel yayılmanın hematojen metastaz gelişmesinden önce olmasıdır ve bu da etkili rejyonel tedavinin küratif olması olasılığını artırır.

Vasküler ve Lenfatik Gelişmenin Özeti

Lenfatik sistem embriyonik venöz sistem (arteriyel değil) ile paralel olarak gelişir ve bu tarz erişkindeki birçok anatomik özelliği açıklar (**Şekil 5.1**). Fetal gelişimde beşinci haftanın sonunda endotel kaplı lenfatik keseler jugüler, retroperitoneal ve iliyak bölgelerde ortaya çıkar; bu keselerden lenfatik damarlar çıkar ve embriyonik damarların seyri boyunca büyürler. Daha sonra lenf nodu kümeleri lenf keselerinin olduğu bölgelerde ve nihayetinde majör lenf damarlarının seyri boyunca gelişir. Santral pelvik organları destekleyen lenfatik damarların çoğu primitif suprakardinal ve iliyak venlerin bileşkesinde yerleşen eşleşmiş posterior lenf keselerinden köken alır. Common iliyak, internal iliyak ve eksternal iliyak venlerin bileşkesi ve altındaki bu bölge servikal kanser ve diğer santral pelvik malignensilerin pelvik nod metastazlarının en sık yeridir (**Şekil 5.2**).[3]

Fetal venöz gelişim ayrıca paraaortik nodların asimetrik dağılımını ve paraaortik lenfatik yayılım paternlerini anlamak için en iyi koşuldur. İnferior vena kava, sağ suprakardinal ven ve erken dönem venöz sistemdeki diğer kısımların füzyonu ile oluşan birleşik bir yapıdır (**Şekil 5.1**). Sol suprakardinal ven nihayetinde kaybolsa da lenfatik gelişimin en aktif dönemi sırasında vardır ve bununla ilişkili olan lenfatik damarlar ve nodlar sebat ederek sol paraaortik lenfatik zinciri oluşturur. Parakaval nodlar, neredeyse her zaman vena kava ile doğrudan temas içindedir. Oysa sol infrarenal paraaortik nodlar aorta ve sol psoas kası arasındaki 1-2 cm'lik boşluk içinde herhangi bir yerde bulunabilir; bu durum bir zamanlar bu boşluğu doldurmuş olan suprakardinal venle olan ilişkisini yansıtır.[4] Sol ovaryen venin renal vene drenajı ve renal düzeyde aortik nodların dağılımı da bu asimetrik gelişimin kanıtıdır. Bu özelliklerin bu bölgedeki nodal CTV'lerin konturlanmasında önemi vardır.

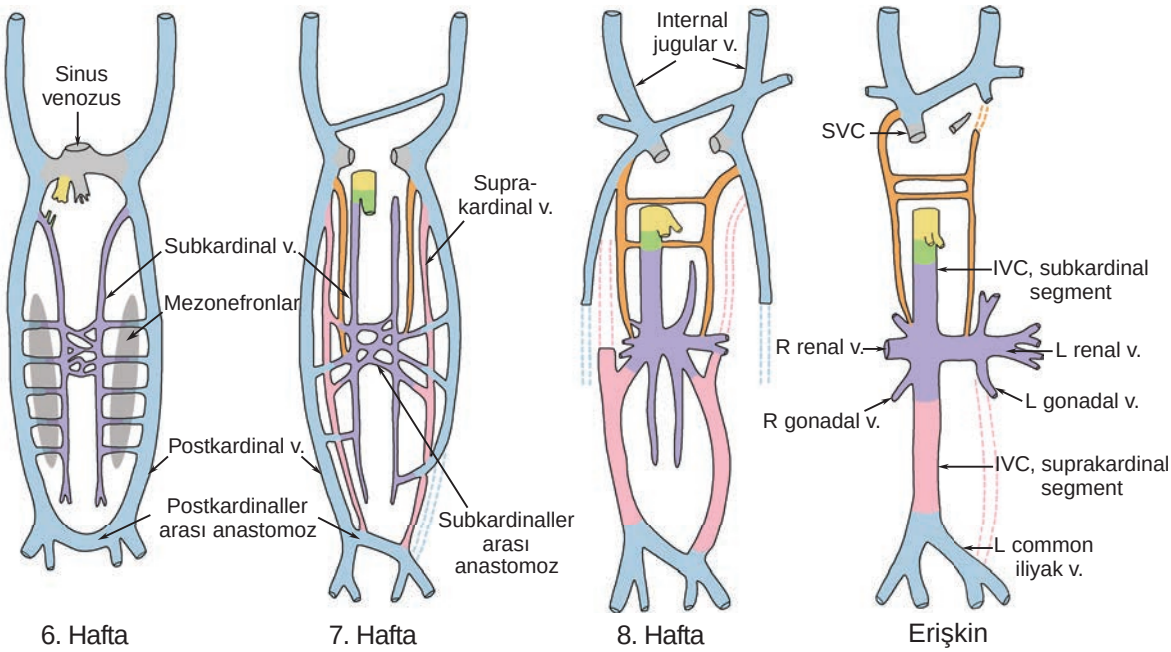

ŞEKİL 5.1 **Venöz gelişim**. Altı, yedi ve sekizinci haftalarda embriyonik venöz yapılarla erişkindeki venöz yapıların karşılaştırılması. Abdominopelvik damarlar longitudinal çiftlerden ve subkardinal (*mor*), postkardinal (*mavi*) ve suprakardinal (*pembe*) venlerin anastomozlarından gelişir. Fetüs olgunlaştıkça çeşitli segmentler genişler, birleşir, küçülür ve hatta kaybolur. Lenfatik sistem beşinci haftada gelişmeye başlar. Bu dönemde lenfatik damarlar primitif fetal keselerden ortaya çıkar ve genişleyerek fetal venlerin yolunu takip eder. Aortanın soluna giden lenfatikler sol suprakardinal venin seyrini takip eder ve bu ven daha sonra kaybolur. Sol common iliyak veninin interpostkardinal anastomozdan köken almasının sağ common iliyak veninden farklı olduğuna dikkat edin. Bu durum sol common iliyak veninin uzunluğunun fazla olması ve neredeyse düz bir yolda gitmesini ve Şekil 5.2'de açıklandığı üzere common iliyak nodlarının muhtemel asimetrik dağılımını açıklar (Standring S. *Gray's Anatomy: The Anatomical Basis of Clinical Practice*. 40. Baskı. Philadelphia, PA: Churchill Livingstone; 2008 eserinden alınmıştır). IVC, inferior vena kava; L, sol; R, sağ; SVC, süperior vena kava; v, ven).

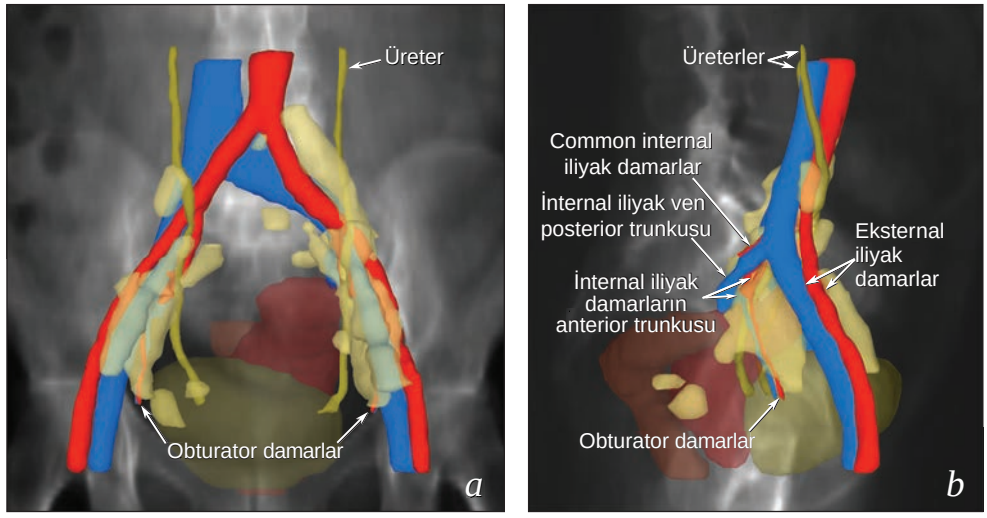

ŞEKİL 5.2 **Pelvik yapılar ve rejyonel lenf nodları arasındaki ilişki**. Evre IB2 serviks kanserli bir hastanın verilerini kullanarak seçilmiş pelvik organların rekonstrüksiyonları anterior-posterior (*a*) ve lateral (*b*) dijital olarak rekonstrükte edilmiş radyografiler üzerine yerleştirilmiştir.

Haki yapılar serviks kanserli 40 hastadaki 150'den fazla PET pozitif lenf nodunda amalgamlı konturları temsil etmektedir. Bu hastanın BT taramasında deforme edilebilen görüntü kaydı kullanılarak nodal konturlar uygulanmıştır ve daha sonra bunların vasküler yapılarla ilişkilerini ortadan kaldırmak için düzeltme yapılmıştır.

Çoğu ilk drenaj bölgesindeki nodal metastazlar internal iliyak ile eksternal iliyak damarlar arasında, eksternal iliyak damarların anteromedyalinde ve obturator damarların çevresinde görülür. Common iliyak lenf nodları ikincil olarak etkilenebilir ve en azından distal (bileşke) bölgede ilk olarak serviksin ve diğer bölgelerin kanserleri tarafından tutulabilir.

Pelvisde iliyak damarların üzerinden geçerken üreterlerin izlediği yola dikkat edin Metastatik tutulumların sık olduğu bu bölgede üreterler kanser taşıyan lenf nodları tarafından baskılanmaya karşı özellikle hassastır.

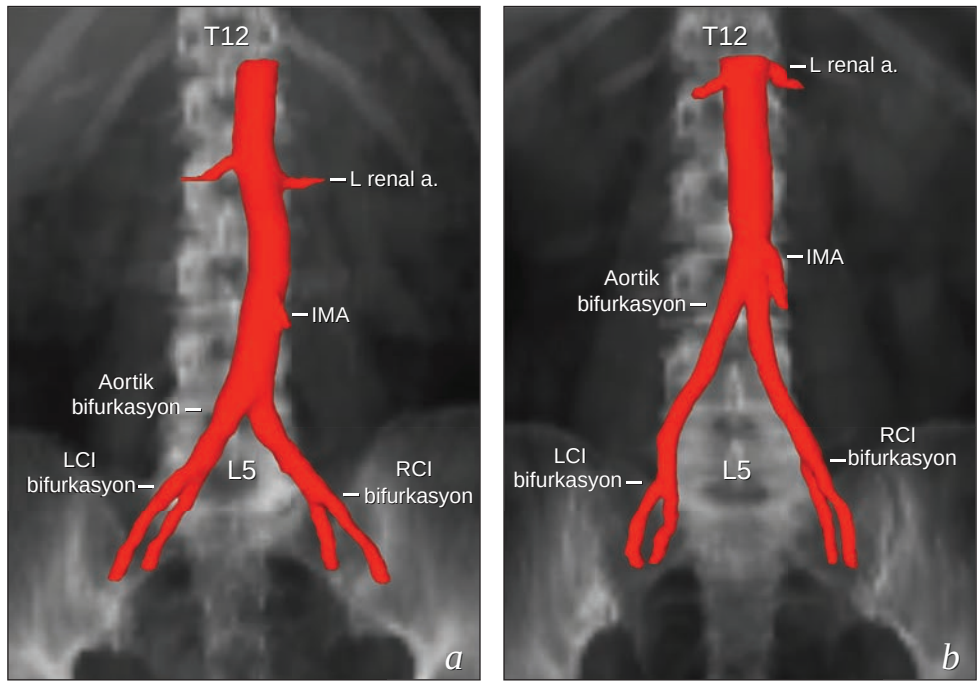

ŞEKİL 5.3 **Vasküler anatomideki varyasyonlar**. Renal arterler, inferior mezenterik arter ve aortik bifurkasyonun düzeyleri 2 hastadan elde edilen dijital olarak rekonstrüksiyon yapılmış konturlarda görüldüğü gibi büyük değişkenlik gösterir *(a, b)*. Aortik bifürkasyon en sıklıkla L4'ün anteriorunda yerleşmiş olsa da sıklıkla bu düzeyin üstünde ya da altında yerleşmiştir (ancak nadiren L4/L5 arasının distalindedir). Common iliyak arterlerinin bifürkasyonları daha az değişkendir, genellikle L4/L5 ve L5/S1 aralıklarında oluşur. Seksen hastanın BT taramasının gözden geçirilmesi common iliyak bifürkasyonlarının L5/S1 düzeyinde ya da bunun üzerinde olduğunu göstermiştir; bu durumda common iliyak lenf nodları gerçek pelvisin tamamıyla dışında yer almaktadır (IMA, inferior mezenterik arter; LCI, sol common iliyak; RCI, sağ common iliyak).

Lenf bezlerinin yerlerini arteryel referans noktaları ile arasındaki ilişkiler açısından tanımlamak yaygın olmakla birlikte, bu uygulamada hatalı varsayımlara neden olabilir. Gelişme sırasında, dorsal aortun dalları, ilgili organlar geliştikçe önemli ölçüde yer değiştirir. Sonuç olarak, mezenterik ve renal arterlerin kökenlerinin son konumları ve araya giren aort segmentlerinin uzunlukları hastalar arasında belirgin olarak değişiklik gösterir (**Şekil 5.3**). Aortik bifurkasyon vertebra seviyesi de oldukça değişkendir ve common iliyak arterlerin bifurkasyonları, genelde L5 / S1 aralığının 1 ila 1.5 cm'inde olsa da, bu aralığın dışında da bulunabilir. Bu nedenlerden dolayı, radyoterapi alan sınırlarının proksimal vertebra seviyesi, her zaman, nodal kapsama alanının yeterli olduğunun doğru bir tahminini sağlamaz.

Common iliyak damarların gerçek pelvis içerisinde yer almadığına dikkat etmek önemlidir. Klinisyenler olası nodal tutulum yerleri olarak sıklıkla pelvik veya aortik nodları düşünse de, common iliyak nodlar bu tanımlamaların herhangi birine uymaz. Serviks kanseri için pelvik radyoterapi ile tedavi edilen hastalarda yapılan çalışmalar, tedavi alanının hemen üstündeki common iliyak lenf nodlarının nodal nüksлerin en sık görüldüğü yer olduğunu bildirmektedir. Bu iliyak nüksler sıklıkla pelvik olarak yanlış tanımlanır ve yanlışlıkla önceki pelvik radyoterapi alanı içinde bulunduğu varsayılabilir. Karmaşadan kaçınmak için nodal nüksler, tanımlanırken radyoterapi alanı ile ilişkisi ve vertebra seviyesi kadar kesin anatomik lokasyonu (eksternal iliyak, internal iliyak, common iliyak ya da paraaortik) ile de belirtilmelidir.

Nodal Klinik Hedef Volümlerin Tanımı

Optimal nodal hedef volüm tanımlanması lenfatik drenaj paternlerinin ve pelvik, para-aortik ve inguinal lenf nodlarının doku kompartmanlarının anlaşılmasını gerektirir.

Nodal hedef volüm sadece majör damarları sabit bir sınır ile çevreleyerek doğru bir şekilde tanımlanamaz. Lenf nodlarının majör damarlar etrafında dağılımı simetrik değildir ve ilgili lenf nodlarının çoğu büyük damarlara komşu olsa da diğerleri değildir. Hipogastrik damarlar, sakral damarlar ve femoral damarların ilgili dallarının aksiyal BT kesitlerinde tanımlanması zordur ancak jinekolojik kanserlere bağlı önemli rejyonel metastaz yerleri ile ilişkilidirler.

Ayrıca konturlama atlasları becerilerini geliştirmekte olan klinisyenlere faydalı olsa da aksiyal bir düzlemde nodal hedef volümlerin ortaya çıkması pelvisin konfigürasyonuna göre dramatik olarak değişebilir (**Şekil 5.4**). *Bu sebeple aksiyal konturlama yapılırken klinisyen koronal ve sagital rekonstrüksiyonları da dikkate almalı ve hedef volümlerin tutarlı olduğu ve üç boyutta da anlamlı olduğundan emin olmalıdır.*

Son olarak, pelvik ve abdominal lenf nodlarının pozisyonları çok sabit olsa da lenf nodlarının yeri büyük yumuşak doku kitleleri tarafından değiştirilebilir. İlave olarak mesanenin aşırı büyümesi psoas kaslarını baskılayabilir ve iliyak damarlar ve lenf nodlarını yerinden oynatır (**Şekil 5.5**); bunlar ve başka sebeplerle (Bölüm 4) hastalardan tedavi sırasında rahatsız edici bir şekilde dolu bir mesaneyle durmamaları

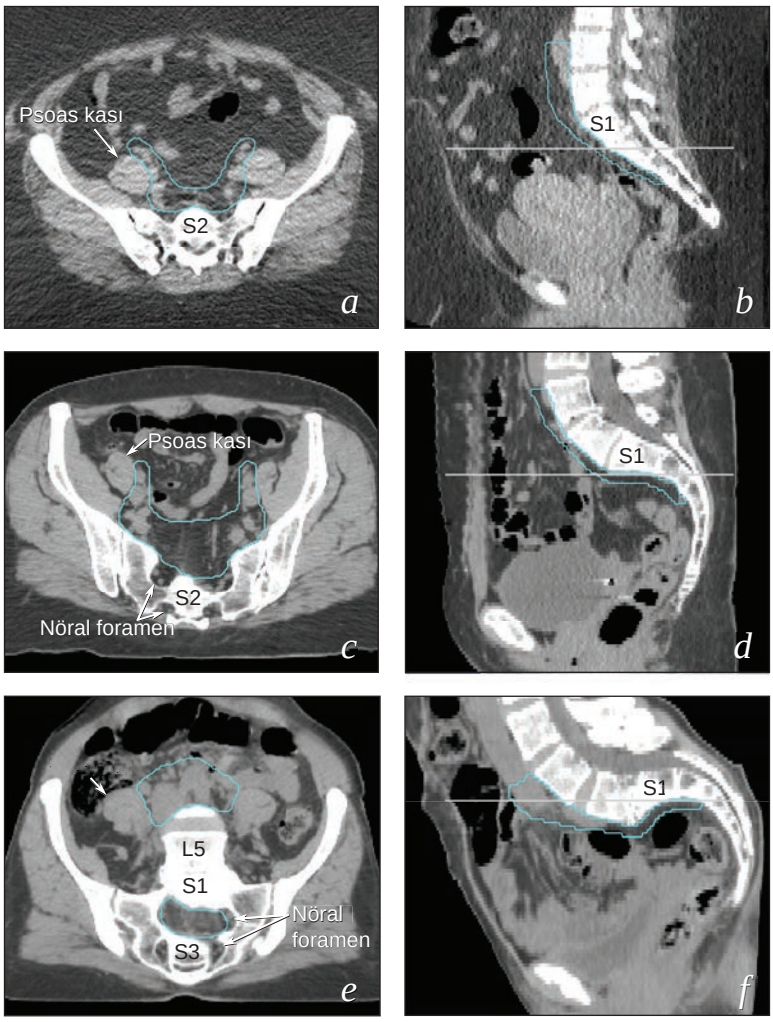

ŞEKİL 5.4 Pelvik konfigürasyonun bölgesel hedef volümlerin aksiyal görüntüsüne etkisi *(a, c, e)*. Üç hastanın her biri için anterior S1/S2 aralığından aksiyel BT kesiti ile nodal CTV konturları gösterilmiştir *(b, d, f)*. Her bir aksiyal kesitin düzlemi bir orta midsagital görüntüde gösterilmiştir. Üç hastanın hepsinde düz bir masada sırtüstü pozisyonda görüntüleme yapılmıştır.

Presakral nodlar her zaman sakral kemiğe 1 cm mesafe içinde yer alsa da, aksiyal düzlemde presakral aralığı belirlemek için kontur yapılması gereken doku miktarı pelvisin eğimine ve sakrumun eğriliğine bağlı olarak büyük değişkenlik göstermektedir. İlk hastada *(a, b)* sakrum neredeyse düzdür ve presakral aralık kemiğin anteriorunda görece sabit 1-1.5 cm sınır kullanılarak yeterince kapsanmıştır. İkinci hastada *(c, d)* S1'in anterior yüzü aksiyal düzleme neredeyse paraleldir; S1 ile ilişkili presakral aralığın yerinin belirlenmesi ve komşu kesitlerde (kaudal) konturlanması gereklidir; bunun için bu düzeyde konturun kemiğin anteriorunda birkaç santimetre uzanması gereklidir. Üçüncü hastada *(e, f)* aşırı lomber lordoz ve pelvik eğim özel zorluklar oluşturmaktadır; nodal CTV için ancak aksiyal ve sagital düzlemlere dikkat edilerek konturlama yapılabilir. Sakrumun eğilmesi ve eğriliğindeki varyasyonların fark edilmemesi konturlama hatalarına sebep olacaktır ve bu durumda nodal kompartman gereğinden az tedavi edilecek ya da barsak gereğinden fazla tedavi edilecektir.

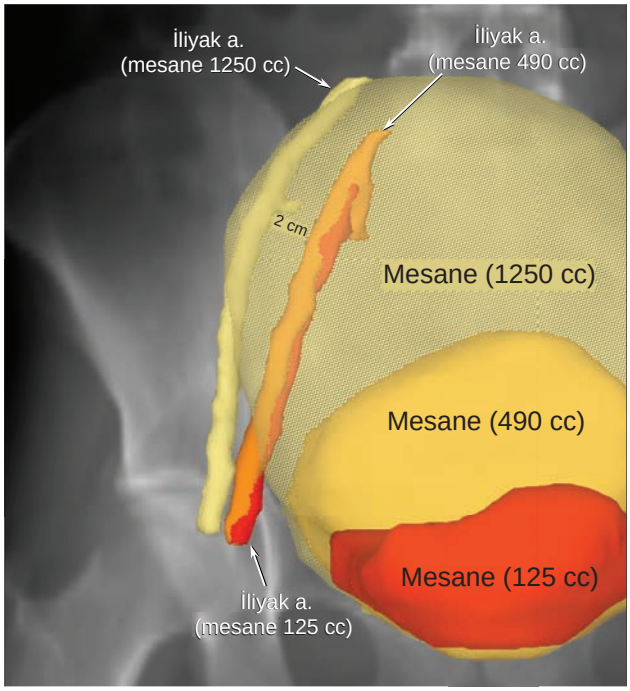

ŞEKİL 5.5 Mesane dolumu ile iliyak damarların pozisyonu arasındaki ilişki. Aynı hastada aynı gün içinde mesane doluşu farklı derecelerde iken elde edilen üç BT taramasında iliyak damarların yerleşimleri gösterilmiştir. Mesane boşken *(kırmızı)* ya da 490 mL dolu iken *(turuncu)* iliyak damarların yerleri çok benzerdi. Ancak mesanenin aşırı doluluğu *(haki)* psoas kaslarının kompresyonuna ve iliyak damarların ve ilişkili nodal kompartmanların laterale yer değiştirmesine sebep oldu. Hastanın mesanesi aşırı dolu iken elde edilen BT taramalarına dayanan konturları kullanan tedavi planları ilişkili nodal bölgelere gereğinden az doz verilmesine sebep olabilir çünkü bu düzeydeki mesane doluşu genellikle 4-6 haftalık tedavi seyri boyunca tutarlı bir şekilde tekrarlanamaz.

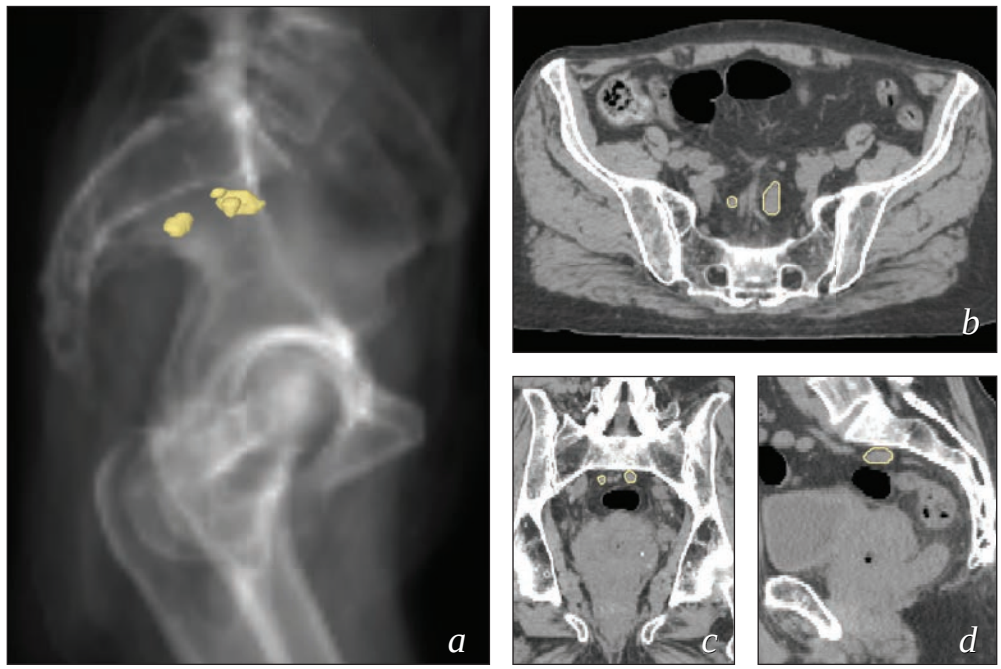

ŞEKİL 5.6 Rektovajinal septumu tutan lokal ileri vajinal kanseri bulunan bir hastada presakral nodlar. Nodlar (haki ile gösterilmiş) S1 ve S2 vertebra gövdelerinin 1.5 cm anterior sınırında yer alıyor *(a, c, d)*. Ancak S2 ortasından geçen bir aksiyal görüntüde *(b)* nodlar kemikten bir miktar uzakta görünüyor. Presakral nodlar hedef alınacağı zaman hedef hacme gereğinden az doz verilmesini önlemek için konturlar sagital düzlemde görüldüğü üzere sakral vertebra gövdelerinin anterior kenarından 1-1.5 cm uzaktan başlayan bir doku hacmini kapsamalıdır. Aksiyal düzlemde görüldüğü gibi kemikten CTV'nin anterior sınırına kadar olan mesafe 1 cm ile 4 cm'nin üzeri arasında değişebilir.

istenmelidir. Mesane hacmi 500-600 mL'den fazla olduğunda (ya da sakroiliyak eklemlerin tabanından öteye uzandığında) mesanenin daha az dolu olduğu durumda damar pozisyonlarının benzer olduğu doğrulanmadan tedavi planlaması bu planlama BT'sine dayanmamalıdır. Büyük seromalar da komşu damarların yerini değiştirir ve bu yer değiştirme seroma hacmi ile değişebilir. Bu özel koşullar olmadığında, pelvik nodların tedaviler arasında hareketi <2-3 mm olma eğilimindedir. Lenf nodu pozisyonlarında günden-güne varyasyonlar genellikle küçük, jeneralize ve bireysel hastalar için hesaplaması zor olduğundan bu, yeterli bir PTV sınırı (6-7 mm) ile makul bir şekilde hesaba katılabilecek bir iç organ hareketi tipidir (Bölüm 6).

Pelvik ve Common İliyak Lenf Nodları

Vulva, vajen, uterus ve overlerin lenfatik drenajı, bu bölümde daha sonra bu yapıların anatomisi ile birlikte detaylı olarak tartışılmıştır. Üreme organlarından gelen metastazlardan en sıklıkla etkilenen pelvik nodlar common iliyak venlerinin bifürkasyonlarının yakınında internal ve eksternal iliyak damarlar arasında yer alanlar ve iliyak damarların anterior dalları ile ilişkili olanlardır (**Şekil 5.2**)[3]; ancak aralarında sakral, gluteal ve pararektal nodların olduğu diğer nodlar da bazı koşullar altında tutulabilir (**Şekil 5.2 ve 5.6; Tablo 5.1**). Uterus kanserlerinin postoperatif rejyonel tedavisi için detaylı bir tartışma **Şekil 5.7**'ye eşlik eden açıklamalara dahil edilmiştir. Bu CTV'nin üç boyutlu görüntüsü ve bunun tipik AP ve lateral pelvik sahalarla ilişkisi **Şekil 5.8**'de gösterilmiştir. Ancak pelvik nod CTV'nin aksiyal görüntüsü pelvis pozisyonuna göre önemli ölçüde değişebilir (**Şekil 5.4**).

Paraaortik Lenf Nodları

Vena-kava ve aorta komşuluğundaki lenf nodları pelvisten lenfatik drenaj alırlar ve ayrıca, aşağıda anlatıldığı üzere uterus fundusu, tüpler ve overlerden gelen primer lenfatik drenaj bölgeleri olabilirler. Paraaortik hedef volüm tanımlamasının detaylı bir anlatımı **Şekil 5.9**'a eşlik eden açıklamalara dahil edilmiştir. Lenf nodları ile ilişkili vasküler yapılar arasındaki üç boyutlu ilişkiler ve paraaortik CTV'yi kapsamak için tasarlanmış tipik AP ve lateral alanların görünümü **Şekil 5.10**'da gösterilmiştir.

İnguinal Lenf Nodları

İnguinal lenf nodları vulva, vajen, mons pubis ve distal anterior karın duvarından gelen lenfatik drenajı alır (**Tablo 5.1**). Eksternal genitallerin lenfatikleri kasık bölgesine yüzeyel eksternal pudendal ve eksternal epigastrik lenfatik damarlar yoluyla ulaşırlar. Daha lateraldeki (yüzeyel sirkumfleks) lenf nodları nadiren ilk tutulum yeridir ancak ikincil olarak da tutulabilir. İnguinal hedef volüm tanımının detaylı bir anlatımı **Şekil 5.11**'e eşlik eden açıklamalarda yer almıştır. Vasküler yapılar, kemik referans noktaları ve ilgili inguinal nodların kapsamlı tedavisi için önerilen CTV'nin üç boyutlu görüntüsü arasındaki ilişkiler **Şekil 5.12**'de gösterilmiştir.

(*metin sayfa 66'da devam ediyor*)

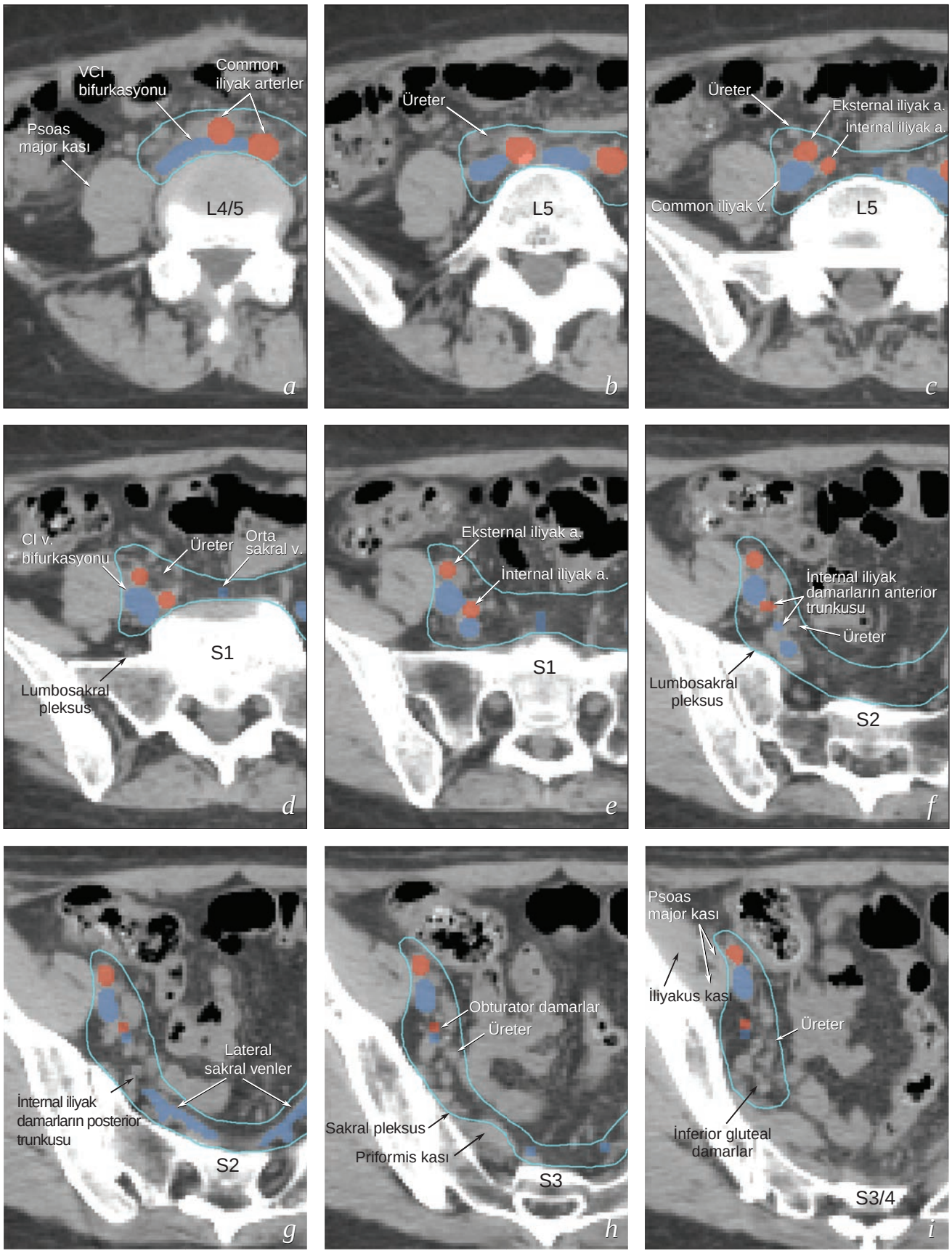
VCI bifurkasyonu
Common iliyak arterler
Psoas major kası
L4/5
a
Üreter
L5
b
Üreter
Eksternal iliyak a.
İnternal iliyak a.
Common iliyak v.
L5
c
CI v. bifurkasyonu
Üreter
Orta sakral v.
S1
Lumbosakral pleksus
d
Eksternal iliyak a.
İnternal iliyak a.
S1
e
İnternal iliyak damarların anterior trunkusu
Üreter
Lumbosakral pleksus
S2
f
Lateral sakral venler
İnternal iliyak damarların posterior trunkusu
S2
g
Obturator damarlar
Üreter
Sakral pleksus
Priformis kası
S3
h
Psoas major kası
İliyakus kası
Üreter
İnferior gluteal damarlar
S3/4
i

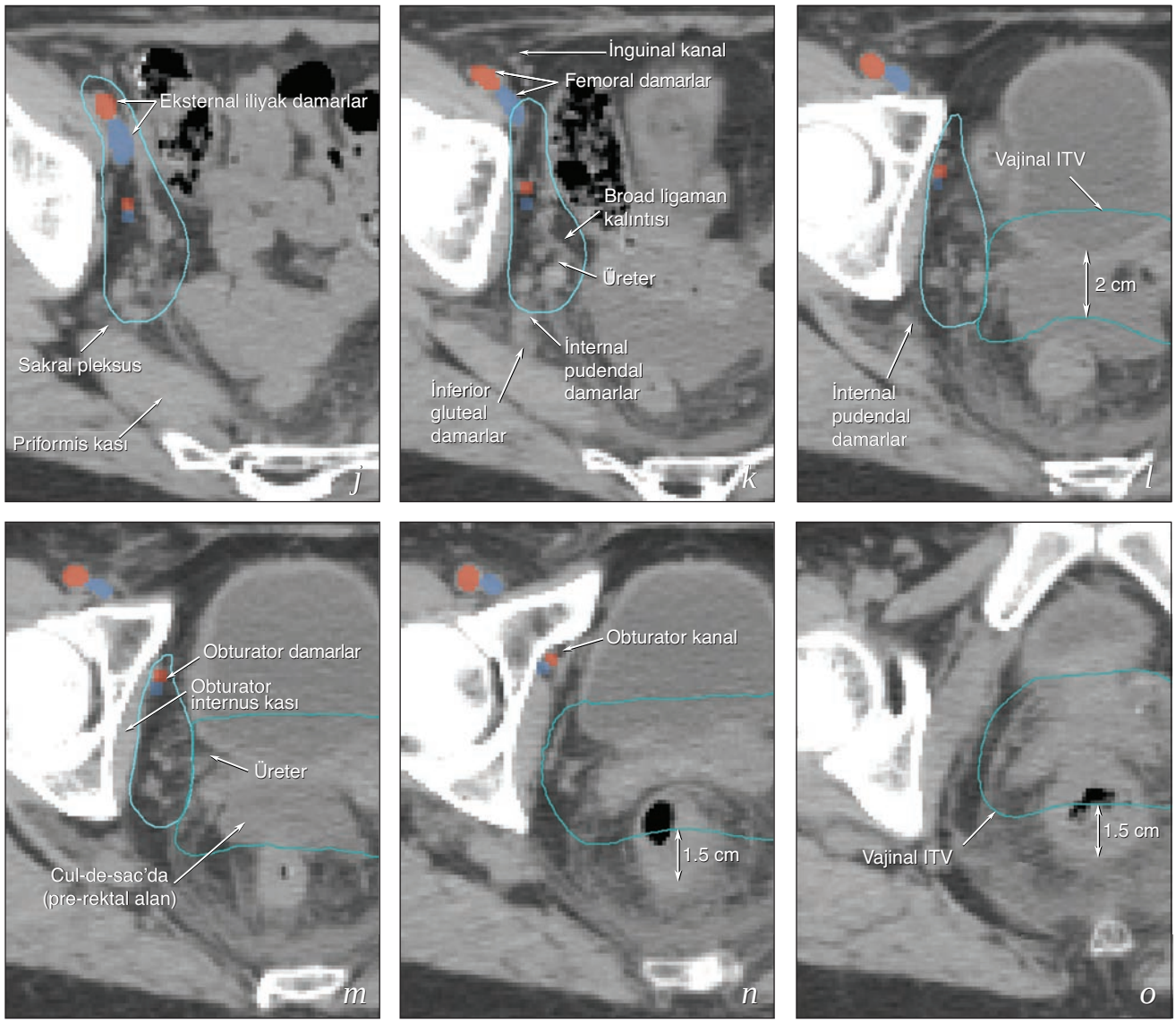

ŞEKİL 5.7 **Histerektomi sonrasında pelvik anatomi ve hedef volüm belirlenmesi**. Aortik bifürkasyonun hemen altından *(a)* pubis ortasına (*o*) aksiyal BT kesitleri ve orta pelvisten geçen rekonstrükte edilmiş koronal ve sagital görüntüler gösterilmiştir (*p, q*). BT simülasyonu hastaya basit histerektomi ve pelvik nod diseksiyonu yapıldıktan 4 hafta sonra yapılmıştır. Pelvik ven ve arterler sırasıyla kırmızı ve mavi renklerde gösterilmiştir. Mavi çizgiler servikal kanseri ya da serviksi tutan endometriyal kanseri olan ve histerektomi sonrasında rejyonel tedavi gereken bir hastada nodal CTV'nin sınırlarını göstermektedir. Presakral bölge haricinde (aşağıda tartışıldı) nodal CTV uterus gövdesine sınırlı bir kanser ile benzer olmalıdır (CI, common iliyak; int, internal; IVC, inferior vena kava).

Servikal ve endometriyal kanserler sıklıkla common iliyak damarların bifürkasyonunda ya da bunun hemen distalinde yer alan nodlara metastaz yaparlar *(c-f)*; bu sebeple bu bölge bölgesel hedef volüme her zaman dahil edilmelidir. Bu durumda sağ common iliyak arteri L5/S1 düzeyinin hemen üzerinde eksternal ve internal iliyak arterleri oluşturmak için bölünmüştür (*c, d*). İnternal iliyak damarlar topikal olarak common iliyak bifürkasyonunun 1-2 cm distalinde anterior ve posterior gövdelere ayrılırlar (*f, g*).

İliyak nod CTV. İnternal iliyak arterin anterior trunkusunun dalları (*f*) uterus, serviks ve vajen dahil santral pelvik yapıların çoğunu besler. Uterus ve servikste yerleşmiş olan kanserlerde en sıklıkla tutulan pelvik lenf nodları eksternal iliyak, internal iliyak ve internal pudendal damarlar arasındaki boşlukta anterior internal iliyak damarların orijinleri yakınında yer alan nodlardır. Anterior trunkusun dallarının çoğu (hipogastrik damarlar olarak da adlandırılır) BT'de zor ayırt edilir. Ancak damarlar eksternal iliyak ven ve piriformis kası arasında (*h-j*) ve daha distalde eksternal iliyak ile inferior gluteal damarlar arasında (*k, l*) yer alır ki bunlar BT'de genellikle belirlenebilir. Obturator damarların anterior ve posteriorundaki bölge metastazda sıklıkla tutulur; obturator internus kasının medyalinde yer alan bu bölge damarların obturator kanala girdiği noktaya kadar distalden kapsanmalıdır (*m, n*).

Üreterin pelviste önemli nodları barındıran bölgeye olan yakınlığına dikkat edin; üreterin pelvise geçtiği noktada (*b, c*) CTV içinde yer alır; bunun sebebi bir hedef olması değil nod zemini içinde yer almasıdır.

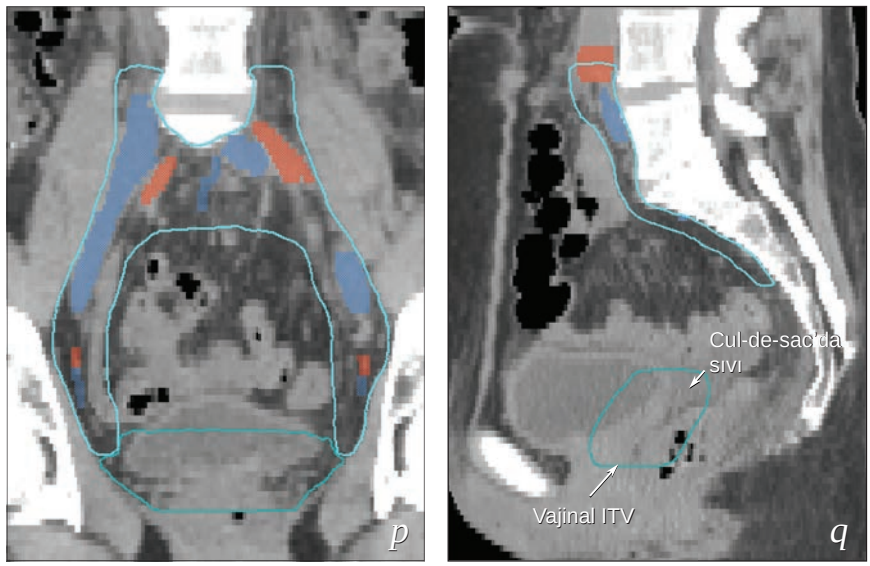

ŞEKİL 5.7 (*Devamı*). Eksternal iliyak nodlar tipik olarak eksternal iliyak damarların posterior, medyal ya da bazen anteriorunda yer alır ancak nadiren damarlar ve psoas kası arasında da yer alabilir. Bu sebeple, iliyak CTV'nin lateral kenarı genellikle medyal kenarını takip eder (*a-j*). Psoas kasının medyal kısmını (*i*) eksternal iliyak damarlarla karıştırmamak için özel bir dikkat gösterilmelidir çünkü bunların yerleşimi kontrastlı olmayan BT'de bazen belirgin olmayabilir. Genişlemiş nodlar olmadığı sürece CTV anterior ve medyal yönlerde eksternal iliyak damarların 3-4 mm uzağında olmalıdır. İntra iliyak bölge (eksternal iliyak damarların posterioru; *c-m*) jinekolojik kanserlere bağlı pelvik nod metastazının en sık bölgesi olduğundan bu boşluktaki tüm damarların (tipik olarak barsakla aralarındaki yerde ya da yakınında ve komşu kas ya da kemiğe dayanan) bol miktarda kapsanması gereklidir.

Asetabulum seviyesinin hemen üzerinde eksternal iliyak damarlar inguinal kanala doğru inerken laterale kaymaya başlarlar ve burada femoral damarlar haline gelirler (*k*); distal vajen kanserle tutulmadığı sürece CTV bu seviyenin distalini içermez.

Presakral nod CTV. Burada gösterilen konturlar servikste tümörü olan bir hasta için olduğundan konturlar presakral nodlardan S3 ortasına kadar olan yeri kapsayacak şekilde uzatılmıştır (*d-h, q*). Uterus gövdesi kanserleri için distal presakral bölge hafif azaltılabilir ancak S1 ve S2'nin anteriorundaki bölge tedavi edilmelidir. Presakral nodların kapsanması Şekil 5.4 ve 5.6'nın açıklamalarında da anlatılmıştır.

Uterin ligamentler. Basit histerektominin ardından rezidüel broad ligament ve ilişkili parametriyal dokular obturator internus kası ve internal iliyak damarların medyaline doğru çekilirler; bu sebeple bu yapılar ve mesane ya da barsak arasında kalan her türlü yumuşak doku CTV'ye dahil edilmelidir (*j-m*). Nodal CTV genellikle distalde obturator kanal düzeyinde kesilse de paravajinal dokular CTV'ye dahil edilmelidir.

Vajinal ITV. Bu simülasyon gününde hastanın mesane hacmi sadece 100 mL idi ancak mesane hacminin vajen pozisyonu üzerindeki etkisini tahmin etmek için hastanın mesane hacmi 400 mL olduğundaki mesane hacmi kullanıldı. Kahverengi çizgiler (*l-p*) birleştirilmiş görüntüler kullanılarak üretilen vajinal İTV önerisine işaret etmektedir. Rektum orta düzeyde dolu olduğundan vajinal İTV posteriora doğru, posterior rektal duvara 1.5 cm'ye kadar uzaklık olacak şekilde uzatılmıştır. Vajenin apeksinde rektum geriye sakruma doğru refleksiyon yapar; sonuçta oluşan prerektal boşluk tipik olarak barsak tarafından ya da bu vakada olduğu gibi çözülmekte olan postoperatif sıvı kolleksiyonları tarafından doldurulur (*k-m*). Bu bölgede 2 cm'lik bir posterior kenar kullanılmıştır.

Rekonstrüksiyon yapılmış olan koronal görüntülerin incelenmesi (*p, q*) aksiyal konturlamanın tutarlılığı ve doğruluğu hakkında önemli bir kontrol sağlar (bkz Şekil 5.19). Kontrastlı BT ya da MRG'ın referans alınması damarların belirlenmesinde çok faydalıdır (Bölüm 4'te anlatılmıştır).

Not: Setup belirsizliklerini hesaba katmak için, CTV ve ITV setup değişkenliğini göz önünde bulundurarak genişletilmelidir (genellikle 6-7 mm); sonuçta oluşan PTV en son planı oluşturmak için kullanılmalıdır.

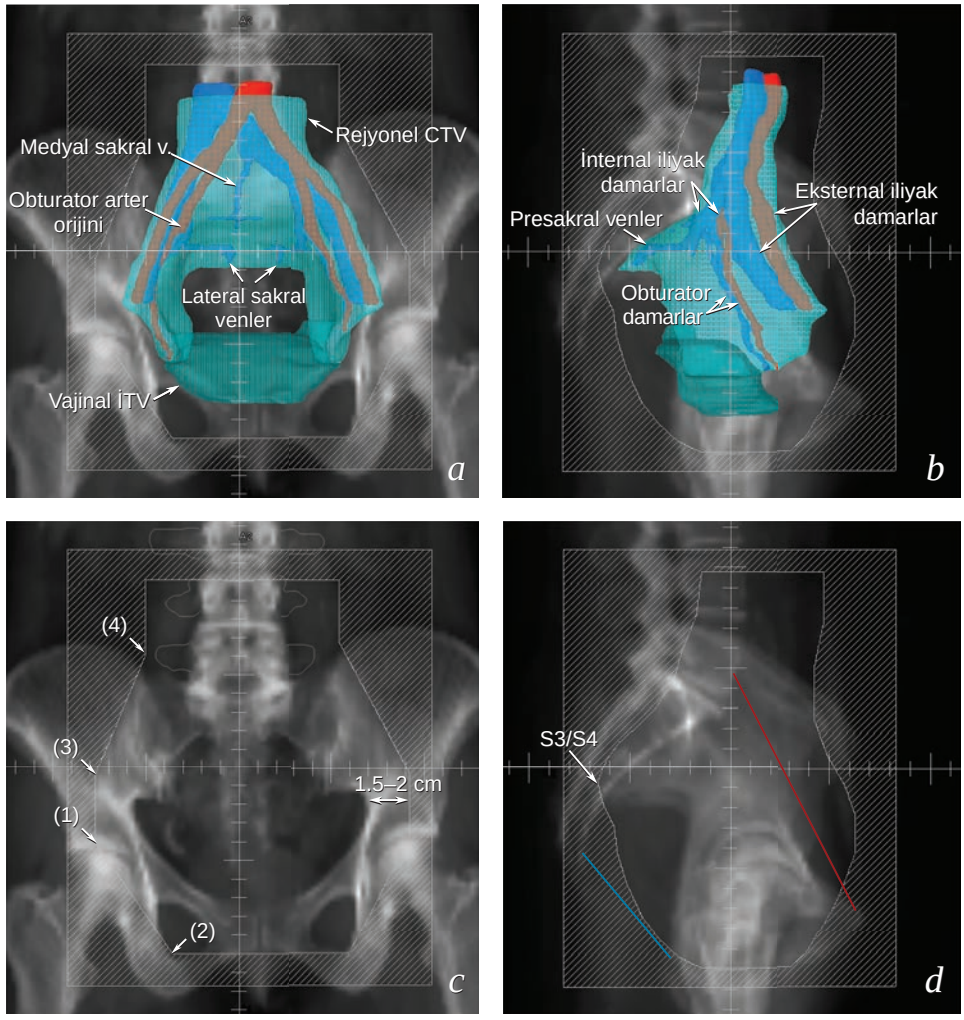

ŞEKİL 5.8 Posthisterektomi pelvik tedavi için rejyonel hedef volümler ile tipik radyoterapi alanlarının belirlenmesi arasındaki ilişki (*a,b*). Nodal CTV (*mavi*), vajinal ITV (*kahverengi*) ve Şekil 5.7'de özetlenen bazı vasküler yapılar dijital olarak rekonstrükte edilmiş radyografi üzerine yüklenerek 3 boyutlu rekonstrüksiyonlar oluşturulmuş. Dört alan kutu tekniği için kullanılan tipik anterior ve lateral sahalar eklenmiştir. Bu alanların tasarlanan hedef volümlere ne kadar yakından uyduğuna, geometrik penumbra ve hasta setup belirsizlikler için bir marj verildiğine dikkat edin.

(*c*) ve (*d*)'de, önerilen alan kenarları ve kemik referans nokta arasındaki ilişkiyi daha net bir şekilde göstermek için üstüste binen yapılar olmadan alanlar gösterilmiştir.

Tipik ön alanlar (*c*) aşağıda en azından orta pubis ya da vajinal apeks ötesinde 4 cm'ye kadar uzanır; lateral alan sınırı genellikle pelvik kemiklerin 1.5-2 cm lateralindedir. Her bir inferior köşe bloğu lateral alan ucu ile asetabulumun üst kısmı arasındaki bir noktaya kadar uzanır (1), obturator foramenin dış kenarından geçer ve alanın alt kenarı ile kesişir (2). Süperior bloklar alanın lateral kenarından (3) proksimal SI ekleminin hemen dışındaki bir noktaya doğru proksimalde uzanır (4) ve daha sonra süperiora doğru devam ederek alanın proksimal kenarı ile kesişir.

Lateral alanın arka kenarı tipik olarak S3/S4 aralığında yer alır; ön kenar genellikle pubisin ucundadır ancak pelvis şiddetli bir şekilde lordotik ise daha önde olması gerekebilir. Yumuşak dokuyu korumak için köşe blokları eklenmelidir: sakral gövdelerin posterior kenarlarına konulan bir blok genellikle sakral nodlar için yeterli kapsamayı sağlar. Eksternal iliyak nodların ön sınırı genellikle orta L4'ten pubis ucuna kadar uzanan bir çizgi üzerinde yer alır (*kırmızı* ile gösterilmiştir); ön-arka alan sınırı bu çizginin en az 2 cm önünde yer almalıdır. Anterior inferior blok pubik ramusun arka kenarına konulabilir. Posterior inferior bloğun görüntüye dayalı planlama olmadan tanımlanması zordur ancak koksiksin ucundan inferior kenara (mavi ile gösterilmiş) uzanan küçük bir blok (*mavi* ile gösterilmiş) çoğu posthisterektomi vakasında konulabilir.

Görüntüye dayalı alanlar bu kriterleri karşılamakta başarısız olursa, hedef volüm tanımlanmasında bir hata olup olmadığı dikkatlice araştırılmalıdır.

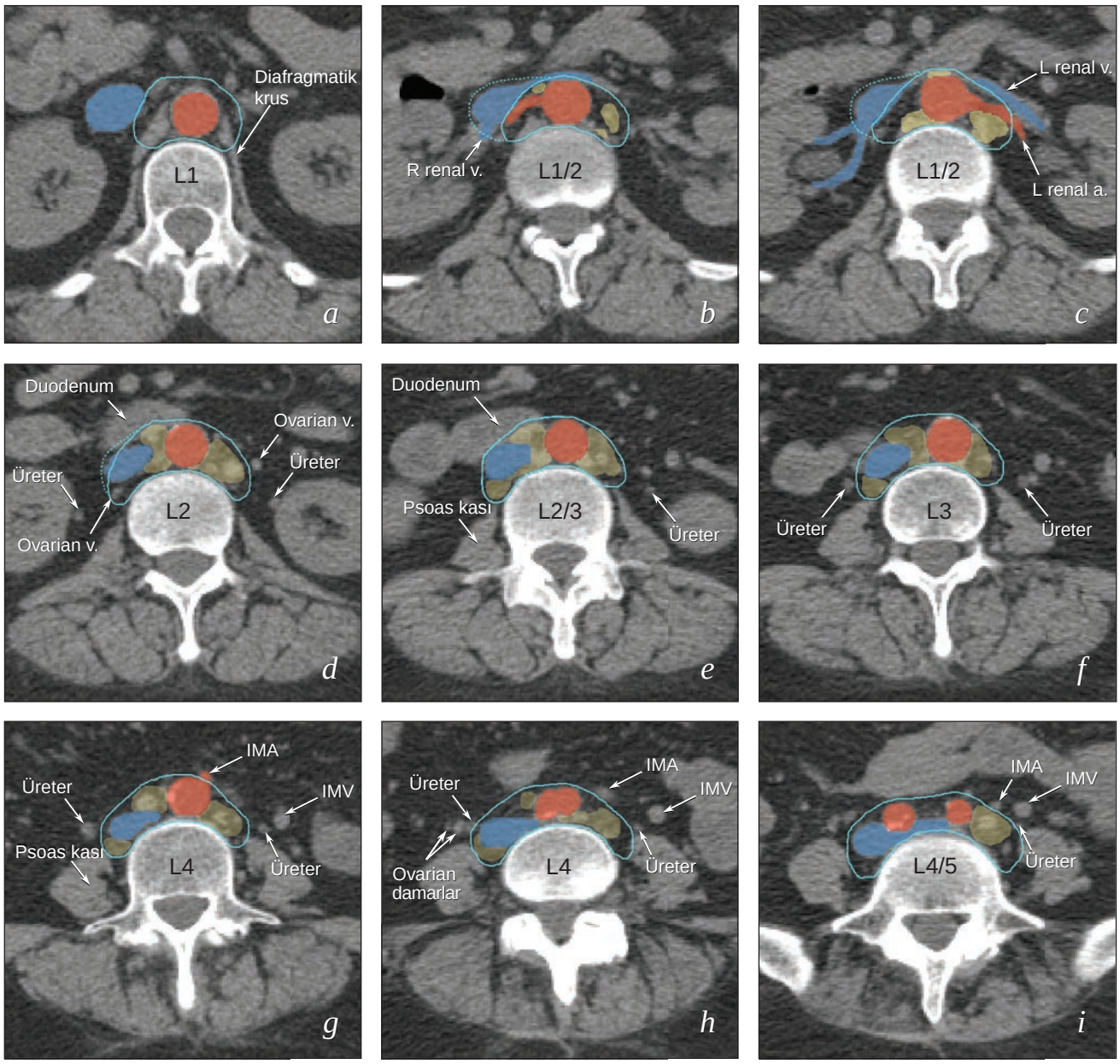

ŞEKİL 5.9 **Paraaortik anatomi ve hedef volüm tanımlanması**. Diyafram krus'undan aorta bifurkasyonuna kadar BT kesitleri gösterilmiştir. Seçilmiş venöz ve arteriyel yapılar sırasıyla *mavi* ve *kırmızı* ile gösterilmiştir. *Haki* yapılar servikal kanseri olan 17 hastadaki 35 PET pozitif lenf nodunun amalgamlı konturlarını göstermektedir. Nodlar deforme edilebilen görüntü kaydı kullanılarak tek bir hastanın BT taramasına haritalanmıştır. Vasküler yapılarla olan ilişkileri doğru bir şekilde yansıtmak ve komşu barsakla örtüşmeden kaçınmak için bazı nodların konturları üzerinde oynanmıştır. Önerilen CTV sınırları *mavi* ile gösterilmiştir (IMA, inferior mezenterik arter; IMV, inferior mezenterik ven).

Çoğu paraaortik nodal metastaz aortanın solunda ya da aortokaval boşluklarda yerleşir. Ancak metastazlar sağ retrokaval boşlukta, özellikle de sağ renal damarların distalinde bulunabilir. Nodlar aortanın solunda da bulunabilir ancak aortanın sağında nadiren görünürler ve bu da Şekil 5.1'de tarif edilen asimetrik fetal gelişmeyi yansıtır. Bu sebeple aorta orta hatta ya da bunun hafif solunda yer aldığından nodlar vertebral cisimlerin yaklaşık merkezinde yer alır. Yaklaşık olarak L2'nin distalinde psoas kaslarının medyal kenarları CTV'nin lateral kenarları için faydalı kılavuz görevi görürler (*d-i*). Daha proksimalde psoas kası küçülür ancak CTV yine de aortanın en azından 1.5-2 cm lateralini içermelidir (*a-c*).

İnferior mezenterik arterin kökeni (*g*) sıklıkla nodal metastazların düzeyini tarif etmek için bir kılavuz olarak kullanılır. Ancak, inferior mezenterik arter (*g,h*), inferior mezenterik ven (*f-i*) ve üreterler (*d-i*) kendi başlarına herhangi bir lenf nodu ile ilişkili değildir; bu sebeple CTV bu yapıları içerecek şekilde genişletilmemelidir. Aortanın anteriorunda (*c*) metastazlar nadirdir.

ŞEKİL 5.9 *(Devamı)* Ovaryen damarlar (*d, h*) karın içi seyirlerinin çoğunda üreterleri takip ederler. İlişkili lenfatik damarlar renal damarların komşuluğundaki nodlarda sonlansa da ovaryen damarların distal seyri boyunca nod yoktur ve bu damarlar tipik olarak rejyonel hedef volümün parçası değildirler. Sağ ve sol ovaryen venlerin seyri farklıdır. Sol ovaryen ven genellikle aortanın 5-10 mm lateralinde sol renal vene drene olur (*c* ve *d* arasında); over ve uterus fundusundaki kanserler bu yol üzerinden doğrudan sol renal damarların posterior ve hemen distalindeki nodlara dökülürler (*c, d*). Buradan, lenfatik kanallar renal damarların arkasından geçer. Nodlar sol renal damarların anteriorunda nadiren görüldüğünden CTV sınırımızı tipik olarak sol renal arter ile ven arasındaki sınıra yerleştiririz ve bu bölgedeki PTV'de barsak hacmini minimuma indiririz (*d*). Sağ tarafta ovaryen kanser metastazları genellikle vena kavanın posteriorunda ya da aortokaval boşluktadır. Bu düzeyde vana kavanın sağında nodal metastazlar nadiren görülür; servikal kanseri olan hastalarda böbreği ve duodenumu korumak için bu bölgede lateral vena kavayı dışlamak makuldür (*kesikli çizgi, b-d*). Ancak komşu retrokaval ya da aortokaval boşlukta yaygın lenfadenopati varsa özellikle adneksiyal primer tümörleri olan hastalar için daha geniş bir hedef volüm kullanmak akıllıca olabilir (*kesiksiz çizgi, b-d*).

Not: Setup belirsizliklerine karşılık gelmesi için bu nodal CTV'ler genellikle 6-7 mm genişletilmelidir; sonuçta oluşan PTV en son planı oluşturmak için kullanılmalıdır.

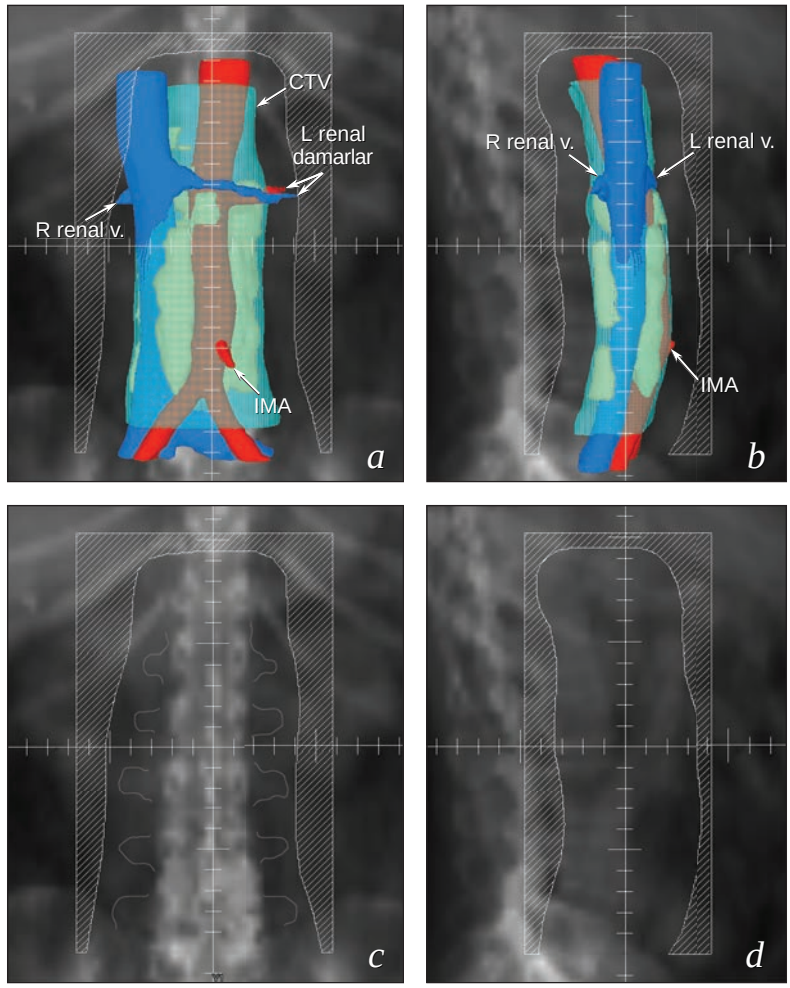

ŞEKİL 5.10 **Rejyonel hedef volümler ve tipik paraaortik alan belirlenmesi arasındaki ilişki**. CTV konturlarının, bazı vasküler yapıların ve Şekil 5.9'da aksiyal konturlar olarak gösterilen amalgamlı nodal konturların üç boyutlu rekonstrüksiyonunun (*mavi boya*) AP (*a*) ve sağ lateral (*b*) görüntüleri. Konturlar önerilen AP ve lateral alanlar ile dijital olarak rekonstrüksiyon yapılmış olan bir radyografi üzerine yüklenmiştir. *c* ve *d*'de önerilen alanın kenarları ile kemik referans noktaları arasındaki ilişkiyi daha net bir şekilde göstermek için alanlar üzerine eklenen yapılar olmadan gösterilmiştir. Rekonstrüksiyonda anlaşılması zor olan transvers proçeslerin sınırları *gri* renkte hafifçe belirtilmiştir (IMA, inferior mezenterik arter).

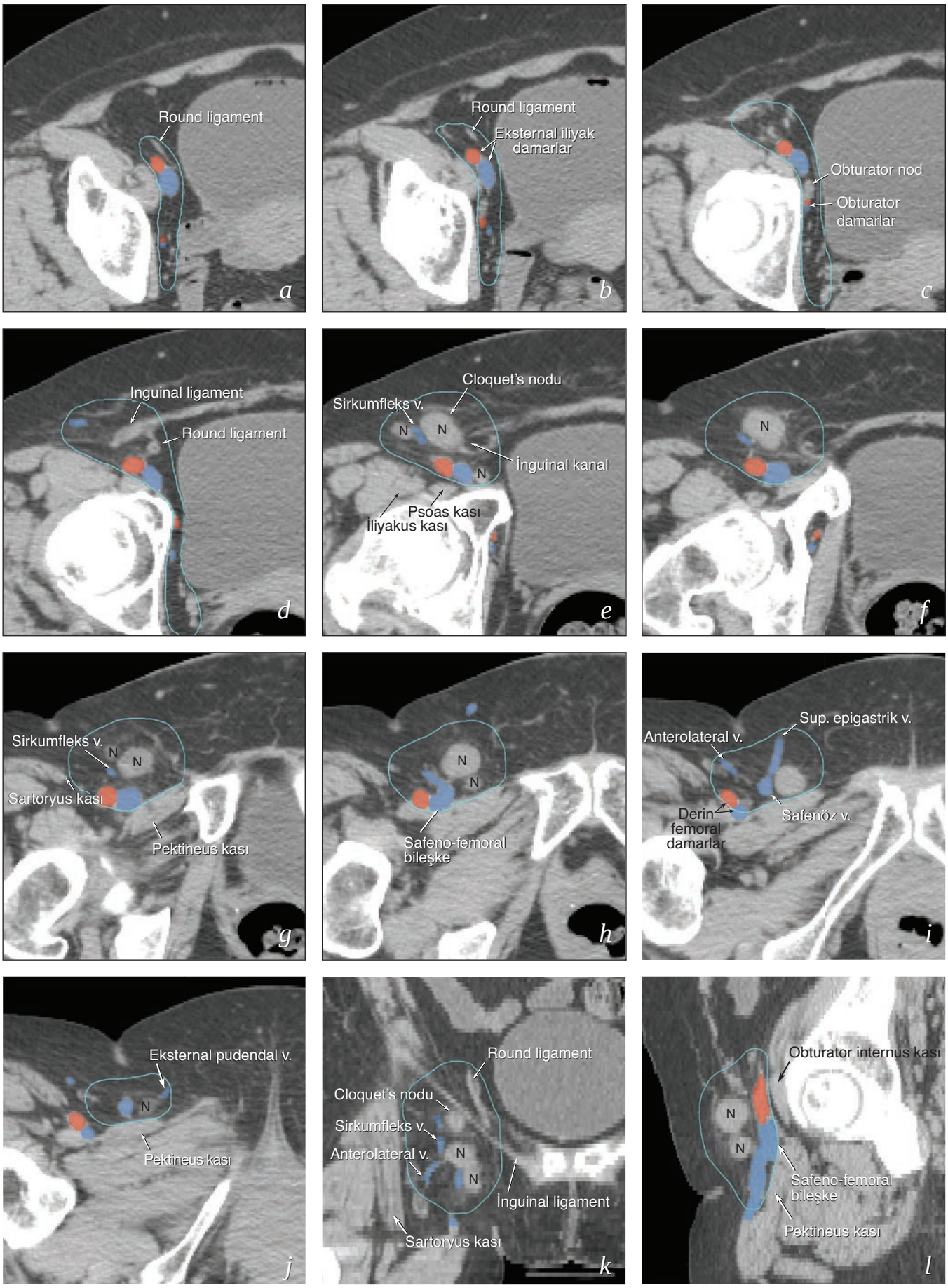
Round ligament
a
Round ligament
Eksternal iliyak damarlar
b
Obturator nod
Obturator damarlar
c
Inguinal ligament
Round ligament
d
Cloquet's nodu
Sirkumfleks v.
N
N
İnguinal kanal
N
Psoas kası
İliyakus kası
e
N
f
Sirkumfleks v.
N
N
Sartoryus kası
Pektineus kası
g
N
N
Safeno-femoral bileşke
h
Sup. epigastrik v.
Anterolateral v.
Derin femoral damarlar
Safenöz v.
i
Eksternal pudendal v.
N
Pektineus kası
j
Round ligament
Cloquet's nodu
Sirkumfleks v.
Anterolateral v.
N
N
İnguinal ligament
Sartoryus kası
k
Obturator internus kası
N
N
Safeno-femoral bileşke
Pektineus kası
l

ŞEKİL 5.11 *(önceki sayfa)* **İnguinofemoral bölgenin anatomisi.** Distal pelvisten (*a*) eksternal pudendal vene kadar uzanan 10 aksiyal BT kesiti (*j*) ve kasıktan geçen dijital olarak rekonstrüksiyon yapılmış koronal (*k*) ve sagital (*l*) görüntüler. Bu hastada vulvar nodal metastaz olan birçok tipik bölgede anormal nodlar ("N") vardır. Bacaklar abdüksiyonda ve dış rotasyonda iken hastada "kurbağa bacağı" pozisyonunda tarama yapılmıştır. Mavi çizgiler jinekolojik kanserlerde inguinofemoral nodlarda kapsamlı tedavi gerektiren hastalar için önerilen CTV'nin sınırlarını göstermektedir. Setup belirsizlikleri için bu CTV 7-10 mm genişletilerek tedavi planlaması için bir PTV oluşturulmuştur (N, lenf nodu; sup, süperior).

İnguinal nodal CTV femoral ve safenöz damarlar etrafında sabit bir sınır bırakılarak belirlenemez çünkü önemli potansiyel nodal metastaz bölgeleri safeno-femoral bileşke bölgesinden laterale ve medyale doğru uzanan vasküler dallar boyunca yer alır.

Vulvar kanserde en sık tutulan nodlar femoral damarların anteromedyalinde ve safenöz, superior epigastrik ve pudendal damarların proksimal kısımları boyunca yer alır. Cloquet nodu (*e, f, k*) femoral arterin anteriorunda inguinal kanalda yer alır ve erken dönemde kasık tutulumu için önemli bir yerdir. Safenofemoral bileşkenin anteromedyalindeki bölge (*h, l*) de sık bir tutulum yeridir. Bazen nodlar safeno-femoral bileşkenin hemen distalinde, safenöz ve derin femoral venler arasında görülür (*i*). Genel olarak, pektineus kasının medyal kenarı bu sınırın ötesine taşan çok büyük bir lenf nodu tutulumu yoksa inguinofemoral hedef volümün medyal sınırı için kullanışlı bir kılavuzdur.

Sirkumfleks damarlar boyunca lateral nodlar (*e-g, k*); jinekolojik kanserler için sentinel nodlar değildir ancak inguinofemoral bölgeye primer nodal metastazları olan hastalarda sıklıkla ikincil olarak tutulur. Sirkumfleks damarların komşuluğundaki dokular (sartoryus kasının medyal kenarına kadar) vulvar kanseri olan hastalarda ve diğer jinekolojik kanserlere bağlı olarak kasık tutulumu kanıtları olan hastalarda her zaman hedef volüme dahil edilmelidir. Ancak bu bölge (ortak femoral ve safenöz damarların lateralinde) gros hastalık himen halkasının distaline kadar uzanmazsa ve sol ve sağ inguinal bölgeler görüntülemede negatif ise distal vajinal kanseri olan çoğu vakada dışlanabilir. Önerilen konturların femoral damarların posteriorundaki dokuları içerecek şekilde genişletilmediğine dikkat edin (*e-i*). Bu bölgede nodlar çok nadiren görülür ve konturların femoral damarların gerisine genişletilmesi tipik olarak femur başının daha yüksek doz almasına sebep olur.

Vulvar kanseri olan hastalarda tipik olarak tutulan ilk intrapelvik nodlar Round ligamentin lateralinde ve inguinal kanala girerken eksternal iliyak damarların anterior ve medyalinde yer alır **(O.S. 12.8a)**. Bu nodal bölge lokalize servikal kanser vakalarında nadiren tutulur ancak vulva ya da distal vajen kanserle tutulduğunda tedavi edilmelidir. Round ligament (*a-d, k*) eksternal iliyak damarlar pelvisten inguinal kanala yaklaşırken hedef volümün medyal kenarının tasarlanmasında önemli bir kılavuz sağlar.

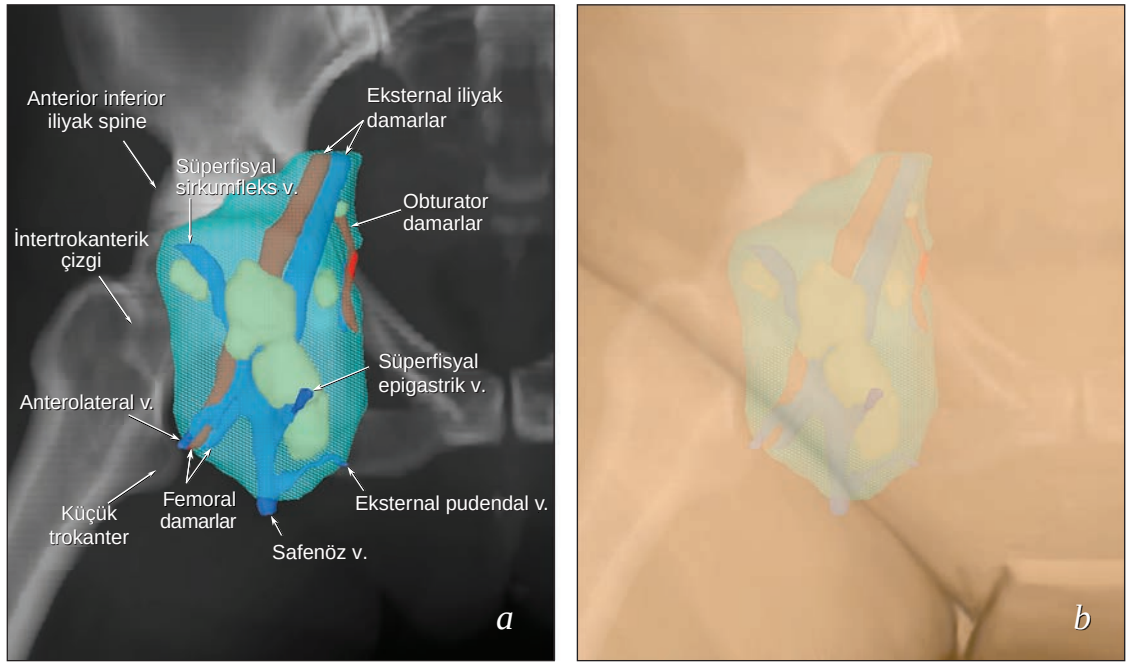

ŞEKİL 5.12 **İnguinofemoral bölgenin üç boyutlu anatomisi**. Anatominin üç boyutlu görüntüsü ve konturlar Şekil 5.11'de gösterilmiştir. (*a*) Vasküler anatomi, CTV (*mavi bulut*) ve altta yatan iskelet sistemi yapıları arasındaki ilişkileri göstermek için volümler dijital olarak rekonstrükte edilen bir radyograf üzerine yerleştirilmiştir. CTV'nin inferolateral kenarı ile intertrokanterik çizgi arasındaki ilişkiye dikkat edin; bir AP sahasında bu çizgiden ya da hemen altından geçen bir inferolateral kenar genellikle hedef volüm etrafında yeterli bir sınır sağlar ama aynı zamanda tüm femur başı ve boynunu içerir. Bu sebeple bu volüm tedavi edilirken femur başlarını korumak için çeşitli teknikler geliştirilmiştir. Anterior inferior iliyak çıkıntı (süperior iliyak çıkıntı ile karıştırılmamalıdır) superolateral kenar için bir referans noktadır ve küçük trokanter genellikle hedef volümün distal sınırını belirler. Bu hasta için nodal GTV'lerin sınırları *haki* renk ile belirlenmiştir ve nodlar ile damarlar arasındaki ilişkiye bir anlam vermesi için dahil edilmiştir. Bu hastanın öyküsü ve sonlanımı hakkında ilave bilgiler olgu çalışması 12.8'de yer almaktadır (*b*). Yüzeydeki referans noktaları ile hedef volüm arasındaki ilişkiyi göstermek için transparan bir deri görüntüsü eklenmiştir. Hedefin çoğunun inguinal deri katlantısının üstünde olduğuna dikkat edin. Derideki referans noktaları inguinal radyoterapi sahalarının belirlenmesi için güvenilir bir kılavuz değildir.

TABLO 5.1 Tümör Tutulumunun Olduğu Yerlere Göre Doğrudan Nodal Drenaj Yerleri[a]

	Lenf nodu bölgeleri						
Tutulma bölgesi	**Aortik[b]**	**Common iliyak**	**Internal iliyak**	**Eksternal iliyak**	**Presakral**	**Pararektal**	**Inguinal**
Over	+++	+	++	?			+ (nadir)
Fallop tüpü	+++	+	++	?			+ (nadir)
Uterus							
Fundus	++	+[c]	+++	+	+ (nadir)		+ (nadir)
Istmus	?	+[c]	+++	++	+ (nadir)		
Serviks		+[c]	+++	++	+	+ (nadir)	
Uterosakral ligament			+++		++	++	
Vajen							
Apeks		+[c]	+++	++			
Orta			+++	+			
Distal[d]			+++	+			++
Arka duvar			+++	++	+[e]	+[e]	
Vulva			+ (nadir)[f]				+++
Anterior abdominal duvar				+			++
Nodal bölgeler							
Inguino-femoral			++	++			
Internal iliyak		+++					
Eksternal iliyak		+++					
Common iliyak	+++						

[a]Tümörler birden fazla yeri tutarsa bu yerlerin drene olduğu tüm nodlar risk altında kabul edilmelidir. Artı işaretleri her bir bölgeye görece frekansa işaret ederken +++ en sık nodal metastaz yerlerine işaret eder.

[b]Sağ parakaval, aortokaval ve sol paraaortik nodları içerir.

[c]Nodal metastazlar çok sıkça common iliyak damarlarının eksternal ve internal iliyak damarlara bifürkasyon gösterdiği yerlerde olur. Bu bileşke nodlar common iliyak lenf nodları olarak adlandırılır. Daha proksimaldeki common iliyak lenf nodlarının serviksten doğrudan metastaz alıp almadığı net olmasa da sıklıkla en az ikincil olarak tutulurlar.

[d]Vajenin vestibülü ilk olarak inguinal nodlara drene olur. Vestibül ve distal vajen arasında köprü oluşturan bol miktarda anastomoz yapan lenfatik olsa da, vajeni tutan tümörler himen halkasına yakınsa femoral ve safenöz nodların medyalinde kalan inguinal nodlar tedavi edilmelidir. Medyal nodlar şüpheli ya da tutulmuşsa lateral nodlar da tedavi edilmelidir.

[e]Rektovajinal septumu tutan tümörler için özellikle sıktır.

[f]Teorik olarak, vestibül ve klitorisi tutan tümörler internal iliyak nodlara doğrudan metastaz yapabilir ancak bu çok nadirdir.

Nodal Hedef Volümün Proksimal ve Distal Sınırlarının Tanımlanması

Genel olarak, tedavi alanları en azından hedeflenmiş nodal bölge içindeki *birinci basamak lenf nodlarını* içermelidir (**Tablo 5.1**). Örneğin:

- Uterus, serviks ya da proksimal vajen kanserlerinde pelvik nodlar hedef alındığında radyoterapi alanları en azından tüm birinci basamak lenf nodlarını içermelidir. Bu nodlar eksternal iliyak, internal iliyak ve common iliyak damarlarının bileşkesinde (common iliyak bifüskasyonlarında) bulunanları içerir. Proksimalde L4/L5 aralığına kadar uzanan alanlar kullanılarak yapılan pelvik tedaviler tipik olarak 1-2 cm marjla bu bölgeyi içerir. Ancak common iliyak nodlarının tam olarak kapsanması için daha genişletilmiş bir alan gereklidir.
- Uterin fundus, tüpler ya da overleri içeren kanserler için hedef volüme paraaortik nodlar dahil edildiğinde CTV renal damarlarda ya da bunların hemen altında yer alan birinci basamak lenf nodlarını içermelidir. (**Şekil 5.9 ve 5.10**). Renal damarların böbreğe giriş düzeyi aynı olmadığından (**Şekil 5.3**) proksimal alan sınırının vertebral seviyesi değişebilir.

Birçok vakada proksimal alan kenarı (ya da CTV) birinci basamak lenf nodlarından lenfatik drenaj alan ikinci basamak lenf nodlarını içerecek şekilde genişletilir. Bu vakalarda CTV'nin üst sınırı mikroskobik nodal infiltrasyonun olasılığına dair bir tahmine dayanmalıdır. Bu, birinci basamak lenf nodlarından olan proksimal mesafe arttıkça azalır. Çoğu vakada, hedef bilinen tutulum bölgelerinden en az 4 cm yukarı doğru uzatılmalıdır. Ancak aşağıdakiler dahil birçok faktör proksimal alan kenarının belirlenmesi kararını etkileyebilir:

- Distal lenf nodu tutulumunun derecesi.
- Kullanılan görüntüleme çalışmalarının lenf nodu tutulumunu değerlendirmedeki duyarlılığı.

- Kanserin histolojik alt tipi ve gradı.
- Lenf nodu diseksiyonunun ardından tutulan lenf nodlarının yerleşimi ve tutulan nodların proksimalindeki birkaç nod hakkında bilginin kalitesi.
- Genişletilmiş alan tedavisinin akut ve geç yan etki riski.

Lenfatik damarlar içindeki kapakçıklar pelvisten proksimale doğru gelen akımı yönlendirdiğinden (torasik kanala doğru), nodal CTV'nin distal sınırı genellikle birinci basamak lenf nodlarına göre tanımlanır. Ancak nadir koşullar altında büyük lenfadenopati retrograd metastaz ile ilişkili olabilir; bu vakalarda nodal CTV'nin bir miktar distale doğru genişlemesi kabul edilebilir. Örneğin büyük eksternal iliyak lenfadenopati varsa CTV proksimal femoral lenf nodlarını kapsayacak şekilde genişletilebilir.

Gros Olarak Tutulmuş Olan Lenf Nodlarının Hedef Alınması

Alan içi nodal nüksler için nadiren küratif tedavi seçenekleri olduğundan gros olarak tutulmuş nodların doğru bir şekilde tanımlanmasının önemi çok fazladır. Son yıllarda PET-BT dahil yeni görüntüleme modaliteleri tutulan lenf nodlarını tanıma becerimizi iyileştirmiştir ve IMRT ciddi yan etkiler olmadan sterilize edici bir doz verme becerimizi artırmıştır. Bu araçlar gros lenf nodu tutulumu olan hastaların tedavisini büyük ölçüde kolaylaştırmıştır. Günümüzde yaygın pelvik ve aortik metastazları olan hastalarda bile sıklıkla kür sağlanır **(O.S. 10.6, 10.10, 11.2, 13.7)**. Ancak böyle vakalar için hedef volümlerin konturlanması yoğun emek gerektirir ve detaylara dikkat edilmesi gerekir.

Genel olarak, kanser ile tutulmuş bir lenf nodunun lokal kontrolünü elde etmek için gereken doz metastazın boyutu ile birlikte artar. Mikroskopik lenf nodu tutulumunu kontrol etmek için 45 Gy genellikle yeterli olmasına rağmen, bu doz eşzamanlı kemoterapi de verilmiş olsa, minimum çapı 1-1.5 cm'den büyük olan tutulmuş lenf nodlarının kontrolü için yeterli değildir ve daha yoğun bir şekilde tutulmuş ise daha küçük nodlarda da yetersiz olabilir. Mümkünse, tümörle yoğun olarak tutulduğuna inanılan lenf nodları minimum 60 Gy dozunda tedavi edilmelidir. Çapı 3-4 cm'den fazla olan nodlar için yüksek kontrol oranları elde etmede muhtemelen 65 Gy ya da daha fazla dozlar gerekir ancak normal doku toleransı ile ilgili endişeler varsa doz sıklıkla azaltılır.

Tümör komşu yumuşak doku veya kemiği invaze ettiği zaman, olası mikroskopik tümör infiltrasyonu için geniş bir CTV marjı (genellikle bilinen gros hastalığın ötesinde en az 1 cm) eklenmelidir. Kemoterapiye tamamen cevap veren nodların muhtemelen 45 Gy'den fazla doza ihtiyacı vardır. Bu konudaki bilgi hala az olmasına rağmen, başlangıçta gros lenf nodu tutulumu olan bölgeler, ortaya çıkan hedef volüm ve normal doku sınırlamalarına bağlı olarak, 55 ila 60 Gy'lik bir doz almalıdır. Bununla birlikte, doğrudan tümör tarafından infiltre edilmedikçe, yanıt veren lenf nodlarının tedavi öncesi lokalizasyonuna denk gelen kritik yapılar CTV'ye dahil edilmemelidir.

Konturlamaya başlamadan önce, cerrahi ya da kemoterapi öncesinde yapılanlar dahil tüm tanısal görüntüleme çalışmaları incelenmelidir ve mümkünse planlama BT'si ile birleştirilmelidir (Bölüm 4). PET özellikle faydalıdır ancak kontrastlı BT taramaları ve MRG görüntüleri de büyümüş lenf nodlarının tanınmasını kolaylaştırabilir. Farklı risk düzeylerinde olan (ve muhtemelen farklı dozlar gerektiren) lenf nodları tedavi planlamasında ayrı hedefler olarak konturlanmalıdır.

Konturlama tamamlandıktan sonra, koronal ve sagital rekonstrüksiyon yapılmış olan görüntüler dikkatlice gözden geçirilerek doğruluğu kontrol edilmeli ve gros olarak genişlemiş olan lenf nodlarının konturlara dahil olduğu doğrulanmalıdır. Görüntüleme bulgularının yorumlanması hakkında herhangi bir belirsizlik varsa bir radyoloğa danışılmalıdır.

Kritik yapılara komşu büyük nodların tedaviye yanıtı takip edilmelidir. Büyük tümör kitleleri regrese olurken barsak ya da diğer tutulmamış yapılar yüksek radyasyon dozu olan bölgeye kayabilir (Bölüm 6; **O.S. 10.6, 15.2**); bazı vakalarda planın tedavi ortasında ayarlanması bu yapıların radyasyon dozunu azaltabilir.

Çok büyük nodal kitlelerde, nodun orta kısmını toplam PTV-genişletilmiş GTV'ye göre daha yüksek fraksiyon dozunda tedavi etmek için iç-içe geçmiş GTV'ler tanımlanabilir **(O.S. 12.8, 13.7, 14.8, 15.1-15.4)**. Bazı uygulayıcılar bu yaklaşımı çok büyük tümör kitlelerinde boost planlamasını kolaylaştırmak için yanıtı hızlandırma amacıyla kullanırlar. Ancak lokal kontrole nihai etkisi bilinmemektedir; makul bir tümör kontrolü ihtimalini elde etmek için tümörün çevresi (PTV kenarı ile birlikte) yine de minimum 60 Gy doz ile tedavi edilmelidir. Kritik yapılar hipofraksiyone volümden çıkarılmalıdır ve hedefin bir kısmındaki çok küçük bir hipofraksiyonasyon bile yakın monitörizasyonla ve lüzumu halinde adaptif planlama ile yapılmalıdır.

Lenf Nodu Diseksiyonunun Ardından Özel Konular

Gros olarak tutulmuş lenf nodları olan bir hastada tedavinin tek başına radyoterapi ile mi yoksa cerrahi ve radyoterapi kombinasyonu ile mi yapılacağı kararını etkileyen faktörler Bölüm 3'te anlatılmıştır. Ancak bir hasta tutulan nodların rezeksiyonu ya da parsiyel rezeksiyonunun ardından tedavi için gönderildiğinde postoperatif radyoterapi hedeflerini tasarlamak için birkaç faktör dikkate alınmalıdır:

- *Rezidüel doku için kapsamlı bir araştırma yapılmalıdır*. Lenf nodu diseksiyonunun ardından bile genişlemiş lenf nodları sıklıkla geride kalır **(O.S. 12.1)**. Özellikle en tecrübeli cerrah bile distal obturator, posterior aortokaval ve sol pararenal bölgelerdeki nodları belirleme ya da çıkarmada zorluk yaşayabilir. Tüm gros hastalığın çıkarıldığından emin olmak için preoperatif görüntüleme her zaman postoperatif görüntüleme ile karşılaştırılmalıdır.

- *Rezidüel hastalık olan ya da boost dozu gerektiren ekstrakapsüler uzanım (ECE) olan yerler belirlenmelidir*. Vulvar kanser ve non-jinekolojik yerler için radyoterapi çalışmaları nodal ECE'nin radyoterapi sonrası nüks için bir risk faktörü olduğunu düşündürmektedir.[6-8] ECE ile iliyak ya da aortik nodlarda hastalık kontrolü arasında ilişki hakkında çok az veri bulunmakla birlikte[9] tüm ECE bölgelerinin nüks için risk altında olduğu düşünülmelidir; mümkün olduğunda bu bölgelere toplam 55-60 Gy doz ile boost yapılmalıdır. Ne yazık ki ECE'nin kesin yerini belirlemek bazen zordur. Patoloji raporları, operasyon raporları ve preoperatif görüntüleme hakkında bulgular önemli ipuçları verebilir. Preoperatif dönemde konsültasyon istendiğinde radyasyon onkoloğu muhtemel rezidüel hastalık olan yerlere radyoopak klipsler konmasını istemelidir. Ancak cerrahlar hemostatik ve başka amaçlarla da metalik klipsler kullanırlar; cerrah tarafından doğrulanmadığı sürece bunların hastalık belirteci olduğu düşünülmemelidir.
- *Lenfokistler yaygın lenf nodu diseksiyonu ardından sıktır*. Kistin tutulması için risk iyi anlaşılmamıştır. Lenf nodu diseksiyonu lenfokist bölgesinde nodal metastaz göstermemişse, hedef volüme tüm kistin dahil edilmesi gerekli değildir. Ancak lenfokist yatağında ekstrakapsüler uzanım ya da aşırı nodal hastalık varsa ya da lenfokist ile nodal hastalık bölgesi arasındaki ilişki net değilse tüm kistin en azından CTV'ye dahil edilmesi makul olabilir. Tedavi sırasında lenfokistler büyüyüp küçülebilir; lenfokistin büyüklüğündeki değişim tedavi planının geçerliliğini etkileyecekse lenfokistler her 1-2 haftada bir BT ile takip edilmelidir.

ÜREME ORGANLARI

Overler

Overler ilk olarak embriyogenezin erken döneminde dorsal karın duvarında primitif böbreklerin yanında farklılaşmamış gonadlar olarak ortaya çıkarlar. Gonadları ventral karın duvarının labioskrotal şişliklerine bağlayan peritoneal katlantılar *gubernakula* adı verilen katlantılar oluşturur. Erkeklerde gonadlar nihayetinde inguinal kanal yoluyla skrotal keselere iner. Kadınlarda her bir gubernakula lateral uterin fundus ile temas eder ve birleşir. Bu yapışma overin inmesini kısıtlar ve overler fallop tüpünün açıklığında uterus boynuzunun yakınında dururlar (**Şekil 5.13**). Gubernakulumun proksimal kısmı utero-ovaryen ligamenti oluşturur; distal kısım Round ligamenti oluşturur ve bu lateral uterus fundusundan çıkar, inguinal kanaldan geçer ve vulvanın labium majusunda sonlanır (**Şekil 5.13**).

Lenfatik Drenaj

Ovaryen damarlar overlerin iniş yolunu izlerler. Bu sebeple sol overin lenfatik drenajı birincil olarak renal ven içinde sol ovaryen venin giriş yerinde yerleşen aortik nodlara olur ve sağ overin lenfatik drenajı ise birincil olarak vena kavada sağ ovaryen venin giriş yeri yakınında, genellikle renal damarların hemen altındaki aortokaval lenf nodlarına olur. Distal abdomende ovaryen damarlar anterior psoas kaslarının lateralinde giderler ve sonra medyale dönerek aortik nodlarda sonlanırlar. Ovaryen lenfatik damarların distal lumbar seyirleri sırasında üzerlerinde nodlar bulunmaz, nadiren metastaz yerleridirler ve radyoterapi hedef volümlerine dahil edilmeleri gerekmez (**Şekil 5.7**).

Mezovaryum (broad ligamentin overi örtüp asılı tutan parçası) içinde ovaryen ve uterin lenfatikler arasındaki anastomozlar da metastatik hastalığın overlerden iliyak nodlara yayılması için bir yol sağlar.

Normal over pelvik duvarda obturator damarlar yakınında hafif basık bir yerde durduğundan bazen yanlışlıkla genişlemiş bir obturator lenf nodu zannedilir (ya da tersi olur). Ayrıca genç kadınlarda over tipik olarak PET görüntülemede florodeoksiglukoz tutar.

Fallop Tüpleri

Fallop tüpleri embriyonik mülleryan kanalların proksimal birleşmemiş kısımlarından gelişir ve broad ligamentlerin üst kenarlarında yer alırlar.

Lenfatik Drenaj

Fallop tüpleri uterin ve ovaryen damarların anastomoz yapan dalları tarafından beslenir. Mezosalpenks (broad ligamentin overle tüp arasındaki parçası) içinde yer alan ovaryen damarların dalları tüpten ve lateral uterin fundustan doğrudan aortik nodlara (overden lenfatik drenaj alırlar) lenfatik metastaz için bir yol oluşturur (**Tablo 5.1**). Round ligamentleri besleyen lenfatik damarlar da bu bölgeden çıkar ve tüp, over ve uterus fundusundan kasığa doğru nadir ama iyi bilinen birincil lenfatik metastaz yolunu oluştururlar.

Uterus

Mülleryan kanalların kaudal kısımları birleşerek fetal uterovajinal primordiumu oluşturur ki bu da nihayetinde uterus, serviks ve apikal vajenin epiteli ve bezlerini oluşturur; stroma ve miyometriyum çevreleyen mezenkimden köken alır.

Erişkinde uterus armut şeklindedir ve genellikle 1-2 cm kalınlığında musküler bir duvarı vardır. Uterusun ortasında hafif bir konstriksiyon *internal os'u* belirler; internal os üzerindeki kısım uterus *gövdesi* ve internal os altındaki bölge uterus *serviks*idir. Uterus'un kubbesi (tüplerin açıklıklarının üzerinde) *fundus* olarak adlandırılır (**Şekil 5.13**).

Normal uterus oldukça hareketlidir (bu bölümde sonraki kısımda tartışılacaktır). Ancak mesane boş olduğunda, uterus tipik olarak mesanenin üzerinde, vajen eksenine yaklaşık dik bir açıyla durur. Bu pozisyon sebebiyle serviksi aksiyal BT kesitlerinde doğru bir şekilde görüntüleyip kontur belirlemek zordur. Serviks anterior vajinal duvara projeksiyon yaptığından serviksin anterior dudağı genellikle posterior dudağın

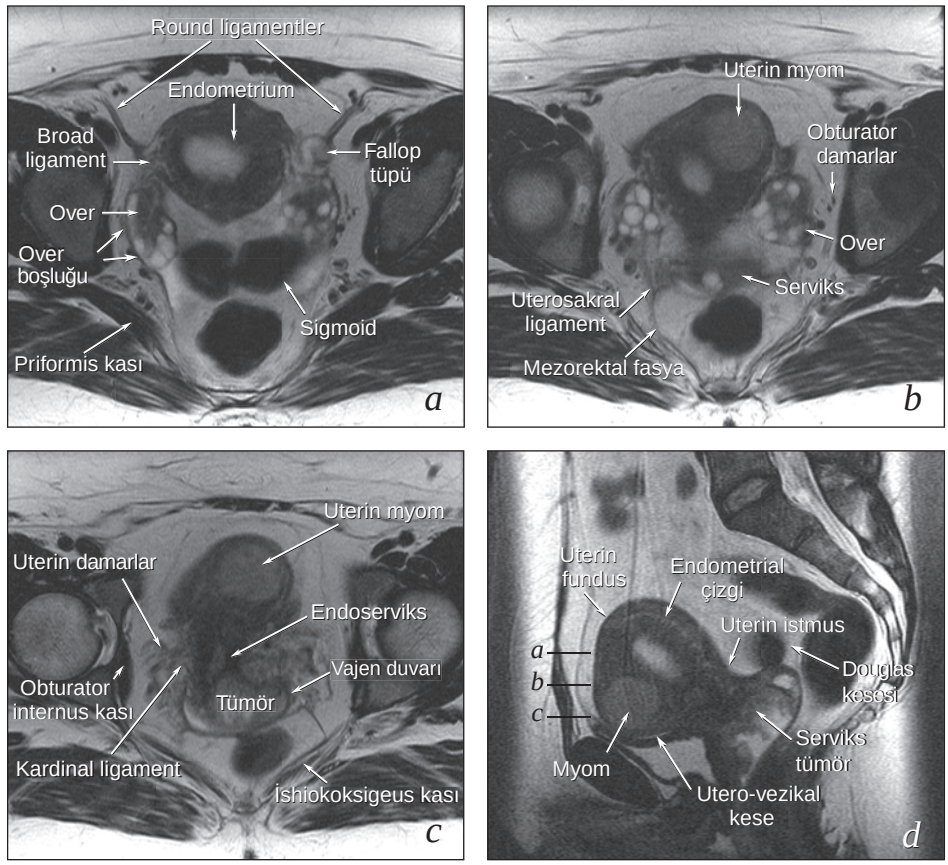

ŞEKİL 5.13 **Uterus anatomisi**. Serviksin anterior ve posterior dudaklarını tutan evre IB2 karsinomu olan 34 yaşındaki bir kadının aksiyal görüntüleri (*a-c*) ve uterustan geçen sagital görüntüleri (*d*). Aksiyal görüntülerin düzeyleri işaretlenmiştir (*d*). Kardinal ligamentler obturator internus kası ve serviks arasında yerleşmiştir (*c*), ve Round ligamentler uterusun boynuzlarından inguinal kanal yoluyla vulvadaki sonlanma noktasına gider (*a*). Uterosakral ligamentler mezorektal fasya ile devam eder; ileri servikal kanserler doğrudan kardinal ve proksimal uterosakral ligamentlere uzanır ki bunlar radyoterapi alanlarına dahil edebilir.

Bu genç kadının overleri (*a, b*) birkaç korpus lüteum kisti içerir. Daha medyal olarak yerleşebilirlerse de overler lateral pelvik duvar üzerinde hafif bir girinti içinde yerleşmiştir ve burada bazen genişlemiş nodlarla karıştırılabilirler. Bu örnekte mesane neredeyse boştu ve uterus vajen eksenine dik antevert bir pozisyonda idi. Serviks genellikle anterior vajen duvarı içine protrüzyon yapar (*d*); bu tipik pozisyonda serviksin anterior dudağı posterior dudağının inferiorunda yer alır. Bu vakada küçük bir myom içeren uterus peritonla kaplanır ve anteriorda uterosakral kese ve posteriorda Douglas kesesi tarafından örtülür. Serviks posteriorda peritonla kaplıdır ancak anteriorda mesaneden sadece ince bir fasya ile ayrılır.

inferiorundadır (**Şekil 5.13**). Uterusta tipik olarak hafif bir anterior eğim vardır; ayrıca bazı vakalarda internal os düzeyinde anterior ya da daha nadiren posterior (Retro) fleksiyon da olabilir. Uterus pozisyonunun ve fleksiyon derecesinin farkında olmak özellikle intrakaviter brakiterapi için ultrason yapılırken önemlidir (Bölüm 8).

Uterus gövdesi peritonla örtülüdür. Posteriorda periton yüzeyi gövdeden aşağı doğru uzanarak serviksi ve apikal vajenin bir kısmını kapladıktan sonra anterior rektal yüzeye refleksiyon yapar. Sonuçta oluşan *uterorektal kese (Douglas kesesi)* tipik olarak sigmoid kolon ve terminal ileum kısımlarını içerir. Anteriorda, periton internal os düzeyinde mesane üzerine refleksiyon yapar ve *uterovezikal keseyi* oluşturur. Bu yapı genellikle boştur ancak barsak halkalarını da içerebilir. Anterior serviksin supravajinal kısmı bu peritoneal refleksiyonun altındadır, mesane duvarından ince bir fasya tabakası ile ayrılır ve bu parametrium ve kardinal ligament ile devam eder. Serviksin bu kısmı servikal kanser için radikal histerektominin ardından yakın ya da pozitif cerrahi sınır olduğunda en sık tutulma yeridir. Histerektominin ardından vajinal apeksin süperiorunda posterior mesane ile anterior rektal serozal yüzeyler arasındaki boşluk bazen cul-de-sac olarak adlandırılır.

Uterus, mesane, rektum, sigmoid ve terminal ileum arasındaki yakın anatomik ilişkilerin eksternal radyoterapi ve brakiterapi planlamasında önemli etkileri bulunmaktadır.

Uterus Ligamentleri

Mülleryan kanallar birleşirken broad ligamentler, kardinal ligamentler ve uterosakral ligamentleri oluşturan periton katlantılarını bir araya getirirler; bu katlantılar ayrıca uterosak-

ral ve uterovezikal keselerin sınırlarını oluşturur (**Şekil 5.13**). Broad ligamentler uterusun kenarlarından lateral pelvik duvarlara uzanır ve parametriyum olarak adlandırılan bir bağ dokusu tabakası içerirler. Broad ligamentlerin tabanındaki fibröz bağ dokusu bantları kardinal ligamentleri oluşturur (Mackenrodt ligamentleri ya da pelvisin transvers ligamentleri olarak da adlandırılır); kardinal ligamentler medyal olarak serviks ve vajinal fornikse bağlanırken lateralde iliyak damarların bağ dokularına ve obturator internus kasının fasyasına bağlanırlar. Kardinal ligament doğrudan tümör yayılımı ile tutulursa klinik bulgular arasında tipik olarak hem parametriyal nodülarite hem de ipsilateral vajinal forniksin infiltrasyonunu içerir.

Uterin arter internal iliyak arterin anteriorundaki kökeninden çıkıp kardinal ligamentin üst kenarından broad ligament yoluyla ilerler; uterin arter üreteri yaklaşık uterusun internal os'u seviyesinde çaprazlar ve daha sonra uterusun lateral kenarı boyunca tırmanarak nihayetinde uterus boynuzunda ovaryen arter ile anastomoz yapar. Uterustan gelen lenfatikler de broad ligament yoluyla ilerler.

Douglas kesesinin lateral sınırlarını oluşturan uterosakral katlantılar fibröz doku ve çizgili olmayan kas lifleri içerir; bunlar uterustan sakruma ve piriformis kaslarına ilerler ve uterosakral ligamentleri oluşturur. Kanser serviksten, uterosakral katlantılar yoluyla uterosakral ligament boyunca ilerleyebilir ve ilerlemiş vakalarda piriformis kasını işgal edebilir. Bu bölge lokal olarak ilerlemiş servikal kanserlerde hedef volüm içine dahil edilmelidir.

Lenfatik Drenaj

Uterusun lenfatikleri üç pleksus içinde yer alırlar: birisi bazal membranının altında yerleşirken birisi miyometriyumun içinde ve birisi serozal yüzeyin altında yer alır. Endometriyumun kendisinin içinde lenfatik damarlar yok gibi gözükmektedir; bu sebeple endometriyuma sınırlı kanserlerin nodal metastazı çok nadirdir.

Uterus gövdesi ve serviksin lenfatik drenaj paternleri, uterus fundusunun doğrudan aortik nodlara (ovaryen lenfatikler yoluyla) ya da nadiren inguinal nodlara (round ligament lenfatikleri yoluyla) drene olan lenfatikler içermesi oysa serviksin içermemesi dışında birbirine benzerdir (yukarıda **Tablo 5.1**'de tartışıldı).

Uterus gövdesinden ve serviksten gelen primer lenfatik trunkuslar broad ligament içine internal os seviyesinde uterus damarları içinde geçerler. Uterus gövdesi ve serviksten gelen lenfatikler ilk olarak internal ve eksternal iliyak nodlara drene olur (**Şekil 5.2**). Tipik olarak uterus arterlerinin üreterleri çaprazladığı yerde bulunan parametriyal nodlar servikal kansere bağlı uzak metastaz için erken dönemdeki yerler olabilir.

Basit histerektominin ardından rezidüel broad ligament ve ilişkili lenfatiklerde retraksiyon olur ve pelvik duvarda obturator internus kası ile komşu mesane ya da barsak arasında bulunurlar. Bu bölge uterus ya da servikal kanserlerde postoperatif hedef volüme her zaman dahil edilmelidir (**Şekil 5.7 k,l**); tümörün posthisterektomi parametriyal kenarı tuttuğu bildirilmişse retraksiyon olan bu doku genellikle daha yüksek bir radyasyon dozu gerektirir **(O.S. 10.2)**.

Servikal kanserler pararektal ve sakral nodlara da metastaz yapabilir (**Şekil 5.2 ve 5.6**), ancak klinik olarak servikse sınırlı olan tümörlerde bu nadirdir. Servikal kanserlerin aortik lenf nodlarına metastazı iliyak nod tutulumu yokluğunda çok nadirdir.

Uterus Hareketi

Kardinal, uterosakral ve round ligamentler, vajen ve perine kasları ile birlikte uterusu destekler ve pelvis içindeki pozisyonunu korumalarına yardımcı olurlar. Uterus ligamentleri ayrıca koitus ve gebelik sırasında ve mesane ve rektal hacimdeki değişikliklerle birlikte uterus pozisyonunda oluşan büyük eğilme ve kaymalara uyum sağlamak için yeterince elastiktir. Serviks uterusun fundusundan biraz daha az elastik olsa da 2 cm ya da daha fazla kaymalar nadir değildir (**Şekil 5.14**).[5]

Tedavi sırasında uterus hareketini öngörmek zordur ancak uterus ve serviks radyoterapi hedef volümü içine dahil edildiğinde bu her zaman hesaba katılmalıdır. Uterus ve serviksi hedef almak için ters planlama kullanılırsa, ITV'ye aşağıdakiler dahil edilmelidir:

- Mesane boş ve dolu iken yapılan taramalarda görülen uterus, serviks ve vajenin (en distal hastalık bölgesinden en az 3 cm ötede) pozisyonlarını içeren bir volüm
- En azından posterior rektal duvara 1-1.5 cm kalıncaya kadar anterior rektum (rektal hacimdeki varyasyonlara uyum sağlaması için; **Şekil 5.14a,b**).
- Uterosakral ligamentler (**Şekil 5.13**); lokal ileri hastalık durumunda mezorektal fasya dahil tüm pararektal boşluk.
- Broad ligamentler (yani uterus ile lateral pelvis duvarı arasındaki tüm ekstraperitoneal doku).
- Yukarıda "Rejyonel Lenf Nodları" kısmında anlatılan rejyonel lenf nodları.

Birçok vakada uterus hareketi ve muhtemel parauterin yayılıma karşılık gelmesi için gereken büyük sınırlar, pelvisin görüntüye dayalı dört alan tedavilerinin IMRT ile planlanmasına izin vermez (**O.S. 10.6; Şekil 6.7**).

Vajen

Vajen, vajinal fornikslerden himene kadar uzanır. Vajenin vestibülü (bazen vajinal introitus olarak adlandırılır) himenden labia minoranın fimbrial çıkıntılarına kadar uzanır ve genellikle vulvanın bir parçası kabul edilir; ancak, vestibülün çoğu vajinal epitele benzeyen epitel ile kaplıdır. Serviks vajenin anterior duvarına doğru uzanarak vajinal fornikslerı oluşturur. Bu sebeple posterior vajinal duvar genellikle anterior vajinal duvardan önemli ölçüde daha uzundur. Serviks tümör tarafından genişletildiğinde serviksin distal, anterior tarafı vajinal tutulum olarak yanlış algılanabilir ve bu da tümör evresinin olduğundan fazla zannedilmesine sebep olur (**Şekil 4.4**).

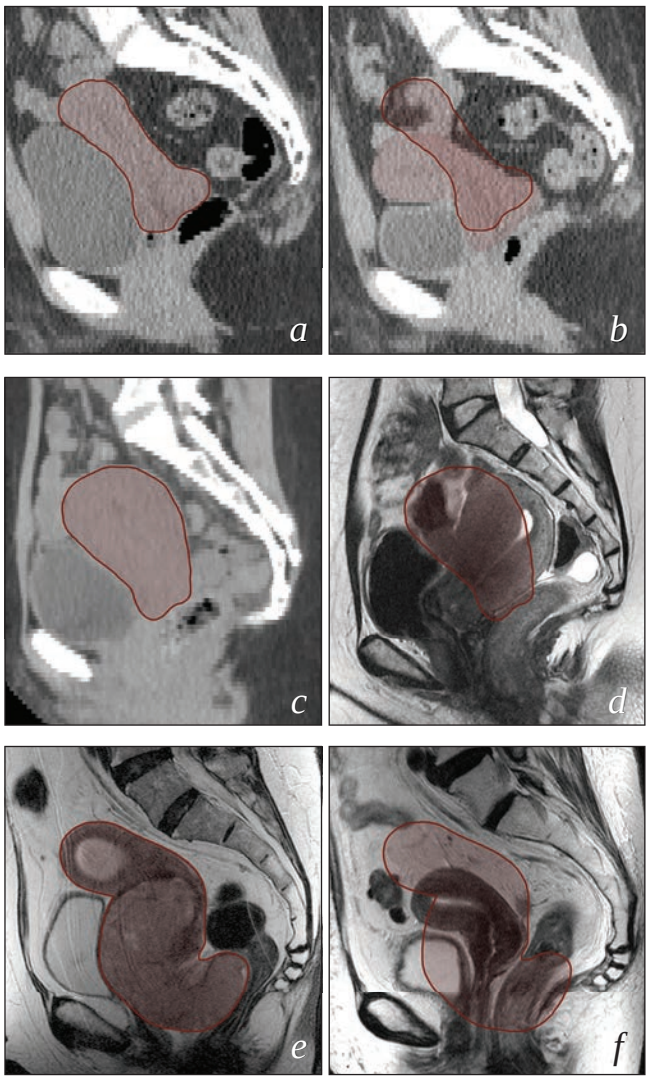

ŞEKİL 5.14 Pelvis içinde uterus pozisyonundaki varyasyonlar. Birçok faktör uterusun pelvis içindeki pozisyonunu etkileyebilir. Bu şekilde gösterilen üç vakanın her birinde sol panelde gösterilen uterus pozisyonu (*a, c, e*) sağ taraftaki üzerine yüklenerek (*b, d, f*) uterus pozisyonundaki değişiklik gösterilmiştir. Hasta 1 (*a, b*). Simülasyon BT taramaları hasta mesanesini boşaltmadan önce (*a*) ve boşalttıktan hemen sonra (*b*) elde edilmiştir. Hasta bir miktar da gaz çıkarmış gibi görünmektedir ki bu serviks pozisyonunda 1 cm'lik kaymaya katkı yapmıştır. İlave olarak, başlangıçta aksiyal bir konfigürasyona sahipmiş gibi görünen uterusta (*a*) ikinci taramada belirgin bir anterior fleksiyon vardır (*b*). İkinci hasta (*c, d*). Aynı hafta elde edilen bir planlama BT taraması ve bir MRG görüntüsü uterus pozisyonunda hafif anteversiyondan belirgin retroversiyona dramatik bir değişiklik olduğunu ve anterior ve posterior servikal dudakların pozisyonunda 3 cm'den daha fazla kayma olduğunu göstermektedir. Bu durumda, herhangi bir pozisyonu temel alan sıkıca konformal bir plan serviksi ve miyometriyumun distal üçte ikisini gros biçimde tutan tümörü yeterince tedavi edememiş olabilir. Üçüncü hasta (*e, f*). Görüntüler tedaviden önce (*e*) ve kemoradyoterapiden 4 hafta sonra (*f*) elde edilmiş. Bu örnekte gösterildiği gibi uterus pozisyonundaki en dramatik kaymaların bazıları tümör radyoterapiye yanıt verdikçe ortaya çıkar. Uterus ya da serviks radyoterapinin bir hedefi olduğunda uterusun pozisyonundaki potansiyel değişiklikler dikkate alınmalıdır; bu hedef hacmin dozunun yetersiz olmasından kaçınmak için bir tedavi planı geliştirilmeden önce gerçekçi bir uterin ITV tasarlanmalıdır.

Vajenin posterior forniksi rektovajinal keseye bitişiktir ve bu sebeple serozal bir yüzeyi vardır. Bunun dışında vajenin pelvik taban üzerindeki proksimal kısmı rektum ile mesane arasında durur ve vajenin distal yarısı perine içinde üretra ile anüs arasında durur. Bu yakın ilişkiler sebebiyle vajeni tutan kanserlerin tedavisi özellikle zorlayıcı olabilir.

Lenfatik Drenaj

Vajen müllerian dokudan köken alır ve bu doku gelecekteki vajinal himen olacak yerde ürogenital sinüs ile temas eder. Sinüs hücreleri çoğalarak distal vajeni oluşturur ve vajinal epitele yerleşirler. Himenin distalinde ürogenital sinüs kısalarak vajenin vestibülünü oluşturur (vulvanın bir parçası olarak kabul edilir). Vajenin karmaşık lenfatik drenaj paterni bu embriyolojik gelişimi ve vajen ile komşu yapılar arasındaki yakın ilişkiyi yansıtır.

Apikal vajenin lenfatikleri uterus damarlarına eşlik eder ve eksternal ve internal iliyak nodlara drene olur; orta vajenin lenfatikleri ağırlıklı olarak anterior iliyak arterin vajinal dalını takip eder ve internal iliyak nodlara drene olur; vestibülün lenfatiği internal pudendal damarlar yoluyla inguinal nodlara drene olur; ve kan akımının bir kısmını internal iliyak arterin orta rektal dallarından alan posterior vajinal duvarın lenfatikleri pararektal, presakral ve internal iliyak nodlara drene olur (**Tablo 5.1**).

Bu tipik lenfatik drenaj paternleri önemlidir ancak tedavi planlamasında vajenin bu farklı segmentlerindeki lenfatikler arasındaki önemli ölçüde anastomoz da dikkate alınmalıdır. Eğer tümör vajenin üst üçte ikilik kısmını tutarsa internal ve eksternal iliyak nodlar tüm vakalarda tedavi edilir. Tümör genişleyerek vajenin distal üçte birlik kısmını tutarsa en azından medyal inguinal nodların tedavi edilmesi alışkanlık gereğidir **(O.S. 11.6, 13.9)**. Tümör vestibülü tutarsa iliyak ve inguinal nodlar genellikle tedavi edilir. Tümör rektovajinal septumu tutarsa iliyak nodlara ilave olarak pararektal ve presakral nodlar da tedavi edilmelidir (**Tablo 5.1**).

Vajinal Hareket ve Vajinal ITV Tasarlanması

Vajen hareketlidir ve bazı vakalarda rektum ya da mesane hacmindeki değişikliklerle birlikte 3 cm'ye kadar kayabilir (**Şekil 5.15**).[10] *Bu sebeple tedavi planlaması için tek bir planlama BT'sinden alınan basit bir vajen konturu kullanılması hiçbir zaman yeterli değildir.* Ancak standart bir sabit sınır kullanarak vajinal bir ITV tasarlayan yöntemler ya vajinal hareketi olduğundan az tahmin ederler ya da gereksiz biçimde fazla barsak ya da mesane hacmini dahil ederler. Örneğin, simülasyon sırasında rektum boşsa rektal gaz ya da gayta tarafından muhtemel anterior kayma için anteriorda bir sınır bölgesi eklenmelidir; aynı büyüklükte bir posterior sınır bölgesi açıkçası gereksizdir. Aksine eğer rektum çok dolu ise posteriorda anteriordakinden çok daha fazla sınır bölgesi gereklidir. ITV'nin doğru bir şekilde ölçülmesi için bireyselleştirilmiş bir yaklaşım gereklidir ve bu yaklaşım mesane ve rektumun simülasyon sırasındaki durumu ve potansiyel günlük değişimlerinin vajenin intrapelvik pozisyonuna etkisini hesaba katar.

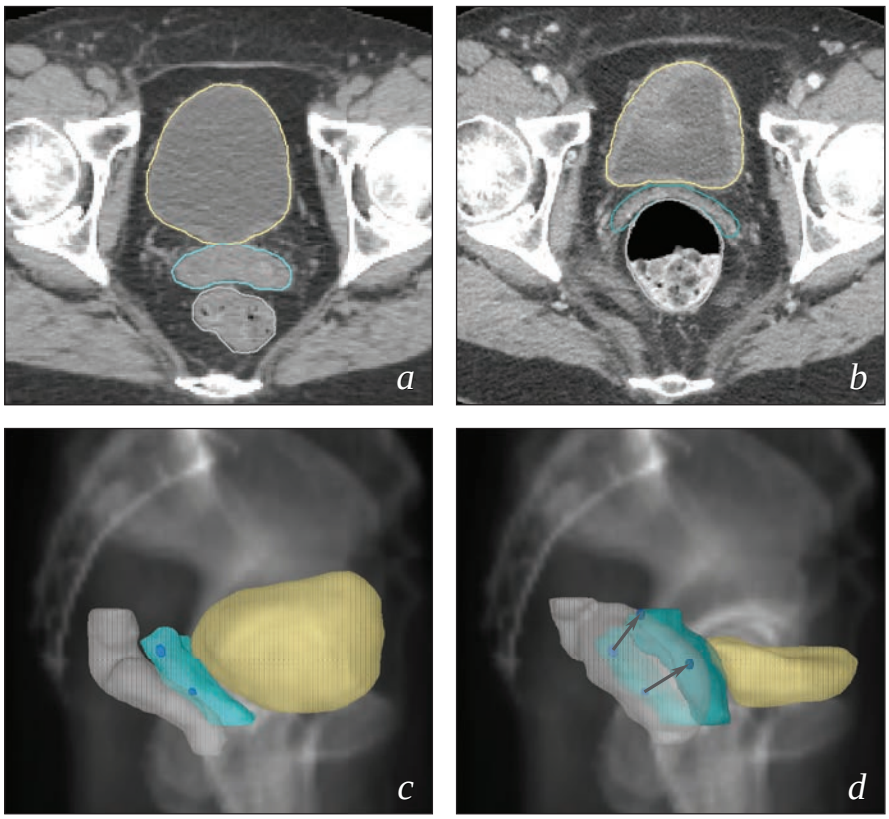

ŞEKİL 5.15 İç organ hacminin histerektomi sonrasında vajinal pozisyona etkisi. Tedavi planlama simülasyonu (*a, c*) ve bir önceki hafta çekilen tanısal BT'den elde edilen görüntüler vajen pozisyonunda belirgin bir kayma ve çevredeki yapıların hacminde değişiklikler göstermektedir. Vejen duvarına interstisyel olarak yerleştirilen radyoopak marker'lar (***c*** ve ***d***'deki ***koyu mavi*** noktalar) 3-3.5 cm kaymıştır (***oklar, d***). ***a*** ve ***c***'deki nispeten dolu mesane, mesane ile rektumun daha posteriorda yerleşmesine katkı yapmıştır. ***B*** ve ***d***'de perineal kaslarda hafif kasılma olması da vajen pozisyonunu etkilemiş olabilir.

Rektal hacimdeki değişiklikler vajeni anterior-posterior yönde hareket ettirme eğilimindedir. Rektal hacimdeki değişiklikleri hesaba katmak için aşağıdaki yaklaşımlar kullanılmalıdır:

- Rektum dolu ise vajinal ITV posterior rektal duvardan itibaren yaklaşık 1.5 cm içinde olacak şekilde posteriora doğru genişletilmelidir.
- Rektum boş ise ITV anteriora, mesane içine doğru en az 2 cm genişletilmelidir.
- Vajinal apeks üzerinde (cul-de-sac seviyesinde) rektum genellikle sakruma doğru geriye refleksiyon yapar. Sigmoid, ince barsak ya da cerrahiden hemen sonra periton sıvısı (**Şekil 5.7**) aksiyal görüntüde vajen ile rektum arasındaki boşluğu doldurabilir. Bu bölgede posterior ITV daha distaldeki apikal parçalara paralellik gösterecek şekilde modifiye edilebilir.
- Anteriorda üretra ve pubise bağlı olan vajenin distal üçte birlik kısmı (**Şekil 5.13**) proksimal üçte ikilik kısımdan daha az hareketlidir. Ancak perineal kasların kasılması ve rektal ampullanın genişlemesi postero-inferior kaymalara sebep olabilir ve hedef tanımlanmasında düşünülmelidir (**Şekil 5.15**).

Mesane hacmindeki artışlar vajeni kraniyale ve daha düşük bir derecede posteriora doğru genişletme eğilimindedir ancak bu etki histerektomi sonrasında ve başka faktörlerle vajenin uzunluğuna göre büyük ölçüde değişir.

- Mesane doluluğunun vajen üzerinde etkisini tahmin etmek için mükemmel bir yol mesane boş ve dolu iken çekilen görüntülerde apeksin yerleşimini karşılaştırmaktır; ideal olarak vajinal apekste fiducial marker kullanılır (Bölüm 4, **O.S. 10.1**).
- Alternatif olarak, simülasyon rahatsız etmeyecek dolulukta bir mesaneyle yapılabilir. ITV'ye hareket ve eğer vajinal marker yoksa apeks pozisyonunda belirsizliğe karşılık gelmesi için 1-2 cm apikal (proksimal) sınır bölgesi eklenmelidir. Simülasyon sırasında mesane boşsa 2.5-3 cm'lik çok daha geniş bir apikal sınır bölgesi eklenmelidir.

Simülasyon sırasında vajenin yerini belirlemek için sert vajinal tıkaçlar sokulması önerilmez çünkü bu yöntem vajen, komşu kritik yapılar ve varsa uterus pozisyonunda önemli deformasyonlara sebep olabilir (**Şekil 6.2**).

Vajenin hareketi bölgesel lenf nodlarının pozisyonundan bağımsız olduğundan tüm pelvisin tedavisi sırasında vajinal harekete karşılık gelmesi için izomerkezi kaydırmak hiçbir zaman uygun değildir. Ancak, platin ya da altın fiducial marker vajinal pozisyonun ayarlanmış sınırlar içinde kaldığını doğrulamak için kullanılabilir (**Şekil 4.11**).

Eksternal Genitaller

Testosteron yokluğunda başlangıçtaki farklılaşmamış olan fetal genitaller kadın özellikleri geliştirir. Genital tüberkül *klitorisin glansı* olur, ürogenital katlantılar *labia minorayı* oluşturur ve labioskrotal katlantılar *labia majorayı* oluşturur. Bunlar da anterior ve posteriorda birleşerek sırasıyla mons ve perinenin *labial komissürlerini* oluşturur.

Vulva klitoris, labia minor, labia major ve vajenin vestibülünden oluşur (**Şekil 5.16**). Labia ve anüsün posterior komissürü arasındaki bölge jinekolojik *perine* olarak adlandırılır. Mons pubis anterior komissuranın anteriorunda, pubik sim-

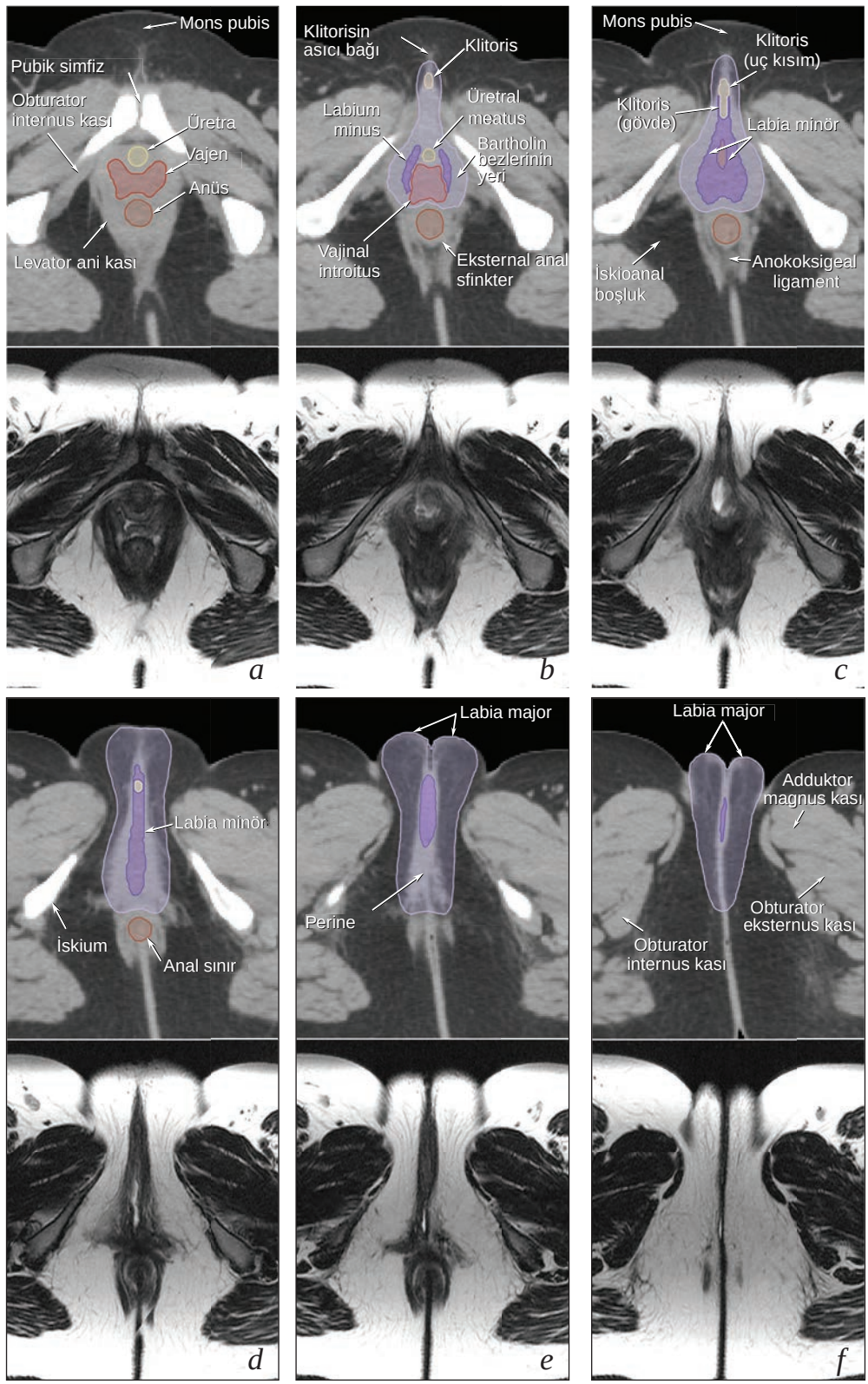

ŞEKİL 5.16 **Normal vulva anatomisi**. 35 yaşında normal vulva anatomisi olan bir kadında vulvadan geçen aksiyal kesitler. Kontrastlı olmayan bir BT taraması dijital olarak bir T2 MRG görüntüsü ile birleştirilmiş; eşleştirilmiş olan görüntüler birleştirilmiş olan taramalardaki karşılaştırılabilir düzeyleri göstermektedir. BT taramalarında çoğu vulvar ve perineal yapı tekdüze bir yoğunluğa sahiptir ve bu sebeple birbirinden doğru bir şekilde ayırt edilemez ancak levator ani (*a*), klitorisin süspansuar ligamenti (*b*) ve anüs (*a-d*) genellikle tanınabilir ve bunlar vulvanın sınırlarının belirlenmesinde yardımcı olurlar. Bu şekilde birleştirilmiş MRG görüntüleri aksiyal BT taramaları üzerinde diğer etiketlenmiş yapıların yerini ve sınırlarını belirlemek için kullanılmıştır. MRG'ı referans olarak almak tedavi planlamasında çok faydalı olsa da özellikle iki taramada farklı bacak pozisyonu kullanıldı ise iyi bir füzyon elde etmek zordur. Planlama sürecinin önemli bir parçası anahtar yapılar, tümör ve cerrahi skarların üzerine oryante edici radyo-opak maker koyarak simülasyon zamanında hastanın tedavi pozisyonunda incelenmesidir. Mümkünse bu inceleme hedef volümlerin ve kritik yapıların sınırlarını belirlemek için simülasyon ve referans belirteçlerini kullanacak olan aynı hekim tarafından yapılmalıdır.

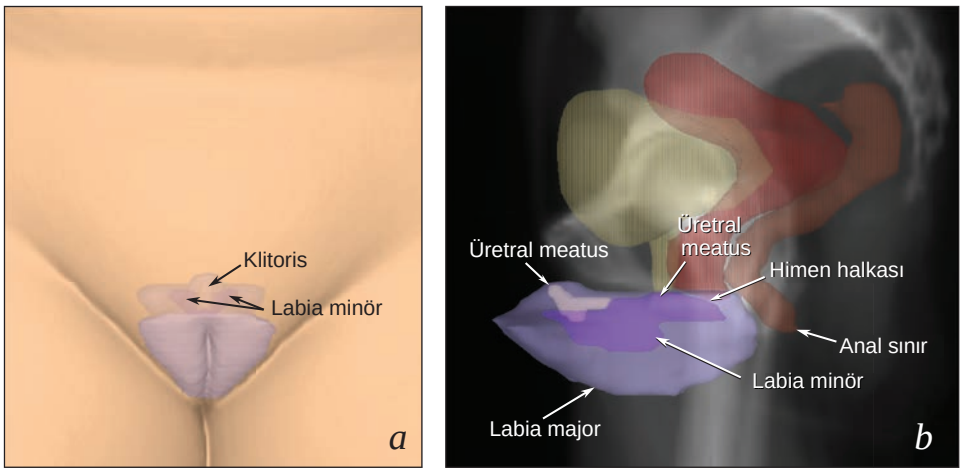

ŞEKİL 5.17 Normal vulvanın üç boyutlu anatomisi. Bu şekil için Şekil 5.16'da gösterilen konturlara üç boyutta rekonstrüksiyon yapılmış ve transparan bir yüzey işaretlemesi kullanılmıştır (*a*) ve lateral, dijital olarak rekonstrükte edilmiş bir radyograf verilmiştir (*b*). Himen halkası, üretral meatus ve anal sınır gibi vulvar yapılarla ilişkisine dikkat edin.

fizisin önünde yer alan bir yağ dokusu tepeciğidir. Anterior vulvayı tutan kanserler ikincil olarak monsu'da tutabilir ancak kanserlerin kökeninin labial komissürün anteriorunda olması ihtimali çok düşüktür.

Vulvada doğru hedef volüm belirlenmesi özellikle zordur çünkü vulva aksiyal düzleme yaklaşık tanjansiyel bir düzlemde kalır. Ayrıca, perinenin yapıları benzer BT dansitelerine sahip olduğundan bir planlama BT taramasında referans noktalarını tanımlamak çok zor olabilir. MRG tümör ve normal yapılar hakkında değerli bilgi verebilir ancak vulvar tutulumun tam uzanımını her zaman görüntüleyemeyebilir. Dahası, hastaya iki görüntüleme tipinde farklı pozisyon verilmişse tanısal bir MRG ya da BT'den tümör ve diğer yapıların yerleşimlerini anlamak zor olabilir. **Şekil 5.16**'da BT taramaları ve MRG görüntülerinde vulvar yapıların yerleşimleri karşılaştırılmıştır. Vulvar yapılar ile BT'de kolaylıkla ayırt edilebilecek referans noktalarının (örneğin pubik simfiz, klitorisin süspansuar ligamenti, anal sfinkter ve levator ani kası)

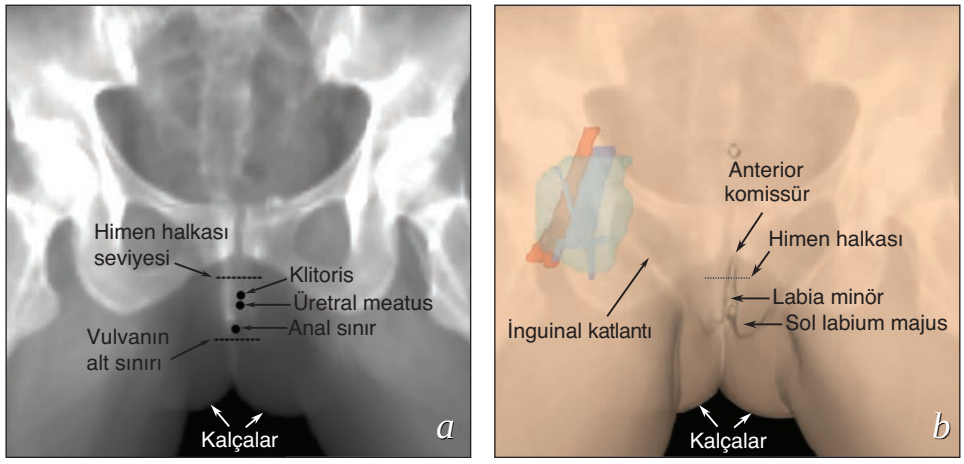

ŞEKİL 5.18 Hasta kurbağa bacağı pozisyonunda iken vulvar yapıların yerleşimi. (*a*) Noktalı çizgiler ve noktalar dijital olarak rekonstrükte edilmiş radyografi üzerindeki anahtar referans noktalarının düzeyini göstermektedir. (*b*) Transparan bir deri görüntüsü ilgili yüzey anatomisini göstererek üzerine eklenmiştir. Özellikle vulvanın ve pubik simfizisin distal sınırı arasındaki yapılar arasındaki mesafeler hastanın vücut yapısına göre değişir; ancak çoğu vakada AP görüntülerinde görülen distal medyan yumuşak doku gölgesi vulvanın değil kalçaların konturunu temsil eder. Bu konturun yanlış yorumlanması kinisyenlerin distal vajinal ya da vulvar kanserleri olan hastalarda fazla miktarda deri ve yumuşak doku tedavi etmesine sebep olmuştur. Alan sınırlarını belirlemek için kullanılacak olan perineal yapılar fizik muayene ile lokalize edilmelidir ve radyo-opak markerlar dikkatlice yerleştirilmelidir.

Femoral arterler (*kırmızı*) ve venler (*mavi*) ve inguinal bir CTV (*camgöbeği mavi*) sağ tarafa dahil edilmiştir. İnguinal katlantılar, femoral damarlar ve femoral başların ilişkileri Şekil 5.12'de gösterilen hastadaki ilişkilerden farklıdır.

dikkatli incelenmesi vulvanın sınırlarının belirlenmesinde de yardımcı olabilir. Fiducial marker, cerrahi skarlar ve bireysel yapıların (örn klitoris, üretral meatus ve anal açıklık) belirlenmesi için simülasyon sırasında yerleştirilmiş olmalıdır. Rekonstrüksiyon yapılmış olan deri bölgeleri de aksiyal sınırları yüzeyel referans noktaları ile ilişkilendirmeyi kolaylaştırır (**Şekil 5.17 ve 5.18**).

Lenfatik Drenaj

Anastomoz yapan lenfatiklerden oluşan zengin bir ağ vulvayı drene eder. Yüzeyel eksternal pudendal lenfatik damarlar vulvadan femoral ve safenöz venlerin medyalindeki nodlara giden birincil yolu oluştururken süperior yüzeyel epigastrik lenfatik damarlar da bir rol oynar (**Şekil 5.11 ve 5.12**). Anatomik çalışmalar klitoristen internal iliyak nodlara lenfatik yayılım için doğrudan bir yol olduğunu düşündürse de pratikte inguinal nod tutulumu olmadan pelvik metastaz görülmesi nadirdir (**Tablo 5.1**).

HEDEF HACİM TANIMLAMASI: SON KONTROL

Hedef volüm tanımlaması zaman ve detaylara dikkat edilmesini gerektirir. Kontur belirleme genellikle aksiyal kesitlerde yapılırsa da aksiyal düzlem sıklıkla anatomik yapılar ve referans noktalarının görüntülenmesi için en iyi yöntem değildir. Hedefler karmaşık olabilir ve hedef volüm tanımlanması sıklıkla birkaç kaynaktan bilgi toplanmasını gerektirir. İlave olarak jinekolojik hedeflerin toplam uzunluğunun 25 cm'yi geçmesi nadir değildir. Bunun anlamı klinisyenin onlarca BT kesitine bakarak hedefleri ve kritik yapıları belirlemesi gerekliliğidir. Acil klinik talepler muhtemelen bu süreci keser ya da bundan uzaklaştırır.

Bu sebeplerden dolayı kontur belirleme için organize bir yaklaşım belirlenmesi ve en son konturların tutarlılık ve doğruluğunu kontrol etmek için sistematik bir yöntem bulunması faydalıdır (**Tablo 5.2**). Görüntüleme ve diğer kaynakların düşündürdüğü tüm yüksek riskli hedeflerin belirlendiği ve sınırlarının doğru bir şekilde çizildiğini iki kez kontrol etmek her zaman değerlidir. Ayrıca bu süreç sırasında CTV'nin proksimal ve distal sınırları gözden geçirilerek istenen hedef volümlerin bunlar arasında kaldığı doğrulanmalıdır.

Konturlar onaylanmadan önce klinisyenin aksiyal, koronal ve sagital görüntülerin üzerinden bir kez daha geçilerek konturların tutarlı olduğunun doğrulanması önemlidir; rekonstrüksiyon yapılmış olan sagital ya da koronal konturlardaki ani değişiklikler muhtemel hatalar için kontrol yapılmasını gerektirir (**Şekil 5.19**).

Modern teknikler kritik yapıların korunmasını artırsa da küratif radyoterapinin birinci amacının tutulan yerlerde gros ve mikroskobik hastalığı sterilize etmek olduğunu hatırlamak önemlidir. Modern görüntüleme çalışmaları ile gros hastalığın uzanımı için tahminler hiç şüphe yok ki iyileşmiştir ancak bu çalışmalar kanser infiltrasyonunun sınırlarını göstermez. Primer GTV'ler (ve ilişkili ITV'ler) tasarlandıktan sonra komşu yapıların infiltrasyonu olasılığına karşılık gelmesi için CTV sınırları geniş aralık kalacak bir şekilde belirlenmelidir. Primer hedef volümlerin netleştirilmesi için kılavuzlar hastalık bölgesine özgü bölümlerde daha detaylı tartışılacaktır.

Son olarak hedef volümlerin olduğu bölgedeki kritik yapıların sınırları çizilmeli ve gözden geçirilmelidir; en son PTV'nin tasarlanması için belirlenen sınır ve doz ve fraksiyonasyon net bir ifadeyle açıklanmalıdır. Bu en son süreçler Bölüm 6'da daha detaylı olarak anlatılmıştır.

TABLO 5.2 Konturlama Kontrol Listesi

Konturlama aşaması	Gözden geçirilen materyaller
İlk konturlama	
☐ Risk altındaki bölgeleri belirleyin	Patoloji, ameliyat raporları, görüntüleme, klinik bulguları
☐ Hedefleri ve istenen dozları listeleyin	—
☐ İlgili görüntü setlerini yükleyip birleştirin	Tanısal görüntüleme; füzyon doğrulama
☐ Hedefleri konturlayın	—
☐ Kritik yapıları konturlayın	—
Son konturlama	
☐ Nodal hedef volümlerin proksimal sınırı	Sagital rekonstrüksiyonlar
☐ Nodal konturların doğruluğu	Aksiyal, koronal görüntüler
☐ Sakral kapsamanın tam olması	Orta hat sagital görüntüsü
☐ CTV konturlama tutarlılığı	Sagital ve koronal rekonstrüksiyonları
☐ Vajinal/ uterin hedefin distal ve proksimal sınırları	Sagital rekonstrüksiyonlar
☐ GTV konturlarının doğruluğu	Aksiyal, koronal, sagital rekonstrüksiyonlar
☐ ITV'nin yeterliliği	Dolu, boş mesane taramaları; rektal volüm vb.
☐ PTV oluşturmak için kenarları belirleyin/sahaları çizin	—
☐ Hedef dozları tanımlayın; fraksiyon sayısını seçin	Patoloji, operatif raporlar, görüntüleme, klinik bulgular

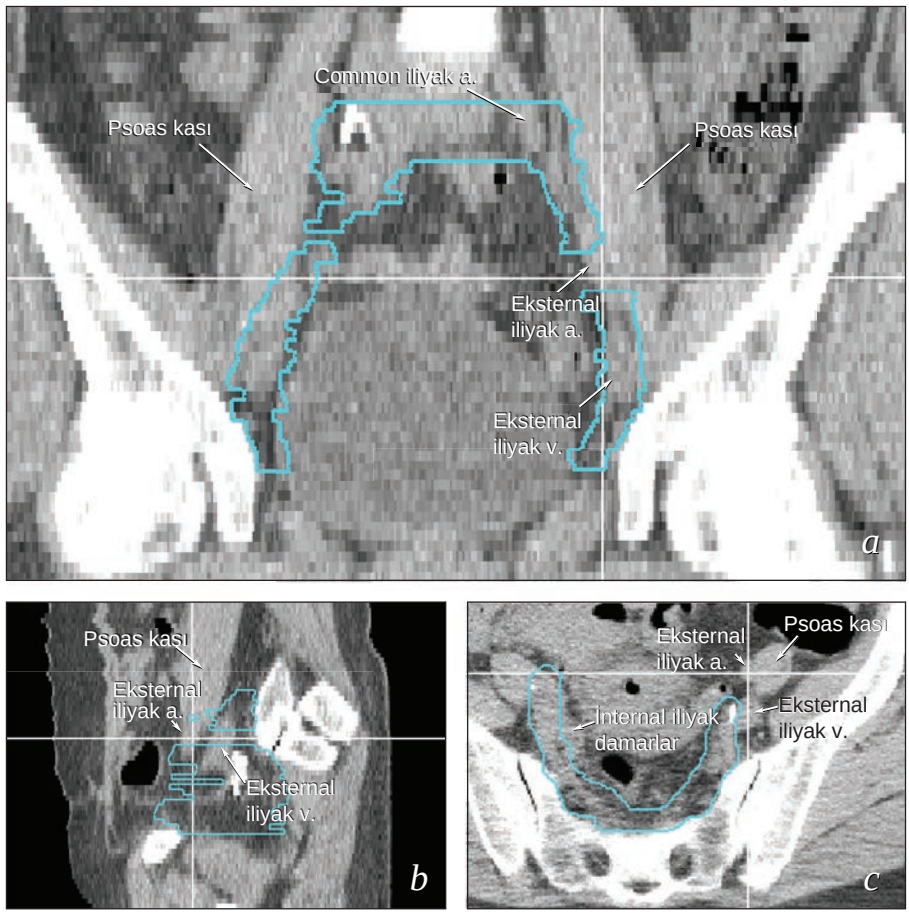

ŞEKİL 5.19 Konturlamadaki hataların koronal ve sagital görüntülerde izlenmesi. Rekonstrükte edilen görüntüler ardışık aksiyal BT kesitlerinde fark edilmesi zor olan konturlama hatalarını gösterir. Özellikle rekonstrükte edilmiş koronal ya da sagital konturlarda ani bir değişiklik ya da açıklık BT bulgularının yorumlanmasındaki tutarsızlığı işaret eder. Bu örnekte koronal rekonstrüksiyonda sol pelvik konturda büyük bir açıklık görülebilir (***a***). Bu bölgeye artı işareti konulması sol iliyak bölge hakkında bir şüphe oluşturur (***c***) ki burada ciddi bir hata yapılmıştır: eksternal iliyak (Eİ) damarlar ve çevredeki doku konturdan sol common iliyak bifürkasyonundan hemen sonra dışlanmıştır. Bu alan vasküler yapıların aşırı dallanması ve çapraz yapması sebebiyle aksiyal görüntüde özellikle kafa karıştırıcı olabilir (Şekil 5.6). Bu vakada daha posterior koronal görüntülerin gözden geçirilmesi sağ internal iliyak (II) damarların yetersiz medyal kapsanmasını tespit etmiştir (***c***). 7 mm'lik bir kenar eklendikten sonra bile bu açıklıklar bu bölgelerde nodların düşük doz almasına sebep olmuştur; bu hatalar konturların kalite güvenliği gözden geçirmesinde fark edilmiştir ve düzeltilmiş CTV kullanılarak en son plan tasarlanmıştır.

Koronal düzlem iliyak nodal konturların gözden geçirilmesinde çok faydalıdır. Bu durumda konturlamada bir uyuşmazlık gösteren sagital görüntü (***b***) presakral ve aortik nod konturları ve merkezi hedeflerin gözden geçirilmesi için çok faydalıdır. Psoas kaslarının komşuluğunda yer alan vasküler kompartmanların konturlanmasındaki minör uyuşmazlıkların bile koronal rekonstrüksiyonda kolaylıkla fark edilebileceğine dikkat edin.

Kaynaklar

1. Koh WJ, Chiu M, Stelzer KJ, et al. Femoral vessel depth and the implications for groin node radiation. *Int J Radiat Oncol Biol Phys.* 1993;*27*:969–974, doi:10.1016/0360-3016(93)90476-C.
2. Stehman FB, Bundy BN, Thomas G, et al. Groin dissection versus groin radiation in carcinoma of the vulva: a Gynecologic Oncology Group study. *Int J Radiat Oncol Biol Phys.* 1992;*24*:389–396, doi:10.1016/0360-3016(92)90699-I.
3. Fontanilla HP, Klopp AH, Lindberg ME, et al. Anatomic distribution of [(18)F] fluorodeoxyglucose-avid lymph nodes in patients with cervical cancer. *Pract Radiat Oncol.* 2013;*3*: 45–53, doi:10.1016/j.prro.2012.02.003.
4. Takiar V, Fontanilla HP, Eifel PJ, et al. Anatomic distribution of fluorodeoxyglucose-avid para-aortic lymph nodes in patients with cervical cancer. *Int J Radiat Oncol Biol Phys.* 2013;*85*:1045–1050, doi:10.1016/j.ijrobp.2012.11.032.
5. Beadle BM, Jhingran A, Salehpour M, et al. Cervix regression and motion during the course of external beam chemoradiation for cervical cancer. *Int J Radiat Oncol Biol Phys.* 2009;*73*:235–241, doi:10.1016/j.ijrobp.2008.03.064.
6. Peters LJ, Goepfert H, Ang KK, et al. Evaluation of the dose for postoperative radiation therapy of head and neck cancer: First report of a prospective randomized trial. *Int J Radiat Oncol Biol Phys.* 1993;*26*:3–11, doi:10.1016/0360-3016(93)90167-T.

7. Raspagliesi F, Hanozet F, Ditto A, et al. Clinical and pathological prognostic factors in squamous cell carcinoma of the vulva. *Gynecol Oncol.* 2006;*102*:333–337, doi:10.1016/j.ygyno.2005.12.027.
8. van der Velden J, Lindert ACM, Lammes FB, et al. Extracapsular growth of lymph node metastases in squamous cell carcinoma of the vulva. The impact on recurrence and survival. *Cancer.* 1995;*75*:2885–2890, doi:10.1002/(ISSN)1097-0142.
9. Horn LC, Hentschel B, Galle D, et al. Extracapsular extension of pelvic lymph node metastases is of prognostic value in carcinoma of the cervix uteri. *Gynecol Oncol.* 2008;*108*:63–67, doi:10.1016/j.ygyno.2007.08.086.
10. Jhingran A, Salehpour M, Sam M, et al. Vaginal motion and bladder and rectal volumes during pelvic intensity-modulated radiation therapy after hysterectomy. *Int J Radiat Oncol Biol Phys.* 2012;*82*:256–262, doi:10.1016/j.ijrobp.2010.08.024.

Önerilen Okuma

Anatomy and embryology, general references:

Moore K, Persaud TVN, Torchia MG. *The Developing Human. Clinically Oriented Embryology*. 9th ed. Philadelphia, PA: Elsevier Saunders; 2013.

Plentl, AA, FriedmanEA. *Lymphatic System of Female Genitalia*. Philadelphia, PA: W.B. Saunders: 1971.

Smith RP, Turek PJ. *The Netter Collection of Medical Illustrations. Reproductive System*. 2nd ed. Philadelphia, PA: Elsevier Saunders; 2011.

Standrig S. *Gray's Anatomy: The Anatomical Basis of Clinical Practice*. 40th ed. Philadelphia, PA: Churchill Livingstone; 2008.

Torigian DA, Hammell MK. *Netter's Correlative Imaging. Abdominal & Pelvic Anatomy*. Philadelphia, PA: Elsevier Saunders; 2013.

BÖLÜM 6

Eksternal Radyoterapi Planlaması

GİRİŞ

Küratif eksternal radyoterapi planlamasının amacı kritik normal dokulara hasar vermeden kanserli dokuyu etkin bir şekilde tedavi edecek bir plan oluşturmaktır.

Planlama sürecine hazırlıkta yer alan aralarında gros hedef volüm (GTV), klinik hedef volüm (CTV) ve internal hedef volüm (ITV) tanımlanmasını da içeren kısım Bölüm 4 ve 5'te ele alınmıştır. Bölüm 7'de tedavinin uygulanışı ile ilgili ayrıntı verilmiştir. Bölüm 6 eksternal radyoterapi planlama sürecine odaklanmaktadır. Tedavi planının oluşturulması ve uygulanması sürecinin tamamı Bölüm 3'te tartışıldığı gibi eğitimli bir ekip gerektirir. Bu ekip radyasyon onkoloğu, dozimetrist, radyoterapi teknikerleri ve radyoterapi fizikçisinden oluşur. Yüksek kalitede tedavinin güvenle verilmesi için ekibin her bir deneyimli üyesi kendi alanları ile ilgili katkı sağlarlar. Birden çok branşı içeren her ekipte olduğu gibi nihai sonucun kalitesi ekip üyeleri arasındaki iyi iletişime bağlıdır. **Şekil 6.1** yüksek kaliteli tedavi planı geliştirilmesindeki basamakları özetlemektedir.

TEDAVİ PLANLAMA YÖNERGESİ

Hedef volümleri plana vermeden önce radyasyon onkoloğu konturlarını dikkatli bir şekilde iki kez kontrol etmelidir (Tablo 5.2). Karmaşık IMRT planları için hedef volümler dozimetriste aktarılmadan önce planlama yönergesi detaylı bir şekilde tanımlanmalıdır (**Şekil 6.1**). Bu değerlendirme hata oluşma olasılığını ve tedavi planına daha sonra gerekebilecek revizyon ihtiyacını azaltarak planlama sürecini hızlandırır.

Planlanan hedef volümlerin (PTV) seçimini ve eksternal radyoterapi tekniğini birçok faktör etkiler. Planlama süreci ilerlerken bu faktörlerden bazılarında teknik ve anatomik limitler nedeniyle değişiklik yapılabilir. Ancak her plan net bir şekilde belirlenmiş, kesin bir *tedavi planlama yönergesi* ile başlamalıdır ve bu yazılı olarak radyasyon onkoloğundan dozimetriste aktarılır. Bu yönergede radyasyon onkoloğu aşağıdakileri belirlemelidir:

- Tedavi planlama sistemindeki karşılık gelen konturlarla kesin bir şekilde eşleşmiş olan CTV ve GTV'lerin listesi.
- Nihai bir PTV oluşturmak için her bir GTV veya CTV'ye eklenen marjlar.
- Her bir PTV için istenen doz ve fraksiyon başına doz.
- Özellikle önem verilen bölgeye vurgu yapılarak normal doku sınırlamaları
- Önerilen bir alan ayarlaması (örn dört alanlı, AP-PA ya da ilave elektron tedavisi) ya da tersten planlama yaklaşımı (örn IMRT).
- Daha önce uygulanan tedaviler ya da ardışık boost tedavisi veya daha sonra uygulanacak brakiterapi ile ilave doz verilecek alanlar hakkında bilgi.
- Cilt hedef volüme dahil edilirse bunun netleştirilmesi ve bolus ihtiyacının tartışılması gereklidir.

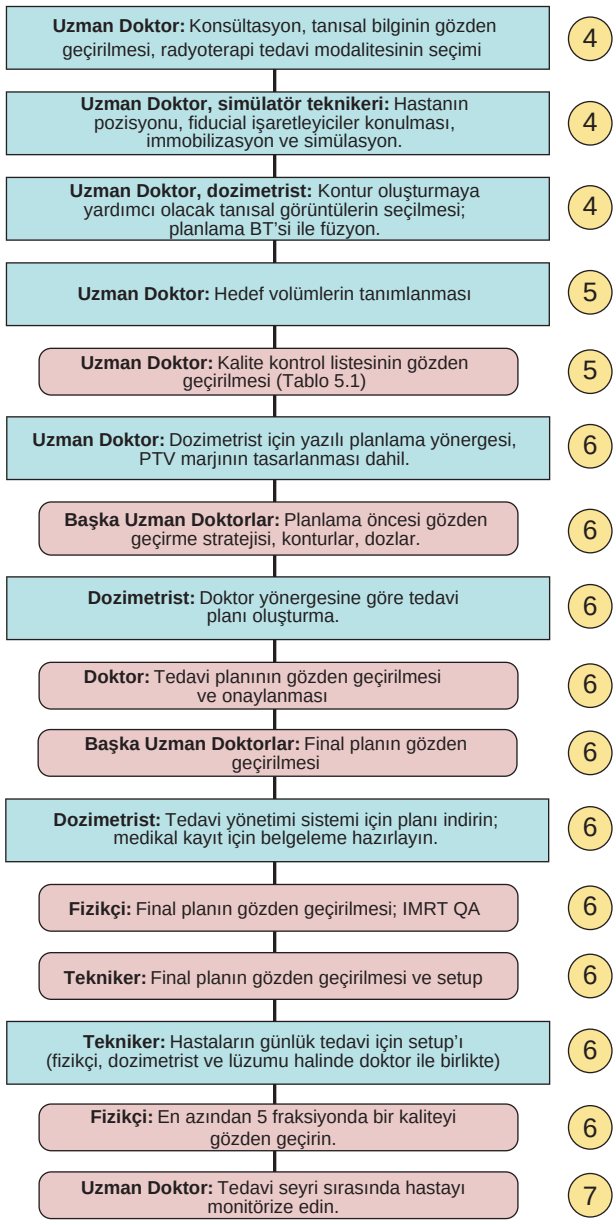

ŞEKİL 6.1 Jinekolojik tümörlerin radyoterapi planlamasında yer alan süreçlerden bazıları (*mavi*) ve gözden geçirilmesi (*gül rengi*) gereken adımlar. Sağdaki rakamlar sürecin her bir evresini ele alan kitaptaki bölümlere işaret etmektedir. Biz IMRT ve diğer karmaşık vakalar için bu ekstra planlama öncesi tekrar gözden geçirmeyi öneriyoruz. (Moran JM, Dempsey M, Eisbruch A ve ark. Safety considerations for IMRT: executive summary. *Pract Radiat Oncol*. 2011; 1:190-195).

BELİRSİZLİKLERİ HESABA KATMAK–PTV'nin BELİRLENMESİ

Güvenli eksternal radyoterapi; tedavi planlama sürecindeki belirsizliklerin kapsamlı bir şekilde anlaşılmasını ve küçük hataların bile tümör kontrolü ile normal dokudaki komplikasyonlar üzerinde yapabileceği etkinin fark edilmesini gerektirir. Bu belirsizlikleri hesaba katmamak radyoterapi alanı içinde veya kenarında hastalığın nüks etmesine yol açabilir (**Şekil 6.2** ve **6.3**). Planlama sürecinde dikkate alınması gereken belirsizlikler arasında şunlar yer alır:

- GTV belirlenirken gros hastalıkta belirsiz tanısal bulgular ya da rekonstrüksiyon yapılmış olan görüntülerde distorsiyon ve degradasyon sebebiyle net olmayan sınırlardaki belirsizlikler hesaba katılmalı
- CTV belirlenirken tümör tutulumu açısından risk altındaki lenf nodları veya başka dokulara mikroskobik yayılım olasılıklarındaki belirsizlikler dikkate alınmalı.
- Hedef yapıların internal hareketinin sebep olduğu belirsizlikler diagnostik bulgular ve internal organ hareketi temel alınarak ITV belirlenmeli (Bölüm 5).
- Hastanın pozisyonundaki değişikliklerin sebep olduğu belirsizlikler (setup hatası). Bu belirsizlikleri hesaba katmak için GTV, CTV veya ITV'ye marj verilerek PTV belirlenir.

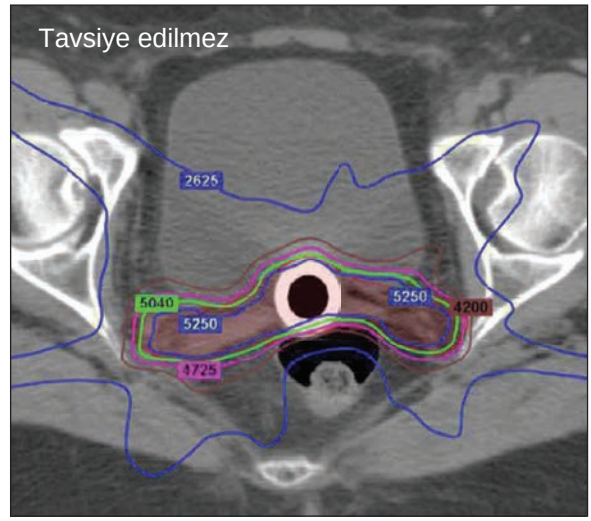

ŞEKİL 6.2 IMRT ile birlikte gerçekçi olmayan hedef volümlere sıkı bir şekilde uyan radyoterapi doz dağılımları elde etmek mümkündür. Bu hastaya 2 yıl önce evre IAG2 endometrial kanser nedeniyle pelvik bölgeye adjuvan IMRT uygulanmış. Hasta şu an infrarenal paraaortik nüks nedeniyle sevk edildi. Önceki tedaviden sadece üç tane merkezi eksen görüntüsü vardı. Ancak bu aksiyal görüntüler tedavinin muhtemel pozisyona bağlı belirsizlikleri hesaba katmadan planlamanın yapıldığını düşündürmektedir. Vajinal hedef internal organ hareketi veya setup hataları için marj bırakılmadan tasarlanmıştır. Ayrıca hastada vajende rijid bir obturator varken simülasyon yapılmıştır. Bu önerilmez çünkü böyle cihazlar önemli düzeyde vajen distorsiyonuna sebep olurlar (Bölüm 4). Distal obturator nodlar da nodal hedef volümden dışında gibi görünmektedir. İyi ki hastada pelvik nüks yoktur ve paraaortik nod nüksü için yapılan definitif tedaviden 4 yıl sonra hastalık bulgusu yoktur.

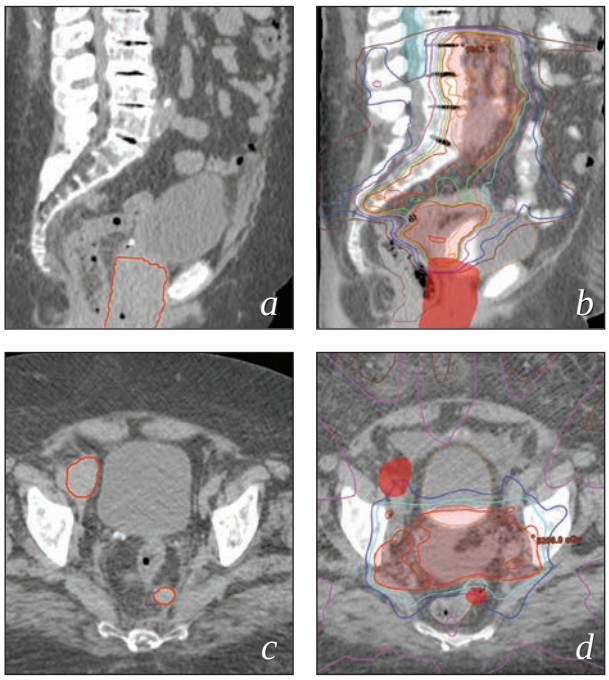

ŞEKİL 6.3 Evre IA, grad 3 endometriyal kanser için histerektomi ve adjuvan pelvik RT yapılan bir kadın daha sonra pelvik nüks değerlendirilmesi ve tedavisi için sevk edilmiştir. Hastada vajen (*a*), pararektal bir nodül (*c*) ve distal bir eksternal iliyak nodu içeren üç hastalığın bulunduğu bölge bulunmaktadır. Dış kayıtlar hastanın IMRT'ye bağlı doz dağılımları için sadece bir aksiyal ve bir sagital görüntüsünü içermektedir (*b, d*). Ancak, bunlar üç nüks bölgesinin tümünün hastanın önceki tedavi marjlarının üzerinde olduğunu göstermiştir (kırmızı örtü, *b* ve *d*). Böylesi nüksleri minimuma indirmek için primer yayılma ihtimali yüksek olan nodlarının tamamen kapsanması ve santral yapıları hareket ve setup belirsizliklerine içerecek şekilde tedavi etmek önemlidir.

Bu konuların çoğu Bölüm 5'te anlatılmıştır. Bu bölümün ilk kısmı, radyoterapi dozunun tedavi planında hesaplanandan farklı olmasına sebep olabilecek faktörlere odaklanılmıştır. PTV marjının boyutu; bu belirsizliklerin büyüklüğüne, verilen radyoterapi dozuna bağlı olduğu gibi yetersiz marjda tümöre gerçekte verilen doz, planlanan dozun altında kaldığında oluşabilecek problemler de iyi analiz edilmelidir. Bir sonraki kısımda güvenli bir PTV marjı belirlemek için kullanılan faktörler anlatılmış ve farklı koşullar altında belirlenecek olan PTV marjının büyüklüğü hakkında önerilerde bulunulmuştur.

Radyoterapi Dozu ile Tümör Kontrol Olasılığı Arasındaki İlişki

Jinekolojik kanserlerde özellikle de gros hastalık varlığında, komplikasyonsuz kür sağlayabilecek doz aralığı dardır. Jinekolojik karsinomların eksternal radyoterapisi için yüksek kaliteli doz-yanıt analizi sağlanamamakla birlikte diğer tümör bölgelerinin analizleri radyoterapi dozu ile makroskopik hastalığın kontrol olasılığı arasında keskin bir ilişki olduğunu düşündürmektedir. Baş ve boyun kanserli, gros lenf nodu metastazı olan hasta analizlerinde verilen doz 55 ve 65 Gy aralığında arttırıldığında tümör kontrol olasılığının çok belirgin biçimde arttığı gösterilmiştir. Bu aralıkta, eklenen her 1 Gy radyoterapi dozu en az %4-6 oranında tümör kontrol olasılığını artırmaktadır (**Şekil 6.4**).[1-3] Görüntü kılavuzluğu olmadan yapılan radyoterapi planları bazı vakalarda gros nodal hastalığa verilen dozun hesaplananın üstünde olduğunu düşündürdüğü için bu erken analizler doz-yanıt ilişkisini olduğundan az gösteriyor olabilir.

Son 20 yıl içinde jinekolojik kanserlere bağlı gros lenf nodu metastazlarını tedavi etmek için MD Anderson'da kullanılan dozlar, doz ile tümör cevabı arasında anlamlı bir ilişkiyi göstermek için yapılan analiz için oldukça dardır. Önceki çalışmalarda geniş alanlara 60 Gy doz verildiğinde komplikasyon oranlarının kabul edilemez olduğunun gösterilmesi üzerine, 1980'lerde serviks kanserine bağlı gros paraaortik nod metastazlı hastalara 55 Gy uygulanmaktadır. Ancak, bu dönemde tedavi edilen hastaların retrospektif analizinde yüksek oranda paraaortik nüks tespit edilmiştir. PET görüntüleme, IMRT (bu kitapta tarif edilen kurallar kullanır) ve görüntü kılavuzluğunun kullanımıyla lenf nodu metastazlarına rutin olarak 60 Gy radyoterapi dozu verilmesiyle,

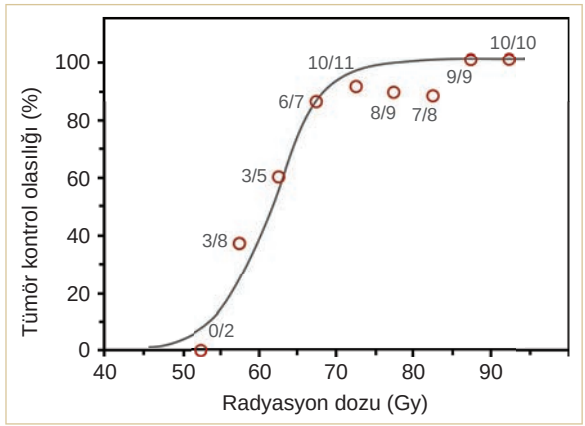

ŞEKİL 6.4 Bu şekil, çapı <3 cm olan, lenf nodlarına metastaz yapmış olan priform sinüs karsinomu için tedavi edilen hastaların tek enstitüdeki verilerini kullanarak çizilmiştir. Hastaların sayısı az olsa da bu veriler 55-65 Gy aralığındaki, radyoterapi dozu ile tümör yanıtı arasındaki ilişkinin çok belirgin olduğunu düşündürmüştür. Benzer paternler diğer karsinom tipleri için de bildirilmiştir ancak jinekolojik kanserler için elde çok az veri vardır. (Van Dyk J, Battista JJ, Bauman GS. Accuracy and uncertainty considerations in modern radiation oncology. In: Van Dyk J, ed. *The Modern Technology of Radiation Oncology*. Madison, WI: Medical Physics Publishing; 2013:61–416. Bu çalışmanın verileri kullanılmıştır: Bataini P, Brugere J, Bernier J, et al. Results of radical radiotherapeutic treatment of carcinoma of the pyriform sinus: experience of the Institut Curie. *Int J Radiat Oncol Biol Phys.* 1982;8:1277–1286).

alan içi paraaortik nodal nüks oranı belirgin şekilde %5'in altına düşmüştür.[4] Bu sonuçlar radyoterapi dozu ile tümör kontrol olasılığı arasında çok belirgin bir ilişki olduğunu düşündürmektedir.

Barsakta geniş volümler 40 ile 55 Gy arasında ve küçük volümler (örn tek barsak loopu) 60 ile 70 Gy arasında ışınlandığında barsak komplikasyon olasılığı ile radyoterapi dozu arasında belirgin bir korelasyon vardır. Tümör kontrolü için gereken radyoterapi dozu normal dokularda da anlamlı yan etkilere yol açtığından ışınlanan normal doku hacmini minimuma düşürmek için yüksek derecede konformal tedavi planları yapmak muhtemelen faydalı olacaktır.

Ancak, IMRT, görüntü kılavuzluğu ve bazı modern ilerlemelerle radyoterapinin uygulanışındaki doğruluk artırılmış olsa da pozisyonel belirsizlikler tamamen giderilememiştir. Radyoterapi dozu ile nüks olasılığı arasındaki direkt ilişki sebebiyle, aktif tümör içeren bölgenin birkaç tedavide kapsanmaması durumunda bile nüks olasılığını artırabileceğini düşündürmüştür. En iyi immobilizasyon ve lokalizasyon sistemleri bile belirsizliği ortadan kaldırmadığından kullanılan tekniğe ait limitleri anlamak ve hedefin planlanandan daha düşük doz almasını sağlayacak güvenli marjlar kullanılması oldukça önemlidir. Tümör nüksü pahasına normal dokuların daha fazla korunması tercih edilebilecek bir durum değildir.

Günlük Tedavi Setup'ının Tekrarlanabilirliğini Etkileyen Faktörler

Modern radyoterapi teknikleri tedavi setup'ı ve tedavinin uygulanışını iyileştirmiş olsa da belirsizlikler için halen bir hata marjının verilmesi gerekmektedir.

En önemli belirsizlik kaynaklarından birisi hastanın pozisyonunda günlük değişimdir. Kim ve ark.[5] jinekolojik kanserler için RT ile tedavi edilen 52 kadında lazer ayarlamalarının günlük doğruluğunu değerlendirmiştir. Bu çalışmadaki hastalara ayakları bir arada ve dizlerinin altında diz altı sabitleyici varken pozisyon verilmiştir. Başlangıçtaki ayarlamanın doğruluğu KV görüntüleme ya da CBCT ile değerlendirilmiş ve hasta izomerkezi komşu kemik yapılara göre hizalama sağlayacak şekilde ayarlanmıştır. Genel olarak, sağ-sol yön hataları anteroposterior (AP) ya da süperior-inferior hatalardan daha fazla olmuştur. Bu da muhtemelen sağ-sol hizalama için sadece bir cilt işareti olması, diğer yönlerde hizalamak için iki lateral referans noktasının kullanılmasından kaynaklanmaktadır.[5] Çalışmacılar van Herk[6] yöntemini kullanarak rastgele ve sistematik hataların sıklığı hakkındaki belirlemeye dayanarak 7-10.5 mm arasında PTV için marj belirlemişlerdir. Benzer bir çalışmada Santaman ve ark. 7 mm'lik bir PTV için marjın gerekli olduğu sonucuna varmıştır. Ancak bu hesaplamaların her ikisin de de izomerkezi doğru pozisyonlamak için translasyonel masa kaymalarına ihtiyaç duyulduğu akılda tutulmalıdır. Muhtemel rotasyonel ve tilt hataları bu analizlerde yer almamıştır.

Birkaç faktör pozisyonel hataların büyüklüğünü etkileyebilir:

- *Vücut yapısı.* Kim ve ark.[5] hastanın vücut yapısı ile pozisyonel hataların büyüklüğü arasında anlamlı bir ilişki bildirmiştir.
- *Alan boyutu.* Pelvik setup tekrarlanabilirliği hakkındaki çalışmalar izomerkezi doğru pozisyona getirmek için gereken translasyonel kaymalara odaklanmıştır. Ancak, Şekil 7.5 ve 7.6'da gösterildiği gibi daha büyük tedavi alanı olan hastaların ayarlanmasında tilt hataları ve rotasyonel hatalar eşit derecede önemli hata sebepleri olabilir. Sadece 2 derecelik bir sağdan sola tilt hatası izomerkezden 15 cm mesafede 5mm ve 20 cm mesafede 7 mm kaymaya sebep olacaktır (**Şekil 6.5**). Sağdan sola rotasyonel hatalar (Şekil 7.6) özellikle presakral ya da inguinal hedeflerde düşük doza sebep olabilir. Bu hataların tespit edilmesi ve düzeltilmesi translasyonel hatalardan çok daha sık olsa da tedaviler günlük görüntü kılavuzluğunda yapıldığında bile önemli bir problem olmaya devam ederler.
- *İmmobilizasyon yöntemi.* Birkaç farklı pelvik immobilizasyon yönteminin karşılaştırmasında Malone ve ark.[8] prostat kanserli hastalarda genel bacak desteği immobilizasyonu ile hastaya özgü hazırlanan immobilizasyon (Şekil 4.10c'de gösterildiği gibi) arasında pubik hizalanma sağlamak için gereken ortalama izomerkez kaymalarının (Şekil 4.10a'da gösterildiği gibi) çok az değişim gösterdiğini bulmuştur. Ne var ki HipFix termoplastik ekipman ile immobilize edilen hastalar diğer iki tipteki ekipmanla immobilize edilen hastalara kıyasla daha büyük hata kaymaları gerektirmiştir. Bu tipteki bir ekipmanla izomerkezi doğrudan işaretleyebilme becerisi termoplastik ekipmanın rölatif bir avantajıdır. Bu Kanada çalışmasının yazarları ekipmanın obez ya da zayıf hastalar için eşit derecede etkili olup olmadığını bildirmemiştir.
- *Görüntü kılavuzluğu.* Görüntü kılavuzluğunun pratik uygulamasına Bölüm 7'de değinilmiştir. Günlük görüntü kılavuzluğu hizalanma hatalarının büyüklüğünü azaltan önemli bir araçtır. Ancak birkaç sebepten dolayı *görüntü kılavuzluğu tüm setup hatalarını* ortadan kaldırmaz:
  - Özellikle izomerkez net bir şekilde görüntülenmiş bir kemik referans noktasına yakın olmadığında; en iyi değerlendirici bile izomerkez hizalanmasında 1-2 mm hataları tespit edemez ve hatta bazen 3-4 mm hataları bile atlayabilir;
  - Rekonstrüksiyon yapılmış olan pelvik görüntülerin ve CBCT'lerin kötü görüntü kalitesi ve düşük çözünürlüğü sıklıkla referans yer işaretlerinin sınırlarının doğru biçimde belirlenmesini zorlaştırır.
  - Yukarıda tartışıldığı gibi rotasyonlar ve tiltler jinekolojik tedavilerde potansiyel hatalar için önemli kaynaklardır; görüntülemenin sınırlı şekilde alınması durumunda değerlendirme sırasında bunlar kolaylıkla atlanabilir (**Şekil 6.5**). Özellikle de tüm omurga ve pelvisin hizalanması gerektiğinde bu karmaşık pozisyonlama hataları zordur ve düzeltilmesi için zaman gerekebilir; bu süreç hastanın toleransını zorlayabilir.

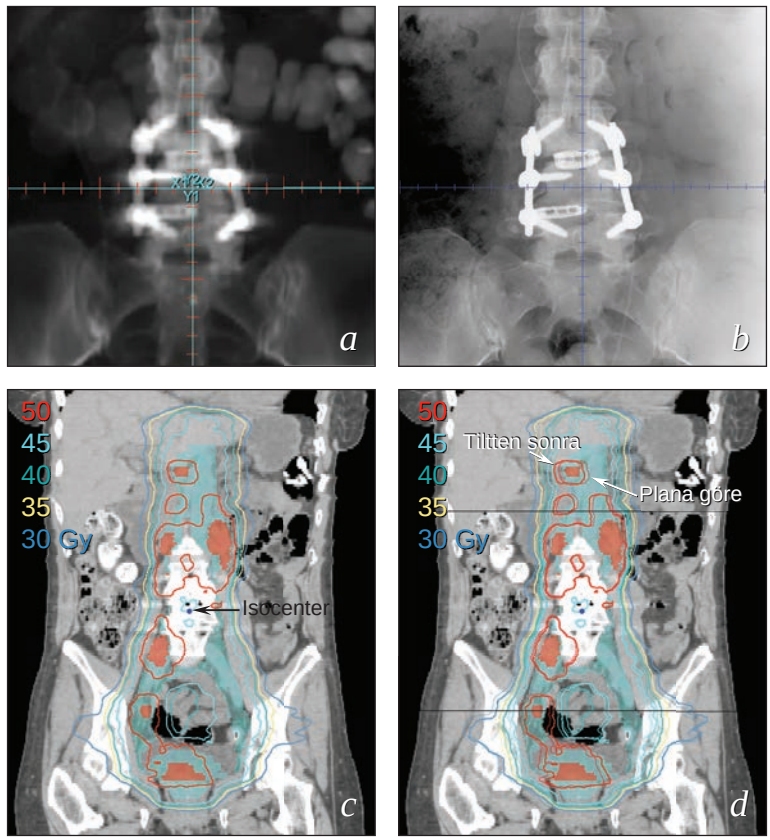

ŞEKİL 6.5 Çok küçük rotasyonel hatalar bile büyük radyoterapi alanlarının periferinde önemli düzeyde yanlış hizalanmalara sebep olabilir. Bu resim vajinal kansere bağlı yaygın gros nodal metastazlar için tedavi edilen bir hastada dijital olarak rekonstrükte edilmiş bir radyografi (*a*) ve koronal izodoz dağılımını (*c*) göstermektedir. b'de bir onboard KV görüntüsü 2 derece olarak ölçülen saat yönüne ters bir tilt hatasını göstermektedir. Görüntünün 20 x 20 cm alanında bu hata çok küçük görülmektedir; bu durum muhtemelen en iyi iliyak krestler ile horizontal aks arasındaki mesafeler not edilerek anlaşılır. D'de izodoz dağılımı 2 derece eğilmiştir ve orijinal plan üzerine eklenmiştir. Horizontal siyah çizgiler onboard KV görüntülemesi için 20 cm alan-görüntüsüne işaret etmektedir. Bu aralıkta kaymanın çok silik göründüğünü not edin; ancak hedef hacmin periferinde bu küçük hata bile 5-6 mm yer değiştirmeye sebep olmuştur. Plan yeterli bir PTV marjını içermezse bu büyüklükteki hata, tutulan nodların yetersiz doz almasına sebep olabilir.

Tedavi Cihazında Hata Kaynakları

Amerikan Medikal Fizikçiler Birliği (The Science Council of the American Association of Physicist in Medicine; AAPM) medikal lineer hızlandırıcılar hakkında kalite güvencesi kılavuzları yayınlamıştır.[9] Öneriler arasında simülatör ve tedavi cihazlarındaki lokalizasyon lazerleri için tolerans standartları (IMRT için ±1 mm; IMRT dışı için ±2 mm) port film doğruluğu (±2 mm), on board görüntüleme ve tedavi koordinatlarının (stereotaktik beden RT (SBRT) için ≤1 mm; SBRT dışı için ≤2 mm) ve başka özelliklerin uyumu yer alır.[9] Önerilen günlük ve aylık monitörizasyon rutinleri uygulandığında sistematik hatalar bu belirsizliklerden kaynaklı oluşmaz. Bununla birlikte toplamdaki belirsizliğe yaptıkları katkı sebebiyle PTV marjının belirlenmesinde düşünülmelidir.

Belirsizliğin Diğer Kaynakları

Başka faktörler hedef pozisyonda küçük varyasyonlar oluşturabilir. Nefes alma çoğu jinekolojik kanser tedavisi için hedef hareketin majör bir sebebi değildir. Ancak nefes alma döngüsü üst abdominal omurga ve nodların pozisyonunda küçük değişikliklere sebep olabilir. Hastalar tedavi sırasında gluteal ya da perineal kaslarını sıkabilir; bu etkiler hedef yapıları birkaç mm itebilir.

Hidrasyon ve kan basıncındaki değişiklikler inferior vena kava ve diğer majör venlerin çapında küçük değişiklikler yapabilir ve potansiyel olarak komşu lenf nodlarını yerinden oynatır. Bu varyasyonlardan bazıları için nodal CTV belirlenirken hesaba katılır ancak PTV marjına ilave bir güvenlik marjı eklenir. İntravenöz kontrast enjeksiyonunun venöz yapılarda normal hemodinamik varyasyonlardan çok daha dramatik ekspansiyona sebep olabileceğini not etmek önemlidir; Bölüm 4'te anlatıldığı gibi bu potansiyel sistematik hata kaynağından kaçınmak için kontrast uygulanılması önerilmez.

Önerilen CTV-PTV marjları

3-B konformal ve IMRT tedavilerinin önerilen hedef-PTV marjları **Tablo 6.1**'de özetlenmiştir.

Daha küçük GTV-PTV marjı, GTV boostu daha büyük bir CTV içine entegre edildiğinde önerilir. Bunun sebebi GTV deki doz gradyentinin keskinliği, GTV kendisinden sadece az

TABLO 6.1 Radyoterapi Planlaması için Önerilen CTV/GTV/ITV'ye verilen PTV Marjları[a]

Hedef çap (en yüksek boyut)	Haftalık port filmleri[b]	Günlük görüntü kılavuzluğu
CTV >15 cm	10–12 mm	7 mm
CTV ya da ITV 10–15 cm	9–10 mm	6–7 mm
CTV ya da ITV <10 cm	8–10 mm	5–7 mm
GTV ya da HRCTV, entegre boost[c]	7–8 mm	4–5 mm
GTV ya da HRCTV, ardışık boost	CTV marjı ile aynı	CTV marjı ile aynı

[a]Klinik hedef volüm (CTV), gros hedef volüm (GTV) ve internal hedef volüm (ITV) Bölüm 5'de gösterildiği gibi tanımlanır.

[b]Obez olan hastalar için (beden kitle endeksi yaklaşık 30) en azından 5 mm önerilen bu marjlara eklenmelidir.

[c]Entegre GTV daha geniş bir marj kullanılarak tedavi edilir (ilave bilgi için metne bakınız).

miktarda daha düşük doz alan, büyük bir CTV-PTV ile çevrelendiğinde daha düşüktür. Bu durum ayrıca kritik yapılara komşu olan büyük tümörleri tedavi etmek için bazen içiçe geçmiş GTV'lerin kullanılması için de bir gerekçedir (Bölüm 5; **O.S. 10.11, 14.1, 14.8, 15.1, 15.2**).

EKSTERNAL RADYOTERAPİ PLANLAMASI İÇİN NORMAL DOKU TOLERANS DOZLARI

Definitif radyoterapinin primer amacı kür sağlamak olsa da, amaç her zaman bunu mümkün olan en az yan etki ile yapmaktır. Çoğu jinekolojik kanser kritik yapıları içerir ya da kritik yapılarla komşuluğu bulunmaktadır. En iyi immobilizasyon ve görüntü kılavuzluğu teknikleri bile PTV marjı kullanımını gerektirir. Her radyoterapi ışını hedefe giderken bazı normal dokulardan geçtiğinden yüksek kür olasılığı akut ya da geç yan etkilere sebep olan bazı riskler almadan elde edilemez. Ancak PTV dışındaki yapılara radyoterapi dozunu minimize eden iyi tasarlanmış bir tedavi planı hiç şüphesiz yaşamı etkileyen yan etkileri azaltabilir.

Birçok araştırmacı radyoterapi dozu, radyoterapi volümü ve radyoterapiyle ilişkili yan etkiler arasında korelasyon kurmaya çalışmışsa da sonuçlardan genel pratik kılavuzlar oluşturmak çok zordur. Bu faktörlerden bazıları şunlardır:

- Çoğu çalışmada organ tolerans dozları ve volümlerini hesaplamak için tek bir BT kullanılmıştır. Bu hesaplamalar uzun süreli bir radyoterapi kürü sırasında mobil kritik yapıların aldığı dozları doğru bir şekilde temsil etmez.
- Normal doku volümlerini belirlemek için tutarlı olmayan yöntemler kullanılmıştır.
- Jinekolojik olmayan kanserler için bölgeye özel multimodaliteli tedaviler jinekolojik kanser hastalarına genel olarak uygulanabilir olmayabilir.
- Doz ve volüm dışında birçok faktör yan etki risklerine katkı yapar (Bölüm 9).
- Kabul edilebilir risk düzeyi klinik duruma (yani tedavinin potansiyel faydası) göre değişebilir.

Bazı genel kılavuzlar takip eden kısımlarda tartışılmıştır. Normal dokular için spesifik doz, volüm sınırları (örn. böbrek ya da duodenum için) verileri üzerinde durulacaktır. *Ancak amaç her zaman, tutulmamış kritik yapılara dozu minimize ederken etkin radyoterapi dozunu PTV'ye mümkün olduğunca vermektir.*

Mesane

Dört alanlı pelvik RT'de mesanenin çoğu genellikle 45-50 Gy'lik tanımlanan dozu alır. Bu, çok iyi tolere edilir gibi görünse de 45 Gy bile akut ve geç yan etkilerle ilişkilidir (Bölüm 7 ve 9). Boothe ve ark.[10] çalışmalarında IMRT ile pelvise radyoterapi uygulanan hastalarda dört alanlı konformal tedaviyle tedavi edilenlere göre belirgin olarak azalmış idrar yolu enfeksiyonu oranları göstermiştir. Veri olmaması ve mesane hacminin değişken olması <45 Gy alacak olan volüm hakkında öneri yapmayı zorlaştırmaktadır. Ancak IMRT ile, 30 Gy ya da üzerinde doz alan mesane hacmi, özellikle mesane tedavi sırasında doluysa, <%50'ye düşürülebilir (**Şekil 6.6** ve **6.8**).

Gros vajinal hastalığı tedavi etmek için yüksek doz radyoterapi gereken hastalarda genellikle mesanenin bir kısmı benzer şekilde yüksek doz alır. 65 Gy'in üzerindeki eksternal radyoterapi dozlarında mesanenin toleransı hakkındaki verilerin çoğu prostat kanseri tedavisi hakkındaki çalışmalara dayanmaktadır[11]; bu sonuçlara dayanarak, mesanenin %50'sinden fazlasının 65 Gy'den fazla almaması ve %35'inden fazlasının 70 Gy'den fazla almaması önerilmiştir.[11] Bu yüksek dozları alan hastalar dolu mesane ile tedavi edilmelidir (mümkünse en az 200 cc).

Brakiterapi alan hastalarda doz önerileri Bölüm 8'de özetlenmiştir.

Rektum

Rektum süperiorda anal açıklıktan aksiyal düzlemde yuvarlak şeklini kaybedip sigmoide doğru dönünceye kadar konturlanmalıdır.[12]

Rektum serviks ve vajinal hedeflerle yakından ilişkili olduğundan volümün %50-70'inin en az 45 Gy almasını önlemek nadiren mümkün olmaktadır. Ancak alınan bu doz her zaman majör yan etkilerle ilişkili değildir. Pararektal hedefler daha yüksek dozlar gerektirdiğinde rektumun %25'inden fazlasının 65 Gy'in üzerinde doz almamasına gayret gösterilmelidir. Bazı vakalarda daha büyük bir hacmi yüksek dozla tedavi etmek gerekebilir (örn., **O.S. 15.2**); ancak hasta radyasyon proktiti ya da striktür riskinin beklenenden daha fazla olabileceği konusunda uyarılmalıdır.

Barsak

Konturlama Yöntemleri

Bazı klinisyenler barsak yapısı oluşturmak için her bir loopu ayrı konturlasa da bu yöntem gerçekçi değildir çünkü barsak periton kavitesi içinde sürekli hareket etmektedir. Daha etkin ve muhtemelen daha geçerli bir yöntem ince ve kalın barsağın konturunun tek bir organ ya da periton boşluğu ile birlikte konturlamaktır. Obez hastalarda mezenter kökü ve retroperitoneal boşluktaki yağ, barsağı iliyak ya da paraaortik nodlardan uzağa itebilir. Bu olgularda bu bölgeyi eğer barsak içermiyorsa konturdan çıkarmak daha uygundur. Rektosigmoid sıklıkla barsak volümünden ayrı konturlanır. Daha hassas değerlendirme yapmak için bazı vakalarda sabitlenmiş gibi görünen barsak kıvrımı (gros tümöre komşu) ayrı bir kontur olarak girilebilir.

Doz Sınırlamaları

İntraperitoneal barsak hareket ettiğinden barsak volümünün küçük kısımları majör komplikasyonlara sebep olmadan 60-66 Gy'ye kadar tedavi edilebilir. Ancak barsağın bir kısmı skarlaşma ya da adezyonlarla sabitlenirse obstrüksiyon riski daha da yüksektir. Bu yüzden mümkün olduğunca sabit barsak loopunun 60 Gy'den fazla doz almamasına gayret gösterilmelidir.

Barsakta tıkanma olduğunda cerrahi rezeksiyon yapılabilir ve eğer barsağın kalan bölümü düşük doz almış ve sağlıklı ise geç yan etki görme ihtimali daha düşüktür. Eğer barsağın bir kısmı 60 Gy ya da daha fazlasını alıyorsa, komşu barsak dozunu 35-50 Gy arasındaki dozlarda minimize etmek önemlidir. Mümkünse bu olgularda IMRT tercih edilmelidir.

Elde çok az veri olmasına rağmen, barsakta geniş volümün RT'ye bağlı yan etkileri 45-55 Gy arasında çok belirgin bir şekilde artar.[13] Çoğu vakada tüm pelviseAP-PA ya da dört alan teknikleri ile 45 Gy ve üzerindeki dozlar ile radyoterapi uygulamak ciddi geç yan etki riski nedeniyle önerilmez.[13] Geniş bir pelvik volüme 45 Gy'den daha yüksek doz vermek istendiğinde IMRT önerilir **(O.S. 10.1)**.

Duodenum

Paraaortik nodlar hedef volüme dahil edilirse duodenumun en azından ikinci ve üçüncü kısımları hedef volüme dahil edilir. Duodenumun ikinci (inen) kısmı L1-L3 vertebralarının ve inferior vena kavanın sağında yerleşmiştir; yaklaşık L3'te medyale döner (duodenumun üçüncü kısmı haline gelir) ve daha sonra vena kavanın ve aortanın anterioruna geçer ve süperiora L3'ün soluna gider. Koronal görüntüler dudodenumu konturlamada çok faydalıdır.[14]

Duodenumun 15 cc'den fazlasının 55 Gy'den fazla almaması ve 2 cc'den fazlasının 60 Gy'den fazla almaması önerilir.[15]

Femurlar

Femur başları ve boynu, özellikle hasta osteoporotik ise radyasyon hasarına duyarlıdır. Femur başının %25'inden fazlası 45 Gy'den fazla ve %50'den fazlası 30 Gy almamalıdır. Femur başının önemli bir kısmına 50-60 Gy alan hastalarda kalça kırığı riski yüksektir.

EKSTERNAL RADYOTERAPİ TEKNİĞİ

Bölüm 10-15 arasında yer alan 54 vaka örneği, jinekolojik kanseri olan hastaların tedavisinde kullanılabilecek farklı eksternal radyoterapi tedavi volümleri, dozları ve teknikleri konusunda bilgi sağlar. Bu örneklerde tarif edilen vakaların her birinde farklı seçeneklerin her birinin avantajları ile dezavantajları tartıldıktan sonra nihai tedavi yaklaşımı seçilmiştir. Jinekolojik kanserlerin tedavisinde eksternal radyoterapinin sık endikasyonlarından bazıları ve bu tedavilere teknik yaklaşımların etkisi takip eden kısımlarda anlatılmıştır.

Pelvisin Histerektomi Sonrası Tedavisi

Serviks veya uterin kanser nedeniyle histerektomi yapılan olgularda nüks için risk altındaki dokular arasında vajen, paravajinal dokular, rezidüel paraservikal ligamentler ve pelvik lenf nodları yer alır (Şekil 5.7 ve 5.8). Bu hedefler kombine edildiğinde ve iç organ hareketine dikkat edildiğinde nihai PTV bir kase şeklini alır ve bunun merkezinde mesane ve barsak vardır.

Üç Boyutlu Konformal Tedavi

Histerektomi sonrasında pelvisin tedavisi için geleneksel radyoterapi alanı dört alanlı kutu tekniğidir; karşılıklı AP, postero-anterior (PA) ve lateral alanlardan oluşur (Şekil 5.8 ve **6.6**).

Dört alan ayarlamaları genellikle AP-PA iki alan tekniklerine üstündür, çünkü dört alan kutu tekniğinde lateral alanlar sayesinde posteriorda yumuşak doku ve anteriorda ince barsağı koruyarak şekil verilebilinir. Ancak, bu femur başlarına ve diğer lateral pelvik kemiklere (ve kemik iliğine) daha yüksek doz verilmesi anlamına gelir. Ayrıca skafoid anterior karın duvarı olan zayıf kadınlarda eksternal iliyak nodların yerleşimi göreceli daha anteriorda olduğu için lateral alanlar tarafından korunan barsak miktarı daha azdır. Böyle vakalarda dikkat edilmezse anterior karın duvarı lateral alanlarda tedavi alanı içinde kalabilir ve bu da cilt reaksiyonunu artırır. Dört alanlı tedavide genellikle tüm mesane planlanan dozu alır ancak anterior mesane bir miktar korunabilir. Eğer hasta rahat edeceği bir mesane doluluğu ile tedavi edilirse, ince barsağın önemli düzeyde korunması sağlanabilir (**Şekil 6.6a,d**).

Yüksek enerjili ışınlar (10-18 MV) genellikle pelvik tedavi için tercih edilir. Çok zayıf kadınlarda 6 MV ya da 10-15 MV ile elde edilen doz dağılımları arasındaki fark azdır. Yüksek enerjili ışınların avantajı subkutan dokulara daha düşük bir doz verilmesidir. Çoğu vakada monitör unitlerin dört alanda eşitlenmesi en homojen doz dağılımını sağlar. Bu durum AP ve PA tadavi alanına göre lateral alanlardan daha az radyoterapi verilmesine sebep olur. Hastanın lateral konturu eğim-

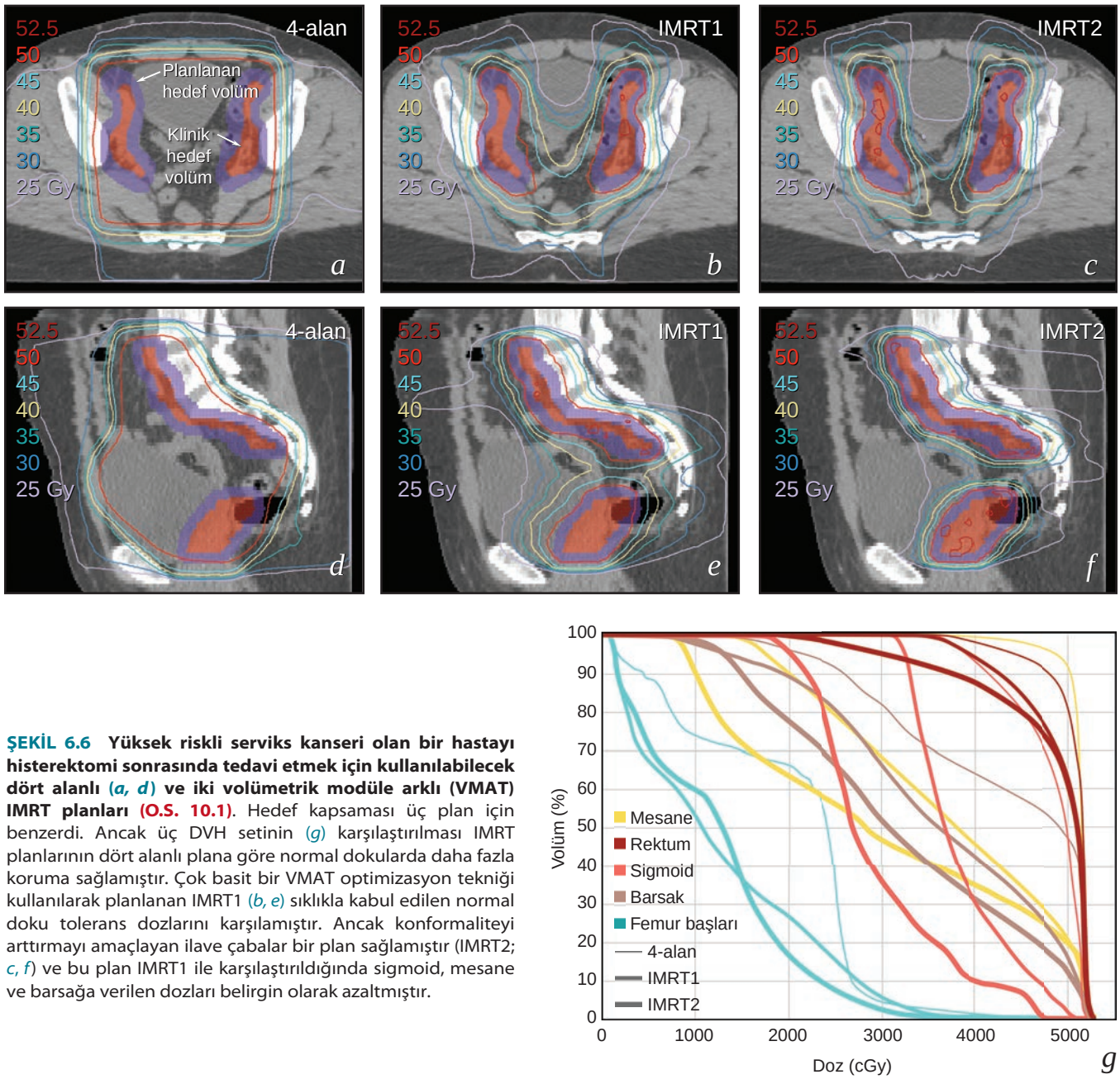

ŞEKİL 6.6 Yüksek riskli serviks kanseri olan bir hastayı histerektomi sonrasında tedavi etmek için kullanılabilecek dört alanlı (*a, d*) ve iki volümetrik modüle arklı (VMAT) IMRT planları (O.S. 10.1). Hedef kapsaması üç plan için benzerdi. Ancak üç DVH setinin (*g*) karşılaştırılması IMRT planlarının dört alanlı plana göre normal dokularda daha fazla koruma sağlamıştır. Çok basit bir VMAT optimizasyon tekniği kullanılarak planlanan IMRT1 (*b, e*) sıklıkla kabul edilen normal doku tolerans dozlarını karşılamıştır. Ancak konformaliteyi arttırmayı amaçlayan ilave çabalar bir plan sağlamıştır (IMRT2; *c, f*) ve bu plan IMRT1 ile karşılaştırıldığında sigmoid, mesane ve barsağa verilen dozları belirgin olarak azaltmıştır.

liyse, kamalar (wedges) ya da "step and shoot" tekniğiyle field in field tekniği kabul edilebilir derecede homojen bir doz dağılımı elde etmek için gereklidir.

IMRT

Postoperatif pelvik ışınlama için dört alanlı, sabit ışınlı düzenlemenin dezavantajı kase şeklindeki hedef volümün duvarlarının, tutulmamış pelvisteki normal dokular etkilenmeden tedavi edilemez olmasıdır. Bu intrapelvik dokuların korunması histerektomi sonrası pelvisin modern IMRT tedavilerinin birinci amacıdır.

Hemen hemen tüm vakalarda iyi tasarlanmış bir IMRT planı ile normal dokularda, dört alan yaklaşımı kullanılarak elde edilebilecek olandan daha fazla normal doku koruması sağlanır. Ancak, IMRT ile normal doku korunması miktarı radyasyon dozimetristi tarafından kullanılan tekniklere oldukça bağlıdır (**Şekil 6.6**). Tipik bir dört alanlı plandan daha fazla barsak volümünün 25-40 Gy aldığı IMRT planları gördük. Histerektomi sonrası IMRT planını değerlendirirken eksternal iliyak nod konturları arasında en düşük seviyeye inen %50-70 izodoz eğrilerine (örn **Şekil 6.6**'da 25 ve 35 Gy izodoz eğrileri) bakmak faydalıdır.

Biz şu anda, histerektomi sonrasında pelvik RT uyguladığımız çoğu hastada IMRT kullanmayı tercih ediyoruz. Ayrıca, IMRT tedavi ile ilişkili yan etki riskinin alışılmıştan fazla beklendiği vakalarda özellikle faydalıdır. Örneğin:

- Majör abdominopelvik cerrahi uygulanan hastalar (transperitoneal lenf nodu diseksiyonu yapılmış olanlar dahil)
- Pelvik enfeksiyon, otoimmün hastalık, ağır sigara içiciliği, çok düşük beden kitle endeksi ya da barsak komplikasyonları için riski artıran başka özellikleri olan hastalar.
- Ekstrakapsüler nod ekstansiyonu, pozitif cerrahi sınır, gros hastalık ya da diğer özellikler sebebiyle 45 Gy'den fazla radyoterapi dozunun gerektiği hastalar (**örn., O.S. 10.1, 10.2, 11.4, 13.8**).

Intakt Uteruslu Hastalarda Pelvik Tedaviler

Uterus hala in situ iken birkaç faktör eksternal radyoterapi tekniği tercihini etkileyebilir.

- Uterus ve serviksin büyüklüğü ve pozisyonu
- Santral hastalık uzanımı
- Santral hedeflerin hareketliliği
- Hastanın vücut yapısı ve abdominal kontur (örn skafoid, yuvarlak ya da protuberan)
- Metastatik kenf nodlarının yeri, yayılımı ve nodal CTV'nin proksimal uzanımı (Bölüm 5 ve 10'da tartışıldı).
- Radyoterapinin majör komplikasyonları için risk faktörleri (örn enfeksiyon, ağır sigara içiciliği ya da lenfadenektomi dahil majör transabdominal cerrahi öyküsü).
- Eldeki tedavi cihazlarının enerjisi dahil; kurumsal kaynaklar

Bu konuları dengede tutabilmek histerektomi sonrası pelvik tedavilerden oldukça farklı olabilir; bunun sebebi kısmen uterus ve serviksin pelvis merkezinin çoğunu doldurmasıdır. CTV, GTV ve ITV konturlarının tasarlanmasını etkileyen faktörler Bölüm 5 ve 10'da detaylı olarak tartışılmıştır. Aşağıdaki kısımlar çeşitli eksternal radyoterapi tekniklerinin artılarını ve eksilerini ele almaktadır.

AP-PA ve Dört Alan Teknikleri

İntakt serviks kanseri olan hastalarda pelvik RT genellikle AP ve PA alanları kullanılarak ya da AP, PA ve lateral alanların dört alanlı kombinasyonu kullanılarak verilir. ABD'deki çoğu klinisyen dört alanlı yaklaşımı standart olarak benimsemiştir ve tüm vakalarda iki alanlı tedaviden daha üstün olduğuna inanmaktadırlar. Serviks kanserli hastada AP-PA alanlarının kullanılmasını önermek olağandışı hal almıştır. Ancak, bazı hastalarda doz dağılımları karşılaştırıldığında yüksek enerjili ışınlar kullanılarak (yani ≥15 MV) AP-PA tedavilerinin verilmesi dört alan yaklaşımla karşılaştırılabilir ve hatta daha üstün olduğu gözlenmektedir (**Şekil 6.7**).

İntakt serviks kanseri olan çoğu vakada nodal CTV, uterin ve vajinal ITV ve paraservikal CTV uygun bir PTV marjı ile kapsandığında çok az intrapelvik doku korunabilir. Bu sebeple dört alanlı tedavinin birinci hedefi yüksek doz radyoterapi alan anterior ince barsak volümünün azaltılmasıdır. Karın yuvarlak ya da protuberan ise önemli miktarda barsak lateral alanlarla korunabilir; bu vakalarda dört alanlı planlar AP-PA planlara göre daha homojen bir doz dağılımı sağlar ancak bu kullanılan ışının enerjisine ve hastanın AP kalınlığına bağlıdır.

Diğer yandan karın düz ya da skafoid ise lateral alanlarla korunabilecek barsak miktarı genellikle çok düşüktür (**Şekil 6.7b, e**; **O.S. 10.4, 10.5, 10.6**). Böyle vakalarda dört alanlı tedavinin 15-18 MV AP-PA tedaviye karşı en belirgin avantajı geçici intergluteal cilt reaksiyonunun ortadan kaldırılmasıdır. Distal vajinal tutulum sebebiyle inguinal nodların tedavi edilmesi gerekirse, zayıf hastalarda mons pubis ve kasık cildinin maruz kalmasını önlemek için AP-PA tedavi tercih edilir.

Dört alanlı pelvik RT'de genellikle AP-PA tedavilere göre daha az barsak volümü yüksek doz alır. Dört alanlı tedaviler kullanıldığında 10-25 Gy aralığında doz alan barsak, kemik, yumuşak doku ve kemik iliği volümü neredeyse her zaman daha fazladır (**Şekil 6.7j**). Birkaç çalışmada, kemoradyoterapiye bağlı şiddetli hematolojik toksisite olasılığının bu aralıktaki radyoterapi dozlarını alan kemik iliği volümüyle ilişkili olduğu gösterilmiştir.[16,17]

İntakt Serviks Kanseri için Pelvik IMRT

Son yıllarda intakt serviks kanseri olan hastaların tedavisi için IMRT kullanılmasına ilgi giderek artmıştır. Serviks kanserinin tersten planlanmış tedavisi reçete edilmeden önce lokal ve rejyonel yayılma paternlerinin kapsamlı olarak anlaşılması ve hepsinden ötesi internal organ hareketinin büyüklüğünün belirlenmesi gereklidir (Bölüm 5 ve 10). Tümör tutulumu için risk altında olan dokunun olması gerekenden daha az girilmesi ve tersten plan ile tedavi edilmesi sonucunda marjinal nüks ve hastalıkta progresyon saptanan olgular vardır.

İyi yetişmiş dozimetrist tarafından yapılan tedavi planı optimizasyonu ile IMRT'nin 3 boyutlu konformal tedavilere göre avantajı genellikle çok azdır. **Şekil 6.7**'de gösterilen tedavi planında barsak ve 30 Gy'den fazla radyoterapi alan kemik volümleri IMRT planında azda olsa avantajlıdır. Ancak lateral yapılar yine de AP-PA planına kıyasla çok daha yüksek bir dozla tedavi edilmiştir.

Pelvik IMRT'nin daha basit tekniklere önemli bir avantajının olduğu birkaç durum bulunmaktadır.

- Çok küçük ya da retrovert uterusu ve santral pelviste alışılmıştan büyük bir barsak miktarı olan hastalar.
- Evre IVA hastalığı olup fistülü olan hastalar (Bölüm 10, **O.S. 10.11**).
- Yaygın pelvik ve paraaortik lenf nodu tutulumu olan ve gros hastalığı olan bölgelerde integre boostdan fayda görebilecek olan hastalar (aşağıdaki "Nodal Boost Tekniklerine" bakınız).

IMRT'nin dört alanlı pelvik RT'ye kıyasla majör bir avantajı olup olmayacağını belirlemenin bir yolu lateral 3 boyutlu rekonstrüksiyon üzerinde uterin ve nodal CTV ya da

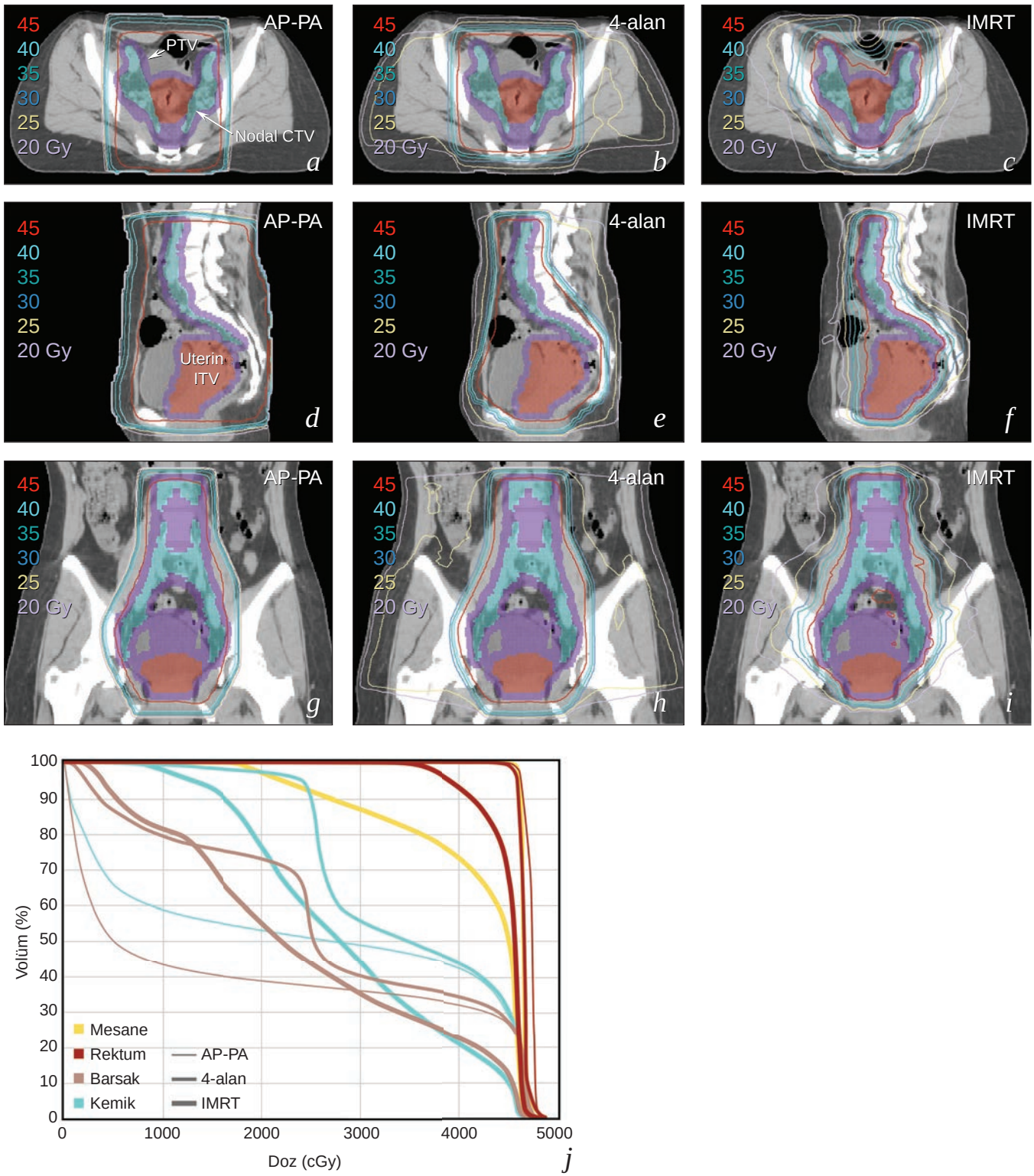

ŞEKİL 6.7 6 cm çapında, lenf nodu pozitif, evre IIB serviks karsinomu olan bir hastada pelvik RT için üç tane olası tedavi yaklaşımı- birincisi *(a, d, g)* iki AP ve PA 18-MV ışın kullanmıştır; ikincisi *(b, e, h)* dört tane 18-MV ışın kullanmıştır; üçüncüsü *(c, f, i)* 6 MV IMRT planıdır. Bu vakada PTV anteriorda karın duvarına kadar uzanmıştır *(a)*. Bu anatomi lateral alanlarda çok küçük anterior korumaya izin verdiğinden *(e)* AP-PA planı özellikle barsağa ve kemik iliğine verilen doz bakımından dört alanlı plana üstündür *(j)*. IMRT kemik, barsak, rektum ve yumuşak dokuda >30 Gy alan volümleri bir miktar azaltmıştır. Ancak, uterus daha büyük, daha antevert ya da daha hareketli olsaydı IMRT üç boyutlu planlara kıyasla çok az avantaj sağlardı.

PTV'lerin wireframe ya da transparan konturlarının değerlendirilmesidir. Uterin hedef volüm nodal hedef hacmin anterior sınırına ya da bunun yakınına kadar uzanırsa pelvik IMRT ile elde edilen dağılımın üstün olması ihtimali düşüktür ve optimize edilmiş dört alanlı plandan daha kötü doz dağılımı elde edilebilir.-

Paraaortik Lenf Nodlarının Tedavisi

Jinekolojik radyoterapi planlarında paraaortik lenf nodu zincirinin bir kısmı hedefe dahil edilir. Çoğu vakada mikroskopik hastalığı kontrol etmek amacıyla proflaktik radyoterapi yapılır. Gros paraortik metastazı olan olgularda, tutulu lenf nodlarını kapsayacak şekilde en az 60 Gy ile tedavi verilirse kür şansı olur **(örn., O.S. 10.6, 10.10, 11.2, 13.7, 14.5 ve 15.1)**. Bu, jinekolojik kanserlerin tedavisinde radyasyon onkologlarının paraaortik nodlara 40 Gy'den fazla radyoterapi vermesi gereken tek koşuldur ve bununla yüksek bir kür olasılığı sağlanır.

Tipik paraaortik CTV'nın sınırları Bölüm 5'te anlatılmıştır (Şekil 5.9 ve 5.10). Bu bölge dozu sınırlayan normal dokularla çevrelendiği için (böbrekler, spinal kord, ince barsak ve duodenum) normal doku tolerans sınırlarını aşmadan gerekli radyoterapi dozunu sağlayacak planlar tasarlamak zorlayıcı olabilir. Bizim tecrübemize göre bu durum IMRT'nin en faydalı olduğu koşullardan biridir ve bu sebeple geçmişte kür sağlanamayacağı düşünülen hastalara definitif tedavi sunmayı mümkün kılmaktadır.

Paraaortik bölge sadece muhtemel mikroskobik hastalığı eradike etmek için tedavi edilecekse, önerilen 45 Gy doz maksimum normal doku dozu sınırlarını aşmadan dört alanlı bir teknik ile verilebilir **(O.S. 10.7, 13.4)**. Ancak böbreklere önerilen maksimum tolere edilen dozu aşmamak için AP ve PA alanlarına daha fazla ağırlık vermek sıklıkla gereklidir. İki alanlı (örn AP-PA) tedavi paraaortik RT için önerilmez çünkü yüksek dozda radyoterapi alan barsak volümü fazladır ve reçetelenen doz genellikle spinal korda verilecek maksimum dozla ilgili kabul edilen sınırları aşar. Paraaortik nodlar pelvis ile birlikte tedavi edildiğinde tüm hedef volüm boyunca homojen bir dağılım elde etmek için step-and-shoot (field in field) tekniği kullanmak gerekli olabilir.

Reçetelenen doz sadece 45-50 Gy olduğunda bile IMRT dört alan ile elde edilebilen dağılımı iyileştirebilir. Bu vakalarda IMRT, böbrekler anterior pozisyonda (yani PTV'nin lateralinde) iken özellikle faydalıdır. IMRT gros paraaortik lenfadenopatinin tedavisini gerektiren çoğu vakada özellikle de hastalık yaygın olduğunda ya da büyümüş nodlar böbreklerle duodenumun posterioru arasında yer aldığında uygulanamaz. Böyle vakalarda vena kava ve aortayı renal damarların hemen altından çaprazlayan duodenum kritik bir doz sınırlayıcı doku olma eğilimindedir. IMRT ile duodenum toleransı aşılmadan bu bölgedeki nodları 60 Gy'ye kadar tedavi etmek mümkün olsa da birkaç yöntem istenen sonucu elde etmeye yardımcı olabilir.

- Planlama BT'si ile kontrastlı diagnostik BT'yi füzyon yapmak, duodenumun ve nodal hedef volümlerin doğru bir şekilde tanımlanmasını kolaylaştırabilir.
- IV kontrast simülasyon sırasında verilmemelidir çünkü bunun yüksek ozmolar yükü vena kavada doğal olmayan ekspansiyona sebep olur ve nodları ve duodenumu anteriora doğru 5-6 mm'ye kadar kaydırır. Tedavi sırasında bu yapıların kendi lokasyonlarına dönmesi beklenebilir ve bu da duodenumun beklenenden daha yüksek doz almasına sebep olabilecek sistematik bir hata oluşturur.
- Bu bölümde daha önce anlatıldığı gibi, biraz daha büyük bir CTV-PTV içine dahil edildiğinde entegre boost için alışıldık PTV marjından biraz daha küçüğü kullanılabilir. Ancak duodenum bölgesinde 2 Gy'den daha büyük günlük fraksiyon dozu önerilmez.
- Hedef volümün proksimal kısmını (paraaortik) görüntüleyen günlük KV görüntüleme ile reçete edilen dozun hedefe verilmesini önleyebilecek hatalı hizalamalar minimuma indirilebilir.
- Eksternal radyoterapi sırasında regrese olan büyük nodlarda adaptif planlama duodenuma verilen toplam dozu azaltabilir **(O.S. 10.6)**.

Pelvik RT Sonrasında Paraaortik Nod Nükslerinin Tedavisi

Önceden ışınlanan bir pelvik RT alanının üst sınırında oluşan paraaortik ya da common iliyak lenf nodlarındaki nüksler tedavi planlamada özel zorluklar oluşturur **(O.S. 10.7, 13.5, 15.3)**. IMRT radyoterapi alanları çakışan bölgede tedavi edilen normal dokunun hacmini minimuma düşürebilir. Ancak potansiyel çakışma olan bölgede tersten planlamayı optimize etmek için özel adımlar atılmalıdır.

Marjinal nüksler sıklıkla böbreklerin alt kutuplarının yakınında önceki pelvik radyoterapi alan sınırının hemen üzerinde oluşur. Paraaortik RT için planlama alışıldık parametreler kullanılarak yapılırsa, böbreklere verilecek radyoterapi dozu için olan katı kısıtlamalar çakışan bölgedeki anterior ve posterior yapılara istenmediği kadar yüksek doz verebilir. Bu durumu aşmak için çakışan bölgede ya da bunun 1 cm kadar yukarısında hedef volümü çevreleyen kaçınma yapıları (genellikle bir halka şeklinde) oluşturulabilir. Bazı vakalarda tersten planlamada böbrek için kaçınma kriterleri konurken, distal böbreğin küçük bir kısmını dışarıda bırakmak da faydalı olabilir. Ancak son doz-volüm histogramı (dose-volume histogram; DVH) oluşturmak için tüm böbrek volümü kullanılmalıdır.

Bir marjinal nüks için tedavi planlanırken yeni tedavinin izomerkezini mümkün olduğunca distal marjın yakınına yerleştirmek de faydalıdır. Bu, önceki alandaki diverjansı azaltır ve izomerkezi en tekrarlanabilir yerleşime koyar; bu da alışıldık PTV marjından daha küçük bir PTV kullanılmasına izin verir (Bölüm 4).

Vulva, Distal Vajen ve İnguinal Lenf Nodlarının Tedavisi

Vulva kanserlerinin lokorejyonel tedavisine özgü bazı teknik zorluklar vardır ve birkaç sebeple özel dikkat gerektirir.

- Düzensiz, kelebek şeklindeki hedef volüm doz sınırlayan femur başlarının etrafına sarılmıştır. Bu sebeple normal doku dozu sınırlamalarını aşmadan planlanan inguinal dozu verebilmek için özel teknikler gereklidir.
- Hedef volümün bir kısmı aksiyal düzleme tanjansiyeldir. Bu ilişki hedefe yeterli ama fazla olmayan bir doz verildiğinin güvenceye alınması için özel teknikler gerektirir.
- Tümör nüksü için risk altındaki yüzeyel dokular yeterli doz almalıdır. Ancak cildin aldığı radyoterapi dozu minimuma indirilirse tedavi daha iyi tolere edilir. Açık bacak pozisyonu bunu kolaylaştırır ancak özellikle setup tekrarlanabilirliği ve hedef volüm içinde cilt korumasının kontrolü gibi zorlukları vardır.

Klinisyenler uzun yıllar boyunca bu tedavi planlaması zorluğuna ideal bir çözüm bulmak için mücadele etmiştir. Takip eden kısımlarda 3 boyutlu konfromal RT ve IMRT yaklaşımlarının avantajları, dezavantajları ve teknik yönleri tartışılmıştır. Hedef volüm sınırlarının belirlenmesi ve lokorejyonel tedavi için endikasyonlar Bölüm 5, 11 ve 12'de tartışılmıştır.

Üç Boyutlu Sabit Işın Tedavileri

1980'lerin ortalarında elektron ışını tedavilerinin uygulanmaya başlanması gelişmiş 3 boyutlu sabit ışın çözümlerine yol açmıştır; bunlar yukarıda tartışılan konulardan hepsi olmasa da bazılarını ele almıştır. Klasik yaklaşımın üç bileşeni bulunmaktadır (**Şekil 6.8**; **O.S. 12.6**):

- Tüm lokal ve bölgesel hedef hacmi kapsayan geniş bir anterior alan. Çoğu vakada femur başlarına dozu sınırlandırmak ve hedefin yüzeyel kısmını kapsayabilmek için düşük enerjili ışın seçilir (genellikle 6 MV).
- Daha dar bir posterior alanda vulva, pelvik lenf nodları ve medyal inguinal lenf nodları yer alır; lateral marjlar genellikle pelvik ağızın 1-1.5 cm lateraline yerleştirilir. Bu posterior alan için genellikle 10-18 MV bir ışın kullanılır.
- İnguinallerin lateral kısımlarına verilen dozu destekleyen anterior direkt elektron alanları. Bu alanların medyal marjları posterior foton alanlarının dışarı çıkan lateral marjları ile genellikle eşleşir. Genellikle lateral inguinal lenf nodlarına giden dozun yaklaşık %30'u bu destekleyici elektron alanları ile beslenir. Elektron enerjisi inguinal hedefin posterior marjını kapsayacak şekilde seçilir.

Bu teknik ile femur başı çok iyi korunurken, tüm mesane, rektum ve distal ince barsak planlanan dozu alır (**Şekil 6.8**). Bu teknikle oluşan doz dağılımı kısmen heterojendir. Anterior yapılara giden doz merkezi aksa giden dozdan %10'a kadar daha yüksek olabilir (**Şekil 6.8**); ayrıca eğimli anterior kontur için kompensasyon kullanılmazsa, genellikle vulvada sıcak bir nokta oluşur.

Proksimal pelvik nodlara tedavi gerekirse barsak dozunu azaltmak için split beam tekniği kullanılabilir; bu yaklaşımda izomerkez yaklaşık S2-S3 arasına yerleştirilir ve alanın üst yarısı için dört alan tekniği kullanılır. Medyal uyluktaki cildi korumak için açık-bacak pozisyonu kullanılabilir ise de AP-PA alanları her zaman intergluteal cildi tam dozda tedavi eder.

Bu yaklaşımın majör bir dezavantajı lateral inguinal lenf nodları elektronlarla tedavi edilemeyecek kadar derinde olan obez hastaları tedavi etmek için kullanılamamasıdır. IMRT yapılamıyorsa, obez hastalar AP-PA ya da dört alanlı teknikler kullanılarak yüksek enerji ışınlar ile tedavi edilebilir ancak bu çözümler optimal değildir. Özellikle medial uyluklarda ve infrapaniküler katlantılarda büyük oranda cilt tam doza maruz kalır ve genellikle femur başları önerilenden daha yüksek doz alır.

IMRT

Günümüzde IMRT bu karmaşık vakalarda doz dağılımını iyileştirmek için giderek daha fazla kullanılmaktadır. Becerikli bir şekilde planlandığında, IMRT'nin oluşturduğu doz dağılımı 3 boyutlu konformal planlardan çok daha iyidir ve barsak, mesane ve femur başları önemli ölçüde korunur (**Şekil 6.8**). Ayrıca özellikle obez hastalar için tedavi alanı dışındaki cilde verilen dozun daha fazla kontrol edilmesine de izin verir. Bizim tecrübemize göre hem akut hem de geç yan etkiler IMRT ile anlamlı olarak azaltılabilir.

Ancak vulva kanserleri jinekolojik radyasyon onkolojisindeki en zorlu tersten planlama problemlerinden birisini oluşturur. Bu vakalarda konturlama, planlama ve kalite kontrol için gereken toplam zaman, muhtemelen herhangi bir jinekolojik tümör için uygulanan IMRT için gerekenden fazladır. Bölüm 5 ve 12'de anlatıldığı gibi vulvada hedef volümün doğru belirlenmesi çok zorlayıcı olabilir. Hedefler belirlendikten sonra homojen olan, kritik yapıları koruyan ve hedeflere yeterli bir doz sunan optimal bir tedavi planı oluşturulması beceri ve sabır gerektirir. Bu sebeple bu vakalar genellikle en tecrübeli dozimetristlerimiz tarafından planlanır. Bir plan hazırlandıktan sonra vulvadaki hedef volümdeki yüzeyel dokuların istenen dozu aldığından emin olmak için dikkatli olunmalıdır.

Yüzeyel Dokulara Yeterli Dozu Vermek için Bolus Kullanılması ve Sahte Yapılar

Vulvanın yüzeyel dokularının ve bazı vakalarda inguinal hedef volümlerin tedavisi iki sebeple tedavi planlanmasında özel zorluklar oluşturur:

- Tedavi planlama algoritmaları build-up bölgesinde hatalı hesaplama yapma eğilimindedir; bu sebeple verilen dozu %20'ye kadar olduğundan az ya da olduğundan fazla tahmin etmeye sebep olabilir.[18] Tersten planlama sırasında bu durum yüzeyel dokulara istenilenden anlamlı olarak daha yüksek ya da daha düşük doz verilen planlara sebep olabilir.

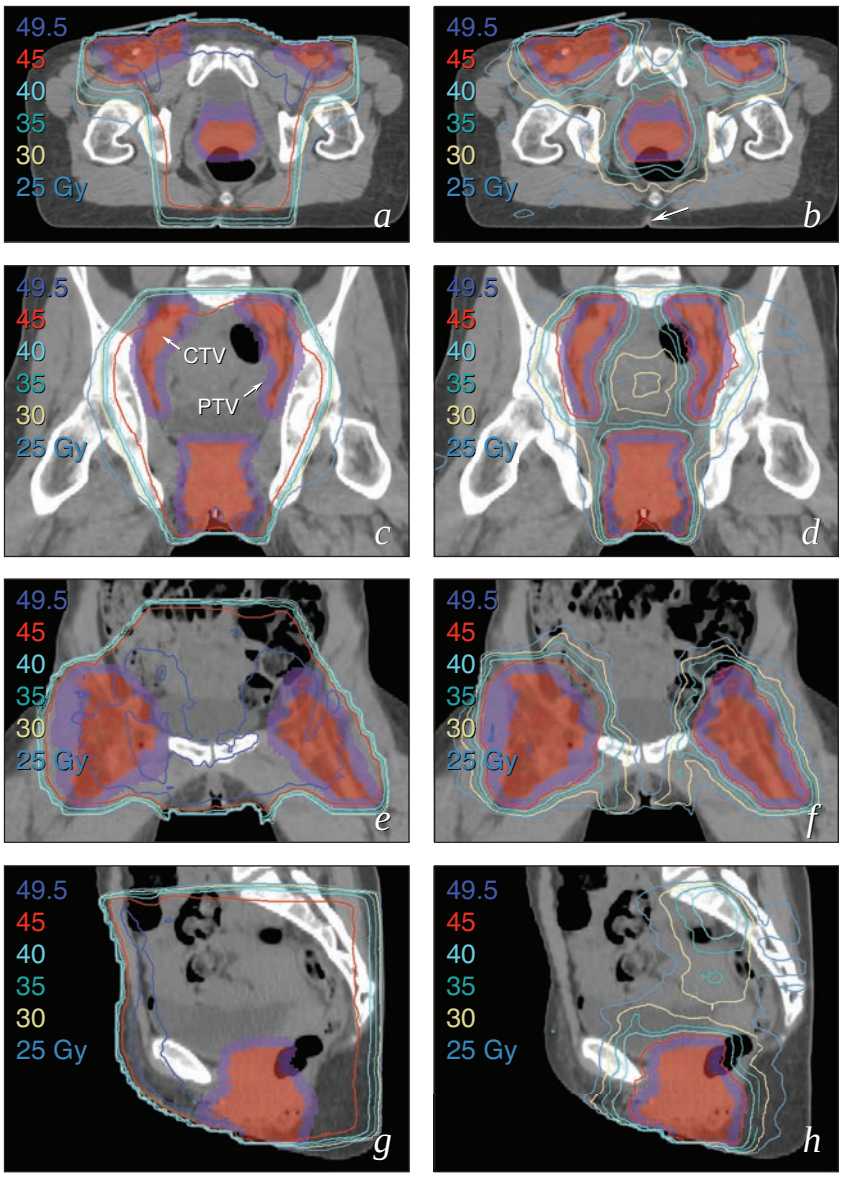

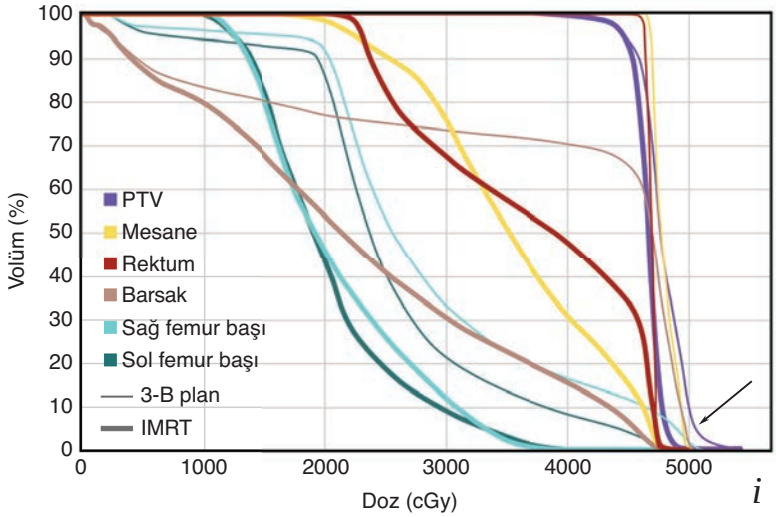

ŞEKİL 6.8 Bu şekil vulva, bilateral inguinal ve pelvik nodları tedavi etmek için kullanılabilecek aksiyal (*a, b*), midpelvik koronal (*c, d*), anterior koronal (*e, f*) ve orta hat sagital görüntüleri göstermektedir. Bu hastanın primer tümörü posterior vulvaya sınırlı olsa da anterior mons hedef volüme dahil edilmez. RT öncesinde büyük bir sol inguinal nod metastazı sol kasıktan çıkarılmıştır; ekstrakapsüler ekstansiyon kanıtı olduğundan sağ inguinal CTV tüm operatif yatağı içerecek şekilde genişletilmiştir. Soldaki tedavi planı bu hedef hacmin ortak 3 boyutlu konformal yaklaşıma örnektir. Geniş bir 6 MV anterior alan tüm hedef volümü içermektedir. Femur başlarına verilen doz azaltıldığında daha dar bir 18-MV PA alanı vulva, pelvik nodlar ve medial inguinal nodları dahil etmiştir ancak inguinal hedef hacmin lateral kısımları dışlanmıştır. AP alanına sadece lateral inguinalleri tedavi etmek için gereken dozların %65'i gerektiğinden bu bölgelere istenen dozu oluşturmak için küçük alanlı 16-MeV elektronlar eklenir. Bu teknikle birlikte anterior yapılar tipik olarak önerilen dozun %8-10'undan daha fazla doz alır (*g; ok, i*). Bu heterojenlik önerilen inguinal doz içine yerleştirilebilir ancak ayrıca anterior ince barsağın görece yüksek dozuna sebep olur. Sağdaki plan IMRT kullanılarak oluşturulmuştur. IMRT planının mesane, rektum, barsak ve femur başlarına üç boyutlu plandan daha düşük radyoterapi dozları verdiğini not edin (*i*). İntergluteal katlantıda tutulmamış kısımları (*ok, b*) ve başka yumuşak dokuları koruyarak akut ve geç cilt değişiklikleri azaltılabilir. Bu hastanın gerçek IMRT planı **O.S. 12.4**'te gösterilmiştir.

- Plan hazırlanırken yeterli marj ya da cilt yüzeyi üzerinde "hava boşluğu" payı bırakılmamışsa; setuptaki minör hatalar ya da vulvar inflamasyon ve ödem sebebiyle eksternal konturda oluşacak değişim, hedefin radyoterapi alanının dışına çıkmasına sebep olabilir.

Simülasyon sırasında vulvaya 1-1.5 cm bolus eklenirse, bolus içine PTV eklenebilir. Ancak bu kalın bolus materyali cilt yüzeyine tam olarak uymaz; ayrıca bazı vakalarda tüm cildin koruması istenmeyebilir.

Alternatif bir çözüm tersten planlama süreci sırasında yeterli bir PTV marjına uyum sağlayacak sanal bir bolus ya da "korsan yapı"yı dijital olarak uygulamaktır (**Şekil 6.9**). Sahte yapı yerinde iken optimize plan hesaplandıktan sonra, yapı çıkarılıp plan tekrar uygulanarak bunun çıkarılmasının nihai doz dağılımında kabul edilemez heterojeniteye sebep olmadığı doğrulanmış olur (**Şekil 6.9d**).

Bu yöntemde hasta, bolus yerinde değilken simüle edildiğinden yüzey anatomisi vulva yüzeyinin dijital çizimlerinde görülebilir (**Şekil 6.10a**); bu, kontur oluşturma sırasında çok faydalı bir yardım olabilir (Bölüm 5). Sahte yapı yerinde iken dijital cilt çizimi (**Şekil 6.10**) gerçek tedavi için bolusu şekillendirmek amacıyla kullanılabilir.

Tedavinin ilk haftası sırasında termoluminesans dozimetreler (TLD) bolus ile birlikte ya da bolussuz vulva derisinin çeşitli kısımları tarafından alınan dozu ölçmek için kullanılmalıdır **(O.S. 12.2)**. Işının tanjansiyel yerleşimi sebebiyle 3 mm bolus genellikle cilt korumasını ortadan kaldırmak için yeterlidir; 3 mm bolus ayrıca daha kalın bolusa göre yüzey konturuna daha kolay uyar. Yüzeydeki radyoterapi dozları 3 mm bolus ile yeterli değilse plan ve ışıklı alan tekrar kontrol edilerek vulvanın distalinde yeterli hava boşluğu olduğu doğrulanmalıdır (yani kolimatörün hedefin bir bölümünü kapatmadığı). Bu doğrulandıktan sonra 5 mm bolus uygulanır ve TLD ölçümleri tekrarlanır.

Geniş, kavitasyon oluşturan kanserlerde düzensiz yüzeyler olabilir ve bunlara standart doku eşdeğeri materyal uygulanamaz. Bu vakalarda daha homojen bir dağılım elde etmek için simülasyon ve günlük tedaviler sırasında kavite ıslak gazlı bezle doldurulabilir **(O.S. 12.7)**.

Aşırı Derecede Obez Hastaların Tedavisi

Aşırı obezite planlama ve tedavinin hemen her aşamasında özel problemler ortaya çıkarır. Kötü kalitede BT ve x-ışını imajları hedef volümlerin doğruluğuna ve tedavi sırasında günlük ayarlamanın tekrarlanabilirliğine olan güveni azaltır. Birçok tedavi masası 150-200 kg'nin üzerinde ağırlığa sahip hastalara uyumlu değildir. Aşırı obezite tedavi planlaması için gereken seçenekleri de sınırlandırır. BT simülatörlerinin görüş alanı sıklıkla çok obez olan hastaların tam konturunu içermeyecek kadar dardır. Bu problemin üstesinden bazen gelinebilirse de (Şekil 4.9) tedavi planı algoritmasındaki sınırlılıklar (tipik olarak aşırı büyük hasta konturlarına uyum sağlamaz) daha ciddi bir engel oluşturur. Bu vakalarda eldeki tedavi ışın açıları aşırı derecede sınırlı olabilir. Çünkü lateral yumuşak doku tedavi planlama sisteminde modellenemeyebilir.

Basit PA-AP teknikleri genellikle teknik olarak uygundur ancak birkaç sebepten dolayı istenmezler:

- Subpaniküler ve intergluteal katlantılardan geçen AP ve PA alanları muhtemelen ciddi cilt reaksiyonlarına sebep olurlar. Lokal bakım ve mantar enfeksiyonlarının tedavisi

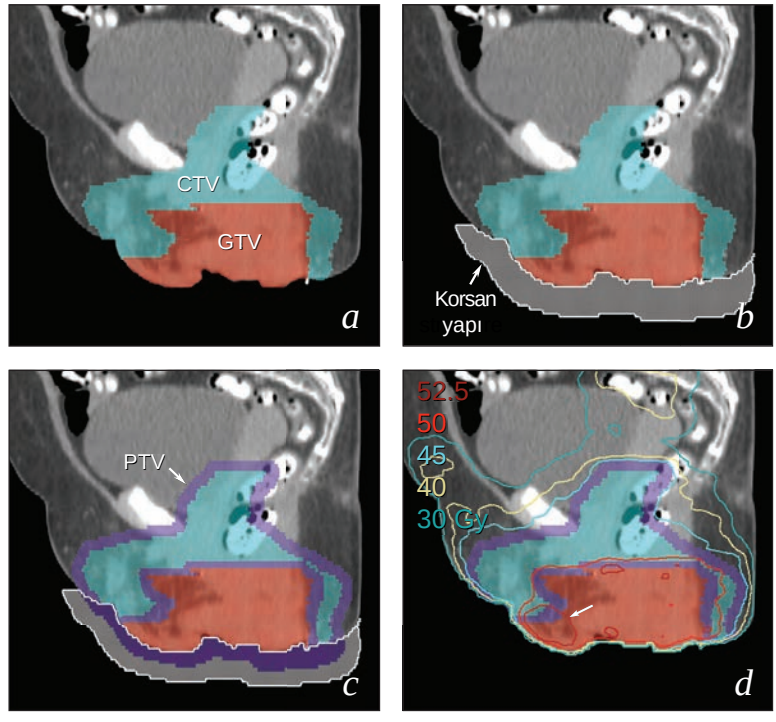

ŞEKİL 6.9 Vulvar IMRT'nin tersten planlamasının kolaylaştırılması için sahte yapı eklenmesi. Bu şekilde gösterilen hastada lokal ileri vulva kanseri nedeniyle sol kasığa uzanan yaygın cilt tutulumu mevcuttu (*a*). Tersten planlama başlamadan önce hedef yüzeye dokuya eşdeğer yoğunluğu olan bir korsan yapı tanımlandı (*b*). 7 mm'lik bir marj eklendiğinde PTV korsan yapı içine uzandı (*c*). Onay verilmeden önce tedavi planı korsan yapı olmadan tekrar hesaplatılarak hedefin yeterli kapsandığı ve homojenitesi doğrulandı (*d*); tümör içinde lokalize %5'lik bir sıcak nokta (*ok*) kabul edilebilir olarak düşünüldü. Yüzey dozunu 3 mm bolus ile birlikte ya da bolussuz ölçmek için daha sonra termoluminesans dozimetreler kullanıldı. Sonuçlara dayanarak bolus ilk 2 hafta boyunca her gün ve daha sonra tedavinin sonuna kadar gün aşırı uygulandı.

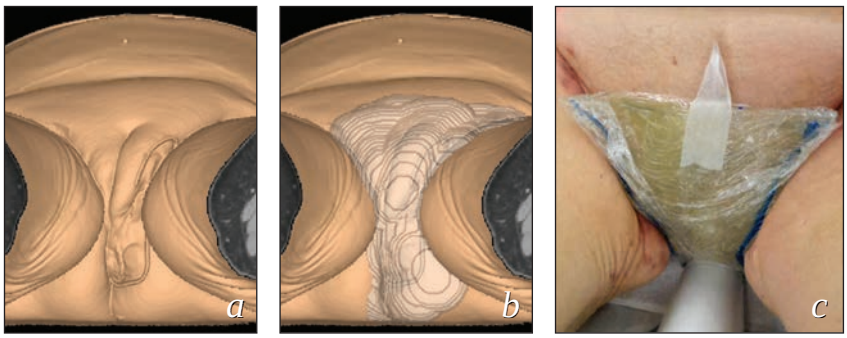

ŞEKİL 6.10 Dijital olarak rekonstrükte edilen yüzey görüntüleri konturlamaya yardımcı olmak ve tedavi için bolusu tasarlayıp doğru bir şekilde yerleştirmek için kullanılabilir. Şekil 6.9'da anlatılan hastadan vulvanın yüzey görüntüsü (*a*) tümörle ilişkili deformiteyi ve görünebilir cilt lezyonlarını gösteren telleri gösteriyor. (*b*)'de sahte yapı rekonstrükte edilen görüntüye eklendi. Sonuçta 3 mm kalınlığında bolus ayarladı ve kılavuzluk için rekonstrükte edilen görüntüler kullanılarak pozisyon verildi.

bir miktar düzelme sağlayabilirse de (Bölüm 7) mümkün olduğunca bu reaksiyonlardan uzak durulmalıdır.

- Radyoterapi dozu çok heterojen olma eğilimindedir; yüksek enerjili (örn 15-18 MV) ışınlar kullanıldığında bile subkutan dokulara verilen doz geç fibrozis yapmaya yeterlidir.
- AP-PA alanları tipik olarak önerilen tam RT dozunu büyük bir barsak volümüne ve tüm mesane ile rektosigmoide verebilir.

Bu sebeplerle çoklu alan teknikleri her zaman tercih edilir. **Şekil 6.11** tüm pelvisi tedavi etmek için kullanılan iki farklı tekniği göstermektedir.

Dört Oblik Alan Kullanılan 3-Boyutlu Konformal Tedavi

Çok obez hastalarda pelvik tedaviler için önerilen teknik dört oblik alanı içerir. İdeal giriş açıları genellikle 45, 135, 225 ve 315 dereceler olsa da her bir ışının tam genişliğinde eksternal konturu izleyecek şekilde ışınları hafifçe orta hatta doğru kaydırmak gerekli olabilir. Hemen hemen tüm vakalarda modifiye edilmemiş ışınlar anterior ve posteriorda aşırı doz alan önemli alanlar oluşturabilir; genellikle ince barsak ya da rektuma düşen bu sıcak noktalar (**Şekil 6.11a,d**) wedge filtreler ya da step-and-shoot yöntemlerinin uygun kullanımı ile ortadan kaldırılabilir (**Şekil 6.11b,c**). Genişletilmiş alanlara 40 Gy'den fazla doz verilmesi gerektiğinde oblik alanlar çok işe yaramaz çünkü paraaortik hedef volümün kapsamasını sınırlandırmadan spinal kord kolayca korunamaz. Bazı vakalarda split alan tekniği kullanılmasına izin vermek için pelvisin proksimalinde yeterli lateral kontur görüntülenebilir; bu yaklaşımla AP, PA ve lateral alanlar paraaortik hedeflere uygulanır. Alternatif olarak IMRT kabul edilebilir bir çözüm sağlayabilir.

IMRT

IMRT, sınırlı ışın açıları ve geniş PTV marjları olan 3-boyutlu oblik tedavi yaklaşımından daha üstün değildir. Hastanın lateral çapı AP-PA ve lateral alanlarla standart bir dört alanlı yaklaşıma uyum sağlayabilirse de; IMRT beden kitle endeksi >30 olan hastalarda zayıf hastalardan daha etkin çözüm üretememektedir.[19] Ayrıca yüksek enerjili ışınlar (>10 MV) obez hastalarda kabul edilebilir IMRT elde etmek için gerektiğinden, IMRT'ye bağlı nötron maruziyeti 3-boyutlu bir teknikle elde edilenden daha fazla olabilir. Ancak, gros hastalığı tedavi etmek için alışıldık dozlardan fazlasına ihtiyaç duyan hastalar için IMRT'nin bir miktar avantajı olabilir **(O.S. 13.10)**.

Çok obez hastalarda cilt işaretleri ve lazerlere dayanan tekrarlanabilirliğinin zayıf olması sebebiyle günlük KV görüntü kılavuzluğu tüm vakalarda önerilir. Ancak CBCT görüntülemenin değeri, obez hastalarda görüntülerin kalitesi çok kötü olduğundan çok azdır.

Nodal Boost Teknikleri

Tutulan ya da şüpheli lenf nodlarına ya da lenfadenektomi sonrasında ekstrakapsüler nodal ekstansiyon bölgelerine ek radyoterapi dozu için lokalize boostlar sıklıkla gerekir. Hastalığın yeri ve miktarına, önerilen doza, kritik yapıların yakınlığına ve başlangıçtaki kapsamlı nodal RT için kullanılan tekniğe bağlı olarak çeşitli teknikler kullanılabilir. Merkezi hastalıkta boost için brakiterapi gereken hastalarda brakiterapiden anlamlı bir radyoterapi dozu alacak kritik yapılardan kaçınmak için özel bir dikkat gösterilmelidir (**Şekil 6.12**).

Sadece Eksternal RT ile Tedavi Edilen Hastalarda Kullanılan Teknikler

Sadece bir ya da iki küçük lenf nodu olan hastalar için 3-boyutlu konformal tedavi yaklaşımları sıklıkla yeterlidir. 15-20 Gy'lik küçük common iliyak boostu dört alandan (AP, PA ve Lateraller) veya üç konverjan olmayan ışın ile sağlanabilir. Tek taraflı distal pelvik nodlara üç ya da daha fazla ışınla boost yapılabilir. Genel olarak, konverjan olmayan ışınlar kullanılması tedavi sırasında barsak ve diğer kritik yapıların yüksek doz alan volümünü azaltır. Bu durum özellikle bilateral pelvik nod boostları için doğrudur çünkü bu durumda konverjans yapan lateral alanlar büyük bir santral pelvik barsak volümünü gerekenden yüksek doz almasına neden olur (**Şekil 6.12**).

Nodların büyüklüğü ve sayısı arttıkça yüksek riskli hedeflerde normal doku toleransı limitlerini aşmadan yeterli dozu vermek giderek daha zor hale gelir. Bu durum özellikle paraaortik bölge için geçerlidir. Bu bölgede renal, duodenal ve spinal kord sebebiyle altı ya da daha fazla alan kullanılsa bile 3-boyutlu tekniklerle istenen nadiren karşılanır.

Bu sebeple IMRT yaygın nodal metastazları olan hastalar için önemlidir. Bu karmaşık vakalar için, tecrübeli dozimetristler tersten planlama ile daha iyi bir plan yapabilir ve bunu

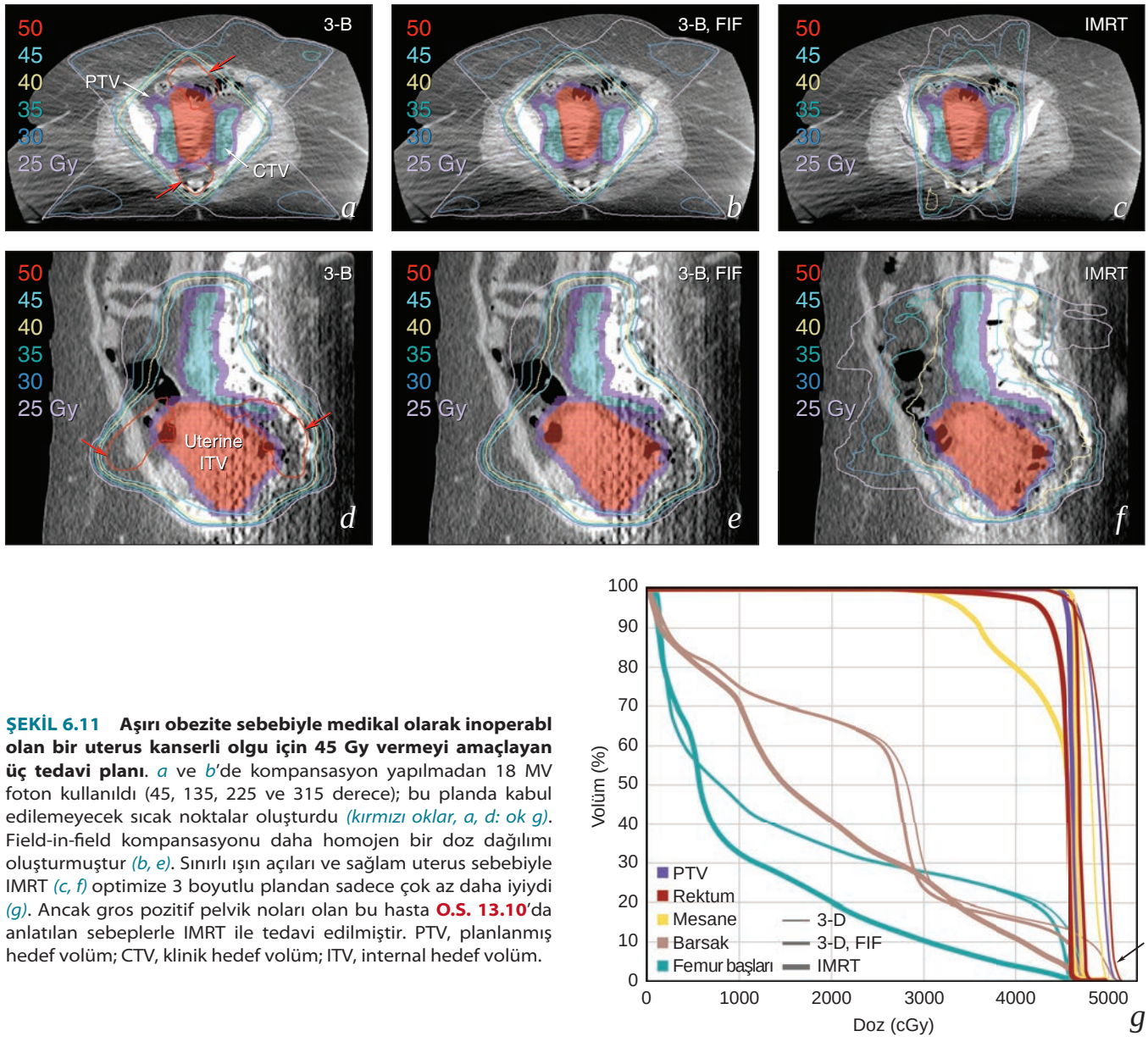

ŞEKİL 6.11 Aşırı obezite sebebiyle medikal olarak inoperabl olan bir uterus kanserli olgu için 45 Gy vermeyi amaçlayan üç tedavi planı. *a* ve *b*'de kompansasyon yapılmadan 18 MV foton kullanıldı (45, 135, 225 ve 315 derece); bu planda kabul edilemeyecek sıcak noktalar oluşturdu *(kırmızı oklar, a, d: ok g)*. Field-in-field kompansasyonu daha homojen bir doz dağılımı oluşturmuştur *(b, e)*. Sınırlı ışın açıları ve sağlam uterus sebebiyle IMRT *(c, f)* optimize 3 boyutlu plandan sadece çok az daha iyiydi *(g)*. Ancak gros pozitif pelvik noları olan bu hasta **O.S. 13.10**'da anlatılan sebeplerle IMRT ile tedavi edilmiştir. PTV, planlanmış hedef volüm; CTV, klinik hedef volüm; ITV, internal hedef volüm.

kabul edilebilir bir 3-boyutlu konformal plan oluşturmak için gerekenden daha kısa sürede yapabilirler.

Tedavinin seyri boyunca IMRT kullanılırsa boost dozunun en azından bir kısmını başlangıçtaki lokorejyonel tedaviye dahil etmek sıklıkla avantajlıdır. Bu, toplam tedavi süresini kısaltır ve bu bölümde daha önce tartışıldığı gibi, ardışık boost için gerekenden daha küçük bir PTV marjına izin verir. En yaygın şekilde daha geniş CTV 45 Gy 1,8 Gy/fraksiyon alırken yüksek riskli CTV ya da GTV'leri 50 Gy, 2 Gy/fraksiyon dozunda alır; bunun ardından her biri 2 Gy olan 5 ya da daha fazla tedavi ardışık olarak verilir. Bunun birçok örneği Bölüm 10 ve 15 ile ilişkili vaka örneklerinde anlatılmıştır.

Entegre ya da ardışık nodal boostların 2 Gy/fraksiyondan yüksek dozla tedavi etmek tutulu lenf nodları içi boş viseral yapılara çok yakınsa akılcı değildir. Ancak yakındaki kritik yapılar 2 Gy'den daha yüksek fraksiyon dozlarına maruz kalmadığında 2.2 Gy'ye kadar daha büyük günlük fraksiyonlar yumuşak dokularla çevrelenen hedefler (örn adipoz ve kas) için düşünülebilir.

Brakiterapi Alan Hastalar için Pelvik Nod Boostları

İntrauterin brakiterapinin katkı yaptığı doz pelvik nod metastazları boostunda her zaman düşünülmelidir. Brakiterapi boostlar tamamlanmadan önce başlarsa toplam brakiterapi doz katkısı ilk prosedürden tahmin edilebilir.

Geçmişte serviks kanseri için düşük doz hızında (low dose rate; LDR) brakiterapide distal pelvik lenf nodlarına standart

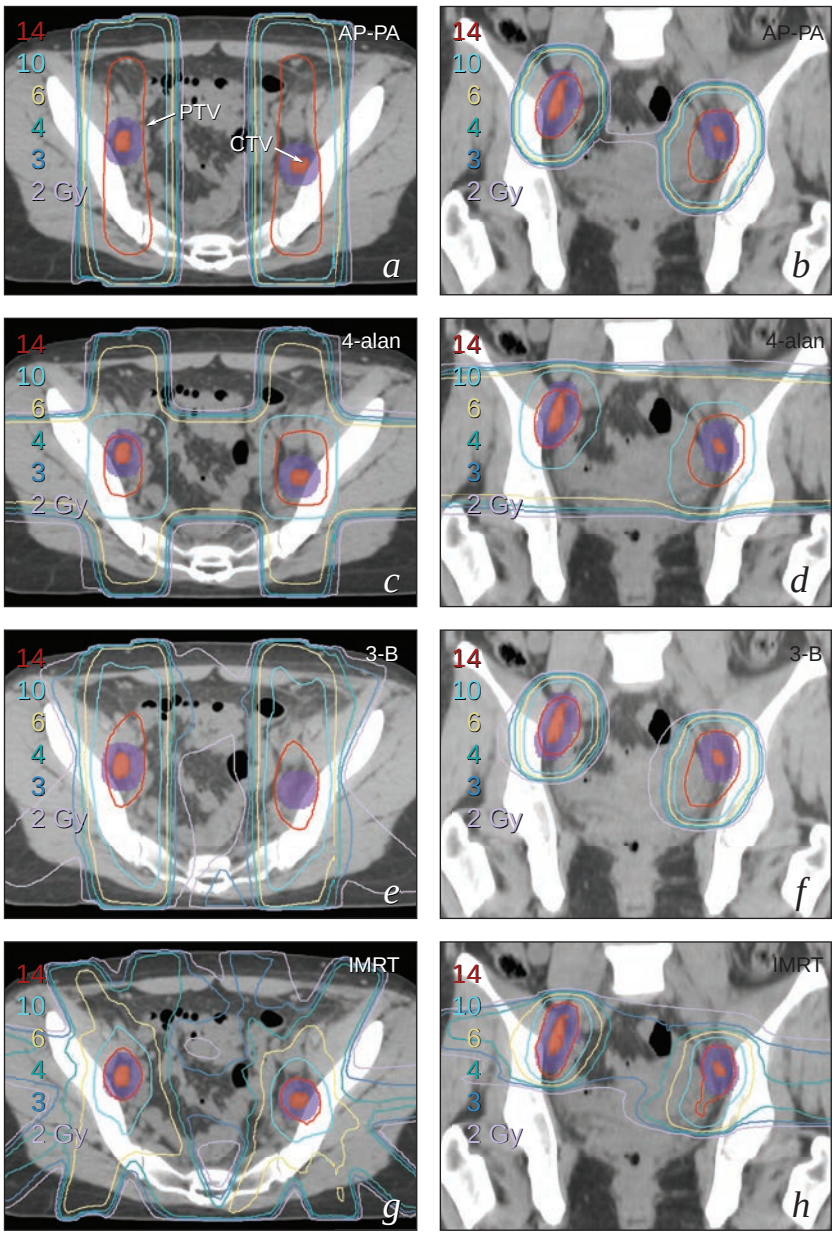

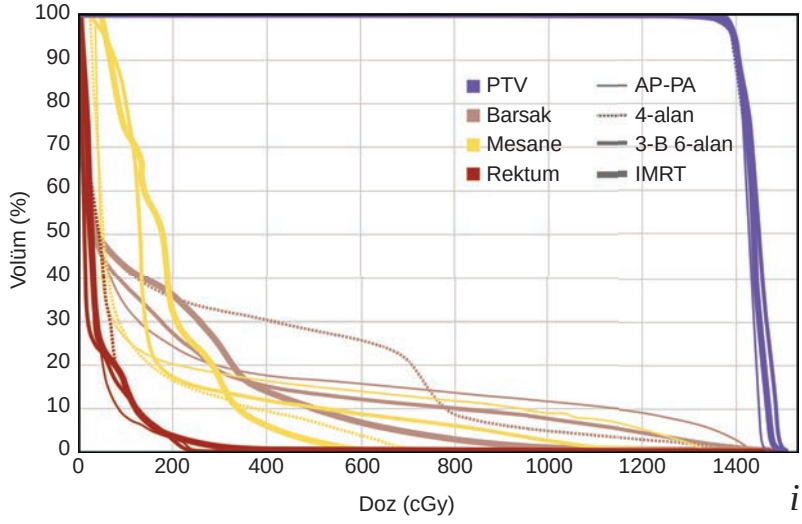

ŞEKİL 6.12 45 Gy pelvik RT'nin ardından bilateral pelvik nod metastazı boostu için kullanılabilen dört farklı teknik. Gerekli doz <10 Gy olmadığı sürece AP-PA alanları (*a, b*) genellikle anterior ince barsakta alışılmadık derecede yüksek toplam doza sebep olur. Üst common iliyak ya da paraaortik nodlara boost için dört alanlı bir teknik sıklıkla kullanılır. Ancak orta pelvik nodların tedavisi için bu teknik ideal değildir çünkü santral pelvik barsak kısmına nispeten yüksek doz verilmiş olur (*c, d, i*). *E* ve *f*'de gösterilen sekiz alanlı üç boyutlu teknik daha karmaşıktır ancak AP-PA tekniği ile sunulandan daha az anterior doz ile merkezi pelvisin biraz korunmasını sağlamıştır. Brakiterapi de orta hat barsağa anlamlı şekilde doza katkı yapmış olsa da IMRT ve sekiz alanlı konformal planlar bu hasta için en iyi çözümlerdi. Final IMRT planı birkaç koplanar olmayan ışın içermektedir. Koplanar olmayan ayarlamalar brakiterapi alan hastalar pelvik nodlara yüksek dozlarda boosta ihtiyaç duyduğunda bazen çok faydalıdır. Ancak bu vakada **(O.S. 10.5)** koplanar olmayan ayarlama *g* ve *h*'de gösterilen koplanar ayarlamadan sadece biraz daha iyi idi.

doz olarak genellikle 10-12 Gy verilirdi. Bununla birlikte klasik pelvik RT ile tutulu noda 55-59 Gy kombine doz verilmiş olur. Distal pelvik nodlar için gerekli olan ilave 4-8 Gylik doz 15-18 MV fotonlar kullanılarak AP-PA tekniği ile güvenle verilebilir.

Ancak, günümüzde, kemoradyoterapi ile güzel yanıt alınması hedeflerin daha küçük olmasına yol açar. Brakiterapi ise sıklıkla LDR brakiterapiye kıyasla daha düşük nominal dozlar sunan yüksek doz hızlı teknikler kullanılarak verilir. Brakiterapideki bu değişikler sayesinde, pelvik duvara geçmişte verilen dozlardan daha düşük dozlar uygulanabilmektedir. Sonuç olarak serviks kanserine bağlı pelvik nod metastazları olan hastalar artık rutin olarak 45 Gy pelvik RT, ardından 12 Gy ya da daha fazla boost dozuna rutin olarak ihtiyaç duymaktadır.

Genel olarak 10 Gy'den fazla boost dozu gerekirse AP-PA alanları önerilmez çünkü anterior ince barsak ya da sigmoidin ciddi bir volümü tam doz radyasyona maruz bırakır (**Şekil 6.12**). Bu sebeple oblik ya da koplanar olmayan alanlar kullanılarak uygulanan multipl alan teknikleri genellikle daha fazla tatmin edici olmakla birlikte radyoterapide IMRT de kullanılabilir. Ancak çoğu vakada bilateral pelvik nodları tedavi etmek için iki izomerkez gereklidir.

Distal pelvik nodlarda boost ihtiyacı olduğunda santral pelvik yapılara verilen dozu minimuma düşürmek için dikkatli olunmalıdır. Orta hatta verilen her doz brakiterapi doz hesaplamaları sırasında düşünülmelidir; yüksek riskli hedef volümü tam olarak içermeden mesane ya da rektosigmoidin bir kısmını radyasyona maruz bırakan boost tedavileri primer kansere verilen dozda istenmeyen azaltmaları gerektirebilir. Genel olarak boostlar orta hattaki kritik yapılara 3 Gy'den fazla doz verilmeyecek şekilde tasarlanmalıdır. *Doz dağılımları her zaman bunlar akılda tutularak gözden geçirilmelidir*; boost tedavi planları her zaman 2 ve 6 Gy arasında izodoz eğrilerini göstermelidir.

Tekniğin Seçilmesini Etkileyen Başka Faktörler

Tedavi tekniğinin en önemli belirleyicileri anatomik konularla ilişkili olsa da diğer faktörler de hesaba katılmalıdır.

- *Kaynaklar.* Bazı koşullarda IMRT gibi karmaşık, tersten planlama teknikleri o kurumda gerekli ekipman ya da yeterli personel olmadığı için uygulanamaz. Bazı vakalarda komplikasyonsuz lokorejyonel kontrolü elde etmek için IMRT'nin gerekli olduğu düşünülüyorsa gerekli ekipman ve tecrübesi olan bir başka kuruma sevk uygun olabilir.
- *Tecrübe.* IMRT, özellikle tekrarlayan ve bölgesel olarak yayılan jinekolojik kanserlerin tedavisi için değerli bir araç olsa da yöntemler ve teknikler karmaşıktır ve özelleşmiş eğitim gerektirir. Birçok vakada iyi tasarlanmış üç boyutlu plan, tecrübesi olmayan bir takım tarafından yapılan kötü planlanmış bir IMRT'den daha iyidir.
- *Sigorta kapsamı.* Amerika Birleşik Devletleri'nde çoğu jinekolojik uygulama IMRT kapsamını sağlamak için sigortacılarla anlaşma gerektirir. IMRT maliyetli bir uygulamadır ve her zaman seçilmiş hastalarda kullanılmalıdır. Ancak ışınlanan büyük volümler, gros hastalığı olan bölgelere yüksek dozlarda radyoterapi uygulama ihtiyacının sık olması ve ilerlemiş hastalık durumunda bile anlamlı kür olasılığı seçilmiş vakalarda IMRT kullanılması için ikna edici iddialardır. Sigortacılara IMRT kullanılması için düzey 1 kanıt olmamasının sebebinin bu durumların çoğunun nadir olmasından kaynaklandığını hatırlatmak önemlidir. Hasta sayısı az olduğu için bu durumun faz III çalışmalarda araştırılması ihtimali düşüktür.

Hipofraksiyonasyon ve Stereotaktik Vücut RT

SBRT'nin ana göstergeleri arasında hastanın katı bir şekilde immobilizasyonu, tersten tedavi planlaması, torasik ve hareketli üst abdominal hedeflere dikkat edilmesi ve on board görüntüleme yer alır. Tüm bunların yüksek kaliteli, standart olarak fraksiyone IMRT'nin karakteristik bileşenleri olduğu ve birçok jinekolojik kanserin tedavisinde kullanıldığı da not edilmelidir.

SBRT'de tipik olarak 10 Gy ya da daha fazla radyoterapi dozları kullanır. Yüksek doğrulukla verilen hipofraksiyone tedavinin akciğer parankimi, karaciğer ya da beynin kritik olmayan kısımlarındaki metastatik lezyonların cerrahi rezeksiyonuna ablatif bir alternatif olarak faydalı olduğu kanıtlanmıştır. Bu bölgelerde küçük izole metastatik lezyonları olan hastalar için SBRT uygun ve etkili bir alternatif tedavi olabilir; oligometastatik hastalığı olan nadir vakalarda SBRT küratif bile olabilir.[20,21]

Ancak, küratif jinekolojik radyoterapi uygulaması için SBRT birkaç sebeple kontraendikedir:

- Çoğu jinekolojik kanser gros lezyon tespit edildiğinde komşu dokular ya da bölgesel lenf nodlarını infiltre etmiştir. Sadece primer ya da nodal GTV'ye odaklanan tedaviler nadiren küratiftir ve potansiyel mikroskobik hastalık bölgelerini içeren volümü definitif hipofraksiyon rejimle güvenli bir şekilde tedavi edilemez.
- Çoğu santral hedef çok hareketlidir. Vajen ve uterusun hareketi tuhaf olabilir hem eğilmeler hem de translasyonel kaymaları içerir (Şekil 5.14 ve 5.15); tek bir tedavi seyri sırasında bile anlamlı kaymalar olabilir. Merkezi yapıların fraksiyon içi hareketi hakkındaki seçkin bir MRG temelli çalışmada Kerkhof ve ark.[22] 16 dakikalık bir tedavi sırasında 1 cm'e kadar uterus, serviks ve vajenin pozisyonlarında kaymalar bildirmiştir.
- Çoğu jinekolojik hedef hassas içi boş viseral organların 0-5 mm komşuluğunda yer alır. Bu kritik yapıların çok küçük kısımlarının bile ablasyonu (örn rektum, sigmoid, ince barsak, duodenum ya da mesane) potansiyel olarak ölümcül perforasyonlara sebep olabilir.

- Kür sağlanan ya da SBRT sonrasında uzun yıllar hayatta kalan hastalar standart tedavi şemalarında nadir görülen geç dönem yan etkiler gösterebilir (Şekil 9.9).

İzole Alan-içi Nükslerde Hipofraksiyone Tedavi

Hipofraksiyone tedavi hedef küçük olduğunda ve en yakın kritik yapılar hedeften en az 5 mm mesafede olduğunda izole, potansiyel olarak kür sağlanan, alan içi nüksü tedavi etmek için kullanılabilir **(O.S. 13.5)**. Böyle vakalarda aşağıdaki yaklaşım önerilir:

- "En iyi planı" oluşturun (örn muhtemel setup belirsizlikleri için *gerçekçi bir marj ile hedefi kapsayan maksimum konformal plan*).
- Reçete edilen dozun hangi yüzdesinin en yakın kritik yapı tarafından alındığını belirleyin.
- Biyolojik olarak etkin doz (BED) ile hedef arasında en fazla farkı sağlayacak ve en yakın kritik yapının BED'i en yüksek dozda 2 cc olacak şekilde fraksiyon başına dozu hesaplayın.
- Seçilmiş fraksiyon başına dozu kullanarak hedefe definitif doz verme planını tekrar normalize edin.
- Önceki tedavi içeriğindeki tüm kritik yapılar için DVH'leri gözden geçirdikten sonra tedavinin güvenirliliğini değerlendirin.

Sonuçta oluşan tedavi planının güvenilir olmadığı düşünülüyorsa rezeksiyonun ardından IORT, kemoterapi ya da definitif dozdan daha düşük bir doz kullanan palyatif RT gibi alternatif tedaviler tekrar düşünülmelidir.

Jinekolojik Kanserler için Proton Işın Tedavisi

Proton tedavisi jinekolojik kanserlerin tedavisi için kavramsal olarak cazip bir yaklaşım olsa da rutin jinekolojik problemler için protonlarla tedavi edilen az sayıda vaka bildirilmiştir. Proton ve foton dağılımları arasında teorik karşılaştırmalar teşvik edicidir ancak bu teorik planlar iç organ hareketi, vücut konturundaki değişiklikler ve pelvik barsak içeriğinin yoğunluğundaki potansiyel değişimleri her zaman hesaba katmaz. Karşılaştırmalar, nispeten düşük dozlara maruz kalan doku volümünün protonla tedavide IMRT'ye göre daha düşük olduğunu göstermektedir; ancak bu bazen barsak ve mesanenin nispeten yüksek doza maruz kalması pahasına olmaktadır.[23] Jinekolojik radyoterapinin birçok majör komplikasyonu yüksek doz radyoterapi alan doku volümü ile korelasyon gösterdiğinden proton planlarının faydası her zaman net değildir. Ancak proton tedavisinin jinekolojik kanserlerin tedavisindeki rolünü netleştirmek için çok daha fazla çalışmaya ihtiyaç vardır.

TEDAVİ PLANI DEĞERLENDİRMESİ, BELGELENMESİ VE KALİTE GÜVENCESİ

Jinekolojik kanserlerde çoğu vakada küratif radyoterapi için sadece tek bir fırsat vardır. Verilen tedavinin kalitesi hastanın kanser sonrasında hayatta kalması ve yüksek bir yaşam kalitesini sürdürmesi için önemli bir faktör olacaktır. Plan optimizasyonu, belgelenmesi ve kalite güvencesi herhangi bir radyoterapi sürecini planlamada anahtar basamaklardır (**Şekil 6.1**). Bu durum jinekolojik hastaların tedavisinde kullanılan karmaşık planlar için özellikle önemlidir.

Tedavi Planının Değerlendirilmesi

Dozimetrist tedavi planını oluşturduktan sonra plan hekim tarafından gözden geçirilmeli ve tedavi objektiflerinin karşılanıp karşılanmadığı belirlenmelidir. Bu gözden geçirme sürecine sistematik bir yaklaşım geliştirmek akılcıdır. Çoğu vakada kapsamlı gözden geçirme aksiyal, sagital ve koronal görüntüler arasında yavaşça kaydırma yaparak tüm tedavi volümünün taranmasını içerir. DVH'lerin kritik özellikleri daha sonra gözden geçirilmelidir; DVH'ler bazı dokuların yetersiz ya da aşırı doz aldığını düşündürürse izodoz konturları ilgili alanların yerini belirlemek için tekrar incelenmelidir. Tedavi planını gözden geçirmeden önce gerekli bilgiyi sağlamak için ekran optimize edilmelidir.

- İzodoz dağılımları en azından her 10 Gy'de bir eğri ve yüksek doz bölgesinde her 5 Gy'de bir eğri içermelidir. <20 Gy tedavi edilen boostlar için plan kalitesini tam olarak elde etmek için her 2-4 Gy'de bir eğri gereklidir.
- Maksimum doz noktası gösterilmelidir.
- Hedef volüm konturlarını izodoz eğrilerinden ayırt etmeyi kolaylaştıracak şekilde gösterilmelidir. Biz planları CTV ve GTV'ler görünebilir ancak PTV marjları ve kritik yapı konturlarının çoğu kapatılmış olarak gözden geçirmeyi tercih ediyoruz. Bu, izodoz konturlarının net bir görüntüsünün sağlanmasına ve PTV marjları içindeki kritik yapılara verilen dozun görülmesine izin verir.

Aşağıdaki özellikler hekimin gözden geçirmesinde her zaman düşünülmelidir:

- *Dahil edilebilirlik:* Tüm tedavi volümleri tedavi planına dahil edildi mi? Uygun PTV marjları birbirine eklendi mi? Önceki kalite güvence önlemleri kontur oluşturmadaki hataları ortadan kaldırmış olsa da (**Şekil 6.1, Tablo 5.2**) tedavi planını gözden geçirme sırasında hedef volüm belirleme doğruluğunu teyit için başka bir fırsat sağlar.
- *Kapsama: Tüm PTV önerilen dozu mu alıyor?* Sıklıkla ideal PTV doz sarışı ile normal doku koruması arasında bir miktar taviz verilebilir. Ancak taviz verilirken hastanın klinik durumu bağlamında dikkatlice düşünülmelidir. Tedavi volümünün sınırları yeterince kapsanmıyorsa,

planı farklı bir izodoz çizgisine tekrar normalize etmek yerine alan büyüklüğünü artırmak genellikle daha iyidir; tüm plan lokalize bir problemi ele almak için tekrar normalize edilirse sonuç genellikle artmış doz heterojenitesi ve kritik yapıların gerekenden yüksek bir doza maruz kalması olur.

- *Konformalite:* Konformalite tedavi volümü ve verilen doz aralığı boyunca incelenmelidir. Hedefin şekline uyan bir izodoz eğrisi olması yeterli değildir- izodoz eğrilerinin sadece %90-100'ünü gösteren IMRT planları çok konformal görünebilir, ancak planın kalanının kritik yapıları gerekenden yüksek dozlara maruz bırakıyor olması gerçeğini gizleyebilir. Konformalite için minimum standartları karşılayan planlar bile sıklıkla iyileştiribilir (**Şekil 6.5**). Hedef her zaman *PTV'ye verilen dozdan taviz vermeden* erişilebilecek maksimum konformalite derecesini araştırmaktır.
- *Homojenite:* Mümkün olduğunca, önerilen dozun %105'inden fazlasını alan doku hacmi küçük olmalıdır. Bazı üç boyutlu tekniklerin getirdiği teknik kısıtlılıklar daha fazla heterojeniteye sebep olabilir (**Şekil 6.8** ve **6.11**) ancak step-and-shoot, field in field tekniği kullanılarak bu durum iyileştirilebilir (**Şekil 6.11**). Yeterince optimize edilmeyen IMRT planları aşırı derecede heterojen doz dağılımlarına sebep olabilir ve farklı bölgeler tanımlanan dozun %110 ya da üzerinde doz alabilir. Bu sıcak noktalar hemen her zaman özel kaçınma yapıları oluşturulması ile ortadan kaldırılabilir. Modern tedavi planlama algoritmaları ve deneyimli dozimetri ekibi ile birlikte %5'ten fazla heterojenite nadiren gereklidir ve kabul edilemez.
- *Kritik yapılara radyoterapi dozları.* Tedavi izodoz konturlarının başlangıç dağılımı genellikle her türlü problemli bölge ile ilgili bilgi verir. Ancak normal doku doz sınırlamalarının karşılandığını doğrulamak için DVH'ler her zaman gözden geçirilmelidir. Duodenum ya da sigmoid gibi küçük, doz sınırlandıran yapılar için DVH'lerin tablo halindeki görüntüsü histogram eğrilerinden daha detaylı bilgi sağlar.

IMRT tedavi planlama ekibinin tüm üyeleri için özelleşmiş eğitim gerektirir. IMRT planlarını optimize etmek için kullanılan birçok yöntem ve inceliklerin ders kitaplarında bulunması zordur. Yakın zamanda, otomatikleştirilmiş plan optimizasyon algoritmaları karmaşık çok hedefli IMRT tedavilerinin planlanmasında yardımcı olmuştur. Ancak bizim tecrübemize göre bu yolla üretilen planlar çok tecrübeli bir dozimetrist tarafından elde edilen kalitede değildir. Mümkün olduğunda, 10-15 yıl önce eğitim almış dozimetristlere IMRT'de özelleşmiş eğitim almak için ve spesifik olarak jinekolojik uygulamalar için kullanılan optimizasyon teknikleri hakkında fırsat verilmelidir.

Tedavi Özetinin Belgelenmesi

Radyoterapi planının net, detaylı belgelendirilmesi birkaç sebeple önemlidir:

- Eksternal radyoterapi tedavi alanlarının kenarlarındaki nüksler tedavi edilebilir. Ancak, önceki tedavinin kapsamı bilinmiyorsa tedavi tekrarının risklerini tahmin etmek zordur.
- Palyatif tedavilerin güvenli planlanması önceki tedavi hakkında bilgi gerektirir.
- Cerrahi kurtarma tedavilerinin riskleri önceki radyoterapi dozları ve volümleri bilindiğinde daha iyi anlaşılır.
- Radyoterapi dozu ve volümünün anlaşılması tedavi sonrası tanısal bulgulara ışık tutabilir.
- Tedaviyle ilişkili geç semptomların yorumlanması kritik yapıların aldığı dozlar hakkında doğru bilgi ile kolaylaştırılır.

İleriye doğru planlanmış, üç boyutlu konformal tedaviler radyoterapi alanlarının filmleri ya da dijital olarak rekonstrüksiyon radyografileri ile birlikte tedavi tarihleri, tedavi edilen yer(ler), hastanın pozisyonu, ışın modifiye ediciler ve tedavi yardımları, ışın enerjisi, verilen dozlar ve fraksiyonasyon bilgilerini belgeleyen bir özet ile rekonstrükte edilebilir.

IMRT tedavileri daha detaylı belgeleme gerektirir. İzodoz dağılımına ait iki ya da üç merkezi aks görüntüsü klinik gereksinimleri karşılamak için yeterli bilgi sağlayamaz. Amerikan Radyasyon Onkolojisi Topluluğu[24] IMRT tedavi planı çıktısı ve tedavi özetinin yukarıda tarif edilen tüm bilgileri içermesini önermiştir:

- Her bir hedef volüme tanımlanan dozlar
- Hedefler ve risk altındaki organlar için kümülatif DVH'ler.
- BT görüntülerinde şunları içeren izodoz dağılımları:
  - 1 cm ya da altındaki aralıklarda aksiyal düzlemler; tedavi alanlarının üst ve alt sınırlarının 1 cm ötesine uzanır.
  - PTV'nin merkezinden geçen koronal ve sagital kesitler ve spinal kord gibi dozu sınırlayan her türlü normal doku.
- Risk altındaki hedefler ve organlara minimum ve maksimum dozları içeren doz-volüm istatistikleri

2009 yılında yapılan bu önerilere rağmen birçok tedavi kaydında bu anahtar bilgiler bulunmamaktadır ve bu da daha sonraki tedavileri planlama çabalarını zorlaştırır (**Şekil 6.2** ve **6.3**).

Bağımsız Değerlendirme ve Kalite Güvencesi

Bağımsız değerlendirme ve kalite güvencesinin önemi azımsanamaz. Son yıllarda Hedef Güvenliği Kampanyası'nın bir parçası olarak Amerikan Radyasyon Onkolojisi Topluluğu

bir dizi görüş yazısı yayınlamıştır ve burada kalite güvencesi sağlamanın ve yüksek kaliteli radyoterapi verilmesi için standartlar belirlemenin önemini vurgulamıştır.[24-26]

Özellikle önemli bir konu da planı gözden geçiren hekimin rolüdür. Bu kitapta tartışılan karmaşık tedavilerin birçok bileşeni hiç şüphesiz hatalar için alışılmışın üzerinde bir risk oluşturur. Yoğun kliniklerde, konsantrasyon gerektiren lokorejyonel yaygın hastalık vakalarının konturlanması için gerekli uzun zamanları yaratmak kolay olmayabilir. Bu sebeple Tablo 5.2'de verildiği gibi kontrol listelerinin kullanılmasını güçlü bir şekilde öneriyoruz– "kendi kendine gözden geçirmenin" ilk adımı birçok hatayı önleyebilir. Her vaka başka bir hekim tarafından da gözden geçirilmelidir. Karmaşık IMRT vakaları için iki adımlı bir gözden geçirme süreci öneriyoruz- başlangıçta önerilen dozlar ve konturların gözden geçirilmesi ve tamamlanan tedavi planı hakkında ikinci bir gözden geçirme. Bu gözden geçirmeler buna ayrılmış bir zamanda yapılmalı, dikkat dağıtıcı unsurlar minimal olmalı ve tanısal görüntüler, patoloji raporları ve medikal kayıttaki diğer kritik özelliklere el altında olmalıdır. Bir başka hekim tarafından planın gözden geçirilmesi aşağıdakileri içermelidir:

- Tedavi niyeti (küratif ya da palyatif), önerilen adjuvan tedavilerin uygunluğu ve multidisipliner tedavi ihtiyacı dahil toplam tedavi planının değerlendirilmesi
- Her bir tedavi volümünün doğruluğunun ve tamamlandığının değerlendirilmesi
- Reçete edilen dozlar ve fraksiyonasyonun gözden geçirilmesi
- Tedavi planının kalitesinin kapsam, konformalite ve homojenlik bakımından gözden geçirilmesi.
- Kritik yapılara verilen dozların gözden geçirilmesi.
- Anahtar kalite güvenlik ölçümlerinin tamamlandığının doğrulanması (örn IMRT tedavilerinin kalite güvenlik kontrolleri)
- Daha sonra yapılacak brakiterapi ya da eksternal radyoterapi boost tedavilerinin ve bu ihtiyaçlar için alınan önlemlerin açıklanması. Bir kalite güvenlik toplantısı tanısal çalışmalar, ameliyathane zamanı ya da tüm tedavi seyrini tamamlamak için gerekecek resimülasyonların takvimini ayarlamak için iyi bir yerdir.

Gözden geçirme süreci hekimlerle sınırlı değildir ancak terapistler, dozimetristler ve fizikçiler dahil olmak üzere radyasyon onkolojisi takımının her üyesini içerir. Kalite güvencesi ve gözden geçirmesi yöntemlerinin tam olarak incelenmesi bu bölümün kapsamının ötesindedir. Ancak **Şekil 6.1** jinekolojik radyoterapi verilme süreci ve kalite güvencesindeki anahtar adımları özetlemektedir.[26]

Kaynaklar

1. Bataini P, Brugere J, Bernier J, et al. Results of radical radiotherapeutic treatment of carcinoma of the pyriform sinus: experience of the Institut Curie. *Int J Radiat Oncol Biol Phys.* 1982;8:1277–1286.
2. Okunieff P, Morgan D, Niemierko A, et al. Radiation dose-response of human tumors. *Int J Radiat Oncol Biol Phys.* 1995; 32:1227–1237.
3. Van Dyk J, Battista JJ, Bauman GS. Accuracy and uncertainty considerations in modern radiation oncology. In: Van Dyk J, ed. *The Modern Technology of Radiation Oncology*. Madison, WI: Medical Physics Publishing; 2013:61–416.
4. Osborne E, Klopp A, Jhingran A, et al. Definitive extended-field radiation therapy for cervical cancer pateints with para-aortic lymph node metastases. *Int J Radiat Oncol Biol Phys.* 2015;93: S202–S203.
5. Kim H, Beriwal S, Huq MS, et al. Evaluation of set-up uncertainties with daily kilovoltage image guidance in external beam radiation therapy for gynaecological cancers. *Clin Oncol (R Coll Radiol).* 2012;24:e39–e45.
6. van Herk M. Errors and margins in radiotherapy. *Semin Radiat Oncol.* 2004;14:52–64.
7. Santanam L, Esthappan J, Mutic S, et al. Estimation of setup uncertainty using planar and MVCT imaging for gynecologic malignancies. *Int J Radiat Oncol Biol Phys.* 2008;71:1511–1517.
8. Malone S, Szanto J, Perry G, et al. A prospective comparison of three systems of patient immobilization for prostate radiotherapy. *Int J Radiat Oncol Biol Phys.* 2000;48:657–665.
9. Klein EE, Hanley J, Bayouth J, et al. Task Group 142 report: quality assurance of medical accelerators. *Med Phys.* 2009;36:4197–4212.
10. Boothe D, Patel SH, Stessin A, et al. Comparing the rates of urinary tract infections among patients receiving adjuvant pelvic intensity modulated radiation therapy, 3-dimensional conformal radiation therapy, and brachytherapy for newly diagnosed endometrial cancer. *Pract Radiat Oncol.* 2013;3:269–274.
11. Marks LB, Yorke ED, Jackson A, et al. Use of normal tissue complication probability models in the clinic. *Int J Radiat Oncol Biol Phys.* 2010;76:S10–S19.
12. Gay HA, Barthold HJ, O'Meara E, et al. Pelvic normal tissue contouring guidelines for radiation therapy: a Radiation Therapy Oncology Group consensus panel atlas. *Int J Radiat Oncol Biol Phys.* 2012;83:e353–e362.
13. Logsdon MD, Eifel PJ. Figo IIIB squamous cell carcinoma of the cervix: an analysis of prognostic factors emphasizing the balance between external beam and intracavitary radiation therapy. *Int J Radiat Oncol Biol Phys.* 1999;43:763–775.
14. Jabbour SK, Hashem SA, Bosch W, et al. Upper abdominal normal organ contouring guidelines and atlas: a Radiation Therapy Oncology Group consensus. *Pract Radiat Oncol.* 2014;4:82–89.
15. Verma J, Sulman EP, Jhingran A, et al. Dosimetric predictors of duodenal toxicity after intensity modulated radiation therapy for treatment of the para-aortic nodes in gynecologic cancer. *Int J Radiat Oncol Biol Phys.* 2014;88:357–362.
16. Albuquerque K, Giangreco D, Morrison C, et al. Radiation-related predictors of hematologic toxicity after concurrent chemoradiation for cervical cancer and implications for bone marrow-sparing pelvic IMRT. *Int J Radiat Oncol Biol Phys.* 2011; 79:1043–1047.
17. Rose BS, Aydogan B, Liang Y, et al. Normal tissue complication probability modeling of acute hematologic toxicity in cervical cancer patients treated with chemoradiotherapy. *Int J Radiat Oncol Biol Phys.* 2011;79:800–807.
18. Price RA Jr, Koren S, Veltchev I, et al. Planning target volume-to-skin proximity for head-and-neck intensity modulated radiation therapy treatment planning. *Pract Radiat Oncol.* 2014;4: e21–e29.

19. Ahamad A, D'Souza W, Salehpour M, et al. Intensity-modulated radiation therapy after hysterectomy: comparison with conventional treatment and sensitivity of the normal-tissue-sparing effect to margin size. *Int J Radiat Oncol Biol Phys.* 2005;62: 1117–1124.
20. Mayr NA, Huang Z, Sohn JW, et al. Emerging application of stereotactic body radiation therapy for gynecologic malignancies. *Expert Rev Anticancer Ther.* 2011;11:1069-1075.
21. Kunos CA, Brindle J, Waggoner S, et al. Phase II clinical trial of robotic stereotactic body radiosurgery for metastatic gynecologic malignancies. *Front Oncol.* 2012;2:181.
22. Kerkhof EM, van der Put RW, Raaymakers BW, et al. Intrafraction motion in patients with cervical cancer: the benefit of soft tissue registration using MRI. *Radiother Oncol.* 2009;93:115–121.
23. Lin LL, Kirk M, Scholey J, et al. Initial report of pencil beam scanning proton therapy for posthysterectomy patients with gynecologic cancer. *Int J Radiat Oncol Biol Phys.* 2016; 95:181–189.
24. Holmes T, Das R, Low D, et al. American Society of Radiation Oncology recommendations for documenting intensity-modulated radiation therapy treatments. *Int J Radiat Oncol Biol Phys.* 2009;74:1311–1318.
25. Marks LB, Adams RD, Pawlicki T, et al. Enhancing the role of case-oriented peer review to improve quality and safety in radiation oncology: executive summary. *Pract Radiat Oncol.* 2013;3:149–156.
26. Moran JM, Dempsey M, Eisbruch A, et al. Safety considerations for IMRT: executive summary. *Pract Radiat Oncol.* 2011;1: 190–195.

BÖLÜM 7

Tedavi Sırasında İzlem

GİRİŞ

Jinekolojik kanserli bir hastanın tedavisi radyasyon onkoloğunun pratiğindeki en karmaşık tedaviler arasındadır. Jinekolojik kanserlerin tedavisi multidisipliner işbirliğini, multipl tedavi modalitelerinin entegrasyonunu ve karmaşık, özelleşmiş radyoterapi tedavi tekniklerini gerektirir. Konformal eksternal radyoterapi tekniklerinin kullanılması setup doğruluğunu, organ hareketi ve tümör yanıtının yakın izlemini gerektirir. Jinekolojik kanser tedavisinin bileşeni olan brakiterapi için hastaların önceden hazırlığı ve detaylı planlama gerekir. İlave olarak birçok vakada radyoterapi ağrı, kanama, idrar yolunda sıkıntı ya da başka belirtiler oluşturan tümörlerin radikal tedavisinde kullanılır. Tümörün ve tedaviyle ilişkili yan etkilerin optimal tedavisi iyi bir bakımın önemli bir bileşenidir.

RT sırasında dikkatli izlem gereklidir ve birkaç bileşen içerir:

- Sosyal koşullar, beslenme konuları ve kanser tedavisini etkileyebilecek medikal sorunların dikkate alınması
- Gecikmeleri önlemek için tedavi planının tamamlanmasına yönelik yakın izlem
- Akut, tedaviyle ilişkili yan etkilerin değerlendirilmesi ve tedavisi
- Günlük tedavi setup doğruluğunun değerlendirilmesi
- Vücut yapısı ve tümör yanıtındaki değişikliklerin gözlenmesi ve eksternal radyoterapi boostu ya da brakiterapi dahil ardışık tedavilere hazırlık

SOSYAL KOŞULLAR, BESLENME VE EŞLİK EDEN MEDİKAL SORUNLAR

Sosyal sorunlar, beslenme konuları ve önceden var olan medikal sorunların hastanın jinekolojik tümörünün tedavisini tolere etme ve tamamlamasında büyük etkileri vardır. Bu sorunlar kanserle doğrudan ilişkili olsun ya da olmasın hastaların en iyi sonuca ulaşması için tedavinin başlangıcından itibaren ele alınmalıdır.

Sosyal Koşullar

Sosyal ve finansal sıkıntılar sıklıkla hastaların 6-8 haftalık RT'yi zamanında tamamlamasını zorlaştırır. Genç bekar anneler ve özürlü eşleri olan yaşlı kadınlar kemoradyoterapinin zorlayıcı takvimini takip etmekte zorluk çekebilirler. Cinsel ya da eş istismarına uğrayanlar pelvik muayene ve diğer invazif prosedürlerle başa çıkmakta özellikle zorlanırlar. Tedavinin başarısını olumsuz etkileyecek sosyal sorunları olan hastalarda erken dönemde yapılacak sosyal hizmet desteği, iyi bir sonuç elde etmek için son derece önemli olabilir.

Beslenme Konuları

Kötü beslenme sosyal sorunlardan, kombine tedaviler ya da kanserin kendisinden kaynaklanabilir. Hastalar her zaman kilo kaybı açısından yakın takip edilmelidir. Çünkü kilo kaybı, dehidrasyon ya da kötü besin alımının ilk bulgusudur. Beslenme sorunları olan çoğu hasta ishal, mide bulantısı ve kilo kaybını kontrol edecek diyet ayarlamaları hakkında

danışmanlık verecek diyetisyen konsültasyonundan fayda görürler.

Eşlik eden Medikal Sorunlar

Eş zamanlı kemoradyoterapi ve brakiterapi dahil karmaşık tedaviler alan hastalar için eşlik eden medikal sorunlar optimal bakımın önündeki ana engel olabilir. Radyasyon onkoloğu aşağıdaki paragraflarda sıralananlar dahil tedavinin seyrini etkileyebilecek her türlü durumun farkında olmalıdır.

Kardiyopulmoner Hastalık

İnvazif girişimler öncesinde hastanın durumunu optimize etmek ve tedavide gecikmeye yol açmamak için kardiyak, respiratuar ve hastanın brakiterapi almasını engelleyebilecek diğer sorunlar RT öncesinde değerlendirilmelidir. Kalp pili ve kardiyak defibrilatörü olan hastalar tedavinin bu cihazlarda arızaya sebep olup olmadığını değerlendirmek için bir kardiyolog tarafından incelenmeli ve RT sırasında yakın takip edilmelidir.

Diyabetes mellitus

İyi yönetilen diyabet bile kemoterapiyle birlikte kortikosteroidler verildiğinde kontrolsüz hale gelebilir. Diyabetin idaresi mide bulantısı, iştahsızlık ve diyet değişikliği gibi yan etkilerle komplike olabilir. Bu dönemde kan glukoz düzeylerini yakın takip ettirmelerinin gerekliliği hastalara hatırlatılmalıdır. Hastanın medikal onkoloğu ve dahiliye doktoru ile yakın işbirliği diyabete bağlı ciddi yan etki riskini azaltabilir. Bazı vakalarda diyabeti tedavi etmek için kortikosteroid dozunun azaltılması ve hatta kortikosteroid kullanımının durdurulması gerekebilir.

Derin ven trombozu

Kanser hastalarında derin ven trombozu ve pulmoner emboli gelişme riski artmaktadır. Jinekolojik kanseri olan hastalar özellikle yüksek risk altındadır. Bulky pelvik duvar hastalığı (venöz akımı durdurabilir; **O.S. 11.8**), pelvik lenfadenektomi ve uzun süreli hareketsizlik pıhtı oluşması için risk faktörleridir. Özellikle tek taraflı olduğunda yeni bir periferik ödem bulgusu hemen değerlendirilmelidir. Pıhtılar sıklıkla pelvisten köken aldığından periferik Doppler tetkikleri obstrüksiyonun kaynağını tespit edemeyebilir; tanı koymak için pelvik görüntüleme gerekebilir. Pulmoner embolisi olan hastalar hipoksi ile başvurabilir ancak sıklıkla ani başlayan yorgunluk ya da taşikardi gibi daha az spesifik belirtileri olabilir; bu belirtilerin hemen değerlendirilmesi gereklidir. Pulmoner emboli protokolü ile yapılan toraks bilgisayarlı tomografi (BT) taraması genellikle pulmoner emboliyi doğrulamak veya dışlamak için kullanılır. Bir emboli olduğu doğrulanırsa genellikle enoksaparin sodyum (Lovenox) ile antikoagülasyon gereklidir.

Antikoagülasyon İhtiyacı

Brakiterapi uygulanacak ve antikoagülan kullanan hastalar erken dönemde değerlendirilerek ilaçlarının brakiterapi öncesinde ayarlanmasının gerekip gerekmediği belirlenmelidir. Lüzumu halinde, hastalar terapötik dozlarda antikoagülan kullanırken intrakaviter aplikatör yerleştirilebilir. Ancak mümkün olduğunda varfarin, aspirin ya da klopidogrel gibi antitrombositer ajanlar kullanan hastalarda ilaçlar invazif prosedürlerden 5 gün önce kesilmelidir. Enoksaparin sodyum ya da heparin ile geri dönüşlü antikoagülasyon tedavisi verilebilir ve prosedürden 12 saat önce kesilir. Hastalar varfarin, klopidogrel ya da benzer antikoagülanlar alırken interstisyel implantlar yerleştirilmemelidir.

TEDAVİNİN TAMAMLANMASINA KADAR OLAN İZLEM

Tedaviye başlamadan önce tüm tedavi planı net bir şekilde konuşulmalıdır ve tedavi planının detaylarının ve başlangıç tarihinin doğrulanması için multidisipliner takımın üyeleri arasında net bir iletişim olmalıdır.

Tedaviye başladıktan sonra, aşağıdakileri belirlemek için plan her hafta gözden geçirilmelidir:

- Hasta kemoterapiyi planlandığı şekilde alıyor mu? Almıyorsa neden almıyor? Multidisipliner takımın üyeleri, RT takviminden haberdar mı? Birlikte verilen kemoterapinin etkilerini biliyorlar mı?
- Hasta radyoterapiyi takvime uygun alıyor mu? Almıyorsa niçin? Bu gecikme nasıl çözülebilir?
- En son laboratuar sonuçları neler? Anormallikler nasıl ele alınabilir?
- Hasta kilo veriyor mu? Yeterli besin alıyor mu?
- Planlanmış eksternal radyoterapi ya da brakiterapi boostları için gerekli ayarlamalar yapıldı mı?
- Tümör ya da tedaviyle ilişkili yan etkiler yeterince ele alındı mı?

RT'deki gecikmelerden mümkün olduğunca uzak durulmalıdır; ortalama haftalık dozun haftada en az 850 cGy olması için çaba gösterilmelidir. Radyobiyolojik ilkeler ve klinik veriler[1,2] tedavinin geciktirilmesinin sağ kalan hücrelerin çoğalmasına izin vereceği ve bu sebeple lokal nüks riskini artıracağına işaret etmektedir. Bazı araştırıcılar eş zamanlı kemoradyoterapi ile tedavi edilen hastalarda tedavi süresinin uzamasının daha az zararlı olduğunu öne sürmektedirler[3]. Ancak, bu öneriler anlamlı nüks oranındaki artışı gösterebilmek için yeterli hasta sayısına sahip olmayan çalışmalara dayanmaktadır. Kemoradyoterapi alan hastalarda yeterince güçlü çalışmalar olmamakla birlikte Jinekolojik Onkoloji Grubunun kemoradyoterapi çalışmalarının 2008 yılındaki derlemesinde tedavi geciktirilmesinin olumsuz bir etkisi olduğu belirtilmektedir.[4] Eş zamanlı kemoterapi, alan içi nüksleri azaltmakta ama ortadan kaldırmamaktadır ve eşza-

manlı kemoradyoterapi ile kemoterapiye dirençli olan klonojenleri ortadan kaldıracağına inanmak için bir sebep yoktur. Eşzamanlı kemoterapi nüks riskini ihmal edilebilir düzeylere indirmekte yeterince etkili olsaydı radyoterapi dozunu azaltmak daha faydalı olurdu. Böylece, tedaviyi gereksiz yere geciktirmek yerine geç yan etki oluşma riski azalırdı.

Bizim tecrübemize göre, tedaviye verilen aralar ve tedavideki gecikmeler tıbbi olarak uygun değildir ve bu sebeple bunlardan uzak durulmalıdır. Aşağıda bahsedilen öneriler çoğu gecikmeyi ortadan kaldırabilir:

- Tedavinin başlangıcında hastayla tedavileri atlamamanın önemini konuşun. Hastaya ulaşım, ilgili bakım ve önerilen takvime uymakla ilgili diğer zorlukları sorun ve lüzumu halinde hastayla çalışacak sosyal hizmetleri bilgilendirin.
- Boost planlaması ya da takvim oluşması ile ilgili gecikmelerden uzak durmak için tedavinin her adımını önceden planlayın.
- Tedaviyle ilişkili oluşabilecek yan etkiler için önlem alıp, oluştuğunda hemen tedavi edin.
- Birlikte verilen kemoradyoterapi kan hücre sayılarında azalmaya sebep olursa kemoterapi kesilse bile RT devam etmelidir.
- Tatiller ya da başka sebeplerden dolayı hasta tedaviye 2 günden fazla girmezse girilmeyen tedavilerin bazıları ya da hepsini yerine koymak için b.i.d tedaviler (genellikle 6 saatlik aralıkta takvim yapılır) ayarlanmaya çalışılmalıdır **(O.S. 10.1)**.

Toplam tedavi süresi bölgeye özgü bölümlerde ve Bölüm 10-15 arasındaki olgu sunumlarının her birinde anlatılmıştır.

TEDAVİYLE İLİŞKİLİ AKUT YAN ETKİLERİN DEĞERLENDİRİLMESİ VE TEDAVİSİ

Jinekolojik kanserler için RT alan çoğu hastada tümör ya da tedaviye bağlı yan etki etkiler görülür.

Tedavi Yerine Göre RT'nin Yan Etkileri

RT'nin akut yan etkileri tedavi edilen bölgeyle doğrudan ilişkilidir.

Pelvis

Pelvik RT'nin en sık yan etkisi ishaldir ve genellikle tedavi seyri sırasında kademeli olarak kötüleşir. Genellikle idrar yolu enfeksiyonu ile ilişkili olan dizüri daha nadirdir. Anteroposterior-posteroanterior sahaların kullanılmadığı ya da yüksek doz bölgesine cilt katlantıları veya vulvanın dahil edilmediği hastalarda cilt reaksiyonları nadir görülür. Gros servikal, vajinal ya da vulvar tümör nedeniyle tedavi edilen hastalar tümör RT'ye yanıt verirken kötü kokulu bir akıntı yaşayabilir. Tedavi pelvise sınırlı ise ve eş zamanlı kemoterapi verilmiyorsa mide bulantısı nadir görülür.

Paraaortik Bölge

Paraaortik bölgeye eksternal radyoterapi uygulamasının en sık yan etkisi mide bulantısıdır ve buna bazen göğüste yanma ve geğirme eşlik eder. Radyoterapiyle ilişkili mide bulantısı aniden başlayabilir ve RT'den tipik olarak 30-60 dakika sonra başlar. İshal nadirdir ve paraaortik bölgeye sınırlı ise genellikle hafiftir.

Distal Vajen ve Vulva

Distal vajen ve vulva radyoterapisi sırasında en sık görülen belirtiler eritem ve deskuamasyonla ilişkili kaşıntı ve ağrıdır. Vulvovajinit defekasyon sırasında dizüri ya da ağrıya sebep olabilir. Aşağıda tartışıldığı gibi lokal bakım ve enfeksiyon kontrolü ile lokal belirtilerin şiddeti anlamlı olarak azaltılabilir.

Kemoterapinin Yan Etkileri

Günümüzde jinekolojik kanserler için RT, genellikle sisplatin bazlı kemoterapi ile eş zamanlı verilir. Multidisipliner ekibin diğer üyeleri kemoterapiyi verseler de, radyoterapi için her gün gelen hastalarda belirtiler geliştiğinde öncelikle radyasyon onkoloğu bu sorunlarla yüz yüze kalmaktadır. Bu sebeple, radyasyon onkologları radyoterapi ile birlikte verilen ilaçların farkında olmalı, bu ilaçların yan etkilerini bilmeli ve belirtiler olduğunda tedaviyi yönetebilmelidir. Kemoterapinin akut ve uzun dönemli yan etkileri de Bölüm 3'te anlatılmıştır.

İshal

Pelvik RT alan hastaların çoğu genellikle tedavinin 3. ya da 4. haftasında başlayan hafif ishal yaşarlar. Şiddetli ishali olan vakalarda her gün sekiz ya da daha fazla sulu ishal görülür; bu belirtiler elektrolit bozukluklarına ve hatta dehidrasyona sebep olabilir. İshale sıklıkla alt abdominal kramp tarzında ağrı eşlik eder. Hemoroid yanmaları da hastanın rahatsızlığına katkı yapabilir. Eş zamanlı kemoterapi alan hastalarda tek başına radyoterapi tedavisi alan hastalara kıyasla daha şiddetli ishal olması muhtemeldir ve birlikte verilen birden çok ajanın kullanıldığı kemoterapi haftalık uygulanan sisplatine kıyasla daha şiddetli ishale sebep olabilir (**Şekil 7.1**).

Çok şiddetli ishali olan hastalar, özellikle tedavi seyrinin erken döneminde bir başka katkı yapan faktör olan Clostridium difficile enfeksiyonunu dışlamak için değerlendirilmelidir. Yakın zamanda hastanede intravenöz antibiyotik alan hastalar *C. difficile* enfeksiyonu için özellikle artmış risk altındadır **(O.S. 12.1)**. Bazı vakalarda kültürler sonucu beklenirken metronidazol ile ön tedavi gerekebilir.

Barsaktaki radyoterapi dozunu minimuma düşüren tedavi ve pozisyon verme teknikleri ishal şiddetini azaltabilir (Bölüm 6). Belirtileri devam eden hastalar için diyet tedavisi ve antidiareik ilaçların dikkatlice verilmesi belirtileri kontrol edebilir. Takip eden paragraflarda özetlendiği gibi tedavi öncesi danışmanlık ve medikal tedaviye aşamalı bir yaklaşım tedavinin önemli bileşenleridir.

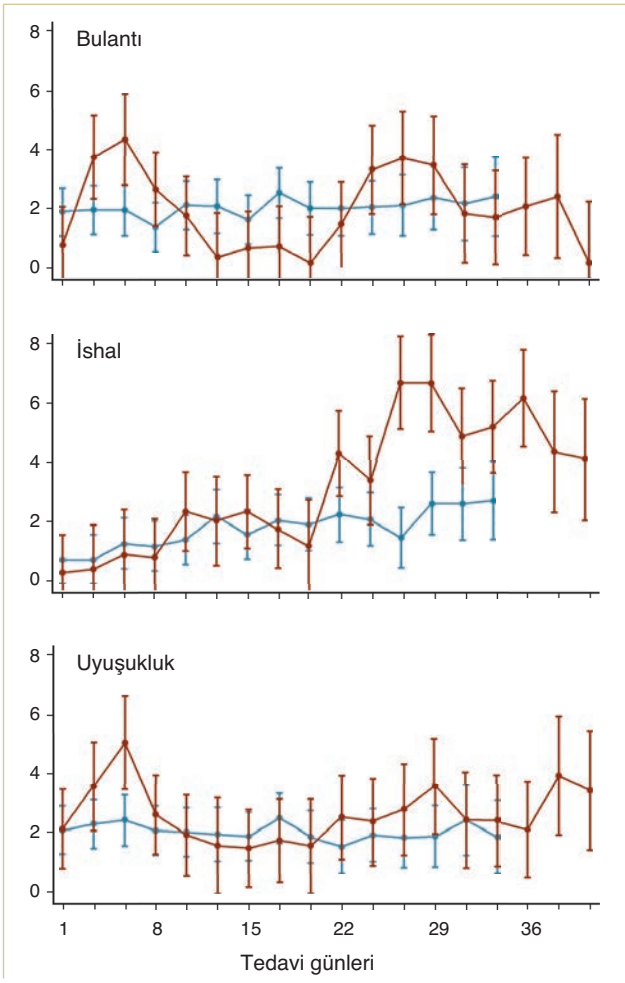

ŞEKİL 7.1 Serviks kanseri için kemoradyoterapi sırasında hasta tarafından bildirilen belirtiler. Prospektif bir çalışmada, kemoradyoterapi alan hastalara haftada üç kez, 0-10 arasındaki bir ölçekte belirtilerinin şiddetini tahmin etmeleri söylenmiştir. *Kırmızı* ile haftalık sisplatin ile (40 mg/m²) pelvik RT alan 37 hastanın ortalama belirti puanları gösterilmiştir; *mavi* ile sisplatin (75 mg/m²) ve 5-florourasil (1. ve 21. günlerde başlanan 2 kür halinde) kombinasyonu ile birlikte pelvik RT alan 13 hastanın ortalama belirti puanı gösterilmiştir. *Çubuklar* her bir zaman noktası için %95 güven aralıklarını temsil eder. Haftalık sisplatin ile tedavi edilen hastalar sabit ve düşük düzeylerde mide bulantısı ve iştahsızlık yaşamıştır; oysa sisplatin ve 5-florourasil ile tedavi edilen hastalarda kemoterapi verildikten sonraki haftalarda belirtiler maksimuma ulaşmış ardından belirtisiz bir dönem takip etmiştir. Her iki grupta da antidiaretik ilaçlara rağmen ishalde kademeli bir artış olmuştur ancak ikili kemoterapi ile tedavi edilen hastalarda ishal anlamlı olarak daha şiddetlidir (Likhacheva A, et al. Prospective study of symptom assessment among patients with cervical cancer during concurrent chemoradiotherapy with weekly cisplatin or every-3-week cisplatin and 5-fluorouracil. Int J Gynecol Cancer. 2013;23:1520–1527).

Tedavi Öncesi

Tedavi öncesinde hastalara barsak alışkanlıkları ve besin duyarlılıklarını sorun ve hastalara ishale sebep olabilecek besinlerden uzak durmasını tavsiye edin. Laktoz intoleransı RT sırasında daha şiddetli olabilir ya da ilk kez RT sırasında ortaya çıkabilir. Bu sebeple, laktoz intoleransı öyküsü olan hastalara tedavi sırasında süt ürünlerinden uzak durması tavsiye edilmelidir.

Kabızlığı olan hastalara laksatif rejimlere lüzumu halinde devam etmelerini tavsiye edin ancak tedavi ilerledikçe ilaçlarının modifiye edilmesi gerekebileceğini anlatın. Hastalara barsak alışkanlıkları değişmeye başladığında kılavuzluk talep etmelerini ve ishal aniden gelişirse diye lopermidi ellerinde bulundurmalarını söyleyin.

Hastalara, belirtiler geçmediğinde sizinle temasa geçmelerini tavsiye edin. Radyasyon onkoloğu ile cuma günü yapılan değerlendirme, hafta sonu hastanın acile başvurma olasılığını azaltabilir.

Tedavi Sırasında

Hastalara her değerlendirmede barsak alışkanlıklarını sorun. Semptom şiddetini tahmin etmenin iyi bir yolu aşağıdaki soruları sormaktır "Dün kaç kez dışkılama oldu, kıvamı neydi ve dün kaç tane lopermid ya da difenoksilat ve atropin (Lomotil) aldınız?".

Lüzumu halinde antidiyareiklerin kullanımını artırın. Aşağıdaki kılavuzlar önerilir:

- Başlangıçta her bir gevşek kıvamlı dışkılama sonrası 1 hap olmak üzere günde 8 hapa kadar
- Hasta 2 ya da daha fazla gün boyunca günde 3-4 haptan fazlasına ihtiyaç duyarsa ishalin zamanlamasını sorun ve belirtileri dikkate alan bir çizelge hazırlayın. Aşağıdaki rejim çok etkili olabilir:
  - ☐ Gece yatak kenarında bir hap bırakılır ve sabah hasta uyanır uyanmaz hapı alır
  - ☐ Öğlen yemeğinden 20-30 dakika önce bir hap
  - ☐ Akşam yemeğinden 20-30 dakika önce bir hap
  - ☐ Yatmadan önce bir hap
- Bu aralıklar arasında ishal olursa ilave bir hap (lopermid ya da difenoksilat ve atropin) alınabilir ya da doz belirlenen zamanlar için 2 hap olacak şekilde artırılabilir.
- Lopermid haplarının toplam sayısı günde 8'i aşmamalıdır ancak dirençli ishali olan nadir vakalarda buna günde 8'e kadar difenoksilat ve atropin hapları eklenebilir.
- Çok dirençli ishal olan vakalarda opium ya da paregorik tentür gibi başka ilaçlar yardımcı olabilir ancak böyle ilaçlar nadiren gerekir.

Hastanın diyetini iyi yönetin. Hastalar diyette lif alımını ya da geçmişte ishale sebep olan her türlü besinin alımını azaltmalıdır. İshali sıklıkla artıran besinler çiğ meyveler, salataya konan yeşillikler, soğan, fasulye ve baharatlı ya da yağlı yiyeceklerdir. Bazı vakalarda kafeinli içecekler ishali uyarabilir. Eğer varsa bir diyetisyenden konsültasyon istenmelidir.

Hastalarda kilo kaybını takip edin. Vücut ağırlığının %3-4'ünden fazlasının ani kaybı genellikle bir dehidratasyon bulgusudur. Hastalarda ortostatik belirtiler, azalmış deri turgoru ve kuru mukoz membranları inceleyin. Elektrolit

düzeylerini kontrol edin. Lüzumu halinde hastalara intravenöz sıvılar verin. Geç dönem radyasyon enteropatisinin tedavisi Bölüm 9'da anlatılmıştır.

Tedavinin Sonunda

Hastalara ishalin tedaviden sonraki 4-6 hafta içinde tamamıyla düzeleceğine dair bilgi verilmelidir. Ancak bazı hastalar bu dönemden sonra da ishal epizodları yaşamaya devam edebilir. Daha önce uzak durulan besinler hastanın diyetine kademeli olarak eklenebilir. Lopermid lüzumu halinde alınabilir.

Mide Bulantısı, Kusma ve İştahsızlık

Radyoterapiye bağlı Mide Bulantısı

Kemoterapi almayan sadece pelvik RT alan hastalarda nadiren mide bulantısı görülür. Ancak mide ya da duodenumu içeren radyoterapi sıklıkla mide bulantısına sebep olur. Tipik olarak mide bulantısı tedavi sonrasında 30-60 dakika içinde oluşur ve tedaviden 20-30 dakika önce verilecek bir antiemetik ile bundan kaçınılabilir. Hastalar eş zamanlı kemoterapi almıyorsa düzenli olarak antiemetik tedaviye ihtiyaç duymazlar.

Paraaortik RT sırasında ve sonrasındaki birkaç ay boyunca proton pompa inhibitörlerinin (PPİ) verilmesi mide ve duodenumda asit düzeylerini azaltarak hastalara faydalı olabilir. PPI özellikle duodenumun 45 Gy'den fazla doz aldığı hastalar için önerilir. Böyle hastalarda PPI'ler spesifik olarak çalışılmamış olsa da başka sebeplerden kaynaklanan duodenitin iyileşmesinde yardımcı oldukları kanıtlanmıştır ve muhtemelen akut RT ile uyarılan duodenitin iyileşmesinde etkili olurlar. Antiasitler de standart antiemetiklere dirençli mide bulantısı olan hastalarda, özellikle de göğüste yanma belirtileri varsa yardımcı olabilir.

Kemoterapiye bağlı Mide Bulantısı

RT ile eş zamanlı verilen sisplatin mide bulantısının en sık sebebidir. Modern antiemetikler standart dozlarda haftalık sisplatin alan hastalarda kusmayı önlese de çoğu hastada kemoterapi sonrasında en azından birkaç gün hafif mide bulantısı ve iştahsızlık görülür. Sisplatin 40 mg/m^2'nin üzerindeki dozlarda ya da birden çok ajanın olduğu bir kemoterapi rejimin parçası olarak verildiğinde belirtiler daha şiddetli olabilir (**Şekil 7.1**). Birinci sırada verilen antiemetiklere dirençli olan hastalar diğer ilaçlara yanıt verebilir. Tedavinin birinci haftasında genellikle diğer sisplatin kürlerine hastanın nasıl yanıt vereceği öngörülür. Ancak bu ilk haftada oluşan dirençli mide bulantısının fark edilmemesi hastanın hafta sonu dehidratasyon sebebiyle acile gidişine sebep olur.

İdrar Yolu Belirtileri

Pelvik RT alan hastalar dizüri, sık idrara çıkma, idrara sıkışma, hematüri, mesane spazmı, suprapubik ağrı, inkontinans, atoni ya da retansiyon gibi mesane ile ilişkili belirtiler yaşayabilirler. Takip eden paragraflarda detaylı olarak anlatıldığı gibi idrar yolu belirtileri çok sayıda farklı sebepten kaynaklanabilir.

Tümör İnvazyonu İle İlişkili Belirtiler

Serviks, vajen ya da vezikouterin boşluğu tutan tümörler mesane duvarının infiltrasyonu ya da üreterler veya üretranın obstrüksiyonu nedeniyle belirtilere sebep olabilir. Mesane invazyonu ağrı, spazm ya da mukoza tutulmuşsa hematüriye sebep olabilir; sekonder enfeksiyon sıktır. Tek taraflı üreter obstrüksiyonu sıklıkla asemptomatiktir ancak sırt ağrısı ya da pyelonefrite sebep olabilir ve bu da sırt ağrısı ve ateşe sebep olabilir. Bilateral hidronefroz akut böbrek yetmezliğine yol açabilir. Üreter obstrüksiyonu böbrek fonksiyonunu korumak için stent ya da perkutan nefrostomi konulmasını gerektirebilir. Üreteral stentlerle perkutan nefrostomiye bağlı rahatsızlık ve uyumsuzluktan kaçınılmakla birlikte; spazmlar ve suprapubik ağrıya sebep olabilir ve uzun dönemli üreteral striktür riskini artırabilir. Üretra obstrüksiyonu şiddetli mesane distansiyonu, hidronefroz ve böbrek yetmezliğine sebep olabilir ve bir üreteral kateter ya da bu mümkün değilse suprapubik bir kateter konulmasını gerektirebilir. Tedavi öncesi görüntüleme bu sorunların belirlenmesini sağlar; ancak tedavinin ilk haftasında tümör regresyonundan önce olan tedaviye bağlı inflamasyon nedeniyle üreteral obstrüksiyon ani olarak gelişebilir.

Histerektomi Sonrası Belirtiler

Radikal (tip 3) histerektominin ardından hastalar mesane retansiyonu yaşayabilir; şiddetli vakalarda uzun süreli self kateterizasyon gerekli olabilir (Bölüm 3). Basit ya da modifiye radikal (tip 2) histerektomi nadiren uzun süreli atoni ile ilişkilidir ancak hastalarda cerrahi sonrasındaki ilk birkaç hafta içinde hafif mesane retansiyonu olabilir ya da mesane enfeksiyonları gelişebilir. Daha sıklıkla hastalar retropubik bölgede basınç hissi tarif eder ve bu, haftalar hatta aylar boyunca sebat edebilir.

Periüretral İritasyon

Radyoterapi sahaları introitusu içeren hastalar üretral meatusun lokal iritasyonu sebebiyle dizüri yaşayabilirler. İdrar yolu enfeksiyonu (İYE) ve mantar enfeksiyonu dışlanmalıdır. Fenazopiridin (Pyridium) faydalı olabilir. Aşağıda anlatılan lokal tedaviler periüretral vulvanın cilt reaksiyonlarını tedavi etmek için kullanılmalıdır.

İYE ile İlişkili Belirtiler

Çok sayıda faktör pelvik RT sırasında İYE riskindeki artışa katkı yapar. Enstrümentasyon, tümör ya da yukarıda açıklanan başka faktörlere bağlı olarak normal koruyucu endotel örtüdeki parçalanma İYE riskini artırabilir; bu sebeple hastanın belirtilerinden tek başına bir başka faktörün sorumlu olduğu düşünülmeden önce enfeksiyon sorgulanmalıdır. İdrar akışını azaltan faktörler (örn postoperatif hipotoni, üreteral obstrüksiyon ya da üriner diversiyon) de enfeksiyonu kolaylaştırabilir. RT'nin mesane mukozası ya da lokal hücresel bağışıklık üzerine doğrudan etkilerinin İYE gelişiminde ne derece bir rol oynadığı net değildir. Ancak bazı kanıtlar İYE riskinin ışınlanan mesane hacmi ile korele olduğunu düşündürmektedir.[5]

Tipik İYE belirtileri arasında dizüri, idrara sıkışma ya da sık idrara çıkma yer alır; İYE belirtileri arasında suprapubik

ağrı ya da hematüri de bulunabilir. Bazı vakalarda tek belirti yeni başlayan inkontinanstır. Belirtiler hızla ilerleyebilir ve çok ağrılı olabilir. İdrar tahlilinde her zaman piyüri ve bazen bakteri vardır; nitrit her zaman tespit edilmez ancak varlığı İYE için yüksek derecede özgüldür. Hastada mide bulantısı, yan ağrısı, ateş ya da idrarda beyaz küre silindirleri varsa akut piyelonefrit dışlanmalıdır. Bir hasta vajinal akıntı ya da internal değil de eksternal iritasyondan yakınırsa, hasta belirtilerinin olası sebebi olarak vajinit düşünülmelidir (aşağıda anlatıldı).

Mümkün olduğunda, özellikle de tekrarlayan İYE olan hastalarda ilaç direncini dışlamak için ilaç duyarlılıkları çalışılmalıdır; uygun toplanmış bir spesimende mililitrede 100.000 koloni oluşturan birimden fazlasının bulunması enfeksiyon varlığını akla getirir.

Fenazopiridin ile hızlı belirti düzelmesi elde edilebilir. Ancak, klasik İYE belirtileri ile prezente olan hastalara hemen antibiyotikler başlanmalıdır; lüzumu halinde tedavi kesilebilir ya da kültür sonuçları elde edildiğinde gerekli ayarlamalar yapılabilir. Genel olarak RT ya da tümör tutulumu koşullarında İYE olan hastalar en az 7-10 gün komplike mesane enfeksiyonları için önerilen dozlarda antibiyotik almalıdırlar.

Bakterilerin mesane mukozasına tutunmasını önleyebilen proantosiyanidinler içeren yaban mersini suyu ya da hapları RT alan yüksek riskli hastalarda İYE'yi önlemek için önerilir. 2012 yılında yapılan bir Cochrane meta analizi[6] yüksek riskli hastalarda yaban mersini ile plasebo karşılaştırıldığında net bir fayda göstermemiş olsa da hasta uyumunun kötü olması ve verilen haplarda aktif madde miktarındaki çeşitlilikler katkı yapan çalışmaların genelleştirilebilmesini sınırlamış olabilir. Çalışmalarda yan etkilerde artış gösterilememekle birlikte yaban mersini varfarin ile etkileşerek kanamada artışa sebep olabilir.

Steril Dizüri

Pelvik RT sırasında steril dizürinin akut gelişmesi genellikle vajinit, vulvit ya da yukarıda açıklanan diğer faktörlerden birisinin gelişmesi ile ilişkilidir. Kronik interstisyel sistit öyküsü olan kadınlarda pelvik RT sırasında belirtilerde kötüleşme olabilir. İçeriğinde kafein, acı biber ve turunçgillerin olduğu bazı besinlerden uzak durulması faydalı olabilir.

Vajinit

Kandidal Vajinit

Kandidal vajinit pelvik RT yapılan hastalarda oluşabilir. Belirtiler arasında dizüri, deşarj ve yoğun kaşıntı yer alır. Hastalar genellikle dizüriyi İYE olan hastalarda olduğu gibi derin değil yüzeyel ağrı olarak tarif ederler. Buna rağmen kandidal vajinit belirtileri İYE ile karışabilir. Akıntı tipik olarak kokusuz, kalın ve beyazdır ancak berrak da olabilir. Spekulum muayenesinde genellikle süzme peynir benzeri plaklar vardır ve bunlarla ilişkili olarak vajen mukozasında eritem ya da ödem bulunur. Aktif enfeksiyonu olan hastalarda vajinal muayene sıklıkla ağrılıdır. Diyabetes mellitus, baskılanmış bir bağışıklık sistemi olan, kortikosteroidler alan (sıklıkla kemoterapi ile birlikte verilir) ya da antibiyotiklerle tedavi edilen hastalar vajinal mantar enfeksiyonu geliştirmek için artmış risk altındadır.

RT almakta olan hastalarda kısa süreli topikal antifungal tedaviler sıklıkla tam etkili olmadığından, genellikle 7 günlük tedavi önerilir. Belirtiler topikal tedaviye yanıt vermezse ya da hasta intravajinal tedaviyi tolere edemezse, eğer medikal kontraendikasyon yoksa 7 günlük oral flukonazol oldukça etkilidir.

Bakteriyel Vajinoz

Bakteriyel vajinoz jinekolojik kanseri olan hastalarda oluşabilir. İnfiltratif tümörü olan hastalarda sıklıkla serviks ya da vajeni tutan üzerine eklenen enfeksiyon da vardır ve bu, tedavi sırasında artan kötü kokulu bir akıntıya sebep olabilir. Alışıldık tedavi oral metronidazoldür.

Radyasyon Dermatiti

Vulva, uyluk ya da cilt katlantılarına terapötik dozlarda radyoterapi alan çoğu hasta tedavi edilen bölgede inflamatuar cilt değişiklikleri yaşar. Cildin radyoterapiye yanıtı karmaşıktır ve altta yatan mekanizmalar kesin olarak tanımlanmamıştır. Ancak aşağıdaki faktörler muhtemelen akut radyasyon dermatiti gelişmesine katkı yapar:

- Epidermal germ hücrelerinin öldürülmesi sebebiyle cildin yenilenmesi ile RT'yle doğrudan enterferans.
- Kutanöz damarlar üzerine RT'nin doğrudan etkileri
- Tümör, cerrahi ve RT ile mekanik keratinosit koruyucu bariyerin bozulması ve RT'ye bağlı normal cildin yenilenmesinin engellenmesi
- Büyük oranda yerleşik T hücreleri tarafından aracılık edilen lokal bağışıklık koruyucu mekanizmaların bozulması
- Normal cilt defans mekanizmaları bozulduğunda çoğalan Candida albicans, Staphylococcus aureus ya da diğer organizmalarla ikincil enfeksiyon.

Sekonder enfeksiyon vulva ya da distal vajinal kanser ile ilişkili deri inflamasyonuna önemli ölçüde katkı yapar. Belirtilerin şiddeti yoğun lokal bakım, lokal enfeksiyonun hızlı tanınması ve tedavi edilmesi ile belirgin şekilde azaltılabilir. Bu sebeple cilt yüzeyine 20-30 Gy'den fazla doz alan her hasta enfeksiyon kontrolü açısından büyük önem taşımaktadır.

Lokal ileri vulva kanseri ya da inguinal metastazlara bağlı cilt tutulumu olan hastalarda genellikle ilk tanı sırasında bakteriyel ve mantar enfeksiyonları da vardır; bu enfeksiyonlar sıklıkla hastanın ağrısının temel kaynağıdır ve bu bölgedeki kanserin uzanımını gizleyebilir (**Şekil 7.2**). Mümkünse kültürler alınmalı ve hastalar kanser tedavisi başlatılmadan önce

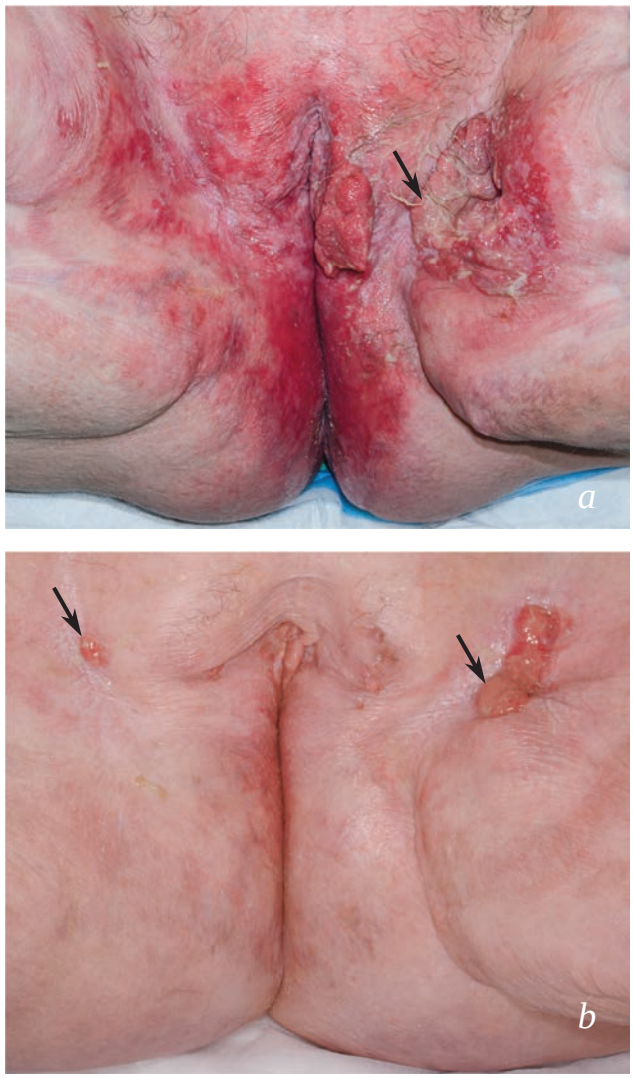

ŞEKİL 7.2 Yeni tanı konmuş vulva kanseri olan bir hastada şiddetli enfeksiyon. Bu hasta, lokal ileri vulva kanseri nedeniyle RT için sevk edilmiştir. Hastada yoğun vulva ve perianal eritemin olduğu yaygın bir lezyon (*a*) ve ekzofitik vulvada lezyonlar sebebiyle şiddetli ağrı vardı. Bu lezyonlar arasında sol labium majusta bulky bir lezyon ve sol genitokrural katlantıda 6 × 7 cm'lik ülseratif lezyon vardı. Vulvaya yapılan multipl biyopsiler inflamasyon ya da displazi gösterdi; sadece sol genitokrural katlantıdan yapılan biyopside (*ok*) invazif skuamoz karsinom saptandı. Hastada eşlik eden şiddetli enfeksiyon olduğundan, intravenöz antibiyotik ve antifungal tedavi ile birlikte yoğun lokal bakım ve ağrı tedavisine başlandı. On günlük yatarak tedavinin ardından hasta, enfeksiyonu için ayaktan tedavi alacak ve evde bir ev sağlığı hemşiresi bulunacak şekilde taburcu edildi.

Sonraki 8 haftada hastada kademeli iyileşme devam etti ve görülebilir lezyonlarda belirgin bir azalma vardı. On haftalık enfeksiyon tedavisi yapılıp kanser tedavisi yapılmadan (*b*) sol genitokrural lezyondan ve başlangıçtaki enfeksiyon tarafından örtülen küçük bir sağ taraflı lezyondan tekrar biyopsiler alındı (*b, oklar*). Her iki biyopsiden de invaziv skuamoz karsinom sonucu geldi. Diğer rastgele biyopsiler kanser için negatifti.

uygun lokal bakım, antibiyotikler ve antifungallerle tedavi edilmelidir.

Tedaviye başlandıktan sonra belirtileri minimuma indirmek için bakteriyel ve mantar enfeksiyonlarından uzak durmak önemlidir. Bu sebeple tedavinin birinci gününden itibaren lokal bakıma önem verilmelidir. Ilık bir yemek sodası solüsyonu (1 litreye bir yemek kaşığı) ya da seyreltilmiş Domeboro solüsyonu (bir litreye bir paket) ile oturma banyoları tedavinin 1. ya da 2. haftasında başlatılmalıdır ve özellikle dışkılama sonrası olmak üzere günde 2-3 kez kullanılmalıdır. Vulva ve cilt katlantıları mümkün olduğunca kuru tutulmalıdır ancak mantar çoğalmasını artırabileceği için mısır nişastası ya da benzer tozlar önerilmez

Bu önlemlere rağmen çoğu hasta vulva RT sonrasında 3. haftada hafif eritem geliştirmeye başlar. Bu erken reaksiyonlar genellikle C. Albicans aşırı çoğalmasını yansıtır; genellikle tedavi sahası ile sınırlıdırlar ancak tedavi sahası dışında da bazen görülebilir. 7-10 günlük flukonazol kürü ile RT devam ettiği halde belirtilerde iyileşme ya da düzelme sağlanabilir. Ancak bu ilk reaksiyon hızlıca tedavi edilmezse özellikle cilt katlantılarında yaş deskuamasyon oluşur ki, bu fungal enfeksiyon için uygun bir ortam oluşturur (**Şekil 7.3**). Cilt yüzeyi tümör tarafından ya da yama tarzında yaş deskuamasyon gelişmesiyle parçalandıktan sonra bakteriyel enfeksiyona özellikle duyarlıdır. Hill ve arkadaşları[7] şiddetli radyasyon dermatitinde S.aureus'un önemli rolüne vurgu yapmıştır, ancak diğer organizmalar da yer alabilir. Siprofloksasin gibi antibiyotikler bakteriyel çoğalma ile ilişkili dermatiti azaltmakta etkili olabilir.

Hidrojel örtüler ağrıyı azaltmak ve etkilenmiş cildi daha fazla hasar oluşmasından korumak için yaş deskuamasyon olan bölgelere uygulanabilir. Hastaya bir hekim ya da hemşire tarafından bu örtülerin nasıl uygun bir şekilde kullanılacağı hakkında kılavuzluk yapılması gereklidir. Kritik yapıların komşuluğundaki üretra ve rektum gibi yaş deskuamasyon alanlarında belirtilerde düzelme için hassas deriye Aquaphor uygulanabilir.

Tedavinin Hematolojik Etkileri

Anemi

Jinekolojik kanserleri olan hastalarda anemi sık görülen bir problemdir ve sıklıkla aşağıdaki sebeplerden birisine bağlıdır:

- Uterin ya da alt genital traktus kanserlerine bağlı spontan kanama
- Cerrahi prosedürler ve klinik muayenelere bağlı kan kaybı
- Kanser ile ilişkili olmayan kronik demir eksikliği anemisi. Genç, adet gören ve sıklıkla düşük gelirli kadınlarda bu durum muhtemelen katkı yapan bir faktördür.
- Kanser tedavilerine bağlı kemik iliği baskılanması

RT sırasındaki anemi ile serviks kanseri nedeniyle tedavi edilen hastalardaki kötü sonuçlar arasındaki iyi belgelenmiş olan korelasyon; klinisyenleri hipoksinin lokal tümör kont-

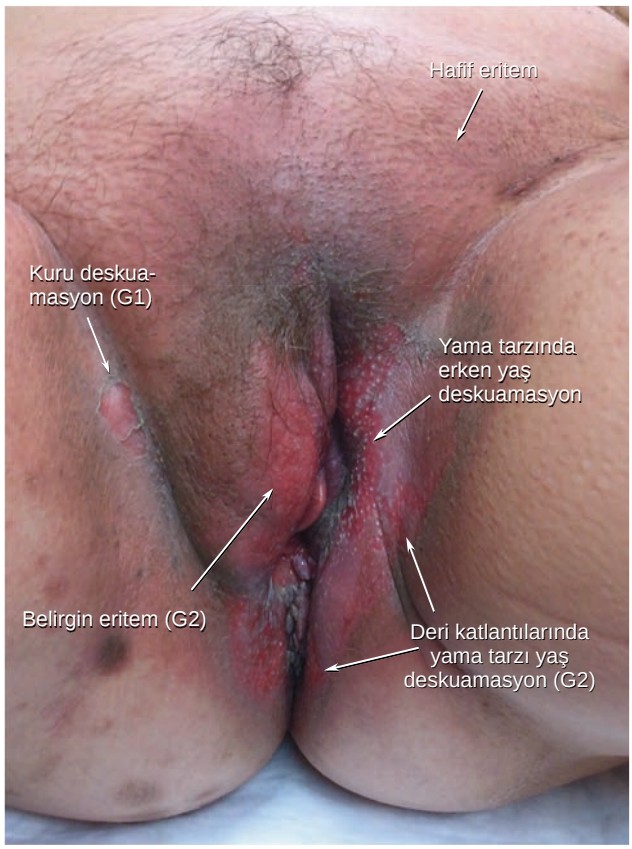

ŞEKİL 7.3 Vulva kanseri için postoperatif RT sırasında akut dermatit. Bu görüntü vulva ve vulvanın invaziv skuamoz karsinomuna bağlı mikroskobik nodal metastazı olan hastada postoperatif RT'nin 21. fraksiyonundan önce 29. günde alınmıştır. Tedavi seyrinin bu noktasında hastaya vulva operasyon yatağına planlanmış olan 50 Gy'in 42 Gy'i ve nodal ve vulva klinik hedef hacimlere planlanmış 45 Gy'in 37.8 Gy'i verilmiştir. Haftalık sisplatinden 4 kür de tamamlanmıştı. Önemli olarak, RT başlamadan önce, hasta perioperatif selülit için hastaneye yatırılmıştı ve selülit antibiyotik tedavisine yanıt vermişti. RT başladığında, tekrarlayan selüliti temsil edebilecek her türlü lokal değişiklikte bizi bilgilendirmesi için hastaya bilgi verilmişti. İşin aslı, üçüncü tedaviden sonra not edilen hafif eritem ve kaşıntı rekürren selülit olarak tanındı ve antibiyotiklere hızlıca yanıt verdi. Bu fotoğraf çekildiği sırada hastaya ikinci bir enfeksiyon atağı için antibiyotikler ve flukonazol başlanmıştı. Ağrılı hemoroidler için lokal kortizon içeren tedavi alıyordu. Ağrı için lüzumu halinde opioid ilaç kullanıyordu ve yemek sodasıyla sıkça oturma banyosu yapılıyordu. 42 Gy almış olan vulva deri katlantısı olan bölgelerinde parlak eritem ve yama tarzında yaş deskuamasyon alanlarına dikkat edin. Çevreleyen bölgelerde hafif eritem ile birlikte az sayıda kuru deskuamasyon görülüyordu. Hastaya antibiyotikler tekrar başlandıktan sonra belirtiler iyileşti ve son 4 günlük tedavisini tamamladı. Ancak lokal ağrı yaşamaya devam etti. RT tamamlandıktan sonraki 2. haftada ağrı anlamlı olarak iyileşti. Üçüncü ayda bu bölge iyileşmişti ve hastada lokal belirti yoktu.

rolü üzerindeki varsayılan etkilerinin üstesinden gelmek için tasarlanan çeşitli yöntemleri araştırmaya itmiştir. Bunlar arasında hipoksik hücre duyarlılaştırıcılar, tirapazamin, hiperbarik oksijen, nötron terapisi, eritropoez stimülatörleri ve eritrosit transfüzyonu yer alır. Bu müdahalelerden hiçbirinin lokal hastalık kontrolünü ya da sağkalımı iyileştirdiği bulunamamıştır. Retrospektif çalışmalar aneminin tedavi sonuçları üzerinde bağımsız bir etkisi olduğunu düşündürmüştür ancak bu çalışmalarda başta tümör boyutu olmak üzere çok sayıdaki potansiyel değişken için yeterli düzeltme yoktur. Bununla birlikte radyobiyolojik olarak ciddi hipoksinin anemik hastalarda lokal başarısızlıkta artışa katkı yaptığı kabul edildiğinden, uzun yıllardır RT sırasında hemoglobin düzeylerini en azından 10 g/dL'de tutmak için hastalara transfüzyon yapmak standart bir uygulamadır.

2015 yılında Bishop ve ark.[8] MD Anderson Kanser Merkezi'nde intakt serviks kanseri nedeniyle tedavi edilen 2359 hastanın bir analizini yayınlamıştır. İyi karakterize edilmiş hastaların alındığı bu çalışmada RT sırasındaki minimum hemoglobin düzeyi ile tüm grupta ya da eş zamanlı kemoradyoterapi ile tedavi edilen 678 hastadaki nüks oranı arasında bağımsız bir korelasyon bulunamamıştır. Hastalar tahmini tümör çapına göre gruplandığında hemoglobin düzeyleri 10 g/dL ya da üzerinde olan hastalarla 10 g/dL'nin altında olan hastalar arasında, bulky tümörleri olan hasta alt gruplarında bile tümör kontrol oranlarında fark bulunamamıştır (Şekil 7.4).

Bu sebeple biz artık hemoglobin düzeylerini 10 g/dL'nin üzerinde tutmak için eritrosit transfüzyonu önermiyoruz. Ancak hemoglobin düzeyleri 9 g/dL'nin altına düştüğünde ya da hastada egzersizle dispne olduğunda eritrosit transfüzyonu yapıyoruz. Ayrıca hemoglobin düzeyleri değerlendirme ve tedavi sırasında düşme eğiliminde olduğundan hasta aktif olarak kanıyorsa ve tedavinin başında hemoglobin düzeyi yaklaşık 9.5 g/dL'nin altında ise transfüzyon yapma eğiliminde oluyoruz.

Söylemek gerekirse, anemi tedavi sırasında yorgunluk için katkı yapan faktörlerden biridir. Jinekolojik onkoloji hastalarında anemiyi minimuma indirmek için aşağıdaki basit adımlar atılabilir:

- Fizik muayene sırasında kanayan tümörlere travmayı minimuma indirecek teknikler uygulayın (Bölüm 4)
- Demir eksikliği kanıtı olan hastalar için demir desteği başlatın. Tedaviye başlandıktan sonraki bir hafta ya da daha kısa bir süre içinde anlamlı düzelme görülebilir. Ancak FeSO4 tedavi sırasında mide bulantısını artırabilir ve muhtemelen kemoterapi başladıktan sonra daha az etki yapar; hastanın belirtilerini artırıyorsa FeSO4 kesilmelidir.
- Tümörde travma oluşturabilecek cinsel birleşme ve duş alma gibi aktivitelerden uzak durmasını hastaya söyleyin.

Trombositopeni

Jinekolojik kanserler için RT alan hastalarda hastalar daha önce kemoterapi almamışsa ya da şu an için genişletilmiş radyoterapi sahaları ile birlikte kemoterapi almıyorsa trombosi-

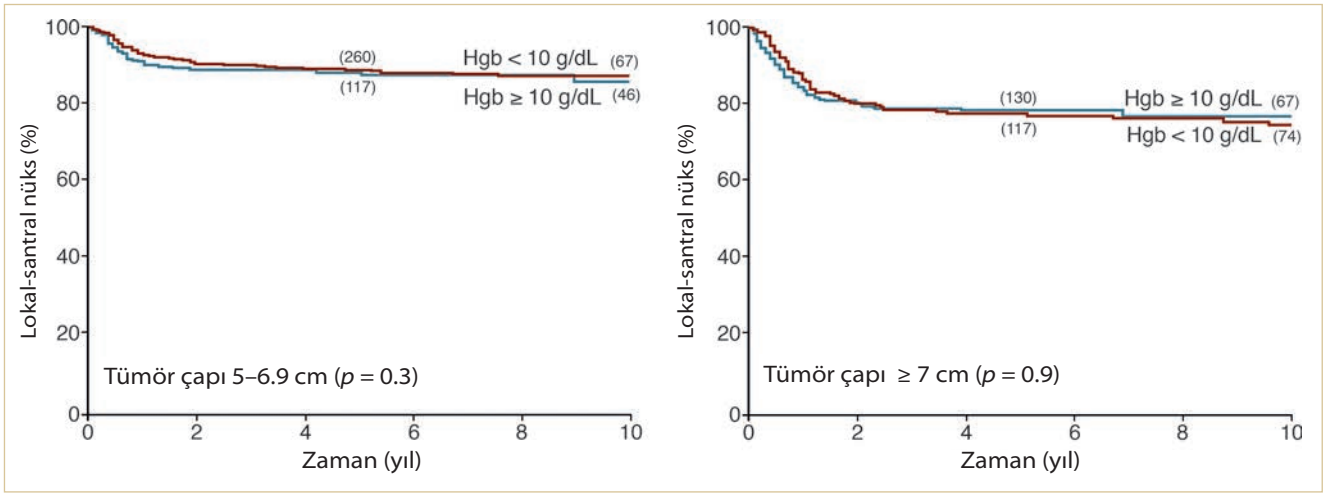

ŞEKİL 7.4 Hemoglobin düzeyi ve nüks riski. Serviks kanseri için definitif RT ya da kemoradyoterapi ile tedavi edilen 2454 hastanın dahil edildiği retrospektif çalışmada lokal nüks olmamasına (freedom from central recurrence; FFCR) RT sırasında minimum hemoglobin düzeyinin etkisi gösterilmiştir. Tek değişkenli analizde hemoglobin tüm sonlanım ölçümleri ile güçlü korelasyon göstermiş olsa da diğer majör prognostik faktörler için düzeltme yapıldıktan sonra FFCR ile hemoglobin arasında anlamlı korelasyon yoktu. Burada gösterilen Kaplan-Meier eğrileri bulky kitleli tümörleri olan hasta alt gruplarında FFCR'yi göstermektedir (Bishop AJ, Allen PK, Klopp AH, et al. Relationship between low hemoglobin levels and outcomes after treatment with radiation or chemoradiation in patients with cervical cancer: has the impact of anemia been overstated? *Int J Radiat Oncol Biol Phys.* 2015;91:196–205 eserinden alınmıştır).

topeni nadiren önemli bir problemdir. Pelvik RT sırasında derin trombositopeni gelişen hastalarda ilaç etkileşimleri, heparine bağlı trombositopeni ya da idyopatik trombositopenik purpura gibi başka sebepler araştırılmalıdır.

Trombosit sayıları <40.000-50.000 trombosit/μL olan hastalar brakiterapi ile kanama riski altında olabilir. Trombosit sayısında akut bir azalma varsa brakiterapide kısa bir erteleme düşünülebilir; ancak trombositlerin düzelmesi yavaş olabileceğinden kanama riski ile uzun dönemde tedaviye bağlı nüks riski tartılmalıdır. Bu vakalarda bir hematolog ile konsültasyon önerilir ve derin trombositopeni olan nadir vakalarda trombosit transfüzyonu düşünülür.

Nötropeni

Hasta daha önce kemoterapi almamışsa ya da eş zamanlı kemoterapi almıyorsa genişletilmiş radyoterapi sahaları bile nadiren şiddetli nötropeniye sebep olur. Eş zamanlı kemoradyoterapide verilen haftalık sisplatinin kümülatif bir etkisi vardır ve genellikle 4. ya da 5. haftada bir miktar nötropeniye sebep olur. Beyaz küre sayısındaki düşme sisplatin verildikten 10-14 gün sonra oluştuğundan, haftalık bir kür ertelense bile nötropeni sebebiyle beyaz küre sayısı düşmeye devam eder. Bu durum brakiterapi için hazırlık ve takvim oluşturma için önemli bir konudur (Bölüm 8). Filgrastim verilmesi genellikle 24-48 saat içinde nötrofil sayısını brakiterapi için kabul edilebilecek bir düzeye getirir. Eş zamanlı kemoradyoterapi alan hastalar için kemoterapinin mutlak nötrofil sayısı kabul edilebilir bir düzeye dönünceye kadar geciktirilebilir. Ancak, tedavinin gecikmesini önlemek için genellikle RT ile devam edilir.

Dehidrasyon ve Elektrolit Dengesizliği

Kontrol altında olmayan mide bulantısı, kusma ve ishal dehidrasyona ve elektrolit dengesizliğine yol açabilir. Bu sebeple böyle belirtiler iyi kontrol edilemezse, hastaların radyasyon onkoloğundan hemen yardım istemesi teşvik edilmelidir. İlk kemoterapi dozundan birkaç gün sonra hemşire viziti (ilk haftasonundan önce) yeterli belirti kontrolü sağlayabilir ve potansiyel olarak haftasonu hastanın acile müracatını önleyebilir. Gastrointestinal belirtilerle ilişkili olarak hızlı kilo kaybı olan her hastada intravenöz hidrasyon düşünülmelidir; sıvı yerine konması sıklıkla hastanın iştahı ve kendini iyi hissetmesinde hemen düzelme sağlar.

Dehidrasyon olmasa bile kemoterapi alan hastalarda anlamlı elektrolit bozuklukları oluşabilir. Magnezyumun renal emilmesindeki bozulma sisplatin kemoterapisinin sık karşılaşılan yan etkisidir[9]; genellikle hafif olsa bile bazı vakalarda şiddetli olabilir. Yorgunluk, iştahsızlık ve depresyonu içeren hipomagnezemi belirtileri genel tedaviyle ilişkili halsizlik olarak yanlış yorumlanabilir. Hipomagnezemi haftalık sisplatin alan hastalarda kemoterapi sonrası belirtilerde kötüleşme olan hastalarda her zaman düşünülmelidir. Kemoterapi ile birlikte profilaktik olarak intravenöz magnezyum verilmesinin hipomagnezemi şiddetini ve insidansı anlamlı olarak azalttığı gösterilmiştir. Ancak, pelvik RT sırasında ishal ve mide bulantısı belirtilerini anlamlı olarak artıran oral suplementlerden kaçınılmalıdır. Hastaların küçük bir yüzdesinde magnezyum kaybı şiddetli olabilir ve suplementasyona dirençli olabilir. Oral magnezyum verilmesi gerekiyorsa magnezyum laktat tercih edilir çünkü magnezyum sitrattan daha az potent bir laksatiftir ve biyoyararlanım düzeyi yüksektir. Herhangi bir biçimdeki oral magnezyum ishale sebep

olabileceği ya da ishali alevlendirebileceği için pelvik RT alan çoğu hastada intravenöz uygulama tercih edilir.

Hipokalemi de sisplatin tedavisi alan hastalar için bir problem olabilir ve potasyum düzeyleri tedavi süresince takip edilmelidir.

GÜNLÜK TEDAVİNİN DOĞRULUĞUNUN MONİTÖRİZASYONU

Tedavi sırasında izlemin önemli bir bileşeni tedavi doğruluğunun sürekli kontrol edilmesidir. Bunun için aşağıdakilerin kontrolü gereklidir:

- Günlük tedavi ayarlamasının doğruluğu
- Hedefe verilen dozu etkileyecek pozisyon değişiklikleri
- Boost ya da adaptif planlama için hedef hacimlerinin ayarlanmasını gerektiren tümör yanıtları

Günlük Setup Doğruluğunun Maksimuma Çıkarılması

Tedavi setup doğruluğunun ilk adımı kalite güvencesi önlemlerinin alınması ve hekim, dozimetrist ve terapistler arasında iletişim olmasıdır. Jinekolojik kanserleri olan hastalarda hizalanma özellikle önemlidir çünkü bu hastaların tedavi alanları büyüktür ve hastalar tilt ve rotasyona bağlı majör hatalara maruz kalırlar.

Tedavi boyunca, tedavi doğruluğunun güvenliğinden emin olmak amacıyla bir tür görüntüleme kullanılmalıdır.

İlave olarak, termoluminesans dozimetreler cilde verilen dozu doğrudan ölçmek için kullanılabilir. Tedavi planlama sistemleri cildin yüzeyine olan dozu doğru bir şekilde hesaplayamadığından gros tümör hacmi ya da klinik tümör hacmi cilt yüzeyine uzanıyorsa, cildin istenen dozu aldığını doğrulamak önemlidir (Bölüm 6 ve 12, **O.S. 12.2, 12.5 ve 12.6**).

Setup doğruluğunu maksimuma çıkarmak için görüntüleme seçenekleri takip eden paragraflarda anlatılmıştır.

Portal Görüntüleme

Minimum seviyede, hiçbir majör hatanın hastanın eksternal referans ile internal referansları arasında bir uyumsuzluğa sebep olmadığından emin olmak için hastalara haftalık portal görüntüleme ya da başka bir görüntüleme yöntemi uygulanmalıdır. Portal görüntülemeyle verilen doz günlük doğrulama için olumsuz bir durumdur. Bu sebeple tedavi setup verifikasyonu için portal görüntüleme kullanıldığında, görüntüleme yapılmayan günlerdeki muhtemel hataların hesaba katılabilmesi için daha geniş bir planlanan hedef hacim marjı kullanılmalıdır. Ayrıca, kontrast verildiğinde bile, obez hastalarda portal görüntülerin yorumlanması çok zor olabilir.

Günlük Kilovoltaj Görüntüleme

Günlük kilovoltaj (kV) görüntüleme yoğunluk ayarlı RT ya da proton tedavisi uygulanan hastalar için önerilebilir. Bu uygulamalarda standart konformal planlara kıyasla daha küçük PTV marjları kullanılır. Megavoltaj görüntüleme kalitesinin daha düşük kalitede olması ve cilt referansı ile kemik referansının kötü korelasyon göstermesi sebebiyle obez hastada günlük kV görüntüleme önerilir.[10] Jinekolojik uygulamalarda genellikle büyük alanlar kullanılması sebebiyle hataların tespiti için çok dikkatli gözden geçirme gereklidir. Basit translasyonel hatalar genellikle terapistler tarafından kolayca tespit edilir ve düzeltilir ancak tilt hataları ve rotasyonel hataların atlanması ihtimali daha yüksektir ve izomerkez pozisyonu doğru olduğunda bile bu durum 1 cm ya da daha fazla hataya yol açabilir (**Şekil 7.5 ve 7.6**).

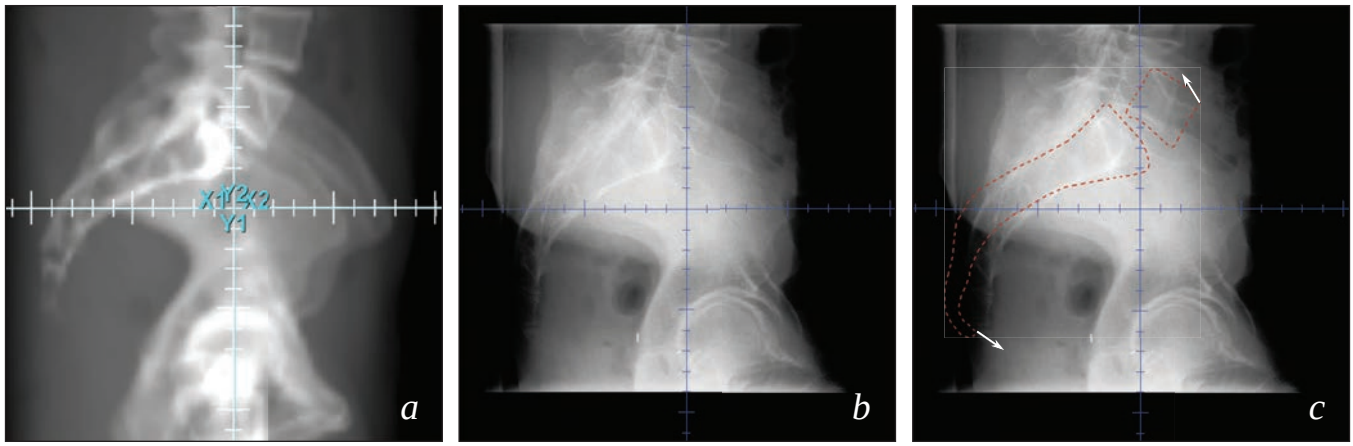

ŞEKİL 7.5 Pozisyon hatası—pelvik tilt. Pelvik RT alan bir hastanın tedavi planından dijital olarak rekonstrükte edilmiş olan radyografi (DRR) (*a*) ve tedavinin 4. haftasında alınmış olan online kV görüntüsü (*b*). Sadece *x* ve *y* akslarının sakrum ile kesişmeleri karşılaştırıldığında saha akslarının L5 ve distal sakruma görece pozisyonları ciddi bir tilt hatası olduğunu göstermektedir. C'de sakrum ve L5'in doğru pozisyonu (*a*) kV görüntüsünün üzerine eklenmiştir *(kırmızı noktalı çizgi)*; tilt hatası yaklaşık 11 derece olarak ölçüldü ve tedavi sahasının proksimal ve distal kenarlarında 2 cm'e yakın bir hataya sebep oldu. Bunun öncesinde hastanın ayarlanması çok iyi idi. Ancak 4. haftada hasta pnömoni için hastaneye yatırıldıktan sonra yeni bir tedavi cihazına geçti. Terapistler hasta tedavi masasına ilk yattığında kalçalarını sıkma eğiliminde olduğunu fark etmemişti. Gevşemesi istendiğinde tilt hatası kayboldu.

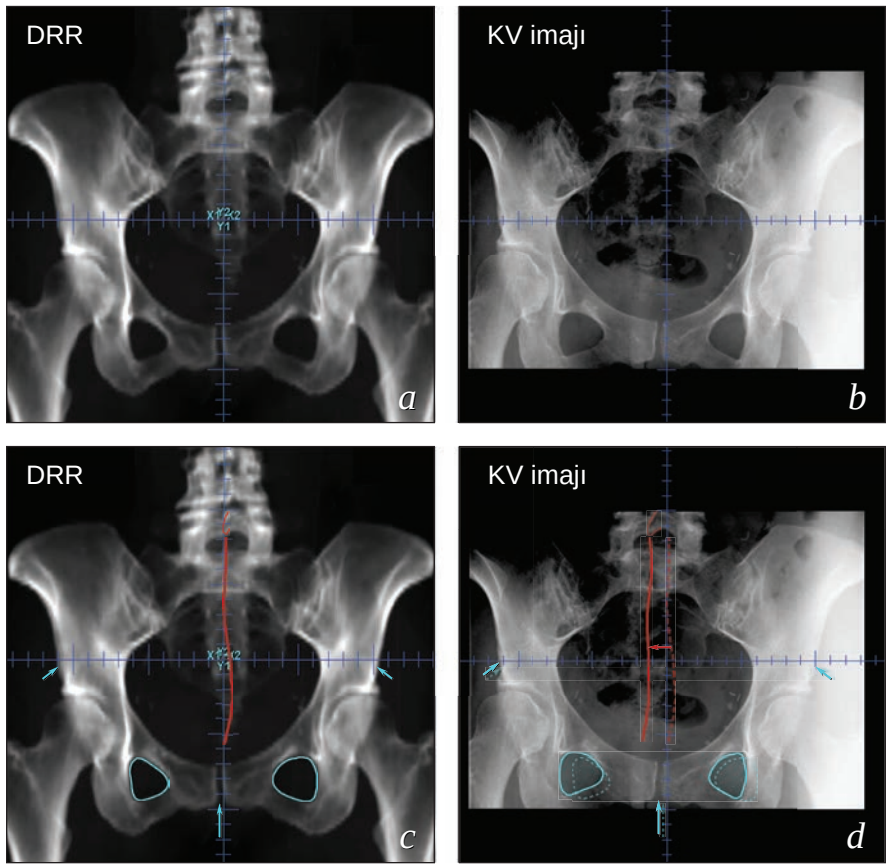

ŞEKİL 7.6 Hastaya pozisyon vermede rotasyon hataları. Rotasyon hataları tespiti en zor olanlardan biridir. *A* ve (*b*)'de tedavi sırasındaki kV görüntüsünün komşuluğunda bir hastanın tedavi planında dijital olarak rekonstrükte edilmiş radyografiar (DRR) gösterilmiştir. Merkezi aksla pubik simfiz arasındaki ilişki yaklaşık 1 mm dışarıda görünmektedir; L5'teki pozisyon aynı yönde biraz daha fazla mesafe ile dışarıdadır. Ancak bu vakada saat yönüne ters yönde ciddi bir hata vardı ve posterior yapılarda 1.8 cm'ye kadar yer değiştirmeye sebep oldu. Buna vurgu yapmak için c ve d'de aynı DRR (*c*) ve kV görüntüleri (*d*) görüldü ama artık çizgiler kemik referanslarını içine alıyordu. C'deki kesiksiz çizgiler orta sakrum ve L5 spinöz proçesini (*kırmızı*) ve obturator foramenleri (mavi) temsil ediyordu. D'de bu yer işaretlerinin pozisyonları kV görüntüsünün üzerine eklendi (*noktalı çizgiler*). Bu da tedavi sırasındaki görüntüde aynı yapıların pozisyonuyla doğrudan karşılaştırmaya izin verdi. Rotasyonel kayma sebebiyle spinöz proçes ve obturator foramenlerin şeklindeki değişikliğine dikkat edin. Bu kayma bu yapıların posterior kısımlarının anterior kısımlarından daha fazla yer değiştirmesine sebep oldu. Bu vakada mavi oklar çok hafif tilt ve kayma hataları olduğunu göstermektedir. Hastaya sabitleyici (*cradle*) üzerinde tekrar pozisyon verildi ve daha sonraki filmler iyi bir şekilde hizalandı. Tedavi sırasındaki görüntülerin incelenmesinde rotasyonel hataların elimine edilmesi için posterior yapılar (örn koksiks, sakrum ve spinöz proçeslerde) kadar anterior yapılarında (pubik simfizis) değerlendirmesini içerir.

Jinekolojik RT için günlük kV görüntülemesinin bir dezavantajı tedavi alanına göre kV görüntülemenin daha küçük olmasıdır (genellikle 20 cm). Genişletilmiş sahalarla tedavi edilen hastalar için tüm saha boyunca uygun hizalanmayı doğrulamak için ikinci bir film seti elde etmek gereklidir.

CBCT

CBCT seçilmiş hastalarda çok faydalı olabilir. Bulky tümörleri olan ya da vücut dış konturunda değişim gösteren hastalar için simülasyon tekrarı ve adaptif planlamanın gerekli olup olmadığını belirlemek için kullanılabilir. Hedef hacim küçük olduğunda, özellikle de mobil yapılara boost uygulanması durumunda, CBCT çok faydalı olabilir. Ancak obez hastalarda görüntü kalitesinin kötü olması sebebiyle kV görüntüleme sıklıkla tercih edilir. Ayrıca rutin CBCT kararı verilmeden önce değerlendirme alanının küçük oluşu, ilave görüntüleme süresi ve ilave radyasyon dozu dikkate alınmalıdır.

Ultrason Görüntüleme

Ultrason görüntüleme hedef volümde mobil uterus ya da vajinası olan hastalarda mesane hacimlerini kontrol etmek için yararlı olabilir. Mümkünse hasta tedavi masasına alınmadan önce mesane hacimleri ölçülmelidir. Ultrason probunun sebep olduğu suprapubik basınç hastaların kalçalarını gererek şiddetli tilt hataları oluşmasına sebep olduğundan hastanın tedavi öncesinde gergin olmaması ve tilt hataları için dikkatlice kontrol edilmesi gereklidir (**Şekil 7.5**).

Fiducial İşaretleyiciler

Serviks ya da vajene yerleştirilmiş olan radyoopak fiducial işaretleyiciler günlük kV görüntüleri ya da CBCT taramaları ile monitörize edilebilir ve böylece bu yapının planlanan hedef hacim içinde olduğu kontrol edilebilir (Bölüm 4, **O.S. 10.1, 11.1, 11.3**).[11,12] *Ancak, fiducial işaretleyicilerin pozisyonları tüm hedef hacmi temsil etmediği durumlarda, real-time ayarlamalar işaretleyicilerin pozisyonuna göre yapılmamalıdır.* Fiducial işaretleyiciler sınırları iyi belirlenmiş küçük, merkezi hedefi olan hastalarda, izomerkezle işaretleyicileri uyumlu olduğu durumlarda uygun olabilir. Primeri ve lenf nodları tedavi edilen hastalar için ayarlama kemik referansına göre yapılmalıdır; böyle vakalarda görüntülemede işaretleyicilerin internal hedef hacmi (ITV) dışına çıkaracak yer değiştirme olursa hasta masadan kaldırılmalı ve radyasyon onkoloğu sebebi belirlemek için (örn. mesane ya da rektal hacimde değişiklik) çağrılarak gerekli düzeltme yapılmalıdır.

Vücut Yapısı ve Tümör Yanıtındaki Değişiklikler

Dış konturdaki değişiklikler bazen doz dağılımında önemli bir etki oluşturabilir. Değişiklik olup olmadığının izlenmesi gereken durumlar şunlardır:

- Ağırlık Değişiklikleri. Hastanın anterior–posterior ve lateral separasyonları monitörize edilmelidir; bir değişikliğin doz dağılımını planı değiştirmeye yetecek kadar etkileyip etkilemediğini belirlemek için 2 cm ya da daha fazla değişiklik değerlendirilmelidir. Bu durum özellikle demet enerjisinin düşük olması sebebiyle yoğunluk ayarlı radyoterapi uygulanan hastalar için geçerlidir.
- Lenfokistler. Fluktuasyon gösteren lenfokistler, özellikle kasıkta ise, eksternal konturu değiştirebilir ya da büyürse hedefi tedavi sahasının dışına itebilir. Klinik duruma bağlı olarak planda bir ayarlama gerekip gerekmediğini belirlemek için klinik muayene ya da CBCT ile kontrol öneririz.
- Ödem. Vulva kanseri tedavisinde bazen vulvada ödem gelişir ve distal hava boşluğu ödemli vulvayı kapsamaya yeterli değilse vulva yüzeyini tedavi sahasının dışına itebilir. Hastalar bunun için klinik olarak monitörize edilmelidir. Nadir vakalarda planın tekrar düzenlenmesi gerekebilir.

Tümör Yanıtı

Kritik yapıların, özellikle barsağın komşuluğunda bulky bir tümör kitlesi olan her hasta tümör yanıtı için periyodik olarak takip edilmelidir. Majör bir tümör yanıtı sebebiyle tutulmamış kritik yapılar tedavi hacmi içine hareket etmişse planda bir ayarlama yapılması gereklidir (**Şekil 7.7**; **O.S. 10.6, 11.10, 12.7, 14.5, 15.1, 15.2, 15.3**). Yaygın vajinal ya da servikal hastalığı olan hastalarda boost için en uygun modalite ve tekniği seçme kararı tedavi ortası muayeneleri ile yapılır.

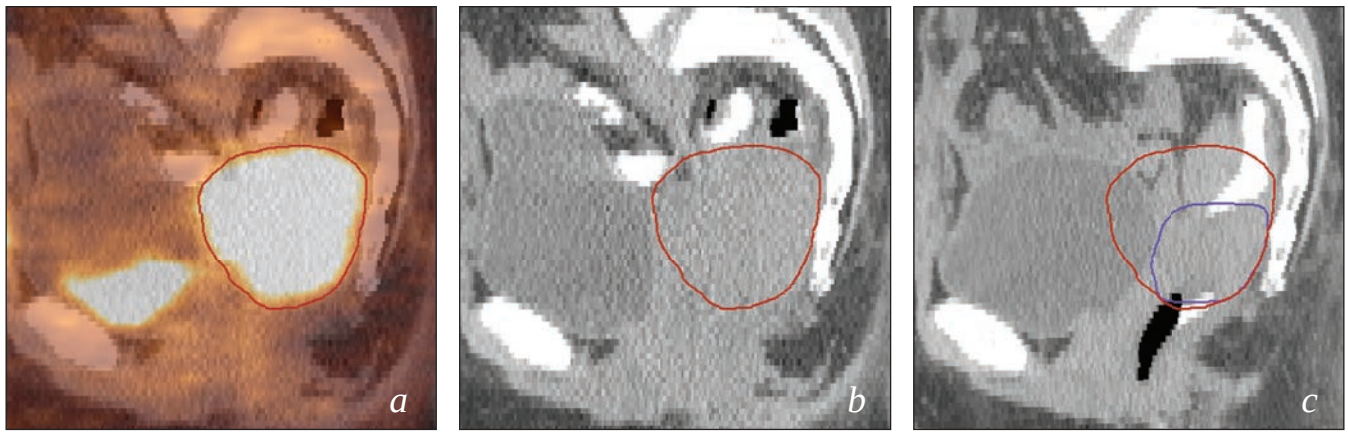

ŞEKİL 7.7 Bulky pelvik kitlenin tedavi sırasında yanıtı. Yer değiştirmiş ama pelvik duvara infiltre etmemiş kitle olması durumunda kritik yapılar tümör RT'ye yanıt verirken yüksek radyasyon dozu bölgesi içinde kalır. Bu bulky prekoksigeal skuamoz karsinom için, başlangıçtaki gros tümör hacmi (GTV; *kırmızı çizgi*) pozitron emisyon tomografi (*a*) ve planlama BT'si (*b*) kullanılarak tanımlandı. Definitif tedavinin bir parçası olarak GTV artı 7 mm'lik bir marj fraksiyon başına 2 Gy ile, internal hedef fraksiyon başına 2.2 Gy ile tedavi edildi. Tedavinin 10. gününde (20-22 Gy verildikten sonra) hastanın ağrısı ve klinik muayenedeki bulguların belirgin olarak iyileştiği not edildi. Aynı gün kontrastlı BT taraması tekrar alındı; belirgin bir tümör regresyonu olduğu ve rektosigmoidin artık orijinal GTV'nin bazı kısımlarını doldurduğu görüldü (*c*). Tedavi planı yeni GTV kullanılarak tekrar optimize edildi ve tedavi 1 günlük aranın ardından tekrarlandı. İki hafta sonra ikinci bir ayarlama yapıldı. Bu hastanın tedavi detayları ve sonlanımı için O.S. 15.2'ye bakınız.

Kaynaklar

1. Chatani M, Matayoshi Y, Masaki N, et al. High-dose rate intracavitary irradiation for carcinoma of the uterine cervix. The adverse effect of treatment prolongation. *Strahlenther Onkol.* 1997;173:379–384.
2. Fyles A, Keane TJ, Barton M, et al. The effect of treatment duration in the local control of cervix cancer. *Radiother Oncol.* 1992;25:273–279.
3. Shaverdian N, Gondi V, Sklenar KL, et al. Effects of treatment duration during concomitant chemoradiation therapy for cervical cancer. *Int J Radiat Oncol Biol Phys.* 2013;86:562–568.
4. Monk BJ, Tian C, Rose PG, et al. Which clinical/pathologic factors matter in the era of chemoradiation as treatment for locally advanced cervical carcinoma? Analysis of two Gynecologic Oncology Group (GOG) trials. *Gynecol Oncol.* 2007;105:427–433.
5. Boothe D, Patel SH, Stessin A, et al. Comparing the rates of urinary tract infections among patients receiving adjuvant pelvic intensity modulated radiation therapy, 3-dimensional conformal radiation therapy, and brachytherapy for newly diagnosed endometrial cancer. *Pract Radiat Oncol.* 2013;3:269–274.
6. Jepson RG, Williams G, Craig JC. Cranberries for preventing urinary tract infections. *Cochrane Database Syst Rev.* 2012;10:CD001321.
7. Hill A, Hanson M, Bogle MA, et al. Severe radiation dermatitis is related to *Staphylococcus aureus*. *Am J Clin Oncol.* 2004; 27:361–363.
8. Bishop AJ, Allen PK, Klopp AH, et al. Relationship between low hemoglobin levels and outcomes after treatment with radiation or chemoradiation in patients with cervical cancer: has the impact of anemia been overstated? *Int J Radiat Oncol Biol Phys.* 2015;91:196–205.
9. Lajer H, Daugaard G. Cisplatin and hypomagnesemia. *Cancer Treat Rev.* 1999;25:47–58.
10. Kim H, Beriwal S, Huq MS, et al. Evaluation of set-up uncertainties with daily kilovoltage image guidance in external beam radiation therapy for gynaecological cancers. *Clin Oncol (R Coll Radiol).* 2012;24:e39–e45.
11. Rash D, Hagar Y, Cui J, et al. Interfraction motion of the vaginal apex during postoperative intensity modulated radiation therapy: are we missing the target? *Int J Gynecol Cancer.* 2013;23: 385–392.
12. Jhingran A, Salehpour M, Sam M, et al. Vaginal motion and bladder and rectal volumes during pelvic intensity-modulated radiation therapy after hysterectomy. *Int J Radiat Oncol Biol Phys.* 2012;82:256–262.

BÖLÜM 8

Brakiterapi

GİRİŞ

Brakiterapi, uterus ve vajinadaki primer ve nüks tümörlerin definitif tedavisinde önemli bir rol oynamaktadır. Genel bir kural olarak, gros hastalığa ek doz verilirken, brakiterapi kaynakları tümöre kritik yapılara göre daha yakından yerleştirilebildiği için, eksternal radyoterapi sonrası brakiterapi tercih edilmektedir. Brakiterapide kaynağın tümöre olan fiziksel yakınlığı, ters kare yasasının avantajını kullanabilme olanağı tanımaktadır. Bu şekilde, hızlı doz değişimi oluşturulabilmekte ve böylece tümöre, yakındaki kritik dokular korunarak çok daha yüksek doz verilebilmektedir. Brakiterapinin eksternal radyoterapiye göre avantajları aşağıda sıralanmıştır:

- *Daha yüksek ortalama doz verilmesi.* Brakiterapideki hızlı doz değişimi ile: aynı normal doku dozlarında; eksternal radyoterapiye göre, tümöre daha fazla doz verilmesi sıklıkla mümkün olmaktadır.
- *İnternal organ hareketlerinin azalan etkisi.* Eksternal radyoterapi tedavi planlamasında, hedefe verilen ek marjla, set-up doğruluğu ve internal organların hareketi hesaba katılmaktadır. Brakiterapi aplikatörü ile sabitlenerek uygulandığı için, tedavi planlamasında ek marja gerek kalmamaktadır.
- *Hızlandırılmış tedavi.* Brakiterapi dozu tipik olarak eksternal radyoterapi tedavi dozuna göre daha hızlı verilmekte ve tümör hücrelerinin tekrar çoğalma riskini azaltmaktadır.
- *Tümördeki doz heterojenitesinin artması.* Brakiterapi, hedef hacim içerisinde anlamlı şekilde doz heterojenitesi sağlamaktadır. Tümörün bir kısmına çok yüksek doz verilmesinin potansiyel faydaları kanıtlanamamıştır, ancak, bu heterojenite artmış tümör antijeni gibi immünolojik mekanizmaların yardımıyla biyolojik bir avantaj sağlayabilir.

Brakiterapi, eksternal radyoterapiye göre olan bu avantajlarına ek olarak, jinekolojik kanserler için bazı ek avantajlar sunmaktadır. İlk olarak, jinekolojik kanserlerin çoğunda aplikatör yerleştirilmesi büyük bir cerrahi girişim gerektirmemektedir. İkinci olarak, vajina kanalı aplikatörlerin yerleştirilebilmesi için doğal bir kavite sağlamaktadır. Son olarak, çocuk sahibi olabilmek için jinekolojik organların fonksiyonunun devamı gerekirken, bu durum hastanın sağkalımı için kritik bir durum oluşturmamaktadır. Böylece, jinekolojik organlara ablatif radyasyon dozu verilmesi mümkün olabilmektedir. Tüm bu nedenlerden ötürü, brakiterapi, jinekolojik kanserlerin tedavisinde önemli bir role sahiptir.

Brakiterapinin ayrıca birtakım dezavantajları ya da zorlukları da bulunmaktadır. Bunlar aşağıda sıralanmıştır:

- *Teknik uzmanlık gereksinimi.* Brakiterapi hekim, dozimetrist ve fizikçi açısından uzmanlık ve deneyim gerektirir. Özellikle aplikatörlerin tümör yatağına yerleştirilmesi önemlidir ve çoğunlukla güçlüklerle karşılaşılır. Bu özellikle interstisyel brakiterapi için geçerlidir.
- *Anestezi ve uygulama riskleri.* Anestezi ve aplikatörlerin yerleştirilmesinden doğan riskler bulunmaktadır. Ancak, bu riskler genellikle çok düşüktür ve nadiren brakiterapinin uygulanmasına engel olurlar.
- *Yatırım giderleri.* Brakiterapinin uygulanması için mekan oluşturmak ve kaynaklar ile aplikatörlerin devamlılığını sağlamak ciddi finansal kaynak gerektirmektedir. Brakiterapi programının finansal olarak desteklenebilmesi için yeterli sayıda hasta sayısının oluşması gerekmektedir.

- *Hasta konforu.* Hasta aplikatörlerden dolayı rahatsızlık duyabilir ve bunu gidermek için uygun bir yönetim planlanması gerekebilir.

Brakiterapi için spesifik endikasyonlar Bölüm 10, 11 ve 13'de detaylı olarak tartışılmıştır. Bu bölümde jinekolojik brakiterapinin bazı genel prensipleri üzerine odaklanılmıştır.

BRAKİTERAPİ TEDAVİ PLANINDA TEMEL UNSURLAR

Brakiterapi, olası tedavi olarak seçilirse, hastanın ön değerlendirmesi biter bitmez tedavi hazırlıklarına başlamak çok önemlidir. Ön değerlendirmede karar verilmesi gereken faktörler arasında brakiterapinin zamanlaması, gerekebilecek aplikatör tipleri, brakiterapinin yerleştirilmesindeki yaklaşım, uygulama metodu, doz hızı ve fraksiyonasyon bulunmaktadır.

Brakiterapi tedavi planı başlangıçtaki hastalık yayılımına göre belirlenmektedir. Bu nedenle, brakiterapiyi gerçekleştirecek olan doktor, hastaya tedavi başlamadan önce (kemoterapi ya da eksternal radyoterapi de dahil olmak üzere) her zaman hastayı değerlendirme olanağına sahip olmalıdır. Brakiterapinin uygun şekilde gerçekleştirilmesi için gerekli tüm ekspertiz ve kaynakların önceden hazırlandığından emin olunması, radyasyon onkoloğuna son anda başvuruyu önlemek açısından önemlidir. Acil başvurularda, hastanın kayıtlarından hastalığın başlangıçtaki yayılımı hakkında gerekli bilgilere hemen ulaşabilmek problemli olabilir ve radyasyon onkoloğu zor durumda kalabilir. Ayrıca, acil başvurularda, yeni bir uygulamada başka bir doktorun devreye girmesinden kaynaklanan gecikmeler sıklıkla tedavinin uzamasına neden olur.

Yüksek kaliteli brakiterapi için uyumlu takım çalışması gereklidir. *American Brachytherapy Society of the Cervix. Part I: General Principles.* (Serviks için Amerikan Brakiterapi Derneği. Bölüm I: Genel Prensipler)[1]'de gerekli adımlar ve kaynaklar detaylı bir şekilde belirtilmiştir. Düzenli olarak brakiterapi uygulayan hekimler genellikle, jinekolojik brakiterapi için ortaya konmuş kılavuzları ve prosedürleri kullanan hekimler, dozimetristler ve fizikçilerden oluşan bir takımla çalışırlar. Çok sık olmayacak şekilde brakiterapi uygulayan hekimler için ise, uygulamanın her adımında takımın tüm üyeleri ile birlikte plan ve uygulamaların açıkça doğrulanması özellikle önemlidir. Brakiterapi tedavi planında bulunan temel unsurlar aşağıda sıralanmıştır:

- *Anestezi.* Bazı uygulayıcıların uterusa aplikatör yerleştirmeden önce hastalarına oral anksiyolitik ve narkoz vermelerine rağmen; bu yaklaşımda, hastanın rahatsızlığı çok ciddi boyutta olabilir ve aplikatörün tam yerine yerleştirilmemesine yol açabilir. Anestezi; bilinçli sedasyon, spinal ya da epidural blok ya da genel anestezi ile sağlanabilir. Bizim pratiğimizde, tıbbi komorbiditelere bağlı yüksek anestezi komplikasyonları riski bulunmayan çoğu hastada genel anestezi uygulamaktayız.
- *Zamanlama.* Brakiterapi dahil tüm radyoterapilerin 56 gün içerisinde bitirilmesi önerilmektedir. Brakiterapi, pelvik radyoterapi başladıktan sonra 6 hafta geçmeden başlamalıdır. Serviks kanserli hastalarda ilk uygulama eksternal radyoterapinin bitiminden sonra ya da hastalık küçükse veya tümör yeterli yanıt verdiyse (örneğin eğer tümör <4 cm) daha erken uygulanabilir. Brakiterapi tedavi fraksiyonları arasında lenf nodlarına ya da parametrial bölgelere ek doz verilmemelidir. Uzatılmış tedavi daha düşük lokal kontrol ve sağkalım oranları ile sonuçlanmaktadır (Bölüm 7).[2]
- *Aplikatör seçimi.* Hastanın anatomisine uygun en iyi aplikatörün seçimi çok önemlidir. Aşağıda çeşitli jinekolojik brakiterapi aplikatörlerinin özellikleri detaylı olarak tartışılmıştır.
- *Hekimin deneyimi.* Rahim içine intrakaviter aplikatörlerin uygun bir şekilde yerleştirilmesi; sıklıkla yaygın hastalıkta olmak üzere, rahim ultrasonu uygulamasına aşinalık ve aplikatörlerin vajen içinden yerleştirilmesini gerektirir. Zor vakalar, sıklıkla, prospektif olarak tümör faktörleri (örneğin serviks kanalını tıkayan hastalık) ve hastaya özgü faktörler (örneğin obezite, retrovert uterus ya da dar vajen) yoluyla saptanabilir (**Şekil 8.1**). Bu gibi vakalarda, aplikatör yerleştirilmesi sırasında jinekolojik onkoloğun hazır bulundurulması yararlı olabilir. İnterstisyel iğnelerin yerleştirilmesi karmaşıktır ve özel deneyim gerektirir.
- *İntraoperatif görüntüleme.* Uterusta tandemin iyi yerleştirildiğinden, vajinal aplikatörler ile serviksin aynı hizada olduğundan ve mesane ile rektuma verilen dozu azaltmak için vajinal tamponlamanın yeterli olduğundan emin olmada intraoperatif görüntüleme çok önemlidir. Transabdominal ultrason ve ortogonal filmlerin kombinasyonu aplikatörlerin pozisyonu hakkında bilgi verebilir (**Şekil 8.2**). Transabdominal ultrason; özellikle uygulama sırasında, gerçek zamanlı olarak, tandem yerleştirmenin görüntülenmesinde kısmen önemlidir. Ortogonal radyografiler, radyoopak işaretleyicilerle işaretlenmiş vajinal aplikatörlerin servikse yakınlığını saptamak için kullanılabilir. Alternatif bir yaklaşım ise, manyetik rezonans görüntüleme (MRG) ya da bilgisayarlı tomografi (BT) ile intraoperatif aksiyel görüntüleme uygulamasıdır. Aşağıda bu görüntüleme tekniklerinin avantajları tartışılmıştır.
- *Fizik uzmanlığı.* Brakiterapi tedavi planlaması fizik desteği gerektiren bir disiplindir. Uygulama için gerekli uzmanlığa sahip bir fizikçinin varlığı önemlidir.

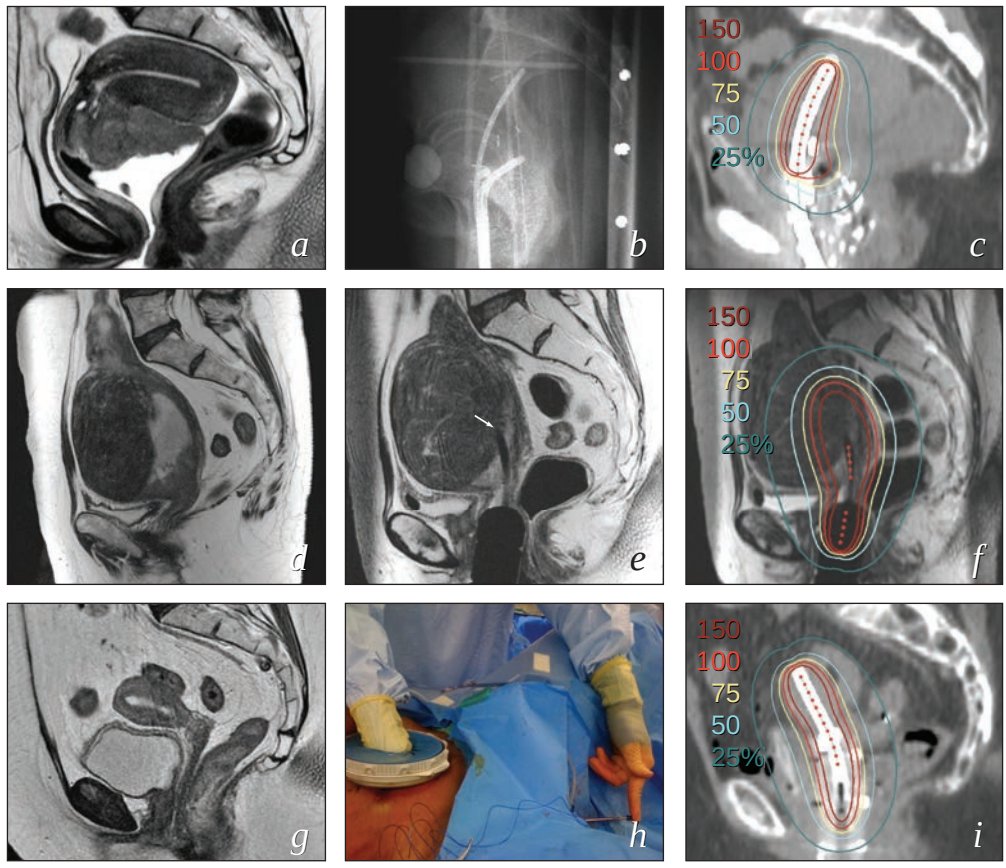

ŞEKİL 8.1 Başlangıçtaki görüntüleme, brakiterapi için özel hazırlık gerektiren vakaları belirleyebilir. Şekilde gösterilen üç hasta, brakiterapi için zorluklar içerebileceği öngörülen nadir görülen anatomik özelliklere sahiptir. İlk hasta *(a–c)* serviksin arka kısmını tutan bir bulky hastalığa ve esasen sakral çukurda yerleşmiş retrofleks uterusa sahiptir *(a)*. Brakiterapi öncesi yapılan MRG'de mükemmel yanıt gözlenmiş ama uterus pozisyonu değişmemiş ve brakiterapi sırasında doğal pozisyonuna getirilememiştir. Ancak, alışılmadık bir brakiterapi uygulaması *(c)* mükemmel şekilde serviksin arka kısmının da uygulama içine katılmasını sağlamıştır. Bu bölümün yazılması sırasında hasta 3 yılda herhangi bir hastalık bulgusu göstermemiştir. İkinci hastada *(d–f)* servikal kanser ve parametrial tutulum ile tıkanan bölgenin üzerinde pyometra ile birlikte büyük bir myom vardı (*d* ve Şekil 4.7). Myomun brakiterapi aplikatörünün optimal yerleştirilmesini engelleyeceği öngörülmüştür. Pelvik radyoterapi sonrası MRG kılavuzluğunda brakiterapi düzenlenmiştir. Hastaya definitif brakiterapi mi ya da histerektomi sonrası düşük doz uygulama mı yapılması konusu da tartışılmıştır. 5. haftada, MRG ve anestezi altında muayene sonucunda neredeyse tam tümör yanıtı gözlenmiştir. PDR brakiterapi uygulanmış ama tandem myomdan öteye geçememiştir *(ok, e)*. Minimal dwell zamanı pozisyonların rektuma yakın konumlanmasına olanak sağlamıştır. Toplam HRCTV D90 ve D_{2cc} rektal dozları sırasıyla 73 ve 68 Gy'dir. Dört hafta sonra *(f)* histerektomi uygulanmıştır. Üçüncü hasta *(g–i)* dar bir vajene ve servikse yerleşen küçük bir tümörle beraber ufak bir uterusa sahiptir. Parametrium ve vajinal forniks invaze olmuştur *(g)*. Eksternal radyoterapi sonrası servikal os gözlenememiş ve uterusu görüntülemek için yapılan başlangıç ultrasonografisi başarılı olamamıştır. Cerrah, hastanın histerektomi için kötü bir aday olduğunu düşündüğü için, uterus ultrasonografisi için ikinci bir deneme yapılmıştır. Jinekolojik onkoloğun yaptığı 4 cm'lik insizyonu kullanarak, radyasyon onkoloğu, elini pelvise sokup, serviksi işaret parmağı ve başparmak arasında tutmuş ve diğer elini (sol) kullanarak başarılı bir şekilde tıkalı kanal boyunca tandemi yerleştirmiştir *(h)*. Hasta tek seferde 66 saatlik tedavi almış ve A noktası sadece 63 Gy almasına rağmen HRCTV D90 dozu 85 Gy'ye gelmiştir. Mesane ve rektumun D_{2cc} dozları sırasıyla 63 ve 60 Gy'dir.

JİNEKOLOJİK BRAKİTERAPİ APLİKATÖRLERİ

İntravajinal Aplikatörler

Tek Kanallı Vajinal Silindirler

Tek kanallı vajinal silindirler, vajenin tüm yüzeyinin benzer tedavi dozu alması istendiğinde faydalıdır. Aplikatör yüzeyinden olan mesafe arttıkça dozdaki hızlı düşüş sebebiyle, intrakaviter silindirler 4 ila 5 mm'den daha fazla derinliği olan tümörlerin tedavisinde uygun değildir.

Histerektomi sonrası vajene yerleştirilen vajinal silindirler kubbe şeklinde bir apikal yüzeye sahiptir. Bu kubbe şekilli silindirler, tüm vajen boyunca uzanan bütün halde olabilir ya

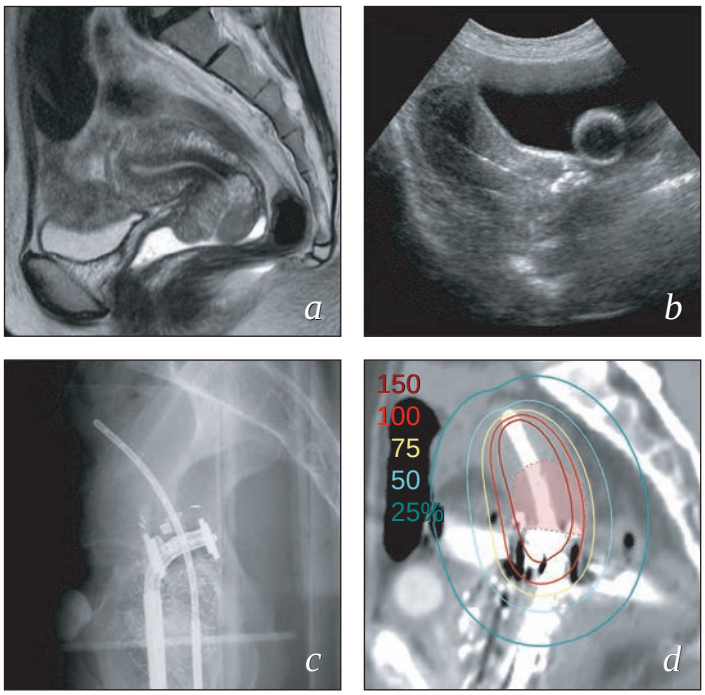

ŞEKİL 8.2 Brakiterapi için farklı görüntüleme araçları kullanılabilir. Başlangıçta çekilen tanısal MR görüntülemelerinin brakiterapi öncesi tekrar değerlendirilmesi uterusun ve uterus kanalının yapısı hakkında değerli bilgi sağlayabilir *(a)*. İntraoperatif ultrason kılavuzluğu uterus hakkında daha iyi bilgi edinilmesini sağlar ve uterusta tandemin uygun yerleştirilmesini doğrulanmasına yardımcıdır *(b)*. Aplikatör yerleştirilmesi sırasında, bazı problemleri elimine etmek için görüntülemeler mutlaka yapılmalıdır. Düz grafiler *(c)* aplikatörün pelvisteki pozisyonu hakkında, aplikatörün serviksle ilişkisi hakkında (üç adet platin referans işaretleyici) ve tandem ile ovoidler arasındaki ilişki hakkında değerli bilgiler verir. Bu vakada pozisyon mükemmeldir. BT ya da MRG ile görüntü temelli tedavi planlaması aplikatör ve çevresindeki dokular arasındaki ilişki ile ilgili çok daha kesin bilgi sağlamaktadır *(d)*.

da istenilen uzunluğu sağlayabilmek için vajinal silindirlerin birleştirilmesiyle bir kubbe oluşturulabilir.

Endometrium kanserinde histerektomi sonrası vajinal nüks riski olan hastalarda profilaktik tedavi için tek kanallı kubbe şeklindeki vajinal silindirler idealdir (Bölüm 13). Seçilmiş vakalarda ise, servikal ya da endometriyal kanser için postoperatif eksternal radyoterapi sonrası vajen yüzeyine ek doz vermek için kubbeli silindir kullanılabilir (örneğin, **O.S. 10.1, 13.1**).

Üst vajeni içeren primer ya da nüks kanserlerin definitif tedavisi için, eğer hastalık brakiterapi sırasında 5 mm'den daha derin değilse, vajinal intrakaviter brakiterapi de kullanılabilir **(O.S. 11.1)**. Eğer lezyonun derinliği hakkında herhangi bir belirsizlik bulunuyorsa, brakiterapi yapılmadan önce, MRG ya da ultrasonografi ile incelenmelidir. Lezyonun derinliğini kesin olarak saptayabilmek için, MRG ile uyumlu silindir ya da vajinaya konulan bir jel ile yapılan MRG uygulanmalıdır (Bölüm 4).

Vajinal silindirler, uterusu intakt olan hastalarda, vajinaya intrauterin tandem ile birlikte yerleştirilebilir. Silindirler, tipik olarak, dar vajinaya sahip servikal kanserli hastaların tedavisinde ya da yüzeyel vajinal tutulumun bulunduğu alanların tedavisinde kullanılmaktadır. Tekrarlamak gerekirse, kalınlığı 5 mm'den fazla olan hastalık başka bir yöntemle ve genellikle de interstisyel brakiterapi ile tedavi edilmelidir.

Kubbeli vajinal silindirler, farklı vajina genişlikleri ile uyumlu olabilmeleri için, 1.5-4.5 mm arasındaki genişliklerdedirler. Endometriyal kanseri bulunan çoğu hastada, çapı 2.5-3.5 cm arasında olan silindirler, histerektomi sonrası vajinal güdük tedavisi için en iyi uyumu sağlamaktadır. Vajinal silindirlerin yüzeyinden radyasyon dozunun hızlı düşüşü nedeni ile, tedavinin etkinliği silindirlerin kesin uyumuna bağlıdır. Uygun intrakaviter aplikatörün seçilmemesi vajinaya çeşitli sebeplerle daha az doz verilmesine yol açmaktadır:

- Geniş bir vajinaya çok küçük bir silindir yerleştirildiğinde, lateral vajinal mukoza kıvrımları silindire değemeyecek ve sonuçta ilgili bölge belirlenen radyasyon dozundan daha az doz alacaktır. Kubbenin tam olarak yerleştirilememesi, vajinanın bir bölümünün yetersiz doz almasına neden olacaktır (**Şekil 8.3**).
- Posthisterektomi vajinal güdük tedavisi için kubbe şekli yeterli olmaktadır, ancak bazı vakalarda, cerrah vajinaya sütur atmakta ve apikal vajinal insizyon bölgesinin lateral kısımlarında girintiler ya da "tavşan kulağı" şeklinde çıkıntılar bırakmaktadır. Bu girintilerin tabanları kubbenin yüzeyinden uzağa kayabilir ve önemli oranda doz düşüklüğüne neden olabilir. Bu vakaların bazılarında vajinal ovoidler, kubbeli silindirden daha iyi doz dağılımı sağlayabilir. Bu durumlarda görüntü kılavuzluğu özellikle yararlıdır.
- Geniş kubbe varlığında ise silindir vajinal apekse ulaşamayabilir. Özellikle apikal vajina tedavisi gerektiğinde vajina apekste sivrileştiyse, bazen farklı genişlikteki kubbeli ve distal silindirlerin kullanılması gerekebilir.

Çoğu silindirik vajinal aplikatör takılabilir parçalar halinde bulunmaktadır. İntrauterin bir tandemde, aplikatörün uzunluğunu vajina uzunluğuna denk getirebilmek için kubbeye ek silindirler eklenebilir ya da distaline stopper eklenebilir. En azından, aplikatörün distalindeki kaynak veya aktif dwell pozisyonu en az 2 cm ileriye geçecek şekilde olmalı ve vajen mukozasının, yüksek doz alacak şekide aktif kaynağın etrafında çökmediğine dikkat edilmelidir. İdeal olarak, profilaktik vajinal güdük tedavisi için, aplikatörün distal sınırı introitusun

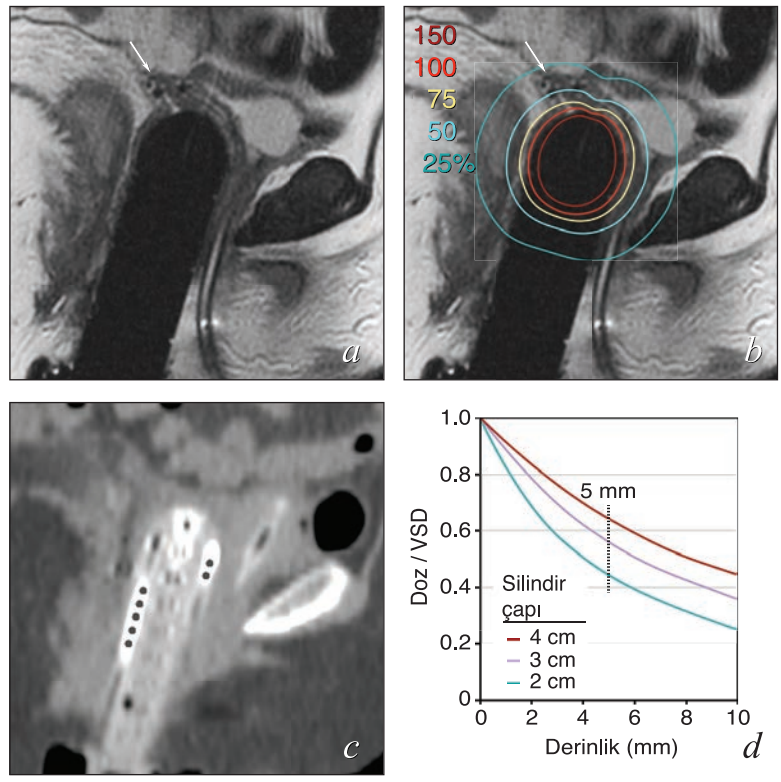

ŞEKİL 8.3 İntrakaviter kubbeli bir silindir yüzeyinden uzaklaştıkça, radyasyon dozu hızla düşmektedir. Bu nedenle, sadece intrakaviter tedavide (interstisyel iğneler kullanılmadan) brakiterapi, kalınlığı 4 ila 5 mm'den daha büyük olan tümörlerin tedavisinde yetersizdir. Kubbeli silindirin vajinal mukozaya iyi oturduğundan emin olmak için çok dikkatli olunmalıdır. Bu vakada, 3 cm çapındaki silindir tamamen yerleştirilememiş ve vajinanın küçük bir parçası kubbe üzerinde katlanmıştır *(ok, a)*. Bu hasta aslında distal vajinal lezyon için tedavi görmüş; ancak, vajinal apex de hedefin içinde kalmıştır. Bu yerleştirme kabul edilemez. *b*'de tipik apikal vajinal tedavinin izodoz dağılımı gösterilmiştir. Vajinal kıvrımdaki dozun, vajinal yüzey dozunun sadece %25-30'u kadar olduğuna dikkat ediniz. BT'de, mukozal kıvrım ve mesane ile kubbe arasındaki ilişki çok zayıf bir şekilde gösterilebilmiştir *(c)*. d'de doz ile (vajinal yüzey dozunun fraksiyonu olarak gösterilmiştir) 2, 3 ya da 4 cm çaplı silindirlerin yüzeyden uzaklığı arasındaki ilişki gösterilmiştir. Silindirin çapı küçüldükçe dozdaki düşüş daha hızlı olmaktadır.

içinde uzanmalıdır. Gros hastalığın tedavisi için ise, silindirler ve kubbe tüm vajinayı doldurmalı ve hedef hacmin distal ucundan en az 2 cm distale uzanmalıdır.

Yüksek doz hızlı tedavi (HDR) süresince kubbenin doğru pozisyonda kalmasını sağlamak için fiksasyon aletleri kullanılabilir (**Şekil 8.4**). Düşük doz hızlı tedavi (LDR) ya da puls doz hızlı tedavi (PDR) alan hastalarda ise, aplikatör labiumlara atılan bir sütürle desteklenmelidir. Perineal halkadan dışarı çıkan vajinal silindirler tedavi sırasında korunmalıdır. Vajinal kubbenin ya da tandemin ve silindirlerin pozisyonu ayaklar litotomi pozisyonundan biraz daha aşağıya alındığında hafifçe kayabilir. Bu nedenle, hasta tedavi pozisyonundayken mutlaka verifiye edici filmler ya da BT taramaları yapılmalıdır.



ŞEKİL 8.4 Tedavi sırasında kubbeli vajinal silindirin vajinal mukozaya temas ettiğinden emin olmak için bir fiksasyon aleti kullanılmaktadır.

Apikal vajinal insizyonun (Bölüm 4) lateral kenarlarına yerleştirilen fiducial işaretleyiciler aplikatör pozisyonunu sağlamaya yardımcı olabilir. Kubbe ile mukoza arasındaki ilişki MRG ile gösterilebilmektedir. BT bunu ancak kabaca gösterir (**Şekil 8.3**).

Çok Kanallı Vajinal Silindirler

Periferal kanalları olan vajinal silindirler yüzeydeki radyasyon dozunun dışa doğru dağılmasını sağlamaktadır. Çoğu vakada bu kanallar kubbenin kendisine ulaşmamaktadır.

Çok kanallı silindirler, tipik olarak, 5-6 kanal içermektedirler ve bu kanallar silindirin yüzeyinden 3-5 mm derinlikte eşit olarak yerleştirilmişlerdir. Ancak, silindirik vajinal aplikatörler en fazla 13 kanal olabilecek şekilde üretilmişlerdir.

Profilaktik vajinal güdük radyoterapisinde, çok kanallı silindirler, tek kanallı silindirlere göre çok az klinik avantaj sağlamaktadır. Tedavi hedefi, yani risk altındaki apikal vajinal mukozada homojen doz dağılımına ulaşmak (Bölüm 13), tek kanallı kubbeli silindirlerle iyi bir şekilde sağlanmaktadır.

Çok kanallı vajinal silindirler, vajenin orta kısmını yüzeyel olarak tutan primer ya da nüks kanserlerin tedavisinde faydalı olabilirler. Çünkü, periferal kanallar genellikle silindir yüzeyinden 5 mm derinlikten daha az derinliğe sahiptirler. Vajinanın ötesindeki dozda gözlenen düşüş çok keskindir: *Tipik olarak periferal kanallardan aplikatör yüzeyinden 5 mm derinlikteki dokulara giden doz, yüzey dozunun %25'idir.* Ayrıca kanalların derinliğine ve aralarındaki mesafeye bağlı olarak, yüzey dozu oldukça heterojen olabilir ve aktive edilmiş kanallar üzerinde sıcak noktalar oluşturabilir. Bu nedenlerle, periferal kanalların, sadece merkezi kanaldan verilen

dozu desteklemek için kullanılması önerilmektedir. Bu da, genellikle, kalınlığı 3 mm'den daha az **(O.S. 11.2, 11.6, 13.3)** lezyonlar ya da interstisyel iğnelerle kombinasyon durumunda **(O.S. 11.3, 11.5, 11.7)** önerilmektedir.

Çok kanallı vajinal silindirler tedavi sırasında aplikatör rotasyonunu önlemek için her zaman uygun bir şekilde sabitlenmelidir.

Vajinal Kolpostatlar ya da "Ovoidler"

Paris'te 20. yüzyılın erken dönemlerinde geliştirilen kolpostatlar aynı zamanda "ovoidler" olarak da bilinmektedirler. Bunlar intravajinal kaynakları mukozadan uzaklaştıran bir çift vajinal aplikatördür ve ideal olarak vajinal fornikslerde servikse yakındırlar. Bu düzenlemenin hedefi lateral parametrial dokulara yüksek doz verirken, anterior ve posterior kiritik dokulara düşük doz vermektir. Daha sonradan ovoidlerin şekillerinde ve kaynak kanallarının açı ve pozisyonlarında düzenlemeler yapılmıştır. İnternal koruma eklenmiş ve yükleme sonrası için manuel ve uzaktan kumandalı yöntemler geliştirilmiştir (**Şekil 8.5**).[3] Günümüzde, bu aplikatörlerin çok sayıda konfigürasyonları bulunmaktadır. Çoğunun "Manchester" ya da "Fletcher" ovoidleri olarak

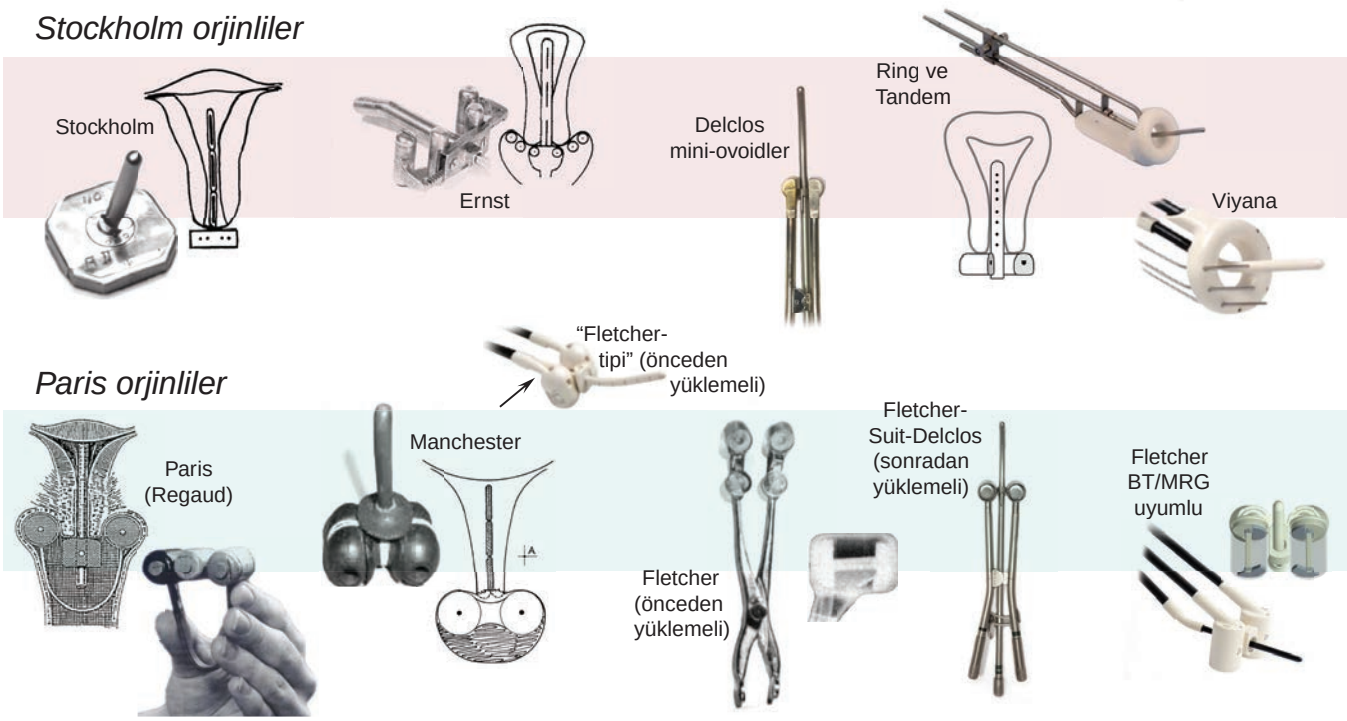

ŞEKİL 8.5 Radyum tedavisinin erken dönemlerinde, Paris ve Stokholm'deki gruplar, serviks kanserinin tedavisinde kullanılan intrakaviter aplikatörlerin dizaynı için iki farklı yaklaşımda bulundular. Bu dizaynlarla, günümüze kadar uzanan iki yaklaşımın başlangıcını oluşturdular. 1930'larda, Stokholm klinisyenleri bir aplikatör geliştirdiler. Bu aplikatör, dikdörtgen vajinal plak yüzeyinin birkaç milimetresi içindeki vajinal kaynakları pozisyonlamaktadır. Bu aplikatör kolaylıkla yerleştirilmektedir, ancak, parametrial hastalığın tedavisi için çok yüksek vajinal mukoza dozlarına gereksinim duyulmaktadır. 1960'lar ve 1970'lerde çok popüler olan Ernst aplikatörü ve modern ring aplikatörü bu Stockholm orjininin torunlarıdır. Ancak, sabit tandem uzunluğu ve mukoza yüzeyine yakın vajinal kaynaklar nedeni ile bu kompakt sistemler paraservikal dokulara sadece orta düzeyde radyasyon dozu ulaştırma eğilimindedirler. Bu sebeple, klinisyenler bazen, bulky tümör tedavisinde ring aplikatörlerle tedavi ederken, daha iyi parametrial doz sarışı sağlamak için interstisyel iğneler yerleştirmektedirler.

Ayrıca, 1930'larda, Paris'teki Radyum Enstitüsü'nde, Regaud bir sistem geliştirdi. Vajinal kaynakları vajinal yüzeyden daha uzağa yerleştirdi (yaklaşık 10 mm). Bunu lateral dokulara verilen dozu iyileştirmek için ters kare yasasını kullanarak yaptı. Manchester'da, araştırıcılar, bu düzenlemeyi modifiye ederek tandem uzunluğunun ve ovoid çaplarının daha fazla kişiselleştirilmesini sağladılar. Bu buluşla, Stockholm yaklaşımı ile verilebilen parametrial dozlardan daha fazlasının verilebilmesi sağlandı. Manchester grubu, ayrıca, A noktası konseptini geliştirdi. Ancak, bu referans dozun, normal doku komplikasyonları riskini gösterdiği düşünüldü. Tümör dozunun bir ölçüsü olarak düşünülmedi.

1950'lerde, Gilbert Fletcher yenilikçi bir aplikatör geliştirdi. Bu, korumalı silindirik kolpostatlar ile birlikte ayarlanabilir tandemli bir çift aplikatördü. Manchester sisteminin bu modifikasyonları, büyük tümörlerin ve derin parametrial dokuların tedavisini, kritik doku tolerans limitlerini geçmeden tedavi edilebilme yeteneğini daha da geliştirdi. Son yıllarda Fletcher aplikatörü; sonradan yükleme, uzaktan kumandalı sonradan yükleme ve çok yakın zamanda da BT ya da MRG kılavuzluğunda brakiterapi için modifiye edilmiştir. Şu da not edilmelidir ki, bazı "Fletcher tipi" olarak isimlendirilen aplikatörlerin şekli Manchester ovoidlerine daha yakındır ve internal korumaları yoktur. Bu dizayn Fletcher ve takımının dizayn ettiği tüm kolpostatların anahtar özelliğidir. Ayrıca MD Anderson, Delclos mini-ovoidlerini geliştirmiştir. Bunlar, Fletcher ovoidlerine uygun olmayan vajinaları olan hastalar için yapılmışlardır. Mini-ovoidlerin geometrisi ring aplikatöre benzer, ancak, ayarlanabilir tandem ve vajinal kaynaklar ile aplikatör yüzeyi arasında biraz daha fazla mesafenin olması ile farklılık gösterir.

isimlendirilmesine rağmen, bunlar, Manchester ya da Dr. Fletcher tarafından geliştirilenle küçük benzerlikler göstermektedirler. Bu nedenle, spesifik klinik uygulamada hangi tip aplikatörün en iyi uyumu gösterdiğini belirlemek için kişisel özelliklere bakmak her zaman tercih edilmelidir.

Vajinal kolpostatları çevreleyen radyasyon dağılımını etkileyen anahtar özellikler aşağıda sıralanmıştır:

- *Kaynak kanallarının açısı intrauterin tandem ile karşı karşıya gelir.* Çoğu kolpostatlar 2 cm uzunluğundaki tüpteki kaynağı pozisyonlamak için ya da kaynak hattının vajina ve uterus eksenine hemen hemen dik olmasını sağlamak üzere dizayn edilmişlerdir (**Şekil 8.5**). Bu uyarlama kaynak anizotropi etkisinin avantajını kullanarak ve lateralde kalan yapıların rektum ve mesanenin aldığı dozun azaltılmasını sağlar. Bunun aksine, vajinal eksene paralel olarak yerleştirilen kaynak kanalına sahip kolpostatlar bu kritik dokuları daha az korumaktadır. Bu tip kolpostatlara bir örnek Henschke aplikatörüdür. Erken dönem sonradan yükleme aplikatörüdür ve orijinal olarak Memorial Sloan Kettering'de geliştirilmiştir. Günümüzde hala birkaç şekli bulunmaktadır.
- *Kolpostatın şekli.* 1930'larda Manchester'da geliştirilenler gibi erken dönem kolpostatlar tamamen ovoiddi. 1950'lerde, Fletcher; silindirik ovoidi geliştirdi ve radyasyon kaynağı ile rektovajinal septum arasında daha büyük bir mesafe oluşturdu ve vajinal koruma ile uyumu sağladı. Bu aplikatörler Birleşik Devletler'de yıllarca en popüler aplikatörler olmuştur. Erken dönemdeki korumalı aplikatörlerin tüm ana özelliklerini taşıyan Fletcher- Williamson aplikatörü, 2000'li yıllarda, sonradan yüklenen ünitelerde uzaktan kumanda kullanımı için geliştirilmiştir. Son yıllarda, Manchester ovoidlerine benzer korumasız ovoidlerin kullanımında bir artış gözlenmektedir. Bunların vajinaya yerleştirilmeleri daha kolaydır ancak gerçek Fletcher ovoidlerine göre şekilleri, korumasız oluşları ve diğer özellikler nedeniyle aktiviteleri daha düşüktür (**Şekil 8.5**).
- *Kolpostatın büyüklüğü.* Çoğu kolpostat, çapları 15-30 mm arasında değişen farklı büyüklüklere sahiptir. Tarihsel olarak, klinisyenlerin vajina ile uyum sağlayabilecek en büyük ovoidleri kullanmaları; büyük ovoidlerin daha yoğun şekilde yüklenebilmesi ve 2 cm'lik ovoidlere göre daha fazla lateral penetrasyon dozuna sahip olmaları sebebiyle önerilmektedir. Ayrıca, 25-30 mm ovoidler, daha geniş vajinal yüzey alanını yüksek doz radyasyonla ışınlamaktadırlar. Kemoradyoterapinin kullanıma başlanması ile, brakiterapi ile serviks genellikle küçülmekte ve 2 cm'lik ovoidler çoğunlukla yeterli olmaktadır. 2 cm'lik Fletcher-Suit-Delclos ovoidleri ile uyum sağlamayan dar vajinalarda kullanılmak üzere mini-ovoidler dizayn edilmiştir (**Şekil 8.5**). Benzer kaynak yüklemeleri ile birlikte, mini-ovoidlerin yüzeyindeki doz, 2 cm'lik Fletcher-Suit-Delclos ovoidinin yüzeyindeki dozdan iki-üç kat fazladır. Bu nedenle ve mini-ovoidlerin internal korumalarının olmaması nedeni ile, mini-ovoidler 2 cm'lik Fletcher-Suit-Delclos ya da Fletcher-Williamson ovoidlerinin aktivitesinin yarısı kadar aktivite ile güvenli bir şekilde uyum sağlayabilir.
- *İnternal korumalar.* İnternal koruma zırhları 2 cm'lik Fletcher, Fletcher-Suit ve Fletcher-Suit-Delclos kolpostatlarının tüm varyasyonlarının ayırıcı özelliği olmuşlardır. İnternal korumaların rektum ve mesaneye verilen dozu %25 oranında azalttığı gösterilmiştir.[4] Günümüzde "Fletcher" ya da "Fletcher tipi" ovoidler olarak pazarlanan aplikatörlerin çoğu internal koruma zırhına sahip değildir ve gerçek Fletcher kolpostatlarının ana özelliklerini göstermezler.
- *Kaynak kanal pozisyonu.* Uzaktan kumandalı sonradan yüklemeli aplikatörlerin şekillerindeki sınırlamalarla uyum sağlamak için, bazı modern ovoidler, ovoidin merkezinden geçmeyen kaynak kanallarına sahiptirler. Kaynak, ovoidin merkezinden çok posteriorda ve yüzeye yakın yerleştirilmiştir. Bu durum, özellikle de görüntü kılavuzluğu kullanılmadığında, vajinal mukozanın bazı bölümlerine ve rektuma umulandan daha fazla doz verilmesine yol açabilir.
- *Ovoidlerin seperasyonu.* Herhangi bir kaynak yüklemesi için, kaynaklar arasındaki mesafe azaldıkça mesane ve rektuma verilen doz belirgin bir şekilde artmaktadır. Ancak, ovoidlerin fazla uzaklaştırılması distal servikse olan doz dağılımında soğuk nokta oluşturur.
- *MRG ve BT uyumluluğu.* Fletcher-Suit-Delclos ovoidleri (ve uzaktan sonradan yükleme için dizayn edilen Fletcher-Williamson ovoidleri) MRG ile uyumlu değildirler ve BT'de artefakt oluşturmaktadırlar. Biz, MD Anderson'da, demir içermeyen metalden yapılmış yerleştirilebilen korumaları olan yeni bir aplikatör kullanmaktayız.[5] Bu koruma zırhları, ovoid korumalarının dozimetrik faydalarını ortadan kaldırmadan, yüksek kaliteli BT ve MRG görüntülerinin alınabilmesini sağlamaktadırlar (**Şekil 8.6**). Çok yakın zamanlarda, içinden interstisyel iğnelerin servikse geçebildiği bir geçiş yolu bulunan korumasız ovoidler geliştirilmiştir.[6]

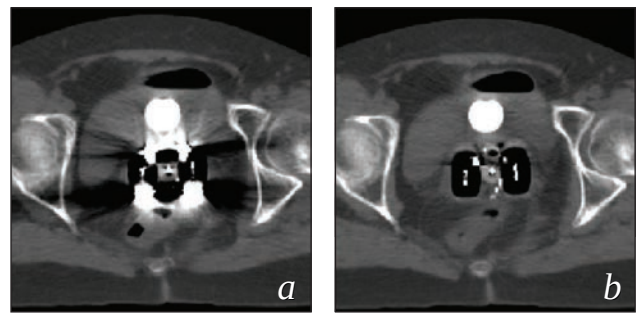

ŞEKİL 8.6 Korumalı Fletcher ovoidlerinin dezavantajı, koruma zırhı tarafından oluşturulan BT artifaktlarıdır (Şekil 8.2.d). Bu problemin üstesinden gelmek için yerleştirilebilen korumaları olan ovoidler geliştirilmiştir. Bunlar, BT sırasında, görüntü alınan düzlemden kaydırılabilmektedirler. Sol tarafta *(a)*, BT çekimi boyunca tedavi pozisyonundaki koruma zırhlarıyla beraber alınan aksiyel görüntü verilmektedir. Sağda ise korumaların önce anteriora ve sonra posteriora kaydırılarak BT ekseninin dışında kalmalarının sağlandığı görüntü gösterilmektedir *(b)*. Ovoidler ayrıca MRG ile de uyumludurlar.

Ring Aplikatörleri

Ring vajinal aplikatörler, serviks tedavisinde kullanılan vajinal aplikatörlere bir alternatif olarak geliştirilmişlerdir. Mini-ovoidler gibi, ring aplikatörler de, erken Stockholm aplikatörleri ile benzer geometriye sahiptir (**Şekil 8.5**). Ring aplikatörlerin yerleştirilmesi tandem ve ovoid implantlara göre; sadece iki parçadan oluşmaları ve sabit geometrileri olması nedeniyle daha kolaydır. Ring aplikatörlerin dezavantajı, sabit uzunluktaki tandemlerle kombine edilmeleridir (genellikle 2 cm'lik artışlarla bulunmaktadırlar). Ayrıca tandemler oldukça düzdür ve bu dizayn belirgin bir şekilde eğilmiş olan uterusa yerleştirildiğinde perforasyonu kolaylaştırabilir. Kaynak kanalının vajinal mukozaya mesafesi çok kısadır ve bu sebeple daha derinlerde aynı dozun verilebilmesi daha fazla vajinal yüzey dozu oluşmasına yol açmaktadır. Sonuç olarak, ringin kaudal tarafı ışınlanmış bir kaynak dizisine sahiptir. Bu da, eğer vajina yeteri kadar retrakte edilmezse, kaynak kanalı ile doğrudan temasına neden olmaktadır. Bu nedenlerden dolayı, çoğu vakada biz ring yerine ovoidleri tercih etmekteyiz.

İntrauterin Tandem

Tandem, içi boş bir tüptür ve endoservikal ve endometriyal kanallarda tek bir hat halinde kaynaklarla uyum sağlamaktadır. Tandemler tipik olarak 3-6 mm çapa sahiptirler. Daha kalın tandemlerin uterin kaviteye yerleştirilebilmeleri için genellikle servikal dilatasyon gerekmektedir. Uygulamanın uterusu perfore etme olasılığı düşüktür. Bu nedenle, belirgin şekilde eğilmiş uterusu bulunan ya da ince uterin duvarı olan hastalarda bazen tercih edilmektedirler.

Tandemler, aplikatör tipine bağlı olarak, sabit ya da ayarlanabilir uzunluklara sahiptirler. Sabit uzunluğa sahip tandemlerin çoğunun distal kısmı oldukça düzdür ve bizim deneyimlerimize göre, aplikatörler optimal yerleştirmeye pek uygun değildir. Ayrıca sabit uzunluk intrauterin tümörün tamamını kapsama konusunda risk oluşturabilirler. Örnek olarak, 5.5 cm'lik endometriyal kanalı olan bir hasta 6 cm'lik bir tandemle uyum sağlayamayacağından, 4 cm'lik bir tandem kullanılabilir. 4 cm'lik bir tandem çok küçük bir servikal tümör için yeterli dozimetrik kapsama sağlayabilirken, uterusa uzanan fıçı şeklindeki bir tümöre yeterli tedaviyi veremeyebilir.

Özellikle bir ring aplikatörü ya da mini-ovoidlerle kısa tandem kombinasyonu, kompakt bir sistem oluşturmaktadır ve bu kombinasyon oldukça düşük aktivite sağlamaktadır. Sonuçta paraservikal dokulara normal doku toleransı limitlerini aşmadan doz verilebilmesini sınırlamaktadır. Bizim deneyimlerimize göre, devamlı bir kavise ve ayarlanabilir uzunluğa sahip bir tandeme pozisyon vermek daha kolaydır ve uterusun doğal kavsine daha iyi uyum sağlamaktadır. Ayarlanabilir tandemler, tandemi istenilen uzunluğa güvenli bir şekilde hareket ettirebilmek için bir tutaca gereksinim duymaktadır.

İnoperabl endometriyal kanseri olan hastalarda tandemin endometriyal kanalın sonuna kadar uzanması kritik bir durumdur. İnoperabl endometriyal kanseri olan hastalar sıklıkla genişlemiş bir endometriyal kanala sahiptirler ve bu da tek bir tandemle tam doz tedavi vermeyi zorlaştırabilmektedir. Bu durumlarda birbirinden bir miktar açılan iki adet tandem kullanılabilir. Rotte "Y" aplikatörü bir vajinal silindir ile korunmuş iki adet tandeme sahiptir. Bu aplikatörler seçilmiş hastalarda yararlı olabilir. Bu hastalar oldukça düşük vücut kitle indeksi ve çok genişlemiş uterusu olan hastalardır. Ancak, inoperabl endometriyal kanseri olan obez kadınlarda, aplikatörlerin bağlantıları proksimal vulvaya düşme eğilimindedir ve bu şekilde de vajinal sıvılarla kolaylıkla kontamine olmaktadır.

İnterstisyel İğneler

İntrakaviter tedavi yöntemlerinin, yakındaki normal dokularda tolerans sınırlarını geçmeden, derin dokulara yeterli doz sağlayamadığı durumlarda interstisyel iğneler kullanılabilir. Sıklıkla intrakaviter tedaviyi desteklemek için kullanılmaktadırlar. İnterstisyel iğneler tipik olarak 1-2 mm çapındadır ve yumuşak dokulara doğrudan batırılabilecek kapalı uçları vardır. Ortadaki tıkaç iğnenin içini vücut sıvılarından korur ancak iridyum kaynakları yerleştirildiğinde ya da iğneler uzaktan kumandalı sonradan yükleme cihazlarına bağlandığında çıkarılır.

İnterstisyel iğneler ayarlanabilir bir göbek ile kullanılmaktadır. Bu göbek, bir tornavida seti kullanarak iğneyi güvende tutmaktadır. Bu bölümde daha sonra da tartışılacağı gibi, göbek, iğneyi transperineal yerleştirme sonrası da perinede güvende tutmaktadır.

İnterstisyel iğneleri düzenli yerleştirebilmek ve kılavuz olması için çok çeşitli templeytler dizayn edilmiştir.

- *Perineal templeyt.* Bu templeytler merkezi bir boşluğu olan (vajinal boşluğa yerleştirmek için) ve eşmerkezli daireler içinde düzenlenmiş daha küçük deliklerden oluşan, plastik bir plakadan oluşmaktadır. Templeyt perineye sütüre edilmekte ve merkezi obturator vajinaya yerleştirilmektedir. Hedefin (genellikle serviks ve apikal vajen) iğneler yerleştirilirken ya da bacaklar litotomi pozisyonundan aşağı doğru alınırken yer değiştirmesini önlemek için servikse ya da apikal vajene bir sütür konularak plakaya bağlanmalıdır. Günümüzde piyasada bulunan templeytler Martinez Universal Perineal İnterstisyel Templeyt (**Şekil 8.7**) ve Syed-Neblett kalıbıdır. Perineal kalıbın bir dezavantajı şudur: Kalıbın kendisi iğne yerleştirilmesi sırasında tümörün incelenmesini engellemektedir. Bu tip implant yerleştirilirken direkt görüntü kılavuzluğu ya da laparoskopik yardım kullanılması önerilmektedir.
- *İğne kılavuzlu vajinal aplikatörler.* Yakın zamanda, bir ring ya da ovoid aplikatörden servikse interstisyel iğne yerleştirilmesini sağlayan dizaynlar geliştirilmiştir (**Şekil 8.5**).[6] Bu aplikatörler, özellikle lokal ileri kanserlerde kompakt intrakaviter aplikatörler (örneğin tandem ve ring) kullanıldığında, paraservikal dokulara doz verilmesini destekleyebilir.

İnterstisyel vajinal brakiterapi gereken çoğu vakada, biz, intrakaviter aplikatörlerle kombine olarak serbest el tekniği ile yerleştirilen iğneler kullanmaktayız. Bölüm 11'de serbest el kullanımı ile uygulanan vajinal implant ile templeyt kılavuzluğunda uygulanan vajinal implantların avantaj ve dezavantajları tartışılacaktır. Aşağıda interstisyel iğnelerin yerleştirme süreci detaylı bir şekilde açıklanmıştır.

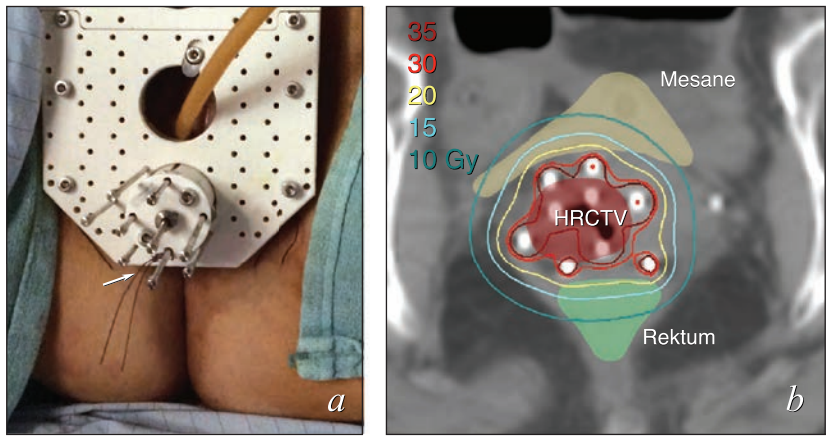

ŞEKİL 8.7 Bu vakada, servikal güdüğe yakın ve vajinal forniksten kaynaklanan primer vajinal adenokarsinom tedavisinde interstisyel templeyt kullanılmıştır. 50 Gy eksternal RT ve eş zamanlı kemoterapi ile %50 yanıt sağlanmasına rağmen, tümör hala 7-8 mm kalınlıktaydı. Servikal güdüğe *(ok, a)* bir sütür yerleştirilip iğne aspirasyonu sırasında klemple tutuldu ve templeyt iğnelerinin birine bağlandı ve böylece tümörün tedavi sırasında merkezi silindire yakın olması sağlandı. Laparoskopi kılavuzluğu altında, periton boşluğuna ulaşana kadar tümör boyunca dokuz iğne yerleştirildi. Yüksek riskli hedef hacmi (HRCTV) için D90 değeri 32 Gy (toplam tümör dozu, 82 Gy) idi. Rektum ve mesane için toplam D_{2cc} dozları sırasıyla 65.4 ve 66.4 Gy olarak belirlenmiştir.

APLİKATÖRÜN YERLEŞTİRİLMESİ

Anestezi

Aplikatörün yerleştirilmesi sırasında önerilen sedasyon tipi; uygulama ile oluşabilecek ağrının seviyesine, aplikatörün pozisyonunun optimize edilmesi için gerekli gevşeme ihtiyacına ve anestezi altında muayene koşullarına bağlıdır.

Vajinal güdük tedavisi için kubbeli silindirin yerleştirilmesi sırasında herhangi bir sedasyon gerektirmez. Bu uygulamada yerleştirme nedeni ile oluşan rahatsızlık, nadiren normal pelvik muayenenin verdiği rahatsızlıktan daha fazla olmaktadır. Ancak, biz sıklıkla brakiterapi öncesi genel anestezi altında muayeneyi; vajinayı kapsayan gros tümörü tedavi edeceksek, PDR ya da LDR brakiterapi uygulanacaksa ve aynı zamanda silindir yerine sütüre edilecekse yapıyoruz.

İntrauterin aplikatör yerleştirilmesi sırasında genellikle anestezi gerekmektedir. İnterstisyel iğnelerin yerleştirilmesi için ise anestezi her zaman gereklidir.

Anestezi seçenekleri arasında monitorize edilerek yapılan, epidural ya da spinal anestezi ve genel anestezi bulunmaktadır. Bazı olgularda, tıbbi komorbiditeler herhangi bir solunum depresyonuna ya da bölgesel anesteziye engel olduğunda paraservikal blok intrakaviter yerleştirme sırasında yardımcı olabilir. Çoğu vaka için ise, biz, genel anestezinin maksimum hasta konforu ve brakiterapi aplikatörünün yerleştirilmesi için en iyi koşulları sağladığını düşünmekteyiz.

Bazı kliniklerde, intrauterin brakiterapi aplikatörleri sadece anestezi altında yerleştirilmektedir. Monitorize anestezi altında kalıcı intrauterin katater yerleştirilmesi (örneğin Smit kolu) uterus sondajı ve aplikatör yerleştirmeyle ilişkili ağrıyı azaltabilir ve yardımcı olabilir. Ancak, bazı vakalarda, hastayı tamamen rahatlatmak ve uygulama sırasında rektum ile mesanenin optimal yer değişimini sağlamak için anestezi gerekmektedir. Aplikatör yerleştirilmesi sırasında oluşan ağrı yönetimi için spinal ya da epidural anestezi kullanılabilir. Ancak genel anestezi ya da monitorize anesteziye göre indüksiyon ve iyileşme süreleri daha uzundur. Genel anestezinin kontrendike olduğu pulmoner hastalıklar gibi bazı durumlarda spinal anestezi genel anesteziye bir alternatiftir.

Fiducial İşaretleyici Yerleştirilmesi

Fiducial işaretleyiciler; uygulama sonrası görüntülemede, yumuşak doku işaretlemelerine yardımcı olmak üzere anestezi altında muayene sırasında yerleştirilebilir. Serviks kanserli hastalarda platin ya da altın işaretleyiciler saat 12 ve 6 hizasında yerleştirilerek serviksin ön ve arka dudaklarını belirlemek için kullanılabilir.[7] Bu işaretleyiciler vajinal aplikatörün serviks ile aynı düzeyde olduğundan emin olmak için kullanılmaktadır (**Şekil 8.2**). Vajinayı içeren kanserli hastalarda fiducial işaretleyiciler hastalığın periferik sınırlarına yerleştirilir ve böylece tedavi planlaması sırasında hedef hacmin net olarak tanımlanmasına yardımcı olur. İdeal olarak, vajinal hastalık eksternal radyoterapi öncesinde fiducial işaretleyicilerle ayırdedilerek mukozal yayılımın başlangıçtaki düzeyi kaydedilmelidir (Bölüm 4 ve 11).

İntrauterin Tandemin Yerleştirilmesi

İntrauterin tandemi yerleştirmeden önce uterus ultrasonografisi yapılmalıdır. Bu uygulama, özellikle osu tıkayan ya da endoservikal kanalda tıkanıklığa neden olan yoğun tümör içeriği bulunan hastalarda, jinekolojik onkologlar için bile zor olabilir. Ancak, bizim deneyimimizde, vakaların %99'undan fazlasında uterus ultrasonu başarı ile yapılabilmektedir.

Tüm vakalar için transabdominal ultrasonografi kılavuzluğu şiddetle önerilmektedir (**Şekil 8.2**, **O.S. 10.3**). Optimal bir görüntüleme için mesane bir foley kateter ile 200 ila 300 cc izotonik solusyon ile doldurulmalıdır. Ultrason kılavuzluğu; sadece prob ve tandemin yerleştirilmesi sırasında gerçek zamanlı kılavuzluk için değil, ayrıca tandemin ucunun

kavitede doğru pozisyonda olduğundan emin olmak içinde yararlıdır. Biz genellikle tandemin fundustan birkaç milimetre daha kısa olmasını sağlıyoruz. Ancak, intrauterin hastalığı kapsayabilecek kadar yeteri uzunluğun da bulunması gerekir.

Uterusun başarılı bir şekilde incelenmesi için aşağıdaki ek adımlar yardımcı olabilir:

- Eğer MRG yapıldıysa, uterus ultrasonu öncesinde MR görüntüleri tekrar gözden geçirilmeli ve uterin kanalın uzunluğuna ve pozisyonuna özel olarak dikkat edilmelidir.
- Osun lokalizasyonu için dikkatli bir parmak muayenesi çok yararlı olabilir. Servikal osun gözle görülmesinden çok hissedilmesi daha kolaydır. Bu durum özellikle serviks nekrotik tümör ile invaze olduysa önemlidir.
- Uterus perforasyonunun en sık nedeni ciddi olarak distorsiyone uterusta çok düz bir probun kullanılmasıdır. Çoğu vakada, probun distal ucunun yaklaşık 20 -30 derece eğik olması önerilmektedir. Bu durum probun endoservikal kanalda fleksura boyunca geçişini kolaylaştırmaktadır.
- Prob ya da tandemin ucu servikal kanala girdikten sonra, tüm donanımın (spekulum, retraktörler) vajinadan çıkartılması kanalın yöneliminin bulunmasını çok daha kolaylaştırmaktadır. Daha fazla ilerleme hissederek ve ultrasonografi ile olmaktadır. Serviksin doğrudan gözle görülmesi fayda sağlamamaktadır. Özellikle vajina dar olduğunda, retraktörler manevra kabiliyetini sınırlamaktadır.
- Bazı vakalarda, eğer uterus fazla mobil ise, servikse bir dişli pens yerleştirilmesi yararlı olabilir. Bu, uterusu düzleştirmekte ve prob yerleştirilirken karşı traksiyon uygulamasına izin vermektedir.
- Endoservikal kanal tamamen tıkanmadığı sürece ki bu durumda uterus kavitesinde sıvı bulunmaktadır, uterusun incelenmesi için oldukça az kuvvete gereksinim vardır. Tipik olarak, kanal, ultrason kılavuzluğunda hafif bir basınç uygulanarak manevra ve geçiş açısının ayarlanması ile bulunabilir.
- Smit sleeve kullanıldığında bile doğru bir yerleştirme garanti edilemez. Alt uterus segmentinde ve hemen Smit sleeve üzerinde beklenmeyen perforasyon gelişen birkaç vaka gördük.

Eğer 5 ya da 6 mm çapında bir tandem kullanılacaksa, kanal bulunduktan sonra serviks dilatasyonu yapılmalıdır. Serviksin gevşemesi için her dilatatör bir dakika yerinde bırakılmalıdır. Sonuncusu çıkarılır çıkarılmaz diğeri yerleştirilmelidir. Tandemin uzunluğu uterus ultrasonografisine göre seçilmektedir. Daha sonra tandem uterin kanala yerleştirilmeli ve eğer bir tane kullanıldıysa, kenarlarının servikse karşı düz durduğundan emin olunmalıdır.

Uygulama bittikten sonra intrauterin tandemin doğru bir şekilde yerleştirildiği, her zaman ve özellikle ultrasonografik görüntülemenin kalitesi kötüyse, BT ya da MRG ile kontrol edilmelidir.

Intravajinal Aplikatörlerin Yerleştirilmesi ve Tamponlama

Tandem yerine yerleştirildikten sonra vajinal aplikatörler yerleştirilir. Ovoidler servikse karşı aynı düzlemde ve serviksin merkezinde yerleştirilir. Çoğu vakada, ovoidler tandem tarafından ikiye bölünür. Ancak, eğer tümör ön ve arka kısımları içerirse ovoidler ikiye bölünmüş pozisyondan birkaç milimetre kayabilir. Ringler vajinal apekse gelene kadar ilerletilir ve tandemi sabit tutar. Ardından rektum ve/veya mesaneyi intravajinal kaynaklardan uzaklaştırmak için vajinaya balonlar, tamponlar ya da retraktörler yerleştirilir. Vajinada tamponlama ya da retraksiyon olmadan tedaviye başlanmamalıdır. Eğer rektum ya da mesane vajinal aplikatörlerin etrafından sarkarsa, aplikatörler kritik dokulara hasar verme riski olmaksızın yüklenemezler.

Vajinal tamponlamanın en fazla esneklik sağlayan ve mesane ile rektum dozunu minimuma indiren en etkili yöntem olduğunu bulduk. Sulfa ya da Premarin (yoğunlaştırılmış östrojen) krem emdirilmiş ve merkezinde bir radyoopak işaretleyici bulunan gazlı bez, ovoidlerin arasından tandemin ön ve arka kısımlarına yerleştirilir. Eğer boşluk izin verirse ovoidlerin etrafına da konur. Ovoidlerin ya da ringin distaline, vajina perineal ringe kadar dolana dek ek tamponlama yapılır. Tamponlar eklendikçe, retraktörler aşamalı olarak çıkarılır. İşlem sırasında tamponların çıkmamasına ve retraktörlerin çıktıkları boşluğu doldurmamasına dikkat edilmelidir. Çok büyük vajeni olan hastalarda, serviks boyunca sütür atılarak ve klemple tutularak serviksin pozisyonunun bozulması önlenir ve tamponlama sırasında karşı traksiyon uygulanır (**Şekil 8.8**).

MRG eşliğinde planlama yapılacaksa, vajina tamponlarına ultrason jeli emdirilir ve serviksteki kontrast en yüksek dereceye çıkarılır (**Şekil 8.9**).[8] Eğer vajinada silindirler kullanılacaksa; tandem uterusa yerleştirildikten sonra silindir eklenmelidir. Tandem, asla silindirler yerleştirildikten sonra yerleştirilmemelidir. Aksi durumda çok yüksek olasılıkta uterus perforasyonu riski gelişir. Distal tutaç ise silindirleri yerinde tutmak için yerleştirilir.

Aplikatöre pozisyon verildikten sonra, tedavi sırasında aplikatörün serviks dışına doğru yer değiştirmesini önlemek için aplikatör sabitlenmelidir. Eğer PDR ya da LDR tedavisi uygulanacaksa ya da hasta aynı aplikatörle birden fazla HDR tedavi alacaksa; labiaları yakınlaştıracak sütürlerle ve aplikatörün kolları etrafında sabitleme yapılmalıdır.

İnterstisyel İğnelerin Yerleştirilmesi

İnterstisyel iğnelerin yerleştirilmesi için birçok yöntem kullanılır. Brakiterapi tekniği ve özellikle interstisyel brakiterapi tekniği herhangi bir kitaptan öğrenilemez. Sadece, jinekolojik implantlarla özel deneyimi olan bir brakiterapi uzmanı ile bire bir çalışma, bu özel pratik alanında uzmanlaşmak için gerekli

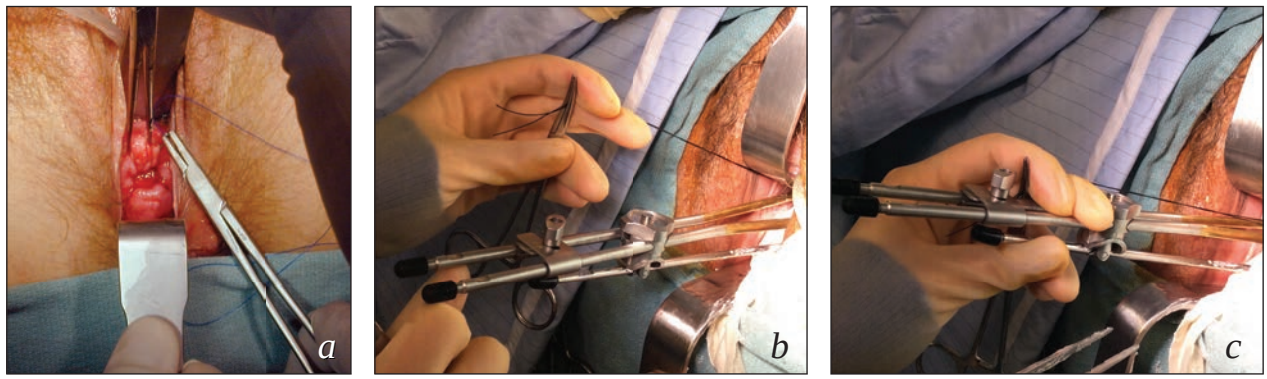

ŞEKİL 8.8 Çok büyük ya da yumuşak vajinası bulunan hastalarda, servikse bir sütür atılması, karşı traksiyonu sağlamakta ve tamponlama sırasında serviksin vajinal aplikatörden uzaklaşmasını önlemektedir. Bir dişli pens kullanılarak serviks introitusa çekilir ve bu da sütür atılmasını kolaylaştırır *(a)*. İğne çıkarıldıktan sonra, sütür (düğümlenmemeli) bir klemple tutulur *(b)* ve tamponlama sırasında asılır *(c)*. Tedavi bittikten ve tamponlar çıkarıldıktan sonra sütür serviksten alınır.

eğitimi sağlayabilir. Ancak, bizler, başarılı bir interstisyel brakiterapi için, aşağıdaki spesifik kılavuzları ve ipuçlarını veriyoruz:

- Çoğu vakada iğneler transperineal olarak ve vajina eksenine paralel yerleştirilir. Biz iğneleri asla vulvaya paralel olarak yerleştirmiyoruz. Bu durumda, deride ülserasyon ve nekroz oluşturabilecek doz heterojenitelerini kontrol etmek çok zordur (Bölüm 12).
- İdeal olarak, iğneler 9-11 mm aralıklarla birbirlerine paralel olmalıdır. Stepping-kaynaklı sonradan yüklemeli metodlar çok iyi optimizasyon sağlamaktadır. Planlama sürecinde birbirine 9 mm'den daha yakın olan iğneler için ışınlama süreleri tekrardan ayarlanmaktadır. Ancak, 12-15 mm'den daha fazla aralıklı iğneler için çok heterojen doz dağılımları elde edildiğinden bundan kaçınmalıdır.
- İğneler hedefin birkaç milimetre distaline batırılmalıdır. Bunun çeşitli nedenleri vardır:
  - Çoğu iğne kör bir uca sahiptir ve 7-10 mm uzaklıktaki kaynakla uyumlu değildir
  - Hastanın bacakları litotomi pozisyonundan aşağıya alındığında, perine bacakların arasında sıkışır ve iğneleri aşağı doğru iter ve hedef alandan uzaklaştırır. Bu durum perineal templeytler için en önemli konudur. Bu nedenle de apikal vajina ya da serviks, her zaman, bir sütürle sabitlenerek güvende tutulmalıdır (Genellikle santral obturatordan geçirilerek templeytin bir köşesine sabitlenir) (**Şekil 8.7a**). Serbest el ile uygulanan implantlarda, iğneler hedefin en az 2 cm yanından yerleştirilmelidir ve bu pozisyonda bile, iğneler bacaklar aşağı indikten sonra pozisyon değiştirebilir.
  - Son implant, hedefin derin doz kapsamasını gerektiren bölümünün en azından 0.5-1 cm ötesinde olmasını sağlayacak şekilde proksimale yerleştirilmelidir. Ek bir yüzeysel sınır, silindir içindeki intrakaviter kaynaklarla sağlanabilir.
- İdeal olarak, iğneler, derinlemesine tedavi gereken hedefin en az 0.5 cm yanından radyal olarak yerleştirilmelidir. Ancak, bazı vakalarda, merkezi silindir ya da obturator içindeki kanallar kullanılarak yüzeyel tümöründe ek olarak kapsanması sağlanabilir. Bu durum genellikle tümör sınırı rektuma yakın olduğunda gereklidir.
- Yüklü olmasalar bile iğnelerin organları perfore etmesine izin verilmemelidir.
- Organlarla doğrudan ilişkili ve periton boşluğundaki hareketli organlara yakın yerleştirilen iğneler *asla* bir radyasyon kaynağı ile yüklenmemelidir. İğnelerin yüzeyindeki doz tipik olarak reçete edilen dozdan birkaç kat daha fazladır ve barsakta perforasyona neden olabilir.

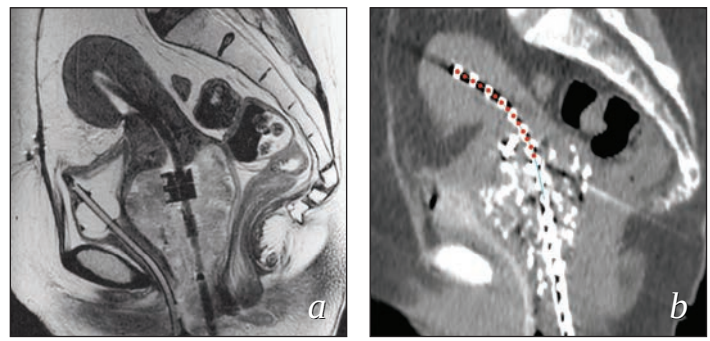

ŞEKİL 8.9 T2 ağırlıklı sajital MR görüntülemesinde de gösterildiği gibi, ultrason jeli emdirilmiş vajinal tamponlar, tamponu çevreleyen yapılarda mükemmel kontrast sağlamaktadır *(a)*. LDR ya da PDR brakiterapi ile uzun tedavi alacak hastalar için, antibiyotik krem ya da östrojen krem ile 50:50 karıştırılmış ultrason jeli mükemmel kontrast yaratmaktadır. BT temelli planlama ya da düz radyografilerle planlanan hastalarda ise, radyoopak tel içeren vajinal tamponlar vajina duvarlarının saptanmasını kolaylaştırmaktadır *(b)*.

- İnterstisyel iğneler asla doğrudan kılavuz yardımı olmadan yerleştirilmemelidir. İmplantın tipine ve yerleşim yerine bağlı olarak, bu kılavuz, palpasyon (serbest el implantlar için), ultrasonografi, MRG ya da laparoskopi olabilir.

Bölüm 11'de tartışılan nedenlerden dolayı, vajinal implantların çoğunda, biz, serbest el yöntemini kullanmayı tercih ediyoruz. Bu yaklaşım **Şekil 8.10**, Bölüm 11 ve **O.S. 11.3-11.5 ve 13.9**'da tanımlanmıştır.

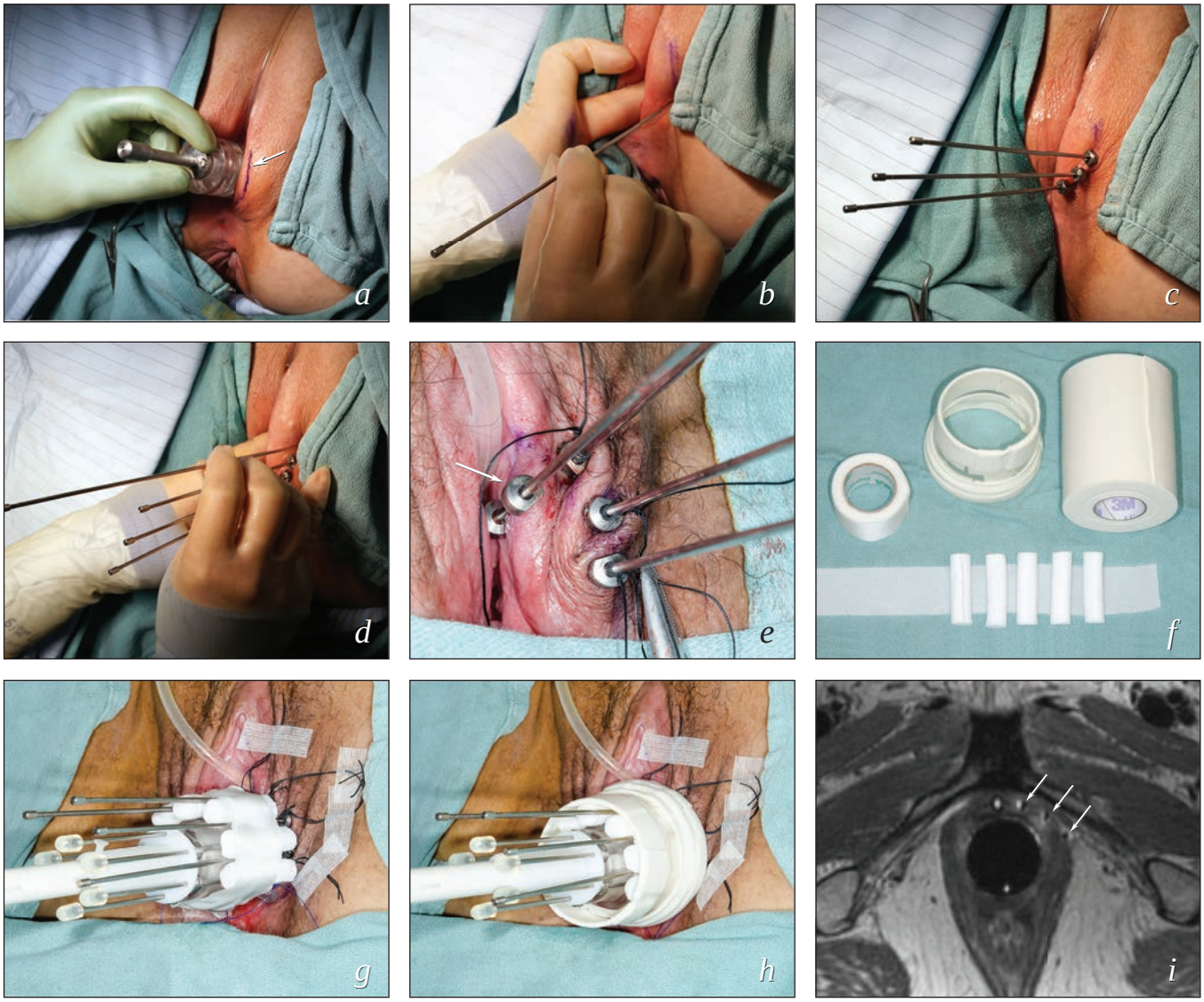

ŞEKİL 8.10 Bu şekilde, vajinal brakiterapi için interstisyel iğnelerin yerleştirilmesinde kullanılan serbest el yönteminin bazı adımları gösterilmektedir. İntrakaviter kaynakların yerleştirilmesi ve iğnelerin pozisyonlarının sabitlenmesi için kullanılan ve implant hacmi dışındaki dokuları koruyan, vajina çapına uyumlu intrakaviter silindir yerleştirilmiştir. Genellikle iğne yerleştirilmesinin başlangıcında, aynı çapa sahip bir silindir yerleştirilir. Cild üzerinde iğne batırma yerlerini belirlemek için silindirin yüzeyinden 5-6 mm bir hat çizilir *(a)*. İlk iğne, direkt palpasyon ile, genellikle tümörün merkezi boyunca yerleştirilir *(b)*. İğne ilerletilirken, iğnenin mukozadan derinliği, ucunun pozisyonu, ve iğnenin tümörle ilişkisi vajen içindeki parmakla takip edilir. Batırma açısı yaklaşık olarak silindir aksına paralel olmalıdır. Diğer iğneler 10-12 mm aralıklarla, uygun derinlikte ve silindirin yerinde olduğu düzenli kontrol edilerek ve böylece iğnelerin birbirlerine ve silindirin aksına paralel olması sağlanarak yerleştirilir *(c, d)*. Herbir iğne cilde sabitlenmelidir *(e)*: İlk olarak iğne etrafında bir sütür atılır ve iğnenin distalindeki göbeğine düğümlenir. Sonra, cildde, iğne göbeği yakınlarında küçük bir sütür atılır ve daha sonra iki uç iğneyi güvende tutmak için cildi fazla germeden bağlanır. Eğer iğne üretraya medyal olarak yerleştirildiyse, iki tane göbek kullanılır. Birisi üretra yüzeyine ve diğeri de vulva yüzeyinin yanına yerleştirilir. Ve iğnenin güvende olması sağlanır *(ok)* (bu örnekte sütür atılmamıştır). İğneler yerleştirildikten sonra silindir vajinaya yerleştirilip sabitlenir. Bu da deriye sütüre edilen ve silindirlere vidalarla sabitlenen bir bilezik ile yapılır (O.S. 11.4 e'de gösterilmiştir). İpek sütür ve dental aralayıcılar *(f)* kullanarak, iğneler silindir etrafında sabitlenir *(g)*. Ek koruma olarak da, modifiye edilip yastıklı bir bantla sarılı bir numune kutusu kullanılabilir *(f, h)*. Daha sonra hasta, tedavi planlaması, implantın yerinde olduğuna bakmak amacıyla görüntülenir *(i)*.

BRAKİTERAPİ TEDAVİ PLANLAMASI

Avrupa Radyasyon Onkolojisi Derneği (European Society for Therapeutic Radiology and Oncology-ESTRO)'nin jinekolojik çalışma grubu, 2005'de, brakiterapi tedavi planlanmasında tomografik görüntüleme (özellikle MRG) kullanımı için kılavuz hazırlamıştır.[9] Böylece jinekolojik brakiterapi tedavi planlamasında, üç boyutlu görüntüleme kılavuzluğunun kullanımı hızla artmıştır.[10] Bu gelişmeler hala devam etmektedir ve brakiterapi ile tedavi edilen hastalarda komplikasyonsuz lokal kontrol oranlarının anlamlı bir şekilde artmasını sağlayacaktır. Ancak, bu yeni yaklaşımları doğrulayacak veriler toplanmakla birlikte, geçmişteki başarılı tedavilerin temel bilgileri hala faydalıdır.

Geleneksel İki-Boyutlu Tedavi Planlama Yaklaşımları

Brakiterapi planlaması yıllarca, uygulamanın geometrisini dikkate alan ortogonal radyografilerle yapılmıştır. Serviks kanserli intrakaviter tedavi uygulanan hastalarda, bu yaklaşım; aplikatörün yerleştirilmesinin (tedavi planlama yönteminden bağımsız olarak hala önemlidir) optimizasyonuna ve intrakaviter aplikatörler içindeki brakiterapi kaynaklarının standart bir şekilde yüklenmesiyle gerçekleştirilmektedir. Bu standardize edilmiş yüklemeler yıllardan beri süregelen deneyimlere bağlı olarak belirlenmiş ve aşağıdakileri kontrol etmek için dizayn edilmiştir:

- *Tandemdeki aktivitenin lineer şiddeti (ve böylece uterus serozasındaki doz hızı ya da fraksiyon başına düşen doz).* LDR brakiterapide cm başına 5 mgRaEq yüklemek, genellikle, uterus serozasında saat başına 40 cGy'den daha az doz hızı sağlamaktadır. Bulky endoservikal ya da parametrial hastalığı tedavi etmek için gerekli lateral penetrasyon dozunu iyileştirmek için, proksimal tandemde genellikle bir miktar daha yüksek aktivite kullanılmaktadır (her cm, her saat başına 6-7.5 cGy). Kaynakların vajinal ovoidlerin arasından taşmasına asla izin verilmemektedir.
- *Vajinal yüzey dozu.* Bu doz genellikle saat başına 100 cGy ile ya da toplam 130 Gy ile sınırlanmıştır. Bu değer doz gradyentinin, oldukça hızlı değişmesi sebebiyle aplikatörün geometrisinden bulunmuştur.
- *Pelvisteki integral doz (mg-saat ya da referans hava kerma hızı olarak ölçülen)* Bu sınırlamanın amacı çok büyük hızda doz değişimi gösteren brakiterapi aplikatörlerinden büyük pelvis hacimlerine verilen dozu kontrol etmektir. Bu durumla, çok uzun bir tandem (>8 cm) ya da geniş (>2 cm) ovoidler kullanılmadığı sürece seyrek olarak karşılaşılır.

Bu yöntemler kullanılarak, MD Anderson ve diğer kliniklerden elde edilen uzun dönem verileri ile kanıtlanmış olan, oldukça düşük komplikasyon oranlarına sahip yüksek iyileşme oranları elde edilebilir (Bölüm 10).[11-13] Görüntüleme kılavuzluğuyla ilgili gelişmeler olmuştur. Ancak, günümüzde şu da bilinmelidir ki; radyasyon kaynaklarının yüklenmesini ayarlamak için sadece fizik muayene ve ortogonal filmlerden elde edilen bilgileri kullanarak bile oldukça düşük komplikasyon oranlarına ulaşılabilir (**Şekil 9.3**).

A Noktası

A noktası, klasik olarak, parametriumda uterin arterle üreterin yaklaşık olarak çaprazlaştığı lokalize bir nokta olarak tanımlanan ve verilen dozu tanımlamak için kullanılan bir referans noktasıdır. Manchester'de geliştirilen A noktasının sadece bir referans noktası olarak kullanılması amaçlanmıştır (**Şekil 8.11a**) ve sadece implant geometrisi, kaynak yüklemeleri ve doz hızı hakkındaki katı kuralların ortaya konmasında yararlı olduğu düşünülmüştür. Ancak, farklı durumlarda[14] kılavuz yüklemelerini tasarlayan kuralları takip etmekte zorlanan klinisyenler, artan bir şekilde A noktasını tedavi noktası olarak kullanmaya başlamışlardır. Yükleme sonrası uzaktan HDR brakiterapisinin popüler olmaya başlamasından sonra, A noktası intrakaviter tedavi dozu tanımlamalarında kullanılmaya başlamıştır. (İntrakaviter sistemlerdeki aktivite dağılımı ile ilgili köklü geleneklerdeki kılavuzlardan ayrılan durumlarda). Kritik dokulara verilen dozların monitorizasyonu tipik olarak mesane ve rektal referans noktalarına verildiği öngörülen dozlarla sınırlanmıştır (**Şekil 8.11b**).

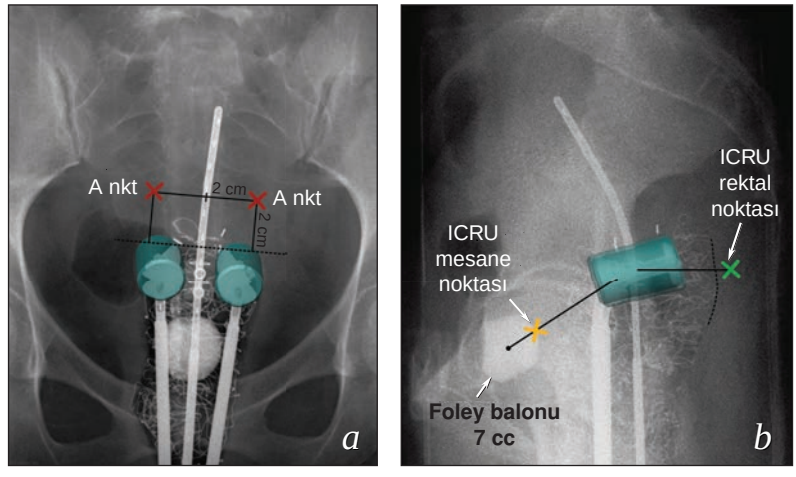

ŞEKİL 8.11 İki boyutlu intrakaviter brakiterapi tedavi planlamasında kullanılan genel referans noktaları. A noktası (A nkt) vajinal forniksin (bu vakada ovoidlerin yüzeyinde) 2 cm üzerinde ve tandemin 2 cm lateralinde yerleştirilmiştir *(a)*. Uluslararası Radyasyon Birimleri Komitesi (International Commission on Radiation Units-ICRU) tarafından tanımlandığı üzere, mesane referans noktası, 7 ml izotonik ve radyoopak madde karışımı ile şişirilmiş Foley balonunun yüzeyinde ve Foley balonunun merkezinden vajinal aplikatördeki en yakın kaynak pozisyonu arasında çizilen hat üzerindedir *(b)*. Rektal nokta ise vajinadaki aplikatörün ya da vajinal aplikatör kaynaklarının merkezi seviyesindeki tamponun 5 mm arkasındadır.

Tedavi planlamasında geleneksel yöntemler, A noktasının gerçek hedef volümle çok az ilişkili olması, mesane ve rektal referans noktalarının yetersiz kalması ve normal dokuların fraksiyon başına yüksek doza maruz kalmaları ve zararlı etkileri nedeni ile yetersiz kalmaktadır.

Modern Uygulamada İki-Boyutlu Görüntüleme

Yerini artan bir hızda MRG -ya da BT- kılavuzluğunda üç boyutlu tedavi planlamasına bırakmakla beraber, iki-boyutlu planlama, başarılı bir şekilde kullanılabilen kilovoltaj görüntüleri temel almaktadır. İki boyutlu görüntüleme en uygun şekilde çok düşük maliyetli uygulamalarda kullanılabilir. Uygulama sırasında ya da sonrasında radyasyon onkolojisi departmanında ortogonal anteroposterior ve lateral görüntüler alınmaktadır. Eğer filmler operasyon odasında alındıysa, filmlerin faktörlerinin magnifikasyonunu belirlemek için çapı bilinen bir referans noktası kullanılabilir. Ardından, doz hesaplamalarını yapabilmek için, kaynaklar ve referans noktaları brakiterapi planlama yazılımına digitizer yardımıyla girilmektedir.

Kaynak aktiviteleri ya da dwell zamanları başlangıçta standart yüklemeler kullanılarak seçilmekte ve istenilen dağılıma erişilebilmesi için ayarlanabilmektedir. Aktivite, tandemin uzunluğu boyunca eşit olarak dağıtılmalıdır. Sezyumlu tandem, genellikle yaklaşık olarak santimetre başına 5 mg radyum eşdeğeri ile (mgRaEq) ile yüklenmektedir. Apikal kaynağın aktivitesini %25'den %50'ye çıkarmak, derine invaze olmuş alt uterin segment hastalığının doz dağılımını iyileştirebilir ve lateral parametrial dozu arttırabilir. Küçük (2 cm) ovoidler genellikle 10 ila 15 mgRaEq ile yüklenmektedir. Mini-ovoidler ise 5 ila 7 mgRaEq yüklenmektedir. Biz, PDR tedavisi ile birlikte, standart sezyum yüklemelerini taklit eden başlangıç dwell zamanlarını seçmek için bir düzeltme faktörü kullanmaktayız. HDR tedavisi için ise, bu oranları takip eden dwell sürelerini kullanmak mantıklıdır. Başlangıçta bir geçici plana ulaşmak için, süreler, A noktasına normalize edilebilmekle beraber; küçük uterusu bulunan ya da kabul edilemeyecek derecede yüksek mesane ve rektum dozu beklentisi olan hastalarda, dozlar ve fraksiyon başına düşen dozlar ayarlanmalıdır.

Şekil 8.11'de de tanımlandığı üzere, A noktası, klasik olarak parametriumda, üreterin uterin arter ile çaprazlaştığı bölgedir. Ancak, uterusun anatomisi ve servikal kanserin yayılımı tabii ki çok değişkenlik gösterir. Küçük tümörü olan hastalarda A noktası tümör sınırlarının oldukça dışında bulunabilir. Ancak, yaygın hastalığı olan kişilerde gros hastalığın tam ortasında olabilir. Bu nedenle de, implantın yeterliliğini değerlendirirken, A noktası asla yeterli bir ölçüm yeri olarak değerlendirilmemelidir. Bunun yerine, sadece; küçük implant geometrisinin, normal doku ve tümör anatomisinin, radyasyon doz dağılımlarının ve normal doku dozlarının incelenmesinde bir referans noktası olarak kabul edilmelidir (orijinal olarak amaçlandığı gibi). Aktivitenin dağılımı standart ağırlıkların çok üzerinde saparsa, serviksin yetersiz tedavisi ortaya çıkabilir ve A noktasının ve normal doku referans noktalarının "kabul edilebilir" doz sınırları içinde kritik dokulara yüksek doz verilebilir. Ekstrem bir örnek olarak, internal os ile tandemin başına doğru yerleştirilen tek bir kaynak A noktasına "istenilen" dozu verirken International Commission on Radiation Units and Measurements (Radyasyon Birimleri Komitesi)- (ICRU) mesane ve referans noktalarına çok düşük doz verirken, rektouterin poşda uzanan sigmoid ya da ince barsağa oldukça yüksek ve serviksin bir kısmına ise oldukça düşük doz verebilir. Evre IB2 ila III serviks kanseri bulunan normal anatomiye sahip ve standart yüklemelerle iyi pozisyonlandırılmış aplikatör uygulanan hastalarda; A noktasına biyolojik eşdeğer olarak yaklaşık 85 Gy eksternal radyoterapi ve brakiterapi dozu alışılmış olandır. Ancak, **Şekil 8.1**'de de gösterildiği gibi, bu doza anatomisi bozuk olan hastalarda ulaşılamayabilir.

İki boyutlu yöntemlerin esas dezavantajı, standart normal doku referans noktalarının (**Şekil 8.11b**)[15] kritik dokulara verilen gerçek dozları öngörmede çok zayıf kalmalarıdır.[16] Özellikle bu referans noktaları ile mesane dozları anlamlı şekilde düşük gözükmektedir. Vajinal ovoidlerin kötü yerleştirilmeleri, ya da vajinanın yetersiz posterior retraksiyonu veya tamponlanması rektumun aplikatör etrafından sarkmasına yol açabilir. Bu da, referans noktalarına yakın bölgelere beklenenden daha fazla doz verilmesine yol açabilir.

Ancak; A noktası ile normal doku referans noktaları kullanımı ile aplikatörlerin optimal yerleşiminin sağlandığı, vajinal tamponlamanın iyi yapıldığı ve standardize edilmiş yüklemelerle doz dağılımlarının sağlandığı çoğu hastada, tümörün doz sarımı mükemmele yakın olmakta ve normal doku dozları minimize edilebilmektedir. BT ya da MRG temelli planlama çoğu vakada, sadece aplikatörlerin intaruterin lokalizasyonunun uygunluğunun ve standart yüklemelerin optimal çözüm olduğunun konfirmasyonunda işe yaramaktadır. Ancak, diğer vakalarda, tomografik görüntüler, tümör dokularına ve normal dokulara verilen dozlar arasında kabul edilebilir bir orana erişebilmek için planda dramatik değişikliklerin yapılmasını gerektiren anatomik anomalileri ortaya çıkarmaktadır. Bununla ilgili birkaç örnek **Şekil 8.1**'de gösterilmiştir.

Üç Boyutlu Görüntü Temelli Tedavi Planlaması

Brakiterapi aplikatörleri ile alınan BT ve MRG üç boyutlu görüntüleri; aplikatörler, tümör ve kritik dokular arasındaki ilişkileri ortogonal düz pelvis grafilerine göre daha gerçekçi bir şekilde vermektedir. Yüksek kaliteli MRG, özellikle, yumuşak doku detayları sağlamakta ve bunlar da kritik dokuların tanımlanmasını sağlamaktadır. Genellikle vajina ve uterusu içeren büyük tümörün açıkça görüntülenmesini sağlamaktadırlar. Bu detaylar, seçilen interstisyel ve intrakaviter brakiterapi tedavilerinin optimizasyonunu büyük oranda sağlamaktadır. Ortaya çıkan kanıtlar göstermektedir ki, bu yaklaşım, aynı zamanda anlamlı oranda yan etkileri azaltmakta ve tümör kontrol oranlarını iyileştirmektedir.[17,18] BT'den çok daha fazla yumuşak doku ayırtedilebilirliği sağladığı için, MRG, brakiterapi planlamasında altın standart olarak kabul edilmektedir. Ancak, maliyetinin daha düşük olması ve yaygın olması nedeni ile BT daha çok kullanılmaktadır.

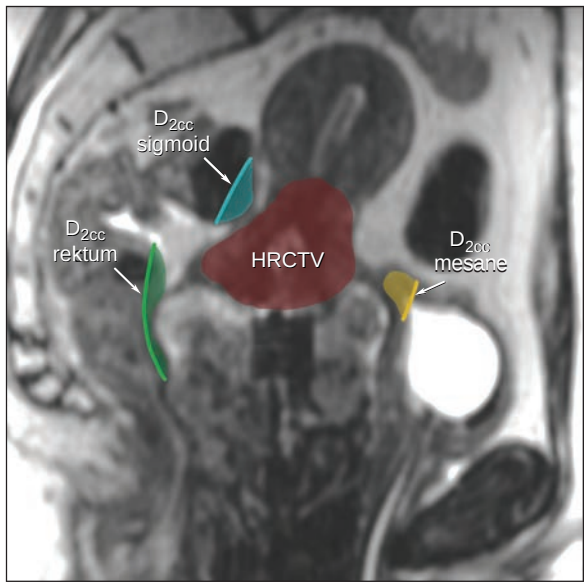

ŞEKİL 8.12 Yüksek riskli klinik hedef hacmi (HRCTV) ve GEC-ESTRO kılavuzları ile tanımlanan normal doku parametrelerini gösteren sagital MRG. Gölgeli alanlar mesane, rektum ve sigmoid için 2 mL yüksek doz hacimlerini temsil etmektedir. Diğer çizgi ise bu 2 mL hacimler içindeki en düşük dozlara tekabül eden izodoz hatlarını göstermektedir.

MRG Temelli Hedef Tanımı

Serviks kanseri için MRG temelli planlamanın rutinde kullanımı Groupe European de Curietherapie (GEC)-ESTRO çalışma grubu tarafından standardize edilip, EMBRACE adlı uluslararası prospektif bir çalışmada denenmiştir.[9] Bu deneyimlerin sonuçları hala alınmaktadır, ancak, erken sonuçlar MRG kılavuzluğunda tedavi planlamanın yüksek hastalık kontrol oranları ve düşük komplikasyon oranları ile ilişkili olduğunu göstermiştir.[17]

MRI temelli tedavi planlaması hedef volümlerin ve kritik yapıların (korunacak yapılar) tanımlanmasını gerektirmektedir (**Şekil 8.12**) ve tedavi planının optimizasyonu için, volümetrik doz sınırları kullanılmaktadır. Aşağıdaki hedefler ve kritik yapılar GEC-ESTRO yaklaşımına göre hazırlanmıştır:

- *Yüksek riskli klinik hedef volüm (HR-CTV).* HR-CTV, görüntüleme-kılavuzluğunda brakiterapinin primer tanımlanan hacmidir. HR-CTV, tüm serviksi ve görünen makroskopik rezidü tümörü içerecek şekilde tanımlanmıştır. Servikste sınırlı merkezi hastalığı olan bir hastada (örneğin, evre IB2 hastası) bu volüm brakiterapi sırasında görüntülenen serviks olabilir. Başlangıçta parametrium invazyonu olan hastalarda, HR-CTV, brakiterapi sırasında MRG'de görülen herhangi bir rezidü parametrial hastalığı da içermelidir.
- *Orta derece riskli CTV.* GEC-ESTRO grubu, ikinci hedef volüm olarak orta derecede riskli CTV'yi tanımlamıştır. Bu volüm, 60 Gy doz alan volüm tanımlaması yapan Fransız deneyiminden ortaya çıkmıştır. Bu volüm GEC-ESTRO tarafından şöyle tanımlanmıştır: HR-CTV'ye verilen 1 cm marjla hastalığın başlangıçtaki anatomik uzanımı. Bu volüm daha düşük riskli volüm olarak görülmüş ve 60 Gy eşdeğeri doz alması önerilmiştir. Birleşik Devletler'de, orta derece riskli CTV, HR-CTV'ye oranla daha az kullanılmaktadır.

MRG-kılavuzluğunda brakiterapi uygulanan serviks kanserli hastalarda 87 Gy'nin %90'ında verilen minimum doz yüksek oranda lokal kontrolle ilişkilidir.[17] Ancak, bu dozlara normal doku sınırlamaları sebebiyle her zaman ulaşılamamaktadır ve komplikasyonlar ile tümör nüksünün rölatif riskleri göz önüne alınmalıdır.

Teknik olarak, GEC-ESTRO tarafından tanımlanan HR-CTV ye, eğer görünür rezidü hastalık yoksa başlangıçta vajina ya da endometriyum dahil edilmemektedir. Ancak, paraservikal tümörün aksine, vajinal ya da miyometrial infiltrasyon bölgelerinin servikse doğru sentripedal bir şekilde gerilemesi beklenmemektedir ve eğer uterus ve vajinadaki kaynak pozisyonları orijinal infiltrasyon bölgelerini içermiyorsa önemsiz dozda ışın alabilir. Bu nedenle, biz, HR-CTV'ye uterus ve vajinadaki hastalığın başlangıç bölgelerinin de dahil edilmesini önermekteyiz (özellikle de tedavi planlamasında eğer orta riskli CTV kullanılmadıysa) (**Şekil 8.13**).

HR-CTV konsepti ayrıca inopere endometriyal kanser tedavisine de adapte edilebilir. Bu gibi vakalarda, brakiterapi sırasında endometriumda yüksek riskli hacim olduğunda ve MRG'de herhangi bir belirgin hastalık görüldüğünde, hastalığın başlangıçtaki yayılımı da göz önüne alınmalıdır.

Vajinal interstisyel implantlar için MRG kılavuzluğu vajinanın yakınında kritik yapılar bulunması sebebiyle avantajlıdır. İdeal olarak, iğne pozisyonundaki ayarlamaların MRG kılavuzluğu ile yapılabilmesi için, MRG kılavuzluğu gerçek zamanlı yapılmalıdır.[19] Ancak, bu yaklaşım anestezi ve aplikatör yerleştirilmesi işlemlerinde MRG ile uyumlu materyallere gereksinim duyulması gibi sebeplerle daha fazla parasal kaynak ve planlama gerektirmektedir. BT temelli planlama yapıldığında, hedef hacimler başlangıçtaki ve izlemdeki MRG taramaları referans alınarak tanımlanmalıdır (**Şekil 8.7**).

MRG temelli tedavi planlamasının pek çok avantajı olmasına rağmen bazı sınırlamaları da vardır. MR ile uyumlu özel aletlere ihtiyaç duyulmaktadır. MRG ayrıca BT'ye göre daha pahalı ve daha az ulaşılabilirdir. BT ise hemen hemen her radyasyon onkolojisi merkezinde bulunmaktadır. Sonuç olarak, brakiterapi uygulayan pek çok radyasyon onkoloğu, MRG deneyiminin prensiplerinden yola çıkarak, tedavi planlarında BT kullanmaktadır.[20] Çoğunlukla biz de dahil olmak üzere, BT'yi oldukça rutin vakalarda kullanmakta ve MRG'yi ise zor aplikasyonlar ya da fraksiyone tedavinin ilk uygulaması için kullanmaktayız.

BT Temelli Hedef Tanımlanması

Uterus kavitesinde aplikatörün iyi bir şekilde yerleştirildiğini onaylamak için BT kullanılabilir. Ek olarak, BT; mesaneye, rektuma ve sigmoide verilen dozları volümetrik olarak

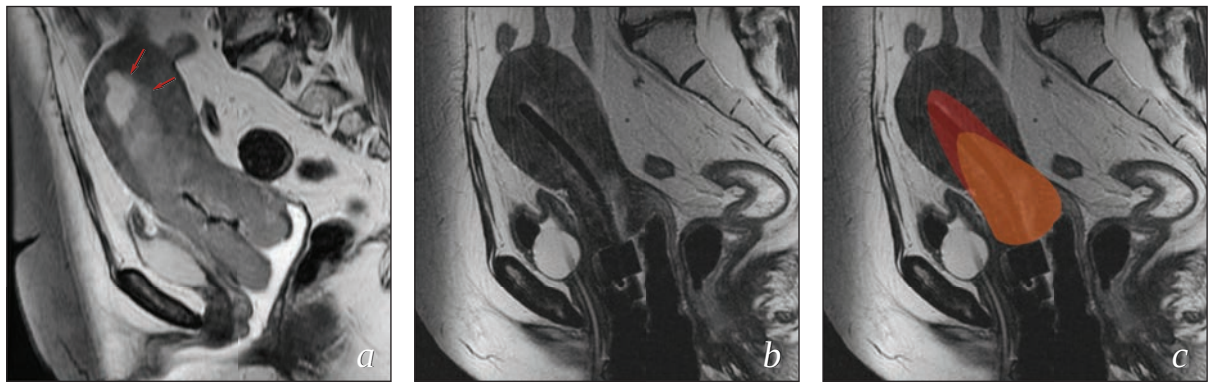

ŞEKİL 8.13 GEC-ESTRO tarafından tanımlandığı üzere, intakt servikal kanser tedavisi için yüksek riskli klinik hedef volüm (HRCTV), serviksi ve brakiterapi sırasında çekilen MRG'de görülen rezidü hastalığı içermektedir. Ancak, sadece bu tanımlama ile yapılan tedaviler, özellikle de oldukça kısa bir tandem kullanılıyorsa, serviksin proksimal ve distalindeki başlangıçtaki yayılım alanlarına yetersiz doz verebilir. Bu vakada, başlangıç MRG'de endometriumun uterusun fundusuna kadar uzanan yaygın tutulumu gösterilmiştir *(a)*. İlk brakiterapi aplikatörünün yerleştirilmesinden sonra yapılan MRG'de ise alt uterin segmenti ile servikse uzanan rezidü hastalıkla birlikte mükemmel yanıt alınmıştır *(b)*. GEC-ESTRO HRCTV'yi içerecek oldukça kısa tandemin kullanılmasına rağmen (portakal rengi), fundustaki olası rezidüel mikroskopik hastalığa ihmal edilebilir doz verilmiş olabilir. Bu nedenle, biz, bu tarz vakalarda HRCTV'de modifikasyon yapılarak başlangıçtaki yayılımın proksimal ve distal bölgelerinin de içerilmesini önermekteyiz (*kırmızı renkli boyama, c*).

incelemek için de kullanılabilir. BT temelli tedavi planlaması MRG temelli planlamada görülen pek çok avantajı gösterebilir. Ancak, çalışmalar göstermiştir ki, klinisyenler BT'de hedef hacmi olduğundan daha fazla görme eğilimindedirler.[20] Özellikle, tümörün yanında, kitlesel olarak tutulmayan vajinal forniksin ya da parametriumun kontur içine alınmamasına dikkat edilmelidir. BT temelli konturlamanın doğruluğu daha önceki tanısal MRG taramalarına bakılarak geliştirilebilir. STIC çalışması; prospektif, randomize olmayan bir çalışmadır ve bu çalışmada iki boyutlu film temelli planlama yapılan hastalar ile üç boyutlu ve genellikle BT ile planlama yapılan hastaların brakiterapi sonrası sonuçları karşılaştırılmıştır.[21] Üç boyutlu görüntü temelli planlamada daha yüksek lokal kontrol ve daha düşük toksisite saptanmıştır. Günümüze kadar BT ya da MRG ile brakiterapi planlanan hastaların sonuçlarını doğrudan karşılaştıran bir çalışma yapılmamıştır.

Kritik Yapı Tanımlaması

Aplikatörlerin kabul edilebilir bir pozisyonda olduğu gösterildikten sonra, MRG ya da BT temelli planlama ile; mesane, rektum ve sigmoidin konturlaması yapılmalıdır. Eldeki veriler, üriner ve gastrointestinal toksik etkilerin en iyi öngörücüsünün dokunun 2 mL'sine (D_{2cc}) verilen minimum doz olduğunu göstermektedir (**Şekil 8.12**). Mesanenin tamamı, tam kat mesane duvarını ve mesane içeriği de dahil edilmek üzere konturlanmalıdır. Rektum ise anal verge'den sigmoid fleksuraya kadar konturlanır. Sigmoid fleksuranın üzerinde, sigmoid kontur, sigmoidin uterus ile artık kontakt kurmadığı bölgeye kadar uzanır. Sigmoidin pozisyonu oldukça değişkendir ve bazen sigmoidi çıkan kolondan ayırmak çok zordur. Ayrıca, proksimal sigmoid de genellikle mobildir. Bizim deneyimimize göre majör sigmoid komplikasyonları çok seyrektir. Ancak, görüntüye dayalı brakiterapi, günümüzde sigmoidin bazı kısımlarının genellikle brakiterapi alanına yakın olduğunu ve hesaplanan dozların yüksek olabileceğini göstermiştir.[22] Bu durumda LDR ve PDR implantları için, sigmoid dozu tedavi planının öngördüğünden anlamlı olarak daha farklı olabilir. Bu nedenle, biz, sigmoide rektal sınırlardan daha az önem vermekteyiz. Mümkünse, sigmoide verilen D_{2cc}'yi <70Gy olarak sınırlamaktayız. Ancak, bazı vakalarda, tümöre yeteri kadar doz vermek için bu toleransın üzerine çıkmak gerekebilir.

En yüksek dozu alan (örneğin D_{2cc}) rektum ve mesane hacmi, dozun hızla düştüğü brakiterapi aplikatörlerine yakın olduğundan, kritik yapı konturlarının kesinliği çok önemlidir. Bazı vakalarda, aplikatörlerin neden olduğu artifaktlar, BT'de, aplikatör ile normal doku arasındaki ayrımı zorlaştırmaktadır. Bu durum özellikle aplikatörler internal koruyucu içeriyorsa daha belirgindir. Bu sınırlamanın üstesinden gelmek için, BT görüntülemesi sırasında korumanın kaydırılabildiği MD Anderson adaptif aplikatörleri geliştirilmiştir (**Şekil 8.6**). Doku ayrımı görüntülenmesinin zor olduğu vakalarda ise, planı değerlendirmek için diğer parametreler kullanılmalıdır. Nokta dozlar ve kaynak yüklemeleri örnek olarak verilebilir.

Tedavi Planının Optimizasyonu

Tedavi planlama tekniğine bakmaksızın, ilk adım, brakiterapi tedavisi için planlama yönergesi hazırlamaktır. Planlama yönergesi, tandem ve intravajinal aplikatörler içindeki her bir dwell pozisyondaki aktivite, hedef dozlar ve risk altındaki organlardaki doz sınırlama hedeflerini belirlemelidir. PDR ve LDR tedavi planlaması için, planlama yönergesi doz hızı ya da toplam tedavi süresini tanımlamalıdır. HDR tedavi planlama için ise, final doz ve fraksiyonasyon üzerine hedeflen-

melidir. Görüntüler tedavi planlama sistemine aktarıldıktan sonra, noktalar ve hacimler belirlenebilir ve aşağıdaki yaklaşımlardan birisi ile optimizasyon gerçekleştirilebilir:

- *Tekrarlanan optimizasyon teknikleri.* Çoğu vakada, standard yükleme ve iyi yerleştirilmiş bir implant ile, hedef dokulara istenilen dozu verirken risk altındaki organlarda istenilen sınırlamaları yapılabilmekte ve gerekirse çok az değişikliğe ihtiyaç duyulmaktadır. Bu durum gerçekleşmediğinde, tedavi planı, hedef dokuya olan doz artırılarak ya da normal dokulara verilen doz azaltılarak modifiye edilebilir. Bunu sağlamak için, dwell zamanları, tekrarlar halinde %10 ila %50 arasında arttırılıp indirilerek ya da ağırlıklar, vajinal aplikatörler içinde, arkaya ya da öne kaydırılarak istenilen doz sınırlamaları ayarlanabilir. İnterstisyel iğnelerin yerleştirildiği vakalarda ise iğneler içindeki dwell zamanları benzer şekilde ayarlanabilir.
- *Grafiksel optimizasyon.* Tedavi planlama sistemleri, görüntü kılavuzluğu temelli yapılan brakiterapi planlamasını iyileştirecek donanıma sahiptir. Grafiksel optimizasyon, tedavi planlayıcısının, izodoz hattını manuel olarak ayarlamasını sağlamaktadır. Ayarlamalara bağlı olarak, program, daha sonra örneğin A noktası gibi istenilen hedefe istenilen dozun verilebilmesi için tekrar normalize edilebilmektedir. Grafiksel optimizasyon dikkat çeken bir seçenek olmakla beraber, kaynakların dwell zamanlarında dramatik sapmalara yol açabilir ve alışılmadık yüklemeler yaparak umulmayan toksik etkilere yol açabilir. Eğer bu yaklaşım kullanılacaksa; optimizasyonun mesane, rektum, sigmoid ve hedeflere verilen doz üzerindeki etkilerine yakın dikkat gösterilerek, sadece görüntü temelli planlama kapsamında kullanılması sağlanmalıdır. Genel olarak, ayarlamalar dikkatli bir şekilde yapılmalıdır ve biz, tekrar normalize etme özelliklerinin kapatılmasını önermekteyiz. Tüm vakalarda, grafiksel optimizasyon kullanımında kaynak dwell zamanlarındaki değişiklikler çok yakından takip edilmelidir.
- *Tersten planlama için kullanılan doz optimizasyonu.* Tersten planlama modülü bazı brakiterapi tedavi planlama sistemlerinde bulunmaktadır. Grafiksel optimizasyon tekniklerinde olduğu gibi, eğer bu optimizasyon kullanılacaksa, kaynak dwell zamanları, tüm kritik yapı ve hedef dozları yakın bir şekilde gözlenmeli ve istenilmeyen sonuçların oluşmadığından emin olunmalıdır.

Doz Fraksiyonasyonu

Brakiterapi dozunun verilmesi için LDR, PDR ve HDR seçenekleri bulunmaktadır. Bu yaklaşımların her biri etkili olabilir; ancak, her yaklaşımın komplikasyon riski, hasta ve doktor uyumu, ışınlama, plan optimizasyon potansiyeli ve radyobiyoloji açısından belirli avantaj ve dezavantajları bulunmaktadır. LDR tedavisi genellikle saat başına 40 ila 60 cGy doz sağlamakta ve aplikatörlere manuel olarak yerleştirilebilen sabit uzunlukta sezyum-137 kaynağı kullanılarak yapılmaktadır. Bu uygulama yatarak tedavi sırasında kaynakla çalışan personele bir miktar radyasyona maruziyet getirmektedir. PDR brakiterapi LDR'nin radyobiyolojik avantajlarını taklit etmek için geliştirilmiştir. HDR brakiterapide kullanılana benzer bir şekilde, 0.5-1 Curie iridyum 192 stepping kaynağı kullanılmaktadır. PDR ile personelin aldığı doz minimize edilmektedir ve LDR brakiterapisine oranla daha yüksek doz optimizasyon olanağı bulunmaktadır. HDR yüksek aktiviteli (genellikle yaklaşık 10 Curie) iridyum 192 stepping kaynağı kullanmaktadır ve tedaviyi birkaç dakika içinde vermektedir. Bu ve diğer nedenlerden dolayı, pek çok uygulama için HDR tedavisi kullanılmaktadır.

Fraksiyon başına daha yüksek dozların kullanımı, kritik yapıların kaynaklardan çok uzak olduğu durumlarda avantajlı olabilir. Bu durumlarda tümöre verilen doz ile normal dokulara verilen doz arasındaki fark, fraksiyon başına düşen yüksek dozun daha yüksek rölatif biyolojik etkinliği nedeni ile, en üst düzeye çıkmış olur. Bu da, tedavi planlaması sırasında rölatif dwell zamanlarının optimizasyonunun yanısıra, fraksiyon başına düşen dozun da optimizasyonunun yolunu açar.[22] Pek çok radyasyon onkoloğu HDR fraksiyonasyon şeması seçmekte ve tüm hastalarında bunu kullanmaktadır. Birleşik Devletler'de, serviks kanserinde 45 Gy RT sonrası en sık kullanılan fraksiyonasyon şeması beş fraksiyon halinde 5.5-6 Gy'dir. Ancak, A noktasına normalize edilmiş katı fraksiyonasyon şemalarının kullanımı tehlikeli olabilir. Çünkü, uygun olmayan anatomiye bağlı olarak barsak ya da mesanenin kaynağa yakın olması durumunda, kritik dokulara verilen doz çok yüksek olabilir.[22] Bu nedenle, hedef volüme verilen tedavinin dikkatli bir şekilde belirlenmesi ve kritik dokulara verilen dozlara dikkat edilmesi her zaman ve özellikle de HDR brakiterapide önemlidir.

EQD2 Değerlerinin Hesaplanması

HDR brakiterapisi uygulandığında, nominal dozun biyolojik etkin doza çevrilmesi gereklidir. Kullanılan referans, fraksiyon başına 2 Gy'de verilen doz eşdeğeridir (ya da EQD2). CTV ve risk altındaki organlara verilen dozlar, fraksiyon başına 2 Gy (EQD2) değerine eşdeğer radyobiyolojik ağırlıklı doza çevrilmelidir. Bu durum, lineer-kuadratik model ile sağlanabilir. Bu model şu değerleri kullanmaktadır: Hedef hacimler için 10 Gy α/β ve risk altındaki organlar için 3 Gy α/β. Eşdeğer dozların hesaplanması için tablolar Amerikan Brakiterapi Derneği'den (American Brachytherapy Society) sağlanabilir (https://www.americanbrachytherapy.org/guidelines/). İntrakaviter brakiterapi için, fraksiyon başına dozu düşük tutabilmek için beş fraksiyon kullanılabilir.[23] Ancak, interstisyel brakiterapi gibi invaziv işlem gerektiren vakalarda ise implantların dört ya da beş defa tekrarlanarak yerleştirilmesi pratik değildir. Bu vakalarda hastayı yatırarak, 2 ya da 3 gün içinde, günde iki kez tedavi etmek mantıklıdır. Bizim deneyimimizde, biz, tüm interstisyel implantlarda PDR brakiterapisini kullanmaktayız.

Profilaktik intrakaviter vajinal güdük brakiterapisi için, geniş aralıkta etkin dozlar ile birlikte geniş aralıkta doz fraksiyonasyon şemaları kullanılmaktadır. Sorbe ve ark. randomize bir çalışma yaparak, 5 mm derinliğe verilen 5 Gy'lik beş tedaviden oluşan vajinal güdük brakiterapisi ile 5 mm derinliğe verilen 2.5 Gy'lik beş tedaviden oluşan vajinal güdük brakiterapisinin toksisitelerini karşılaştırmışlardır (**Şekil 8.14a**). Tedaviden beş yıl sonra, 5 mm'ye 5 Gy verilen hastalarda, daha

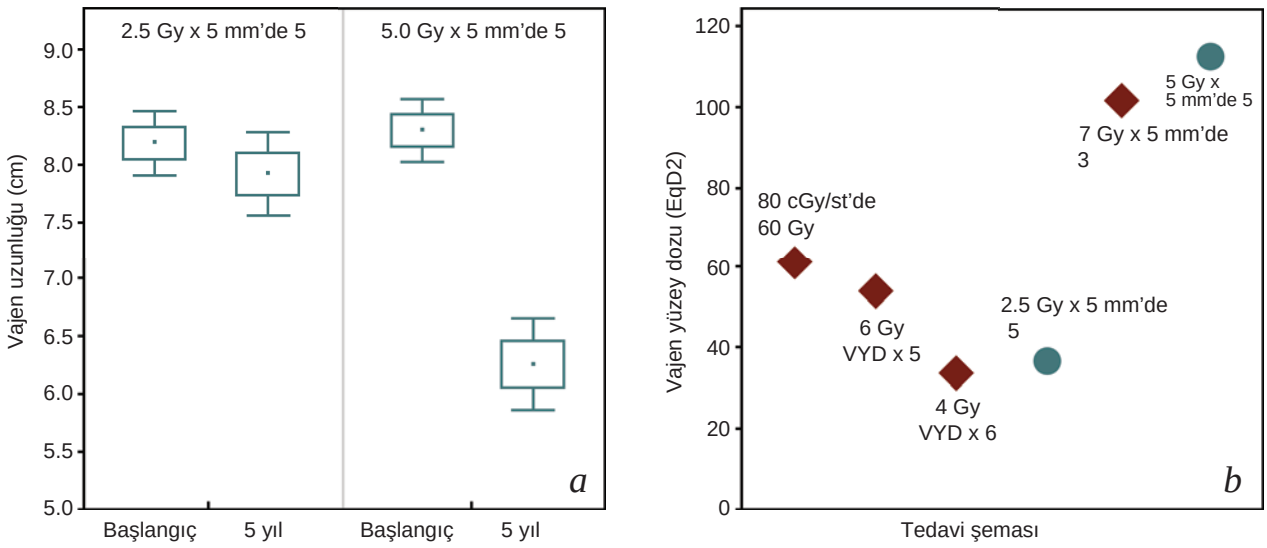

ŞEKİL 8.14 Endometriyel kanserde histerektomi sonrası vajinal güdüğün profilaktik tedavisi için çok çeşitli doz şemaları kullanılmıştır. 2005'de, Sorbe ve ark., iki rejimi karşılaştırmışlardır: 5 Gyx5 ve 7 Gyx5. Her iki durumda da 5 mm derinlik tedavi edilmiştir. Bu şemalar benzer tümör kontrol oranları ortaya koymuştur. Ancak, daha yüksek doz şeması ile tedavi edilen hastalarda, daha düşük doz şeması ile tedavi edilenlere oranla dramatik olarak daha yüksek ciddi vajinal kısalma gözlenmiştir *(a)*. *b*'de, 3 cm'lik bir çap varsayılarak vajinal yüzeye (VYD) fraksiyon başına -2 Gy eşdeğer doz (EqD2) verilen ve daha sık kullanılan şemaların bazıları karşılaştırılmıştır. Şunu not etmek gerekir ki; Sorbe'nin 5 mm'de 5 Gy x 5 şeklindeki yüksek doz şeması, Birleşik Devletler'de popüler olarak kullanılan 5 mm'de 7 Gyx5 şeklindeki şemaya çok benzerdir (a, Sorbe B, Straumits A, Karlsson L. Intravaginal high-dose-rate brachytherapy for stage I endometrial cancer: a randomized study of two dose-per-fraction levels. *Int J Radiat Oncol Biol Phys.* 2005;62(5):1385–1389.'den alınmıştır).

düşük doz alanlara göre anlamlı olarak daha kısa ortalama vajinal uzunluk saptanmıştır (6.3'e karşı 8.3 cm).[24] Birleşik Devletler'de sık kullanılan uygulama, 5 mm'ye verilen 7 Gy'lik üç tedavidir ve bu da Sorbe ve ark. tarafından kullanılan daha yüksek doz şemasına benzer bir etkin doz sağlamaktadır (**Şekil 8.14b**). Fraksiyon başına daha düşük dozlu tedavi sonrasında daha yüksek intravajinal kontrol oranları saptanmıştır ve bu daha düşük toksisite ile ilişkilidir.[25] Bizler MD Anderson'da, endometriyal kanser için profilaktik vajina tedavisi gereken kadınlarda, vajinal yüzeye beş tedavilik 6 Gy kullanmaktayız.

Kaynaklar

1. Viswanathan AN, Thomadsen B; American Brachytherapy Society Cervical Cancer Recommendations Committee, American Brachytherapy Society. American Brachytherapy Society consensus guidelines for locally advanced carcinoma of the cervix. Part I: general principles. *Brachytherapy.* 2012;11:33–46.
2. Petereit DG, Sarkaria JN, Chappell R, et al. The adverse effect of treatment prolongation in cervical carcinoma. *Int J Radiat Oncol Biol Phys.* 1995;32:1301–1307.
3. Mould R. Radium tubes, radium needles & radium bombs. *Nowotwory J Oncol.* 2007;57(suppl. 4):151–200.
4. Price MJ, Horton JL, Gifford KA, et al. Dosimetric evaluation of the Fletcher-Williamson ovoid for pulsed-dose-rate brachytherapy: a Monte Carlo study. *Phys Med Biol.* 2005;50: 5075–5087.
5. Klopp AH, Mourtada F, Yu ZH, et al. Pilot study of a computed tomography-compatible shielded intracavitary brachytherapy applicator for treatment of cervical cancer. *Pract Radiat Oncol.* 2013;3:115–123.
6. Nomden CN, de Leeuw AA, Moerland MA, et al. Clinical use of the Utrecht applicator for combined intracavitary/interstitial brachytherapy treatment in locally advanced cervical cancer. *Int J Radiat Oncol Biol Phys.* 2012;82:1424–1430.
7. Katz A, Eifel PJ. Quantification of intracavitary brachytherapy parameters and correlation with outcome in patients with carcinoma of the cervix. *Int J Radiat Oncol Biol Phys.* 2000;48: 1417–1425.
8. Swanick CW, Castle KO, Rechner LA, et al. Optimizing packing contrast for MRI-based intracavitary brachytherapy planning for cervical cancer. *Brachytherapy.* 2015;14:385–389.
9. Haie-Meder C, Potter R, Van Limbergen E, et al. Recommendations from Gynaecological (GYN) GEC-ESTRO Working Group (I): concepts and terms in 3D image based 3D treatment planning in cervix cancer brachytherapy with emphasis on MRI assessment of GTV and CTV. *Radiother Oncol.* 2005;74: 235–245.
10. Grover S, Harkenrider MM, Cho LP, et al. Image Guided Cervical Brachytherapy: 2014 Survey of the American Brachytherapy Society. *Int J Radiat Oncol Biol Phys.* 2016;94:598–604.
11. Logsdon MD, Eifel PJ. Figo IIIB squamous cell carcinoma of the cervix: an analysis of prognostic factors emphasizing the balance between external beam and intracavitary radiation therapy. *Int J Radiat Oncol Biol Phys.* 1999;43:763–775.
12. Eifel PJ, Thoms WW Jr, Smith TL, et al. The relationship between brachytherapy dose and outcome in patients with bulky endocervical tumors treated with radiation alone. *Int J Radiat Oncol Biol Phys.* 1994;28:113–118.
13. Eifel PJ, Morris M, Oswald MJ, et al. Adenocarcinoma of the uterine cervix. Prognosis and patterns of failure in 367 cases. *Cancer.* 1990;65:2507–2514.
14. Fletcher G. *Female Pelvis. Textbook of Radiotherapy.* Philadelphia, PA: Lea & Febiger; 1980:720–851.
15. International Commission on Radiation Units and Measurements. *Dose and Volume Specification for Reporting Intracavitary*

Therapy in Gynecology. Bethesda, MD: International Commission on Radiation Units and Measurements; 1985.
16. Pelloski CE, Palmer M, Chronowski GM, et al. Comparison between CT-based volumetric calculations and ICRU reference-point estimates of radiation doses delivered to bladder and rectum during intracavitary radiotherapy for cervical cancer. *Int J Radiat Oncol Biol Phys.* 2005;62:131–137.
17. Dimopoulos JC, Potter R, Lang S, et al. Dose–effect relationship for local control of cervical cancer by magnetic resonance image-guided brachytherapy. *Radiother Oncol.* 2009;93:311–315.
18. Potter R, Georg P, Dimopoulos JC, et al. Clinical outcome of protocol based image (MRI) guided adaptive brachytherapy combined with 3D conformal radiotherapy with or without chemotherapy in patients with locally advanced cervical cancer. *Radiother Oncol.* 2011;100:116–123.
19. Viswanathan AN, Szymonifka J, Tempany-Afdhal CM, et al. A prospective trial of real-time magnetic resonance-guided catheter placement in interstitial gynecologic brachytherapy. *Brachytherapy*. 2013;12:240–247.
20. Viswanathan AN, Dimopoulos J, Kirisits C, et al. Computed tomography versus magnetic resonance imaging-based contouring in cervical cancer brachytherapy: results of a prospective trial and preliminary guidelines for standardized contours. *Int J Radiat Oncol Biol Phys.* 2007;68:491–498.
21. Charra-Brunaud C, Harter V, Delannes M, et al. Impact of 3D image-based PDR brachytherapy on outcome of patients treated for cervix carcinoma in France: results of the French STIC prospective study. *Radiother Oncol.* 2012;103:305–313.
22. Christensen EN, Yu HZ, Klopp AH, et al. Variable impact of intracavitary brachytherapy fractionation schedule on biologically effective dose to organs at risk in patients with cervical cancer. *Brachytherapy.* 2014;13:240–249.
23. Viswanathan AN, Creutzberg CL, Craighead P, et al. International brachytherapy practice patterns: a survey of the Gynecologic Cancer Intergroup (GCIG). *Int J Radiat Oncol Biol Phys.* 2012; 82:250–255.
24. Sorbe B, Straumits A, Karlsson L. Intravaginal high-dose-rate brachytherapy for stage I endometrial cancer: a randomized study of two dose-per-fraction levels. *Int J Radiat Oncol Biol Phys.* 2005;62:1385–1389.
25. Townamchai K, Lee L, Viswanathan AN. A novel low dose fractionation regimen for adjuvant vaginal brachytherapy in early stage endometrioid endometrial cancer. *Gynecol Oncol.* 2012;127: 351–355.

BÖLÜM 9

Tedavi Sonrası Takip

GİRİŞ

Tedavi sonrası takip, tüm jinekolojik kanserli hastaların tedavisinde önemli bir yer tutmaktadır. Hastaların çoğunda, tedavi bitiminden sonra, tedavi ile ilişkili veya tümörle ilişkili semptomlar devam etmektedir. Hasta, izlemde ne yapılacağı ve hangi semptomların acil girişim gerektirdiği konusunda bilgilendirilirse, bu semptomların yol açtığı endişe azalacaktır. Ayrıca, yakın takip lokal ve rejyonel nükslerin erken tanı imkanını sağlamakta bu da kurtarma tedavisi ile kür olasılığını artırmaktadır.

Tedavinin bitirilmesi, özellikle radyoterapi için günlük olarak kliniğe gelip kendisine yardımcı olan kişilerle yakın ilişki geliştiren hastaları etkileyebilir. Hastaların tedavi sırasındaki bakım ile tedavi sonrası bakım arasında bir devamlılık hissi duyması, onların iyi hissetme halleri için önemlidir. Prognoz mükemmel bile olsa, çoğu hasta kanser tanısı konulması ile ilgili belirsizliklerle mücadele etmektedir.

SAĞKALIM BAKIM PLANI

Tıp Enstitüsünün 2006 yılındaki raporu, *Kanser Hastasından Kanserden Kurtulmaya: Geçişte Kaybolma (From Cancer Patient to Cancer Survivor: Lost in Transition)*'da kanserden kurtulanlara sağlanacak yaşam kalitesi için bir seri ölçümler önermiştir (**Tablo 9.1**).[1] İlk ölçüm, "tedavi sonrası önerilen takip planının ana hatlarını gösteren yazılı belge" dir. Raporda, onkolog ile primer doktorunun iletişim ve işbirliğinin önemi üzerinde durulmaktadır. Hasta ve ona bakım sağlayanları içeren iyi ifade edilmiş bir bakım planı, hastanın tedavi sonrası sorumluluk ve uyumunu teşvik etmekte ve duplikatif bakım olasılığını azaltmaktadır.[2] Ancak, tüm bu önerilere rağmen araştırmalar göstermektedir ki, çoğu onkolog ve primer doktoru yazılı bir özet vermemekte ve hatta hastaları ile takip planı hakkında görüşmemektedir.[1]

Her hastaya tedavi sonrası takip planı hakkında ayrıntılı bilgilendirme yapılmalıdır. Hastalar, hasta bakımının çeşitleri yönleri hakkında kimin sorumlu olacağını ve nüks takibinin ("kanser sürveyans") hastanın tüm diğer tıbbi bakım ihtiyaçlarına nasıl entegre edileceğini anlamaları gerekmektedir. Tedavinin son aşamalarında, her hasta, aşağıdaki soruları tartışmak için kendisine onkolojik bakım sağlayan takımdaki kişilerle görüşmelidir:

- Hangi branş (jinekolojik onkolog, tıbbi onkolog, radyasyon onkoloğu, diğer uzmanlar ya da primer bakım sağlayan) hasta bakımının her bir konusundan sorumlu olacaktır: Bunların arasında tedavi sonrası kanser sürveyansı, tedavi ile ilişkili yan etkilerin tedavisi, ağrı yönetimi, kanserle alakasız tıbbi problemlerin tedavisi ve rutin kanser taraması (örneğin meme ve kolorektal kanser taraması) bulunmaktadır.
- Kanser sürveyans takiplerinin sıklığı ne kadar olacaktır ve neden?
- Kanser sürveyansı için hangi metotlar kullanılacaktır?
- Hasta tedaviye bağlı semptomların düzelmesini ne zaman beklemelidir?
- Hangi semptomlar hastanın randevusu dışında bakıcısına başvurmasına neden olacaktır?
- Hastada nüks ya da özel girişim gerektiren yan etkiler gelişmeyeceğini kabul edersek, onkolog tarafından ne kadar süre izlenmelidir ve kanser sürveyansının ne kadarı primer doktoru ile paylaşılmalıdır?

TABLO 9.1 Takip Planının Kalite Belirteçleri (2006)

Takip süreci
• Takip planının şartları, tedavi sonrası önerilen takip planının özetini içeren yazılı belge
• Psikolojik stresin değerlendirilmesi, mental sağlık uzmanlarına gönderme
• İş, sigorta ve diğer finansal konular; rehabilitasyon ve sosyal iş sağlayıcılarına gönderme
• Olası toplumsal destek hizmetlerine yazılı bilgi sağlama
Tarama kılavuzları
• Kanıta dayalı mümkün olduğunca takip ve sürveyans kılavuzlarına bağlı kalma
Sağkalım girişimleri
• Adjuvan tedaviye bağlı kalma
• Ağrı değerlendirme ve tedavisi
• Gerektiğinde enterostromal bakıma gönderme
• Lenfödem varlığında uygun tedaviye yönlendirme
• Gerektiğinde cinsel fonksiyonu değerlendirip cinsel terapiye yönlendirme
• Gerektiğinde genetik danışmaya yönlendirme
• Yorgunluk için egzersiz önerme
• Gerektiğinde sigara bırakma için yönlendirme
Takipte sağkalım değerlendirmesi
• Sağkalanların bakımdan memnuniyet, bakım koordinasyonu ve bakım kalitesi oranları

Hewitt M, Greenfield S, Stovall E. From Cancer Patient to Cancer Survivor: Lost in Transition. Washington, DC: National Academies Press; 2006'dan alınmıştır.

Tedavinin sonucunda, hasta ve doktorları (primer tedaviyi uygulayanlar dahil) hastanın aldığı tedavi ve tedavi sonrası izleme ile ilgili yazılı bir özet almalıdırlar.

Takip muayenelerinin sıklığı ve yapısı hastanın problem listelerine göre belirlenmeli ve tümör nüks riskleri ile tedavi ile ilgili yan etkiler hakkında bilgilendirme yapılmalıdır. Bu bölümün takip eden kısımlarında takip ile ilgili bu alanlar anlatılacaktır.

KANSER NÜKSÜ RİSKİNİN TAKİBİ

Kurtarma tedavisi ile kür olabilecek lokal rejyonel nüksleri erken saptanması konusu tedavi sonrası sürveyansın en önemli hedefidir. Kurtarma tedavisi ile başarılı olunabilecek en sık görülen lokal rejyonel nüks tipleri şunlardır:

- *Başlangıçtaki definitif cerrahi tedavi sonrası santral nüks.* Definitif cerrahi rezeksiyon ile majör bir organ riski varsa, cerrahi sonrası izole santral nüksün olağan tedavisi radyoterapi (RT) veya kemoradyoterapidir **(O.S. 12.3, 13.8, 13.9)**.
- *Başlangıçtaki definitif cerrahi sonrası rejyonel lenf nodu nüksü.* İzole lenf nodu nüksleri genellikle kemoradyoterapi ile tedavi edilmektedir **(O.S. 12.10, 13.6, 13.7)**.
- *RT alan kenarına yakın lenf nodu nüksü.* Nüksün büyüklüğüne ve daha önceki RT alanlarına yakınlığına bağlı olarak, RT sonrası marjinal lenf nodu nüksleri, RT ya da cerrahi rezeksiyon sonrası RT ile tedavi edilmektedir **(O.S. 13.5, 15.3)**.
- *RT alan kenarına yakın; izole santral uterus, serviks, vajen veya vulva nüksü* **(O.S. 10.8, 12.9)**. Nüksün büyüklüğü ve yayılımına ve daha önceki RT alanları ile ilişkisine bağlı olarak, RT sonrası izole santral nüksler radikal cerrahi, radyoterapi veya palyatif kemoterapi ile tedavi edilebilir.
- *Oligometastaz.* Uzak metastazı olan hastaların pek çoğunun tedavisi mümkün olmadığından, bunların tedavisi genellikle palyatiftir (Bölüm 16). Ancak, seyrek vakalarda; cerrahi skarlarda, akciğerlerde ya da diğer bölgelerdeki izole metastazlar definitif hedefe yönelik tedavilere yanıt verebilir **(O.S. 13.9)**.

İzole lokal rejyonel nükslerin tedavisine özel yaklaşımlar bununla ilgili hastalıklara ait özel bölümlerde detaylı bir şekilde anlatılmıştır. Bu bölüm, lokal rejyonel nükslerin zaman içindeki gidişatları ile ilgili çalışmalar ve jinekolojik kanserin definitif tedavisi sonrası nüks açısından hastaların izlemi ile ilgili öneriler üzerinde odaklanmaktadır.

Hastalar Nüks Hastalık Gelişimi için Ne Kadar Süre Risk Altındadırlar?

Tüm lokal rejyonel nüks vakalarında, başarılı tedavi, erken tanıya bağlıdır. Bu nedenle, takipler nüks riskinin en yüksek olduğu, tedavi sonrası erken dönemde daha sıktır.

Santral Nüks

Definitif RT ile tedavi edilen çoğu lokal ileri jinekolojik kanserde, santral hastalık nüksü riski tedavi sonrası ilk yılda en yüksektir ve ardından keskin olarak düşer. Üçünü yıldan sonra çok az nüks görülür. Ancak, alt üriner sistemin insan papilloma virüsü (HPV) ile ilişkili kanserleri nedeni ile tedavi edilen hastalar, tüm hayatları boyunca vulva, vajina ya da serviksde intraepitelyal neoplazi ya da yeni invaziv kanser gelişmesi riski altındadırlar (eğer serviks alınmadıysa).

MD Anderson Kanser Merkezi tarafından 2006'da gerçekleştirilen ve evre I ve II serviks kanseri nedeni ile definitif RT alan 2997 hastalık bir çalışmada, Eiffel ve ark[3]. santral nüksleri bifazik gidişatını tanımladılar. Bu çalışmada, hazard oranı tedavi sonrası yaklaşık 8. ayda tepe yapmakta ve 3. yıla kadar, yıl başına %1'den az olan, başlangıç noktasına düşmektedir (**Şekil 9.1a**). Dördüncü yıldan sonra, yıl başına %0.2 ile %0.5 arasında düşük ama devamlı ve 30 yıllık takip süresince de

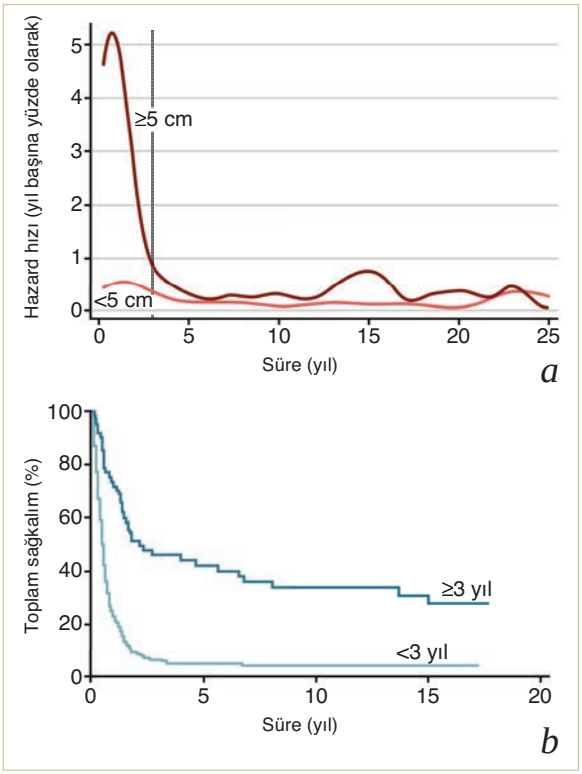

ŞEKİL 9.1 1960 ile 2001 arasında, evre I ya da II serviks skuamöz karsinom nedeniyle definitif RT ile tedavi edilen 2997 hastada; santral hastalık nüksünün seyri *(a)* ve santral hastalık nüksü sonrası genel sağkalım *(b)*. Serviks, paraserviks ya da vajinayı içeren invaziv skuamöz karsinomlarının tüm oluşları olay olarak skorlanmıştır. Tümör çapı ≥5 cm olan hastalarda, nüks riski, ilk yılda en fazladır ve sonra hızla düşmektedir *(a)*. Üç yıl sonra (noktalı çizgi), nüks riski yaklaşık olarak sabittir ve yıl başına %0.3 ila %0.5 hıza sahiptir. Daha küçük tümörlü hastalarda santral nüks riski tüm takip süreci boyunca yaklaşık yılda %0.2'dir. Tedavi bitiminden 3. yıl ya da daha sonrasında nüks gelişen hastalarda genel sağkalım 3 yıldan önce nüks görülenlere oranla anlamlı olarak daha iyidir *(b)*. Bu çalışmada medyan takip süresi 104 aydır. Çoğu hasta eşzamanlı kemoterapi almamıştır ki, alsalardı santral nüks riskinin %30 ila %40 düşmesi beklenirdi (Eifel PJ, Jhingran A, Brown J, et al. Time course and outcome of central recurrence after radiation therapy for carcinoma of the cervix. *Int J Gynecol Cancer*. 2006;16:1106–1111'den alınmıştır.).

devam eden risk vardır. Tedavi sonrası 3 yıldan daha fazla sürede ortaya çıkan nüksler, şüphesiz bir şekilde, yeni bir HPV-ilişkili kanserin geliştiğini göstermektedir. Bu geç nüksler, cerrahi ile birlikte (genellikle pelvik eksantrasyon) başarılı bir şekilde tedavi edilebilirler (**Şekil 9.1b**). Bu veriler; lokal ileri evre serviks kanseri tedavisi ile iyileşmiş hastaların, genel popülasyona oranla, alt genitoüriner sistemlerinde yeni bir preinvaziv veya invaziv kanser gelişimi açısından daha büyük risk taşıdıklarını göstermektedir.

RT ile tedavi edilen vajen ya da vulva kanserlerinin santral nükslerinin gidişatı, RT ile tedavi edilen serviks kanserlerinin santral nükslerine benzerdir.[4,5]

Küçük tümörler için radyoterapi veya erken invaziv hastalık için primer cerrahi uygulanan hastalarda sabit, çok düşük yıllık nüks riski vardır. Çünkü, başlangıçtaki bu lezyonun tedavisi genellikle başarılıdır ve ileride çıkan çoğu "nüksler" gerçekte yeni kanserlerdir. RT ile tedavi edilen küçük serviks kanseri olan (**Şekil 9.1a**) ve cerrahi ile tedavi edilen erken evre vulva kanseri bulunan hastalarda da sabit bir düşük nüks riski vardır (Şekil 12.2).

Yukarıda bahsedilen MD Anderson çalışmasındaki hastalar[3] 1960 ile 2001 yılları arasında tedavi edildiklerinden dolayı, çoğuna RT ile eşzamanlı kemoterapi verilmemiştir ve hiçbirine takipte pozitron emisyon tomografisi (PET) taraması yapılmamıştır. Tanı ve tedavideki bu 21. yüzyıl gelişmeleri; hazard oranlarını azaltabileceği gibi erken santral nüksler fizik muayeneden çok PET ile daha erken saptanacağı için ortalama nüks süresi de kısalabilir.

Endometriyal kanserin çoğu vajinal nüksleri, histerektomi sonrası ilk 3 yıl içinde olmaktadır. Ancak, özellikle düşük evreli adenokarsinomlarda, vajinal nüksler, histerektomiden 5 ila 10 yıl sonra saptanmaktadır (Şekil 13.3).[6,7]

Lenf Nodu Nüksü

Jinekolojik kanserlerde lenf nodu nüksleri bazen definitif tedaviden 5 yıl sonra saptanmasına rağmen, bu çeşit geç lenf nodu nüksleri çok seyrektir. MD Anderson'da, 1985 ile 2006 arasında, invaziv serviks ya da vajen kanseri nedeni ile tedavi edilen toplam 2949 hastanın 289'unda, santral nüks olmadan, paraaortik ya da pelvik duvar nüksleri saptanmıştır. Bu 289 lenf nodu nüksünün %63'ü tanı sonrası ilk yılda, %84'ü 3 yıl içinde ve %97'si de 5 yıl içinde saptanmıştır (yayınlanmamış veri). Bu hastaların çoğunda takipte rutin görüntüleme yapılmamış ve çoğu da lenf nodu nüksü saptandığında semptomatik olmuştur.

Özellikle PET–bilgisayarlı tomografisi (PET-BT) gibi modern görüntüleme kullanılması, tanı ve izlemde bu istatistikleri değiştirmesi olasıdır. Retrospektif çalışmalar, RT planlarının PET kılavuzluğu ile yapılması halinde, rejyonel nükslerin daha seyrek olacağını düşündürtmektedir[8,9]. Kanıtlar, ayrıca, takipte görüntülemesi yapılan hastalarda lenf nodu nükslerinin daha erken bir evrede saptanmasının, semptom geliştikten sonra lenf nodu nüksünün saptandığı hastalara oranla daha tedavi edilebilir olduğunu göstermiştir.[10,11]

Lenf nodu nükslerinin, hastalığın başladığı alanlarda ve pelvik ya da genişletilmiş pelvik RT alanlarının üst sınırında gelişme eğilimleri vardır.[12,13] Rejyonel yayılım ihtimalini artıran ilgili faktörler detaylı bir şekilde Bölüm 10 ile 14 arasında tartışılmıştır.

Olası Tümör Nüksünün İncelenmesi için Öneriler

Hem Jinekolojik Onkologlar Derneği (Society of Gynecologic Oncologists (SGO) hem de NCCN (National Comprehensive Cancer Network) jinekolojik kanserli hastalar için kanser sürveyansı ile ilgili kılavuzlar yayınlamıştır.[14-16] Sürveyans muayenelerinin sıklığı ile ilgili önerileri benzerdir ve nüks

TABLO 9.2 Tedavi Tamamlandıktan Sonra Sürveyans için Önerilen Kılavuzlar[14–16]

Tanı, inceleme	Tedavi bittikten sonra geçen yıllar				
	1	2	3	4–5	>5
Endometrial kanser					
Fizik muayene ve semptom değerlendirmesi					
Nüks için düşük risk	Her 6 ay	Yıllık	Yıllık	Yıllık	Yıllık
Nüks için orta derece risk	Her 3 ay	Her 6 ay	Her 6 ay	Her 6 ay	Yıllık
Nüks için yüksek risk	Her 3 ay	Her 3 ay	Her 6 ay	Her 6 ay	Yıllık
Papanicolau testi	Gösterilmemiş				
CA-125 ölçümü	SGO "rutin kullanımı destekleyen yeterli data yok"; NCCN "opsiyonel"				
Tanısal görüntüleme					
Nüks şüphesi yok	SGO "rutin kullanım için data yeterli değil"; NCCN "opsiyonel"				
Nüks şüphesi var	BT ya da PET ± CA-125				
Serviks, Vulva ya da Vajen kanseri					
Fizik muayene ve semptom değerlendirmesi					
Düşük nüks riski, sadece cerrahi uygulanmış	Her 6 ay	Her 6 ay	Yıllık	Yıllık	Yıllık
Yüksek nüks riski, primer ya da adjuvan RT tedavisi	Her 3 ay	Her 3 ay	Her 6 ay	Her 6 ay	Yıllık
Papanicolaou testi	Yıllık	Yıllık	Yıllık	Yıllık	Yıllık
Tanısal görüntüleme					
Nüks şüphesi yok	SGO: "Rutin kullanım için data yeterli değil"; NCCNN: rutin sürveyansta önerilmiyor[a]				
Nüks şüphesi var	BT ya da PET (MRG ise santral nüks şüphesi olan seçili vakalarda)				

[a]*NCCCN için "Lokal ileri serviks kanseri için kemoradyoterapiden 3-6 ay sonra tek bir PET-BT yapılması, erken ya da asmeptomatik rezüdü ya da nüksü öngörmek için kullanılabilir. Diğer görüntüleme çalışmaları da (örneğin göğüs filmi, BT taraması, MRG ve sonra PET-BT), klinik olarak endike olduğunda nüksü takip ya da değerlendirmek için kullanılabilir, ama rutin sürveyans için önerilmez"*

SGO, Society of Gynecologic Oncologists; NCCN, National Comprehensive Cancer Network; BT,bilgisayarlı tomografi; PET, pozitron emisyon tomografisi; MRG, manyetik rezonans görüntüleme; CA-125, kanser antijeni-125.

National Comprehensive Cancer Network. Uterine Neoplasms (Version 2.2016). Şurada bulunabilir: http://www.nccn.org/professionals/physician_gls/pdf/uterine.pdf. Accessed February 23, 2016; National Comprehensive Cancer Network. Cervical Cancer (Version 2.2016). Şurada bulunabilir http://www.nccn.org/professionals/physician_gls/pdf/cervical.pdf. Accessed February 23, 2016; Salani R, Backes FJ, Fung MF, et al. Posttreatment surveillance and diagnosis of recurrence in women with gynecologic malignancies: Society of Gynecologic Oncologists recommendations. Am J Obstet Gynecol. 2011;204:466–478.

riskinin en yüksek olduğu tedavi sonrası başlangıç döneminde daha yakın sürveyans önerilmektedir (Tablo 9.2).

Fizik Muayene ve Semptomların Gözden Geçirilmesi

SGO ve NCCN'nin her ikisi de, nüks hastalığın saptanması için, fizik muayene ve semptom gözden geçirilmesine büyük önem vermektedir. Çoğu jinekolojik kanserde, metastatik hastalıkta semptomlar metastazların bulunduğu yere göre farklılık göstermekle birlikte, nüks için belirleyici semptomlar kanama, ağrı, yeni bir kitle palpasyonudur. Tedavi sonunda ve her bir takip muayenesinde, hastalar kendilerini onkologları ile görüşmeye iten semptomları açısından değerlendirilmelidirler. Takip pelvik muayenesi vulva, vajina ve serviksin dikkatlice inspeksiyonunu, bimanüel muayene ve rektovajinal muayeneyi içermelidir. Bunlar Bölüm 4'te detaylı belirtildiği üzere tartışılmıştır.

Takipte Görüntüleme

Olası nüksü düşündürecek semptom yada klinik bulgusu olan her hastadan uygun tanısal görüntüleme yöntemi istenmelidir. Manyetik rezonans görüntüleme (MRG) özellikle vajinal ve paravajinal anormallikleri değerlendirmekte değerli olmakla beraber, genellikle BT ya da PET-BT istenmektedir (Bölüm 4).

Asemptomatik hastaların görüntüleme endikasyonları daha tartışmalıdır. Hem SGO ve hem de NCCN önerilerini

belirsiz bırakmaktadırlar. Ama her jinokolojik kanser hastasının rutin olarak görüntülenmesinin uygun olmadığı konusunda hem fikirdirler (**Tablo 9.2**).[14-16]

Birçok çalışmada, persistan ya da nüks serviks kanseri bulunan hastaların, hastalıklarının semptomatik hale gelmeden önce saptanması halinde, kurtarma tedavileri ile kür olabilme olasılıklarının daha fazla olduğu öne sürülmüştür[10]. Bu bulgular, NCCN'nin; lokal rejyonel olarak ileri evre serviks kanseri bulunan hastalarda, potansiyel olarak tedavi edilebilecek nüksleri saptamak için, tedavi sonrası 3 ila 6 ay sonra bir PET taraması yapılmasını önermesine yol açmıştır (**Tablo 9.2**).[15] Çoğu sigorta firması takipte birden çok PET-BT'yi finanse etmediği için, bu tetkikin zamanlaması çok önemlidir. İdeal olarak, görüntüleme, RT sonrası nekroz ve inflamasyona bağlı yüksek oranda yanlış-pozitif bulgular olmadan, persistan hastalığın erken tanınmasını sağlayacak dönemde yapılmalıdır. Tedavi sonrası görüntülemenin biraz geç istenmesi, pelvik RT alanlarının yakınındaki nüksleri erken saptama olasılığını arttırmaktadır. Ancak, istekteki uzun süreli bir gecikme, definitif tedavi için gerekli optimal dönemi kaçırabilir. Washington Üniversitesi'nden PET sürveyansını araştırmakla geçiren çalışmacılar, RT'den 3 ay sonra yapılan takip PET taramaları üzerinde odaklanmışlardır. Çalışmalarında başlangıçtaki yayılım sahalarında persistan florodeoksiglukoz (FDG) alımı olan hastaların, anormal FDG alımının tamamen rezolüsyona uğradığı hastalara göre daha fazla nüks olasılığına sahip olduğu gösterilmiştir.[17] Ancak, çalışmalarında, persistan FDG alımı olan hastaların yaklaşık olarak %30'unda progresif hastalık gösterilememiştir. Ayrıca, 3. ayda PET taramasında negatif bulguları olan hastaların %20'sinde progresif serviks kanseri gelişmiştir (**Şekil 9.2**). Biz, genellikle, PET taramasını tedavinin bitiminden 3 ila 5 ay sonra önermekteyiz. Ancak, bu uygulamanın en iyi zamanlamasını belirlemek için daha detaylı çalışmalara gereksinim bulunmaktadır.

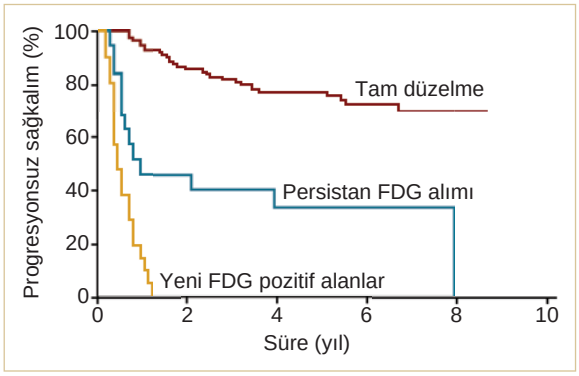

ŞEKİL 9.2 Serviks kanserinde, progresyonsuz sağkalım ile definitif RT'nin tamamlanmasından 3 ay sonra uygulanan PET-BT arasındaki ilişki. Residiv FDG alımı olmayan hastalar, persistan FDG alımı olanlara göre daha iyi bir sağkalım göstermişlerdir. RT'nin bitirilmesinden sonra yeni FDG alımı gösteren hastaların tamamında hastalıkları ile ilgili progresyon gösterilmiştir. Bu çalışmadaki toplam 92 hastanın ortalama takip süresi 70 aydır. (Schwarz JK, Siegel BA, Dehdashti F, et al. Association of posttherapy positron emission tomography with tumor response and survival in cervical carcinoma. *JAMA*. 2007;298:2289–2295'dan alınmıştır.)

Ne SGO ne de NCCN başka hiçbir düzenleme için rutin görüntüleme önermemektedir. Ancak, biz inanıyoruz ki, takipte rutin görüntüleme gerektiren bazı durumlar da bulunmaktadır. Vajinayı içeren lokal ileri kanser hastalarının takibinde önerilen görüntüleme yöntemleri, lokal ileri serviks kanserindeki takip görüntülemeleri ile benzerdir. Ancak, MRG, asemptomatik vajen kanseri bulunan hastalarda, asemptomatik servik kanseri olanlara göre daha önemli bir rol oynamaktadır. Radyoterapi uygulanmamış pelvik ve paraaortik lenf nodlarında anlamlı nüks riski olan hastalar da, tedavi sonrası görüntüleme için iyi adaydırlar. Bu grup hastalar; Evre IIIC endometriyal kanser için sadece kemoterapi alanlar ya da evre IIIC1 endometriyal kanser için pelvik RT alanlardır. Bu hastalar, eğer lenf nodu progresyonu erkenden yakalanabilirse, sıklıkla tedavi edilebilirler[13]. Diğer yandan, zaten tüm alanlara radyoterapi uygulanmış olan hastalarda rutin görüntüleme yapmak için daha az gerekçe bulunmaktadır. Çünkü, sahadaki nükslerin başarılı tedavi şansı çok seyrektir. Seçili vakalarda, lenf nodu nüks riski için, batın ultrasonografisi ile takip faydalı olabilir **(O.S. 12.10)**.

Sitolojik tarama

Papanicolaou (Pap) taraması, nüks endometriyal kanser tanısı için artık önerilmemektedir. Bu değişiklik, asemptomatik hastalarda vajen nükslerinin %5'ten az oranda saptandığını gösteren birkaç yayından sonra yapılmıştır.[18,19] Benzer nedenlerden dolayı, Pap testi, nüks serviks ya da vajen kanserinde de önerilmemektedir.[20,21] HPV pozitif serviks ya da vajen kanseri nedeni ile tedavi edilen kadınlarda güncel öneri; genel serviks kanseri kılavuzlarını takip ederek, yılda sadece bir kez sitolojik tarama yapmaktır. Pap taraması, RT sonrası 4. aydan önce yapılmamalıdır, çünkü, bu süreden önce yapılan çalışmalar kanser ya da displazi ile karıştırılabilecek radyasyon sonrası sitolojik değişiklikleri göstermektedir.

Daha önce de tartışıldığı gibi, jinekolojik kanserin, 5 yıl sonra bile düşük ama anlamlı bir oranda lokal rejyonel nüks oranı vardır. Bu zamana kadar, hastalar, primer doktorları tarafından takip edilmektedir. Bu nedenle, hastalar ve primer doktorlar, geç nüks olasılığı ve herhangi bir vajinal kanama ya da uzamış pelvik ağrının araştırılması gerektiği hakkında bilgilendirilmelidir. İkincil bir jinekolojik kanser riskinin artması nedeni ile, HPV ile ilişkili kanser tedavisi görmüş olan hastalar yaşamları boyunca yıllık Pap taraması yaptırmalıdır (**Tablo 9.2**).

TEDAVİNİN GEÇ YAN ETKİLERİNİN İZLEMİ VE TEDAVİSİ

Jinekolojik kanseri olan hastaların büyük çoğunluğu kür olduğundan, çoğu hastada, kanser tedavisinin geç sekellerini görme ihtimali vardır. Radyoterapiyle ilişkili yan etkilerin çoğu RT sonrası ilk 3 yılda ortaya çıkmasına rağmen, bazı

vakalarda semptomlar uzun yıllar başlamaz ve semptomlar artık onkoloji uzmanı tarafından hasta rutin takipten çıktıktan sonra görülmeye başlar. Bu nedenle de, ilk birkaç yılda yapılan takiplerde hastaları RT'nin olası geç yan etkiler konusunda bilgilendirmeli ve semptomlar geliştiğinde müracaat etmeleri hususunda bilgilendirilmelidir.

Cerrahinin ve kemoterapinin uzun dönem yan etkileri Bölüm 3'de özetlenmiştir. RT'nin akut yan etkileri ise Bölüm 7'de açıklanmıştır. Bu bölümde, jinekolojik kanserde RT'nin önemli bazı geç yan etkilerinin semptomları, patofizyolojileri, sıklıkları ve tedavileri tartışılmıştır.

Cinsel Fonksiyon Bozukluğu ve Menopoz Semptomları

Son zamanlardaki literatür derlemelerinde; jinekolojik kanserden kurtulanlarda görülen cinsel fonksiyon bozukluklarının nedenleri, insidansları ve şiddeti ile ilgili araştırmaların, arkalarında pek çok cevaplanmamış soruların olduğu belirtilmektedir.[22,23] Ancak, şu da açıktır ki, jinekolojik kanserden kurtulanlarda görülen azalmış cinsel memnuniyetin nedenleri arasında pek çok psikolojik ve fiziksel faktör bulunmaktadır ve bu problemler hastanın tüm yaşam kalitesini etkileyebilir.

Radyasyon onkologları, takipteki muayenelerde cinsel fonksiyon bozukluğu ile ilgili psiklolojik konulara yeterince eğilemezler. Ancak, semptomların rutin olarak gözden geçirilmesinin bir parçası olarak, hastalar cinsel memnuniyet ve özellikle disparoni ya da azalmış libido ile ilgili problemler konusuna sorgulanmalıdır. Bu semptomları olan olgular ise kanser ile ilişkili cinsel bozukluklarda uzmanlaşmış bir terapiste gönderilmelidirler.

Cinsel Fonksiyon Bozukluğu İçin Risk Faktörleri

Tedavi öncesi ya da sırasında, tümör ve tedavisi ile ilgili semptomlar, sıklıkla belli bir dönem boyunca normal cinsel aktiviteyi engellemektedir. Tedavi sonrası dönemde ise, her hangi bir fiziksel problem olmasa bile, depresyon ve anksiyete, yorgunluk, değişen vücut görüntüsü, fertilite kaybının yarattığı üzüntü ve kanseri partnerine cinsel yolla bulaştırma korkusu normal cinsel fonksiyona dönüşü engelleyebilir. Ooferektomi ya da pelvik radyoterapi sonrası oluşan hipoöstrojenizm sıcak basması, duygularda dalgalanma, azalmış libido ve vajinal kuruluk ve atrofiye yol açabilir.[23,24] Tümörün küçülmesi, cerrahiye ve RT'ye bağlı gelişen skar oluşumu ve vajen kısalması; disparoniye yol açıp cinsel tatmini azaltabilir.[23] Tüm bu faktörler ilişkide gerginliğe yol açabilir veya gerginliği daha da arttırabilir.

Çoğu çalışmada, RT alan serviks ya da vulva kanserli hastalarda, sadece cerrahi yapılanlara göre daha fazla oranda cinsel fonksiyon bozukluğu olduğu gösterilmiştir.[22,25] Ancak, RT ile tedavi edilen hastalar oldukça ileri evre hastalığa sahip olma eğiliminde olduklarından; sadece cerrahi alan hastalar ile RT ile tedavi edilen hastaları doğrudan karşılaştırmak çok zordur. Ayrıca, radyoterapi tekniği de önemli bir rol oynamaktadır. Örneğin, MD Anderson'da yapılan ve endometriyal kanser tanılı toplam 269 hastada yapılan tarama çalışmasında, adjuvan RT'nin cinsel fonksiyon bozukluğunda majör bir faktör olduğu gösterilememiştir.[25] Ancak, diğer çalışmalarda, vajinal brakiterapi sonrası cinsel fonksiyon bozuklukları bildirilmiştir.[22] Çalışma sonuçlarındaki varyasyonlar, vajinal hasar yapma olasılığını etkileyen, brakiterapi tekniği ve planındaki farklılıklara bağlı olabilir (Bölüm 8 ve 13).[26,27]

Vajinal Dilatatör Tedavisi

Pek çok klinisyen, pelvik RT alan hastalarda, vajinal dilatatörlerin sık kullanımının vajinal kapasiteyi ve cinsel fonksiyonu iyileştirdiğine inanmaktadır. Ancak, bunu destekleyen veriler çok zayıftır. 2014 Cochrane meta analizinde[28], RT sırasında rutin ve düzenli olarak vajinal dilatasyon yapılmasının stenozu engellediği ya da yaşam kalitesini arttırdığı hakkında güvenilir bir kanıt bulunmadığı sonucuna varılmıştır. Ayrıca, yazarlar gözlemsel verilerde sık dilatatör kullanımı ile hastanın kendisinin bildirdiği stenoz oranının azaldığının bildirilmesine rağmen, bu durumun sağlıklı vajinası bulunan hastaların dilatasyon tedavisine darlığı olanlara göre daha iyi uyum sağlamalarına bağlı olabileceğini belirtmişlerdir. Genç hastalara dilatasyon önerilmesi mantıklı olmakla beraber; yaşlı hastalara ve dilatasyon tedavisinden kişisel olarak hoşlanmayan hastalara, ısrarla bunu önermenin faydası ile ilgili kanıtlar yeterince kuvvetli değildir.

Hormon Replasman Tedavisi

Hipoöstrojenizm cinsel fonksiyon bozukluğunda önemli bir rol oynayabilir. Skuamöz karsinom tedavisi sonrası prematür menopoza giren <40 ila 45 yaşında kadınlarda, çok majör bir kontraendikasyon olmadığı sürece (örneğin meme kanseri ve ya venöz tromboz ile ilgili ciddi bir aile hikayesi ya da kişisel meme kanseri hikayesi) genellikle östrojen replasman tedavisi önerilmektedir. Eğer uterus in situ ise; genellikle, rezidiv endometriumdan intrauterin kanamayı engellemek için, kombine östrojen ve projesteron tedavisi önerilmektedir. Sıklıkla da, günlük 0.3 mg östrojen ve 1.5 mg projesteron ile başlanılması önerilmektedir. Hormon replasman tedavisi ile kalp hastalığı riskinin arttığını gösteren randomize çalışmalar, tedavi ile ilişkili prematür menopoza giren kadınlara genellenemez; ancak, bu kadınlar tedavinin riskleri ve faydaları konusunda dikkatli bir şekilde konsülte edilmelidirler. Uterusu alınan genç bayanlar sadece östrojen ile tedavi edilebilir. Her iki durumda da tedavi (östrojen artı projesteron ya da sadece östrojen) hasta 45 ila 50 yaşa ulaştığında kesilmelidir.

Hormon replasman tedavisi, hormon responsif olabilen adenokarsinomlarda ve özellikle de endometriyal kenserlerde, daha tartışmalıdır. Bu hastalarda hormon tedavisi genellikle kabul edilmemektedir. Ancak, östrojen replasman tedavisi alan endometriyal kanserden kurtulmuş kişilerde nüks oranlarının daha yüksek olduğu asla kanıtlanamamıştır.[29] Sıcak basmaları için östrojenik olmayan ve çeşitli derecelerde başarı gösteren bir takım tedaviler kullanılmıştır[30,31].

Radyasyon Proktiti

Serviks kanserinin definitif tedavisinin daha sık gözlenen yan etkilerinden birisi radyasyon proktitine bağlı kanamadır.

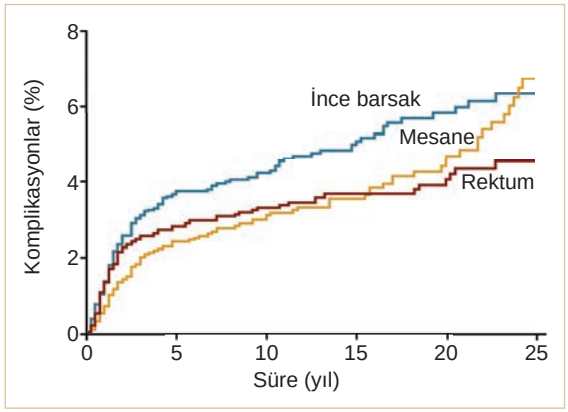

ŞEKİL 9.3 Uluslararası Jinekoloji ve Obstetrik Federasyonu (International Federation of Gynecology and Obstetrics) evre I ya da II serviks karsinomu için definitif RT sonrası rektum, mesane ya da barsakta gelişen majör geç komplikasyonların insidansı. Tedavi sonrası olan ya da 3 aydan fazla devam eden; hospitalizasyon, tranfüzyon veya operasyon gerektiren ya da fistül veya hastanın ölümü gibi ciddi semptomlara yol açan her hangi bir komplikasyon majör komplikasyon olarak değerlendirildi. Tüm hastalar 1960 ile 1995 arasında MD Anderson'da tedavi edilmiştir. Bu analizde 3499 hastanın %99'u 3 yıldan fazla ya da ölüme kadar takip edilmiştir. 1623 tanesi ise 10 yıldan fazla takip edilmiştir. (Eifel PJ, Jhingran A, Bodurka DC, et al. Correlation of smoking history and other patient characteristics with major complications of pelvic radiation therapy for cervical cancer. J Clin Oncol. 2002;20:3651–3657 tarafından bildirilen veriden alınan ve daha önce yayınlanmamış şekil.)

Serviks kanseri nedeni ile definitif RT ile tedavi edilen 3489 hastalık bir seride; %25'inin tedaviden sonraki ilk 5 yılda en az bir süre rektal kanama şikayeti olduğu bildirilmiştir. Bunların çoğu spontan veya kısa dönemli bir steroid enema sonrası düzelen hafif kanamalardır. Transfüzyon gerektiren ya da fistüle yol açan şiddetli radyasyon proktiti seyrek olarak görülmüştür. Çoğunlukla RT sonrası 6 ay ile 2 yıl arasında görülmekle birlikte, 10 yılda bu oran ~ %3'tür (**Şekil 9.3**).[32,33]

Radyoterapi, akut olarak; kript hücre deplesyonuna, mukozal bariyerlerin kırılmasına, bakteryal ürünlerin infiltrasyonuna ve inflamasyona neden olmaktadır. RT alan hastaların çoğunda çeşitli derecelerde akut radyasyon proktiti gelişmesine rağmen; bu durum, genellikle minimal semptomlara yol açmakta veya radyasyonun düzelen ince barsak etkilerinden ayırd edilememektedir. RT sonrası ilk birkaç ay boyunca süren mukus deşarjı, tenezm semptomları daha ciddi akut radyasyon proktitini düşündürtmektedir. Bu semptomların RT'den kısa süre sonra düzelmesine rağmen, bu dönemde gelişen mukozal hasar geç ortaya çıkan yan etki olarak adlandırılmaktadır.

Radyasyon proktitinin daha kronik aşaması RT sonrası 3 ila 6 ay sonra başlar ve bağ dokusu fibrozisi, neoanjiyogenez ile karakterizedir. Proktoskopide kronik radyasyon proktitinin klasik görünümü, multipl anjiyoektazilerle noktalanmış soluk bir mukozadır (**Şekil 9.4**). Defekasyon, bu anormal şekilde hassas damarlara travma yaparak rektal kanamaya yol açabilir. Ciddi durumlarda, mukoza ülserasyonu görülebilir. Seyrek olarak da, rektovajinal septuma fistülizasyon görülmektedir.

Kronik Radyasyon Proktitit İçin Risk Faktörleri

Jinekolojik onkoloji hastalarında, semptomatik radyasyon proktitinin çoğu vakaları, serviks ya da vajen kanserinin definitif tedavisi için yüksek doz brakiterapi alanlarda görülür. Sadece ekternal pelvik RT alan hastalarda, rektum 60 Gy ya da daha fazla almadığı sürece, radyasyonla ilişkili hematokezya çok seyrek görülür. Genel olarak, 2cc'den fazla rektal volümünün 70 Gy ve üzerinde doz almasından kaçınılması önerilmektedir. Görüntü kılavuzluğunda brakiterapinin gelişimi, rektuma verilen dozu daha iyi kontrol ederek, rektal komplikasyon oranını düşürmüştür (Bölüm 8).[34] İnce bir vücut (vücut kitle indeksi <22) ve aşırı sigara içimi (günde 1 paketten fazla) radyasyon proktiti için önemli bir risk faktörüdür.[33]

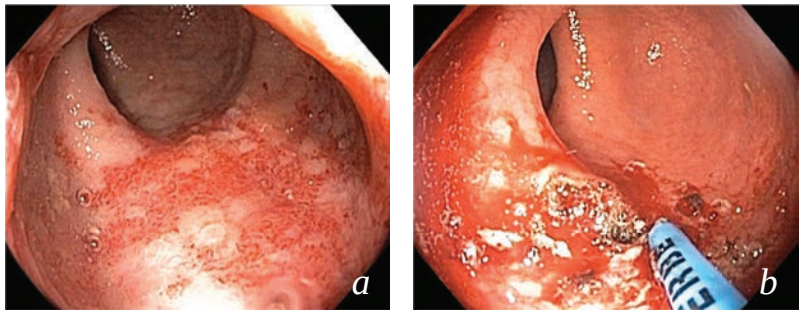

ŞEKİL 9.4 Histerektomi ve vajinal güdük brakiterapisinden 1 yıl sonra gelişen vajen apeksinde nüks adenokarsinom nedeniyle definitif RT ile tedavi edilen bir hastada radyasyon proktiti. Bu hastanın tedavisinin detayları **O.S. 13.8**'de anlatılmıştır. Tedaviden sekiz ay sonra, hastada, aralıklı ve hafif görülen rektal kanama başlamıştır. Ancak, 20. ayda, artmış kanamadan şikayet etmiş ve hemoglobin düzeyi 6g/dL'ye düştüğü için kan transfüzyonu yapılmıştır. Proktoskopide yaygın kolonik anjiyoektaziler gözlenmiştir *(a)*. Hasta, başlangıçta steroid suppozituarlarla başarılı bir şekilde tedavi edilmiş, ancak, sonrasında 3 defa argon plazma koagülasyon tedavisi almıştır *(b)*. RT'den 5 yıl sonra, ayda birkaç kez hematokezya devam etmiş ama ek bir kan transfüzyonuna gerek olmamıştır.

Radyasyon Proktitinin Tedavisi

Kronik radyasyon proktitinin tedavisi kanamanın şiddeti ve süresine bağlıdır. Rektal kanaması olan hastalara, proktit dışındaki diğer nedenleri ekarte etmek için, rektal endoskopi yapılmalıdır. *Ancak, radyoterapi verilen alanlardan biyopsi almaktan kaçınılmalıdır.* Çünkü, bu durum semptomları arttırabilir ve fistül ya da ülserasyon için bir nidus oluşturabilir. Kanamanın hastanın belirttiğinden daha fazla olup olmadığını anlayabilmek için hemoglobin düzeyi mutlaka ölçülmelidir.

Çoğu minör kanama vakası kendiliğinden geçer ve hastayı rahatlatmak ve gaytanın yapısını optimize etmekten başka bir girişime gerek olmaz.[35] Steroid ya da sukralfat enemalar kullanılmakla beraber bu tedavilerin herhangi birinden fayda görüldüğüne dair kanıtlar zayıftır.[36,37]

Gastroenterologlar, radyasyon proktitinin tedavi seçeneği olarak, sıklıkla argon plazma koagülasyonunu önermektedirler. Retrospektif çalışmalarda, bu tedavinin bazı refrakter kanamaları kontrol etmekte faydalı olduğu gösterilse de; bu düzenlemede kullanımını inceleyen randomize çalışmalar bulunmamaktadır. Tedavi de bildirilen komplikasyon oranları %7 ile %26 arasında değişmektedir.[36] Seyrek katastrofik komplikasyonlarla ilişkili (örneğin, yetersiz hazırlanmış barsak nedeni ile tedavi sırasında gelişen patlayıcı olaylar) olmasına ek olarak; argon plazma koagülasyonu, derin ülserasyona, fistüle, darlığa ve perforasyona da neden olabilmektedir.[36] Teknik modifikasyonlar komplikasyon oranlarını azaltsa bile, bu durum kanıtlanmamıştır.[36] Ayrıca, argon plazma koagülasyonu ile ilgili pek çok çalışma, erkeklerde prostat kanseri nedeniyle uygulanan RT sonrası gelişen proktit tedavisinde kullanımını incelemiştir. Kadınlar, ince rektovajinal septum bölgesine ablatif tedaviler uygulandığında, farklı komplikasyon risklerine sahip olabilirler. Tüm bu nedenlerden dolayı, ablatif tedaviler, şiddetli ve kalıcı kanamaya sahip hastalarda kullanılabilir.

Hiperbarik oksijen tedavisi, uzun yıllardır, şiddetli radyasyon proktitinin tedavisi için kullanılmaktadır.[36,38] Çoğu uygulayıcının bunun etkinliğine ikna olmasına karşın; yakın zamanlı randomize bir çalışmada, radyasyon proktiti gibi kronik barsak hasarı olan hastalarda hiperbarik oksijen kullanımının anlamlı faydası gösterilememiştir.[39]

Rektal kanama radyoterapiyle ilişkili rektal hasardaki en sık gözlenen semptom olmasına rağmen; yüksek rektal doz alan hastalar (genellikle >70 Gy) ya da infiltratif tümör nedeni ile rektovajinal septumunda hasar olan hastalarda rektovajinal fistül gelişebilir. Çoğu hastada, fistül ortaya çıkmadan önce, kısa süreli rektal hassasiyet, tenesmus ya da ateş görülebilir. Yüksek dozda radyoterapi görmüş alanda gelişen rektovajinal fistüller cerrahi olarak onarılamaz. Bunu yapmaya çalışmak, katastrofik pelvik komplikasyonlara yol açacak olaylar zincirini başlatabilir. Bu nedenle de önerilen tedavi genellikle kolostomi açılmasıdır.

Çoğu radyasyon proktiti vakası vajinal brakiterapi alan hastalarda gelişmekte ve primer olarak anteior rektal duvarda görülmektedir. Ancak, tüm rektum çevresine ya da sigmoide yüksek doz eksternal RT (genellikle >60 Gy) alan hastalar rektal striktür gelişme riski altındadırlar. Eğer ciddi darlık oluşursa, semptomları rahatlatmak için kolostomi gerekebilir.

Sigmoid perforasyon, vakaların yaklaşık olarak %50'sinde ölümcül olan, katastrofik bir komplikasyondur. Sigmoid perforasyon akut batın olarak ortaya çıkabilir. Bazı vakalarda ise; perforasyon, kapalı bir apse oluşturarak ateş, ağrı yapabilir. Sigmoid perforasyon çoğu seride çok seyrek bildirilen bir komplikasyondur. Örneğin, MD Anderson'da definitif serviks kanseri tedavisi alan hastalarda %0.2'den az görülmüştür.[32,33] Ancak, radyasyon kaynağı direkt sigmoid ile kontakt olacak şekilde periton boşluğuna giren tandemin ya da interstisyel iğnenin içine yerleştirildiyse sigmoid perforasyon, brakiterapinin beklenen bir komplikasyonu olur (Bölüm 8).

Radyasyon Enteropatisi

Jinekolojik kanserlerin RT'sinde genellikle ince barsak da radyasyona maruz kalır. Tedavi sırasında, çoğu hasta, en azından hafif şiddette ishal, kramp şeklinde karın ağrısı ve yorgunluk hisseder. Bunun nedeni hızlı bölünen barsak kript epitelinin bozulması, mukoza bariyerinin yıkılması ve mukoza inflamasyonudur.[40] Bu akut semptomlar genellikle RT'nin bitiminden sonraki 1 ila 3 ay içinde geçer. Radyoterapi dozuna, radyoterapi verilen hacime, daha önce geçirilen cerrahiye ve diğer bazı hasta karakteristiklerine bağlı olarak, bazı hastalarda da ince barsak hasarının geç semptomları gözlenebilir.

Radyasyon Enteropatisinin Semptomları ve İnsidansı

Kronik radyasyon enteropatisinin, büyük barsak volümünün orta düzeyde yüksek doz aldığı durumlarda ortaya çıkma ihtimali vardır. Semptomlar arasında ishal, sık defekasyon, ağrı, malabsorbsiyon, hassasiyet ve inkontinans bulunmaktadır. Semptomlar genellikle RT sonrası ilk 2 yıl içinde ortaya çıkmakla beraber, bazı hastalarda daha da geç görülebilir. Bildirilen insidanslar; değerlendirme metodlarına, kullanılan radyoterapi tekniklerine ve predispozan hasta karakteristiklerine göre değişkenlik göstermektedir. Yaşam kalitesi çalışmaları, enteropati insidansının daha önce tahmin edilenden daha yüksek olduğunu öne sürmektedir. Nout ve ark.[41] PORTEC-1 çalışmasında endometriyal kanser nedeni ile tedavi edilmiş hastaların yaşam kalitesi çalışmasının sonuçlarını bildirmişlerdir. Hastalar, tedavi sonrasındaki medyan 13. yılda (9 ila 18 yıl aralığında), bir anket formunu doldurmuşlardır. Adjuvan RT almayan hastalarla karşılaştırıldığında, histerektomi sonrası pelvik RT alan hastalarda anlamlı oranda daha yüksek oranda defekasyon hissi, kaçırma ve ishal gözlenmiştir (**Şekil 9.5**).

İnce barsağın sabit bir loopu yüksek doz radyoterapi aldığında (genellikle >60 Gy), ince barsak obstrüksiyonu ya da perforasyonu gerçekleşebilir. Bu durum akut olarak bulantı, kusma ve ağrı başlar. Bazı ince barsak obstrüksiyonları medikal tedaviye yanıt vermesine rağmen, radyoterapiyle ilişkili obstrüksiyonlarda genellikle cerrahi girişim gerekmektedir. Eğer yakınındaki barsak sağlıklıysa, lokalize bir obstrüksiyon sıklıkla tıkanıklık alanının cerrahi rezeksiyonu ile düzelmekte ve hasta normal barsak fonksiyonlarına geri dönmektedir.

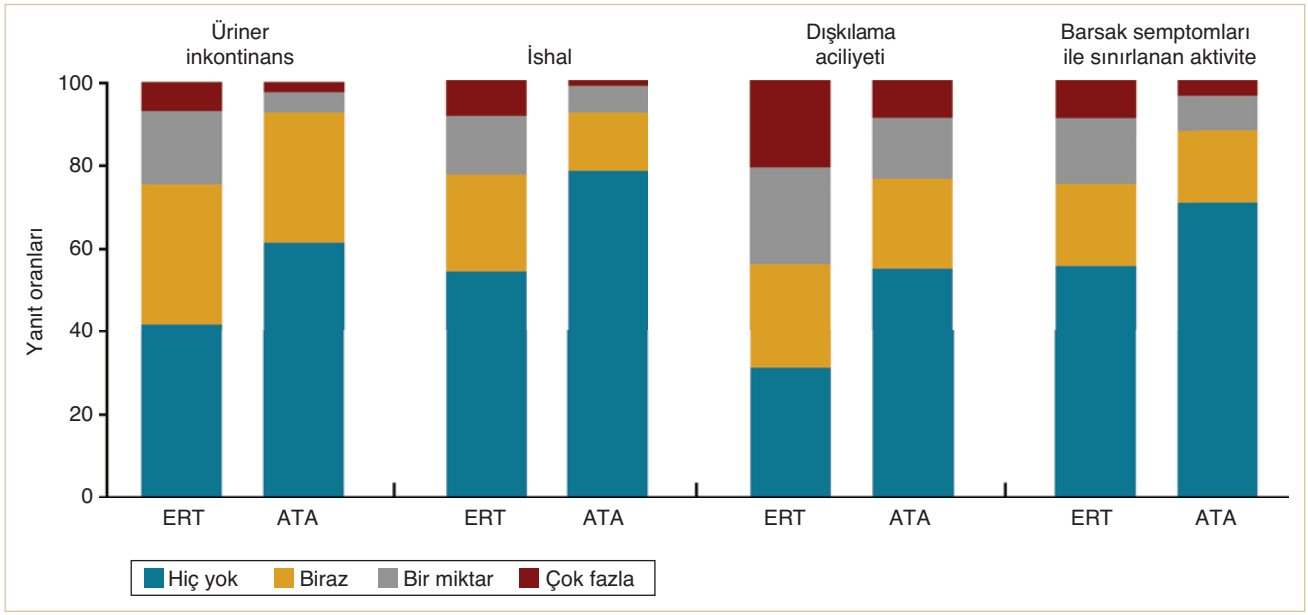

ŞEKİL 9.5 PORTEC-1 çalışmasına giren 715 hastanın 10 yıllık takip çalışmasından seçilen yaşam kalitesi skorları. Bu çalışmadaki hastalar; pelvise eksternal radyoterapi (ERT) (fraksiyon başına 2Gy'den 46Gy) alanlar ve adjuvan tedavi almayanlar (ATA) olarak randomize edilmiştir. Yaşam kalitesi incelemesi, barsak ve mesane semptomları için, European Organisation for Research and Treatment of Cancer PR25 (Avrupa Kanser Araştırma ve Tedavi Organizasyonu) modülü kullanılarak yapılmıştır. (Nout RA, van de Poll-Franse LV, Lybeert ML, et al. Long-term outcome and quality of life of patients with endometrial carcinoma treated with or without pelvic radiotherapy in the post operative radiation therapy in endometrial carcinoma 1 (PORTEC -1) trial. *J Clin Oncol.* 2011;29:1692–1700'dan alınmıştır.)

Çoğu ince barsak hasarları (örneğin, obstrüksiyonlar, perforasyonlar ya da şiddetli kronik ishal) tedavi sonrası 2 ila 3 yıl içinde gözlenmektedir (**Şekil 9.3**).[32] Ancak, riskin yaklaşık üçte biri 5 yıl sonradır ve geç oluşmasının en sık nedeni başka nedenlere bağlı pelvik cerrahi girişimlerdir.

Radyasyon Enteropatisi İçin Risk Faktörleri

Eksternal radyoterapi dozları 40 ila 50 Gy üzerine çıktığında, komplikasyon riski dik bir şekilde artmaktadır[42]. Transperitoneal lenf nodu diseksiyonu geçiren hastalarda radyasyona bağlı enterik komplikasyon gelişme riski ciddi oranda artmaktadır. Ancak, laparoskopik olarak gerçekleştirilen lenf nodu diseksiyonunun daha az riski bulunmaktadır[43]. Daha önce peritonit, pelvik inflamatuar hastalık geçirme hikayesi olan ya da ince vücut yapısına sahip olan (vücut kitle indeksi <22) hastalarda anlamlı oranda artmış barsak obstrüksiyonu riski bulunmaktadır.[32,33] Sigara içenler, özellikle günde bir paketten fazla içenler, sigara içmeyenlere oranla birkaç kat daha fazla barsak komplikasyonu riskine sahiptirler (**Şekil 9.6**).[32]

Patogenez ve Tedavi

Geç radyasyon enteropatisinin patojenezi komplekstir ve tam olarak anlaşılamamıştır. Geç enteropati olasılığı akut semptomların şiddeti ile zayıf bir şekilde ilişkilidir. Geç semptomların ortaya çıkması; primer sitosidal etkilerin, hücre içi ortamdaki değişikliklerin, sitokin salınımının ikincil etkilerinin ve doku inflamasyonunun kombinasyonuna bağlı gibi gözükmektedir.[40] Yakın zamanlı araştırma, RT sırasında başlayan ve tedavi sonrasında da uzun süre devam eden barsak mikrobiyatasındaki değişiklikleri ortaya çıkarmıştır.[44] Bu değişikliklerin ne dereceye kadar radyasyon enteropatisinin semptomlarına atfedilebileceği belirsizdir. Ancak, erken çalışmalar, aşırı bakteryal büyümenin ve disbiyozisin dismotilite ve ishale yol açabileceğini göstermektedir. RT öncesi ve sonrası yapılan bakteriyobiyoterapi çalışmaları tutarsız sonuçlar ortaya koymuştur. Fekal mikrobiyata transplantasyonunun başarısı henüz radyasyon enteropatisi hastalarında test edilmemiştir. Ancak, bu uygulamanın *Clostridium difficile* enfeksiyonunun tedavisindeki başarısı **(O.S. 12.1)** gelecek çalışmalar için ilginç bir yol açmaktadır.[44]

Çoğu geç radyasyon enteropatisi vakası diyetsel düzenlemeler, ishal tedavisi ve diğer tedavilerle iyileşmektedir. Ancak, tüm hastalarda işe yarayacağı beklenen tek bir tedavi yoktur. Çoğu vakada, radyasyon enteropatisi, altta yatan diyetsel intoleransı komplike ya da potansiyalize etmektedir. Andreyev ve ark.[35], radyasyon ile ilişkili barsak hastalığının semptomları, nedenleri ve tedavisi ile ilgili oldukça detaylı bir kılavuz oluşturmuştur. Yazılarında da üzerinde durulduğu gibi, radyasyon enteropatisinden şüphelenildiğinde, inceleme ve tedavinin ilk basamağı herzaman için hastanın gastrointestinal semptomları ile ilgili hikaye olmalıdır. Bu şunları içermelidir:

- *Dışkılama sıklığı ve kıvamı.* Geçerli bir tanımlama yapabilmek için Bristol dışkı kartı[45] gibi araçlar faydalı olabilir.

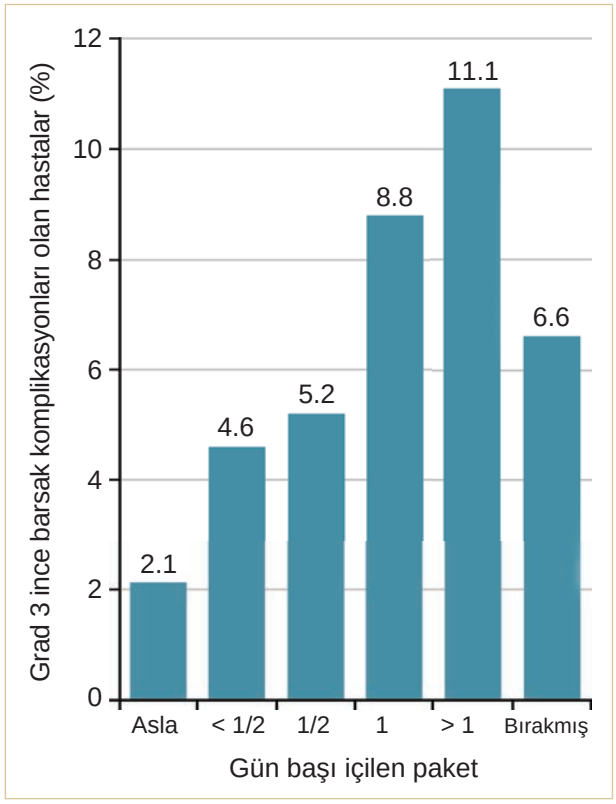

ŞEKİL 9.6 Evre I ya da II serviks kanseri nedeni ile definitif radyoterapi ile tedavi edilen 3489 hastada 10 yılda gelişen majör ince barsak komplikasyonlarının düzeltilmiş hızı ile sigara içme yoğunluğu arasındaki ilişki. Hastanın hastaneye yatış veya cerrahi girişim gerektiren durumlar ya da hastanın ölümüne neden olan komplikasyonlar grad 3 ve üzeri olarak sınıflandırılmıştır. (Eifel PJ, Jhingran A, Bodurka DC, et al. Correlation of smoking history and other patient characteristics with major complications of pelvic radiation therapy for cervical cancer. *J Clin Oncol.* 2002;20:3651–3657.).

- *Barsak davranışlarındaki değişikliğin* kanıtları. Hastanın RT öncesinde semptomları var mıydı? Eğer öyleyse, zaman içinde nasıl gelişti? Semptomların başlaması ani mi oldu yoksa aşamalı mıydı?
- *Steatore.* Steatore, safra asidi malabsorbsiyonu için önemli bir ipucudur ve hasta özellikle tuvalet suyunda yağlı bir tabaka olup olmadığı veya gaytanın yüzüp, sifonu çekince gidip gitmediği hakkında sorgulanmadıkça kolaylıkla atlanabilir.
- *Detaylı bir diyet hikayesi.* Liflerin, laktozun, glütenin ya da alkolün miktarı semptomları nasıl etkilemektedir. Dışkı kıvamının gözlenmesi ile korele bir besin günlüğü, spesifik diyetsel bir intoleransı ortaya çıkartmaya yardımcı olabilir.
- *İlaçların değişimi ve semptomların başlaması ya da kötülemesi arasındaki korelasyon.* İshale neden olabilen ve sık kullanılan bazı ilaçlar arasında şunlar bulunmaktadır: Metformin, proton pompa inhibitörleri ve beta blokerlerdir. Yakın zamanlı intravenöz antibiyotik kullanımı hikayesi ve semptomların çok ani başlaması *C. difficile* enfeksiyonunu düşündürebilir **(O.S. 12.1)**.

Eğer semptomlar şiddetliyse ve hemen geçmiyorsa, hasta radyasyonla ilişkili barsak hastalığı tedavisinde deneyimli bir gastroenterologa detaylı bir inceleme ve tedavi için gönderilmelidir.

Duodenum Hasarı

Duodenumun C kıvrımı, tipik olarak, renal damarların hemen altında aorta ve vena kavayı çaprazlar. Bu lokasyon jinekolojik kanserlerin sık metastaz yaptığı bir alandır. Duodenumun bu kısmının oldukça fikse olan retroperitoneal lokasyonu, kendisini yüksek doz RT'nin etkilerine duyarlı hale getirmektedir. Bu nedenle, duodenuma hasar verme olasılığı, paraaortik lenf nodlarına verilecek radyoterapi dozunu sınırlayan en önemli faktördür.

Radyoterapi; kanama, ülserasyon ya da striktüre neden olabilir. Duodenum ülserleri bulantı, şişkinlik, epigastrik ağrı ya da erken tokluk yapabilir. Hastalar özellikle kırmızı eti yutmakta zorluktan yakınırlar. Kanayan bir ülser melena veya anemiye yol açabilir. Radyoterapiyle ilişkili duodenum hasarından şüphelenilen hastalar bekletilmeden bir gastroenterologa gönderilmelidirler.

En katastrofik duodenum komplikasyonu perforasyondur. Duodenum perforasyonu tipik olarak ani başlayan peritonit semptomları ile ortaya çıkar. Küçük perforasyonlar başlangıçta omentum ile kapatılıp daha yavaş gelişen ağrı, bulantı ve kilo kaybına yol açabilir. Tedavi cerrahidir, ama mortalite oranı yüksektir.

En iyi yaklaşım hasarı önlemektir. Son çalışmalar; 55 Gy veya daha fazla doz alan duodenum volümü <15 cc ise ve 60 Gy alan volüm <2 cc ise, ciddi duodenum hasarı riskinin düşük olduğunu öne sürmektedir.[46,47]

Radyasyon Sistiti

Mesane ışınlanmasının en sık gözlenen geç yan etkisi kanamadır. Vakaların çoğu, brakiterapi alan hastalar ya da eksternal RT ile mesaneye 50 Gy'den fazla verilen hastalardır.[32]

MD Anderson'da yapılan ve serviks kanseri için definitif RT ile tedavi edilen hastaları içeren geniş bir retrospektif çalışmada; 5 yıl takip edilen hastaların yaklaşık %10'unda en az bir kez yaygın hematüri gözlenmiştir.[32] Bu vakaların çoğunda semptomlar minördür ve sıklıkla mesane enfeksiyonları ile ilişkilidir. Semptomların çoğu ya tedavisiz ya da kısa dönem bir antibiyotik tedavisi ile geçmiştir. Ancak, hastaların daha düşük bir yüzdesinde kan transfüzyonunu ya da mesane yıkamasını gerektiren daha ciddi kanama epizotları olmuştur. Majör kanama epizotlarını içeren bu komplikasyonların yaklaşık üçte ikisi tedaviye yanıt vermiş ve tekrarlamamıştır.[32,33,48] Bununla birlikte, yaklaşık üçte birinde (10 yıl takip edilen hastaların yaklaşık %1'i) durdurulamayan kanama, vezikovajinal fistül ya da üriner diversiyon veya seyrek de olsa sistektomi gerektiren şiddetli mesane kontraksiyonu gibi ciddi komplikasyonlar gelişmiştir. Evre I ya da II serviks kanseri nedeni ile tedavi edilen hastalarda fistül oluşma riski düşük olsa da, yaygın hastalığı olanlarda ve özellikle de vezikovajinal septumun tümör tarafından aşırı destrükte edildiği durumlarda bu risk daha yüksektir. Evre IVA hastalığı olan

hastaların çoğunda tanı sırasında fistül bulunmaktadır **(O.S. 10.11)**; diğerlerinde ise tümör yanıt verip mesane ve vajen arasındaki bariyer kalktığı için gelişmektedir.

Gidişat ve Risk Faktörleri

Radyasyon sistitinin gidişatı diğer barsak komplikasyonlarından çok farklıdır. Çoğu küçük kanamalar RT sonrası ilk 2 ila 3 yılda ortaya çıkmasına rağmen, majör mesane komplikasyonlarının semptomatik başlangıcı RT'den yıllar sonra olabilir.[32,33,48] MD Anderson serilerinde[32], ilk 5 yıllık takipte, 25 yıllık düzeltilmiş riskin sadece üçte biri ortaya çıkmıştır (**Şekil 9.3**). Daha sonraki olayların bazıları pelvik cerrahi uygulamaları, kontrol edilemeyen diyabetes mellitus veya enfeksiyonlar ile ilişkili olmasına rağmen, bazı radyasyon sistiti vakalarının geç görülmesinin bir açıklaması yoktur.

Mesanenin <2 cc kadarı fraksiyon başına 2 Gy'den 80 ila 90 Gy doza eşit dozlarda radyoterapi aldığında, mesane bunu tolere edebilir görülmektedir.[49] Ancak, daha büyük bir mesane volümüne radyoterapi verildiğinde, tolere edilebilen doz düşer. Tüm mesanesine 60 Gy veya daha fazla doz verilen hastalar ciddi hemorajik sistit riski altındadır. Ayrıca ciddi oranda mesane kapasitesini azaltan fibrozis ve kontraktür riski de yüksektir. Majör mesane komplikasyonları riski için; özellikle günde bir paket ya da daha fazla sigara içmek gibi hasta faktörleri de önemlidir.[32]

Radyasyon Sistitinin Tedavisi

Hematüri tarifleyen hastalar her zaman için enfeksiyon açısından araştırılmalıdır. Enfeksiyonu saptanan ya da enfeksiyon şüphesi oluşturan başka semptom ve bulguları olan hastalar uygun bir antibiyotikle zaman geçirilmeden tedavi edilmelidir. Çoğu minör kanama atakları spontan olarak düzeldiğinden, travmatik girişimlerden kaçınılmalıdır. Ancak, eğer enfeksiyon saptanmazsa, mesane kanserini ekarte etmek için sistoskopi yapılmalıdır. Radyoterapi değişikliklerinin tipik geç bulguları arasında özellikle mesane arka duvarında gözlenen soluk mukoza ve telenjiektazi bulunmaktadır. Bu alanlardan, kanser şüphesi olmadığı sürece, biyopsi alınmamalıdır. Ağır şekilde radyasyon almış mesane mukozasından alınan biyopsiler genellikle yavaş iyileşir ve kanama ile diğer semptomları arttırabilir ve sonuçta ülser ya da fistül gelişebilir.

Daha ciddi hemorajik sistit bulunan hastalarda, tedavi, semptomların yatıştırılmasına odaklanmalıdır.[50] Bunlar arasında; anemiyi düzeltmek için kan transfüzyonu yapılması, mesanenin kateterize edilerek idrar rengi açılana kadar devamlı veya aralıklı olarak salin ile mesane yıkamasının yapılması bulunmaktadır. İntravezikal gümüş nitrat ya da formalin instillasyonu gibi çok daha agresif tedaviler, diğer yöntemlerle iyileşmeyen refrakter vakalar için saklanmalıdır. Çünkü, bu tedaviler mesane kontraktürüne yol açıp kronik sık idrara gitme, hassasiyet ve idrar retansiyonuna neden olabilir. Israrcı kanamalı noktaların fulgürasyonu bazı vakalarda yararlı olabilir. Ancak, kötü bir iyileşme, kronik ülser ve disüriye yol açabilir. Çok seyrek gözlenen ciddi tekrarlayan hemorajik sistit, fistül ya da mesane kontraktürü vakalarında; sistektomi ya da üriner diversiyon gerekebilir. Hiperbarik oksijen bazı refrakter vakalarda faydalı olabilir ama akut kanama durumunda bir tedavi yöntemi değildir[50].

Üreter Stenozu

Üreter stenozu, definitif RT'nin çok seyrek olarak görülen bir komplikasyonudur.[33] A noktasına yakın bir lokalizasyonda bulunan üreterler, 2 Gy eş değer dozlarda 90 Gy dozu küçük bir hasar riski ile tolere edebilir görülmektedir. Ancak, 120 Gy'den daha fazla doz, hidronefroza yol açan darlık oluşturabilmektedir. MD Anderson'da erken dönem serviks kanseri nedeni ile definitif RT ile tedavi edilen hastalarla yapılan bir çalışmada, Mc Intyre ve ark.,[51] önce pelvise 40 Gy ve ardından yaklaşık 45 Gy intrakaviter brakiterapi verilen 261 hastada darlık gözlememiştir. Ancak, tüm santral doz RT'yi brakiterapi ile alan ve 4 cm'lik bir orta hat bloğu ile eksternal RT verilen 210 hastada, 15 yılda, düzeltilmiş hidronefroz gelişme riski %5 olarak saptanmıştır. Bazı vakalarda, üreterlerin eksternal radyoterapi kadar daha yüksek ağırlıklı brakiterapiye de maruz kaldıkları ve toplam 120 Gy ve ya daha fazla doz aldıkları hipotezi yapılmıştır.

Lokal ileri serviks ya da vajen kanserinin sık gözlenen semptomu hidronefrozdur. Tümör ile ilişkili hidronefrozun başlangıç tedavisi Bölüm 7'de tartışılmıştır. Ancak, tedavi sonrası bakım, özellikle kalıcı bilateral obstrüksiyonu olan hastalarda, oldukça sıkıntılıdır. Uzun süreli yerleştirilen nefrostomi tüpleri enfeksiyon kaynağıdır ve sıklıkla değişim gerektirir ve bu şekilde yaşam kalitesini düşürür. Stentler ağrı yapabilir ve bunlar da enfeksiyon kaynağıdır. Stent ya da nefrostomi yerleştirilmiş hastalar, tedavi sonrası 2 ila 4 ayda, yeterli üreter akımının olup olmadığını anlamak için kontrol edilmelidir. Başarılı bir tedavi ile obstrüksiyon giderilmesine rağmen, çoğu vakada tümöre bağlı skarlanma ve kalıcı oklüzyon oluşabilir. Mümkün olduğunda, bilateral üreter stenozu bulunan ve tedaviden 1 ila 2 yıl sonra ayrıntılı bir inceleme sonrası hiçbir kanser bulgusu olmayan hastalar, ileal loop gibi kalıcı bir çözüm için değerlendirilmelidir.

Tedavi sonrası hidronefroz gelişen her hasta nüks açısından ayrıntılı bir şekilde değerlendirilmelidir. RT sonrası ilk birkaç yılda gelişen vakaların hemen hemen tamamı kansere bağlıdır (**Şekil 9.7**).[51]

Pelvik Yetersizlik Kırıkları

Jinekolojik kanser nedeni ile RT verilen hastaların takibinde BT ve MRG'nin artan bir şekilde kullanımı ile birlikte, RT'nin kemik üzerindeki etkileri daha büyük oranda gözlenmektedir. Özellikle, tedavi ile ilişkili pelvik yetersizlik kırıklarının insidansının daha önce düşünüldüğünden çok daha fazla olduğu görülmüştür. Yetersizlik kırıklarının en sık gözlenen bölgesi sakral ala olmakla birlikte, pubiste de görülebilir. Standart pelvik radyoterapiye bağlı gelişen femur kırıkları oldukça seyrektir, ama, inguinalleri içeren daha büyük RT alanları kullanıldığında ana sorunlardan birisi olmaktadır. Femur kırıkları sıklıkla yaşlı ve osteoporotik olan vulva kanseri hastalarında görülmektedir **(O.S. 12.9)**.[52]

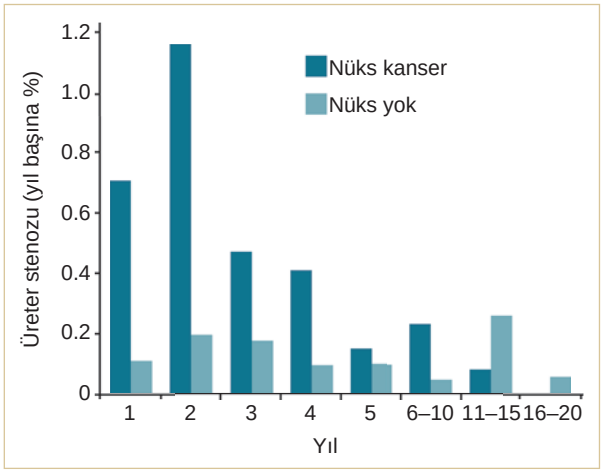

ŞEKİL 9.7 MD Anderson'da 1960 ile 1989 arasında evre IB serviks kanseri nedeni ile tedavi edilen toplam 1784 hastada, tedaviye veya tümöre bağlı gelişen üreter stenozu tanısı olanların yıl başına takipte ortalama sağkalım oranları. Bu çalışmada, sağkalan hastaların medyan takip süreleri 12.4 yıldır. (McIntyre JF, Eifel PJ, Levenback C, et al. Ureteral stricture as a late complication of radiotherapy for stage IB carcinoma of the uterine cervix. *Cancer.* 1995;75:836–843'den alınmıştır.)

RT sürecinde, tedavinin bitiminden birkaç hafta sonra gelişen erken yaygın kemik iliği ödemi tanımlanmıştır. Kemik iliği yerini yağla değiştirmeye başlar ve bu da T1 ağırlıklı görüntülerde artmış sinyal yoğunluğuna neden olur (Şekil 4.1). Bunun aksine, yetersizlik kırıklarına bağlı gelişen ödem, T1 ağırlıklı MRG'de yama tarzında azalmış sinyal yoğunluğu şeklindedir ve sıklıkla RT sonrası görülen yağlı ilikle çelişmektedir. T2 ağırlıklı MRG'de yüksek sinyal yoğunluğu görülür (**Şekil 9.8 a,b**).[53] BT'de, yama tarzında skleroz ve deplase olan ya da olmayan kırıklar gözlenmektedir (**Şekil 9.8c**). Yetersizlik kırıkları PET'de artmış FDG aktivitesine neden olacağından, PET incelemesinde yetersizlik kırıklarını metastaz olarak değerlendirmemek için dikkatli olunmalıdır.

Radyoterapiye bağlı gelişen yetmezlik kırıklarının mekanizması tam olarak anlaşılamamıştır. Ancak, hayvan çalışmalarında, radyoterapinin doza bağlı olarak kortikal kemik dansitesinin arttırdığı ve buna bağlı olarak trabeküler kemikte kayba yol açtığı gösterilmiştir. Bunların sonucunda kemik kitlesinde artma olmasına rağmen kemik gücü azalmaktadır.[54]

Kırığın ilk bulguları genellikle RT sonrasındaki 3 ila 24 ay içinde görülmektedir.[53,55] Pelvik RT sonrası gelişen pelvik yetersizlik kırıklarının bildirilmiş insidansları %2 ile %89 arasında geniş bir aralıktadır. Bunun nedeni, yapılan görüntüleme yöntemleri ve görüntüleme sıklığındaki varyasyonlardır.[55] Yetersizlik kırığı için en kesin belirlenmiş risk faktörlerinden birisi düşük vücut kitle indeksidir. Bu da, Asyalı kadınlarda yapılan çalışmaların neden ABD'li kadınlarda yapılan çalışmalara göre daha fazla kırık oranları gösterdiğini açıklamaktadır.[55] Kırıklar, ayrıca, postmenapozal kadınlarda, yaygın osteoporozu olanlarda daha sık görülmektedir. Şüphesiz ki, radyoterapi dozu arttıkça kırık riski de artmaktadır. Ancak, 40 ila 45 Gy doz alanlarda görüldüğünü bildiren pek çok yayın da vardır. Eş zamanlı ya da ardışık verilen kemoterapinin kırık gelişimi üzerine olan etkisi bilinmemektedir. Aynı şeklide, radyoterapiye bağlı gelişen menapozun ya da hormon replasman tedavisinin de etkisi bilinmemektedir.

MD Anderson'da tedavi edilen 300 serviks kanserli hasta üzerinde yapılan retrospektif bir çalışmada, Schmeler ve ark.,[55] %10 kırık oranı bildirmişlerdir. Kırık saptanan hastaların %45'i semptomatik iken hiçbir olguda kırıkla ilişkili ciddi komplikasyon gelişmemiştir. Semptomlar geliştiğinde, genellikle dinlenme ve nonnarkotik analjezik ilaçlarla hastalar rahatlamıştır. Cerrahi girişim endikasyonu çok seyrektir.

Yumuşak Doku Etkileri

Tedavi alanında vulva ya da inguinaller olmadığı sürece, modern RT teknikleri genellikle uzun dönem cilt değişikliklerine yol açmamaktadır. Vulva tedavisinin uzun dönem etkileri doza, fraksinasyona, radyoterapi volümüne ve tümörün ya da daha önce yapılan cerrahinin yarattığı doku hasa-

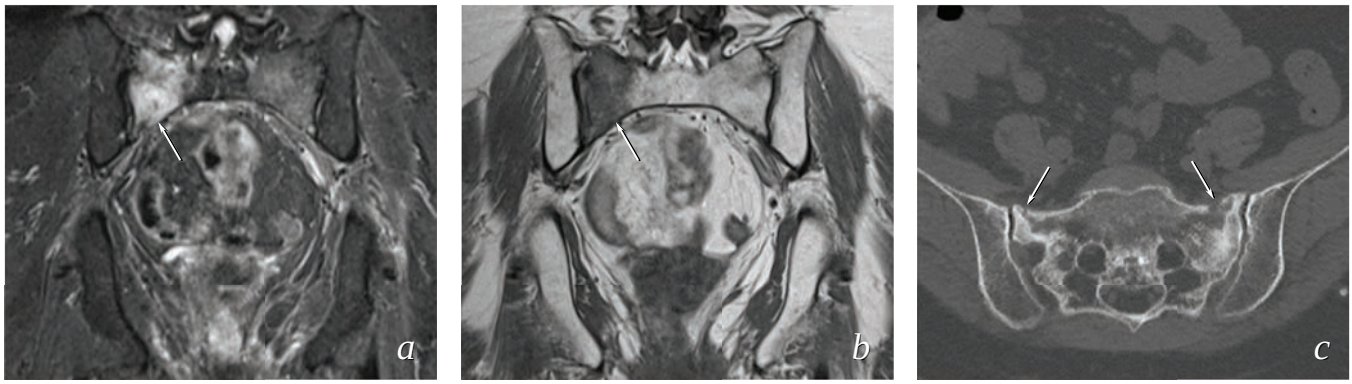

ŞEKİL 9.8 Vulva kanseri nedeni ile kemoradyoterapi ile tedavi edilen 78 yaşında bir kadının pelvik yetersizlik kırıkları. Hastanın çok uzun süren şiddetli osteoporoz hikayesi mevcuttur. Tedaviden bir yıl sonra, MRG, pelvik yetersizliğin erken bulgularını göstermiştir: T2'de yüksek sinyal yoğunluğu gösteren ilik ödemi *(ok,a)* ve T1'de baskılanmış sinyal yoğunluğu *(ok, b)* Bulgular her iki sakral ala'da da görülmektedir, ama, vücudun sağ tarafında sola göre çok daha fazladır. Birkaç tane deplase olmayan kırık hatları görülmektedir. Altı ay sonra, BT'de progresyon saptanmış olup, yama tarzında skleroz alanları ve bilateral minimal deplase olmuş sakral ala kırıkları *(oklar, c)*.

rına bağlıdır (Bölüm 12). Ancak, deri yüzeyine ve subkutan dokulara 60 Gy ya da daha fazla alan hastalarda hiperpigmentasyon, telenjiektazi ya da subkutan fibroz gibi geç değişiklikler gözlenebilir **(O.S. 12.9)**. İnguinal bölgeye ve vulvaya verilen kapsamlı RT'nin sık gözlenen geç yan etkisi, özellikle hasta inguinal lenf nodu diseksiyonu geçirmişse, prepubik ödemdir.

Radyoterapiyle ilişkili nörolojik komplikasyonlar da, hastanın sakral pleksusuna çok yüksek etkili bir doz verilmediği sürece seyrektir. MD Anderson'da 1960 ile 2012 arasında serviks ve ya vajen kanseri nedeni ile RT alan yaklaşık 7500 hastanın veri tabanını kullanarak yaptığımız bir taramada; 18 hastada, kanserle ya da radyoterapiyle ilişkili olmayan diğer nedenlerle açıklanamayan alt ekstremite zayıflığı saptadık. Bu hastaların yarısı, 1960 ve 1970'lerde, evre III hastalık tedavisi için santral pelvise 60 Gy ya da daha fazla doz almıştır. Diğerlerinin çoğu ise 40 ila 45Gy alışıldık doz almışlardır. Genel olarak, mümkün olduğunda, sakral pleksusa 60 Gy'den fazla vermekten kaçınılmalıdır **(O.S. 15.1)**. Bu bölgede, fraksiyon başına çok yüksek doz kullanan sterotaktik radyoterapi tekniklerini kullanırken de çok dikkatli olunmalıdır (**Şekil 9.9**).



ŞEKİL 9.9 Sol pelvis yan duvarında nüks over kanseri nedeni ile CyberKnife RT ile tedavi edilen 59 yaşında bir kadının fotoğrafı. Sadece tümör volümüne üç fraksiyonda 30 Gy doz almıştır. Ağrılarında belirgin iyileşme olmuş ve normal aktivitesine dönmüştür. Ancak, RT'nin bitiminden yaklaşık 8 ay sonra, sol bacağında progresif hipoestezi, zayıflık ve atrofi gelişmiştir. RT'nin bitiminden 5 yıl sonra, yeni bir kalça ağrısı başlamış ve CyberKnife tedavi alanının distal sınırında 2 cm'lik bir nüks saptandıktan sonra yönlendirilmiştir. Bu dönemde, hastanın sol bacağında kalıcı bir zayıflık ve uyuşma vardı ama bastonla yürüyebiliyordu.

İKİNCİL TÜMÖRLERİN RİSKİ VE TAKİBİ

Kanser tanısının konulması, hastanın rutin kanser tarama programını bozmamalıdır. Jinekolojik kanser nedeni ile tedavi gören hastalar sıklıkla genel popülasyona oranla yeni bir kanser gelişme açısından daha fazla riske sahiptirler. Bunun nedenleri arasında çevresel faktörler, genetik faktörler ve jinekolojik kanser tedavisi bulunmaktadır.

Bir HPV ilişkili ya da sigara ile ilişkili kanseri bulunan hastalar yeni bir kanser gelişme riski altındadırlar. Geniş bir popülasyon temelli çalışmada, Chaturvedi ve ark., serviks kanseri nedeni ile tedavi almış olan hastaların; serviks kanseri tedavisi için RT alıp almamalarına bakmaksızın, diğer HPV ile ilişkili kanser (vajen, vulva, anüs ve farenks kanseri) ya da sigara ile ilişkili kanser (farenks, akciğer, pankreas ve mesane kanserleri) gelişimi açısından artmış riske sahip olduklarını göstermişlerdir.[56] Genel popülasyonla karşılaştırıldığında; serviks kanseri nedeni ile tedavi alan hastalar, RT alıp almamalarına bakılmaksızın, ikincil bir alt genital sistem kanseri gelişmesi açısından 5 kez daha fazla risk altındadırlar. Radyoterapi verilmiş ya da verilmemiş hastalar birbirleriyle karşılaştırıldığında; radyoterapi almış hastaların sadece cerrahi ile tedavi olanlara oranla ikinci bir kanser gelişmesi açısından daha fazla risk altında oldukları görülmektedir.[56] Ancak, bunun yorumlanması güçtür. Çünkü, MD Anderson verileri şunu öne sürmektedir: RT ile tedavi edilen serviks kanseri hastaları, eğer başlangıçta lokal ileri hastalık için tedavi aldıysalar, ikincil vajina kanseri gelişimi açısından daha fazla riske sahiptirler (**Şekil 9.1a**)[3]. MD Anderson'un bu bulgusunun birkaç potansiyel açıklaması bulunmaktadır: Daha ilerlemiş kanser hastalığı olan hastaların daha az olasılıkla düzenli önleyici bakım aramaları ve bu nedenle de ikincil kanserlerin invazyon öncesi aşamada saptanma olasılıklarının düşmesi.[3]

Birkaç çalışmada; serviks ya da endometriyum kanseri bulunan ve radyoterapiyle tedavi edilen hastalarda, mesane ya da kolorektal kanser gelişme riskinin arttığı öne sürülmüştür.[56,57] Diğer çalışmalar ise bu kanserlerin riskinin arttığını gösterememiştir.[58] İlginç bir şekilde, bazı çalışmalarda, serviks kanserinden sağkalanlarda meme kanseri riskinin azaldığı öne sürülmüştür.[56] Chaturvedi ve ark.'nın çalışmasında; serviks kanseri nedeni ile radyoterapi alan hastalarda ikincil over ya da uterus kanseri gelişim risklerinin anlamlı oranda artmadığı gösterilmiştir. Ancak, daha önce radyoterapi verilmiş hastalarda endometriyum kanseri geliştiğinde, bu kanser yüksek evreli olma eğilimindedir.[59]

Bölüm 1'de de tartışıldığı gibi; uterus ya da over kanseri olan bazı hastalarda, ikincil kanser gelişme riskini arttıran genetik sendromlar bulunabilir. Ancak, pelvik radyoterapi tedavisinin, bu hastalarda ikincil kanser gelişme riskini arttırdığına dair henüz bir kanıt bulunmamaktadır.

Tüm bu nedenlerden dolayı, jinekolojik kanser nedeniyle radyoterapi uygulanan hastaların tedavisi bittiğinde rutin kanser sürveyansı için hastaya özgü bir risk planı olmalıdır. Tüm hastalar, özellikle de HPV ile ilişkili kanser nedeni ile tedavi edilenler, alt genital sistem kanserleri için yıllık pelvik muayeneden ve Pap testinden geçirilmelidirler. Tüm hastalar, en azından, her 10 yılda bir kolonoskopi ve ayrıca rutin

mammografi yaptırmalıdır. Kanser riskini arttıran genetik sendromu olan hastalarda, kanser sürveyansının optimal programını yapabilmek için genetik konsültasyon istenmelidir.

Kaynaklar

1. Hewitt M, Greenfield S, Stovall E. *From Cancer Patient to Cancer Survivor: Lost in Transition*. Washington, DC: National Academies Press; 2006.
2. Blanch-Hartigan D, Forsythe LP, Alfano CM, et al. Provision and discussion of survivorship care plans among cancer survivors: results of a nationally representative survey of oncologists and primary care physicians. *J Clin Oncol.* 2014;32:1578–1585.
3. Eifel PJ, Jhingran A, Brown J, et al. Time course and outcome of central recurrence after radiation therapy for carcinoma of the cervix. *Int J Gynecol Cancer.* 2006;16:1106–1111.
4. Frank SJ, Jhingran A, Levenback C, et al. Definitive radiation therapy for squamous cell carcinoma of the vagina. *Int J Radiat Oncol Biol Phys.* 2005;62:138–147.
5. Koay EJ, Jhingran A, Klopp AH, et al. Factors associated with long-term survival in locally-advanced squamous cell carcinoma of the vulva treated with definitive radiation therapy. *Int J Radiat Oncol Biol Phys.* 2013;87:S129.
6. Vargo JA, Kim H, Houser CJ, et al. Definitive salvage for vaginal recurrence of endometrial cancer: the impact of modern intensity-modulated-radiotherapy with image-based HDR brachytherapy and the interplay of the PORTEC 1 risk stratification. *Radiother Oncol.* 2014;113:126–131.
7. Scholten AN, van Putten WL, Beerman H, et al. Postoperative radiotherapy for Stage 1 endometrial carcinoma: long-term outcome of the randomized PORTEC trial with central pathology review. *Int J Radiat Oncol Biol Phys.* 2005;63:834–838.
8. Grigsby PW. PET/CT imaging to guide cervical cancer therapy. *Future Oncol.* 2009;5:953–958.
9. Osborne E, Klopp A, Jhingran A, et al. Definitive extended-field radiation therapy for cervical cancer patients with para-aortic lymph node metastases. *Int J Radiat Oncol Biol Phys.* 2015;93:S202–S203.
10. Brooks RA, Rader JS, Dehdashti F, et al. Surveillance FDG-PET detection of asymptomatic recurrences in patients with cervical cancer. *Gynecol Oncol.* 2009;112:104–109.
11. Sironi S, Picchio M, Landoni C, et al. Post-therapy surveillance of patients with uterine cancers: value of integrated FDG PET/CT in the detection of recurrence. *Eur J Nucl Med Mol Imaging.* 2007;34:472–479.
12. Beadle BM, Jhingran A, Yom SS, et al. Patterns of regional recurrence after definitive radiotherapy for cervical cancer. *Int J Radiat Oncol Biol Phys.* 2010;76(5):1396–1403.
13. Shirvani SM, Klopp AH, Likhacheva A, et al. Intensity modulated radiation therapy for definitive treatment of paraaortic relapse in patients with endometrial cancer. *Pract Radiat Oncol.* 2013;3:e21–e28.
14. National Comprehensive Cancer Network. *Uterine Neoplasms (Version 2.2016)*. Available at http://www.nccn.org/professionals/physician_gls/pdf/uterine.pdf. Accessed February 23, 2016.
15. National Comprehensive Cancer Network. *Cervical Cancer (Version 2.2016)*. Available at http://www.nccn.org/professionals/physician_gls/pdf/cervical.pdf. Accessed February 23, 2016.
16. Salani R, Backes FJ, Fung MF, et al. Posttreatment surveillance and diagnosis of recurrence in women with gynecologic malignancies: Society of Gynecologic Oncologists recommendations. *Am J Obstet Gynecol.* 2011;204:466–478.
17. Schwarz JK, Siegel BA, Dehdashti F, et al. Association of posttherapy positron emission tomography with tumor response and survival in cervical carcinoma. *JAMA.* 2007;298:2289–2295.
18. Hunn J, Tenney ME, Tergas AI, et al. Patterns and utility of routine surveillance in high grade endometrial cancer. *Gynecol Oncol.* 2015;137:485–489.
19. Salani R, Nagel CI, Drennen E, et al. Recurrence patterns and surveillance for patients with early stage endometrial cancer. *Gynecol Oncol.* 2011;123:205–207.
20. Bodurka-Bevers D, Morris M, Eifel PJ, et al. Posttherapy surveillance of women with cervical cancer: an outcomes analysis. *Gynecol Oncol.* 2000;78:187–193.
21. Zanagnolo V, Minig LA, Gadducci A, et al. Surveillance procedures for patients for cervical carcinoma: a review of the literature. *Int J Gynecol Cancer.* 2009;19:306–313.
22. Mirabeau-Beale KL, Viswanathan AN. Quality of life (QOL) in women treated for gynecologic malignancies with radiation therapy: a literature review of patient-reported outcomes. *Gynecol Oncol.* 2014;134:403–409.
23. Abbott-Anderson K, Kwekkeboom KL. A systematic review of sexual concerns reported by gynecological cancer survivors. *Gynecol Oncol.* 2012;124:477–489.
24. Frumovitz M, Sun CC, Schover LR, et al. Quality of life and sexual functioning in cervical cancer survivors. *J Clin Oncol.* 2005;23:7428–7436.
25. Westin SN, Sun CC, Tung CS, et al. Survivors of gynecologic malignancies: impact of treatment on health and well-being. *J Cancer Surviv.* 2016;10:261–270.
26. Park HS, Ratner ES, Lucarelli L, et al. Predictors of vaginal stenosis after intravaginal high-dose-rate brachytherapy for endometrial carcinoma. *Brachytherapy.* 2015;14:464–470.
27. Sorbe B, Nordstrom B, Maenpaa J, et al. Intravaginal brachytherapy in FIGO stage I low-risk endometrial cancer: a controlled randomized study. *Int J Gynecol Cancer.* 2009;19:873–878.
28. Miles T, Johnson N. Vaginal dilator therapy for women receiving pelvic radiotherapy. *Cochrane Database Syst Rev.* 2014;(9):CD007291.
29. Barakat RR, Bundy BN, Spirtos NM, et al.; Gynecologic Oncology Group Study. Randomized double-blind trial of estrogen replacement therapy versus placebo in stage I or II endometrial cancer: a Gynecologic Oncology Group Study. *J Clin Oncol.* 2006;24:587–592.
30. Morrow PK, Mattair DN, Hortobagyi GN. Hot flashes: a review of pathophysiology and treatment modalities. *Oncologist.* 2011;16:1658–1664.
31. Loprinzi CL, Barton DL, Qin R. Nonestrogenic management of hot flashes. *J Clin Oncol.* 2011;29:3842–3846.
32. Eifel PJ, Jhingran A, Bodurka DC, et al. Correlation of smoking history and other patient characteristics with major complications of pelvic radiation therapy for cervical cancer. *J Clin Oncol.* 2002;20:3651–3657.
33. Eifel PJ, Levenback C, Wharton JT, et al. Time course and incidence of late complications in patients treated with radiation therapy for FIGO stage IB carcinoma of the uterine cervix. *Int J Radiat Oncol Biol Phys.* 1995;32:1289–1300.
34. Vargo JA, Beriwal S. Image-based brachytherapy for cervical cancer. *World J Clin Oncol.* 2014;5:921–930.

35. Andreyev HJ, Muls AC, Norton C, et al. Guidance: the practical management of the gastrointestinal symptoms of pelvic radiation disease. *Frontline Gastroenterol.* 2015;6:53–72.
36. Andreyev HJ, Davidson SE, Gillespie C, et al. Practice guidance on the management of acute and chronic gastrointestinal problems arising as a result of treatment for cancer. *Gut.* 2012;61:179–192.
37. Sanguineti G, Franzone P, Marcenaro M, et al. Sucralfate versus mesalazine versus hydrocortisone in the prevention of acute radiation proctitis during conformal radiotherapy for prostate carcinoma. A randomized study. *Strahlenther Onkol.* 2003;179:464–470.
38. Laterza L, Cecinato P, Guido A, et al. Management of radiation-induced rectal bleeding. *Curr Gastroenterol Rep.* 2013;15:355.
39. Glover M, Smerdon GR, Andreyev HJ, et al. Hyperbaric oxygen for patients with chronic bowel dysfunction after pelvic radiotherapy (HOT2): a randomised, double-blind, sham-controlled phase 3 trial. *Lancet Oncol.* 2016;17:224–233.
40. Hauer-Jensen M, Denham JW, Andreyev HJ. Radiation enteropathy—pathogenesis, treatment and prevention. *Nat Rev Gastroenterol Hepatol.* 2014;11:470–479.
41. Nout RA, van de Poll-Franse LV, Lybeert ML, et al. Long-term outcome and quality of life of patients with endometrial carcinoma treated with or without pelvic radiotherapy in the post operative radiation therapy in endometrial carcinoma 1 (PORTEC-1) trial. *J Clin Oncol.* 2011;29:1692–1700.
42. Logsdon MD, Eifel PJ. Figo IIIB squamous cell carcinoma of the cervix: an analysis of prognostic factors emphasizing the balance between external beam and intracavitary radiation therapy. *Int J Radiat Oncol Biol Phys.* 1999;43:763–775.
43. Ghezzi F, Cromi A, Serati M, et al. Radiation-induced bowel complications: laparoscopic versus open staging of gynecologic malignancy. *Ann Surg Oncol.* 2011;18:782–791.
44. Ferreira MR, Muls A, Dearnaley DP, et al. Microbiota and radiation-induced bowel toxicity: lessons from inflammatory bowel disease for the radiation oncologist. *Lancet Oncol.* 2014;15:e139–147.
45. Bristol stool form scale. Available at http://bowelcontrol.nih.gov/bristol.aspx. Accessed March 1, 2016.
46. Verma J, Sulman EP, Jhingran A, et al. Dosimetric predictors of duodenal toxicity after intensity modulated radiation therapy for treatment of the para-aortic nodes in gynecologic cancer. *Int J Radiat Oncol Biol Phys.* 2014;88:357–362.
47. Yoon H, Oh D, Park HC, et al. Predictive factors for gastroduodenal toxicity based on endoscopy following radiotherapy in patients with hepatocellular carcinoma. *Strahlenther Onkol.* 2013;189:541–546.
48. Levenback C, Eifel PJ, Burke TW, et al. Hemorrhagic cystitis following radiotherapy for stage Ib cancer of the cervix. *Gynecol Oncol.* 1994;55:206–210.
49. Viswanathan AN, Yorke ED, Marks LB, et al. Radiation dose–volume effects of the urinary bladder. *Int J Radiat Oncol Biol Phys.* 2010;76:S116–S122.
50. Zwaans BM, Chancellor MB, Lamb LE. Modeling and treatment of radiation cystitis. *Urology.* 2016;88:14–21.
51. McIntyre JF, Eifel PJ, Levenback C, et al. Ureteral stricture as a late complication of radiotherapy for stage IB carcinoma of the uterine cervix. *Cancer.* 1995;75:836–843.
52. Grigsby PW, Roberts HL, Perez CA. Femoral neck fracture following groin irradiation. *Int J Radiat Oncol Biol Phys.* 1995;32:63–67.
53. Blomlie V, Rofstad EK, Talle K, et al. Incidence of radiation-induced insufficiency fractures of the female pelvis: evaluation with MR imaging. *AJR Am J Roentgenol.* 1996;167:1205–1210.
54. Wernle JD, Damron TA, Allen MJ, et al. Local irradiation alters bone morphology and increases bone fragility in a mouse model. *J Biomech.* 2010;43:2738–2746.
55. Schmeler KM, Jhingran A, Iyer RB, et al. Pelvic fractures after radiotherapy for cervical cancer: implications for survivors. *Cancer.* 2010;116:625–630.
56. Chaturvedi AK, Engels EA, Gilbert ES, et al. Second cancers among 104,760 survivors of cervical cancer: evaluation of long-term risk. *J Natl Cancer Inst.* 2007;99:1634–1643.
57. Onsrud M, Cvancarova M, Hellebust TP, et al. Long-term outcomes after pelvic radiation for early-stage endometrial cancer. *J Clin Oncol.* 2013;31:3951–3956.
58. Wiltink LM, Nout RA, Fiocco M, et al. No increased risk of second cancer after radiotherapy in patients treated for rectal or endometrial cancer in the randomized TME, PORTEC-1, and PORTEC-2 trials. *J Clin Oncol.* 2015;33:1640–1646.
59. Pothuri B, Ramondetta L, Eifel P, et al. Radiation-associated endometrial cancers are prognostically unfavorable tumors: a clinicopathologic comparison with 527 sporadic endometrial cancers. *Gynecol Oncol.* 2006;103:948–951.

KISIM III

BÖLGEYE ÖZGÜ ENDİKASYONLAR VE TEKNİKLER

BÖLÜM 10

Serviks Kanseri

GİRİŞ

İnvaziv serviks kanseri gelişmiş ülkelerde oldukça seyrektir. Birleşik Devletler'de her yıl sadece 12.000 yeni vaka tanısı konulmaktadır.[1] Ancak, invaziv serviks kanseri tıbbi olarak yetersiz toplumlarda halen majör bir sağlık problemidir ve gelişmekte olan birçok ülkede kadınlarda kansere bağlı ölümlerin en sık nedenlerindendir. Serviks kanserinin genç annelerde gözlenen yüksek sıklığı, hastalığın orantısız sosyoekonomik etkisine bağlıdır.

Bölüm 1'de de tartışıldığı gibi, serviks kanserlerinin %99'undan fazlası, Human Papilloma virusunun (HPV) cinsel yolla bulaşmasının doğrudan bir sonucu olarak ortaya çıkmakta ve bazı olgularda intraepitelyal neoplazi ve sonunda invaziv serviks kanseri gelişmesine yol açmaktadır. Çoğu serviks kanserinin; uzun süren bir invazyon öncesi döneminin olması nedeniyle, başarılı önleme programlarının yapılması mümkün olmaktadır. Bu programlar sitolojik taramayı, yüksek riskli HPV taramasını ve yüksek dereceli skuamöz intraepitelyal lezyonların tedavisini temel almaktadır. Tarama ve tedaviye erişimdeki farklılıklar nedeniyle invaziv serviks kanserinin insidans oranları geniş bir sosyoekonomik, ırksal ve ulusal farklılıklar göstermektedir. Örneğin, Birleşik Devletler'de, invaziv serviks kanseri insidansı Hispanik olmayan beyaz kadınlarda, siyah kadınların yaklaşık yarısı, Hispanik kadınların %70'i kadardır. Aile geliri fakirlik eşiğinin en az iki katı olan kadınlardaki insidans, daha düşük aile geliri olan kadınlardaki insidansın üçte biri ila yarısıdır.[2]

Güvenli cinsel ilişki HPV enfeksiyonu riskini azaltmasına rağmen, yakın zamanda etkin HPV aşısının geliştirilmesi, serviks kanseri insidansında anlamlı bir azalmaya ulaşmak için en büyük şansı sunmaktadır (Bölüm 1). Ancak, aşının etkili olabilmesi için enfeksiyon gelişmeden önce yapılması gerekmektedir. HPV enfeksiyonunun invaziv serviks kanseri oluşturabilmesi için uzun bir latent döneminin bulunması ve Birleşik Devletler'deki ya da başka bir yerdeki aşılama oranlarının düşük olması nedeniyle; HPV aşısının serviks kanseri insidansı üzerinde majör bir etkisinin olması için çok uzun yıllar gerekecektir.

Serviks kanseri, radyoterapi (RT) ile başarılı bir şekilde tedavi edilebilen ilk kanserlerden birisidir. Serviks kanserinin ışınla tedavisinin ilk cesaretlendirici sonuçları radyumun keşfinden sonraki 5 yıl içinde bildirilmiştir. Halen radyasyon onkologlarının tedavisinde başlıca rol oynadığı birkaç hastalık kalmıştır ve bu birkaç hastalığın tedavi yönetimi daha zordur.

Serviksin mesaneye, üreterlere ve rektuma olan yakınlığı; büyük (bulky) tümörlerin rezeksiyonunu sınırladığı için, lokorejyonel ileri evre hastalıkta ilk tedavi seçeneği genellikle RT olmaktadır. Bu tip tümörlerde definitif RT büyük etkinliğe sahiptir; ancak, en iyi sonuçlar eksternal radyoterapi, brakiterapi ve kemoterapinin kombinasyonu ile elde edilmiştir. Bu kombinasyon teknik olarak karmaşıktır ve anlamlı oranda akut yan etkileri bulunmaktadır. Bu komplike çok yönlü tedavi, hastalığın tedavisini zorlaştırmaktadır. Lokorejyonel ileri evre serviks kanserinde kür elde edilmesi, lokal hastalığın kontrolünü gerektirir. Tanı sırasında uzak metastaz nadir olarak gözlenir ve lokorejyonel olarak yaygın kanserler bile, eğer lokorejyonel kontrol sağlanabilirse, sıklıkla kür olabilmektedir **(O.S. 10.6'dan 10.10'a)**. Lokorejyonel ileri evre hastalıkta gözlenen nükslerin çoğu için kurtarma tedavisi seçenekleri azdır. Bu nedenle ilk başlangıçtaki tedavinin başarısı çok önemlidir. Ancak, ışınlanmamış alanlarda gözlenen lokalize nükslerde bazen definitif kemoradyoterapiyle kür sağlanabilir **(O.S. 10.7 ve 10.9)**.

Başlangıçta histerektomi ile tedavi edilen hastalarda, adjuvan RT, pelvik nüksleri azaltmakta ve belki de sağkalımı iyileştirmektedir **(O.S. 10.1 ve 10.2)**.

Serviks kanserinin demografik özellikleri daha kaliteli tedaviye erişimi iki ana yoldan sınırlayabilir. İlk olarak, vakaların çoğu dünyada tıbbi olarak yetersiz hizmet verilen ve en iyi sonuçlara ulaştırabilecek tanı ve tedavi araçlarına sınırlı ulaşım bulunan bölgelerde görülmektedir. İkincisi; gelişmiş ülkelerde serviks kanseri vakalarının seyrek gözlenmesi, çoğu klinisyenin optimal hastalık tedavisi için gerekli özel teknik becerileri almasını zorlaştırmaktadır. Özellikle Birleşik Devletler'de; RT hızla akademik merkezlerden bağımsız uygulanmaya başladığından, akademisyen olmayan hekimlerin çoğu yılda iki ya da üçten az intakt serviks kanseri tedavi etmektedirler. Araştırmalar, akademisyen olmayan hekimlerin tedavi ettiği hastaların büyük olasılıkla uzamış ve yetersiz tedavi aldıklarını ve akademik merkezdekilere göre daha az brakiterapi aldıklarını ortaya koymuştur.[3] Nedeni muhtemelen çok faktörlü olan bu farklılıklar, radyasyon onkologları ve serviks kanserli hastaların karşılaştıkları zorlukların bazılarının altını çizmektedir.

Bu bölümde, serviks kanserinde tedavi seçimi için kılavuz olarak kullanılan faktörler ve optimal tedaviyi vermek için uygulanan çoklu yöntemleri kombine etmek için kullanılan stratejiler üzerinde odaklanılmıştır. Eksternal ışınlama ve brakiterapinin teknik detayları Bölüm 6 ve 8'de sırasıyla ayrıntılı olarak anlatılmıştır.

TEDAVİ ÖNCESİ İNCELEME VE EVRELEME

Serviks kanserinin küratif tedavisi için, titiz ve doğru bir tedavi öncesi değerlendirme, kritik bir adımdır. Tedavi öncesi incelemenin hedefleri şunlardır:

- *Primer tümör uzanımını belirlemek.* Büyük (bulky) serviks tümörleri bile büyük oranda sadece servikste sınırlı kalabilirler, ancak tümörler aynı zamanda yakındaki destekleyici ligamanlara (Bölüm 5), vajinaya, uterusa ve seyrek olarak mesane ya da rektuma da yayılabilir. Serviks ve uterustaki kanserin büyüklüğü ve dağılımı ile paraservikal tümör infiltrasyonunun bulunması ve paterni, eksternal RT alanlarının belirlenmesi ve ardından uygulanacak brakiterapinin detaylarını etkilemektedir.
- *Hidronefrozun bulunup bulunmadığını saptamak.* Lokal ileri tümörler ureterlere bası yaparak hastalığın evresini değiştirebilir. Eğer tedavi edilmezse, kemoterapi toleransını da etkileyebilir (Bölüm 7).
- *Bölgesel hastalığın uzanımını belirlemek.* Serviks kanseri pelvik ve sonra paraaortik nodlara genellikle sıralı bir şekilde bölgesel yayılım göstermektedir: (Bölüm 5). Çok yaygın lenf nodu yayılımı olsa bile, saptanıp yeterli dozda ışınlandığında kür elde edilebilmektedir.
- *Uzak metastazların olup olmadığını saptamak.* Serviksin erken evre skuamöz karsinomlarında oldukça seyrek görülmesine rağmen; çok yaygın lokal hastalığı olan ya da küçük hücreli nöroendokrin kanser gibi yüksek riskli histolojik tipi olan hastalarda, bazen, tanı sırasında uzak metastazlar gözlenebilir. Uzak metastazları bulunan hastalarda kemoterapi nadiren kür sağlayıcı niteliktedir. Küratif lokal tedavi uygulama yönünde bir karar vermeden önce uzak metastazlar mutlaka histolojik olarak doğrulanmalıdır.
- *Hastanın genel sağlık durumunu belirlemek.* Ağrılarının ve sıkıntılarının seviyesini incelemek ve tedaviyi tolere etme yeteneklerini etkileyebilecek her türlü tıbbi durumu saptamak için, tüm hastalarda, detaylı bir anamnez alınıp fizik muayene yapılması gereklidir.
- *FIGO (Uluslararası Jinekoloji ve Obstetrik Federasyonu-International Federation of Gynecology and Obstetrics) evresini belirlemek.* Tüm hastalar, FIGO klinik evreleme sistemine göre evrelendirilmelidir (**Tablo 10-1**).

Serviks kanseri bulunan her hastada, tedaviye uygunluklarını saptayabilmek için, standart laboratuvar testlerinin yapılması gerekmektedir. Bunlar arasında tam kan sayımı, elektrolit düzeylerinin ölçümü, böbrek ve karaciğer fonksiyon testleri bulunmaktadır.

Aşağıdaki çalışmalar, serviks kanseri bulunan hastaların incelenmesinde özellikle faydalıdır:

- *Fizik muayene.* İleri görüntüleme teknikleri bile dikkatli fizik muayenenin gerekliliğini ortadan kaldırmamaktadır. Tümörün büyüklüğü, morfolojisi ve mobilitesi ile birlikte paraservikal ve vajinal uzanımın varlığı dikkatli bir şekilde tanımlanmalıdır. Eğer minimal bir vajen uzanımından daha fazlası varsa, referans işaretleyiciler, hastalığın distal uzanımına yerleştirilerek eksternal radyoterapinin ve ardından gelen brakiterapinin planlanmasına yardımcı olabilir. Pelvik muayene Bölüm 4'de ayrıntılı şekilde tartışılmıştır.
- *Manyetik rezonans görüntüleme (MRG).* MRG ile elde edilen mükemmel yumuşak doku detayları, bu tekniği, serviks ve paraservikal dokuların incelenmesindeki en yararlı çalışma haline getirmektedir.[6,7] Ancak; şu da hatırlanmalıdır ki, lokal ileri serviks kanseri bulunan hastalarda, MRG bulgularının doğruluğu (özellikle erken paraservikal yayılım olanlar gözönüne alındığında) hakkında çok az yayınlanmış çalışma bulunmaktadır (Bölüm 4). Erken evre hastalığı bulunan hastalarda, MRG, serviks stroma yayılımının düzeyini öngörmede kullanılabilir ve hastaların primer cerrahiyle mi yoksa primer RT ile mi tedavi edileceklerini belirlemede faydalı olabilir. Serviksi tutan adenokarsinom tanılı hastalarda, MRG; hastalığın serviks ve uterustaki dağılımını incelemede ve en olası primer tümör bölgesini öngörmede yararlı olabilir. MRG, ayrıca; paraservikal yayılımın uzanımı, uterusun pozisyonu hakkında önemli bilgi sağlamakta ve özellikle brakiterapi planlamasında önemli olan servikouterin kanal detaylarını doğrulamaktadır. MRG, ayrıca, bölgesel lenf nodlarının hastalık durumu hakkında bilgi vermekte ve fluorodeoksiglukozu (FDG) tutan pelvik duvar lezyonlarının yapısını açıklamaktadır (örneğin; tutulum gösteren lenf nodlarını, fizyolojik olarak aktif olan overlerden ayırmaktadır). Bölüm 8'de de tartışıldığı gibi, MRG ayrıca

TABLO 10.1 Serviks Kanseri için FIGO Klinik Evreleme Sistemi (2009)

FIGO evresi		TNM kategorisi
	Primer tümör saptanamaz	TX
I	Karsinom tamamen servikste (uterus korpusuna uzanım gözardı edilir)	T1
IA[a]	Sadece mikroskopik olarak saptanan invaziv kanser (makroskobik olarak gözlenen tüm lezyonlar—yüzeyel invazyon dahil—evre IB/T1b'dir). İnvazyon, maksimum derinliği 5.0 mm olan ve 7.0 mm'den geniş olmayan stromal yayılımla sınırlıdır.	T1a
IA1	Derinliği 3.0 mm'den daha fazla olmayan, horizontal yayılımı 7.0 mm ya da daha az olan stroma invazyonu	T1a1
IA2	Derinliği 3.0'mm'den fazla ama 5.0 mm'den az ve horizontal yayılımı 7.0 mm ya da daha az stroma invazyonu	T1a2
IB[b]	Servikse sınırlı klinik olarak görülen lezyon ya da IA2/T1a2'den daha büyük mikroskobik lezyon.	T1b
IB1	En büyük boyutu 4.0 cm ya da küçük klinik olarak görülebilen lezyon	TIb1
IB2	En büyük boyutu 4.0 cm'den büyük olarak görülebilen lezyon	T1b2
II	Uterusun dışına çıkmış ama pelvik duvara uzanmamış; ya da vajenin alt üçte birine yayılmayan tümör	T2
IIA	Parametriyal uzanım yok	T2a
IIA1	Tümör büyüklüğü 4 cm veya daha küçük ve vajenin üst üçte ikisine yayılım varlığı	T2a1
IIA2	Tümör büyüklüğü 4 cm'den fazla ve vajenin üst üçte ikisine yayılım varlığı	T2a2
III[c]	Tümör pelvik duvara uzanım gösterir ve/veya vajenin alt üçte birine uzanır ve/veya hidronefroza ya da non-fonksiyone böbreğe yol açar	T3
IIIA	Tümör vajenin alt üçte birine uzanır; pelvik duvara uzanmaz	T3a
IIIB	Tümör pelvik duvara uzanır ve / veya hidronefroza ya da non-fonksiyone böbreğe yol açar	T3b
IVA[d]	Tümör mesane ya da rektum mukozasına uzanır ve /veya pelvis dışına yayılır	T4
IVB	Uzak metastaz	M1

Klinik evreleme hakkında FIGO notları:

[a] Evre Ia1 ve Ia2'nin tanısı çıkarılan dokunun mikroskobik incelemesi ile yapılmaktadır. Tercihan, tüm dokuyu içermesi gereken kon biyopsi yapılmalıdır. İnvazyonun derinliği, epitelyumun tabanından (orijinine göre yüzeyden ya da glandüler dokudan) ölçümde 5 mm'den daha fazla olmamalıdır. İnvazyon derinliği şöyle tanımlanmıştır: Tümörün, yakındaki epitelyal-stromal bileşkenin en yüzeyel epitelyal papillasından invazyonun en derin noktasına olan uzunluğunun ölçümü. Vasküler boşluğa yayılım, venöz ya da lenfatik yayılım, sınıflamayı etkilemez. Daha büyük lezyonlar evre IB olmalıdır.

[b] Kural olarak, eğer serviks kanseri korpusa yayıldıysa, klinik olarak öngörmek imkansızdır. Bu nedenle korpusa yayılım gözardı edilmektedir.

[c] Pelvik duvara kısa ve endure ama nodüler olmayan bir parametriyumla fikse bir büyüme olan hasta evre IIB'ye alınmalıdır. Klinik muayene ile, pürüzsüz ve sertleşmiş parametriyumun gerçekten kanserli mi yoksa sadece enflame mi olduğunu anlamak imkansızdır. Bu nedenle; sadece parametriyum pelvik duvara kadar nodüler ise ya da tümör pelvik duvara kadar uzanırsa, vaka evre III olarak kabul edilmelidir.

[d] Büllöz ödemin varlığı tümörü T4 olarak sınıflandırmak için yeterli değildir.

Pecorelli S, Zigliani L, Odicino F. Revised FIGO staging for carcinoma of the cervix. Int J Gynaecol Obstet. 2009;105:107–108; Benedet JL, Bender H, Jones H III, et al. FIGO staging classifications and clinical practice guidelines in the management of gynecologic cancers. FIGO Committee on Gynecologic Oncology. Int J Gynaecol Obstet. 2000;70:209–262. Refs.[4,5]'den alınmıştır.

görüntü kılavuzluğunda yapılan brakiterapide artan bir şekilde kullanılmaktadır **(O.S. 10.4 ve 10.5)**.

- *Sistoskopi ve proktoskopi.* MRG'de ya da fizik muayenede mesane ya da rektum tutulum bulgularının olduğu düşünülen her hastaya, mesane tutulumunu saptamak için sistoskopi ya da rektum tutulumunu saptamak için proktoskopi yapılmalıdır. Serviks kanserini evre IVA olarak sınıflayabilmek için mesane ya da rektum mukozasından biyopsi alınması gerekmektedir (**Tablo 10.1**)

- *Pozitron emisyon tomografi-bilgisayarlı tomografi (PET-BT).* PET-BT, günümüzde, serviks kanserinin nodal metastazlarını saptamakta kullanılan ve sonuçları en kesin, invaziv olmayan yöntemdir.[8,9] PET-BT, ayrıca, hidronefrozu da belirleyebilir ve uzak metastazları saptamakta oldukça hassastır. PET-BT yaygın nodal hastalığı olan hastalarda tedavi planlaması için oldukça yararlıdır. Bu nedenlerden dolayı, evre IB1'den ileri evrede serviks kanseri bulunan hastaların çoğunda, PET-BT önerilmektedir. PET-BT, ayrıca, tedavi yanıtının değerlendirilmesinde de faydalıdır (Bölüm 7). PET'in avantajlarını ve sınırlamalarını daha fazla tartışmak için Bölüm 4'e bakınız.
- *Kontrastlı BT.* Eğer PET yapılamıyorsa, lenf nodu ve uzak metastazların saptanabilmesi için sensitivitesi PET-BT'den daha düşük olsa da; göğüs, batın ve pelvisin kontrastlı BT'si kullanılabilir. Kontrastlı BT, ayrıca, serviks tümörlerinin büyüklüğü hakkında bazı yararlı bilgiler sağlayabilir. Ancak, yumuşak doku ile ilgili verdiği detaylar MRG'den daha düşüktür.

Evre IA ya da IB1 kanser olup cerrahi tedavi uygulanacak hastalarda; fizik muayene, göğüs radyografisi ve laboratuvar çalışmaları genellikle preoperatif değerlendirme için yeterlidir. Seçilmiş vakalarda, MRG, tümörün serviks ve uterusdaki uzanım ve yayılımının sınırlarını belirleyerek en iyi ilk tedavi seçeneğine karar vermede yardımcı olur. Daha yaygın lezyonlu hastalarda ideal inceleme; pelvik muayene, pelvis MRG'si ve PET-BT ile birlikte radyolojik olarak organ tutulumu olanlarda endoskopik çalışmaları da içermelidir. Nöroendokrin tümörü bulunan tüm hastalar metastatik hastalık varlığı açısından değerlendirilmelidir. Bu değerlendirme genellikle beyin MRG ya da BT'sini içermektedir. Ancak, başka bir uzak metastaz bulgusu olmayan hastalarda tespit etme oranları düşüktür.

Sınırlı bütçe varlığında, MRG ya da MRG ve PET-BT yerine, lokorejyonel ve uzak hastalığı saptamada daha az sensitif ama kullanışlı bir yöntem olan batın, göğüs ve pelvis BT'si yapılabilir.

Tomografik görüntüleme çalışmalarından elde edilen lenf nodu bulguları güncel FIGO klinik evreleme sisteminde evreyi etkilemese bile, gross lenf nodu yayılımını ekarte etmek için her zaman için görüntüleme yapılmalıdır. Çünkü, serviks kanserinde lenf nodu yayılımı insidansı yüksektir ve gros lezyonlara yetersiz doz verilmesi, bu bölgelerde ölümcül nükslere yol açabilmektedir. Lokorejyonel ileri evre hastalığı olan hastalarda, ayrıca, hidronefrozun varlığını ekarte etmek için de görüntüleme yapılmalıdır.

RİSK DEĞERLENDİRMESİ

Klinisyen, serviks kanseri hakkında hastaya tedavi önerilerini sunmadan ya da hastanın prognozu hakkında karar vermeden önce; pelvik hastalık nüksü, lenf nodu ve uzak metastazlar ve hastalığa bağlı ölüm gibi önemli risk faktörleri hakkında ayrıntılı bir analiz yapmak zorundadır. Tüm yeni tanı konulmuş kanserler FIGO evreleme sistemi ile sınıflandırılmakla beraber; tedavi kararları ve prognozun değerlendirilmesi, büyük oranda, FIGO sistemi tarafından yansıtılmayan ya da eksik belirtilen faktörler tarafından ciddi şekilde etkilenmektedir.

FIGO Evrelemesi

Uluslararası kabul görmüş olan FIGO klinik evreleme sistemi, esas olarak; fizik muayene, düz radyografiler ve uygun olduğunda sistoskopi, proktoskopi ve kon biyopsiyi temel almaktadır (**Tablo 10.1**). FIGO evrelemesi, sonuç ile bağıntılı olmakla birlikte; çok önemli prognostik faktörlerin çoğunu gözönüne almamaktadır. Bunlar içindeki en dikkat çekeni lenf nodu metastazlarıdır. FIGO klinik evreleme sisteminde; uzak metastazlar da dahil, modern tomografik inceleme yöntemleri ile saptanabilecek çoğu bulgu, fizik muayene ya da diğer önerilen çalışmalarla saptanmadığı sürece, klinik evreyi değiştirmek için kullanılamamaktadır.

20. yüzyılın başında kuruluşundan beri, FIGO klinik evreleme sistemi aynı dört ana kategoriye sahipti. Ancak, sistem pek çok kez değişikliğe uğramıştır. En belirgin olanı, evre IA'nın tanımının 1994'de değiştirilmesi ve 1994 ve 2009'da, tümör çapına göre sırasıyla evre IB ve IIA olarak alt bölümlere ayrılmasıdır. Ayrıca, 2009'da, FIGO ilk defa olarak, primer tümör sınıflandırmasını etkileyecek tomografik görüntüleme bulgularına izin vermiştir. Bunu da şu şekilde belirterek yapmıştır: "Primer tümörün büyüklüğünü değerlendirmek için tanısal görüntüleme tekniklerinin kullanımı cesaretlendirilmektedir ama şart değildir. Diğer araştırmalar (örneğin, genel anestezi altında muayene, sistoskopi, sigmoidoskopi, intravenöz piyelografi) opsiyoneldir ve artık şart değildir."[4] Muhtemelen, "diğer araştırmalar"; mesane, üreter ve rektum tutulumunu değerlendirmek için kullanılan başka bir yöntem kullanılması durumunda ekarte edilebilmektedir.

2009 FIGO klinik evreleme sisteminde; BT, MRG ya da PET ile saptanan metastazlar hala FIGO evrelemesini değiştirmek için kullanılamamaktadır. Sonuç olarak, lenf nodu metastazları değerlendirildiğinde, sadece pelvik lenfadenopati palpe edilebilen çok seyrek miktardaki hastanın evresi artabilmektedir (evre IIIB'ye). FIGO, bu politikayı birkaç nedenden ötürü devam ettirmektedir:

- Çoğu serviks kanseri tanısı gelişmemiş ülkelerde konulmakta ve buralarda ileri görüntüleme yöntemlerine ulaşmak çok sınırlı olmaktadır.
- Çoğu lokal ileri serviks kanseri cerrahi olarak evrelenmemektedir.
- Lenf nodu yayılımını incelemek için kullanılan yöntemler (BT, MRG, PET, lenfadenektomi vd) çok değişken sensitivite ve spesifiteye sahip olduklarından, bunların evreleme sistemine sokulması, sonuçların karşılaştırılmasını zorlaştıracak belirsiz tutarsızlıklara neden olabilmektedir.

FIGO, primer tedavi amaçlı radikal histerektomi ve lenfadenektomi uygulanan hastalarda, tamamlayıcı bir patolojik evreleme sistemi tanımlamıştır (**Tablo 10.2**). *Bu sistem*

TABLO 10.2 Radikal Histerektomi ve Lenfadenektomi ile Tedavi Edilen Hastalarda FIGO/UICC Evre Gruplaması[a]

Evre	T	N	M
IA1	T_{1a1}	N_0	M_0
IA2	T_{1a2}	N_0	M_0
IB1	T_{1b1}	N_0	M_0
IB2	T_{1b2}	N_0	M_0
IIA1	T_{2a1}	N_0	M_0
IIA2	T_{2a2}	N_0	M_0
IIB	T_{2b}	N_0	M_0
IIIa	T_{3a}	N_0	M_0
IIIB	T_1 T_2 T_{3a} T_{3b}	N_1 N_1 N_1 Herhangibir N	M_0 M_0 M_0 M_0
IVA	T_4	Herhangibir N	M_0
IVB	Herhangibir T	Herhangibir N	M_1

FIGO, International Federation of Gynecology and Obstetrics (Uluslararası Jinekoloji ve Obstetrik Federasyonu); UICC, International Union Against Cancer (Uluslararası Kanser Birliği); T, Tümör; N, nodlar, M; metastaz

[a]Bu patolojik evreleme sistemi, sadece, başlangıç tedavisi radikal histerektomi (ya da radikal trakelektomi) ve pelvik lenfadenektomi olan hastalara uygulanabilir. Bu hastalara patolojik TNM evrelemesinin uygulanması mantıklıdır. Ancak, biz Roman rakamlarının kullanılmasını önermiyoruz. Çünkü, çok farklı FIGO klinik evre kategorileri ile kolaylıkla karıştırılabilmektedir.

Pecorelli S, Zigliani L, Odicino F. Revised FIGO staging for carcinoma of the cervix. Int J Gynaecol Obstet. 2009;105:107-108. Kaynak[4]'den alınmıştır.[4]

sadece primer cerrahi tedavi gören hastalar için anlamlıdır; diğer vakalara asla uygulanmamalıdır. Ne yazık ki, FIGO patolojik sistemi sıklıkla uygulama kuralları belirtilmeden yayınlanmaktadır. Bu da, bu sistemin, çeşitli yollarla intakt serviks kanserine uygulanmasına ve ciddi oranda kafa karışıklığına yol açmaktadır. Aynı evreleme işaretlerinin (I, II, III ve IV); lenf nodu tutulumunu gözönüne almayan klinik evreleme sistemi ve cerrahi olarak tedavi edilen lenf nodu metastazı olan tüm hastaları evre IIIB'ye koyan patolojik evreleme sisteminde de kullanılması; potansiyel bir yanlış anlaşılmaya neden olmaktadır.

Primer Tümörün Klinik Özellikleri

Tümör Çapı

Definitif RT ile tedavi edilen hastalarda, santral nüksün en önemli tek belirleyicisi muhtemelen primer tümör çapıdır (**Şekil 10.1**).[10] Analiz, tümör çapı için tam olarak doğrulandığında; paraservikal tutulum gibi diğer klinik özelliklerin lokal nüks üzerinde minimal etkisinin olduğu görülmektedir. Tümör çapı, ayrıca, lenf nodu metastazının varlığı ve genel sağkalım ile de bağıntılıdır. Primer cerrahi ile tedavi edilen hastalarda; hem klinik tümör çapı ve hem de tümörün büyüklüğünün histolojik ölçümü, lenf nodu metastazı ve hastalık nüksü için güçlü birer belirteçdir.

Parametriyal Tutulum

Tümör, doğrudan yayılım ile paraservikal destekleyici ligamanları ya da lenfatik yayılım ile parametriyal lenf nodlarını infiltre edebilir. FIGO evreleme sisteminin 20. yüzyılın erken dönemlerinde tasarlanmasından bu yana, bu sistem, parametriyal yayılımın klinik olarak saptanmasını ana özellik olarak kullanmıştır. Çünkü, en azından bir bakıma, parametriyal yayılımın varlığı primer cerrahi tedaviye bir rölatif kontrendikasyon olarak görülmüştür. Parametriyal yayılım, günümüzde, belki de hala cerrahiye karşı bir kontrendikasyon olarak kabul edilmelidir. Ancak, parametriyal tutulumun klinik olarak değerlendirmesi ciddi oranda hatalıdır.[11-13] Örneğin, evre I ila IIB kanser nedeni ile radikal histerektomi

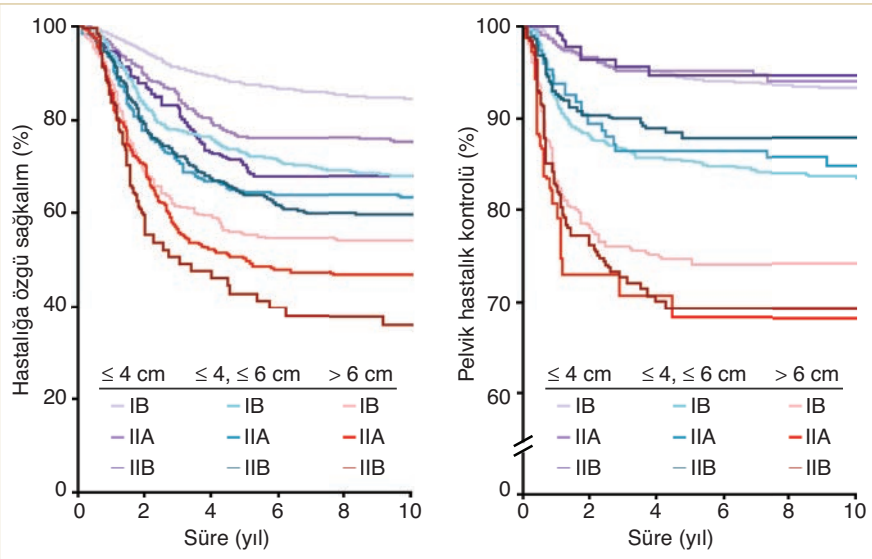

ŞEKİL 10.1 MD Anderson Kanser Merkezi'nde, 1960 ile 2001 arasında, FIGO evrelemesine göre IB, IIA ya da IIB serviks kanseri bulunan 4490 hastanın hastalığa özgü sağkalım ve pelvik hastalık kontrol oranları. Primer tedavi RT ya da histerektomidir. Bu yıllarda RT alan hastaların yaklaşık %6'sı eş zamanlı kemoterapi de almıştır. Hem tümör hacminin ve hem de FIGO evresinin hastalığa özgü sağkalımı etkilemesine rağmen, pelvik hastalık nüksünün en önemli öngörücüsü tümör çapı olmuştur. (Eifel PJ, Jhingran A, Levenback CF, et al. Predictive value of a proposed subclassification of stages I and II cervical cancer based on clinical tumor diameter. *Int J Gynecol Cancer.* 2009;19:2–7'den alınmıştır.)

geçiren hastalardan oluşan geniş bir Avusturya serisinde[11], fizik muayene ile "evre IIB" olarak tanı konulan hastaların sadece %30'unda histolojik olarak gerçek anlamda paraservikal tutulum saptanabilmiştir. Bu durum, evre IB hastalık olan hastalardaki %14'lük parametriyal tutulumdan biraz daha fazladır. Nodüler endovajinal hastalık, sıklıkla, parametriyal tutulumla karıştırılmaktadır (Bölüm 4). Ayrıca, geniş tümörlerin evre IIB olarak değerlendirilmesi, daha küçük tümörlere göre daha olasıdır. Bu da, parametriyal tutulum ile sağkalım arasındaki ilişkiyi karıştırmaktadır. MD Anderson'da yapılan geniş bir seride[10]; klinik olarak parametriyal tutulum izlenimi, hastalığa özgü sağkalım ile bağımsız olarak ilişkili ama pelvik hastalık kontrolünün zayıf bir belirleyicisi olarak saptanmıştır (**Şekil 10.1**). FIGO, yakın zamanda, parametriyal tutulumun MRG bulgularının evreleme sisteminde kullanılmasına izin vermiştir. Parametriyal tutulumun değerlendirmesinde, MRG'nin klinik muayeneye göre daha doğru olup olmadığı belli değildir. Ancak, MRG bulgularının, klinik muayene bulgularından biraz daha fazla tekrarlanabilir olduğu düşünülmektedir.

Morfoloji

Serviks tümörü genişledikçe; öncelikli olarak ekzofitik, endoservikal ("fıçı şeklinde") ya da infiltratif bir büyüme şekli gösterebilir. MD Anderson çalışmaları, ekzofitik tümörlerin RT'ye daha fazla yanıt verdiğini ve endoservikal tümörlere göre daha düşük oranda santral nüks görülme eğiliminde olduğunu öne sürmektedir. Eifel ve ark.[14], evre IB kanseri bulunan hastalarda 1994'de yaptıkları çalışmada; çapı 5 ila 7.9 cm olan ekzofitik tümörlerde santral nüks oranını %3, benzer büyüklükteki endoservikal tümörlerde ise %9 olarak saptamışlardır. Ancak, pelvik hastalık nüksü oranlarında bir fark saptanmamıştır. Bu çalışma, santral hastalık nüksü insidansını azaltan eş zamanlı kemoterapi ve RT (kemoradyaterapi) kullanımından öncedir ve morfolojinin bağımsız prognostik etkisini elimine edebilir.

Pelvik Duvar Tutulumu

Pelvik duvar yapılarına fikse tümörler evre IIIB olarak değerlendirilmektedir. Bunlar, geniş ve oldukça kötü prognozlu infiltratif kanserler olma eğilimindedirler. MD Anderson'da; evre IIIB hastalığı olan hastaların prognozları, çapı 7 cm ya da daha büyük olan daha erken evredeki hastaların prognozuna benzer olarak bulunmuştur.[10,15] Her iki grupta 5 yıllık hastalığa özgü sağkalım oranları %50 ila %60 olarak saptanmıştır.

Ancak, pelvis duvar yapışıklığının klinik olarak değerlendirmesi oldukça hatalıdır. Diğer yandan, hidronefroz (evre IIIB hastalığın tanısındaki ikinci kriter) nispeten objektif bir bulgudur. Bu, doktorun fizik bulgularını pelvik duvar tutulumu olarak değerlendirebilmesi için ortaya koyduğu eşik değerlerini öngörmede bir yöntem sağlar. Evre IIIB hastalarında hidronefroz oranlarının düşük olması, doktorların, soru işareti bırakan bulguları evre IIIB hastalık olarak görebilmelerinin daha olası olduğunu düşündürtmektedir. Örneğin, Kore'de 2009'da yapılan bir derlemede; 1986 ile 2004 arasında evre IIIB hastalık nedeni ile radyoterapiyle tedavi edilen 388 hastanın sadece 44'ünde (%11) hidronefroz görülmüştür.[16] Aksine, aynı yıllarda MD Anderson'da evre IIIB olarak tanı konulan 278 hastanın 165'inde (%57) hidronefroz bulunmuştur (yayınlanmamış veri). Ne yazık ki, lokal ileri serviks kanseri ile ilgili bildirilerde hidronefroz oranları nadiren raporlanmıştır. Bu da, evre değişiminin nedeninin yaygınlığını tahmin etmeyi zorlaştırmaktadır.

Pelvik duvar tutulumu tanısının fazla konulmasına yol açan bir takım faktörler bulunmaktadır. Büyük tümörler, yakın dokulara yoğun infiltrasyon göstermeden, alt pelvisi doldurabilir. Bunlar, paraservikal dokuların hastalıksız olduğunu gösteren ilk tedavi yanıtına kadar hareketsiz görünebilir. Ayrıca, daha önce geçirilen bir pelvik enfeksiyon uterusun hareketliliğini etkileyebilir. Bizim deneyimimize göre, MRG, lateral pelvis yapılarının gerçek invazyonunu nadiren gösterebilmektedir. Bazen, kanser, uterosakral ligamanlar yardımı ile serviksten piriform kasa doğrudan yayılıyor olarak görünür. Bu zayıf bir prognostik işarettir ve genellikle çok ileri hastalıkla ilişkilidir.

Vajen Tutulumu

Vajinal tutulum, çok küçük olmadıkça, primer cerrahi tedaviye rölatif bir kontrendikasyondur. Çünkü, bu durumda pozitif sınır saptanması olasılığı yüksektir. Ancak, vajenin üst üçte ikisinin tutulumu, genellikle, radyoterapi ile tedavi edilen hastaların prognozunda küçük bir bağımsız etkiye sahiptir[10] (**Şekil 10.1**). Vajen distalinin tutulumu bulunan hastaların çoğu ayrıca masif bir primer tümöre sahiptir. Pelvis fiksasyonu ya da hidronefroz olmadan vajen distaline yayılan evre IIIA hastalığı oldukça seyrek görülmektedir. Bu kanserlerin bazıları şüphesiz ikincil olarak servikse yayılan vajen kanserleridir ama serviks kanseri olarak sınıflandırılmaktadırlar. Vajenin devamlı olmayan tutulumu kötü bir prognostik işarettir[17], ama bu bulgusu olan hastalar bile bazen tedavi edilebilirler **(O.S. 10.8)**.

Hidronefroz

Hidronefrozun varlığı kötü bir prognostik işarettir. Çünkü bu, lokorejyonel olarak ileri serviks kanserine bağlı serviks dışı tutulumun bir göstergesidir ve sekonder oluşan böbrek yetmezliği serviks kanserinin tedavisini zorlaştırabilir. Hidronefroz ile prognoz arasındaki ilişki diğer olumsuz bulgularla karışmasına rağmen; çoğu araştırıcı, hidronefrozun kötü sonuçlar için bağımsız bir belirleyici olduğunu ortaya koymuştur. Bizim deneyimimizde, sonuçlar diğer faktörlerle doğrulandığında, bilateral hidronefrozu olan hastaların prognozu unilateral hidronefrozdan daha kötü değildir.[15]

Üreter obstrüksiyonu genellikle, lokal tümör infiltrasyonu nedeni ile, mesane tabanında gözlenmektedir. Ancak, üreterler, lenf nodları tarafından ikincil olarak tutuluma oldukça açıktırlar. Bu durum, özellikle, genel iliyak bifurkasyonun distaline düşen ve üreterlerin pelvisi çaprazladığı bölgede görülmektedir (Şekil 5.2).

Eğer tedavi üreter obstrüksiyonunu düzeltemezse gelişebilecek olan; üriner diversiyonun uzun süreli yan etkileri,

akut ya da kronik böbrek yetersizlikleri, yaşam kalitesi ve uzun dönem sağkalım üzerine negatif etki yaratabilir.

Histolojik Tip

Skuamöz Karsinom

Primer serviks kanserlerinin çoğu skuamöz karsinomdur. Skuamöz karsinomlar, sıklıkla; hücre büyüklüğüne, keratin varlığı ya da yokluğuna ya da hücre farklılaşmasının derecesine göre alt gruplara ayrılmasına rağmen, bu özellikler lenf nodu metastazı ve nüks olasılıkları ile zayıf bir şekilde bağıntılıdır.[18]

Adenokarsinom

Birleşik Devletler ve ekonomik olarak gelişmiş diğer ülkelerin çoğunda, serviks kanserlerinin yaklaşık %20 ila %25'i adenokarsinomdur. Bu oran, 1970'lerden beri yaklaşık olarak %30 artmıştır. Ayrıca, adenokarsinomların skuamöz karsinomlara olan oranı bu süre zarfında ikiye katlanmıştır.[19] Adenokarsinomların skuamöz karsinomlara oranının artması büyük oranda, preinvaziv adenokarsinom saptama metotlarının skuamöz karsinom saptama metotlarından daha yetersiz olmasıdır.[20] Ayrıca, adenokarsinomlar skuamöz karsinomlara göre büyük ölçüde daha fazla HPV-18 ile ilişkilidir. Bazı çalışmalar göstermiştir ki, sitolojik tarama; HPV-18 pozitif kanseri saptamada, HPV-16 pozitif kanseri saptamaya göre daha az etkindir.[20]

Genel olarak, adenokarsinomlar bir takım morfolojik paternler göstermesine rağmen, bu paternler sonucu etkileyecek majör bir bağımsız etkiye sahip değildir.[21] Grad adenokarsinomlarda nüks riski ile güçlü bir şekilde ilişkili iken, skuamöz karsinomda böyle güçlü bir ilişki yoktur. Hem glandüler ve hem de skuamöz elemanlar taşıyan adenoskuamöz kanserler özellikle kötü prognoza sahip olma eğilimindedirler[22] ve bu da yüksek sitolojik derecelerini yansıtmaktadır. Ancak, bunların, diğer yüksek dereceli adenokarsinomlardan daha kötü prognoza sahip oldukları konusu belirsizdir. Seröz kanserler seyrektir, ama, bizim deneyimimize göre, uterus seröz kanserlerine benzer bir şekilde agresif bir davranış göstermektedirler (Bölüm 13).

MD Anderson'da, 1990 yılında, 367'den fazla serviks adenokarsinomu bulunan ve definitif radyoterapi uygulanan hastalarda yapılan bir çalışmada[23], evre II ya da III hastalığı olanlar, bu enstitüde tedavi edilen skuamöz karsinomlara oranla daha fazla oranda pelvik ve uzak rekürrens göstermiştir. Bu çalışmada, evre II adenokarsinomu bulunan hastaların %73'ünde uzak metastaz olduğu gösterilmiştir. Sadece evre I serviks kanseri bulunan hastaların ışınlandığı ayrı bir çalışmada, adenokarsinom uzak metastaz için bağımsız bir risk faktörü olarak saptanmıştır. Ancak, pelvik hastalık nüks oranları skuamöz ve adenokarsinomlar için benzer bulunmuştur.[24] Adenokarsinom, ayrıca; özellikle lenfovasküler alan invazyonu (LVAİ) ile birlikte olan yüksek dereceli tümörlerde, radikal histerektomi sonrası lokal nüks için bir risk faktörü de olabilir.[23,25]

Adenokarsinom ile skuamöz karsinom arasındaki prognostik farklar; histerektomi sonrası adjuvan tedavilerin kullanımı[26] ile ve eşzamanlı kemoradyoterapi kullanımı[27] ile ortadan kalkmıştır. Örneğin, GOG-92 çalışmasının bir altgrup analizinde, adenokarsinom hastalarının radikal histerektomi sonrasında adjuvan pelvik RT'den aşırı bir fayda gördükleri öne sürülmüştür.[26] Ancak, bizim deneyimimize göre; eşzamanlı kemoradyoterapi yapılması, adenokarsinomun, lokorejyonel olarak ileri serviks kanserinde nüks için bir risk faktörü oluşunu ortadan kaldırmamaktadır.[28]

Adenokarsinomlarda nükse kadar geçen medyan süre kısa olma eğiliminde olmakla beraber[22,23], bazı vakalarda, hastalık oldukça yavaş gidişli olabilir ve pelvik hastalık nüksü RT sonrası 5 yıl ya da sonra ortaya çıkabilir.[23] Bizim deneyimimize göre, bu gibi geç nüksler, skuamöz karsinomda oldukça seyrektir.

Küçük Hücreli Nöroendokrin Kanser

Küçük hücreli nöroendokrin kanser, serviks kanserinin seyrek gözlenen bir alt tipidir ve agresif çoklu tedavilere rağmen, çok yüksek oranda uzak metastaza ve kötü prognoza sahiptir.[29,30] Küçük hücreli skuamöz karsinom ile karıştırılmamalıdır.

Lenf Nodu Metastazları

Lenf nodu metastazı, serviks kanserinde sık gözlenen bir bulgudur. Lokal ileri hastalığı bulunan hastaların %50 veya daha fazlasında PET'de tanı sırasında lenf nodu metastazı saptanmaktadır. Lenf nodu tutulumu olasılığı; tümör büyüklüğü, evresi, invazyonun derinliği ve cerrahi ile tedavi edilen hastalarda LVAİ (lenfovasküler alan invazyonu) varlığının bulunması ile ilişkilidir.[31]

Lenf nodu metastazlarının bulunması; artmış pelvik hastalık nüksü, uzak metastaz ve hastalıktan ölüm ile bağıntılıdır.[10,28,32] Ancak, serviks kanseri tanısı sırasında lenf nodu metastazı olan hastaların çoğunda eş zamanlı uzak metastaz bulunmamaktadır. Lenf nodu metastazı sıralı bir şekilde gelişmektedir: İliyak lenf nodu metastazı olmadan paraaortik lenf nodu metastazı çok seyrek gelişmektedir. Bu bulguya sahip hastaların %50 kadarı kür olsa bile paraaortik lenf nodu metastazı varlığı kötü prognoz ile ilişkilidir[32,33] **(O.S. 10.5'den 10.10'a)**.

Radikal histerektomi ve pelvik RT ile tedavi edilen nod pozitif serviks kanserli 256 hasta üzerinde yapılan çalışmada[34]; nüks ve sağkalım oranları, pozitif lenf nodu sayısı ve kapsül dışına uzanım ile bağımsız olarak ilişkili bulunurken, en büyük metastatik kitlenin boyutu ile ilişkili bulunamamıştır. Yazarlar, pelvik hastalık nüks oranlarını ayrıntılı olarak bildirmemişlerdir.

FIGO evrelemesi, prognozun sadece çok kaba bir göstergesidir. FIGO evrelemesinin katı kurallarına rağmen, doğru uygulandığında, evrelemede uluslararası düzeyde tutarlılığı sağlamaktadır. Bu katı kurallar aynı zamanda önemli oranda hayal kırıklığı kaynağıdır. Sonuçta, FIGO evrelemesi, sonuçların bildirilmesi ve karşılaştırılması açısından bir bakıma

yararlı olsa da, tedavi planlamasındaki değeri sınırlıdır. Klinik bulguların FIGO klinik evreleme sistemine göre bildirilmesi, her zaman için klinik ve tümör karakteristiklerinin daha detaylı tanımlamaları ile desteklenmelidir.

Radikal Histerektomi Geçiren Hastalar için Risk Faktörleri

Radikal histerektomi uygulanan hastalarda; lenf nodu metastazı, parametriyal tutulum ya da pozitif cerrahi sınır gibi serviks dışına yayılım saptanması pelvik hastalık nüksü açısından yüksek riskle ilişkilidir.[12,13,31,35] Ancak bu bulgulara sahip hastalar genellikle adjuvan tedavi aldığından, serviks dışına yayılımı olan tedavi edilmemiş hastalarda nüks riskinin büyüklüğünü tahmin etmek zordur.

Primer tümörün özellikleri, hem lenf nodu tutulumu ve hem de tedavi sonuçları için belirleyicidir. FIGO klinik evre I skuamöz karsinom nedeni ile radikal histerektomi geçiren hastalardan oluşan bir klasik prospektif kayıt çalışması olan GOG-49 çalışmasında; invazyon derinliği, LVAİ (lenfovasküler alan invazyonu) ve parametriyal tutulum ile lenf nodu tutulumu arasında güçlü bir bağıntı bulunmuştur.[36] Serviks stromasının iç, orta ya da dış üçte birinin tutulumunun bulunduğu hastalarda, lenf nodu tutulumu riski sırasıyla %5, %13 ve %26'dır. LVAİ bulunan hastalarda lenf nodu metastazları %25 iken, bulunmayanlarda %8'dir. Parametrial tutulum bulunanlarda bu oran %43, tutulmayanlarda ise %13'dür. GOG-49 sonuçlarının ikinci bir analizinde[31], yazarlar, klinik tümör çapının, invazyon derinliğinin ve LVAİ'nin nüks için en güçlü belirleyici olduğunu bildirmişlerdir. GOG-49'un sonuçları; radikal histerektomiden sonra tekrarlama riski orta düzeyde olan bir grup hastayı tanımlamak için tümör çapının, invazyon derinliğinin ve LVAİ'nun çeşitli kategorilerine göre yeniden düzenlenmiştir. Sedlis kriterleri olarak adlandırılan bu tanımlama, sonuçta, GOG-92 çalışmasının adjuvan pelvik RT ile uygunluğunu tanımlamak için kullanılmıştır (**Tablo 10.3**).

Daha yakın zamanda, geniş bir Kore çalışmasında, Ryu ve ark.[37], gelişim ve doğrulama gruplarını kullanarak bir çeşit öngörü potansiyeli olan modelleri incelemişlerdir. Bu yazarlar, GOG-92 kriterlerinin prediktif değerini doğrulamışlardır. Ancak, bir şekilde daha basit ve nüksü daha doğru öngören başka bir model öne sürmüşlerdir. Bu modelde, dört bulgunun – tümör çapı >3 cm, serviks stromasının dış üçte birinin tutulumu, LVAİ ya da adenokarsinom- herhangi ikisi bulunan hastalar; bu bulgulardan biri bulunan ya da hiçbiri bulunmayan hastalara göre, 3.1 kat daha fazla nüks riskine sahiptir.

TABLO 10.3 GOG-92 Çalışmasına göre Uygunluk Kriterleri

LVAI	Stroma invazyonu	Tümör büyüklüğü
Pozitif	Derin üçte bir	Herhangi bir boyutta
Pozitif	Orta üçte bir	≥2 cm
Pozitif	Yüzeyel üçte bir	≥5 cm
Negatif	Derin ya da orta üçte bir	≥4 cm

GOG, Jinekolojik Onkoloji Grubu (Gynecologic Oncology Group); LVAİ (Lenfovasküler alan invazyonu)

Sedlis A, Bundy BN, Rotman MZ, et al. A randomized trial of pelvic radiation therapy versus no further therapy in selected patients with stage IB carcinoma of the cervix after radical hysterectomy and pelvic lymphadenectomy: a Gynecologic Oncology Group Study. Gynecol Oncol. 1999;73:177–183.'den alınmıştır.

MULTİDİSİPLİNER TEDAVİ

Bugün, serviks kanseri olan hastaların çoğu birden fazla yöntemle tedavi edilmektedir. Optimal bir multidisipliner tedavi için, radyasyon onkoloğu ile diğer branşlar arasında yakın işbirliği gereklidir. RT'nin rolü hakkında bilgi vermek için, radyasyon onkoloğu, cerrahi ve kemoterapi endikasyonlarını ve çeşitli tedavi yaklaşımlarını destekleyen kanıtları anlamalıdır.

Cerrahinin Rolü

Primer Tümörün Başlangıç Tedavisi olarak Histerektomi

Erken evre serviks kanseri (evre IA ya da IB1) bulunan hastalarda tercih edilen lokal tedavi histerektomidir. Lokal ileri serviks kanserinde ise tercih edilen tedavi RT'dir. Ancak, son tedavi önerisi yapılmadan önce, bir takım faktörler iyice değerlendirilmelidir:

- *Cerrahi rezeksiyon mümkün müdür? Eğer öyleyse, kanseri ortadan kaldırmak için yapılacak cerrahi ne kadar radikal olmalıdır?* Evre IA ve IB1 kanserler, genellikle tip II radikal histerektomi ile çıkarılabilmektedir. Daha büyük kanserlerde, negatif cerrahi sınırla birlikte rezeksiyon mümkündür. Ancak, bu çeşit kanserlerin çıkarılması; yüksek oranda mesane atonisi, fistül, kronik kabızlık ve diğer yan etkilerin gözlendiği daha kapsamlı girişimleri gerektirmektedir (Bölüm 3).
- *Primer cerrahi tedavi sonrası adjuvan RT gereksiniminin olasılığı nedir?* Geçmişte, açık radikal histerektomi sonrası pelvik RT'nin morbiditesinin, sadece primer RT'ye göre çok daha fazla olduğuna inanılmaktaydı.[38] Bu nedenle de, operasyon öncesi değerlendirmede yüksek risk özellikleri saptandığında, sıklıkla definitif radyoterapi tercih edilmekteydi. Modern laparoskopik teknikler ve yüksek konformal RT teknikleri, kombine cerrahi ve RT uygulamalarının morbiditesini düşürmüştür (Bölüm 3). Ancak, farklı tedavi stratejilerinin riskleri ve faydaları düşünüldüğünde, adjuvan RT gereksinim olasılığı da dikkate alınmalıdır.
- *Cerrahi rezeksiyonun pozitif cerrahi sınır ile sonuçlanma olasılığı nedir?* Preoperatif değerlendirmede, cerrahi rezeksiyonun büyük olasılıkla pozitif bir cerrahi sınır oluşturacağı öne sürüldüğünde, genellikle definitif RT seçilmektedir. Histerektomi sonrası pozitif sınırların en sık gözlenen bölgeleri tipik olarak intrakaviter vajinal brakiterapinin ulaşabileceğinden daha uzakta olduğundan, histerektomi sonrası adjuvan RT yüksek doz eksternal

RT ile birlikte uygulanmalıdır **(O.S. 10.2)**. Ancak, geç yan etki olasılığı bulunmaktadır.

- *Hastanın yaşı nedir ve tıbbi durumu nasıldır?* Primer cerrahi sonrası adjuvan RT gerektirmeyen erken evreli tümöre sahip genç kadınlarda, her zaman, histerektomi tercih edilmektedir. Çünkü, over fonksiyonları korunmakta ve radyasyona bağlı yan etkilerden korunmaktadırlar. Aksine, ciddi tıbbi komorbiditeleri olan yaşlı kadınlarda ise majör bir cerrahi uygulama yerine definitif RT tercih edilmektedir **(O.S. 10.3)**.

Evre IA1 serviks kanserlerinde, tedavi için, genellikle basit (tip I) histerektomi yeterlidir. Lenf nodu metastazı riskinin çok düşük olması nedeni ile, lenfadenektomi gerekmemektedir. Fertilitesini devam ettirmek isteyen hastalar için, negatif sınırları olan kon biyopsisi yeterli bir tedavi olabilir ama yakın takip gereklidir.

Evre IA2 hastalarda lenf nodu tutulumu riski yaklaşık %5'dir ve standart tedavi radikal histerektomi (tip II) ve pelvik lenfadenektomidir. Eğer fertilitenin korunması istenirse, radikal trakelektomi bir alternatiftir. Bu uygulama belirgin bir kür oranları sözü verilmeden uygulanmaktadır.[39] Daha konservatif fertilite koruyucu yöntemler; örneğin, kon biyopsi ya da basit trakelektomi ile birlikte cerrahi lenf nodu incelemesi, evre IA2 hastaları için araştırılmıştır. Ancak, veriler bu uygulamaların sonuçları ile radikal histerektominin sonuçlarını karşılaştırabilecek kadar yeterli değildir.

Radikal trakelektomi, fertilite korunmasını isteyen seçilmiş evre IB1 hastalarına da uygulanmaktadır. Çoğu uzman, bu cerrahi yöntemin tümör çapı <2 cm olan hastalara uygulanması konusunda hemfikirdir. Bu hastalarda radikal trakelektomi sonrası toplam nüks riski %3 ila %6'dır. Sağkalım oranları da radikal histerektomi yapılan hastalarla benzerdir.[39] Radikal trakelektomi sonrası gelişebilecek serviks stenozu, skarlanma ve azalmış mukus üretimine bağlı olarak fertilitenin etkilenebilmesine rağmen, radikal trakelektomi sonrası çocuk sahibi olmak isteyen hastalarda başarı oranı %40 ila %80'dir. Ancak, preterm doğum oranları artmıştır. Hastaların %12'sinde, 32 haftadan önce, üçüncü trimester doğumları gözlenmektedir.[40] Devam eden çalışmalarda, düşük riskli evre IB1 serviks kanserli hastalarda, basit histerektomi ile birlikte lenfatik haritalamanın kullanımı araştırılmaktadır.

Bazı araştırmacılar; 2 cm'den daha büyük çaplı tümörlerde, tümörün hacmini azaltmak için neoadjuvan kemoterapi uygulayarak, fertilite korunması ile ilgili kriterleri genişletmek istemiştir. Bu yaklaşım daha tartışmalıdır ama ilk sonuçlar cesaret vericidir.[41]

Günümüzde, radikal histerektomi, robotik yardımla ya da olmaksızın, büyük oranda laparoskopik olarak yapılmaktadır. Laparoskopik yaklaşımla; ameliyat süresinde, hastane yatışlarında ve komplikasyonlarda anlamlı oranda düşme olmuştur. Seçili küçük evreli IB1 hastalarında, daha az radikal bir yöntem olan tip I histerektomi uygulanmasını araştıran güncel birkaç çalışma da bulunmaktadır.

Histerektomi ve lenfadenektominin yan etkileri Bölüm 3'de tartışılmıştır.

RT sonrası Adjuvan Histerektomi

1970'lerin ortalarında, retrospektif MD Anderson çalışmasının sonuçlarında; eğer hastada bulky endoservikal tümör varsa, biraz azaltılmış dozlarda pelvik RT ve brakiterapi yapıldıktan sonra adjuvan ekstrafasyal histerektomi yapılırsa, santral hastalık nüksünün azaltılabileceği öne sürülmüştür.[42] Bu yaklaşım özellikle Birleşik Devletler'de olmak üzere hızla popülarite kazanmıştır. Ancak, 1980'lerden sonra, bu yaklaşım MD Anderson'da artık rutin olarak kullanılmamıştır. Daha erken verilerin tekrar incelenmesinde, RT sonrası adjuvan histerektomi uygulamasının belirgin avantajının bir seçim önyargısı olduğu öne sürülmüştür.[43] Ardından yapılan randomize çalışma (GOG-123), kombine tedavi ile sadece definitif RT arasında toplam sağkalım oranları açısından bir fark saptamamıştır.[44] Eş zamanlı kemoradyoterapiyle, evre IB2 hastalarında bile, santral hastalık kontrol oranları yüksektir ve böylece, günümüzde, ekstrafasyal histerektomi çok seyrek yapılmaktadır.

Bahsi geçen RT sonrası ekstrafasyal histerektomi, bazı hastalar için uygun olabilir. Bu hastalar arasında, fundus yayılımından ötürü brakiterapiyle yeterli derecede tedavi edilemeyecek olan yaygın uterus tutulumu saptananlar bulunmaktadır. Ancak, ayrıca yaygın paraservikal uzanım da bulunuyorsa, bu hastalar genellikle sadece RT ile daha iyi tedavi edilmektedir. Semptoma yol açan myomlar varsa ve özellikle de bu myomlar brakiterapinin kalitesini etkileyecekse, RT sonrası ekstrafasyal histerektomi evre IB2 hastalarda nadir de olsa uygulanabilir (Şekil 8.1 d-f).

Unutulmamalıdır ki fistül ya da diğer komplikasyonların kabul edilemez risklerinden sakınmak için kombine tedavi, RT ile cerrahinin uyumunu gerektirir. RT dozu düşürülmelidir; genellikle A noktasının dozu 75 Gy (2 Gy/fraksiyon eşdeğer dozu), mesane ve rektum dozları (minimum 2 mL'ye verilen en yüksek doz) sırasıyla 65 ve 60 Gy'i geçmemelidir. Ayrıca, bu dozlardan sonra önerilen cerrahi yöntemi, tip I ekstrafasyal histerektomidir. Çünkü yüksek doz RT sonrası radikal histerektomi yapıldığında fistül riski yüksektir. Bu nedenlerden dolayı, IB2'den yüksek evreli kanserlere genellikle kombine tedavi önerilmemektedir.

Lokal İleri Kanserlerde Lenfadenektomi

Lokal ileri kanseri olan hastalarda, radyoterapi öncesi lenfadenektomi için iki olası rol önerilmiştir: Kitle halinde büyümüş lenf nodlarını küçültmek ve genişletilmiş radyasyon alanlarının gerekip gerekmediğini belirlemek için paraaortik lenf nodu diseksiyonu yapmak. Lenfadenektominin bu iki rol için faydasının olduğu açıkça gösterilememiştir.[45] Pratik uygulamada; biz, serviks kanserinde, Bölüm 3'de anlatılan nedenler dolayısıyla lenf nodu küçültücü ameliyatları çok seyrek önermekteyiz. Paraaortik lenfadenektominin, invaziv cerrahinin eklediği morbiditeyi savunmak için, PET ile elde edilen bilgilere yeterli katkıda bulunup bulunmadığı bilinmemektedir ama bu günümüzde devam eden prospektif randomize çalışmaların konusudur.[46] Skip metastazlar oldukça

seyrek olduğundan, supramezenterik nod diseksiyonu çok seyrek uygulanmaktadır.[47]

Paraaortik lenf nodu metastazı olan riski yüksek hastalarda bir şekilde genişletilmiş alanların kullanımı, bizim kabul etme eğiliminde olduğumuz evreleme lenfadenektomisine alternatif bir yaklaşımdır. Ancak, lenf nodu ile ilgili hedef hacmi tanımlayacak en etkili ve en az riskli metodu saptamak için daha çok çalışmaya ihtiyaç vardır.

Kemoterapinin Rolü

Eşzamanlı Kemoterapi

1999'da, bir seri prospektif randomize çalışmanın, RT'ye eşzamanlı kemoterapi eklemenin sağkalımda kalıcı iyileştirmeler yaptığını göstermesinden sonra; kemoradyoterapi, lokorejyonel olarak ileri evre serviks kanseri bulunan hastaların çoğunun tedavisinde hızla standart hale gelmeye başlamıştır. Meta-analizlerde, eş zamanlı kemoterapinin nüks ve ölüm riskini %50 ila %70 oranında azalttığı gösterilmiştir[48,49] (**Şekil 10.2**). Çalışmalarda, evre IB2 ya da evre II hastalığın eş zamanlı kemoterapiden en büyük faydayı gördüğü belirtilse de; meta-analizler ve alt grup analizleri, pelvise sınırlı evre III ve IVA hastalığında bundan fayda görebileceğini göstermiştir (**Şekil 10.3**).[49,50] Çok geniş popülasyon temelli bir Kanada çalışmasında, 1999'dan sonra standart tedavi olarak eş zamanlı kemoterapi eklenmesinin, sağkalım oranlarında anlamlı bir iyileşmeye neden olduğu ve klinik çalışmalarda kontrol edilen bölgenin dışında bile faydasının varlığı gösterilmişir.[51]

Eş zamanlı kemoterapi ile ilgili çoğu randomize çalışmada platin bazlı rejimler kullanılmıştır. Sisplatin bazlı çalışmaların çoğunda, ya haftalık sisplatin (40 mg/m^2 dozda) ya da 3 hafta ara sisplatin (genellikle 70 ila 75 mg/m^2) ve 5-florourasil kombinasyonu kullanılmıştır. Her iki yaklaşım da faydalıdır, ancak, haftalık sisplatin uygulamasının daha kolay olmasından ve daha az akut yan etki göstermesinden dolayı (Bölüm 7)[52], çoğu pratikte tercih edilen uygulama olmuştur. Diğer eşzamanlı kemoterapi rejimlerinin de, en bahsedilebilir olanı mitomisin C ve 5-florourasil olmak üzere, faydalı olduğu gösterilmiştir.[48,49]

Araştırmacılar, 1999'daki çalışma sonuçlarını geliştirecek bir takım stratejiler araştırmasına rağmen, haftalık sisplatine daha üstün bir alternatifin varlığı kanıtlanamamıştır. Duenas-Gonzalez ve ark.'nın[53] 2011'de yaptıkları çalışmada, çok ajanlı kemoterapinin haftalık sisplatine göre daha etkili olabileceği öne sürülmüştür. Bu çok uluslu randomize çalışmada yazarlar, eş zamanlı haftalık sisplatin ve gemsitabin kombinasyonu sonrası adjuvan sisplatin ve gemsitabin verilmesini; standart kontrol grubu olan eş zamanlı haftalık sisplatinle karşılaştırmışlardır. Yazarlar, kombine rejim ile tek ilaçlı rejimde, 3 yıllık progresyonsuz sağkalım oranlarını, sırasıyla %74 ve %65 olarak bulmuşlardır (p = 0.03). Bu sonuçların cesaret-



ŞEKİL 10.2 Lokorejyonel olarak ileri evre serviks kanseri bulunan hastalarda, sisplatin bazlı eş zamanlı radyoterapi ve kemoterapinin rolünü araştıran prospektif randomize çalışmalar. Bu şekilde sadece 200 uygun hasta alınan çalışmalar gösterilmiştir. (FIGO, International Federation of Gynecology and Obstetrics (Uluslararası Jinekoloji ve Obstetrik Federasyonu); GOG, Gynecology Oncology Group (Jinekoloji Onkoloji Grubu); 5-FU, 5-Florourasil; HU, hidroksiüre; RTOG, Radiation Therapy Oncology Group (Radyoterapi Onkoloji Grubu); SWOG, Southwest Oncology Group (Güneybatı Onkoloji Grubu); NCIC, National Cancer Institute of Canada Clinical Group (Kanada Klinik Grubu Ulusal Kanser Enstitüsü). (Green J, Kirwan J, Tierney J, et al. Concomitant chemotherapy and radiation therapy for cancer of the uterine cervix. *Cochrane Database Syst Rev.* 2005:CD002225; Lanciano R, et al. J Clin Oncol. 2005;23:8289–8295'den alınmıştır.)

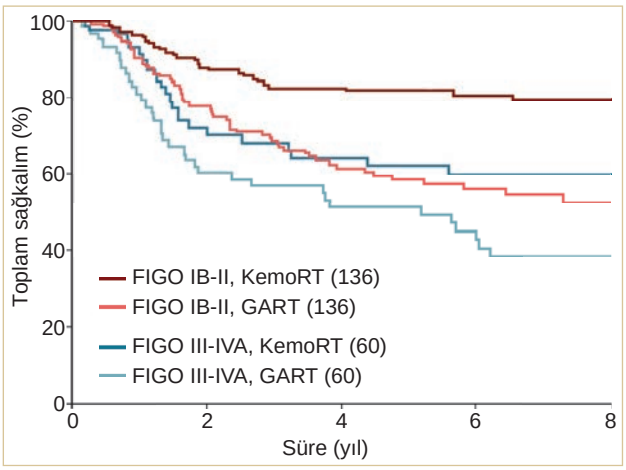

ŞEKİL 10.3 Radyoterapi Onkoloji Grubu Çalışma 90-01'in (Radiation Therapy Oncology Group Trial 90-01) genişletilmiş alan radyoterapi (GART) ya da eşzamanlı kemoterapi ve pelvik radyoterapi (Kemo-RT) alan hastalarda genel sağkalım açısından Kaplan-Meyer öngörüleri. Sağkalım oranları FIGO evresi ile tabakalandırılarak gösterilmiştir. (Eifel PJ, Winter K, Morris M, et al. Pelvic irradiation with concurrent chemotherapy versus pelvic and para-aortic irradiation for high-risk cervical cancer: an update of radiation therapy oncology group trial (RTOG) 90-01. *J Clin Oncol.* 2004;22:872–880'den alınmıştır.)

lendirici olmasına rağmen, çalışmanın takibi tam değildir. Özellikle geç komplikasyonlar sadece 1 yıllık gözlem sonrası bildirilmiştir. Bu ve çalışma ile ilgili diğer endişeler yüzünden ve ayrıca kombinasyon kemoterapisinin çok ağır yan etkileri nedeniyle, sisplatine gemsitabin eklenmesi geniş bir kabul görmemiştir.

Serviks kanseri nedeniyle radyoterapi alan tüm hastalara eş zamanlı kemoterapi gerekmez. Özellikle, klinik olarak lenf nodu negatif evre IB1 ya da IIA1 hastalık nedeni ile definitif RT alan hastalar, sadece RT alanlara göre %95 oranında daha iyi pelvik hastalık kontrolüne sahiptirler.[14] Küçük tümörlü yaşlı ya da tıbbi olarak opere edilemeyen hastalarda, eş zamanlı kemoterapinin yan etkileri, potansiyel faydalarına göre daha ağır basmaktadır **(O.S. 10.3)**. Ayrıca, orta derecede riskli hastalarda histerektomi sonrası kemoterapinin gerekliliği belirsizdir (örneğin, yüksek riskli primer tümör özelliklerine sahip negatif lenf nodu ve negatif cerrahi sınırı olan hastalar). Bu soru bu konuda devam eden klinik çalışmanın konusudur.

Eşzamanlı kemoterapi ile ilgili nerdeyse tüm prospektif çalışmalar, bilinen ekstrapelvik nod hastalığı olan kişileri çalışmadan çıkartmaktadır. Ancak, haftalık sisplatin ile ekstrapelvik nodal hastalıkta genişletilmiş alan radyoterapi kombinasyonu genellikle iyi tolere edilmektedir.[54,55] Bu yaklaşımı destekleyecek düzey 1 kanıt olmamasına rağmen; paraaortik nod hastalığı olanlarda, lokorejyonel kontrolü ve belki de sağkalımı optimize edebilecek eş zamanlı haftalık sisplatin eklenmesi genellikle önerilmektedir **(O.S. 10.6, 10.8'den 10.10'a)**. Benzer nedenlerle, nüks hastalık için küratif RT adayı olan hastalarda, eş zamanlı kemoterapi sıklıkla önerilmektedir **(O.S. 10.7 ve 10.9)**. Ancak, ilerlemiş nüks hastalıkta deneyim, başlangıçtaki sisplatin tedavisinin, sisplatinin nüks zamanındaki etkinliğini azalttığını düşündürtmektedir.[56]

Bazı hastalarda, sisplatini tolere etmeye yeterli böbrek fonksiyonu bulunmamaktadır. Üreter obstrüksiyonuna bağlı akut böbrek yetersizliği, sıklıkla, nefrostomi ya da stent yerleştirildikten sonra 1 ila 2 hafta içinde düzelmektedir. Ancak, RT başlamadan önce böbrek fonksiyonu henüz normale gelmeyen hastalarda, diğer eş zamanlı kemoterapiler kullanılabilir. Karboplatinin kullanılmasını destekleyen kanıtlar, sisplatinin kullanılmasını destekleyenler kadar güçlü olmasa da; sisplatin kontrendike olduğunda, haftalık karboplatin mantıklı bir alternatif olmaktadır **(O.S. 10.8)**.

RT sonrası Kemoterapi

RT sonrası adjuvan kemoterapinin sonuçları iyileştirdiği ile ilgili doğrudan bir kanıt bulunmamaktadır (Bölüm 3).

Adjuvan kemoterapi, birçok kemoradyoterapi çalışmasında deneysel kol olarak dahil edilmiştir. Büyük bir randomize çalışmada; eşzamanlı kemoradyoterapi sonrasında, adjuvan tek ajan-5-florourasil eklenmesinin faydasının olmadığı gösterilmiştir.[57] SWOG 87-97 çalışmasının post-hoc analiz sonuçları, adjuvan kemoterapiden fayda sağlandığının kanıtı olarak yorumlanmıştır.[58] Bu çalışmanın deneysel kolunda, yüksek riskli hastalık özellikleri bulunan ve cerrahiyle tedavi edilen hastalara; ikisi pelvik RT sırasında ve ikisi de sonrasında olmak üzere toplam dört kür sisplatin ve 5-florourasil verilmiştir. Ancak, 34 hasta, iki kürden fazla kemoterapi alamamıştır. Bu hastalarda, kemoterapinin en azından 3 kürünü alan 90 hastaya göre daha kötü sonuçlar görülmüştür (örneğin, en az bir adjuvan tedavi). Ancak, adjuvan tedavi alamayan hastaların çoğu, aynı zamanda iki eş zamanlı kemoterapi kürünü de almamıştır. Hasta ya da tümör faktörlerinin hastanın tedaviyi tamamlamasını etkilemesi, post hoc analizindeki bulguların önemini sınırlamıştır.

Sadece kemoradyoterapiyle kemoradyoterapi sonrası adjuvan kemoterapiyi karşılaştıran ve devam eden çalışmalar, adjuvan kemoterapinin olası faydası hakkında değerli bilgiler ortaya koyacaktır. Aynı zamanda, biz, özellikle skuamöz kanserli hastalarda genellikle adjuvan kemoterapiyi önermeyiz.

RT öncesi Neoadjuvan Kemoterapi

Çok ajanlı kemoterapi ile, daha önce tedavi görmemiş lokal ileri serviks kanserli hastalarda, %60 ya da daha üzerinde yanıt oranları elde edilebilir. Bu durum, lokal ileri hastalığı olanlarda, RT öncesi bir kür neoadjuvan kemoterapinin sonuçları iyileştireceği konusundaki umutları beslemiştir. Ancak, bu soruya yönelik birçok randomize çalışmanın gözden geçirilmesi, çok az faydası olduğunu ortaya koymuştur. Bazı kanıtlar da, RT öncesi kemoterapi vermenin gerçekte zararlı olduğunu öne sürmüştür.

2004 yılında toplam 18 çalışmadan yapılan bir meta analizde; lokal ileri serviks kanseri olan 1000'den fazla hastada, neoadjuvan kemoterapi verilerek ya da verilmeden yapılan RT'yi inceleyen veriler özetlenmiştir.[59] Bu analizde, neoadju-

van kemoterapi ile, genel sağkalımda bir iyileşme olmadığı gösterilmiştir (Odds oranı [OR], 1.05; %95 güven aralığı (GA) 0.94 ila 1.19) (**Şekil 10.4**). Toplam 14 gün veya daha kısa süreli tedavi kürlerinin kullanıldığı yedi çalışmanın ayrı bir analizinde, daha yoğun rejimlerden orta derecede fayda görüldüğü öne sürülmüştür (OR,0.83; %95 GA, 0.69 ila 1.00). Ancak, bu analiz, Sardi ve ark.'nın üç pozitif çalışmasının sonuçları ile desteklenmiştir.[59] Daha uzun süreli neoadjuvan tedavi kürlerinin olduğu 11 çalışmanın ayrı analizinde ise, neoadjuvan kemoterapi ile sağkalımda anlamlı düşüşler gösterilmiştir (OR, 1.25; %95 GA, 1.07 ila 1.46). Şunu da hatırlamakta fayda vardır ki, hepsi 1999'dan önce yapılmış olan, bu çalışmalarda tek başına RT ve kontrol kollarında ise kemoradyoterapi kullanılmıştır. RT öncesi neoadjuvan kemoterapi kullanılmasına karşı olan güçlü bir iddia ise, bu tedavinin eş zamanlı kemoradyoterapinin etkinliğini bozabileceği riskidir (Bölüm 3).

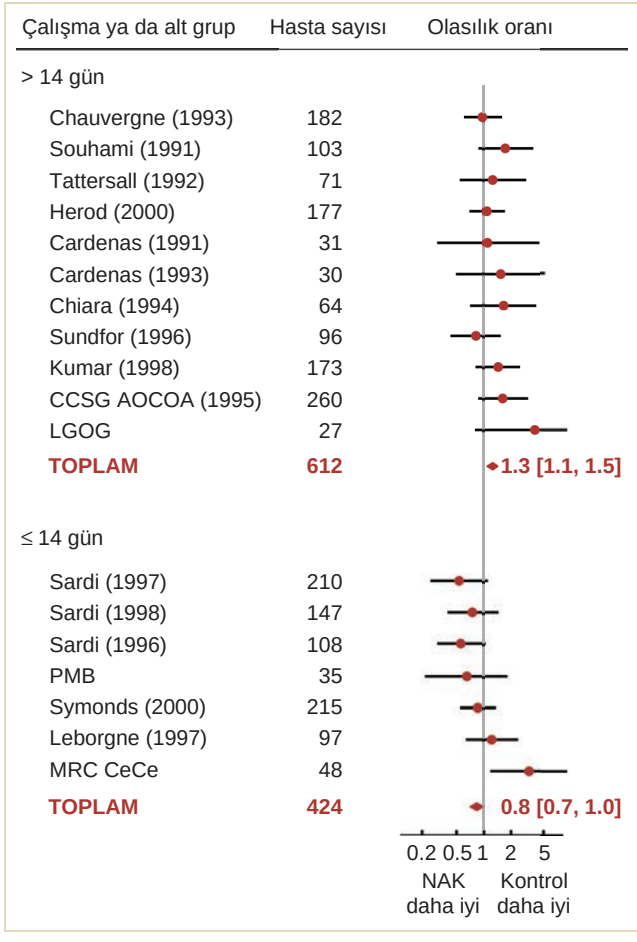

ŞEKİL 10.4 Lokal ileri serviks kanseri olan hastalarda sisplatin bazlı neoadjuvan kemoterapinin rolünü inceleyen 18 klinik çalışmanın meta-analizi. Çoğu çalışma, neoadjuvan kemoterapi ile veya olmaksızın, definitif radyoterapi kullanımını incelemiştir. Ancak, iki çalışmada (Sardi (1997) ve MRC CeCe), radikal histerektomi sonrası pelvik radyoterapi ile lokal tedavi yapılan bazı hastalar dahil edilmiştir. CCSG AOCOA, LGOG, PMB ve MRC CeCe; Neodajuvant Chemotherapy for Cervical Cancer Metaanalysis Collaboration (Serviks Kanseri İçin Neoadjuvan Kemoterapi Metaanaliz İşbirliği)'un yaptığı analizde bulunan yayınlanmamış çalışmalardır. (NAK, neoadjuvan kemoterapi) (From Neoadjuvant Chemotherapy for Cervical Cancer Meta-Analysis Collaboration. Neoadjuvant chemotherapy for locally advanced cervix cancer. *Cochrane Database Syst Rev.* 2004:CD001774'den alınmıştır.)

Radikal Cerrahi Öncesi Neoadjuvan Kemoterapi

Lokal ileri serviks kanserinde; sisplatin bazlı neoadjuvan kemoterapi sonrasında radikal histerektomi (postoperatif pelvik RT ile birlikte ya da olmaksızın) ile sadece RT'nin karşılaştırıldığı birkaç çalışma vardır. 2004'de yapılan bir meta-analizde bu çalışmaların beşi alınmış ve 872 hasta incelenmiştir. Bu hastaların yarısından fazlası çok merkezli geniş bir İtalyan çalışmasından alınmıştır.[60] Toplam sağkalım oranları neoadjuvan kemoterapi alan grupta daha iyidir (OR, 0.65; GA, 0.53 ila 0.80). Ancak, bu beş çalışmadaki kontrol kolları, güncel olarak daha etkili ve standart olan eşzamanlı kemoradyoterapi yerine, pelvik RT ile tedavi edilmiştir. Ayrıca, İtalyan çalışmasında kullanılan definitif RT, oldukça düşük dozlar ve uzun süren tedavi süreci nedeni ile, suboptimal olabilir.

Meta-analiz, sonraki çalışma olan GOG-141'i içermemektedir.[61] Burada, evre IB2 hastalarda; neoadjuvan kemoterapi ile birlikte ya da olmaksızın radikal histerektomi karşılaştırılmıştır. Bu çalışmada, neoadjuvan kemoterapi alan hastalarda, postopreatif RT ihtiyacında bir azalma ve anlamlı bir sağkalım etkisi olmadığı gösterilmiştir.

Neoadjuvan kemoterapi ardından yapılan cerrahi tedavinin ileri kanserleri kür edebilme yeteneği, özellikle brakiterapinin bulunamayabileceği gelişmemiş ülkelerde, ilgi çekicidir. Ancak, bu yaklaşımın yüksek kaliteli kemoradyoterapiyle karşılaştırılması gereklidir. Devam eden birkaç adet çalışma bu konuya yakın gelecekte ek bir bakış açısı sağlayacaktır.

Histerektomi sonrası RT

Serviks kanserinde, histerektomi sonrası RT uygulaması, üç majör hasta grubunu tedavi etmek için kullanılmaktadır: Radikal histerektomi yapılan ve nüks için yüksek riskli olduğu düşünülen hastalar, radikal histerektomi yapılan ve orta derecede nüks riski olduğu düşünülen hastalar ve radikal histerektomi yerine yetersiz basit histerektomi uygulanmış olan invaziv serviks kanseri bulunan hastalar.

Yüksek Nüks Riski Olan Hastalarda Radikal Histerektomi Sonrası RT

Pozitif lenf nodu bulunan, cerrahi sınırı pozitif olan ya da parametriyal tutulumu olan hastalarda önerilen tedavi yöntemi histerektomi sonrası kemoradyoterapidir. Bu öneriler SWOG 87-97 çalışmasının[58] sonuçlarına göre ortaya konulmuştur. Bu çalışmada, pelvik radyoterapiye kemoterapi eklendiğinde ölüm riskinde %50 bir azalma olduğu gösterilmiştir (**Şekil 10.5**). Bu çalışmada kullanılan rejim, RT esnasında 2 ve sonrasında 2'şer kürden oluşan üç haftada bir sisplatin ve 5-florourasil uygulamasıdır. Bu bölümde

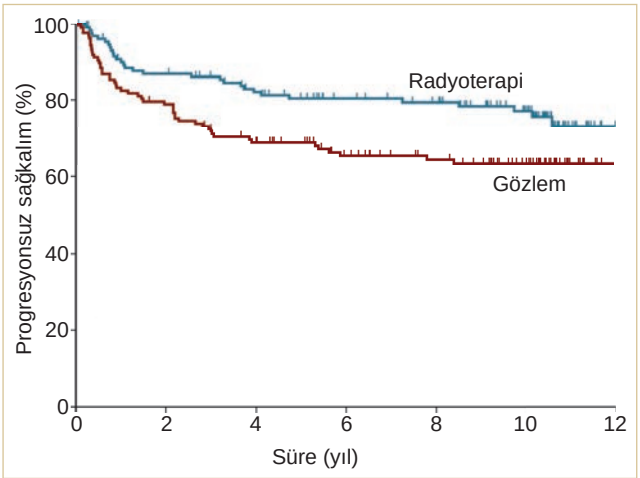

ŞEKİL 10.5 Serviks kanseri nedeniyle radikal histerektomi ve pelvik lenfadenektomi sonrası Jinekolojik Onkoloji Grubu GOG-92 çalışmasına giren 277 hastanın progresyonsuz sağkalımı. Hastalar, orta derecede nüks riskini düşündüren risk faktörlerine sahiplerse çalışma için uygun kabul edilmişlerdir (**Tablo 10.3**). Histerektomi sonrası adjuvan RT alan hastalar, takip edilenlere göre anlamlı bir şekilde daha iyi progresyonsuz sağkalım göstermişlerdir (HR = 0.58; CI = 0.40 ila 0.85, p = 0.019). (Rotman M, Sedlis A, Piedmonte MR, et al. A phase III randomized trial of postoperative pelvic irradiation in Stage IB cervical carcinoma with poor prognostic features: follow-up of a gynecologic oncology group study. *Int J Radiat Oncol Biol Phys.* 2006;65:169–176.'den alınmıştır.)

daha önce de tartışıldığı gibi, bu tedavinin adjuvan kısmının faydası belirsizdir. Diğer çalışmalardaki kemoradyoterapi kullanımı temel alınarak, çoğu uygulayıcı, SWOG 87-97'de kullanılan rejimi haftalık eşzamanlı sisplatinle değiştirmiştir.

Orta Derecede Nüks Riski Taşıyan Hastalarda Radikal Histerektomi Sonrası RT

GOG-92 çalışmasının sonuçları[26,62], nüks için orta derecede riski olan hastalarda (**Tablo 10.3**) radikal histerektomi sonrasında adjuvan pelvik RT uygulandığında nüks riskinde %46 ve ölüm riskinde %30 azalma olduğunu göstermiştir. GOG-92'de uygunluk kriterlerini taşıyan tüm hastalara postoperatif RT önerilmesine rağmen; bu çalışma, çeşitli oranlarda nüks riski olan hastaları içermektedir ve bazı alt grupların RT'den daha fazla fayda sağladığı görülmüştür. Örneğin, alt grup analizlerinde, adenokarsinom ya da adenoskuamöz karsinom bulunan hastalarda faydanın en fazla olduğu öne sürülmüştür. Bu histolojik tiplere sahip 59 hastada, adjuvan pelvik RT uygulaması, nüks riskini %77 azaltmıştır (%44'den %9'a).[26] Planlanmamış alt grup analizlerinin sonuçlarının çok dikkatli yorumlanması gerekliliğine rağmen; bu çalışmada gözlenen, skuamöz kanseri bulunan hastaların, RT'den daha az fayda görmesi şu soruyu ortaya koymaktadır: Skuamöz kanseri için bir şekilde daha sınırlayıcı bir kriter mi kullanılmalıdır? Verileri GOG-92 için kullanılan kriterleri zor karşılayan hastalar için; RT'nin potansiyel faydası, adjuvan tedavinin risklerine karşı çok iyi değerlendirilmelidir. Diğer yandan, kanserleri spektrumun en yüksek riskli ucunda bulunan hastalarda (örneğin, yakın ama negatif cerrahi sınırı olan yüksek dereceli adenokarsinom, LVAİ ve primer tümör >4 cm), inanıyoruz ki, adjuvan pelvik RT ile eşzamanlı kemoterapi mantıklıdır. Çünkü GOG-92'nin sonuçları, böyle bir hastada nüks riskinin SWOG 87-97'ye giren hastaların riskine yaklaştığını öne sürmektedir. GOG, günümüzde, bu soruyu prospektif bir çalışmaya yönlendirmiştir. Ancak, bu çalışma için kullanılan uygunluk kriterleri (GOG-92'ye benzer), dahil edilen hastaların küçük bir azınlığının bu yüksek orta risk özelliklerine sahip olacağını düşündürtmektedir.

Invaziv Serviks Kanseri İçin Uygun Olmayan Basit Histerektomi Sonrası RT

Yukarıda da tartışıldığı gibi, birkaç çalışmada, evre IA2 ya da küçük evre IB1 kanseri olan hastalarda basit histerektominin olası rolü araştırılmıştır. Ancak, çoğu IB1 kanserlerde, uygun prosedür radikal histerektomi ve bilateral pelvik lenfadenektomidir. Ne yazık ki, invaziv serviks kanseri bazen beklenmedik bir şekilde uygun olmayan basit histerektomi yapıldıktan sonra ortaya çıkabilir.[63] Histerektomi bulgularına bağlı olarak, tedavi seçenekleri arasında, parametrektomi ve pelvik lenfadenektomi yapmak için ikinci bir cerrahi ya da adjuvan RT bulunmaktadır. Nispeten erken evre kanserlerde, hastanın istekleri ve komorbiditelerine bağlı olarak, her iki tedavi de önerilebilir. Ama, histerektomi bulguları ya da postoperatif görüntüleme bulguları, ilave cerrahiden sonra bile adjuvan RT gerekliliğini düşündürürse, genellikle tek başına RT ya da eşzamanlı kemoterapi ile birlikte RT önerilmektedir. Bu durumda, ilave cerrahi genellikle adjuvan RT'yi geciktirir ve muhtemelen postoperatif RT ile mükemmel olan lokal hastalık kontrolüne ek fayda sağlamaz.[64]

Histerektomi Sonrası RT Dozu, Tekniği ve Zamanlaması

Negatif sınırları bulunan, kapsül dışına yayılımı olmayan ve postoperatif görüntülemede rezidüel hastalık bulgusu olmayan hastalarda; mikroskobik hastalığı kontrol etmek için, genellikle, 25 fraksiyonda 45Gy yeterlidir. Pozitif sınırları olan **(O.S. 10.2)** ya da kapsül dışı lenf nodu yayılımı olan hastalarda ise, yüksek riskli klinik hedef volüme, daha yüksek doz (genellikle 60 Gy) önerilmektedir. Yakın sınırları ya da yoğun lenf nodu tutulumu olan hastalarda, 50 ila 56 Gy, orta derecede bir doz verilebilir. Özellikle yaygın bölgesel tutulumu olan ya da yetersiz lenfadenektomi yapılan hastalarda, tedaviyi planlamadan önce, postoperatif tomografi görüntüleri her zaman için dikkatlice incelenmelidir. 45 Gy'den yüksek doz kullanıldığında, kritik dokulara verilen dozları en aza indirebilmek için, yoğunluk ayarlı radyoterapi (IMRT-intensity modulated RT) kuvvetle önerilmektedir (Bölüm 6).

Postoperatif iyileşmenin ve akut inflamasyonun rezolüsyonunun sağlanabilmesi için, adjuvan RT'nin histerektomiden birkaç hafta sonra başlaması istenilmekle beraber; amaç her zaman postoperatif pelvik RT'ye cerrahiden 4 ila 6 hafta sonra başlamak olmalıdır. Daha fazla gecikme rezidüel

klonojenlerin tekrar büyümesine yol açabilir ve daha yüksek radyoterapi dozu gerekliliği endikasyonu olabilir **(O.S. 10.1)**. Tedavi arası gecikmelerden her zaman sakınılmalıdır. Çünkü verilen doz tümör kontrol olasılığını iyileştiremez ve belki de azaltır (Bölüm 7).

İNTAKT SERVİKS KANSERİNDE RT

Lokal ileri serviks kanserinin başarılı tedavisi için, dikkatli bir planlama ve kapsamlı bir tedavi stratejisi gereklidir. Ekte verilen vaka çalışmalarında da gösterildiği gibi, tedavinin sıklıkla pek çok komponenti bulunmaktadır. Bu komponentler, normal doku tolerans sınırlarını geçmeden çoklu hedeflere yeterli radyasyon verilebilmesi için entegre edilmelidir. Lokal ileri hastalığın anahtar bileşeni olan brakiterapi, beceri ve ileri bir hazırlık gerektirerek, serviks kanserinin tedavisinin karmaşıklığına katkıda bulunmaktadır. Eş zamanlı kemoterapinin verilmesini optimize etmek ve yan etkileri en aza indirmek için, mükemmel bir multidisipliner işbirliği gerekmektedir.

Bu bölümde, tedavi stratejisinin saptanabilmesi için gözönüne alınması gereken faktörler tartışılacaktır. Eksternal radyoterapinin ve brakiterapinin teknik konuları, planlaması ve uygulanması bölüm 4'den 8'e kadar daha ayrıntılı olarak ele alınmaktadır.

Genel Tedavi Hedeflerini Belirleme

Tanısal inceleme ve simülasyon bitirildikten sonra (Bölüm 4), diğer adım, hedef volüm (leri) ve istenilen radyasyon dozlarını tanımlamak ve listelemektir. Potansiyel hedef volümler aşağıdadır:

- *Santral klinik hedef volüm.* Kitle halinde tutulumun varlığına bakılmadan; serviks (eğer intaktsa), uterus, vajenin üst yarısı, ve paraservikal (broad ve uterosakral) ligamanlar en azından miksroskopik yayılım açısından risk altındadırlar. Eğer özellikle IMRT gibi yüksek konformal tedavi planlama teknikleri kullanılacaksa; uterus, serviks ve vajinanın iç organ hareketine izin veren internal hedef volüm (ITV) her zaman belirlenmelidir (Bölüm 5).
- *Santral gros tümör volümü.* Kitlesel santral hastalığın büyüklüğü ve dağılımı çok iyi ortaya konmalıdır. Çünkü bu bilgi, genellikle brakiterapi ile verilen, boost tedaviyi dizayn etmede kullanılacaktır. İnisyal kemoradyoterapiden sonra saptanmasa bile başlangıçtaki kitlesel hastalık alanlarına boost gereklidir (Bölüm 8). Eğer yaygın vajen hastalığı varsa, distal kısmı belirlemek için referans işaretleyiciler kullanılmalıdır.
- *Rejyonel klinik hedef volüm.* En az, tüm eksternal ve internal iliyak lenf nodlarını içeren common iliyak damarların bifurkasyonuna kadar yukarı doğru uzanan alanlar önerilmektedir. Lokal ileri hastalık ya da pelvik nod tutulumunda, biz, tipik olarak common iliyak lenf nodlarını içerecek şekilde aortik bifurkasyona kadar alanları genişletiyoruz (Bölüm 5). Eğer, common iliyak ya da paraaortik lenf nodu tutulumu varsa, proksimal sınır gros hastalığın en üst kısmının en az 6 cm üzerinde önerilmektedir. Eğer distal vajen tutulursa, en azından medial inguinal nodlar tedavi edilmelidir. Eğer gros hastalık yoksa, rejyonel nüksü önlemek için 40 ila 45 Gy genellikle yeterlidir. Ancak, gros hastalık kitlesinin alanları arasında geçiş metastazları olasılığı varsa, özellikle daha küçük nonspesifik nodları içeren alanlara daha yüksek doz (genellikle 50 Gy) verilebilir **(O.S. 10.9)**.
- *Rejyonel gros tümör volüm(leri).* Tedavi başlangıcında, kitle halindeki tüm nod tutulum alanları saptanmalı ve her bölgeye verilmek istenilen toplam radyasyon dozu belirlenmelidir. Genel olarak, tüm şüpheli ve kitle halinde tutulan nodlar minimum 60 Gy dozla tedavi edilmelidir. Normal doku tolerans limitleri geçilmeden verilebildiğinde, özellikle daha büyük nodlara daha yüksek dozlar (örneğin 64 ila 66 Gy) uygulanabilir (Bölüm 6). Definitif RT alan hastalarda, distal pelvik nodlar genellikle brakiterapiden anlamlı oranda doz alacağından, pelvik nod boost planlaması genellikle ilk implanttan sonra yapılmaktadır. Bu da brakiterapiden alınan total dozu öngörmede kullanılmaktadır. Ancak, başlangıçtaki pelvik tedavi planlaması sırasında, tüm tutulu lenf nodları konturlanmalı ve nodal boost ihtimaline karşı alanlar belirlenmelidir. Bu, başlangıçtaki tedavi planının kaydını ve gereken boostun unutulmamasını sağlar.

Eksternal tedavi alanları, yukarıda bahsedilen tüm santral ve rejyonel hedef volümleri içerecek şeklide dizayn edilmelidir. Bölüm 6'da da tartışıldığı gibi, bu hacimler üç boyutlu konformal teknik **(O.S. 10.3'den 10.5, 10.7'ye)** ya da IMRT **(O.S. 10.8 ve 10.10)** kullanılarak tedavi edilmelidir. Ancak, santral hedeflerin iç hareketleri ve günlük set-up değişiklikleri hesaba katılarak yeterli sınır payı verilmelidir. Bu faktörler gözönüne alındıktan sonra, IMRT, dört alan tekniğine göre bir miktar avantaj sağlamaktadır. Ancak, yaygın nod hastalığı bulunanlarda, paraaortik ve common iliyak nodların IMRT'si; barsağa, böbreklere, duodenuma, spinal korda ve diğer kritik dokulara verilen dozu anlamlı bir şekilde azaltabilir. Bazı vakalarda, optimal çözüm, proksimal nodal hedefleri ise IMRT ile tedavi ederken pelvisi konformal teknik kullanarak tedavi etmek olabilir **(O.S. 10.6)**. Eksternal radyoterapiyi brakiterapi ile tamamlayan metotlar, nodal doz artırımını da içerecek şekilde, aşağıda tartışılmıştır:

Brakiterapinin Rolü

Brakiterapi, birçok olguda santral hastalığa yüksek dozların güvenli bir şekilde verilmesini sağlayarak serviks kanseri tedavisinde kritik bir rol oynar.

- *Anatomi.* Radyoterapiyle tedavi edilen tüm kanserler içinde belkide hiçbirisinin serviks kadar iyi bir yerleşimi

yoktur. Çocuk sahibi olunduktan sonra artık kritik bir yapı olmaktan çıkan uterus, radyasyon kaynaklarının tümörün ortasına pozisyonlanabilmesi için bir kanal vazifesi görmektedir. Aynı zamanda, uterus duvarı ve vajinal tamponlama yakındaki mesane ve barsağı kaynaklardan uzaklaştırmaktadır. Çoğu vakada, bu anatomik avantaj tümörün merkezine en az 85 Gy kadar doz verilmesine olanak tanımaktadır. Bu da çok büyük kanserlerde bile yüksek oranda santral tümör kontrolü sağlamaktadır.[10,15]

- *Hedef ile brakiterapi kaynağı (ları) arasındaki sabit ilişki.* Brakiterapi kaynaklarının, primer hedefle ilişkisinin sabit olması nedeniyle, uterusun pozisyonundaki değişiklikleri kompanse etmek için serviks hedef hacmine sınır eklemeye gerek yoktur. Aksine, çoğu eksternal ışınlama teknikleri, uterus hareketi ve günlük setup belirsizlikleri ile baş edebilmek için, 2 cm ya da daha fazla bir sınır gerektirmektedir (Bölüm 5 ve 6).
- *Ters kare kanunu.* İntrakaviter kaynaklardan -sıklıkla en yüksek risk hedefin santral kısmında bulunmaktadır- periferik kritik yapılara doğru hızlı doz azalması avantajlı bir terapötik oran sağlamaktadır.
- *Doz hızı etkisi ve fraksiyonasyon.* Geleneksel düşük doz hızlı serviks kanseri brakiterapisi, doz hızı etkisini kullanarak, tümör ve kritik dokular arasında etkin doz oranını artırır. Bugün, brakiterapi sıklıkla yüksek doz hızlı verilmektedir. Yakındaki kritik dokulara fraksiyon başına verilen dozu azaltmak için, tedavi fraksiyone edilmektedir.

Serviks brakiterapisi, özel beceri gerektiren tedavinin özelleşmiş bir alt formudur ve serviks kanseri RT'sine özgüdür. Bu brakiterapi becerilerini kazanabilmek için en az belirli bir sayıda vaka yapmış olmak gereklidir. Popülasyon temelli çalışmalar göstermiştir ki, Birleşik Devletler'de serviks kanseri nedeniyle definitif RT alan hastaların %20'sinden fazlası brakiterapi almamaktadır.[3,65] Brakiterapi almış olma olasılığı, yılda üç vakadan az uygulayan küçük ve akademik olmayan merkezlerde tedavi edilen hastalarda en düşüktür.[3] Aksine, MD Anderson'da, evre I'den IVA'ya kadar intakt serviks kanserli hastaların %99,5'ine intrakaviter brakiterapi verilmektedir. Rutin olarak brakiterapi ile tedavi edilmeyen hasta grubunun çoğu ise fistül nedeniyle komplike olmuş evre IVA hastalarıdır **(O.S. 10.11)**.

İntakt serviks kanseri tedavisinde brakiterapinin önde gelen rolü genel olarak kabul edilmekle birlikte, çok çeşitli brakiterapi teknikleri kullanılmaktadır. Bunlar arasında; brakiterapi doz hızı, tedavi şeması, aplikatör tiplerindeki ve doz spesifikasyon metotlarındaki varyasyonlar bulunmaktadır. Bu farklı yaklaşımları karşılaştıran çok az veri bulunduğundan, klinik pratikte temel ilke, gözlemsel çalışmaları ve deneyimleri baz alma eğilimidir. Çeşitli intrakaviter tekniklerinin incelenmesi ve önerilen metotların ayrıntılı tartışması için Bölüm 8'e bakınız.

Eksternal Radyoterapi ve Brakiterapinin Birleştirilmesi

Lokal ileri serviks kanseri vakalarında, başlangıçta pelvik RT ile eş zamanlı kemoterapi önerilmektedir. Bu şekilde, serviksin çapı azaltılmakta, egzofitik hastalık küçülmekte ve vajinal hastalık hacmi azaltılmaktadır. Bu da, intrakaviter aplikatörlerin yerleştirilmesini kolaylaştırmakta ve radyasyon kaynakları ile tümör periferi arasındaki mesafeyi kısaltarak santral hedeflere verilebilen dozları arttırmaktadır.

Çoğu vakada, 40 ila 45 Gy kemoradyoterapi, intrakaviter brakiterapiyi optimize edecek yeterli yanıtı yaratmaktadır. Santral pelvise daha yüksek eksternal doz verilmesi, normal doku toleransı nedeniyle verilebilecek brakiterapi dozunu sınırlamaktadır. Bu yüzden, nadir olarak önerilmektedir. Eğer serviks çapı <4 cm ise, santral pelvik RT bitirilmeden önce brakiterapi başlanabilir. Erken evre (IA ya da IB1) hastalığa sahip ve dar bir vajinası olan hastalarda, eksternal radyoterapi brakiterapiyi daha da sınırlayabilecek ek bir darlığa neden olmadan önce, brakiterapiye erken hatta eksternal tedaviden önce başlamak uygun olabilir **(O.S. 10.3)**.

Eğer brakiterapi, pelvik RT ile birlikte verilecekse, -özellikle brakiterapiden az doz alan common iliyak ve paraaortik nodların tedavisi gibi-, bunun rejyonel tedavinin uzamasına yol açmadığından emin olunmalıdır *Hedef volümün herhangi bir bölümüne haftada ortalama <850 ila 900 cGy doz veren şemalar önerilmemektedir.*

Pelvik nodlara boost işleminin brakiterapi ile birlikte yapılması özel zorluklara neden olabilir. Eğer boost alanları küçükse ve eksternal radyoterapi ve brakiterapinin dozu toplamını minimum 60 ila 66 Gy'e çıkarmak için ek bir 8 ila 10 Gy gerekliyse, AP-PA boost tekniği kullanılabilir. Daha fazla boost dozu gerektiğinde, daha karmaşık teknikler önerilmektedir (Bölüm 6). Ancak, sonra yapılacak brakiterapiden ödün vermemek için, lateral alanlardan ya da IMRT'den rektum ve mesaneye verilen dozun minimuma indirilmesine dikkat edilmelidir **(O.S. 10.4 ve 10.5)**. Rektosigmoide ya da mesaneye verilen herhangi bir doz, bu dokulara eksternal radyoterapi ve brakiterapi ile verilen toplam kombine doz hesaplamalarına dahil edilmelidir.

Paraaortik ve common iliyak lenf nodları brakiterapiden önemsenmeyecek derecede az doz aldıklarından dolayı; bu bölgede tutulu olan nodlara, başlangıçtaki genişletilmiş alan tedavisi sırasında, verilen dozu 50 Gy'e arttırabilmek için tamamlayıcı boost uygulanması gerekmektedir **(O.S. 10.6)**. Bu, genellikle toplam boost tedavi sayısını azaltmakta ve pelvik boost ve brakiterapi ile boost tedavilerinin birleştirilmesini kolaylaştırmaktadır.

Paraservikal Dokulara Eksternal Boost

Parametriyal boost alanları olarak adlandırılan doku hacimleri çok değişkenlik göstermektedir. Bazı klinisyenler, orta hat dokularını farklı genişlikteki bloklarla koruyarak bir kaç fraksiyonda ek AP-PA alanlar kullanarak başlangıçtaki pelvik

ışınlamaya ilave yapmaktadır. Tüm pelvise 45 Gy'den fazla doz verilmesi artmış ince barsak komplikasyonları ile ilişkili bulunmuştur.[15] 40 ila 45 Gy doz genellikle mikroskopik nodal hastalığı kontrol etmekte yeterli olacağından, biz, düşük riskli pelvik dokuları daha yüksek eksternal radyoterapi dozu ile tedavi eden geniş boost alanlarının rutin kullanımını önermemekteyiz. Bazı klinisyenler, tedavinin erken sürecinde bir orta hat bloğu yerleştirmekte (örneğin 40 Gy'den önce) ve brakiterapi ile verilen santral dozu arttırmaktadır. Bu yapıldığında, sıklıkla orta hattan 2,5 cm ya da daha ileride lokalize olan, ureterlerin tolerans dozunun aşılmamasına dikkat edilmelidir.[66]

Sadece broad ve uterosakral ligamanları hedefleyen daha küçük parametriyal boostların faydası ve endikasyonu açık değildir. Tipik olarak, bu alanların medial sınırları servikal kanaldan 2 ila 3 cm uzaklıktadır ve brakiterapinin yüksek doz dağılımından korunmuştur. Proksimal sınırlar genellikle uterus fundusu veya hemen üst seviyesindedir **(O.S. 10.7)**. Paraservikal dokulara boost yapmak uzun zamandan beri bizim pratiğimize girmiştir. Sadece, brakiterapi zamanında pelvik duvara fikse nodüler hastalık veya rezidü endurasyon varsa, genellikle ek 6 ila 8 Gy vermekteyiz **(O.S. 10.7)**. Bu politika ile, izole parametriyal nüksler, rutin eş zamanlı kemoterapi kullanımından önce bile, seyrek görülmekteydi.

Ancak, santral hastalık kemoradyoterapiye genellikle hızla yanıt vermektedir ve endurasyon kardinal ligamanda hala palpe edildiği zaman bile MRG nadiren internal servikal os'tan 2 cm'den fazla uzanım gösteren gros hastalığı gösterir. Brakiterapi ile verilen ek dozun; yakındaki parametriyumda rezidiv mikroskobik hastalığı kontrol edip edemeyeceği, kullanılan brakiterapi aplikatörünün tipine ve radyasyon kaynaklarının dağılımına ya da bekleme sürelerine bağlı olabilir. Halka ve tandem gibi kompakt aplikatörler; parametriyal dokulara, -örneğin 2 cm'lik korumalı ovoidlerle birlikte 6 ila 8 cm tandemden- daha az doz verebilir. Ayrıca; HDR brakiterapi ile verilen daha düşük nominal doz, lateral parametriyuma, PDR ya da LDR brakiterapiden daha az etkili doz verme eğilimindedir (Bölüm 8). Seçilmiş olgularda interstisyel parametriyal iğnelerin özel yerleştirilmesi bu kusuru telafi edebilir. (aşağıda tartışılmıştır).

Seyrek olarak, tümörler, mezorektal fasya ve piriformis kasını invaze etmek için uterosakral ligamanları infiltre edebilir. Bu vakalarda, AP-PA alanlar orta hattaki kritik dokularla çakışmadan rezidiv hastalığı tedavi edemeyeceğinden; toplam dozu 66 Gy ya da daha fazlasına getirmek için, IMRT ya da çok alanlı konformal teknikler kullanılabilir.

İnterstisyel Brakiterapinin Rolü

Bazı gruplar, lokal ileri serviks kanserli hastalarda, santral hastalık kontrol oranlarını iyileştirmek için, intrakaviter brakiterapiye bir alternatif olarak insterstisyel brakiterapi kullanımını araştırmışlardır. Bu grupların çoğu, iğnelerin transperineal yerleştirilmesine kılavuz olması için, interstisyel template kullanmışlardır. Bazı vakalarda, interstisyel iğneler, dar bir vajinal obturatör ile yerleştirilen intrauterin tandem ile kombine edilmiştir. İnterstisyel template brakiterapisi heyecanı, son 40 yılda veya daha fazla süredir azalmıştır. Çoğu bildirilen deneyimde 50'den daha az hasta bulunmaktadır. Sonuçlar, genellikle intrakaviter tedavi ile alınandan daha üstün değildir. Bazı araştırıcılar da yüksek komplikasyon oranları bildirmişlerdir.[67,68] İnterstisyel brakiterapinin önerilen endikasyonlarından birisi, intrakaviter terapinin uygulanmasının "mümkün olmamasıdır". Ancak, brakiterapi deneyimli klinisyenler tarafından ultrason eşliğinde yapıldığında, bu endikasyon oldukça nadirdir. Ayrıca, kemoradyoterapi döneminde, hastalarda brakiterapi zamanı masif rezidüel hastalığın kalması sık değildir. Görüntü kılavuzluğu sıklıkla hedef volümün daha az invaziv tekniklerle saptanabileceğini göstermektedir.

Son zamanlarda, bazı gruplar; özel olarak adapte edilmiş ring aplikatör ya da ovoidler içindeki kanallardan parametriyuma yerleştirilen üç ya da dört interstisyel iğneyle uygulanan intrakaviter brakiterapiyi incelemişlerdir (Şekil 8.5). Bu kanallar tandeme nispeten yakındır ve böylece bu teknik sadece önemsiz bir ek lateral kapsama sağlamaktadır. Ancak, interstisyel iğneler özellikle asimetrik parametriyal uzanımı bulunan seçilmiş hastalarda faydalı olabilir.

Bizim pratiğimizde, interstisyel brakiterapinin en sık endikasyonu, sadece intrakaviter brakiterapi ile yeterli tedavi edilemeyen distal vajinadaki gross hastalığın tedavisidir **(O.S. 10.8)**.

Özellikle eğer iğneler direkt palpasyonla monitörize edilemeyecek bir lokalizasyondaysa, interstisyel iğnelerin yerleştirilmesini gerektiren herhangi bir tedavide ideal olarak MRG ile görüntü kılavuzluğu önerilmektedir.

NÜKS HASTALIĞIN TEDAVİSİ

İnisyal definitif tedavi sonrasında nüks gelişen serviks kanserli hastaların çoğu inkürabldır. Ancak, nüks hastalığın lokalizasyonu ve daha önceki tedavi şekline bağlı olarak, lokal nüksü olan seçilmiş olgularda kür elde edilebilir.

Definitif Radyoterapi Sonrası Santral Nüks

Pelvik RT sonrası santral nüksü olan ve başka bir yerde hastalık saptanmayan hastalar bazen küratif cerrahi adayı olabilirler. Çoğu vakada, pelvik eksantrasyonun bazı türleri gerekebilir. Seyrek vakalarda ise, radikal histerektomi küratif olabilir. Ancak, definitif RT sonrası radikal histerektomi yapıldığında, fistül ve diğer majör komplikasyonların gelişme oranı yüksektir.[69] MD Anderson'daki geniş bir seride, definitif RT'den 36 ay ya da daha sonra santral nüks gelişen hastaların, 3 yıl içinde nüks gelişenlere göre anlamlı oranda daha iyi sağkalım gösterdikleri ortaya konmuştur (Şekil 9.1b).

Radyoterapi Alanı Kenarındaki Lenf Nodu Nüksleri

Radyoterapi alanının üst kenarı üzerindeki nod nükslerinin tedavisi zordur. Çünkü bunlar alanın hemen üzerinde lokalizedirler.[70] Hastalar semptomlarla gelene kadar, çoğu inkürabl hale gelmiştir. Çünkü ya uzak metastazlar ya da daha önce tedavi edilen alana retrograd uzanan masif hastalık vardır.[70,71] Günümüzde, rutin PET kullanımı bu nükslerin semptomlar gelişmeden saptanmasını sağlamaktadır **(O.S. 10.7)**. Singh ve ark.[71] IMRT ve eş zamanlı kemoterapiyle tedavi edilen asemptomatik nüksleri olan hastalarda cesaretlendirici sağkalım oranları bildirmişlerdir.

Histerektomi Sonrası Vajen Nüksü

Histerektomi sonrası lokalize vajinal nüksü olan hastalarda tedavi seçeneği definitif RT'dir. Nüks hastalığı tedavi etmek için kullanılan teknikler, benzer yaygınlıktaki vajen kanserlerinin tedavisi ile aynıdır (Bölüm 8 ve 11). İlk nüks anında metastatik hastalık yoksa prognoz iyidir.[72,73] Sadece radyoterapiyle bile sağkalım oranlarının çok iyi olmasına rağmen, özellikle süperfisyel vajinal hastalıktan fazlası varsa genellikle eşzamanlı kemoradyoterapi önerilmektedir.

Histerektomi Sonrası Pelvik Nod Nüksü

Günümüzde, az sayıdaki hastaya başlangıçtaki histerektomi sonrası pelvik nüks tanısı konmaktadır. Çünkü yüksek riskli özelliklere sahip hastaların çoğu adjuvan RT almaktadır. Tarihsel veriler, eğer adjuvan RT almadılarsa histerektomi sonrası pelvik nod nüksü olan hastaların prognozunun kötü olduğunu göstermiştir.[73] Ancak, hedefi daha iyi tanımlayan modern görüntüleme teknikleri, konformal radyoterapi teknikleri, ve eş zamanlı kemoradyoterapi kullanımı belki de bu hastalara bakış açısını değiştirmiştir. Pelvik ya da paraaortik nod nüksü olan herhangi bir hastada kür amaçlı definitif tedavi düşünülmelidir **(O.S. 10.9)**.

Definitif Lokal Tedaviye Uygun Olmayan Nüks ya da Metastatik Hastalık

Hastaların %30 ila %50 kadarının platin bazlı kemoterapiye yanıt vereceği beklenebilir. Daha önceki radyoterapi alanı içinde nüksü olan ya da başlangıç radyoterapisini eşzamanlı sisplatin ile alan hastalarda yanıt oranları daha düşüktür. Toplamda, nüks ve metastatik hastalık nedeni ile faz III kemoterapi çalışmasına alınan hastalarda medyan progresyonsuz sağkalım oranları 3 ila 6 ay arasındadır. Çoğu çalışmada medyan genel sağkalım oranları <12 aydır. Son çalışmalar, kemoterapiye bevasizumab eklendiğinde, genel sağkalımda 3 aylık bir artış olduğunu göstermiştir (14 aydan 17 aya). Ancak, bevasizumab alan hastalarda, sadece sitotoksik kemoterapi alanlara oranla, daha yüksek oranda kanama, tromboemboli ve gastrointestinal fistül insidansı görülmektedir.

Uzak metastazı olan hastalar genellikle inkürabl kabul edilse de, oligometastazlı hastalar, bazen, metastazın definitif tedavisi sonrası uzamış hastalıksız sağkalım gösterirler. İzole supraklaviküler hastalığı olup kür edilebilen **(O.S. 10.10)** ve izole mediastinal nüksleri sonrası uzamış hastalıksız sağkalımı olan birkaç hasta gördük **(O.S. 10.8)**. Pulmoner parankim lezyonu olan hastalar wedge rezeksiyondan ya da sterotaktik RT'den fayda görebilirler.[74] Ancak, oligometastatik hastalıkta ciddi bir toksisiteye neden olmayan agresif tedavi, sadece iyi performans statüsü ve tek taraflı metastatik hastalığı olan hastalara önerilmektedir. Her bir vaka, yan etkilere karşı fayda potansiyeli, maliyet ve ablatif tedavinin verdiği rahatsızlığı tartarak dikkatle değerlendirilmelidir.

Kaynaklar

1. Siegel R, Naishadham D, Jemal A. Cancer statistics, 2013. *CA Cancer J Clin.* 2013;63:11–30.
2. Clegg LX, Reichman ME, Miller BA, et al. Impact of socioeconomic status on cancer incidence and stage at diagnosis: selected findings from the surveillance, epidemiology, and end results: National Longitudinal Mortality Study. *Cancer Causes Control.* 2009;20:417–435.
3. Eifel PJ, Ho A, Khalid N, et al. Patterns of radiation therapy practice for patients treated for intact cervical cancer in 2005 to 2007: a quality research in radiation oncology study. *Int J Radiat Oncol Biol Phys.* 2014;89:249–256.
4. Pecorelli S, Zigliani L, Odicino F. Revised FIGO staging for carcinoma of the cervix. *Int J Gynaecol Obstet.* 2009;105:107–108.
5. Benedet JL, Bender H, Jones H III, et al. FIGO staging classifications and clinical practice guidelines in the management of gynecologic cancers. FIGO Committee on Gynecologic Oncology. *Int J Gynaecol Obstet.* 2000;70:209–262.
6. Lakhman Y, Akin O, Park KJ, et al. Stage IB1 cervical cancer: role of preoperative MR imaging in selection of patients for fertilitysparing radical trachelectomy. *Radiology.* 2013;269:149–158.
7. Bhosale P, Peungjesada S, Devine C, et al. Role of magnetic resonance imaging as an adjunct to clinical staging in cervical carcinoma. *J Comput Assist Tomogr.* 2010;34:855–864.
8. Haie-Meder C, Morice P, Castiglione M, et al. Cervical cancer: ESMO Clinical Practice Guidelines for diagnosis, treatment and follow-up. *Ann Oncol.* 2010;21(suppl 5):v37–v40.
9. Grigsby PW. PET/CT imaging to guide cervical cancer therapy. *Future Oncol.* 2009;5:953–958.
10. Eifel PJ, Jhingran A, Levenback CF, et al. Predictive value of a proposed subclassification of stages I and II cervical cancer based on clinical tumor diameter. *Int J Gynecol Cancer.* 2009;19:2–7.
11. Burghardt E, Pickel H, Haas J, et al. Prognostic factors and operative treatment of stages IB to IIB cervical cancer. *Am J Obstet Gynecol.* 1987;156:988–996.
12. Inoue T, Okumura M. Prognostic significance of parametrial extension in patients with cervical carcinoma stages IB, IIA, and IIB. A study of 628 cases treated by radical hysterectomy

and lymphadenectomy with or without postoperative irradiation. *Cancer.* 1984;54:1714–1719.
13. Kamura T, Tsukamoto N, Tsuruchi N, et al. Multivariate analysis of the histopathologic prognostic factors of cervical cancer in patients undergoing radical hysterectomy. *Cancer.* 1992;69:181–186.
14. Eifel PJ, Morris M, Wharton JT, et al. The influence of tumor size and morphology on the outcome of patients with FIGO stage IB squamous cell carcinoma of the uterine cervix. *Int J Radiat Oncol Biol Phys.* 1994;29:9–16.
15. Logsdon MD, Eifel PJ. Figo IIIB squamous cell carcinoma of the cervix: an analysis of prognostic factors emphasizing the balance between external beam and intracavitary radiation therapy. *Int J Radiat Oncol Biol Phys.* 1999;43:763–775.
16. Kim YB, Lee IJ, Kim SY, et al. Tumor heterogeneity of FIGO stage III carcinoma of the uterine cervix. *Int J Radiat Oncol Biol Phys.* 2009;75:1323–1328.
17. Kavadi VS, Eifel PJ. FIGO stage IIIA carcinoma of the uterine cervix. *Int J Radiat Oncol Biol Phys.* 1992;24:211–215.
18. Zaino RJ, Ward S, Delgado G, et al. Histopathologic predictors of the behavior of surgically treated stage IB squamous cell carcinoma of the cervix. A Gynecologic Oncology Group study. *Cancer.* 1992;69:1750–1758.
19. Smith HO, Tiffany MF, Qualls CR, et al. The rising incidence of adenocarcinoma relative to squamous cell carcinoma of the uterine cervix in the United States—a 24-year population-based study. *Gynecol Oncol.* 2000;78:97–105.
20. Sherman ME, Wang SS, Carreon J, et al. Mortality trends for cervical squamous and adenocarcinoma in the United States. Relation to incidence and survival. *Cancer.* 2005;103:1258–1264.
21. Alfsen GC, Kristensen GB, Skovlund E, et al. Histologic subtype has minor importance for overall survival in patients with adenocarcinoma of the uterine cervix: a population-based study of prognostic factors in 505 patients with nonsquamous cell carcinomas of the cervix. *Cancer.* 2001;92:2471–2483.
22. dos Reis R, Frumovitz M, Milam MR, et al. Adenosquamous carcinoma versus adenocarcinoma in early-stage cervical cancer patients undergoing radical hysterectomy: an outcomes analysis. *Gynecol Oncol.* 2007;107:458–463.
23. Eifel PJ, Morris M, Oswald MJ, et al. Adenocarcinoma of the uterine cervix. Prognosis and patterns of failure in 367 cases. *Cancer.* 1990;65:2507–2514.
24. Eifel PJ, Burke TW, Morris M, et al. Adenocarcinoma as an independent risk factor for disease recurrence in patients with stage IB cervical carcinoma. *Gynecol Oncol.* 1995;59:38–44.
25. Eifel PJ, Burke TW, Delclos L, et al. Early stage I adenocarcinoma of the uterine cervix: treatment results in patients with tumors less than or equal to 4 cm in diameter. *Gynecol Oncol.* 1991; 41:199–205.
26. Rotman M, Sedlis A, Piedmonte MR, et al. A phase III randomized trial of postoperative pelvic irradiation in Stage IB cervical carcinoma with poor prognostic features: follow-up of a gynecologic oncology group study. *Int J Radiat Oncol Biol Phys.* 2006;65:169–176.
27. Rose PG, Java JJ, Whitney CW, et al. Locally advanced adenocarcinoma and adenosquamous carcinomas of the cervix compared to squamous cell carcinomas of the cervix in gynecologic oncology group trials of cisplatin-based chemoradiation. *Gynecol Oncol.* 2014;135:208–212.
28. Bishop AJ, Allen PK, Klopp AH, et al. Relationship between low hemoglobin levels and outcomes after treatment with radiation or chemoradiation in patients with cervical cancer: has the impact of anemia been overstated? *Int J Radiat Oncol Biol Phys.* 2015;91:196–205.
29. Satoh T, Takei Y, Treilleux I, et al. Gynecologic Cancer InterGroup (GCIG) consensus review for small cell carcinoma of the cervix. *Int J Gynecol Cancer.* 2014;24:S102–S108.
30. Viswanathan AN, Deavers MT, Jhingran A, et al. Small cell neuroendocrine carcinoma of the cervix: outcome and patterns of recurrence. *Gynecol Oncol.* 2004;93:27–33.
31. Delgado G, Bundy B, Zaino R, et al. Prospective surgicalpathological study of disease-free interval in patients with stage IB squamous cell carcinoma of the cervix: a Gynecologic Oncology Group study. *Gynecol Oncol.* 1990;38:352–357.
32. Macdonald OK, Chen J, Dodson M, et al. Prognostic significance of histology and positive lymph node involvement following radical hysterectomy in carcinoma of the cervix. *Am J Clin Oncol.* 2009;32:411–416.
33. Osborne E, Klopp A, Jhingran A, et al. Definitive extended-field radiation therapy for cervical cancer patients with paraaortic lymph node metastases. *Int J Radiat Oncol Biol Phys.* 2015;93:S202–S203.
34. Horn LC, Hentschel B, Galle D, et al. Extracapsular extension of pelvic lymph node metastases is of prognostic value in carcinoma of the cervix uteri. *Gynecol Oncol.* 2008;108:63–67.
35. Burghardt E, Baltzer J, Tulusan AH, et al. Results of surgical treatment of 1028 cervical cancers studied with volumetry. *Cancer.* 1992;70:648–655.
36. Delgado G, Bundy BN, Fowler WC Jr, et al. A prospective surgical pathological study of stage I squamous carcinoma of the cervix: a Gynecologic Oncology Group Study. *Gynecol Oncol.* 1989;35:314–320.
37. Ryu SY, Kim MH, Nam BH, et al. Intermediate-risk grouping of cervical cancer patients treated with radical hysterectomy: a Korean Gynecologic Oncology Group study. *Br J Cancer.* 2014;110:278–285.
38. Landoni F, Maneo A, Colombo A, et al. Randomised study of radical surgery versus radiotherapy for stage Ib-IIa cervical cancer. *Lancet.* 1997;350:535–540.
39. Pareja R, Rendon GJ, Sanz-Lomana CM, et al. Surgical, oncological, and obstetrical outcomes after abdominal radical trachelectomy—a systematic literature review. *Gynecol Oncol.* 2013;131:77–82.
40. Covens AL, Dodge JE, Lacchetti C, et al. Surgical management of a suspicious adnexal mass: a systematic review. *Gynecol Oncol.* 2012;126:149–156.
41. Plante M, Lau S, Brydon L, et al. Neoadjuvant chemotherapy followed by vaginal radical trachelectomy in bulky stage IB1 cervical cancer: case report. *Gynecol Oncol.* 2006;101:367–370.
42. Jampolis S, Andras J, Fletcher GH. Analysis of sites and causes of failures of irradiation in invasive squamous cell carcinoma of the intact uterine cervix. *Radiology.* 1975;15:681–685.
43. Thoms WW, Eifel PJ, Smith TL, et al. Bulky endocervical carcinomas: a 23-year experience. *Int J Radiat Oncol Biol Phys.* 1992;23:491–499.
44. Keys HM, Bundy BN, Stehman FB, et al. Radiation therapy with and without extrafascial hysterectomy for bulky stage IB cervical carcinoma: a randomized trial of the Gynecologic Oncology Group. *Gynecol Oncol.* 2003;89:343–353.
45. Dornhofer N, Hockel M. New developments in the surgical therapy of cervical carcinoma. *Ann NY Acad Sci.* 2008;1138: 233–252.

46. Frumovitz M, Querleu D, Gil-Moreno A, et al. Lymphadenectomy in locally advanced cervical cancer study (LiLACS): phase III clinical trial comparing surgical with radiologic staging in patients with stages IB2-IVA cervical cancer. *J Minim Invasive Gynecol.* 2014;21:3–8.
47. Leblanc E, Katdare N, Narducci F, et al. Should systematic infrarenal para-aortic dissection be the rule in the pretherapeutic staging of primary or recurrent locally advanced cervix cancer patients with a negative preoperative para-aortic PET imaging? *Int J Gynecol Cancer.* 2016;26:169–175.
48. Green J, Kirwan J, Tierney J, et al. Concomitant chemotherapy and radiation therapy for cancer of the uterine cervix. *Cochrane Database Syst Rev.* 2005:CD002225.
49. Chemoradiotherapy for Cervical Cancer Meta-Analysis Collaboration. Reducing uncertainties about the effects of chemoradiotherapy for cervical cancer: a systematic review and meta-analysis of individual patient data from 18 randomized trials. *J Clin Oncol.* 2008;26:5802–5812.
50. Eifel PJ, Winter K, Morris M, et al. Pelvic irradiation with concurrent chemotherapy versus pelvic and para-aortic irradiation for high-risk cervical cancer: an update of radiation therapy oncology group trial (RTOG) 90-01. *J Clin Oncol.* 2004; 22:872–880.
51. Pearcey R, Miao Q, Kong W, et al. Impact of adoption of chemoradiotherapy on the outcome of cervical cancer in Ontario: results of a population-based cohort study. *J Clin Oncol.* 2007; 25:2383–2388.
52. Likhacheva A, Jhingran A, Bodurka DC, et al. Prospective study of symptom assessment among patients with cervical cancer during concurrent chemoradiotherapy with weekly cisplatin or every-3-week cisplatin and 5-fluorouracil. *Int J Gynecol Cancer.* 2013;23:1520–1527.
53. Duenas-Gonzalez A, Zarba JJ, Patel F, et al. Phase III, open-label, randomized study comparing concurrent gemcitabine plus cisplatin and radiation followed by adjuvant gemcitabine and cisplatin versus concurrent cisplatin and radiation in patients with stage IIB to IVA carcinoma of the cervix. *J Clin Oncol.*2011;29:1678–1685.
54. Klopp A, Jhingran A, Pardeshi V, et al. Chemoradiation followed by adjuvant chemotherapy for management of stage IIIC2 endometrial cancer. *Int J Radiat Oncol Biol Phys.* 2011;81: S191.
55. Malfetano JH, Keys H, Cunningham MJ, et al. Extended field radiation and cisplatin for stage IIB and IIIB cervical carcinoma. *Gynecol Oncol.* 1997;67:203–207.
56. Long HJ III. Management of metastatic cervical cancer: review of the literature. *J Clin Oncol.* 2007;25:2966–2974.
57. Lorvidhaya V, Chitapanarux I, Sangruchi S, et al. Concurrent mitomycin C, 5-fluorouracil, and radiotherapy in the treatment of locally advanced carcinoma of the cervix: a randomized trial. *Int J Radiat Oncol Biol Phys.* 2003;55:1226–1232.
58. Peters WA III, Liu PY, Barrett RJ II, et al. Concurrent chemotherapy and pelvic radiation therapy compared with pelvic radiation therapy alone as adjuvant therapy after radical surgery in high-risk early-stage cancer of the cervix. *J Clin Oncol.* 2000; 18:1606–1613.
59. Neoadjuvant Chemotherapy for Cervical Cancer Meta-Analysis Collaboration. Neoadjuvant chemotherapy for locally advanced cervix cancer. *Cochrane Database Syst Rev.* 2004:CD001774.
60. Benedetti-Panici P, Greggi S, Colombo A, et al. Neoadjuvant chemotherapy and radical surgery versus exclusive radiotherapy in locally advanced squamous cell cervical cancer: results from the Italian multicenter randomized study. *J Clin Oncol.* 2002;20: 179–188.
61. Eddy GL, Bundy BN, Creasman WT, et al. Treatment of ("bulky") stage IB cervical cancer with or without neoadjuvant vincristine and cisplatin prior to radical hysterectomy and pelvic/para-aortic lymphadenectomy: a phase III trial of the gynecologic oncology group. *Gynecol Oncol.* 2007;106: 362–369.
62. Sedlis A, Bundy BN, Rotman MZ, et al. A randomized trial of pelvic radiation therapy versus no further therapy in selected patients with stage IB carcinoma of the cervix after radical hysterectomy and pelvic lymphadenectomy: a Gynecologic Oncology Group Study. *Gynecol Oncol.* 1999;73:177–183.
63. Roman L, Morris M, Eifel P, et al. Reasons for inappropriate simple hysterectomy in the presence of invasive cancer of the cervix. *Obstet Gynecol.* 1992;79:485–489.
64. Roman LD, Morris M, Mitchell MF, et al. Prognostic factors for patients undergoing simple hysterectomy in the presence of invasive cancer of the cervix. *Gynecol Oncol.* 1993;50:179–184.
65. Smith GL, Eifel PJ. Trends in the utilization of brachytherapy in cervical cancer in the United States. In regard to Han et al. *Int J Radiat Oncol Biol Phys.* 2014;88:459–460.
66. McIntyre JF, Eifel PJ, Levenback C, et al. Ureteral stricture as a late complication of radiotherapy for stage IB carcinoma of the uterine cervix. *Cancer.* 1995;75:836–843.
67. Hughes-Davies L, Silver B, Kapp D. Parametrial interstitial brachytherapy for advanced or recurrent pelvic malignancy: the Harvard/Stanford experience. *Gynecol Oncol.* 1995;58:24–27.
68. Monk BJ, Tewari K, Burger RA, et al. A comparison of intracavitary versus interstitial irradiation in the treatment of cervical cancer. *Gynecol Oncol.* 1997;67:241–247.
69. Coleman RL, Keeney ED, Freedman RS, et al. Radical hysterectomy for recurrent carcinoma of the uterine cervix after radiotherapy. *Gynecol Oncol.* 1994;55:29–35.
70. Beadle BM, Jhingran A, Yom SS, et al. Patterns of regional recurrence after definitive radiotherapy for cervical cancer. *Int J Radiat Oncol Biol Phys.* 2010;76:1396–1403.
71. Singh AK, Grigsby PW, Rader JS, et al. Cervix carcinoma, concurrent chemoradiotherapy, and salvage of isolated paraaortic lymph node recurrence. *Int J Radiat Oncol Biol Phys.* 2005; 61: 450–455.
72. Grigsby PW. Radiotherapy for pelvic recurrence after radical hysterectomy for cervical cancer. *Radiat Med.* 2005;23:327–330.
73. Ijaz T, Eifel PJ, Burke T, et al. Radiation therapy of pelvic recurrence after radical hysterectomy for cervical carcinoma. *Gynecol Oncol.* 1998;70:241–246.
74. Bodurka-Bevers D, Morris M, Eifel PJ, et al. Posttherapy surveillance of women with cervical cancer: an outcomes analysis. *Gynecol Oncol.* 2000;78:187–193.

Olgu Sunumları

Aşağıda verilen olgular serviks kanseri tedavisinin çeşitli özelliklerini göstermektedir. Bu olguların tümü komplekstir ve çoklu tedavi bileşenlerini içermektedir. Ancak, bu olgular, serviks kanserinin multidisipliner tedavisinde karşılaşılan zorlukların birer örneğidir. Bu olgular, ayrıca, tedavi yöntemlerinin oranlarını göstermek için de seçilmiştir. Özellikle rejyonel ileri hastalığı olan hastalarda; bazı tedavi planları üç boyutlu konformal teknikleri kullanırken, diğerleri IMRT'nin teröpatik oranı optimize etmek için nasıl kullanılabileceğini göstermektedir. Uzun takibi olan bazı hastalar iki boyutlu teknikler kullanılarak planlanan brakiterapi almışlardır. Daha yakın zamanlı olgular ise BT ya da MRG kullanılarak görüntü kılavuzluğunda planlanmıştır. Brakiterapi ve eksternal radyoterapi teknikleri ile ilgili ek tartışma Bölüm 6 ve 8'de verilmiştir.

Bölüm 10'daki Olgu Sunumlarının Listesi:

O.S. 10.1. Yüksek risk özellikleri bulunan ve tedavi gecikmesi olup histerektomi ile tedavi edilen evre IB1 serviks kanseri hastası

O.S. 10.2. Pozitif parametriyal sınırı olan ve radikal histerektomi ile tedavi edilen evre IB1 serviks kanseri hastası

O.S. 10.3. Yaşlı bir kadında evre IB1 serviks kanseri

O.S. 10.4. Bilateral pelvik nod metastazları ile birlikte evre IB2 serviks kanseri

O.S. 10.5. Bilateral pelvik nod metastazları ile birlikte evre IB2 skuamöz karsinom

O.S. 10.6. Pelvik ve aortik nod metastazları ile birlikte evre IIB serviks kanseri

O.S. 10.7. Bilateral pelvik nod ve sınırda paraaortik nod nüksü olan evre IIB serviks kanseri

O.S. 10.8. Distal vajinada skip lezyonu olan evre IIIB skuamöz karsinom

O.S. 10.9. Radikal histerektomi sonrası pelvik nodlarda nüks bulunan serviks adenokarsinomu

O.S. 10.10. Supraklaviküler metastazları da içeren yaygın lenfadenopati bulunan evre IB2 serviks kanseri

O.S. 10.11. Vezikovajinal fistülü olan evre IVA skuamöz karsinom

Olgu sunumlarında kullanılan kısaltmalar:

AP	Anterior–posterior
CI	Common iliak
BT	Bilgisayarlı tomografi
CTV	Klinik hedef volüm
CXR	Göğüs radyografisi
D_{2cc}	En yüksek dozu alan 2 cc'ye olan minimum doz
D_{90}	Hedef volümün %90'ı tarafından alınan doz
UM	Uzak metastaz
ERT	Eksternal radyoterapi
EKU	Ekstrakapsüler uzanım
EI	Eksternal iliyak
EqD2	2Gy/ fraksiyonda eşdeğer doz
AAM	Anestezi altında muayene
FDG	Fluorodeoksiglukoz
FIGO	International Federation of Gynecology and Obstetrics (Uluslararası Jinekoloji ve Obstetriks Federasyonu)
GTV	Gros tümör volümü
HDR	High doz rate
HPV	Human papillomavirus
HRCTV	Yüksek riskli klinik hedef volüm
HGSIL	Yüksek dereceli skuamöz intraepitelyal lezyon
ICRU	International Commission on Radiation Units and Measurements (Uluslararası Radyasyon Üniteleri ve Ölçümleri Komisyonu)
IMRT	Yoğunluk ayarlı radyoterapi
ITV	Internal hedef volüm
KPS	Karnofsky performans statüsü
LEEP	Loop electrocerrahi eksizyon prosedürü
LND	Lenf nodu diseksiyonu
LVAİ	Lenfovasküler alan invazyonu
MRG	Manyetik rezonans görüntüleme
HBY	Hastalık bulgusu yok
PA	Posterior–anterior
PAN	Paraaortik nod
PDR	Puls doz rate
PET	Pozitron emisyon tomografisi
PTV	Planlanan hedef volüm
RT	Radyoterapi

O.S. 10.1 • Yüksek Risk Özellikleri Bulunan ve Tedavi Gecikmesi Olup Histerektomi ile Tedavi Edilen Evre IB1 Serviks Kanserli Hasta

Hikaye: Başka bir merkezde evre IB1 serviks skuamöz karsinomu nedeni ile robotik radikal histerektomi ve bilateral pelvik LND yapılan 36 yaşında kadın hasta. İyileşmesi olaysız geçmiş ama sosyal problemler nedeni ile tedavinin her evresi gecikmiştir. Hasta, cerrahiden on bir hafta sonra, adjuvan tedavi gerekliliği değerlendirmesi için jinekolojik onkolojiye gönderilmiştir.

Patoloji (Histerektomi): 15 mm invazyon gösteren skuamöz karsinom; en yakın taban cerrahi sınır 5.5 mm; yaygın LVAİ; parametriyal uzanım varlığı; 12 adet pelvik nodun 1 tanesinde mikroskobik hastalık; EKU yok.

Tanı Sırasındaki İnceleme: *PET:* Serviks dışında HBY

RT Öncesi İnceleme: *Muayene, abdominopelvik BT ve CXR:* HBY

Tedavi Planı: Derin invazyon, parametriyal tutulum ve lenf nodu metastazı varlığında ek tedavi yapılmazsa pelvik hastalık nüks riskinin >%25 düşünülmektedir. Adjuvan kemoradyoterapi uygulanması, evre I kanıt düzeyinde güçlü bir şekilde desteklenmektedir. Ancak, standart doz RT'nin etkinliği, cerrahi ile RT arasındaki uzun ara nedeniyle azalabilir. Ayrıca, hastanın tedavisinin başlaması Aralık ayı ortalarındadır. Bu da, tedavisi sırasında birkaç tatilin olacağı anlamına gelmektedir. Ayrıca, hastanın sosyal durumunun ek gecikmeler yapacağını düşündük. Bu nedenlerden dolayı, pelvis, kullanılan dozlardan biraz daha fazla dozlarda IMRT ile tedavi edilmiştir. Ayrıca, vajen güdüğüne brakiterapi ile boost yapılmıştır.

Cerrahiden RT'nin bitimine kadar geçen süreyi en aza indirmek için başka birkaç önlem alınmıştır. Jinekolojik onkolog, hastanın hikayesini öğrenir öğrenmez, acil RT konsültasyonu istemiştir. Hasta aynı gün görülmüş ve simülasyon yapılmıştır. Tedavi, hemen arkasından gelen pazartesi günü (cerrahiden 12 hafta sonra) başlamıştır. Tatilleri telafi etmek için günde 2 kez tedavi (fraksiyonlar arası 6 saat ara ile) programlanmıştır. Ek tedavi uzatmalarının riskleri hasta ile tartışılmış ve programı aksatmaması için desteklenmiştir. Yardım gerektiğinde sosyal hizmet desteği yapılmıştır. Hasta kişisel nedenlerden dolayı 5 gün kaçırdığında, 2 gün daha fazladan günde 2 kez tedaviye girmiştir.

Pelvik IMRT (*a'dan c'ye*): Nodal CTV ve vajinal ITV + 7 mm: 25 fraksiyonda 50 Gy (46 günde tamamlanmıştır). Vajinal ITV, bir tanesi dolu mesane ve çok dolu rektum (a,c) ve diğeri ise, hasta, mesanesini ve rektumunu boşalttıktan sonra elde edilen füzyon BT taramalarından elde edilmiştir. Apeks, vajendeki skar dokusuna yerleştirilmiş olan radyaoopak işaretleyiciler kullanılarak lokalize edilmiştir.

Brakiterapi: HDR: Vagina apeksinin yüzeyine 5Gyx2 olarak tanımlanmıştır.

Kemoterapi: Ciddi migren ve tinnitus nedeni ile, eşzamanlı haftalık sisplatin tedavisi, iki kür sonrası bırakılmıştır.

Sonuç: 3. ayda, aktif izlemde HBY

Yorum: Tedavi endikasyonlarının zorlayıcı olmasından dolayı, cerrahi ile RT arasında uzun bir süre geçmiş olmasına rağmen adjuvan tedavi önerilmiştir. Tedavideki gecikmenin etkisi, tatillerin ve diğer engellerin kompanse edilmesi RT zamanlamasının en uygun şekilde yapılması ile en aza indirilmiştir. Yakın multidisipliner işbirliği-sayesinde, jinekolojik onkoloğun RT konsültasyonunun aciliyetini anlaması ve adjuvan tedavinin başlamasını geciktirecek ilave gecikmelerden kaçınılmasını sağlamıştır.

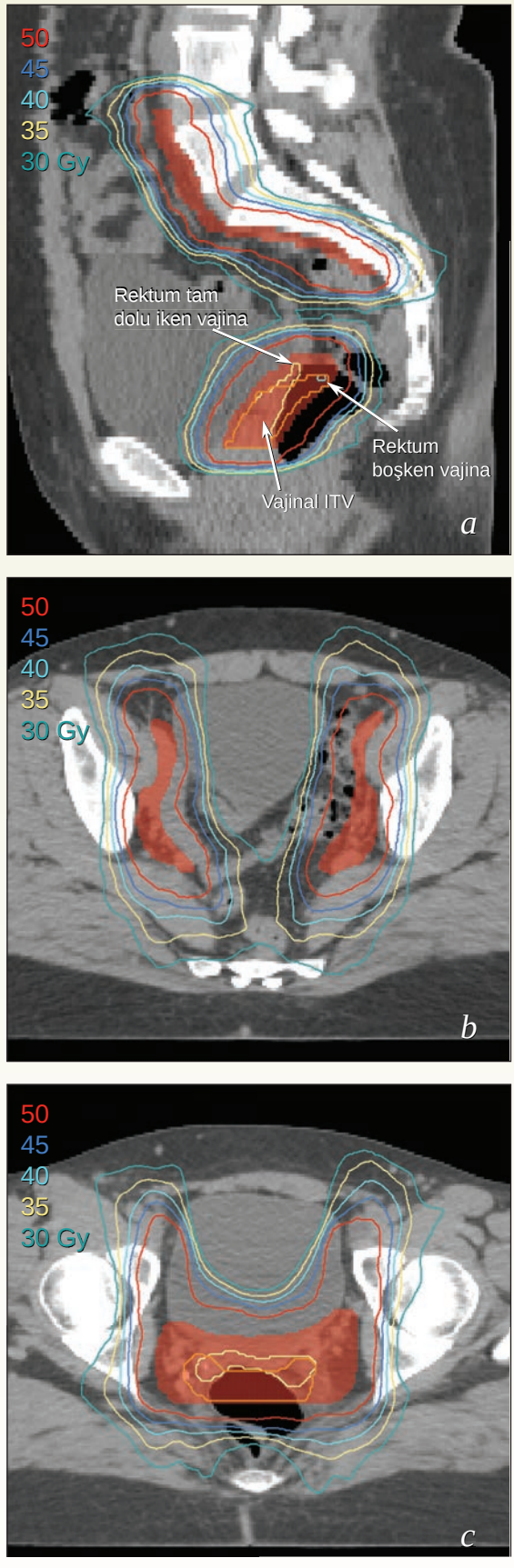

O.S. 10.2 • Pozitif Parametriyal Sınırı Olan Ve Radikal Histerektomiyle Tedavi Edilen Evre IB1 Serviks Kanserli Hasta

Hikaye: Yaklaşık 3 ila 4 aydan beri ara kanamaları olan 40 yaşında kadın hastanın Pap testinde HGSIL ve yüksek riskli HPV tespit edilmiştir. Endoservikal küretajda invaziv skuamöz karsinom ve LEEP biyopsisinde oldukça geniş pozitif sınırlar saptanmıştır. Hasta değerlendirme ve tedavi için sevk edilmiştir. Günde bir paket sigara içmek dışında sağlık durumu iyidir.

İnceleme: *Muayene:* LEEP biyopsisinin beklenen sonucu; serviks, palpabl lezyonlar gözlenmeksizin normal. *Göğüs radyografisi:* HBY

Başlangıç Cerrahi Tedavisi: Laparoskopik radikal histerektomi ve bilateral pelvik LND. Uterus çıkarıldıktan sonra, sağ vajen sınırında nodülarite saptanmıştır. Frozen incelemesi pozitif sınır göstermiş ve re-eksize edilmiştir.

Patoloji: 19.5 mm invazyonla birlikte tüm serviks tutulumunu içeren skuamöz karsinom; yaygın LVAİ; perinöral invazyon; pozitif sağ parametriyal sınır; vajinal re-eksizyon sonucunda pozitif sınır; lenfadenektomi spesmeninde dört lenf nodunun hepsi negatif.

Tedavi Planı: Pozitif parametriyal sınır ve diğer yüksek risk faktörleri ile birlikte, hasta, lokal nüks açısından yüksek riskli bulunmuştur. Ayrıca, cerrahi ile çıkarılan lenf nodu sayısı çok azdır ve saptanamamış lenf nodu tutulum riski de yüksektir. Erken postoperatif dönemde PET yardımcı olmayabilirdi, çünkü, planlama BT'sinde anormal nodlar bulunmamaktaydı ve nodu gösteren bölgelerin görüntüsü gayet iyiydi. Bu nedenle de ek bir evreleme yapılmamıştır.

Pozitif sınırlı bölgeye nüksü önlemek için minimum 60 Gy önerilmiştir. Histerektomi sonrası retrakte parametriyal dokuların, vajen apeksine yeteri kadar yakın olmamaları nedeniyle intrakaviter brakiterapiyle ışınlanması olası değildir. Bunun yerine, vajenin sağındaki ve parametriyumdaki HRCTV-ITV'yi tedavi etmek ve toplam 60 Gy doza çıkmak için ardışık IMRT boost kullanılmıştır. HRCTV operasyon bulgularının detaylı bir şekilde gözden geçirilmesi ve cerrahla inceleyen patoloğun görüşmesi sonucu belirlenmiştir.

Hastaya, yoğun sigara içiciliğinin tedavi ile ilgili majör komplikasyon gelişme risklerini arttırabileceği anlatılmış ve sigara bırakma programına dahil olmuştur.

Radyoterapi (IMRT):

Setup: Vakumlu yatakta sırtüstü pozisyonda. Mesane hacmi ultrasonografi ile gözlendi ve referans işaretleyicilerinin lokasyonu (c, oklar) günlük KV görüntüleme ile izlendi.

1'den 25'e fraksiyonlar (a, b):

Nodal CTV ve vajinal ITV+ 7 mm: 45 Gy (1.8 Gy/ fraksiyon)

HRCTV + 5 mm: 50 Gy (2 Gy/ fraksiyon)

26'dan 30'a fraksiyonlar (c):

HRCTV + 6 mm: 10 Gy (2 Gy/fraksiyon), toplam dozu 60 Gy'ye artırarak (*d, e*)

Tedavi 39 günde tamamlanmıştır.

Kemoterapi: Haftalık sisplatin X5

Sonuç: 6 ayda, BT'de ve muayenede HBY. 2 yılda, BT'de ve muayenede HBY, aktif izlem altında. Gastrointestinal ya da üriner sistem semptomları yok.

Yorum: Genel olarak, eğer cerrahi sınırların pozitif olma olasılığı varsa, 50 ile 55 Gy'den yüksek dozlarda santral eksternal dozlara bağlı mesane ve barsak komplikasyonlarında hızlı artış riski nedeniyle, primer cerrahi tedavi önerilmemektedir. Bazen, erken evre kanseri gibi görünen kanserler beklenenden daha infiltratif olabilir. Bu çeşit vakalarda, postoperatif RT'de kritik dokulara verilecek dozları azaltmak için, IMRT kullanılabilir. Ancak, boost volümü paraservikal bölgeyi tamamen sarabilecek ve organ hareketi ile başedebilecek derecede olmalıdır (Bölüm 5).

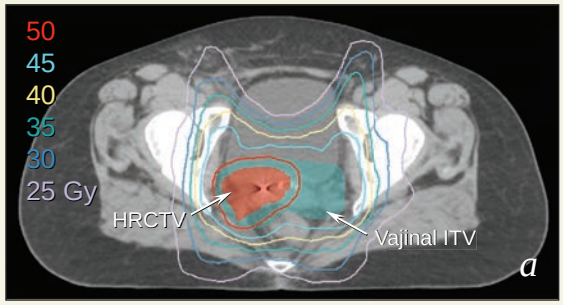

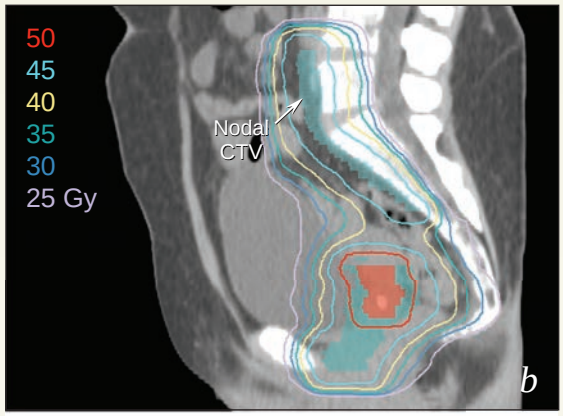

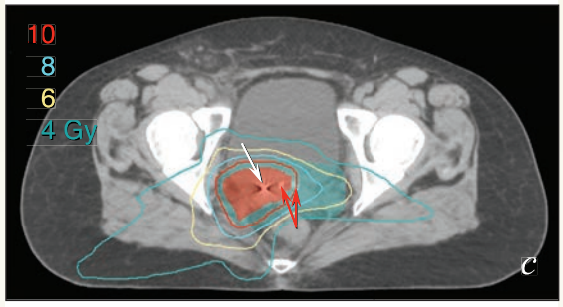

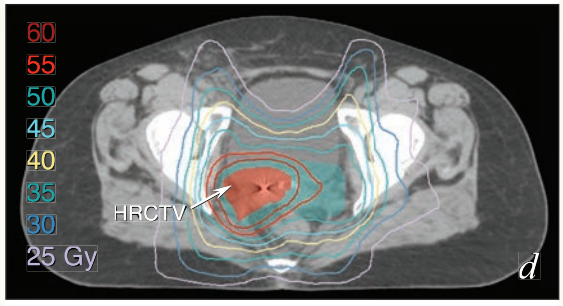

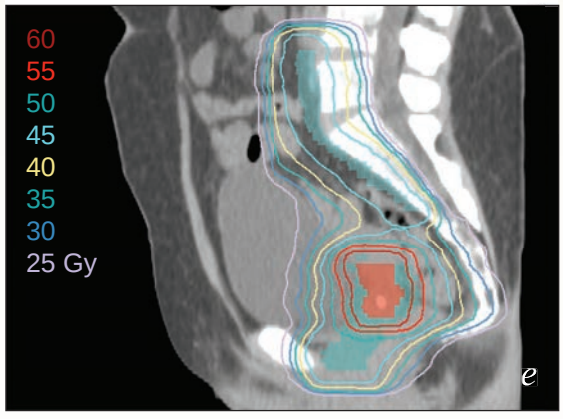

O.S. 10.3 • Yaşlı Bir Kadında Evre IB1 Serviks Kanseri

Hikaye: Postmenopozal kanaması olan 84 yaşında kadın hasta endoservikal küretaj geçirmiştir ve skuamöz karsinom saptanmıştır. Kon biyopsi sonrası daha ileri araştırma ve tedavi için gönderilmiştir. Yaşına göre sağlığı iyidir ama hipertansiyon ve hiperkolesterolemisi tedavisi almaktadır.

İnceleme: *Muayene:* Kon biyopsi sekeli ve geride kalan anterior serviksте şüpheli 2 cm.lik kezyon. KPS: 90. *MRG(a)*: Uterin kavitede sıvı ve servikal kanal hematometra ile dolu. Serviksteki değişiklikler nonspesifik olarak değerlendirildi. Parametriyal tutulum ya da lenfadenopati yoktu. *Akciğer grafisi:* HBY. *Kon biyopsisi:* LVAİ ile birlikte konun tüm kalınlığını tutan (>5 mm) az diferansiye skuamöz karsinom. *Biyopsi (anterior serviks):* Skuamöz karsinom.

Tedavi Planı: Radikal histerektomi mantıklı bir seçenek olabilirdi. Ancak, geniş bir biçimde pozitif kon sınırları ve LVAİ ile birlikte, hastanın ciddi oranda adjuvan RT alma gereksinimi olabilirdi. Hasta ile tartışılarak, definitif RT önerilmiştir.

MD Anderson verilerine göre, negatif nodları olan küçük bir evre IB1 skuamöz karsinomda definitif RT sonrası pelvik kontrol oranı %98'dir.[14] Bu çeşit kanseri olan hastalar randomize kemoradyoterapi çalışmalarına alınmamışlardır. Sadece RT'ye göre kemoterapinin faydası az olduğu için, özellikle ileri yaştaki bir bayanda herhangi bir teorik faydasından ziyade kemoterapi risklerinin daha fazla olduğu düşünülmektedir.

Birkaç nedenden dolayı tedaviye brakiterapi ile başlanılmasına karar verilmiştir. İlk olarak, bunun gibi küçük tümörlerde, vajinal anatomi eksternal radyoterapiden önce sonrasına göre daha uyumludur. İkincisi, kon biyopsisi yapılmış olan yaşlı kadınlarda endoservikal kanalda ciddi tıkanıklık olabilir ve bu da eksternal radyoterapi sonrası brakiterapi için yapılacak ultrasonografiyi zorlaştırabilir. Bu vakada, uterusda ilk ultrasonografide 10 ila 15 mL püy saptamıştır. Bu da hastada piyometra olduğunu göstermektedir. Planlanmış olan brakiterapiden vazgeçilmiştir. Endoservikal kanal 12 mm'ye kadar dilate edilip drenaj yapılmış ve hastaya 10 günlük antibiyotik tedavisi başlanmıştır. Daha sonra ERT başlanıp, brakiterapi 2 hafta sonraya ertelenmiştir.

Radyoterapi:

Setup: Fikse bir immobilizasyon aygıtında sırtüstü pozisyonda.

ERT: Pelvis dört-alan tekniği kullanılarak, 20 fraksiyonda 40 Gy doz alacak şekilde 18-MV fotonlarla tedavi edilmiştir (b). Nodal hedef volüm içerisine proksimalde common iliyak bifürkasyonunun yaklaşık 1 cm üzerine kadar eksternal ve internal iliyak nodlar dahil edilmiştir.

Brakiterapi: ERT'nin 2. haftasından sonra, hastaya tek PDR intrakaviter tedavi uygulanmıştır. Uterus ultrasonografisinde (c) rezidiv intrauterin sıvı saptanmamıştır. A noktasına verilen doz 36 Gy'dir (her saatlik puls 50 cGy'de). Toplam doz 76 Gy'dir (d). Tedavi öncesi MRG ve ultrasonografide belirlenen serviks büyüklüğü temel alınarak, HRCTV >85 Gy (ERT dahil) doz almıştır. ICRU'ya göre mesane ve rektum noktalarına verilen toplam doz sırasıyla 59 Gy ve 63 Gy'dir.

Tedavi 28 günde tamamlanmıştır.

Sonuç: 5. yılda muayenede HBY. Gastrointestinal ve üriner sistem semptomları yok.

Yorum: Brakiterapi dozu, A noktasına verilen rijid dozdan çok, hedef volümün büyüklüğünü temel almalıdır. Bu vakada yapıldığı gibi, dozu belirlemek için tedavi öncesi görüntüleme referans alınmasına rağmen ideal olan direkt görüntü klavuzluğunda yapılmasıdır. Ultrasonografi kılavuzluğu, özellikle endoservikal obstrüksiyon olduğunda yararlıdır.

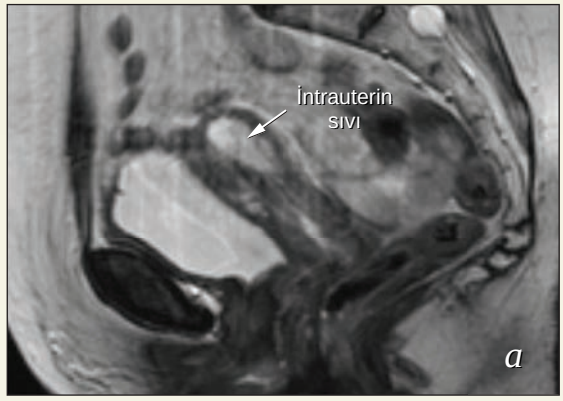

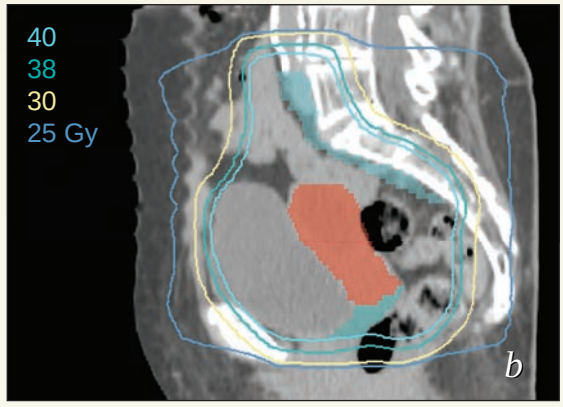

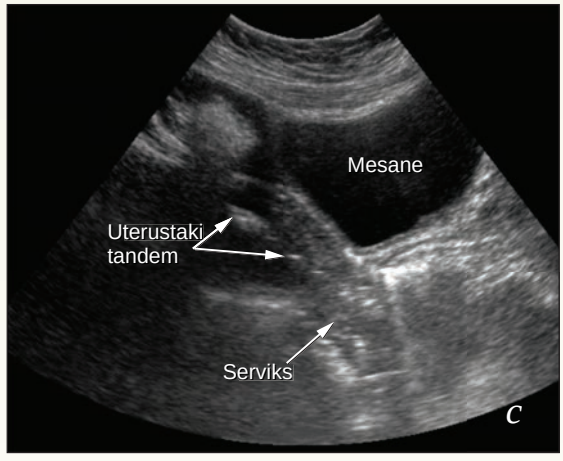

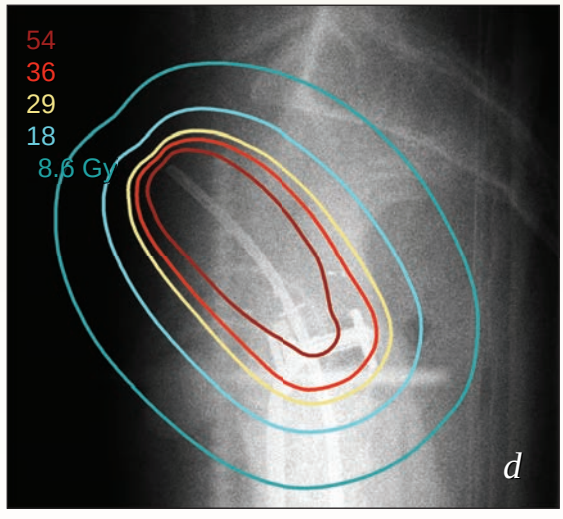

O.S. 10.4 • Bilateral Pelvik Nod Metastazları ile Birlikte Evre IB2 Serviks Kanseri

Hikaye: 30 yaşında 3 gebelik ve 3 doğumu olan kadın hasta, rutin Pap testinde HGSIL saptanmış. 4 ay sonraki takibinde 4 ila 4,5 cm.lik anormal bir serviks ve 8 haftalık gebelik. Tedavi ve araştırma için gönderilmiş.

İnceleme (Takip İncelemesinden 3 Hafta Sonra): *Muayene:* 5 ila 6 cm serviks tümörü; parametriyal ya da vajinal lezyonlar yok. *MRG (a):* 5 × 6 cm serviks kitlesi; bilateral Eİ nodlar (kırmızı oklar), 2.8 × 2 cm sağda ve 1.6 x 3 cm solda. *Ultrasonografi:* 10 ila 11 haftalık gestasyonda intrauterin gebelik. *Biyopsi (serviks):* İnvaziv skuamöz karsinom.

Gebeliği terme kadar getirebilmek için geçici bir yöntem olarak sıklıkla kemoterapi kullanılmaktadır. Ancak, bu hastanın lokorejyonel yaygın tümörü hızla ilerliyor gibi görülmektedir. Fetusu 32 haftaya getirebilmek için en az 5 aylık bir erteleme gerekmektedir. Konsültasyonlar ve seçeneklerin tartışılmasından sonra, hastanın gebeliğinin sonlandırılmasına karar verilmiştir.

Ardından yapılan PET-BT (*b*)'de servikste FDG aktivitesi, bilateral Eİ nodlar ve S1'in önünde küçük bir sağ CI nod saptanmıştır. Diğer alanlarda hastada HBY'dir.

Tedavi Planı: ERT ve PDR brakiterapi ile birlikte kemoradyoterapi.

ERT: CTV'nin proksimal sınırı (*d*) aort bifurkasyonunda, şüpheli CI nodun 10 cm üzerindedir. CTV, 25 fraksiyonda 45 Gy'e kadar dört alan kullanılarak 18-MV fotonlarla tedavi edilmiştir (*c, d*).

Brakiterapi: AAM'de, serviks çapı 3.5 cm olarak ölçülmüştür. 44 saatlik PDR brakiterapide verilen dozlar şöyledir: $HRCTV_{90}$, 25 Gy; *A noktası,* 20 Gy; *mesane* D_{2cc}, 18 Gy; *rektum* D_{2cc}, 8.6 Gy (*e,f*). İki hafta sonra, MRG kılavuzluğu olmaksızın, benzer bir ikinci tedavi planlanmıştır.

Nodal CTV'ye boost: Nodal GTV'lere birinci ve ikinci implantlar arasında boost uygulanmıştır (*g, h*). Brakiterapiden alınan en az toplam dozların sağ EI için yaklaşık 9 Gy, sol EI için yaklaşık 7 Gy ve CI nod için 6 Gy olması öngörülmüştür.

Daha sonra, IMRT kullanılarak, bu nodlara 6 fraksiyonda 12 Gy boost yapılmıştır. AP-PA alanları kullanılarak sol EI GTVye ek bir 2 Gy verilmiştir. Plan yapan dozimetrist, santral yapılara verilen dozları minimumda tutması için uyarılmıştır (h).

Toplam dozlar (tüm tedavileri içeren): *A noktası*, 87 Gy; HRCTV, 95 Gy; *sağ ve sol EI nodlar*, 66 Gy; *sol CI nod*, 63 Gy.

Tedavi 53 gün içinde tamamlanmıştır.

Kemoterapi: Haftalık sisplatin x 6

Sonuç: 4. ayda, PET ve muayenede HBY. 2 yılda, Pap incelemesinde HGSIL saptanmıştır. Serviks biyopsileri CIN1 arka planında CIN2 odakları gösterdi. 3. yılda, HBY ve gastrointestinal ve ya üriner şikayetler yok.

Yorumlar: ICRU mesane toplam dozunun 62 Gy olmasına rağmen, öngörülen mesane D_{2cc} değeri 85 ila 87 Gy olmuştur. Tümör ve kritik dokulara olan dengeleyici dozlarla ilişkili kılavuzlar gelişmektedir; ama, günümüzde biz, HRCTV'yi bir şekilde azaltmaktayız ve mesane D_{2cc}'yi 80 Gy altında tutmaya çalışmaktayız. Bu da, nodal boostlar da dahil, dozların çok iyi değerlendirilmesini gerektirmektedir.

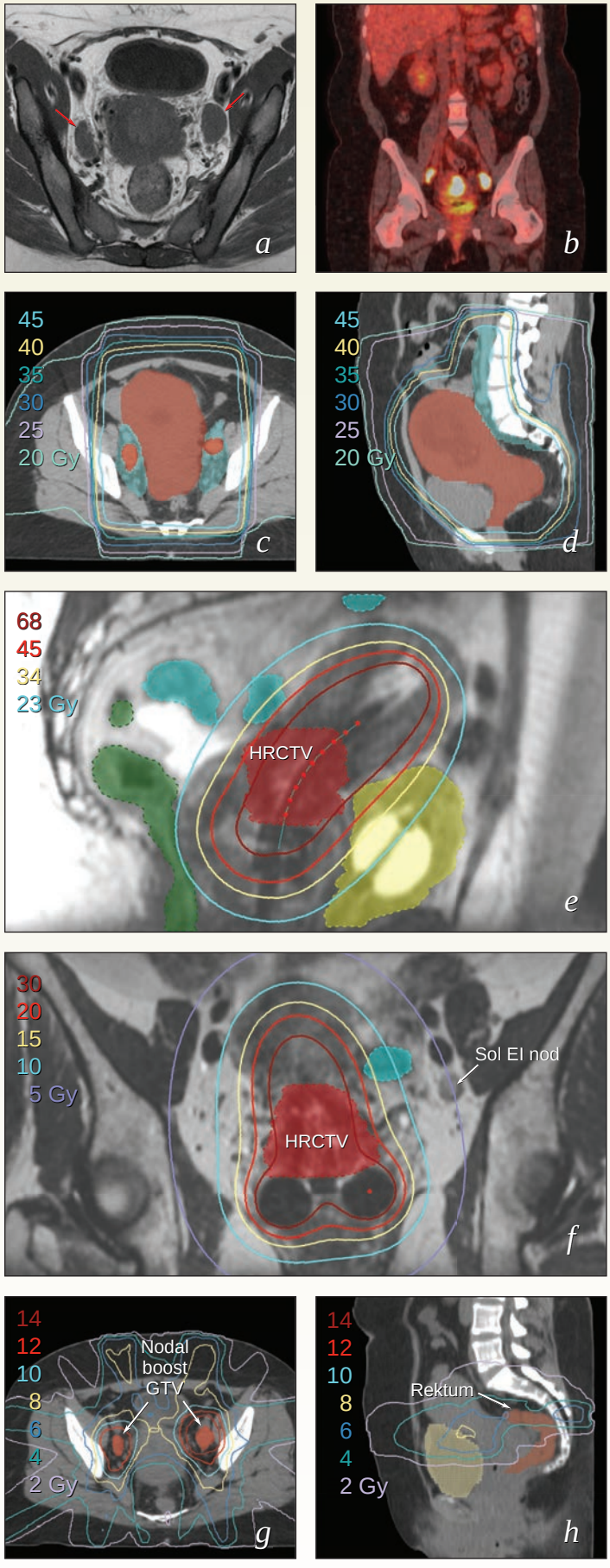

O.S. 10.5 • Bilateral Pelvik Nod Metastazları ile Birlikte Evre IB2 Skuamöz Karsinom

Hikaye: Yaklaşık 6 aydan beri ara kanamaları olan 30 yaşında kadın hastanın Pap testinde az diferansiye skuamöz karsinom saptanmıştır. Muayenede anormal serviks bulunarak hasta inceleme ve tedavi için sevk edilmiştir.

İnceleme: *Muayene:* Ekspansif, fıçı şeklinde ve 5 cm çapında serviks. Parametriyal ve vajinal tutulum yok. KPS: 100. *MRG:* Sağ parametriyumu tutan 5 × 4.5 × 3.5 cm servikal kitle (a, oklar); 1.7 × 1 cm sağ internal iliyak nod; 1.3 × 1 cm sol EI nod (b). *PET-BT:* FDG-tutan serviks kitlesi ve bilateral iliyak nodlar; UM yok. *Biyopsi (serviks):* Skuamöz karsinom. *Ekstraperitoneal PAN diseksiyonu:* 15 PAN ve hepsi negatif.

Tedavi Planı: ERT ve brakiterapi kombinasyonu kullanılarak definitif kemoradyoterapi. Hedef volümde bulunanlar: Eksternal, internal ve common iliyak lenf nodları. Simulasyon sırasında mesane boştu (*c*); ancak, MRG (*a*)'de mesane dolumu ile birlikte en az 3 cm kayma gözlenmiştir. IMRT, bu durumda sınırlı koruma sağlamaktadır.

Radyoterapi:

Setup: kişiye özel vakumlu yatakta sırtüstü pozisyonda

1'den 25'e fraksiyonlar (c, d)*:* Dört alan tekniği ve 18-MV fotonlar kullanılarak, tüm pelvise 25 fraksiyonda toplam 45 Gy tedavi verilmiştir.

26'dan 32'ye Fraksiyonlar: IMRT kullanılarak nonkoplanar teknik uygulanmıştır (*g, h*; komposit ERT, *i, j*):

Sağ ve sol nodal GTV + 6 mm: 14 Gy (brakiterapiyi de içeren toplam doz 65 ila 67 Gy).

Brakiterapi:

Pelvik ERT sonrası, serviks frajildi ve 3,5 cm ölçüldü. PDR brakiterapi, bir tandem ve 2 cm korumalı ovoidler kullanılarak iki seansta uygulandı. İlk brakiterapi dozları *e* ve *f*'de gösterilmiştir.

ERT ve brakiterapinin kombine dozları şöyleydi: A noktası (ortalama), 88 Gy; D_{90} HRCTV (serviks), 95 Gy; ICRU rektum,65Gy; D_{2cc} rektum, <60 Gy; ICRU mesane, 56 Gy; D_{2cc} mesane, 68 Gy.

Tedavi 48 günde tamamlanmıştır.

Kemoterapi: Haftalık sisplatin × 4. Hastanın kemoterapisi 3. haftada gelişen sisplatin alerjisi nedeni ile bırakılmış ve sonrasında bir desensitizasyon protokolü uygulanarak devam ettirilmiştir.

Sonuç: 3. ayda, muayenede HBY; servikste minimal rezidü FDG tutulumu (SUV, 3.8). 5. ayda; PET'de HBY. 14. ayda, birkaç hafta süren aralıklı hafif hematüri; sistoskopide mesane arka duvarında inflamasyon. 3. yılda, aktif izlemde HBY; gastrointestinal ya da genitoüriner semptomlar yok; ağrılı cinsel ilişki yok.

Yorum: Evreleme lenfadenektomisinin rolü henüz açıkça belirlenmemiştir. Bu vakada, PAN diseksiyonu bir araştırma çalışmasının parçası olarak yapılmıştır.

AP-PA teknikleri, >8 ila 10 Gy'den fazla boost dozları için önerilmemektedir. Koplanar IMRT teknikleri, sıklıkla santral kritik dokulara kabul edilemez dozlar vermektedir ve bu nedenle de santral brakiterapi dozundan ödün verme potansiyeli bulunmaktadır. Burada kullanılan nonkoplanar teknikte, rektosigmoide, 2 Gy ya da daha az doz verilmiştir (j).

Bu hasta, bizim görüntü kılavuzluğunda brakiterapiye geçiş dönemimizde tedavi edilmiştir. Bugün, biz, büyük olasılıkla D_{90}'a 85 ila 90 Gy olarak biraz daha az doz veriyor olurduk. Bu da, cul-de-sac'taki ince barsağa verilen dozu düşürmüş olurdu.

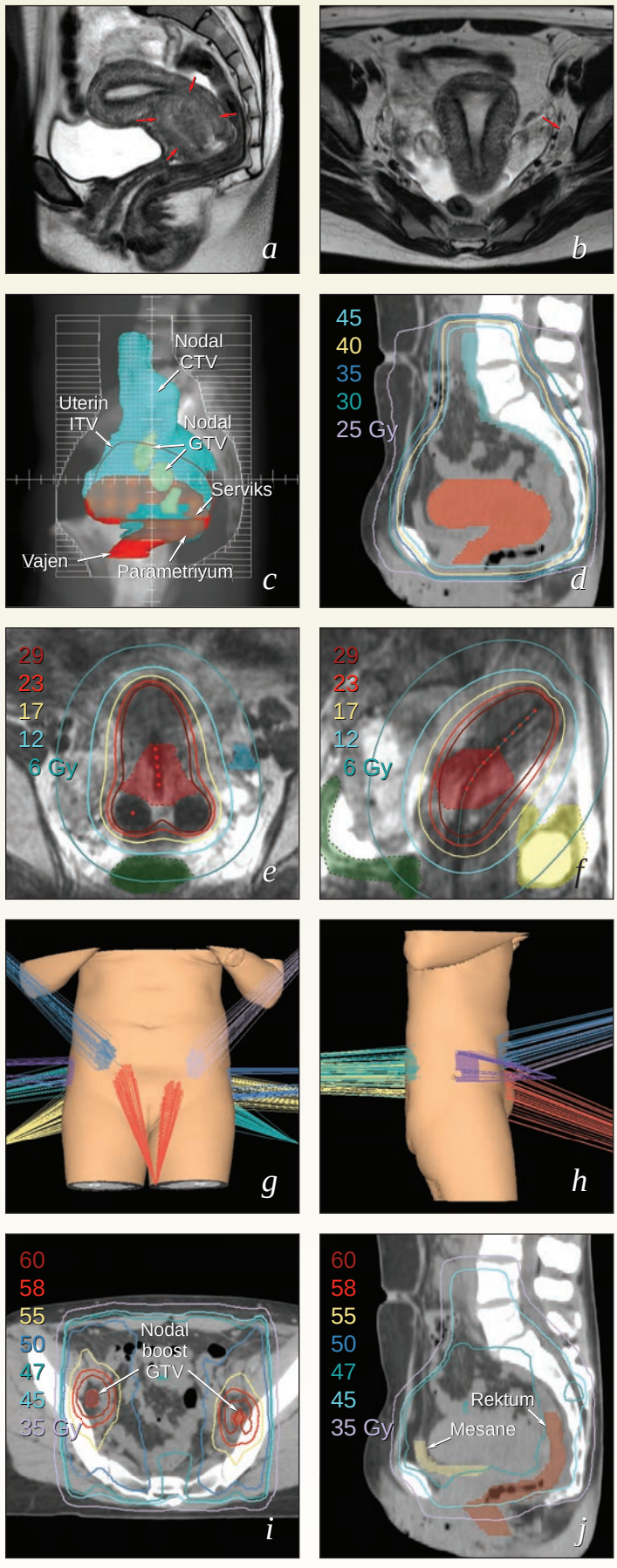

O.S. 10.6 • Pelvik ve Aortik Nod Metastazları ile Birlikte Evre IIB Serviks Kanseri

Hikaye: 49 yaşında, metroraji, pelvik ağrı tarifleyen hasta.

İnceleme: *Muayene:* Sol vajen forniksini ve parametriyumu tutan 7 cm'lik endoservikal tümör; *KPS:* 80; *MRG (a):* Sol parametriyal nodül ve büyümüş pelvik nodlarla birlikte 6.5 cm.lik serviks; *PET (b):* FDG-tutan serviks, yaklaşık 3 cm çapa kadar çıkan bilateral eksternal iliyak, sağ common iliyak ve distal PAN (*kırmızı oklar*); *Biyopsi (serviks):* Skuamöz karsinom.

Tedavi Planı: Brakiterapi ve ERT kullanarak definitif kemoradyoterapi. Nod tedavi seçenekleri arasında; sadece RT (≥60 Gy) ya da RT sonrası büyümüş nodların rezeksiyonu bulunmaktadır. En büyük nodlar marjinal olarak rezeke edilebilir olarak kabul edilmektedir ve yüksek olasılıkla en azından EKU bulunmaktadır. Ayrıca, primer tümör boyutunun ve UM riskinin; kür için, büyümüş nodlardan daha büyük bir engel olduğuna inanılmaktadır ve sadece kemoradyoterapi yapılması kararı alınmıştır.

ERT: *Set-up (c):* Üst ve alt kısımda vakumlu yatak ile sırtüstü pozisyonunda ve kollar başın üzerinde. İzosentır, uterusun üzerinde ve tutulan nodların arasına yerleştirilmiştir. Distal alan uzunluğu, distal vajinal hedef ile uyuşacak şekilde ayarlanmıştır (*kırmızı ok*).

PTV, bu zayıf hastada, hemen hemen pelvisi doldurmuştur (*c*). Lateral alanlar ya da IMRT, organ hareketleri göz önüne alındığında çok az doku koruması yaratacağından; distal pelvis, AP-PA alanları 18-MV kullanılarak tedavi edilmiştir. CTV, en üstteki PET pozitif nodun 7 cm üzerine kadar uzatılmıştır.

1'den 25'e fraksiyonlar (d):

Distal pelvis (AP-PA): 45 Gy (1.8 Gy/fraksiyon)

CI ve PAN CTV + 7 mm: 45 Gy

CI ve PAN GTV + 5 mm: 50 Gy (2.0 Gy/fraksiyon)

26'dan 30'a fraksiyonlar (brakiterapi uygulamalarının arasında):

CI ve PAN boostları GTV + 6 mm: 50 Gy (2.0/Gy fraksiyon)

Ek olarak, bilateral PET-pozitif distal iliyak nodlara, AP-PA alanları kullanılarak boost yapılmış ve toplam doz 63 ila 64 Gy'ye çıkarılmıştır (brakiterapi katkısı da dahil olmak üzere).

Nod boostları için, GTV'ler, tekrarlanan ve belirgin tümör yanıtını gösteren BT'ler baz alınarak yapılmıştır (*e*). Özellikle PAN anlamlı olarak küçülerek (*solid kırmızı*) beraberinde duodenumun pozisyonunda kaymaya yol açmıştır (*e, siyah*). Duodenum D_{55Gy} ise <15cc'dir.

Brakiterapi (gösterilmedi): 45 Gy'lik pelvik RT'den sonra, serviks çapı yaklaşık 4 cm olmuştur. Daha sonra hasta, 2 haftalık arayla, iki tedavilik PDR ile tedavi edilmiştir. Her iki tedavi de, 6 cm'lik bir tandem ve 2 cm'lik korumalı Fletcher-stili ovoidler kullanılarak verilmiştir. Bununla birlikte, servikse verilen toplam doz (EqD2) GTV/HRCTV ≥90 Gy olmuştur (A noktasına 88 Gy). Mesane ve rektum referans dozları ≤66 Gy'dir.

Tüm tedavi 42 günde bitirilmiştir.

Kemoterapi: Nötropeni nedeni ile dört kür sonrası haftalık sisplatin bırakılmıştır.

Sonuç: 4. ayda, PET'de ve fizik muayenede HBY. 5. yılda normal barsak ve mesane fonksiyonu ile birlikte HBY. Seyrek olarak postkoital lekelenme. Ağrılı cinsel ilişki yok.

Yorumlar: PAN metastazı olan hastalarda, gelişmiş görüntüleme ve IMRT, artırılmış sağkalım oranları sağlamakla beraber, duodenum dozları çok yakın takip edilmelidir. Günümüzde, biz, 3. haftada tekrar görüntüleme yaparak, erken bir plan düzeltmesini düşünmeliyiz.

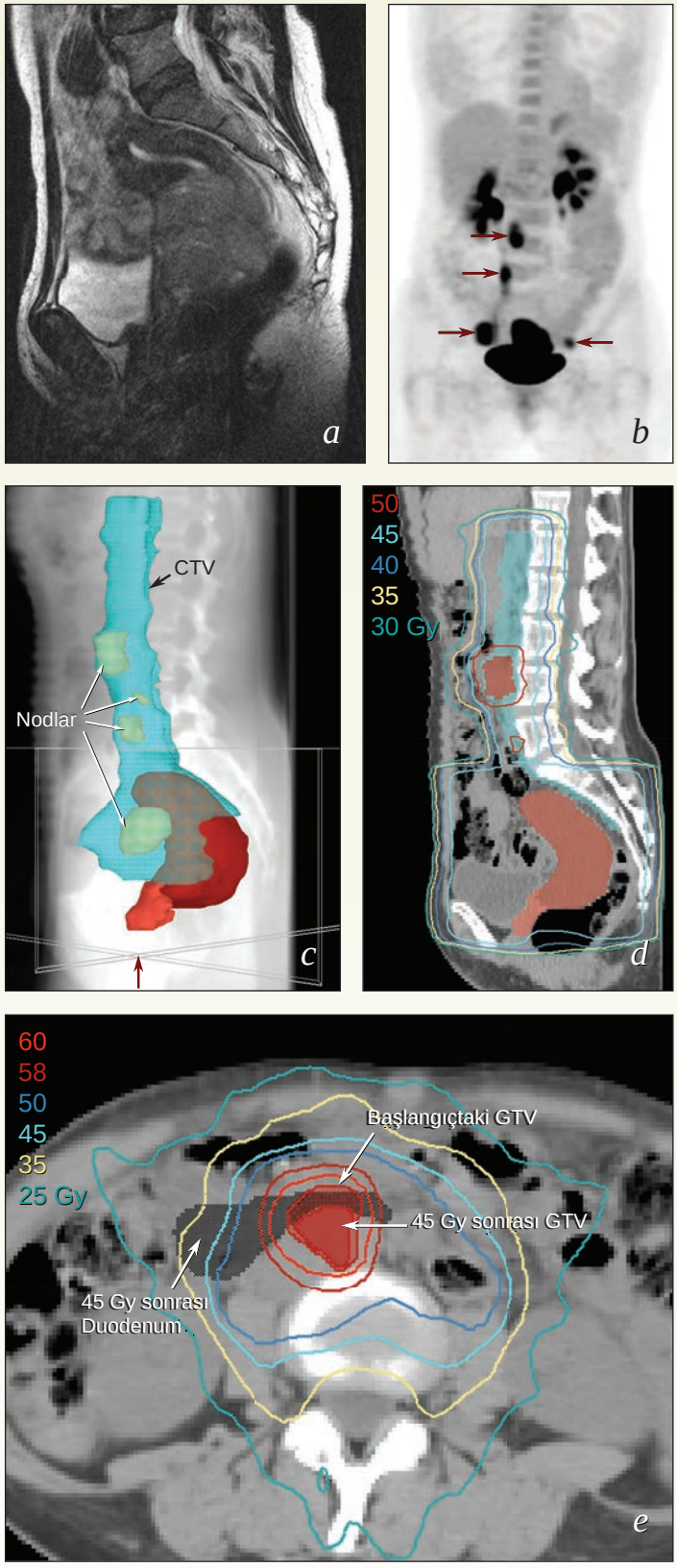

O.S. 10.7 • Bilateral Pelvik Nod ve Sınırda PAN Nüksü Olan Evre IIB Serviks Kanseri

Hikaye: Postmenopozal kanaması olan 56 yaşında kadın hasta.

İnceleme: *Muayene*: 7 cm'lik egzofitik bir kitle; pelvis duvarına yapışmış ama fikse olmamış sol parametriyal tutulum;. KPS: 90. *MRG:* Serviksi dolduran ve uterusun çoğunu tutan 7 × 5 × 5 cm kitle (*a*, oklar); parametriyal tutulum; 1.8 × 2 cm sol eksternal iliyak nod; 1.9 × 0.7 cm sağ eksternal iliyak nod. *PET (b):* Serviks ve uterusu dolduran, FDG-tutan kitle ve bilateral EI nodlar; birkaç adet FDG-negatif subsantimetrik retroperitoneal nodlar; UM yok. *Biyopsi (serviks):* Skuamöz karsinom.

Tedavi Planı: İntrakaviter brakiterapi ve ERT kullanarak definitif kemoradyoterapi. Alanlar L2/3 seviyesine kadar PET negatif distal PAN'ları içerecek şekilde uzatılmıştır (*c, d*). İlk brakiterapi uygulaması sırasındaki AAM, pelvik duvara yapışık rezidual sol parametriyal kalınlaşmayı göstermiştir. Brakiterapi uygulamaları arasında, bu bölge ve başlangıçta tutulan nodlara boost yapılmıştır. Dozlar, toplam doz 62 ila 64 Gy'e çıkacak şekilde arttırılmıştır. Buna brakiterapi ile verilenler de dahildir (ilk implanttan öngörülen).

EBRT: *Setup:* sırtüstü pozisyonda.

1'den 25'e kadar fraksiyonlar: Pelvis ve distal PAN, başlangıçta, dört alan tekniği ile 25 fraksiyonda 45 Gy dozla tedavi edilmişlerdir.

26'dan 29'a kadar fraksiyonlar (g,h):

Sağ EI nodu (AP-PA, 18 –MV fotonlar): 3 fraksiyonda 6 Gy

Sol parametriyum ve eksternal iliyak GTV (AP-PA, 18-MV fotonlar): 4 fraksiyonda 8 Gy

Brakiterapi: 45 Gy pelvik RT sonrasında, serviks çapı 4 cm idi. Sonra, santral hastalık PDR kullanılarak 2 haftalık arayla 2 seansta tedavi edilmiştir. Tandem uzunluğu, tüm uterus boşluğunu saracak şekilde ayarlanmıştır ve doğru pozisyon intraoperatif ultrasonografi ile doğrulanmıştır (*e*). Serviks GTV/HRCTV'ye verilen toplam doz (EqD2) ≥85 Gy'dir (A noktasına 86 Gy). Mesane ve rektum referans dozları sırasıyla 70 Gy ve 68 Gy'dir. Kaynağın bekleme süresi uterin tandemin tüm uzunluğu boyunca aktive edilerek intrauterin hastalığı yeterli kapsaması sağlanmıştır (ilk uygulama f'de gösterilmiştir).

Tedavi 40 günde tamamlanmıştır.

Kemoterapi: Haftalık sisplatin × 6

Sonuç: Kemoterapi ile ilişkili steroidler sonrası oluşan yüksek glukoz seviyeleri hastayı diyabetik yapmasına rağmen, tedavi iyi tolere edilmiştir. 5. ayda, PET'de pelvik hastalığın tamamen silindiği görülmüş ama sol renal venin yanında ve önceki RT alanlarının hemen üzerinde, yeni bir, FDG-tutan 1 cm'lik lenf nodu saptanmıştır. Hasta definitif kemoradyoterapiyle tekrar tedavi edilmiştir. PAN GTV + 5 mm'yi 60 Gy ile tedavi edebilmek için ve PAN CTV+ 5 ila 6 mm'yi 45 ila 47 Gy ile tedavi edebilmek için IMRT kullanılmıştır (*i*). Kompozit plan (*j*), alanların çakıştığı 70 Gy'lik küçük bir alan göstermiştir ama duodenum D_{2cc}'si <60 Gy olmuştur. Nüks sonrası 4. yılda, hastada HBY'dir.

Yorumlar: Alan kenarı nüksleri, erken saptanabilirlerse, bazen kür olabilir. Ancak, kritik dokuların aldığı toplam dozlar çok yakın izlenmelidir. Bu vakadaki yüksek paraaortik nüks, yaygın uterus hastalığından sekonder bir metastaz ya da nadir direkt metastaz olabilir.

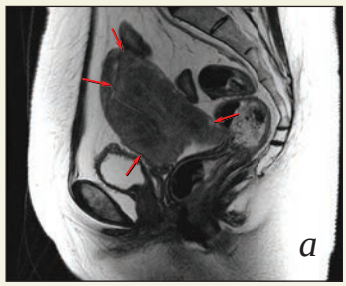

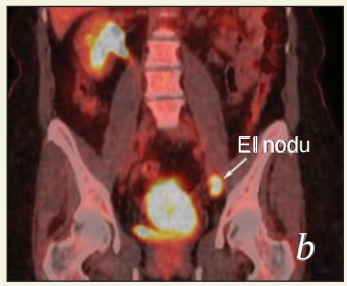

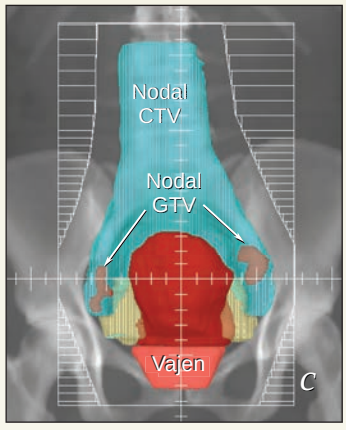

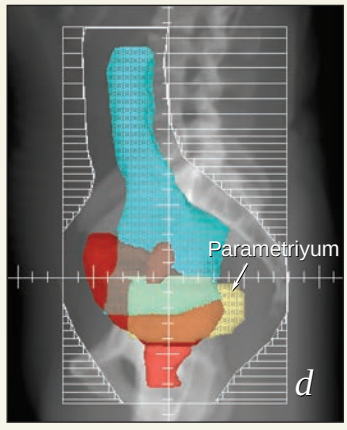

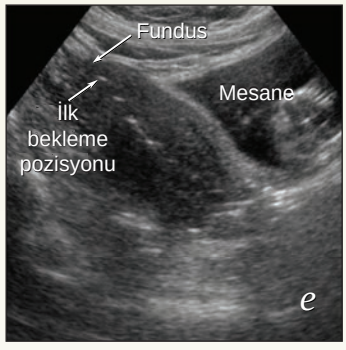

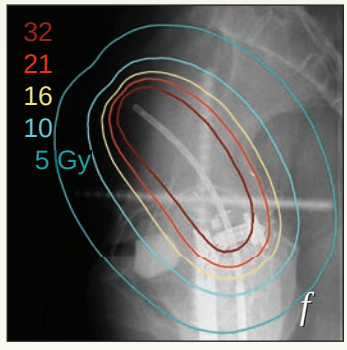

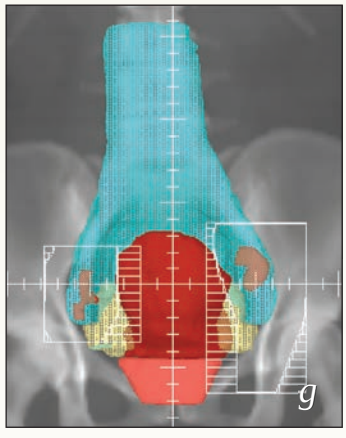

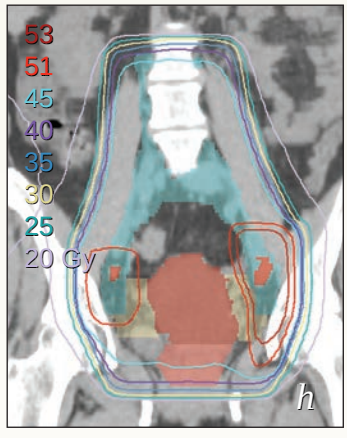

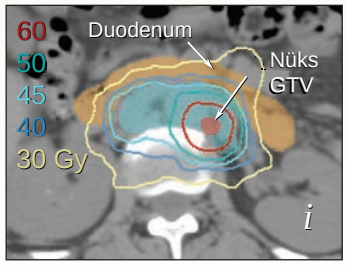

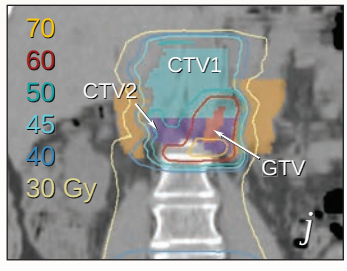

O.S. 10.8 • Distal Vajinada Skip Lezyonu Olan Evre IIIB Skuamöz Karsinom

Hikaye: Yaklaşık 1 yıldan beri vajinal lekelenmesi ve anormal serviksi olan 60 yaşında kadın hasta.

İnceleme: *Muayene:* Serviksi dolduran ve vajinayı infiltre eden 6 cm'lik kitle ile birlikte 2 cm.lik distal suburetral vaginal ayrı bir kitle. *KPS:* 90. *Kreatinin:* 7 mg/dL. *BT, MRG:* Anterior vajen duvarını ve bilateral parametriumu tutan 6 × 5 × 4 cm. servikal kitle (*a*); distal 2.7 × 2.3 cm, üretrayı deplase eden ve olasılıkla sağ levator anüsü tutan, anterior vajinal nodül (*b, kırmızı oklar*); bilateral iliyak nodlar; bilateral hidronefroz. *PET-BT:* Servikste ve distal vajinada FDG-tutan kitleler; 2 cm çapa kadar çıkan ve distal sağ CI nodu da içeren bilateral multipl pelvik nodlar; küçük (5 ila 6 mm) bilateral PET'te tutan inguinal nodlar; UM yok. *Biyopsi (serviks):* Skuamöz karsinom.

Tedavi Planı: ERT ve brakiterapi kombinasyonu kullanarak definitif kemoradyoterapi. Bilateral perkütan nefrostomilerin yerleştirilmesinden sonra, böbrek fonksiyonu düzelmeye başlamıştır. Ancak, 4 hafta boyunca kreatinin seviyeleri normale inmemiştir. Bu nedenle, sisplatinin yerine eşzamanlı haftalık karboplatin kullanılmıştır. Sağ periüretral sulkustaki derin infiltrasyon gösteren hastalık, intrakaviter brakiterapi ile yetersiz tedavi edilebilirdi ve sonuçta, bu bölge, IMRT boost ile birleştirilerek tedavi edilip ek olarak da interstisyel brakiterapi uygulanmıştır.

Radyoterapi (IMRT):

Set-up: Sırtüstü, kurbağa bacağı pozisyonunda ve kollar baş üzerinde

1'den 25'e kadar fraksiyonlar (e) (1'den 4'e kadar olan fraksiyonlarda dört alan tekniği uygulanmıştır):

Nodal CTV+ 7 mm: 45 Gy (1.8 Gy/fraksiyon)

Distal vajen GTV + 5 mm: 48.6 Gy

26'dan 33'e kadar olan fraksiyonlar (gösterilmemiştir):

PET pozitif pelvik nodlara (*c,d*), IMRT ile, toplam dozu (brakiterapi dahil) ≥64 Gy yapmak için boost yapılmıştır; bilateral şüpheli kasık nodlarına ise elektronla 54 Gy'ye kadar boost yapılmıştır.

Brakiterapi:
Pelvik ERT sonrasında, serviks 3 cm olarak ölçülmüştür ve anterior forniks ile parametriyumda minimal rezidüel kalınlaşma görülmüştür. Rezidüel distal vajinal hastalık 8 ila 10 mm olarak ölçülmüştür. PDR brakiterapi bir tandem ve 3 cm intravajinal silindirlerle uygulanmıştır. İki PDR uygulamanın ilkinde (*e, f*), sağ periüretral sulkusa iki tane interstisyel iğne (*g*) yerleştirilmiştir.

ERT ve brakiterapi ile verilen kombine dozlar şöyledir: D_{90} HRCTV (serviks, üst vajen), 90 Gy; distal vajinal nodül GTV, 70 Gy; D_{2cc} rektum, 69 Gy; D_{2cc} mesane, 65.5 Gy; ve A noktası (ortalama), 77 Gy.

Tedavi 54 günde bitirilmiştir.

Kemoterapi: Haftalık karboplatin x 5

Sonuç: 2. ayda, nefrostomiler başarı ile çıkarılmıştır. 4. ayda, PET-BT ve MRG'de HBY (h). 1. yılda, PET'de, mediastende tutulum gösteren yeni 1,5 cm soliter lezyon saptanmıştır (ok, i). Biyopside metastatik skuamöz karsinom görülmüştür. Bir hayli tartışma sonrasında, nüks definitif kemoradyoterapi ile (j) tedavi edilmiştir. 2,5. yılda (nüksten 1,5 yıl sonra), hasta HBY'dir ve aktif izlem altındadır

Yorum: Bu vaka, tarihsel olarak kötü prognozlu, sık olmayan bir hastalık prezantasyonudur. Ancak, modern görüntü kılavuzluğundaki teknikler, radyasyon dozunun dağılımındaki kontrolü iyileştirmiş ve bu da lokal hastalık kontrolünü daha da düzeltmiştir. Mediastendeki oligometastazı definitif olarak tedavi etme kararı tartışmalıdır, ama, biz bazı hastalarda uzamış hastalıksız sağkalım gözledik.

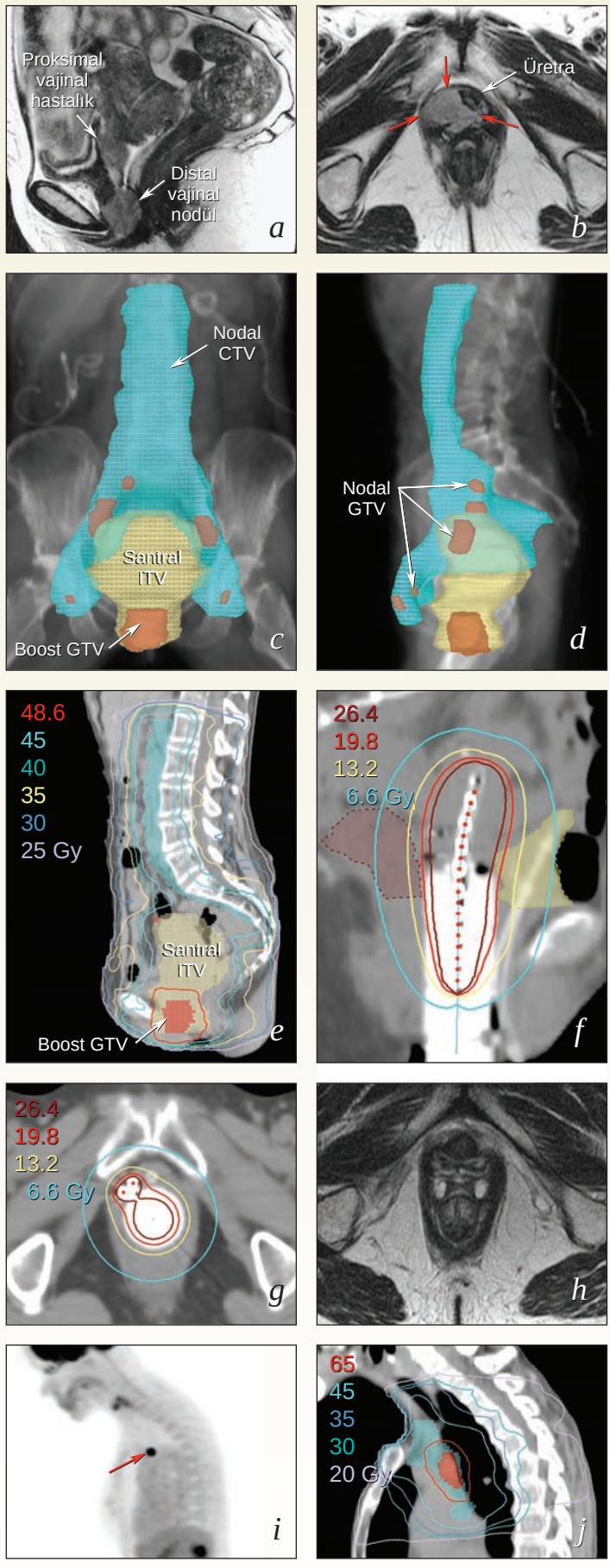

O.S. 10.9 • Radikal Histerektomi Sonrası Pelvik Nodlarda Nüks Bulunan Serviks Adenokarsinomu

Hikaye: Villoglandüler tip adenokarsinom nedeni ile radikal histerektomi, sol ooferektomi ve bilateral LND yapılan 32 yaşında kadın. 4 mm stromal invazyon mevcut. LVAI yok. 15 sağ ve 9 sol pelvik nodlarda HBY. İlk yıl takibinde görüntüleme bulguları negatif bildirilmiş. Dört yıl sonra sol baldır ve kalça ağrısı ile başvurdu.

Başlangıç İncelemesi (Gönderilmeden Önce): *BT, PET-BT:* FDG-tutan 4 × 2 cm sağ CI kitlesi; 5 × 5,8 cm sol pelvis kitlesi (*a, c, beyaz oklar*) ve birkaç daha küçük sol iliyak nodlar (*c, kırmızı oklar*); sağ iliyak lenfokist (*a*); kistik sağ over. *Laparoskopik sağ ooferektomi:* HBY. *Sol iliyak kitle biyopsisi:* Villoglanduler adenokarsinom.

Hastaya üç kür karboplatin ve Taxotere verilmiş ve sonra RT'nin olası rolü için ikinci bir görüş istenmiştir.

Kemoterapi Sonrası İnceleme: *PET-BT:* %50'den fazla yanıtla birlikte belirgin iyileşme (*b*) ve minimal rezidüel FDG aktivitesi.

Tedavi Planı: Bu hastada çok iyi bir erken yanıt olmasına rağmen, serviks kanserinde sadece kemoterapi verilmesi çok seyrek olarak küratiftir. Kemoterapiye birkaç kür daha devam edilmesi düşünülmekle birlikte; uzatılmış neoadjuvan kemoterapinin, serviks kanserinde definitif RT sonucunu iyileştirdiği hakkında bir kanıt yoktur. Ek kemoterapi, ayrıca, geniş alanlı RT ile eşzamanlı tam doz sisplatin verilmesinden ödün verilmesine yol açabilir. Bu nedenle, hemen kemoradyoterapi önerilmiştir. İyi bir kemoterapi yanıtından sonra bile, gros hastalığın kemoterapi öncesi alanlarına en az 60 Gy doz verilmesi önerilmektedir. En zor soru, orijinal görüntülemede görülen birkaç adet 6 ila 7 mm nodun nasıl tedavi edileceğidir. Bu nodlar PET negatif olmalarına rağmen, lokasyonlarının bulky nodal hastalık alanına çok yakın olması düşündürücüdür. Bu bölgeye 55 Gy verebilecek bir HRCTV (*d*) ayarlanmasına karar verilmiştir. CTV'nin proksimal sınırı, en yüksekteki orijinal FDG-tutan nodun 10 cm üzerine yerleştirilmiştir. Vajina tedavi edilmemiştir, çünkü bu bölgede uzun süredir hastalık kanıtı saptanmamıştır.

Radyoterapi (IMRT):

Set-up: Vakumlu yatak ile sırtüstü pozisyonda ve kollar başın üzerinde.

1'den 25'e kadar fraksiyonlar (e, f):

Nodal CTV + 7 mm: 45 Gy (1.8 Gy/fraksiyon)

Nodal boostlar:

26'dan 30'a fraksiyonlar (g, h):

Nodal GTV ve HRCTV + 7 mm: 10 Gy (2 Gy/fraksiyon)

31'den 33'e fraksiyonlar:

Nodal GTV + 5 mm: 6 Gy (2 Gy/fraksiyon)

Tedavi 44 günde tamamlanmıştır.

Kemoterapi: Haftalık sisplatin × 5. RT sonrasında, hasta eve döndü ve 2 kemoterapi kürü daha alıp toplam 6 küre tamamlandı.

Sonuç: 1. yılda, PET ve muayenede HBY. 3. yılda, HBY ve orta derecede sol bacak ödemi.

Yorum: Genellikle önerilen başlangıç tedavisinin eşzamanlı kemoradyoterapi olmasına rağmen (Bölüm 3), bu hastada kombine ardışık ve eşzamanlı kemoterapiden çok iyi bir sonuç alınmıştır. RT başlangıcından itibaren GTV boostlarının bir kısmının birlikte yapılması daha dar PTV sınırlarına izin vermektedir. Ancak, kemoterapi öncesi PET'den DICOM dosyalarının alınmasının gecikmesinden dolayı, boostlar sıralı olarak planlanmıştır.

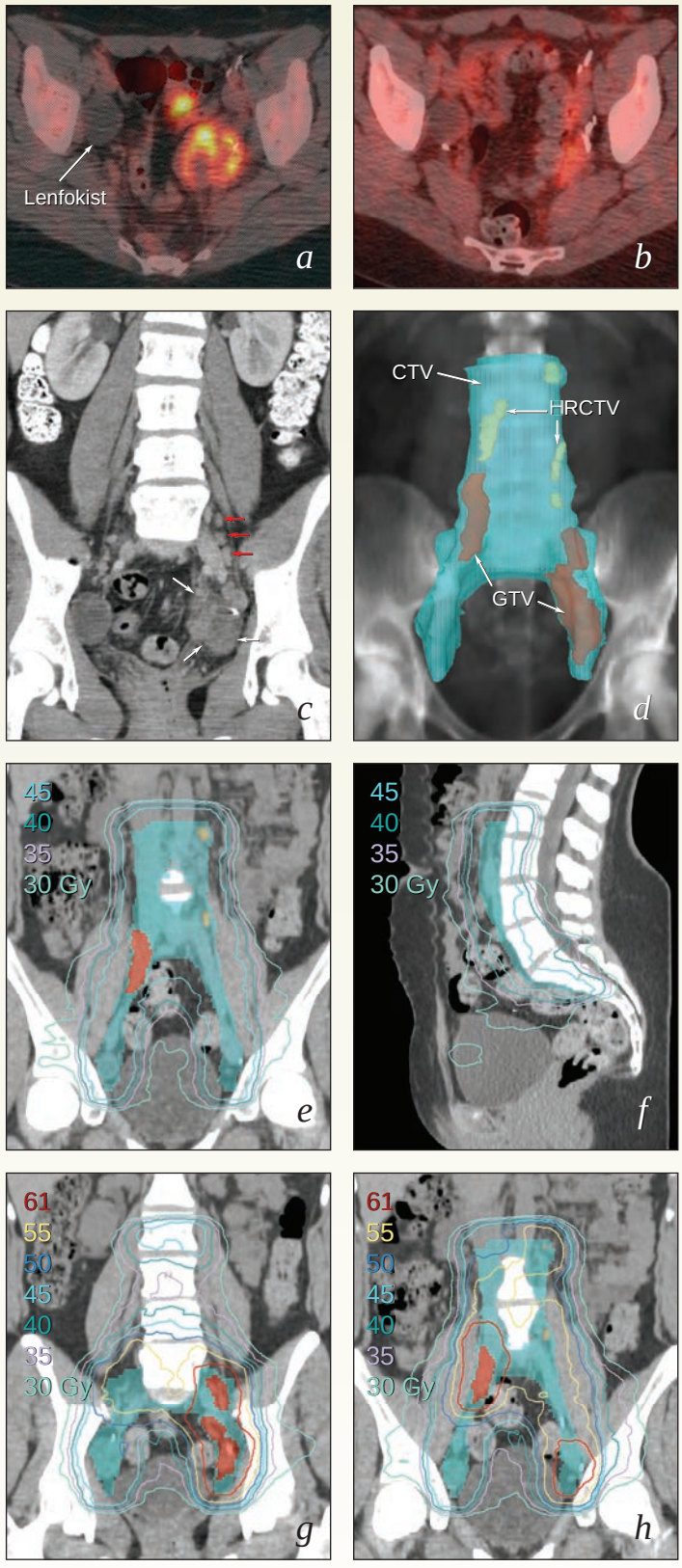

O.S. 10.10 • Supraklaviküler Metastazları da İçeren Yaygın Lenfadenopati Bulunan Evre IB2 Serviks Kanseri

Hikaye: Yakın zamanda postmenapozal kanaması başlayan ve serviks kitlesi olan 55 yaşında kadın hasta.

İnceleme: *Muayene:* 4 ila 5 cm çapında frajil serviks. Vajen ya da parametriyum tutulumu yok. Palpe edilebilen lenfadenopati yok. *PET:* Çok sayıda hipermetabolik, çapı 2 cm'ye ulaşan ve renal damarlara kadar uzanan Eİ, Cİ ve PAN'lar (a, b'e konturlanmış). İki adet 0.5 cm ebadında sol supraklaviküler lenf nodunda hafif aktivite arışı. Hematojen metastaz yok. *Kontrastlı BT:* PET bulgularını doğrular nitelikte. *Biyopsi (serviks ve sol supraklaviküler nod):* Skuamöz karsinom.

Tedavi Planı: Definitif kemoradyoterapi. Uzak nüks riskinin yüksek olmasına rağmen, supraklaviküler metastazları olan bazı hastalar RT ile kür olmuştur. Bu hastada kür olasılığını artıran bazı özellikler vardır: Primer tümör ve PAN metastazları oldukça küçük boyutlu ve boyun tutulumu erken. Genişletilmiş alanlarda bile eşzamanlı sisplatin genellikle iyi tolere edilmektedir. UM riskinin yüksek olması nedeni ile, hastanın jinekolojik onkoloğu faydası kanıtlanmamasına rağmen ayrıca adjuvan kemoterapi önermiştir.

ERT:

IMRT (***c'den f'ye***): 29 fraksiyonda:

Santral ITV + 7 mm: 43 Gy (1.5 Gy/fraksiyon)

Nodal CTV + 7 mm: 48 Gy (1.6 Gy/fraksiyon)

Nodal GTV + 7 mm: 60 Gy (2.06 Gy/fraksiyon)

Nodal GTV + 5 mm: 62.5 Gy (2.15 Gy/fraksiyon)

Sol boyun 50 Gy'ye kadar tedavi edilip ardından GTV'ye bir 10 Gy elektron boostu yapılmıştır (***g***).

Duodenumun 6 mL'sinden azına (***c***, ***d***, ***f***) >55 Gy verilmiştir.

Brakiterapi (Gösterilmemiştir): ERT'nin sonunda serviks çapı <2 cm olmuştur. Ardından intrakaviter brakiterapi kullanılarak bost dozu verilmiştir (gösterilmemiştir).

Tüm RT 56 günde tamamlanmıştır.

Kemoterapi: Haftalık sisplatin × 6; adjuvan karboplatin ve paklitaksel × 4.

Sonuç: 7. yılda, tedavi ile ilişkili şikayetler olmakszın HBY.

Yorum: Teknik olarak, hastanın metastazları FIGO'nun onayladığı metotlarla tespit edilemediğinden, bu hasta evre IB2 hastasıdır.

Bu vakada, çoğu yüksek yerleşimli paraaortik hastalık sağ tarafta olduğundan ve hastada kritik dokuların yer değiştirmesine neden olan viseral yağ yaygın olduğundan, orta düzey bir hipofraksinasyona rağmen, tolerans sınırlarında kalınmıştır. Ancak, çoğu vakada, kritik dokulara verilen etkin dozu azaltmak ve santral pelvik dozdan yayılımı azaltmak için bileşik ve ardışık boost kombinasyonu önerilmektedir. Daha küçük nodlar için 60 Gy'den biraz daha düşük dozlar etkili olmuştur ve bu da duodenuma verilen dozu düşürebilir.

Bu vakalarda konturlama çok emek ister. Eğer bir adet anormal nod bile boost volümünden çıkarılırsa, nüks olasıdır.

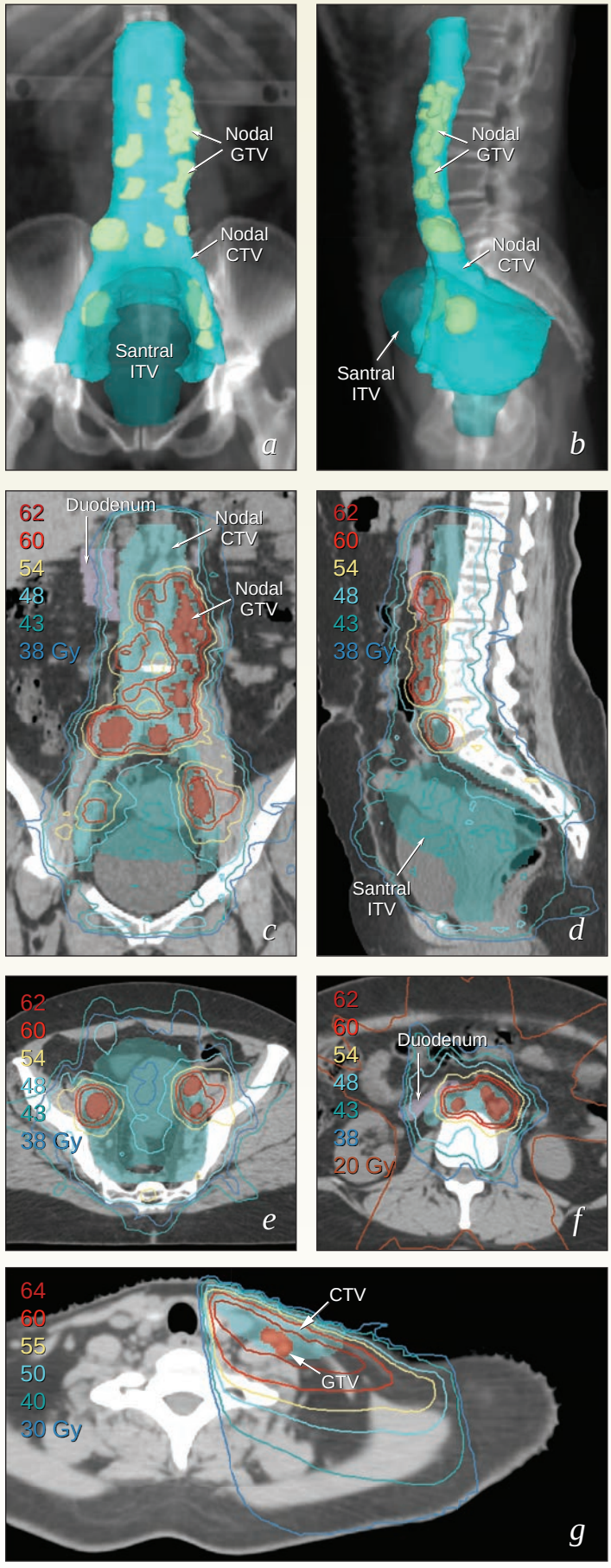

O.S. 10.11 • Vezikovajinal Fistül Bulunan Evre IVA Skuamöz Karsinom

Hikaye: Uzun süredir servikal displazi hikayesi sonucunda yapılan Pap testi negatif olan 33 yaşında kadın hasta. Yaklaşık 6 aylık kalça ve pelvik ağrı sonrası yapılan pelvik muayenede servikste kitle saptanmış. BT'de bilateral hidronefroz saptanmış ve serum kreatinin düzeyi 4.4 mg/dL bulunmuş. Bilateral perkütan nefrostomi yerleştirilip hasta daha ileri inceleme ve tedavi için yönlendirilmiş.

İnceleme: *Muayene:* Ülsere, anteiror ve lateral vajen duvarlarının proksimal yarısını infiltre eden büyük serviks tümörü. Palpabl vezikovajinal fistül ve vajende idrar. Fiksasyonla birlikte bilateral parametriyal infiltrasyon. *KPS: 80. MRG (a) ve PET-BT (b):* 3,5 × 4,5 cm yetersiz tanımlanmış, düzensiz, FDG-tutan, servikse yayılmış ve proksimal vajeni, bilateral parametriyumu ve mesaneyi tutan kitle (a, kırmızı oklar). Olası vesikovajinal fistül. Lenfatik ya da uzak metastaz yok. *Renal Lasiks taraması:* Sol böbreğin fonksiyonu %72. *Biyopsi (serviks):* Skuamöz karsinom.

Tedavi Planı: Hasta, geçmeyen ağrı için destekleyici bakım bölümüne yönlendirilmiştir. Nefrostomi yerleştirilmesinden sonra, hastanın kreatinin düzeyi hızla normale döndüğünden, hastanın definitif RT ile eş zamanlı haftalık sisplatini tolere edebileceği düşünülmüştür. Başlangıçtaki plan, pelvik ERT ve tedaviden 4 hafta sonra tekrar değerlendirme şeklindeydi. Ancak, fistül ve arka mesane duvarının yaygın infiltrasyonu nedeni ile, intrakaviter brakiterapinin uygun olmadığına karar verildi. Bu nedenle, tedaviye IMRT ile başlandı ve tedaviye ara vermeden IMRT boost planlamasını sağlayabilmek için, tekrar görüntüleme yapmak amaçlı düzenlemeler yapıldı.

Radyoterapi (IMRT):

Setup: Kişiye özel vakumlu yatakta sırtüstü pozisyonda

1'den 25'e fraksiyonlar (c):

Nodal CTV ve santral pelvik CTV/ITV + 7 mm: 45 Gy (1.8 Gy/fraksiyon)

Serviks GTV/ITV + 5 mm: 50 Gy (2.0 Gy/fraksiyon)

4. haftada, tekrarlanan MRG'de mükemmel tümör yanıtı, ancak, vezikovajinal fistülde genişleme saptandı.

*26'dan 33'e fraksiyonlar (**d**)*: (pozisyonlama günlük BT ile doğrulanmıştır):

HRCTV + 5 mm: 14.4 Gy (1.8 Gy/fraksiyon)

GTV + 5 mm: 16 Gy (2 Gy/fraksiyon)

GTV+ 0 mm: 16.8 Gy (2.1 Gy/fraksiyon)

Bu planlarda kombine dozlar; GTV'ye 65 ila 68 Gy ve HRCTV'ye ≥60 Gy şeklindedir (***e***).

Tedavi 45 günde tamamlanmıştır.

Kemoterapi: Haftalık sisplatin x 5.

Sonuç: Tedavi iyi tolere edilmiş ve ağrı azalmıştır. Hastada sadece hafif ishal olmuştur. Ancak, son tedavisinden 3 gün sonra, ani başlayan ve refrakter ishal nedeni ile hasta yatırılmıştır. *Clostridium difficile* enteriti tanısı konulmuş ve oral vankomisine hemen yanıt vermiştir. 4. ayda, MRG'de (*f*) ve muayenede HBY. İdrar kontaminasyonu nedeni ile PET bulgularının lokal olarak incelenmesi zordur, ama UM görülmemiştir. 1. yılda, muayenede ve MRG'de HBY. Büyük vezikovajinal fistül (*g*) ama Gİ semptomlar yok. Hasta ileal kondüit diversiyonu için incelenmekte.

Yorum: Evre IVA hastalığın tedavisinde bazen brakiterapi kullanılmasına rağmen, intrakaviter aplikatörler; tipik olarak, yaygın mesane infiltrasyonunda yetersiz kapsama sağlamakta ve eğer geniş bir fistül varsa tedaviye uyarlanması kötü olmaktadır. Bazıları bu durumda insterstisyal implantları önermesine rağmen, biz, IMRT'yi tercih ederiz. IMRT, kritik dokuları infiltre eden fikse olmuş tümöre daha homojen bir doz dağılımı sağlamaktadır. İçiçe geçmiş hedef volümlere rektumun toleransını aşmadan yüksek santral doz verilmesini sağlamaktadır.

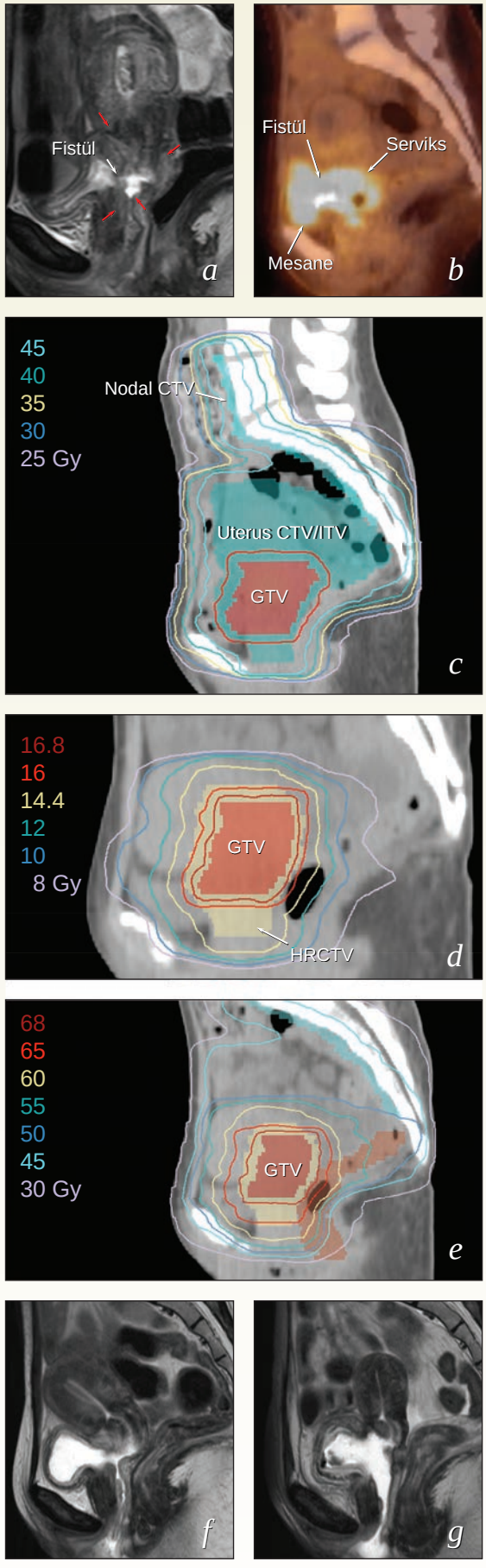

BÖLÜM 11

Vajen Kanseri

GİRİŞ

Vajen kanserleri, radyoterapi ile tedavi edilen jinekolojik tümörler içinde, tedavide en büyük zorlukların yaşandığı grubu oluşturmaktadır. Bunun birkaç nedeni vardır:

- *Vajen kanserleri seyrektir. Amerika* Birleşik Devletler'inde her yıl 3000'den az vaka tanısı konulmaktadır. Radyasyon tedavisine yönlendirilen jinekolojik kanserlerin %5'inden azı primer vajen kanseridir ve radyasyon onkolojisi pratiğinde uzmanlaşmayan hekimler, bütün kariyerleri boyunca, 10 ila 15'ten daha az vaka görürler.
- *Vajen kanserleri, kritik yapılara milimetreler mesafesinde lokalize olurlar.* Çoğu tümör, mesane ve rektumu etkilemeden çıkarılamadığından; genellikle tedavi seçeneği definitif radyasyon tedavisidir.
- *Vajina ile yakınındaki dokular arasındaki yakın ilişki, aynı zamanda, radyoterapideki tedavi kazancı penceresinin oldukça dar olmasına yol açmaktadır.* Klinisyenler, en iyi sonuçları elde etmek için, fizik muayene ve yüksek kaliteli görüntülemeleri kullanarak, tedavinin her aşamasında, hedef hacimleri ve sakınılması gereken dokuları tam olarak tanımlayarak radyasyon tedavisini özelleştirmelidirler.
- *Tedavi teknikleri yüksek oranda özelleşmiştir.* Eksternal ışınlama ve brakiterapi teknikleri, hedefin ve komşuluğundaki yakın kritik dokuların lokalizasyonlarının hassasiyetine bağlı olarak, geniş oranda çeşitlilik göstermektedir. Bu tekniklerin çoğu, vajinadaki tümörün tedavisine özgündür.
- *Tedaviler pek çok bileşenden oluşmaktadır. Bunların arasında yoğunluk ayarlı radyoterapi (IMRT), eş zamanlı kemoterapi ve brakiterapi bulunmaktadır.* Her bir tedavi yöntemi için ileri düzey bir planlama yapılması, tedavinin etkinliğini etkileyebilecek gecikmeleri en aza indirmektedir.

Tüm bu nedenlerden dolayı; vajen kanserleri, en iyi şekilde, jinekolojik kanserlerin tedavisinde uzmanlaşmış ve özelleşmiş radyasyon onkologlarının bulunduğu büyük merkezlerde tedavi edilmektedir. En iyi sonuçlar; planlamanın dikkatli yapılması, detaylara dikkat edilmesi ve yakın multidisipliner işbirliği ile elde edilmektedir.

Vajen kanserlerinin tedavisine özgü herhangi bir randomize çalışma bulunmadığı için; tedavi seçimleri, en azından bir kısmı serviks kanseri ile ilgili çalışmaların sonuçlarına göre yapılmaktadır. Vajen kanserleri pek çok biçimde serviks kanserlerine benzerdir. Serviks kanserinde olduğu gibi, vajen kanserlerinde de, ilk prezantasyonda uzak metastaz görülmesi seyrektir. Nodal metastazlar ise, vajenin farklı rejyonel anatomisine özgü paternleri yansıtmaktadır (Bölüm 5). Ancak, yaygın lenf nodu metastazlarının varlığında bile kemoradyoterapi ile sıklıkla kür sağlanabilmektedir. Vajen kanserli kadınlar, ortalama 60–65 yaş ile, serviks kanserli kadınlardan yaklaşık 20 yaş daha büyük olma eğilimindedirler. Vajen kanserlerinin yaklaşık %70'i human papilloma virüsü (HPV) enfeksiyonu ile ilişkilidir (serviks kanserinde %99'dan fazlası). Ayrıca, anatomideki farklılıklar, serviks ve vajen kanserlerinin lokal tedavilerine farklı yaklaşımlar gerektirmektedir.

TEDAVİ ÖNCESİ İNCELEME VE EVRELEME

Tedavi öncesi incelemenin hedefleri serviks kanserindekine benzerdir:

- *Tedavinin amacının küratif mi yoksa palyatif mi olacağını belirlemek.* Vajen kanseri nedeni ile hematojen ya da periton metastazları olan hastalarda kür olasılığı çok seyrektir ancak,

yaygın lokorejyonel hastalığı olan hastalarda bile, definitif amaçla tedavi edildiklerinde kür sağlanabilmektedir.

- *Primer hastalığın yayılımını tanımlamak ve dökümente etmek.* Bu durum özellikle vajen kanserli hastalar için kritiktir. Çünkü, mukozal ve paravajinal hastalığın lokasyonundaki ve yayılımındaki küçük farklılıklar bile, tedavi yöntemi seçiminde büyük etki yapabilir. Radyoterapide ek doz, tedavi öncesi tümör uzanımına göre verildiği için mukozal tutulumun başlangıçtaki dökümentasyonu çok önemlidir.
- *Rejyonel hastalığın uzanımını belirlemek.* Küratif tedavi; rejyonel mikroskopik hastalık riski bulunan volüme ve ek doz radyoterapi gerektirecek genişlemiş nodların net olarak saptanmasına göre yapılır.
- *İkincil kanserleri ve prekanserleri ekarte etmek.* HPV pozitif vajen kanseri olan hastalar, HPV ile ilişkili diğer kanserler için artmış riske sahiptirler.
- *Hastanın tıbbi genel durumunu belirlemek.* Hastanın dıştan ışınlama (ERT), brakiterapi ya da kemoterapiyi tolere etmesini etkileyebilecek tüm durumları saptamak özellikle önemlidir.
- *FIGO evrelemesi yapmak.* Vajen kanserlerinde yapılan FIGO sınıflama sistemi (**Tablo 11.1**) tedavi seçiminde ve prognozun belirlenmesinde sınırlı bir değerinin olmasına karşın, farklı klinik uygulamaların sonuçlarını karşılaştırmada önemlidir.

Klinik Değerlendirme

Hastanın başlangıçtaki değerlendirmesi, yukarıdaki hedefleri mümkün olduğunca yeterli ve kesin olarak gösterecek şekilde yapılmalıdır. Primer vajen kanseri olan kadınlarda, hastalığın yayılımını değerlendirmek için aşağıdaki çalışmalar özellikle faydalıdır:

Fizik muayene

Modern tanısal görüntüleme yöntemlerinin çok faydalı olmasına rağmen, vajinal mukoza hastalığının yayılımını incelemek için kullanılan en iyi yöntem halen fizik muayenedir. Vajendeki lezyonların büyüklüğü, morfolojisi ve yerleşimi her zaman için dikkatlice kaydedilmelidir (vajen muayenesi ile ilgili bilgiler için bkz. Bölüm 4). Eğer çoklu lezyonlar varsa, yapısı kestirelemeyen lezyonların hepsine biyopsi yapılarak toplam tümör hacminin (GTV) uzanımı belirginleştirilmelidir.

Başlangıç planlamasına yardımcı olmak, vajen hareketini gözlemlemek ve daha sonra yapılacak ERT ya da brakiterapi ile verilecek ek doz planlamasını yapmak üzere hastalığın başlangıçtaki yayılımını belirlemek amacıyla, tümörün periferine referans işaretleyiciler yerleştirilmelidir. Hasta konforu ve kanamalar, sıklıkla, muayenenin kalitesini ve işaretleyicinin tam olarak yerleştirilmesini sınırlayacağından, çoğu vakanın anestezi altında muayene edimesi tavsiye edilmektedir.

İkincil kanserleri ekarte etmek için, fizik muayenede mutlaka dikkatli bir şekilde vulva, anal bölge ve serviks de (eğer varsa) incelenmeli ve herhangi bir şüpheli lezyon görüldüğünde biyopsi yapılmalıdır.

TABLO 11.1 Vajen Kanserinde FIGO Evrelemesi

Evre I	Kanser vajen duvarı ile sınırlı
Evre II	Kanser subvajinal dokuları tutmuş ama pelvik duvara kadar yayılmamıştır
Evre III	Kanser pelvik duvara kadar yayılmış
Evre IV	Kanser gerçek pelvisi aşmış ya da mesane veya rektum mukozasını tutmuştur. Büllöz ödemin varlığı vakanın evre IV olmasına izin vermez
Evre IVA	Tümör mesane ve / veya rektum mukozasını invaze etmiş ve / veya gerçek pelvise doğrudan uzanım göstermiştir
Evre IVB	Uzak metastaz

Hacker NF, Eifel PJ, van der Velden J. Cancer of the vagina. Int J Gynaecol Obstet. 2012;119(suppl 2):S97–S99'den alınmıştır.

MRG

Şu ana kadar vajinadaki tümörleri en iyi gösteren radyolojik görüntüleme yöntemi olan pelvik MRG, çoğu vakada önerilmektedir. Görüntülemeden en doğru ve iyi sonuçları alabilmek için, radyologlar, klinik durum ve ilgilenilen bölge ile ilgili detaylı bilgiye sahip olmalıdırlar (Bölüm 4). Vajinanın sıvı jel ile doldurulup genişletilmesi, vajen duvarının ve tümör konturlarının incelenmesini optimize etmektedir **(O.S. 11.2, 11.9 ve 11.10)**. Fizik muayene bulguları ile birleştirildiğinde, MRG, vajinal hastalığın uzamını hakkında detaylı bir bilgi sağlayarak hedef hacimlerin doğru bir şekilde konturlanmasını sağlamaktadır.

PET-BT

PET, rejyonel metastazların uzanımını incelemek ve tedavi yaklaşımını değiştirebilecek uzak metastazları ekarte etmek için tercih edilen bir yöntemdir. Vajen kanserine özgü çok az veri olmakla beraber; klinik deneyim ve serviks kanseri ile vajen kanseri arasındaki benzerlikler, bu iki kanser için sensitivite ve spesifitesinin benzer olduğunu düşündürtmektedir.

Kontrastlı BT

Eğer PET ya da MRG yoksa ya da tıbbi nedenlerden dolayı kontrendikasyon varsa, nodal hastalığın yayılımını incelemek için kontrastlı BT yapılmalıdır. Ancak, dijital rekonstrüksiyonlu ve yüksek rezolüsyonlu BT bile, vajendeki hastalığın yayılımını göstermede sıklıkla yetersiz kalmaktadır.

Ek olarak, tedaviye uygunluklarını belirlemek üzere, tüm hastalara tam kan sayımı, elektrolitler, böbrek ve karaciğer fonksiyon testlerinden oluşan standart laboratuvar testleri yapılmalıdır.

Özet olarak, vajen kanserinde, tedavi öncesi incelemenin en önemli parçası hala detaylı pelvik muayenedir. PET ve MRG'yi içeren modern görüntüleme teknikleri, lokal ve rejyonel hedef tanımının doğruluğunu artırarak hastalığın bulunduğu bölgeye daha etkili dozların verilmesini sağlamaktadır. Ancak, bu incelemeler; rejyonel anatomiyi, lokal ya da mikroskopik hastalık yayılımının olası yollarını ve iç organ hareketlerinin etkisini yeterince anlatamaz (Bölüm 5).

RİSK DEĞERLENDİRMESİ

Çoğu hasta definitif radyoterapi ile tedavi edildiğinden, prognoz değerlendirmesi genellikle kanserin histolojik tipine ve klinik bulgulara bağlıdır.

Histolojik Tip

Skuamöz Karsinom

Vajen kanserlerinin yüzde seksen ila doksanı skuamöz hücreli kanserlerdir ve en az üçte ikisi de HPV ile ilişkilidir. Skuamöz kanserler genellikle tanı sırasında lokal-rejyonel sınırlıdır ve kür potansiyelleri yüksektir. İleri görüntüleme teknikleri ve eşzamanlı kemoterapinin kullanılmasından önce bile, definitif radyoterapi ile iyi sonuçlar elde edilmiştir. Örneğin, MD Anderson Kanser Merkezi'nde 1970 ile 2000[1] yılları arasında tedavi edilen 193 skuamöz kanserli kadında 5 yıllık hastalığa özgü sağkalım oranları evre I-II için %81 ve evre III-IVA için %58 olarak saptanmıştır (**Şekil 11.1**).

DES –İlişkili Berrak Hücreli Adenokarsinom

1971'de, Herbst ve Scully, anneleri dietilstilbestrol (DES) kullanan ve intrauterin maruziyeti olan kız çocuklarında serviks ve vajende berrak hücreli adenokarsinom gelişmesi arasında bir ilişki olduğunu ilk olarak bildirmişlerdir.[2] Aynı yıllarda, yüksek riskli gebeliklerde düşük gelişimini önlemek için verilen DES'in gebe kadınlara artık verilmeyeceği konusundaki uyarılar hızla yayılmıştır. İntrauterin DES maruziyeti olan ya da berrak hücreli karsinom bulunan kadınların takibi konusunda kayıtlar oluşturulmuştur. Verilerin analizi, DES maruziyeti sonrası berrak hücerli karsinom gelişimi için risk döneminin 20 ile 30 yaş arası olduğunu göstermiştir. Ancak, vaka bildirileri ve kanser insidansı analizleri 40 yaşın ötesinde de riskin artmış olduğunu göstermektedir. Aynı zamanda DES'e maruz kalan kadınlarda 40 yaşından sonra bir şekilde meme kanseri riski de artmış görülmektedir. DES maruziyetine bağlı gelişen berrak hücreli karsinomlara erken evrede tanı konulma eğilimindedir ve DES ile ilişkisi olmayan vajen adenokarsinomuna göre daha iyi prognoza sahiptirler.[3] Günümüzde, DES'e maruz kalan kadınlar genellikle 45 ila 75 yaş arasındadırlar ve bu nedenle annelerinden maruziyet hikayesini öğrenebilmek zor olabilir.

DES ile İlişkili Olmayan Adenokarsinom

Vajenin primer adenokarsinomları oldukça seyrektir. Vajende görülen adenokarsinomların çoğu diğer bölgelerden gelen metastazlardır (örneğin, endometriyum, over, barsak). Bunlar, primer vajen adenokarsinomu tanısı konulmadan önce ekarte edilmelidirler. DES ile ilişkili olmayan adenokarsinomu olan kadınlar, skuamöz kanserli olanlara göre yaklaşık 10 yaş daha gençtirler. DES ile ilişkili adenokarsinomu olan kadınların aksine, kötü prognozları bulunmaktadır. Frank ve ark.,[4] primer ve DES ile ilişkisi olmayan ve tanısı doğrulanmış, vajen adenokarsinomu bulunan ve MD Anderson'da radyasyonla tedavi edilen 20 hastanın tedavi sonuçlarını yayınlamıştır. Bu kadınlarda, aynı dönemde skuamöz kanser nedeni ile tedavi edilen kadınlara göre, daha yüksek lokal ve uzak başarısızlık oranları ve daha kötü prognoz saptanmıştır (**Şekil 11.2 ve 11.3**). Ancak, çoğu hasta, çalışmaları sırasında kemoterapi

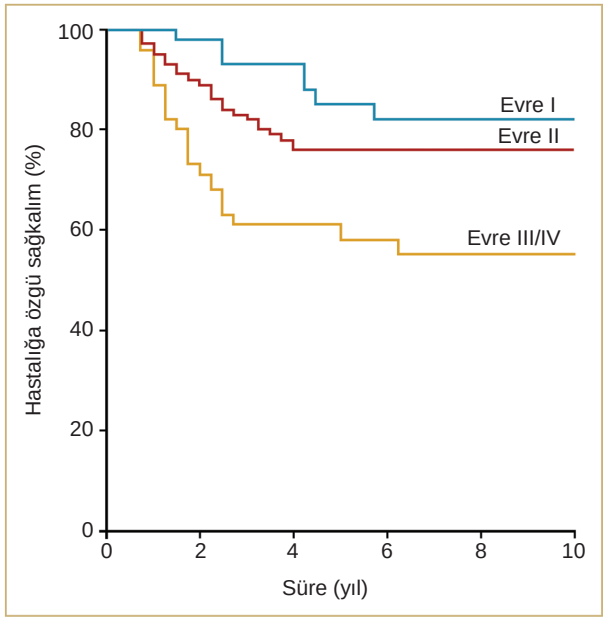

ŞEKİL 11.1 MD Anderson Kanser Merkezi'nde, 1970 ile 2000 yılları arasında, vajen skuamöz karsinomu nedeni ile tedavi edilen 193 hastada; hastalık evresine göre hastalığa özgü sağkalım. Evre IVA'daki hasta sayısı düşük olduğundan analiz için evre III ve IVA hastalıklı hastalar birleştirilmiştir. (n=7) ($p<0.01$). Parantez içindeki sayılar, tedaviden 5 ya da 10 yıl sonraki risk altındaki hastaları göstermektedir. (Frank SJ, Deavers MT, Jhingran A, et al. Primary adenocarcinoma of the vagina not associated with diethylstilbestrol (DES) exposure. *Gynecol Oncol.* 2007;105:470–474.'den alınmıştır)

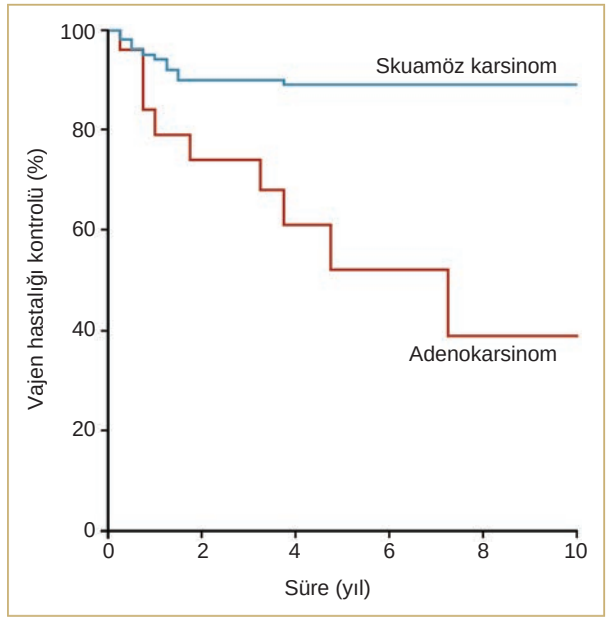

ŞEKİL 11.2 MD Anderson Kanser Merkezi'nde, 1970 ile 2000 yılları arasında, tedavi edilen ve skuamöz karsinomu bulunan 193 hasta ile DES ile ilişkisi olmayan adenokarsinomu bulunan 26 hastada vajen hastalığı kontrol oranları. (Frank SJ, Deavers MT, Jhingran A, et al. Primary adenocarcinoma of the vagina not associated with diethylstilbestrol (DES) exposure. *Gynecol Oncol.* 2007;105:470–474.'den alınmıştır.)

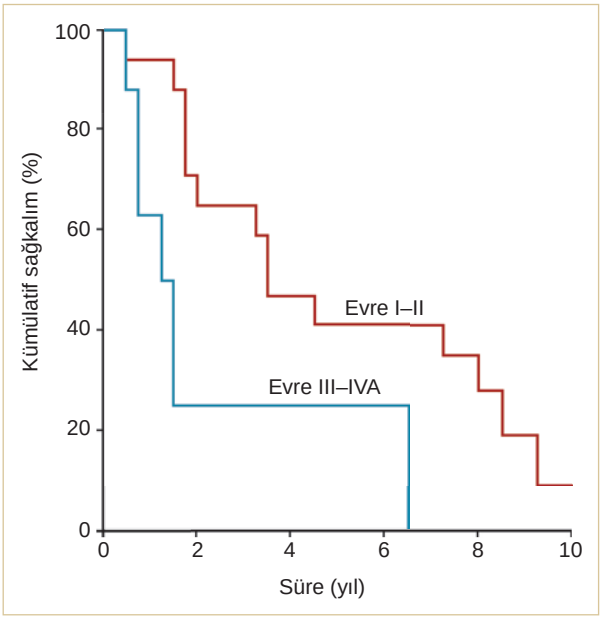

ŞEKİL 11.3 MD Anderson Kanser Merkezi'nde, 1970 ile 2000 yılları arasında tedavi edilen, erken evre (evre I-II) ve ileri evre (evre III-IVA), primer ve vajenin DES ile ilişkisi olmayan adenokarsinomu bulunan (p=0.01) 26 hastadaki kümülatif sağkalım. (Frank SJ, Deavers MT, Jhingran A, et al. Primary adenocarcinoma of the vagina not associated with diethylstilbestrol (DES) exposure. *Gynecol Oncol*. 2007;105:470–474.'den alınmıştır.)

verilmeyen yıllarda tedavi edilmiştir. Bu nedenle de kemoterapinin potansiyel etkisi bilinmemektedir. Bu tip nadir görülen bir kanserde genellemeler yapmak çok zor olmakla beraber, nüks patern analizleri, bu kanserlerin bir şekilde daha fazla radyasyon dozu gerektirdiğini ve primer hastalığın tedavisi için klinik hedef volüm (CTV) sınırlarının daha geniş tutulması ve aynı zamanda metastatik hastalık riskini azaltmak için de kemoterapi gerektiğini düşündürtmektedir.

FIGO evresi, Tümör Büyüklüğü ve Lokasyon

Vajen kanserinde FIGO evreleme sistemi klinik bulgularla ilintilidir (**Tablo 11.1**)[5]. FIGO evre III ya da IV kanseri bulunan hastalar, evre I ya da II'ye göre daha kötü gitme eğilimindedirler. Ancak, iki en çok vakaya sahip tek merkezli çalışmada[1,6], evre I ile II arasında sonuçlarda çok küçük fark gözlenmiştir. Gerçekte, "vajen duvarına sınırlı" ve "subvajinal dokuyu tutan" karsinomlar arasında, klinik muayene ve hatta MRG ile, bir ayrım yapmak neredeyse imkansızdır. Sonuç olarak, evre belirlemesi oldukça sübjektif olma eğilimindedir ve tekrarlanabilirliği zordur.

Evre ve sonuç arasındaki korelasyon, daha yüksek evreli tümörlerde daha geniş boyuttadır. Bazı yazarlar[1,6], çapı 4 cm'den büyük tümörlerin, daha küçük kanserlere göre daha kötü prognozunun olduğu sonucuna varmışlardır. Frank ve ark.[1] bu korelasyonun FIGO evresinden bağımsız olduğunu bulmuşlardır.

Bu bölümdeki başka yerlerde de tartışıldığı gibi; tedavi yaklaşımı, tümörün vajina içindeki yerleşimine göre ciddi anlamda değişiklik göstermesine rağmen, tümör yeri ile tedavi sonuçları arasında bağımsız bir korelasyon olduğunu gösteren çok az kanıt bulunmaktadır.[1,6] Ancak, Bölüm 5'te de tartışıldığı gibi, rejyonel metastaz paterni ile tutulum yeri ileri derecede bağlantı vardır.. Ayrıca, tümörün yeri, uzak metastaz paternini de etkilemektedir. Örneğin, yaygın biçimde culde-sac ya da rektovajinal septum tutulumu olan hastalarda, daha sık izole karaciğer metastazı görülmektedir **(O.S. 11.6)**.

Lenf Nodu Metastazları

Çoğu hasta sadece radyasyonla tedavi edildiğinden ve sadece yakın zamanlı vakalar ileri görüntüleme ile incelenebildiğinden; vajen kanseri bulunan hastalarda lenf nodu metastazı insidansı ile ilgili oldukça az veri bulunmaktadır. Küçük lenfadenektomi serilerinde, hastaların en azından %30'unda, lenf nodu tutulumu olduğu öne sürülmüştür.[7,8] Vajen kanseri radyoterapisi ile ilgili hiçbir geniş retrospektif çalışmada, lenf nodu tutulumunun bir risk faktörü olduğu gösterilmemiştir. Bu bulgu şüphesiz bir şekilde nüks riskini etkilemesine rağmen; yaygın lenf nodu metastazları olan hastalarda bile, hastalığın bulunduğu tüm bölgelere yeterli radyasyon verilebilirse, sıklıkla kür sağlanabilmektedir **(O.S. 11.2)**.

MULTİDİSİPLİNER YAKLAŞIMLAR

Cerrahinin Rolü

Vajen kanseri olan hastalarda başlangıçta primer cerrahi rezeksiyon, çok nadir olarak düşünülmektedir. Posterior vajen apeksini tutan, küçük, evre I kanserler (periton refleksiyonunun üzeri); nadir olarak radikal histerektomi, üst vajenektomi ve lenfadenektomi ile tedavi edilmektedir.[9] Histerektomi yapılmış vajenin apeksindeki çok küçük yüzeyel tümörler, seyrek olarak, üst vajenektomi ile alınmaktadır. Ancak, vajen apeksi alındıktan sonra pozitif ya da yakın pozitif cerrahi sınır bırakılarak yapılan cerrahi ardından yapılacak radyasyon tedavisi, pozitif sınır olan bölge genellikle intravajinal brakiterapinin sınırları dışında kaldığından bu tedaviyi komplike hale getirmektedir. Bu nedenle cerrahi yapılacak hastalar çok dikkatli bir şekilde seçilmelidir.

Rejyonel tedavinin hacmi ve dozu, sıklıkla klinik görüntüleme bulgularını temel almaktadır. Lenf nodu evrelemesini ya da genişlemiş nodların rezeksiyonunu destekleyen ya da karşı çıkan tartışmalar; diğer alt genital sistem kanseri bulunan hastalar için yapılan tartışmalar ile benzerdir ve Bölüm 3'de detaylı bir şekilde irdelenmiştir.

Kemoterapinin Rolü

Serviks ve vajen kanserlerinin arasındaki benzerlikler nedeniyle, serviks kanseri bulunan hastalardaki kemoterapi ile ilgili randomize çalışmaların sonuçlarını, vajen kanseri bulunan hastalara uygulamak mantıklıdır. Tıbbi bir kontrendikasyon olmadıkça; evre II'den IVA'ya kadar olan tüm hastalara, bazı büyük evre I kanserlere ve lenf nodu metastazı bulunan tüm hastalara ve adenokarsinomların çoğuna, genellikle eşzamanlı kemoterapi önerilmektedir. En sık kullanılan rejim haftalık sisplatindir. Vajen kanseri bulunan hastalarda eş zamanlı kemoterapinin avantajlarını gösteren randomize çalışmalar olmamasına rağmen, retrospektif analizler ve ulusal veritabanı analizleri, kemoterapinin bu hastalara faydalı olacağını düşündürtmektedir[10-12] (**Şekil 11.4**).

Alt genital sistem kanseri olan hastalarda adjuvan kemoterapinin faydası henüz kanıtlanmamıştır. Ancak, vajen

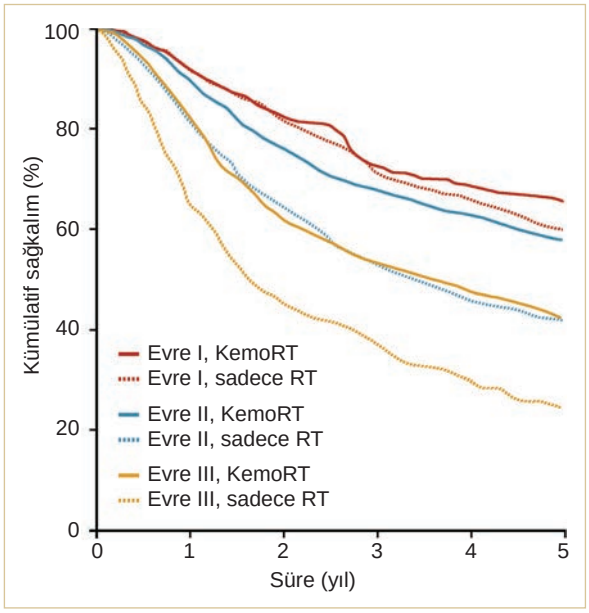

ŞEKİL 11.4 Evre I, II ya da III vajen kanseri bulunan ve 1988 ile 2011 arasında sadece radyasyon ya da eşzamanlı kemoradyasyon ile tedavi edilen hastalarda kümülatif sağkalım oranları. Ulusal Kanser Veritabanı'ndan alınan bu analize, vajen kanseri olarak sınıflandırılan 13689 hastanın 8086'sı dahil edilmiştir. Geniş bir sayıda hasta bu çalışmadan çıkarılmıştır. Çünkü, bunlarla ilgili yetersiz tedavi bilgisi bulunmaktadır ve beklenenden çok daha fazla hastada (%28) skuamöz olmayan histolojik tip saptanmıştır ve bu da, bu çalışmada primer vajen kanseri olmayan hastaların da bulunabileceğini düşündürtmüştür. Ancak, özellikle evre II ve III hastalıkta gözlenen anlamlı oranda daha yüksek kümülatif sürvi oranları, vajen kanserinde eşzamanlı kemoterapinin faydası ile ilişkili önemli bir kanıt sağlamaktadır. Buradaki çizilmiş olan sağkalım eğrileri orijinal yazıdan tekrar çizilmiş ve bu şekilde, hastalıkla ilişkili olan olayların çoğunun geliştiği, ilk 5 yıldaki sonuçlar vurgulanmıştır. (Rajagopalan MS, Xu KM, Lin JF, et al. Adoption and impact of concurrent chemoradiation therapy for vaginal cancer: A National Cancer Data Base (NCDB) study. *Gynecol Oncol.* 2014;135:495–502'den alınmıştır.)

adenokarsinomunda yüksek oranda uzak metastaz gözlendiğinden, biz bazen, bu hastalara adjuvan kemoterapi vermekteyiz (genellikle karboplatin ve paclitaxel, 4 ila 6 kür) **(O.S. 11.3)**. Ancak, adjuvan kemoterapinin yan etki potansiyeli ve bu tedavinin etkinliğini kanıtlayan güncel verilerin olmaması nedeniyle hasta ile detaylı bir şekilde tartışılmalıdır. Skuamöz lezyonları bulunan kadınlara genellikle adjuvan kemoterapi önerilmemektedir. Çünkü, sadece kemoradyoterapi üzerinden iyileşme oranı küçüktür ve potansiyel faydası belirsizdir.

RADYASYON TEDAVİSİ STRATEJİSİ GELİŞTİRME

Çoğu tedavide en azından iki faz bulunmaktadır: (1) Primer bölgeyi, paravajinal dokuları ve gerekli rejyonel lenf nodlarını içeren birkaç haftalık ERT ve (2) kitle halinde hastalığın bulunduğu (GTV) bölgelere ya da yüksek riskli (yüksek riskli CTV ler) alanlara odaklanan ek doz radyoterapi.

Her zaman için, ilk faza başlamadan önce, ikinci faz için çok iyi planlanmış bir tedavi stratejisi geliştirilmelidir. Çoğu vakada, hasta pelvik tedavinin 4. ya da 5. haftasında tekrar değerlendirilmeden, vajen hastalığına ek dozun hangi yöntemle verileceği belirlenememektedir. Ancak, *tedavinin başlangıcında, ek doz için düşünülen tedavi seçenek(ler)inin uygulanabileceği şekilde hazırlıklı olunmalıdır.* Bunun önemini irdelemek abartı sayılmamalıdır. Tekrar görüntüleme, IMRT planlaması, ameliyathane odasında geçirilmesi gereken süre ve diğer gereksinimler için herhangi bir planlama yapılmadan pelvik radyoterapi bitirilirse, tedaviye zarar verecek kesintiler kaçınılmaz olur **(O.S. 11.7)**.

Eğer brakiterapi uygulaması düşünülüyorsa, vaka prosedürü uygulayacak olan hekime konsülte edilmeli ve tedavi öncesinde ve başlangıç pelvik radyoterapisi sırasında en azından bir kere hastayı muayene etmesi sağlanmalıdır. Uygulamadan bir ay önce başka birisinin yazdığı MRG ya da fizik muayene ile ilgili yazılı tanımlamalar, brakiterapistin tedavi planı yapması için yeterli bilgi sağlamamaktadır. Hastalığın başlangıcındaki yayılımla ilgili herhangi bir yanlış anlama nüks ile sonuçlanabilir veya aksine, başlangıçtaki hastalık uzanımının yetersiz tanımlanmasını kompanse etmek için daha fazla hacim tedavi edilirse, gereksiz yan etkiler ortaya çıkabilir.

Vajen kanseri olan hastalarda tedavi planlamasının önemli bir parçası seri klinik muayenelerdir. Mukoza tutulumunun başlangıçtaki uzanımı, büyük kitle halindeki intravajinal tümör nedeni ile gizlenmiş olabilir. Ancak, sıklıkla tedavinin 3. ya da 4. haftasında, tümör gerilemeye başladıktan sonra, görünür hale gelmektedir. Ek doz planlanırken, hemen hemen tüm hastalara 40Gy pelvik tedavi sonrası detaylı bir yeniden değerlendirme yapılmalıdır **(O.S. 11.2-11.10)**. Bazı vakalarda, hastalık uzanımının doğru değerlendirilmesi için fizik muayene yeterlidir. Ancak, rezidiv hastalığın uzanımı için herhangi bir şüphe olduğunda, MRG tekrarı faydalı olabilir.

Radyoterapinin hedefi, primer bölgedeki gros hastalığı ve tutulmuş olan nodları ve lokal hastalık kontrolünü bozmadan normal dokulara verilen dozu minimalize ederek, tutulu olmayan nodal ve paravajinal alanlardaki mikroskopik hastalığı ortadan kaldırmaktır. Lokal kontrol olasılığı ile komplikasyon olasılığı arasındaki dengeyi sağlamak için, tedavinin tek başına ERT ya da ERT ile kombine intarkaviter veya interstisyel brakiterapi ile mi yapılacağına karar verilmelidir.

Pelvik Tedavinin Başlangıç Fazının Planlaması

İnvaziv hastalığı olan hastalarda, başlangıçta ERT önerilmektedir. Genel olarak, vajen ve paravajinal dokular, büyük hastalığın bulunduğu yerlerin en az 3 cm distaline kadar tedavi edilmelidir. Bulki haldeki lezyonlarda; vajendeki GTV, internal hedef volüme (ITV) 50 Gy doz verirken, pelvik CTV'nin kalanına 25 fraksiyonda 45 Gy verebilmek için, vajene küçük bir eşzamanlı ek doz uygulanabilir **(O.S. 11.2, 11.3, 11.5, 11.6, 11.9 ve 11.10)**. Ancak, eğer brakiterapi planlandıysa, vajene verilen eksternal doz seyrek olarak 50 Gy'yi geçmektedir.

Aşağıda Bölüm 5'te de tartışıldığı gibi, başlangıçtaki nodal tedavi hacmi, vajinadaki tutulum bölgelerine ve kitle halinde lenf nodunun varlığı ya da yokluğuna göre belir-

lenmektedir. Risk altında bulunan ve büyük tutulum olmayan nodlara önerilen doz, 24-25 fraksiyonda 43-45 Gy'dir. Yoğun halde tutulan nodlar arasındaki ya da hemen çevresindeki dokular daha yüksek dozlar ile tedavi edilebilir **(O.S. 11.2)**. Kitle halinde tutulan nodlar genellikle en az 60 Gy ile tedavi edilmektedir. Ancak, büyük nodlar, özellikle kritik yapılara yakın olmayanlar, daha yüksek dozlarla tedavi edilebilir.

Standart konformal eksternal ışınlama tekniklerini kullanarak mükemmel sonuçlar elde edilebilir. Ancak, IMRT, vajen kanserlerinin tedavisinde bazı avantajlara sahiptir:

- IMRT, daha önce histerektomi, geçiren hastalarda, barsakla dolmuş olan pelvik bölgenin merkezine verilen dozu azaltır.
- Distal lezyonlarda, inguinal nod tedavisinin femur başını daha iyi korunarak yapılmasını sağlar.
- Eğer ek doz ERT ile verilecekse, IMRT, standart dört-alan konformal tekniklerine göre daha konformal plan sağlayarak kritik dokuların yanlardan daha az yüksek doz almasını sağlamaktadır.
- IMRT, ek doz entegrasyonunu sağlayarak böylece toplam tedavi süresini kısaltmaktadır. Ancak, fraksiyon başına yüksek dozlarla, terapötik kazanç penceresinin kısıtlanmasına engel olunmalıdır.

IMRT'nin vajen kanserlerinde çok yaralı bir teknik olmasına rağmen, Bölüm 6'da da tartışıldığı gibi; setup hataları ve internal organ hareketlerini çözebilecek yeterli emniyet payı sağlanabilmesi için büyük çaba sarfedilmelidir.

Barsağı ve diğer klinik yapıları deplase eden büyük tümöre sahip hastalarda, 3. haftada alınan tekrar görüntüleri anlamlı tümör küçülmesi gösterebilir. İnfiltre olmuş yapılar hedef içinde tutulmasına rağmen, belirgin tümör regresyonu ve buna bağlı deplase normal dokuların yer değiştirdiği bazı vakalarda, normal dokuların korunması (özellikle barsak) amacıyla GTV-ITV yeniden gözden geçirilmelidir.

Kural olarak, vajen kanserlerinin definitif tedavisinde, sterotaktik beden radyoterapisi (SBRT) kontraendikedir. Çünkü, vajen ile çevreleyen kritik dokular arasında bulunan yakın ilişki, marjinal nüks riskini almadan duyarlı yapıların korunmasına engel olmaktadır.

Bazı yazarlar, seçilmiş evre I kanserlerde, sadece brakiterapi ile tedaviyi önermektedirler. Ancak, Frank ve ark.[1]'nın serisinde, sadece brakiterapi ile tedavi edilen küçük, yüzeyel evre I kanserli dokuz hastanın üçünde vajende ya da paravajinal bölgede nüks ortaya çıkmıştır. Sayıları az olan bu grup hastalarda, gidişleri iyi beklenmesine rağmen, bildirilen nüks sayısı çok yüksektir. Aksine, evre I ya da evre II hastalıkta toplam vajen nüks oranı sadece %9'dur. Bu nedenle, çok erken evre I hastalığı bulunanlarda bile başlangıç ERT önerilmektedir. Bazı çok erken vakalarda küçültülmüş alanlar da kullanılabilmektedir **(O.S. 11.1)**.

Gros hastalığa ERT ya da Brakiterapi ile ek doz uygulaması

Gros hastalığa ek doz verme yöntemleri Bölüm 6'da tartışılmıştır.

Primer hastalığa ek doz vermek için ERT ya da brakiterapi seçimi, tedavi öncesi ve tedavi sırasındaki fizik muayene ve görüntüleme bulgularının dikkatli bir şekilde analizine bağlıdır. Brakiterapi kaynaklarının tedavi hedefindeki yeri sabit olduğundan, planlanmış hedef volüm PTV için ya çok küçük emniyet sınırı gerekmekte ya da hiç gerekmemektedir. Ayrıca, kaynaklara olan uzaklık artıkça, radyasyon dozu hızla düşmektedir. Bu durum, özellikle uzanımı çok iyi tanımlanmış küçük ve yüzeyel lezyonlarda **(O.S. 11.1-11.5)** çok avantajlı olabilir. Bu çeşit küçük ve ayrık lezyonlarda, ERT yerine brakiterapi kullanılarak, normal dokular korunarak daha yüksek dozlar verilebilir (Bölüm 8).

Ancak, brakiterapideki derin doz düşüşü ve heterojen doz dağılımı; hedefin bir kısmına daha az doz verilmesine ya da radyasyon kaynağının yakınındaki kritik yapılara aşırı doz verilmesine yol açarsa, bu tekniği dezavantajlı bir hale getirebilir. Genel olarak, geniş bir hacime tedavi gerektiğinde, özellikle de tümör yoğun bir şekilde kritik dokuları tutuyorsa (örneğin, rektovajinal ya da vezikovajinal septum); ERT, brakiterapiye göre, daha geniş ve daha homojen bir doz dağılımı sağlamaktadır **(O.S. 11.8-11.10)**. Bu nedenle de, çok büyük ve yaygın bir şekilde infiltrasyon gösteren ya da sınırları tam olarak tanımlanamayan tümörlerde ve özellikle de pelvis yapılarına fikse olanlarda sıklıkla eksternal ışınlama teknikleri tercih edilmektedir. Bu durumlarda, homojen doz dağılımı, ERT'nin dezavantajlarına göre daha ağır basmaktadır. Günlük görüntüleme ve IMRT ile, tedavi daha konformaldir ve PTV sınırları azaltılabilir (ama ortadan kaldırılamaz). Bu da, ERT'ye ek bir avantaj sağlamaktadır.

Sonuçta, küçük tümörlere daha yüksek dozda radyasyon verilebilmektedir ve bazı büyük tek merkezli serilerde[1] bildirildiği üzere evre I ve II tümörlerde gözlenen lokal nüks oranları oldukça düşüktür. Büyük tümörler, daha düşük doz hacminde implantlar ya da dıştan ışınlamayla verilecek ek dozlar gerektirmesine rağmen, daha fazla oranda lokal nüks gösterme eğilimindedirler. Ancak, eşzamanlı kemoterapinin, ileri görüntüleme yöntemlerinin ya da IMRT'nin kullanılmasından önce bile, Frank ve ark.[1] vajende evre III ya da IVA hastalık bulunan ve çoğu brakiterapi almayan hastalarda vajinal kontrol oranlarının %83 olduğunu bildirmişlerdir.

TÜMÖR LOKASYONUNA GÖRE TEDAVİ YAKLAŞIMLARI

Vajen Apeksini Tutan Kanserler

Proksimal vajen kanserlerinin en az %75'i daha önce histerektomi geçiren kadınlarda görülmektedir. Bunun için birkaç açıklama bulunmaktadır. Eğer uterus hala yerindeyse, bazı proksimal kanserler, saptanmadan önce serviksi tutmakta ve

böylece serviks kanseri olarak tanımlanmaktadır. Ayrıca, servikal intraepitelyal neoplazi (CIN) ya da vajinal intraepitelyal neoplazi (VAIN) tedavisi nedeni ile histerektomi geçiren hastalar, daha sonra invaziv vajen kanseri gelişmesi açısından artmış riske sahiptirler.

VAIN için uygulanan lazer ablasyonu ve diğer tedaviler, mukoza hasarlarına yol açabilir. Bu hasarlar, vajen duvarlarının yapışmasına ve vajende anlamlı oranda kısalma oluşmasına yol açabilir. Sonuçta, klinik olarak saptanan vajen apeksi, anatomik olarak orta ya da distal vajen olarak algılanabilir. Bu durum, tedavi planında olası rejyonel yayılım yollarının belirlenmesinde önemli olabilir. Skar dokusu da erken evrede gelişen invaziv lezyonları saptamayı zorlaştırabilir. Hasta yakın takipte de olsa, lezyon oldukça ileri hale gelene kadar gözden kaçabilir **(O.S. 11.2)**. Bu da hasta ile hekim arasında ciddi sorunlar yaratabilir.

Rejyonel Tedavi

Apikal kanserlerde, nodal hedef hacim, genellikle serviks kanserindekine benzerdir ve internal ve eksternal iliak nodların kapsanmasını gerektirmektedir (Tablo 5.1). Küçük ve oldukça yüzeyel kanserlerde, destekleyen veriler sınırlı[1] olmasına rağmen primer hedefi ve distal nodları içerecek daha küçük bir alan yeterli olabilir. Eğer posterior vajende, uterosakral ligamanlarda ya da cul-de-sac'da infiltrasyon varsa; presakral ve hatta perirektal nodlar risk altında olabilir **(O.S. 11.6)**. Distal tutulumun uzanımına ve vajenin kısalma derecesine bağlı olarak, inguinal nodlar da metatstatik yayılım riski altında olabilir.

Pirmer Lezyonun Tedavisi

Apikal kanserler; yüzeyel granüler lezyonlar ya da mukozal plaklar halinde, primer egzofitik çıkıntılar halinde ya da vajen dokularını penetre eden infiltran tümörler halinde ortaya çıkabilirler.

Başlangıç hedef hacmi, tüm vakalarda, vajeni ve apekse kadar en az 1 ila 2 cm proksimal paravajinal dokuları ve en distaldeki hastalık kitlesinin 3 cm ilerisini kapsamalıdır. Apekse yerleştirilen referans işaretleyiciler hedef hacmin proksimal uzanımını belirlemeye yardımcı olabilir. Ancak, yukarıda açıklanan nedenlerden ötürü; üst vajen yapıştıysa, CTV'ye ek bir proksimal sınır eklenebilir **(O.S. 11.1)**. İnternal organ hareketleri üst vajenin lokasyonunda 2 ila 3 cm kaymaya neden olabilir ve buna tedavi planlamasında dikkat edilmelidir **(O.S. 11.1-11.7 ve O.S. 11.10)**. Vajinal ITV dizaynı için ek tartışmaları Bölüm 5'te bulabilirsiniz.

ERT'ye karşı brakiterapinin ve brakiterapinin tipinin uygulanma kararı hastalığın başlangıçtaki yayılımına ve yanıtın derecesine bağlıdır:

- Apekste sınırlı küçük lezyonlarda, başlangıçtaki 20-25 fraksiyondaki 40-45 Gy dozdan sonra, santral kanalı olan kubbeli bir silindir kullanılarak intrakaviter brakiterapi uygulanmaktadır **(O.S. 11.1)**.Vajen yüzeyine tanımlanan EqD2 40 ila 45 Gy'lik doz, %95'ten fazla lokal kontrol oranı sağlamak için yeterlidir.
- Başlangıçta uygulanan kemoradyoterapiye iyi yanıt veren egzofitik lezyonlar, ayrıca, eğer rezidiv hastalık 4 ila 5 mm kalınlıktan küçükse, sadece intrakaviter brakiterapi ile tedavi edilebilir **(O.S. 11.2)**. Eğer fizik muayene bulguları ile ilgili herhangi bir şüphe varsa ya da apikal anatomideki düzensizlikler mukozayı intrakaviter aplikatörden uzaklaştırıyorsa; silindir yerindeyken yüksek kaliteli bir görüntüleme uygulanarak (tercihan MRG), hedef hacmin en derin kısmının (45 ila 50 Gy ERT'yi içeren) en az 70 Gy aldığı netleştirilmelidir. Vajen yüzeyine verilen doz toplam 90 ila 95 Gy EqD2'yi geçmemelidir **(O.S. 11.1)**. Eğer vajen duvarlarına lokalize uzanım varsa, bunları tedavi etmek için, brakiterapiye periferik kanallar ya da interstisyel iğneler eklenebilir **(O.S. 11.2)**. Doz sınırlamaları, doz hızı ve high-dose rate (HDR) hakkında daha fazla bilgi için Bölüm 8'e bakınız.
- Eğer, 40 Gy ERT sonrası apikal hastalığın kalınlığı 4 ila 5 mm'yi aşarsa, interstisyel ya da ERT ile ek doz verilmesi için hazırlıklar yapılmalıdır. Vajen apeksine interstisyel implantasyon uygulaması iğneleri sabitleştirmek için bir kalıbın yerleştirilmesini gerektirmektedir ve işlem üste gelen barsaklara, yakındaki mesane ve rektuma aşırı doz verilmesini önlemek amacıyla laparoskopik olarak ve ya direkt görüntüleme kılavuzluğunda uygulanmalıdır. Birkaç araştırıcı bu yaklaşımla iyi sonuçlar bildirmiştir.[13] MD Anderson'da, başlangıçtaki ERT'ye kötü yanıt veren apikal lezyonların tedavisinde, interstisyel kalıplar arada sırada kullanılmaktadır. Ancak, bir kural olarak; bu çeşit lezyonlara, günlük görüntü kılavuzluğunda iç organ hareketlerinin çok iyi monitorizasyonu ve IMRT ile doz artırımı yapmayı tercih etmekteyiz.
- Eğer hastaya vajen kanseri tanısı konulmadan önce basit histerektomi uygulandıysa, uterusun kardinal ligamanı (vajen apeksine yapışık olarak kalmaktadır), vajen apeksinden pelvik duvara doğru olan süperolateral yayılımın yolu olabilir **(O.S. 1.8)**. Kardinal ya da uterosakral ligamanları kitle halinde tutan tümörlerde, dikkatlice planlanmış IMRT tekniği ile genellikle, toplam dozu 64 ila 68Gy'ye çıkartacak şekilde ek doz önerilmektedir.

Tüm bu tedavilerin vajende bir miktar kısalma yapması beklenebilir. Bunun miktarı ve cinsel fonksiyona olan etkisi; ERT ve brakiterapi ile distal vajinaya verilen doz kadar hastanın yaşına, hormonal durumuna ve diğer faktörlere de bağlıdır.

Lateral Duvarları Tutan Kanserler

Rejyonel Tedavi

Tedavi, eksternal ve internal iliak nodları içermelidir. Eğer vajenin distal üçte biri infiltre olduysa, CTV, en azından medial inguinal lenf nodlarını içermelidir **(O.S. 11.4)**.

Primer Lezyonun Tedavisi

Lateralize lezyonlarda, başlangıç GTV'yi doğru bir şekilde tanımlayıp kaydetmek özellikle önemlidir. Bunu da, ideal olarak, genel anestezi altında muayene sırasında referans işa-

retleyicileri yerleştirerek yapmak gerekmektedir **(O.S. 11.4 ve 11.5)**. Başlangıçta, vajinal ITV, proksimal olarak apeksten uzanarak en azından en distaldeki hastalık kütlesinin ötesindeki mukozanın en az 3 cm'sini içermelidir. Eğer tümör vajenin distal üçte birine yaklaşırsa, hasta, vulva derisindeki reaksiyonu azaltabilmek için kurbağa bacağı pozisyonunda tedavi edilmelidir (Bölüm 4). Başlangıçta verilen 45 ila 50 Gy ERT genellikle egzofitik hastalığı düzleştirmekte ve vajen mukozası tutulumu olmayan çoğu vakada yeterli tedavi olmaktadır.

İdeal olan ek doz tekniği, hastalığın başlangıçtaki bölgelerini mükemmel bir şekilde kaplarken, tutulum olmayan vajen bölgelerinin fazladan tedavi edilmesini engellemelidir. Tek santral kanallı silindir kullanarak uygulanan intrakaviter teknikler, vajenin tüm çevresi ve uzunluğunun çoğu hedefle aynı dozu aldığı için lateralize orta vajina lezyonlarına uygun değildir. Eğer brakiterapi tek kanal ile verilirse, primer lezyonun tedavisi, her zaman için ciddi vajinal daralma yaratacaktır. Periferal kanalları olan silindirler çok yüzeyel lezyonları tedavi etmek için kullanılabilir **(O.S. 11.2)**. Ancak kaynaklar ile vajen mukozası arasındaki kısa mesafe bu yaklaşımı daha derin, penetran lezyonlarda daha az yararlı hale getirmektedir.

Lateral duvar lezyonları, özellikle, serbest el tekniğini kullanılarak yapılan interstisyel brakiterapi ile tedaviye daha uygundur **(O.S. 11.4 ve 11.5)**. Bu yaklaşımla; iğneler doğrudan palpasyonla pozisyonlandırılmakta ve kaynaklar, tümör, vajen mukozası ve rektum arasındaki ilişki optimal şekilde kontrol edilmektedir. İnterstisyel iğneler sıklıkla vajinal silindirle kombine edilmektedir. Bazı vakalarda, tümöre daha homojen doz vermek ve özellikle posterior sınırdaki yüzeyel hastalığı tedavi etmek için silindir içindeki periferik kanallar kullanılmaktadır **(O.S. 11.5)**.

Bazı klinisyenlerin interstisyel kalıpları kullanmayı tercih etmelerine rağmen, sabit bir obturator çapı (çoğu vajen için çok dar) olması ve iğne batırılması sırasında lezyonun palpe edilememesi bu tekniğin rölatif dezavantajlarındandır. İntestisyel teknikler ve vajinal interstisyel brakiterapideki doz hızları için Bölüm 8'e bakabilirsiniz.

Periüretral Kanserler

Rejyonel Tedavi

Primer hedef hacim, en azından internal ve eksternal iliak nodları ve distal lokalizasyon nedeni ile de inguinal nodları içermektedir.

Primer Lezyonun Tedavisi

Genellikle en azından anterior perineyi tedavi etmek gerekli olduğu için, hastalar açık bacak pozisyonunda tedaviye alınarak lokal deri reaksiyonları en aza indirilebilir. Proksimaldeki hastalığın yeterli emniyet sınırıyla tedavi edilebilmesi için çoğu vakada, başlangıç hedef hacmine tüm vajen girmektedir.

Bu lokasyondaki tümörün birkaç sabit özelliği ek doz tekniği seçimini etkilemektedir:

- Distal lokasyonu nedeni ile ve periüretral sulkustaki derin invajinasyonlar nedeni ile (**Şekil 5.1a**) mukoza vajinal silindirin yüzeyinden uzaklaşmakta, bu lokasyondaki tümörler tek başına intrakaviter brakiterapi ile tedavi için uygun olmamaktadır.
- Periüretral bölgeyi tutan tümörler oldukça immobil olma eğilimindedirler ve mesane ve rektum dolumundaki değişikliklere bağlı olarak lokasyonlarında göreceli küçük değişiklikler gözlenmektedir.
- Bu lokasyondaki tümörler bazen üretra obstrüksiyonuna neden olmaktadırlar **(O.S. 11.9)**. Tümör infiltrasyonuna bağlı ya da tedavi ile ilgili üretra-vajen septumuna ya da üretral sfinktere verilen hasar, fistül ve ya inkontinansa yol açabilmektedir.

Oldukça küçük periüretral tümörlere ve lateral duvardan yayılarak periüretrayı tutan tümörlere insterstisyel brakiterapi ile etkin bir şekilde doz artırımı yapılabilir **(O.S. 11.3)**. İleri görüntüleme yöntemlerinin keşfinden önce, bu bölgeye başarılı bir şekilde interstisyel implantları yerleştirebilmemize karşın; özellikle sulkus içindeki derin yerleşimli ve insterstisyel iğnelerle erişilmesi güç olan bölgelerin de yeteri kadar kapsandığından emin olmak için MRG kılavuzluğunun kullanılması şiddetle önerilmektedir. Üretranın 65 ila 70 Gy dozları tolere edebilmesine rağmen, brakiterapi sırasında, üretranın bazı bölgelerinin çok daha yüksek dozları alacağı heterojenitelerden sakınmak için çok dikkatli olunmalıdır. Volümetrik doz kılavuzları için Bölüm 8'e bakılabilir.

Serbest el tekniği; iğneler, üretra ve vajen mukozası arasındaki ilişkinin mükemmel bir şekilde kontrolüne izin vermektedir. Biz, bu bölgedeki tümörlerin tedavisinde, kalıpların yeterince uyumlu olmadığını fark ettik. Özellikle, periüretral sulkusun eğimi –ki vajen duvarlarındakinden daha diktir- template iğnelerinin paralel düzenlenmesine uygun olmayabilir. Ayrıca, templatelerde sabit iğne aralıklarının bulunması, iğneler ile üretra arasındaki ilişkinin kontrolünü doğrudan palpasyonla uygulanan serbest el tekniğine göre güçleştirmektedir.

Bizim görüşümüze göre, periüretral boşlukları, vajeni ve paravajeni yoğun bir şekilde tutan büyük tümörler; büyük hacim implantlarından çok, IMRT ile daha etkili bir şekilde tedavi edilmektedirler **(O.S. 11.9)**. Bu konu tartışmalı olmakla birlikte, bu vakalar için IMRT'nin; daha homojen doz dağılımına sahip olduğuna ve tümörü daha iyi kapsadığına ve hedef hacim içinde olması gereken üretra ve mesane boynu gibi kritik yapılardaki heterojeniteyi en aza indirdiğine inanmaktayız. Çünkü, bu kanserler genellikle fikse olduğundan iç organ hareketleri de azdır ve bu nedenle daha az emniyet sınırı gerektirmektedir. Ancak buna karşın, mikroskobik infiltrasyon için risk altındaki hacimleri gözden kaçırmamak için çok dikkatli olunmalı ve set-up belirsizliklerini karşılayabilmek için yeterli bir PTV payı eklenmelidir.

Posterior Vajen Duvarını Tutan Tümörler

Rejyonel Tedavi

Eksternal ve internal iliak nodlara ek olarak, presakral ve perirektal nodlar da özellikle tümör invazyonu için risk altındadır ve hedef tedavi hacmi içine alınmalıdır.

Primer Lezyonun Tedavisi

ERT sırasında kalınlığı 4 ila 5 mm'nin altına inen yüzeyel kanserlere, egzofitik lezyonlara ve posterior vajene yüzeyel uzanan tümörlere genellikle intrakaviter terapi ile ek doz verilebilmektedir. Ancak, hedeflerin yeterli bir şekilde kapsanabilmesi için görüntü kılavuzluğu şiddetle önerilmektedir **(O.S. 11.6)**. Başlangıçta referans işaretleyicilerin yerleştirilmesi, konformal terapiye kılavuzluk yapmakta ve rektuma gereksiz yüksek doz tedavi verilmesini engellemektedir. Rektuma büyük fraksiyonel dozların verilmesini engellemek için; düşük doz hızlı (LDR), pulse doz hızlı (PDR) ya da yüksek doz hızlı (HDR) teknikler önerilmektedir.

Posterior vajenin 1 ila 2 cm distalini tutan lezyonlar, eğer perine yeterince kalınsa interstisyel implantlarla tedavi edilebilir **(O.S. 11.4)**. Genel olarak, iğnelerin arasındaki ve vajinal ve anal mukoza arasındaki doku kalınlığı iğneler arasında yeterli desteği sağlayacak şekilde 4 ila 5 mm arasında olmalıdır. Bazı kadınlarda, özellikle doğuma bağlı dördüncü derecede açılma hikayesi bulunanlarda, distal vajende bile iğneleri yerleştiremiyecek kadar yetersiz perine dokusu bulunmaktadır.

Yoğun bir şekilde rektovajinal septumu tutan tümörlerde tedavi uygulamalarıyla ilgili zorluklar ortaya çıkmaktadır. Vajen yüzeyinden 4 ila 5 mm ileriye penetre olan hedef volümler; vajinal mukozaya kabul edilemez derecede yüksek doz verilmedikçe, intrakaviter tedaviyle genellikle yeterince kapsanamamaktadır. Bu bölgede yaygın tutulumu olan hastalar, rektovajinal septum hasarı nedeniyle, zaten fistül açısından büyük risk taşımaktadırlar. İnsterstisyel brakiterapinin lokal heterojenitesi ve bu hassas dokuya iğnelerin yerleştirilmesinden doğan hasar bu riski arttırmaktadır. Çoğu vakada, bu bölgedeki insterstisyel implantlar tümöre mimimum dozdan çok rektuma daha yüksek maksimum doz verilmesine neden olduğundan, tercih edilebilir bir bir terapötik kazanç getirmemektedir.

Bu nedenlerden dolayı, biz, 40 ila 50 Gy'den sonra yaygın rezidiv hastalık kalan bu bölgedeki tümörlerde, tercihan IMRT tekniği ile, sadece ERT kullanılmasını desteklemekteyiz. Tipik olarak, hedefe planlanan toplam doz, hedefin boyutuna bağlı olarak, 64 ile 68 Gy arasındadır.

Tüm Vajeni ya da Yakın Kritik Dokuları Tutan Yaygın Tümörler

Rejyonel Tedavi

Tanımlanmış olan tüm rejyonel lenfatik tedavi prensipleri bu kanserlere uygulanabilir.

Primer Lezyonun Tedavisi

Yukarıda açıklanan sebeplerden dolayı, biz, masif tümörlerin tedavisinde IMRT kullanımını desteklemekteyiz **(O.S. 11.8-11.10)**. Genel olarak, kritik yapıları tutan büyük hacimlerin tedavisinde; ERT, interstisyel brakiterapiye oranla daha homojen dağılım sağlamaktadır. Genelde, fraksiyon büyüklüğünün fraksiyon başına >2 ila 2.2 Gy olmasından kaçınılmalıdır ve eğer hedef içinde kritik dokular varsa, hafif bir hipofraksinasyon bile ihtiyatlı bir şekilde kullanılmalıdır. Kritik dokular hedef hacimden güvenli bir şekilde çıkarılamadığından bu gibi yoğun tutulum olan ve ya herhangi başka bir vajen kanserinde SBRT önerilmemektedir.

Kaynaklar

1. Frank SJ, Jhingran A, Levenback C, et al. Definitive radiation therapy for squamous cell carcinoma of the vagina. *Int J Radiat Oncol Biol Phys.* 2005;62:138–147.
2. Smith EK, White MC, Weir HK, et al. Higher incidence of clear cell adenocarcinoma of the cervix and vagina among women born between 1947 and 1971 in the United States. *Cancer Causes Control.* 2012;23:207–211.
3. Waggoner SE, Mittendorf R, Biney N, et al. Influence of in utero diethylstilbestrol exposure on the prognosis and biologic behavior of vaginal clear-cell adenocarcinoma. *Gynecol Oncol.* 1994; 55:238–244.
4. Frank SJ, Deavers MT, Jhingran A, et al. Primary adenocarcinoma of the vagina not associated with diethylstilbestrol (DES) exposure. *Gynecol Oncol.* 2007;105:470–474.
5. Hacker NF, Eifel PJ, van der Velden J. Cancer of the vagina. *Int J Gynaecol Obstet.* 2012;119(suppl 2):S97–S99.
6. Kirkbride P, Fyles A, Rawlings GA, et al. Carcinoma of the vagina—experience at the Princess Margaret Hospital (1974– 1989). *Gynecol Oncol.* 1995;56:435–443.
7. Al Kurdi M, Monagham JM. Thirty-two years experience in management of primary tumors of the vagina. *Br J Obstet Gynaecol.* 1981;88:1145–1150.
8. Stock RG, Chen ASJ, Seski J. A 30-year experience in the management of primary carcinoma of the vagina: analysis of prognostic factors and treatment modalities. *Gynecol Oncol.* 1995;56:45–52.
9. Hacker NF. Vaginal cancer. In: Berek JS, Hacker NF, eds. *Gynecologic Oncology*. Philadelphia, PA: Wolters Kluwer/ Lippincott Williams & Wilkins; 2010:576–592.
10. Rajagopalan MS, Xu KM, Lin JF, et al. Adoption and impact of concurrent chemoradiation therapy for vaginal cancer: A National Cancer Data Base (NCDB) study. *Gynecol Oncol.* 2014;135: 495–502.
11. Miyamoto DT, Viswanathan AN. Concurrent chemoradiation for vaginal cancer. *PLoS One.* 2013;8:e65048.
12. Ghia AJ, Gonzalez VJ, Tward JD, et al. Primary vaginal cancer and chemoradiotherapy: a patterns-of-care analysis. *Int J Gynecol Cancer.* 2011;21:378–384.
13. Viswanathan AN, Szymonifka J, Tempany-Afdhal CM, et al. A prospective trial of real-time magnetic resonance-guided catheter placement in interstitial gynecologic brachytherapy. *Brachytherapy.* 2013;12:240–247.

Olgu Sunumları

Bu bölümdeki olgu çalışmaları, çok çeşitli vajen kanseri prezantasyonlarını ve çeşitli tedavi seçeneklerinin arkasındaki mantığı göstermek için seçilmiştir. Özellikle rejyonel hedef hacmin seçimi ve intrakaviter, interstisyel ya da dıştan ışınlamayla ek doz verilmesi tekniklerinin seçimindeki mantık üzerinde durulmuştur. Tartışmalar, aynı zamanda, tedavinin başlanmasından önce, ileri düzeyde planlamanın ve mukozal tümör yayılımının dikkatli saptanmasının önemi üzerinde durmaktadır. Eksternal ışınlama ve brakiterapi teknikleri ile ilgili ek tartışmalar Bölüm 6 ve Bölüm 8'de bulunmaktadır.

Bölüm 11'deki Olgu Sunumlarının Listesi

O.S. 11.1. Vajen apeksinin yüzeyel evre I skuamöz kanseri

O.S. 11.2. Yaygın lenf nodu tutulumu ile birlikte üst vajenin evre II skuamöz karsinomu

O.S. 11.3. Distal anterior ve lateral vajenin evre II adenokarsinomu

O.S. 11.4. Lateral ve posterior duvarın evre II skuamöz karsinomu

O.S. 11.5. Distal lateral vajenin evre II kanseri

O.S. 11.6. Rektovajinal septumu tutan evre II kanser

O.S. 11.7. Başlangıç pelvik radyoterapisine inkomplet yanıt verdikten sonra gönderilen evre III vajen kanseri

O.S. 11.8. Vajen apeksinin evre III skuamöz karsinomu

O.S. 11.9. Üretral obstrüksiyon ile prezante olan vajenin lokal olarak yaygın kanseri

O.S. 11.10. Vajenin evre IVA skuamöz karsinomu

Olgu Sunumlarında Kullanılan Kısaltmalar

AP	Anterior–posterior
CIN	Servikal intraepitelyal neoplazi
CTV	Klinik hedef volüm
CI	Common iliak
BT	Bilgisayarlı tomografi
D_{2cc}	En yüksek dozu alan 2 cc'nin minimim dozu
D_{90}	Hedef hacmin %90'ı tarafından alınan doz
ERT	Eksternal radyoterapi
EI	Eksternal iliak
EqD2	2Gy/ fraksiyonda eşdeğer doz
AAM	Anestezi altında muayene
FIGO	International Federation of Gynecology and Obstetrics (Uluslararası Jinekoloji ve Obstetrik Federasyonu)
FDG	Florodeoksiglukoz
GTV	Kitle hedef volümü
HDR	High doz rate
HR CTV	Yüksek riskli klinik hedef volüm
IGRT	Görüntü kılavuzluğunda radyoterapi
IMRT	Yoğunluk ayarlı radyoterapi
ITV	Internal hedef volüm
KPS	Karnofsky performans statüsü
LEEP	Loop electrocerrahi eksizyon prosedürü
MRG	Manyetik rezonans görüntüleme
HBY	Hastalık bulgusu yok
PET	Pozitron emisyon tomografisi
PA	Posterior–anterior
PDR	Pulse doz rate
PA	Paraaortik
VAIN	Vajinal intraepitelyal neoplazi

O.S. 11.1 • Vajen Apeksinin Yüzeyel Evre I Skuamöz Kanseri

Hikaye: Displazi nedeni ile histerektomi ve VAIN için lazer tedavisi hikayesi olan 80 yaşında bir kadın. Yakın zamanda başlayan postmenopozal kanama ve disparenüya tarifliyor. Sol kalça replasmanı, pace maker ile tedavi edilen atriyal fibrillasyon, tedavi edilmiş meme kanseri ve yakın zamanda başlayan diyabetes mellitus hikayesi var.

İnceleme: *Muayene*: Uyanık ve oryante. 2 cm çapında kısalmış vajen, apekste yüzeyel ve hafifçe nodüler lezyon, paravajinal anormal bulgu yok. Lezyonun sınırlarına referans işaretleyiciler yerleştirildi. *KPS:*90. *BT*: HBY, ancak çalışma protez nedeni ile suboptimal. *Akciğer grafisi:* HBY. *Biyopsi (vajen):* İnvaziv skuamöz karsinom.

Tedavi Planı: Pelvik radyoterapi ve vajinal brakiterapi. Heterojenite düzeltmesi ile ya da olmaksızın hesaplanan tedavi planlarında; 18-MV fotonlarla, protezin, radyasyon dozunun dağılımına minimal etki yapacağı düşünülmüştür. Dört oblik alanı kullanarak yapılan tedavi planında kalçadan sakınılmakla beraber, bu durum, yüksek doz radyasyon verilen barsak hacmini ciddi oranda arttırabilir.

ERT: Rejyonel nodlar (eksternal ve internal iliaktan CI damarların bifurkasyonuna kadar), vajinal IH ve paravajinal dokular; 18-MV fotonlarla dört alan tekniği kullanılarak, 25 fraksiyonda 45 Gy doz ile tedavi edilmişlerdir (***a-d***).

Brakiterapi Öncesi İnceleme: AMM'de, apekste sadece minimal eritem bulunmakta ve rezidiv hastalık kitlesi saptanmadı.

Brakiterapi: Dar bir vajen, sadece 2 cm'lik çapta kubbeli silindir yerleştirilebilirdi. Distale 2.5 cm'lik bir silindir eklenmiş ve aplikatör vulvaya atılan bir sütür ile sabitlenmiştir. 70 saatte apikal vajen mukozasına toplam 45-48 Gy (***e***) doz verilerek toplam mukoza dozu 90 Gy'ye çıkarılmıştır. 0.5 cm derinlikteki toplam doz 24 Gy'dir (ERT'yi içeren 69 Gy). Tüm radyoterapi 39 gün içinde bitirilmiştir.

Kemoterapi: Verilmedi.

Sonuç: 4.5 yılda, aktif izlemde HBY; aktif ama stres inkontinansı var, periyodik üriner sistem enfeksiyonları ve kabızlık. Hasta radyoterapiden birkaç yıl sonra cinsel olarak aktif kaldı ama tedavinin 3. yılından sonra gelişen ikinci bir kalça kırığı sonrası tüm aktivitelerinde azalma oldu.

Yorum: Bu hasta dört alan tekniği kullanılarak tedavi edildiğinden hedef hacim proksimal vajenin tamamını kapsamaktadır. Ancak, şu da not edilmelidir ki, vajinal ITV, apekse yerleştirilen referans işaretleyicilerin proksimaline birkaç santimetre uzatılmıştır (***d,*** *ok*). VAIN için yapılan ablatif tedavi sonrası, vajen apeksi sıklıkla yapışmaktadır ve bu nedenle muayenedeki apeks, anatomik proksimal vajinanın üçte birinin distalindedir. Yapışan kısımda belirgin tutulum olmasa bile (bu vakada da olduğu gibi), CTV' içinde bulunmalıdır.

Bu hasta PDR brakiterapi ile tedavi edilmiştir. Vajen yüzeyinde ve derininde benzer bir EqD2'ye, vajen yüzeye tanımlanan yedi HDR fraksiyonunda 5 Gy ile ulaşılabilir. Etkin dozda daha dik doz değişimi pahasına fraksiyon başına 5.5 ya da 6 Gy ile ve daha az fraksiyonlar da kullanılabilirdi (bkz Bölüm 8).

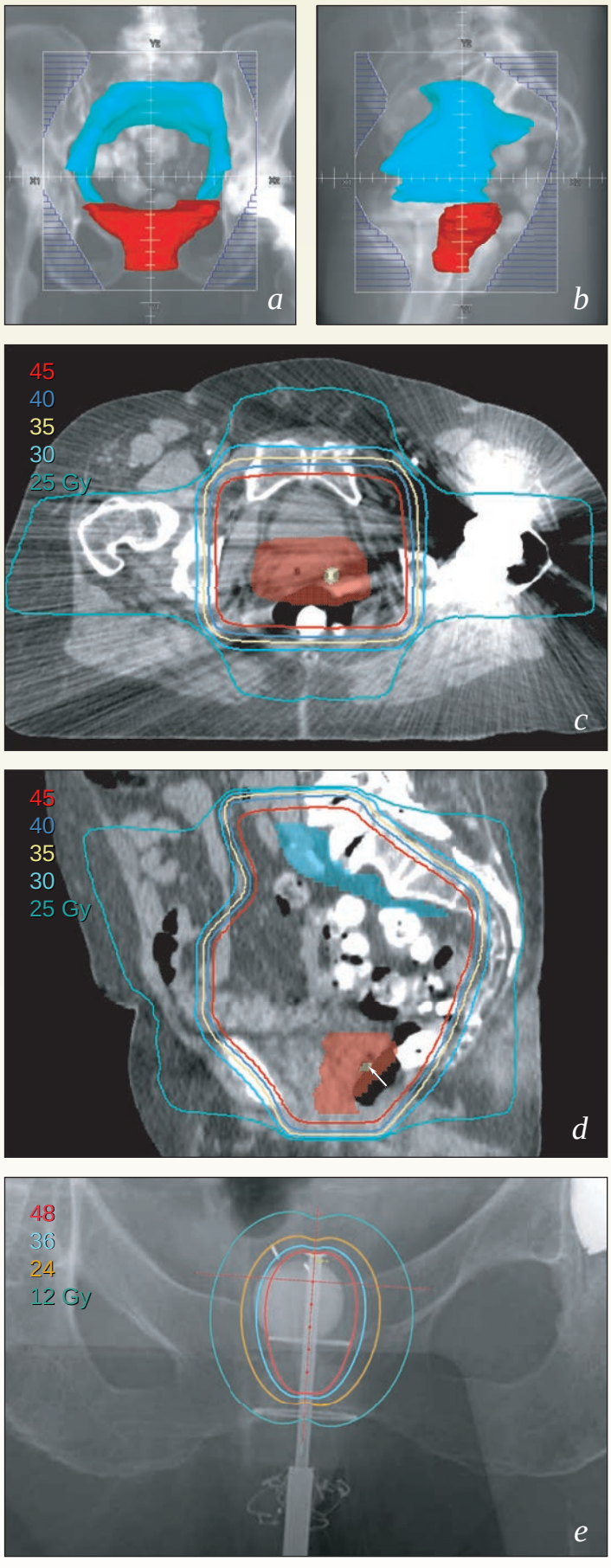

O.S. 11.2 • Yaygın Lenf Nodu Tutulumu ile Birlikte Üst Vajenin Evre II Skuamöz Karsinomu

Hikaye: Servikal displazi nedeni ile histerektomi ve VAIN için lazer tedavisi hikayesi olan 47 yaşında bir kadının rutin Pap testinde yüksek evreli değişiklikler saptanmıştır. Kolposkopide vajen apeksinde bir lezyon gözlenmiştir.

İnceleme: *Muayene (AAM):* Apekste ve proksimal sağ lateral vajende gözlenen 3 × 2 cm'lik kabarık bir lezyon. Referans işaretleyiciler tümörün periferine yerleştirilmiştir. *MRG:* (a,b) Proksimal vajenin sağını ve apeksi tutan (*kırmızı oklar)* 3 × 2.5 × 2 cm lobüle bir kitle. 3.5 cm'ye kadar çıkan yığın halde sağ CI ve EI nodlar (*beyaz oklar)*. *PET-BT*: Primer bölgede, sağ EI ve CI nodlarda ve L2'de küçük bir PA nodda artmış FDG tutulumu. Uzak metastaz yok. *Biyopsi (vajen):* Skuamöz karsinom.

Tedavi Planı: Genişlemiş alanlara kemoradyoterapi; GTV doz artırımlarını planlamadan önce tekrar değerlendirme.

ERT: *Setup:* Supin, üst ve alt özel beşikler ve kollar başın üzerinde.

IMRT (1–25 Fraksiyonlar) (*c*):

Nodal CTV ve vajinal CTV–ITV (+7 mm): 45 Gy

Vajinal GTV–ITV (+7 mm): 50 Gy

Sağ EI ve CI GTV'ler, aradaki yüksek riskli nod bölgesi, ve PA GTV (+7 mm): 50 Gy

Ara İnceleme (40 Gy'de): *Muayene:* Vajendeki lezyonun düzleşmesi ile birlikte >%50 yanıt. *MRG (e):* Sağ EI nod 2.4 × 1.3 cm'ye ve vajen tümörü 1.7 × 0.5 cm'ye düşmüştür.

Brakiterapi: Periferik kanalları olan 3.5 cm çaplı bir silindir kullanılarak uygulanan intrakaviter brakiterapinin rezidiv vajen hastalığını yeteri düzeyde kapsayacağı düşünülmüştür. Ancak, silindir yerindeyken, MRG (***f***) yapılarak yeterli derindeki doz dağılımının yeterli olduğundan emin olmak ve yakın kritik dokulara verilen dozların hesaplanması amaçlanmıştır. Tümörün mukozaya başlangıçtaki uzanımının kapsandığından emin olmak için (referans işaretleyicilerle gösterilen, *oklar **g, h***) BT yapılmıştır.

Sağda santral ve üç periferik kanal kullanarak, apikal ve proksimal sağ lateral vajinal yüzeye 66 saatte toplam 45 Gy doz verilmiştir. HRCTV'ye verilen toplam doz 25-30 Gy'dir. Rezidiv GTV için D_{90} 27.7 Gy'dir. Rektumun D_{2cc}'si 28 Gy'dir (Toplam doz 68 Gy).

IMRT Nodlara Ek doz (*d*):

Revize edilmiş CI, PA GTV (+7 mm): 5 fraksiyonda 10 Gy (toplam doz 60 Gy).

EI nod GTV (+7 mm): 6 fraksiyonda 12 Gy (brakiterapi ile toplam doz 66.6 Gy).

Tüm radyoterapi 48 günde bitirilmiştir.

Kemoterapi: Haftalık sisplatin × 3, nötropeni nedeni ile bırakılmıştır.

Sonuç: 4. ayda, muayene ve PET'de HBY. 18. ayda, aktif izlemde HBY

Yorum: Primer olarak sağ tarafta distal mukozayı kapsayabilmek için, silindir içindeki periferal kanallar kullanılmıştır. Bunlar ayrıca, distal GTV'nin kapsamının derinliğine de katkıda bulunmuşlardır. Ancak, buna karşın vajinal yüzeye orantısız doz artışına sebep olmuşlardır (***h***, *noktalı hat*). Bu nedenle, derin dokulardaki doz artırımı primer olarak santral kanal kullanılarak yapılmıştır.

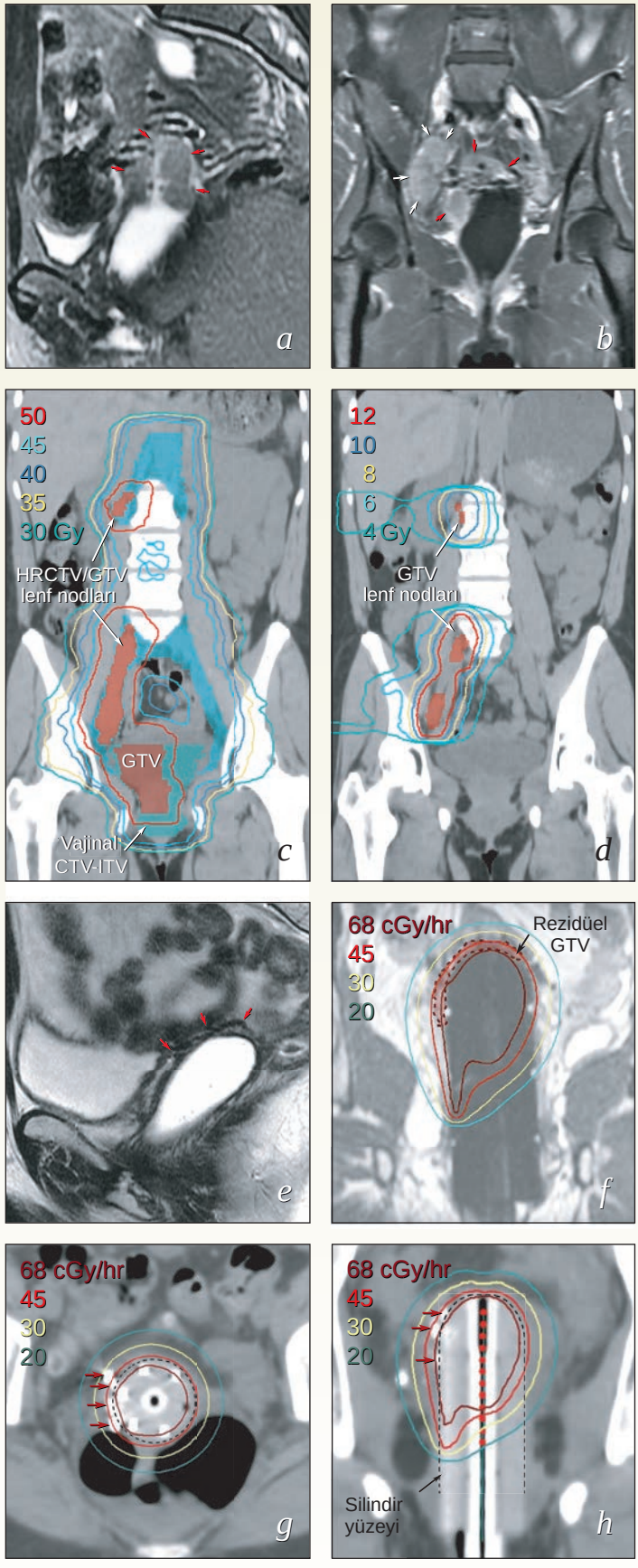

O.S. 11.3 • Distal Anterior ve Lateral Vajenin Evre II Adenokarsinomu

Hikaye: Persistan postpartum metroraji için araştırılan 35 yaşında bir kadın. Endometriyal ablasyon için randevu verilmişken, AAM'de vajende kitle saptanarak iptal edilmiş. Hasta inceleme ve tedavi için gönderildi.

İnceleme: *AAM:* Anterior ve sağ vajenin distal üçte birini tutan 3 × 4 cm kitle. *Sistoskopi:* WNL. *MRG (a):* Sağ ve anterior distal vajen duvarını tutan 3 × 3 × 4 cm kitle. Üretrayı deplase edip bir miktar sarmakta ve levator aniden ayırımının yapılması imkansız (oklar). *PET-BT:* Vajende FDG tutmayan kitle. Anormal nod ya da uzak metastaz yok. *Biyopsi (vajen):* Kötü diferansiye adenokarsinom.

Tedavi Planı: Vajen ve rejyonel nodlara kemoradyoterapi ve tekrar incelemeden sonra IMRT boost ya da brakiterapi.

ERT: *Setup*: Hastaya özel yatakta kurbağa bacağı pozisyonu. Distal vajen tutulumu nedeni ile, CTV içinde inguinal nodlar kadar internal ve eksternal iliak nodlar da bulunmaktadır (orta L5'e kadar). Vajinal CTV-ITV, vajinal apeksin 1 cm üzerinden (dolu mesane taramasında) üretral meatusa kadar uzanmaktadır. IMRT 25 fraksiyonda entegre artırımlarla verilmiştir (***b***):

Inguinal ve İliak Nodal CTV (+7 mm): 45 Gy (1.8 Gy/fraksiyon).

Vajinal GTV ve CTV-ITV (+7 mm): 50 Gy (2.0 Gy/fraksiyon).

Ara İnceleme (20 fraksiyon sonrası): *Muayene*: Mükemmel yanıt; sağ periüretral sulkusta <1 cm rezidiv hastalık; sol sulkusta ve sağ distal vajende yüzeyel düzensizlik.

Hastalığın yayılımı (lateral duvar dahil edilip rektovajinal septum korunarak) ve rezistan histolojik tipi düşünüldüğünde; brakiterapinin en güvenli ve en etkili santral boost metodu olduğu düşünülmektedir. IMRT'ye göre, daha kısa zamanda daha yüksek dozun verilebilmesini sağlamaktadır.

Brakiterapi: Direkt palpasyonla vajinal mukozaya 5 mm derinlikte 10 iğne yerleştirilmiştir (***c***). Periferal kanalları olan 3 cm'lik bir silindir yerleştirilip güvenli hale getirilmiştir (Bölüm 8). Radyoterapi öncesi AAM'de tümör sınırlarına yerleştirilen refernas işaretleyicilerin lokasyonu BT'de saptanıp (***c***, *oklar*) brakiterapi planlaması için MRG'ye taşınmıştır (***c***). Son planda (***d***) başlangıç ve persistan hastalığa (referans işaretleyicilerle gösterilen) 1 cm'lik mukoza sınırı ile 66 saatte 20-24 Gy verilmiştir (GTV'ye verilen toplam doz 70–74 Gy). Rektumda toplam D_{2cc} <60 Gy'dir. *Tüm tedavi 38 günde tamamlanmıştır.*

Kemoterapi: Haftalık sisplatin × 3. Şiddetli ve kontrol edilemeyen bulantı nedeni ile ek sisplatin kesilmiştir. Radyoterapi sonrası 6 kür karboplatin ve paclitaxel verilmiştir.

Sonuç: ERT'nin son haftasında, hafif ishal ile şiddetlenen yama tarzında ıslak deskuamasyon, ağrılı defekasyona yol açmıştır. Bu durum etkili bir şekilde barsak hareketi öncesi fentanil lolipopu ve sonrasında oturma banyosu ile tedavi edilmiştir. 4. ayda, muayenede ve PET-BT'de HBY. Başlangıçtaki disparöniya ve sıcak basmaları hormon tedavisi ile düzelmiştir. 4. yılda, görüntülemede ve muayenede HBY. Gİ ve GÜ semptomlar yok.

Yorum: Vajen adenokarsinomları, skuamöz karsinomlara oranla daha yüksek lokal nüks ve uzak metastaz göstermektedirler. Toplam sağkalım oranları <%50'dir. Agresif histolojik tip nedeni ile ve sadece 3 kür sisplatin aldığından, hastaya adjuvan kemoterapi seçeneği önerilmiştir. Ancak, bu durumda kemoterapinin getireceği fayda ile ilgili bir kanıt olmadığı hastaya detaylıca anlatılmıştır.

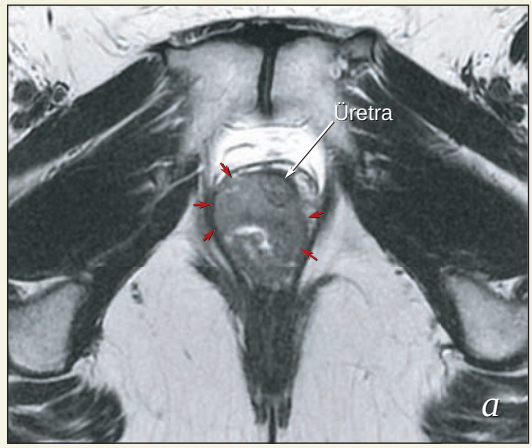

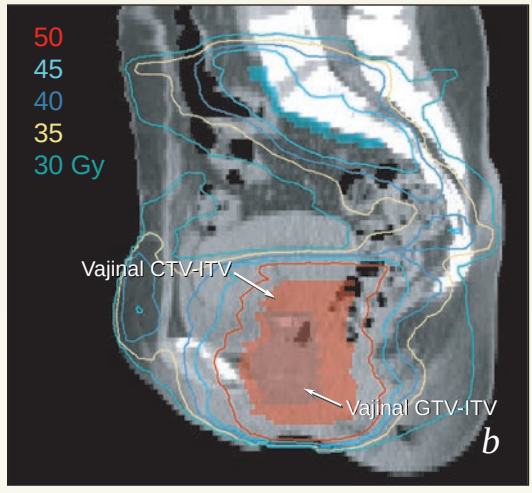

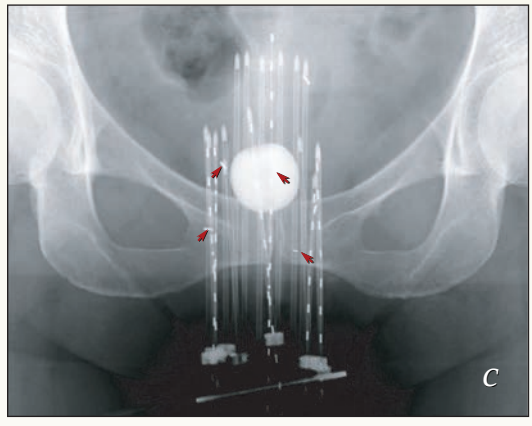

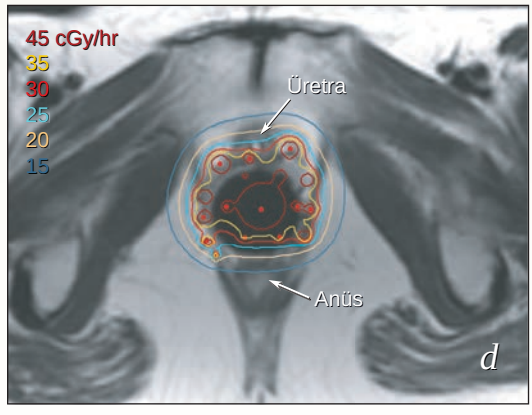

O.S. 11.4 • Lateral ve Posterior Duvarın Evre II Skuamöz Karsinomu

Hikaye: Yaklaşık 3 aydan beri süren vajinal kanaması olan 76 yaşında bir kadın. Benign hastalık nedeni ile uzun süre önce histerektomi hikayesi mevcut. Özgeçmişinde diabetes mellitus ve lomber fiksasyon yapılan bir sırt cerrahisi var.

İnceleme: *Muayene (AAM):* Sağ vajen duvarında midvajenden himenal halkaya doğru uzanan 3 × 2 cm parsiyel olarak egzofitik kitle. Tümör anteriorda üretral sulkusa uzanmakta. Posteriorda ise orta hatta uzanan yüzeyel hastalık var. Vajen özellikle introitusta çok dar. Referans işaretleyiciler lezyonun periferine yerleştirildi. *PET-BT:* Lenfadenopati ya da uzak metastaz yok. Ortopedik implantlar nedeni ile MRG yapılamadı. *Biyopsi (vajen):* İnvaziv skuamöz karsinom.

Tedavi Planı: Kemoradyoterapi ve ardından olası interstisyel brakiterapi.

ERT: *Setup (**b**):* Supin kurbağa bacağı pozisyonu.

Pelvik tedavi başlangıçta dört alan tekniği kullanılarak planlanmıştır (***a, b***). İlk haftada, AAM sonrası, vajinal ITV, referans işaretleyicileri genişçe kapsayacak şekilde ayarlanmıştır. Tedavi planı da IMRT'ye değiştirilmiştir (***c, d***).

Brakiterapi Öncesi İnceleme: *Muayene:* Lezyon düzleşti ama hala sağ tarafta saat 7 hizasından 10 hizasına uzanan ve merkezinde ülserasyon bulunan bir plak bulunmakta. Tümör primer olarak lateral vajen duvarını sadece yüzeyel olarak posteriorda tuttuğundan ve başlangıçtaki ERT'ye yavaş yanıt verdiğinden, IMRT artırımından çok interstisyel brakiterapinin kullanılmasına karar verildi. Brakiterapi öncesindeki AAM'de, rezidiv hastalık kitlesine ek referans işaretleyiciler yerleştirildi. Bunlar operasyon öncesindeki görüntülemelerle karşılaştırılarak ayrımları yapılmıştır.

Brakiterapi: Birkaç adet insterstisyel iğne, Bölüm 8'de de anlatıldığı gibi, direkt palpasyonla 2 cm çapındaki silindir etrafında transperineal olarak yerleştirilerek sağlamlaştırıldı ***(e, f)***. En arkadaki iki iğne perineye batırılarak distal posterior tutulumun kapsanması sağlandı. Bunlar lateral iğnelerden daha kısaydılar ve böylece daha ince olan rektovajinal septum korundu. Operasyon odasında ortogonal filmler çekilerek iğnelerin referans işaretleyicilerle istenilen ilişkide oldukları konfirme edilmiştir (*oklar **g, h***).

Palpabl rezidiv hastalığın olduğu bölge 30 Gy'ye kadar 66 saat içinde tedavi edilmiştir (45cGy/saat) (***i, j***). Başlangıçtaki mukoza tutulumuna yakın kısımlar en az 20 Gy almıştır. ERT de dahil olmak üzere, hastalık kitlesinin başlangıç bölgelerine verilen toplam doz 65-75 Gy'dir. Rezidiv kitleye ise 75-80 Gy verilmiştir.

Tüm radyoterapi 40 gün içinde tamamlanmıştır.

Kemoterapi: Haftalık sisplatin × 4

Sonuç: 4. ayda, muayenede ve PET-BT'de HBY. 1. yılda, aktif gözlemde HBY. Vajen dar ve parmak zorlukla giriyor. Barsak ya da mesane alışkanlıklarında değişiklik yok.

Yorum: Başlangıçtaki dört alan planında, medial inguinal nodları kapsamak için, AP alanı PA alanından daha geniş tutulmuştur. Femur başlarına ve mons pubislere verilen dozu azaltmak için, AP ve PA alanlarına lateral alanlardan daha fazla ağırlık verilmiştir. Başlangıçtaki dört alan planı kritik dokuları yeterince korusa da, IMRT; barsak, mesane ve subkutan dokuların yüksek doz tedavi alan hacimlerini azaltmıştır.

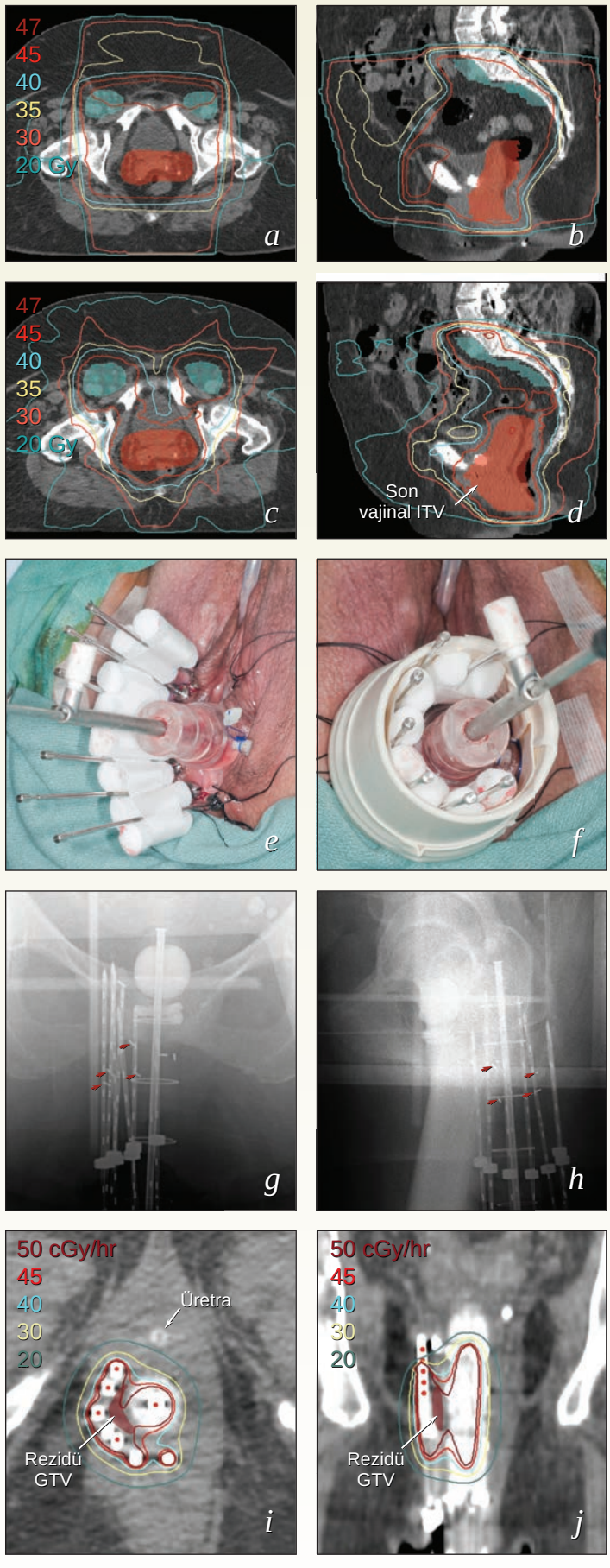

O.S. 11.5 • Distal Lateral Vajenin Evre II Kanseri

Hikaye: Postmenopozal kanama ve akıntı nedeni ile jinekoloğu tarafından görülen ve Pap testi negatif gelen 62 yaşında kadın. Bir yıl sonra, hastanın vajinasının sol yanında bir lezyon tariflemesi üzerine jinekoloğu tarafından koterize edilmiş. Lezyonun devam etmesi üzerine biyopsi alınmış ve kanser saptanmış.

İnceleme: *AAM:* Distal vajinada, saat 3 hizasından saat 5 hizasına uzanan ve distalde himenal halkaya kadar giden 4 × 3 cm, ülsere ve infiltran lezyon. Tümörün radyal sınırlarına beş referans işaretleyicisi yerleştirilmiştir. *BT (göğüs, batın ve pelvis):* Vajenin sol lateral kısmı boyunca uzanan 3.5 × 2.5 cm fokal artış alanı (a). Anormal nodlar ya da uzak metastaz yok. *KPS:* 100. *Biyopsi (vajen):* Kötü diferansiye skuamöz karsinom.

Treatment Plan: Kemoradyoterapi ve ardından interstisyel brakiterapi.

ERT: *Setup*: Supin, özel beşikte kurbağa bacağı pozisyonu.

Başlangıç tedavi planında tüm vajen ve paravajinal dokular ile birlikte hastalık kitlesinin 3 cm distalinde emniyet sınırı bulunmaktadır (c). Boş ve dolu mesane taramaları yapılarak bir ITV belirlenmiştir. Eksternal ve internal iliak nodlar L5/S1 seviyesine kadar tedavi edilmiştir (CI damarların bifürkasyonunun hemen üzeri). Distal hastalığın uzanımı vulvaya çok yakın olduğundan inguinal nodlar da hedef hacim içine alınmıştır.

IMRT (25 fraksiyonda) (*b, c*):

Nodal CTV ve vajinal CTV-ITV (+7 mm): 45 Gy (1.8 Gy/fraksiyon)

Vajen GTV-ITV (+7 mm): 50 Gy (2 Gy/fraksiyon)

Brakiterapi Öncesi İnceleme: *Muayene:* Mükemmel yanıt. Lezyon düzleşip yumuşadı ve mukozada rezidiv düzensizlik ile ülserasyon kaldı. *MRI:* Fokal infiltran yumuşak doku dansitesi ile birlikte sol distal vajende deformasyon.

Brakiterapi (*d*): Direkt palpasyonla mukozanın 5 mm derinine beş interstisyel iğne yerleştirildi. Periferal kanalları olan 3 cm'lik kubbeli silindir vajene yerleştirilerek sabitlendi. Santral kanaldaki, dört adet perifer kanaldaki ve beş adet iğnedeki ışınlama süreleri optimize edilerek istenilen doza ve homojenite derecesine ulaşıldı. GTV'yi tanımlamak için referans işaretleyiciler kullanıldı ve saatte 45 cGy ile 44 saatte toplam 20 Gy verildi (toplam doz, 70 Gy). Çevreleyen dokular (HRCTV) 10-15 Gy aldı.

Tüm radyoterapi 37 günde tamamlandı.

Kemoterapi: Haftalık sisplatin × 4.

Sonuç: Tedavi iyi tolere edildi. 5. haftada vajinal introitusta eritem gözlendi. 1. ayda, küçük bir (0.5 cm) rezidiv mukoza ülseri, düzelen ishal. 4. ayda, HBY ve barsak ve mesane şikayetleri olmadı. 3. yılda, muayenede HBY. Hastalığın başlangıç bölgesinde ve yaklaşık 1 × 2 cm'lik bir alanda hafif atrofi ve telenjiektazi. Hasta sosyal nedenlerden dolayı cinsel olarak aktif değil ama iyi bir vajen uzunluğu, lubrikasyonu ve esnekliği mevcut.

Yorum: Distal vajen ve vajinal introitus bölgesi oldukça hassastır. Vulvovajinal mukozada nekroz gelişiminden sakınmak için, kaynakların mukozal yüzeye 4-5 mm'den daha yakın olmamasına dikkat etmek gereklidir.

Posterior ve distal vajen lezyonları, spekulum tüm mukozayı görebilmek için döndürülmediği ve dikkatli bir rektovajinal muayene yapılmadığı sürece, muayenede kolaylıkla gözden kaçabilir. Şüpheli lezyonlar biyopsi yapılmadan koterize edilmemelidir.

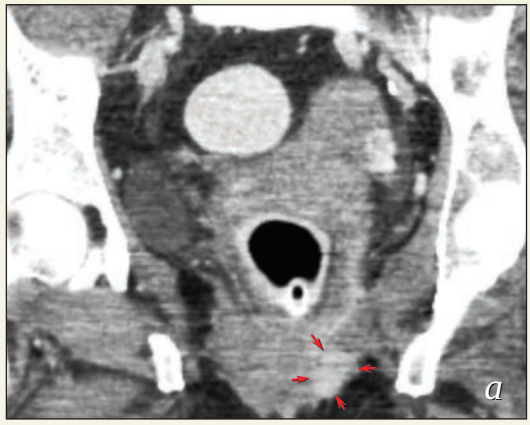

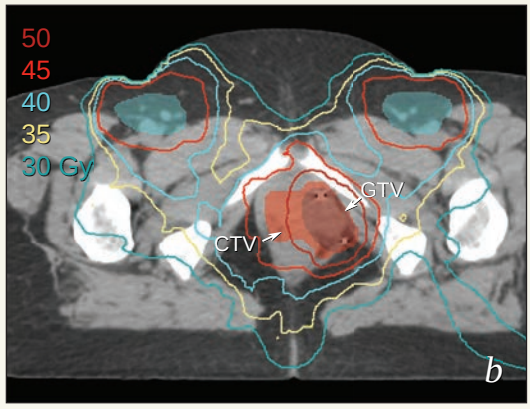

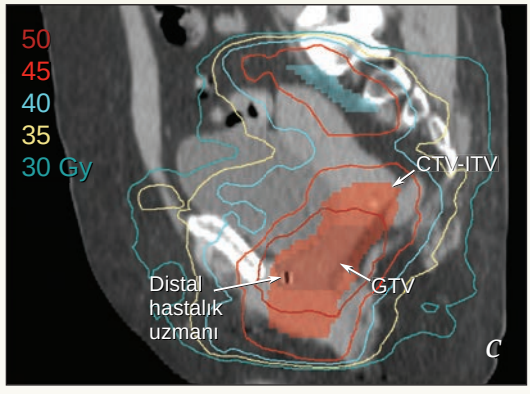

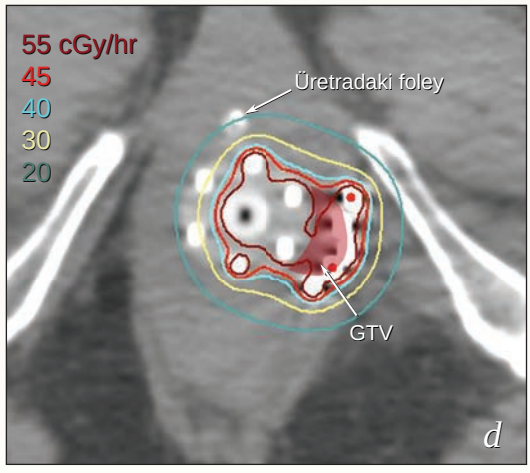

O.S. 11.6 • Rektovajinal Septumu Tutan Evre II Kanser

Hikaye: LEEP uygulamalarına, koni biyopsisine ve negatif sınırlarla birlikte CIN gelen histerektomiye rağmen 2 yıldan beri sürekli Pap incelemesi pozitif gelen 40 yaşında bir kadın. Histerektomi sonrası kanama nedeni ile yapılan MRG, rektovajinal septumda olası hematom göstermiştir. AAMM'de, posterior duvar insizyonu şüpheli doku göstermiştir. Biyopsi skuamöz karsinom olarak gelmiş ve hasta tedavi için gönderilmiştir.

İnceleme: *AAM:* Vajinanın posterior distal üçte ikisini tutan ve sağ yan duvara uzanım gösteren 4 × 4 × 2 cm kitle. Lezyonun sınırlarına referans işaretleyiciler yerleştirildi. *MRG (**a, b**):* Rektovajinal septumun büyük kısmını kaplayan ve arka vajen duvarı ile rektum arasındaki yağ dokusu planlarını silen 5 × 5 × 2 cm kitle. 2 cm presakral lenf nodu. Hastanın yakın zamanlı operasyonları nedeni ile PET yapılmadı. *Akciğer grafisi:* WNL. *KPS:* 100.

Tedavi Planı: Primer bölgeye ve rejyonel nodlara kemoradyoterapi.

ERT: *Setup*: Supin, kurbağa bacağı pozisyonu. BB'ler klitorise ve anal orifise yerleştirilerek CTV'nin distal sınırı belirlendi (***d***).

Tüm presakral boşluk ve perirektal nodlar hedef hacim içine alındı. Hastalığın distal uzanımı nedeni ile medial inguinal nodlar dahil edildi. Vajinal ITV'yi belirlemek için boş ve dolu mesane taramaları yapıldı ama çok az hareket gösterdi.

IMRT (Fraksiyonlar 1–25)(*c, d*):

Nodal CTV ve vajinal CTV–ITV (+7 mm): 45 Gy

Vajen GTV–ITV (+7 mm): 50 Gy

Ara Değerlendirme (40 Gy'de): Muayenede ya da MRG'de kesin bir rezidiv hastalık görülmeden dramatik tümör yanıtı (e). 25 ERT tedavisi sonrası brakiterapi ile devam edilmesine karar verildi.

Brakiterapi: Periferal kanalları olan 3.5 cm kubbeli silindir kullanıldı.

Palpabl kalıntı hastalık olmadığından dolayı, referans işaretleyiciler başlangıçtaki AAM ile tanımlanan hedef hacme yerleştirildi (f). Periferik kanallar, santral kanaldan posterior kısmı desteklemek için kullanıldı (g, h). Posterior hedef ve vajen apeksi 48 saatte 20-30 Gy doz aldı (toplam doz 70-80 Gy).

IMRT Nod Artırımı: Brakiterapi sonrası presakral noda ek olarak 8 fraksiyonda 16 Gy verildi.

Kemoterapi: Sisplatin × 5.

Tüm radyoterapi 45 günde bitirildi.

Sonuç: 4. ayda, asemptomatik, cinsel olarak aktif ve disparenüya yok. *PET-BT:* Vajende kalıntı hastalık yok ama yeni gelişen yaygın karaciğer metastazları var. *Biyopsi (karaciğer):* Metastatik skuamöz karsinom. Hasta kemoterapiye yönlendirildi.

Yorum: Rektovajinal septumda 3-4 mm'den daha kalın rezidü hastalığı var. Bu nedenle intrakaviter brakiterapi ile tümörü tedavi etmek için kabul edilemeyecek kadar yüksek vajen yüzey dozu gerektiğinden, kalıntı hastalığa IMRT ile boost (olasılıkla internal hareketi kontrol etmek için rektal balonla), yapılabilirdi.

Bu tip hızlı yayılma, skuamöz karsinomlarda seyrektir. Ancak, yaygın perirektal tutulum karaciğer metastazı için bir risk faktörü olabilir.

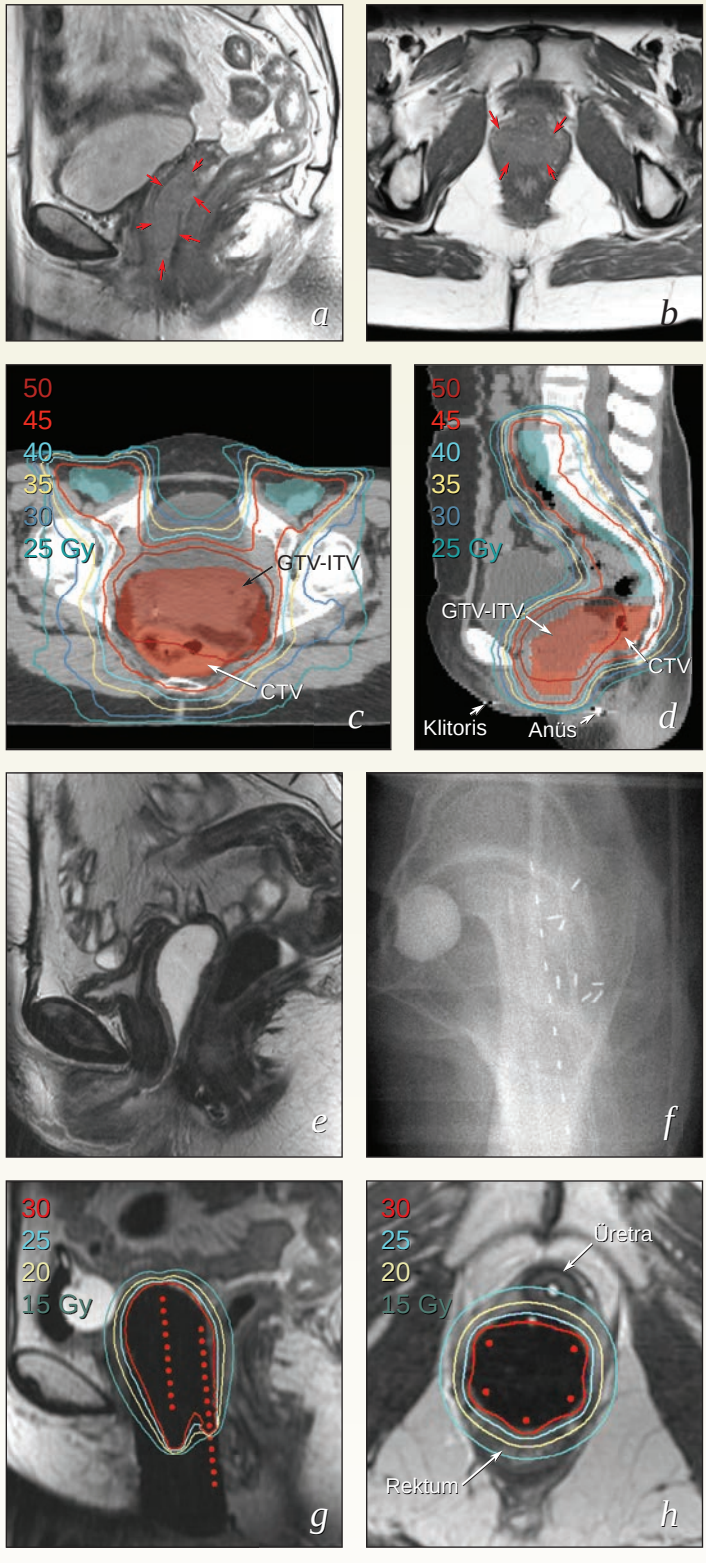

O.S. 11.7 • Başlangıç Pelvik Radyoterapisine İnkomplet Yanıt Verdikten Sonra Gönderilen Evre III Vajen Kanseri

Hikaye: Menoraji nedeni ile başvuran ve muayenesinde kanama kaynağı bulunamadıktan sonra histerektomi randevusu verilen 36 yaşında kadın. AAM'de büyük bir vajen kitlesi saptanarak operasyon iptal edilip hasta definitif kemoradyoterapiye yönlendirilmiş. Ancak, 45 Gy'den sonra radyasyon onkologları hastayı tekrar değerlendirip, büyük bir rezidiv hastalık saptayıp sadece radyoterapi ile tedavi olamayacağına karar vermiş. Hasta, 6 hafta sonra olası egzantarasyon için tekrar değerlendirmeye çağıran, kendi cerrahına geri dönmüş. Hasta ikinci bir görüş istedi ve pelvik radyoterapinin bitiminden 3 hafta sonra görüldü.

Tanıdaki İnceleme: *MRG (**a**):* Paravajinal boşluğu pelvik duvara kadar dolduran 6 × 5 × 7 cm boyutunda sağ vajen tümörü (*oklar*). *Biyopsi:* Skuamöz karsinom.

Brakiterapi Öncesi İnceleme: *Muayene*: Sağ vajen ortasında, saat 7 hizasından 11 hizasına uzanan 3 × 3 × 1 cm tümör. *KPS:* 90-100. *MRG (**b**):* Vajen duvarında kalıntı kalınlaşma ile beraber belirgin tümör regresyonu. *PET:* Metastaz yok.

Tedavi Planı: Brakiterapi.

3 haftalık aradan sonra, ek bir 20-25 Gy ERT ile kür olasılığı yoktu. İnterstisyel brakiterapi ile, daha kısa zamanda ve üretra ile anüsü daha iyi koruyarak, daha yüksek doz verilebilirdi. Anestezi değerlendirmesi yapıldı ve ertesi güne uygulama planlandı.

Brakiterapi: Lezyonun sınırlarını belirlemek için platin işaretleyiciler yerleştirildi (***e**, oklar*). Perine boyunca altı iğne direkt palpasyonla vajen mukozasına 5 mm derinliğe yerleştirildi. Vajinaya altı perifer kanallı 3 cm'lik silindir yerleştirilip, Bölüm XX'da anlatılan metod kullanılarak güvenli hale getirildi (***c, d***). İmplantın yeterliliği palpasyonla ve intraoperatif düz grafilerle belirlendi (***e***). Toplam maksimum rektal dozu <70 Gy'de tutarken tümör doz homojenitesini sağlayabilmek için, altı interstisyel iğne kullanılarak, santral kanal, altı perifer kanalın üçü, ışınlama süreleri ayarlandı. GTV'ye 62 saatte 3224cGy toplam brakiterapi dozu verildi (***f***). GTV'ye verilen toplam doz 62 günde 75-80 Gy olmuştur.

Kemoterapi: Başka bir merkezde ERT ile birlikte haftalık sisplatin.

Sonuç: 7. yılda, HBY ve gastrointestinal ya da üriner semptomlar yok, hormon replasman tedavisinde, cinsel olarak aktif ama ara ara kayganlaştırıcı ile geçen disparenüya tarifliyor.

Yorum: Özellikle rektovajinal muayene yapılmadıysa, vajen lezyonları spekülum arkasında gizlenebilir ve kolaylıkla gözden kaçabilir.

Her zaman tedavinin başlangıcında farklı yanıt senaryolarını karşılamak üzere bir tedavi plan algoritması (deneyimli bir brakiterapistten ikinci bir görüş almak da dahil olmak üzere) belirlenmelidir; Bu hasta kür olmuş gibi görünse de, 3 haftalık gecikme tedavi seçeneklerini ve iyi sonuç alma olasılığını azaltmıştır.

Bugün biz, brakiterapi planlamasında, aplikatörler yerindeyken bir MRG çekmekteyiz.

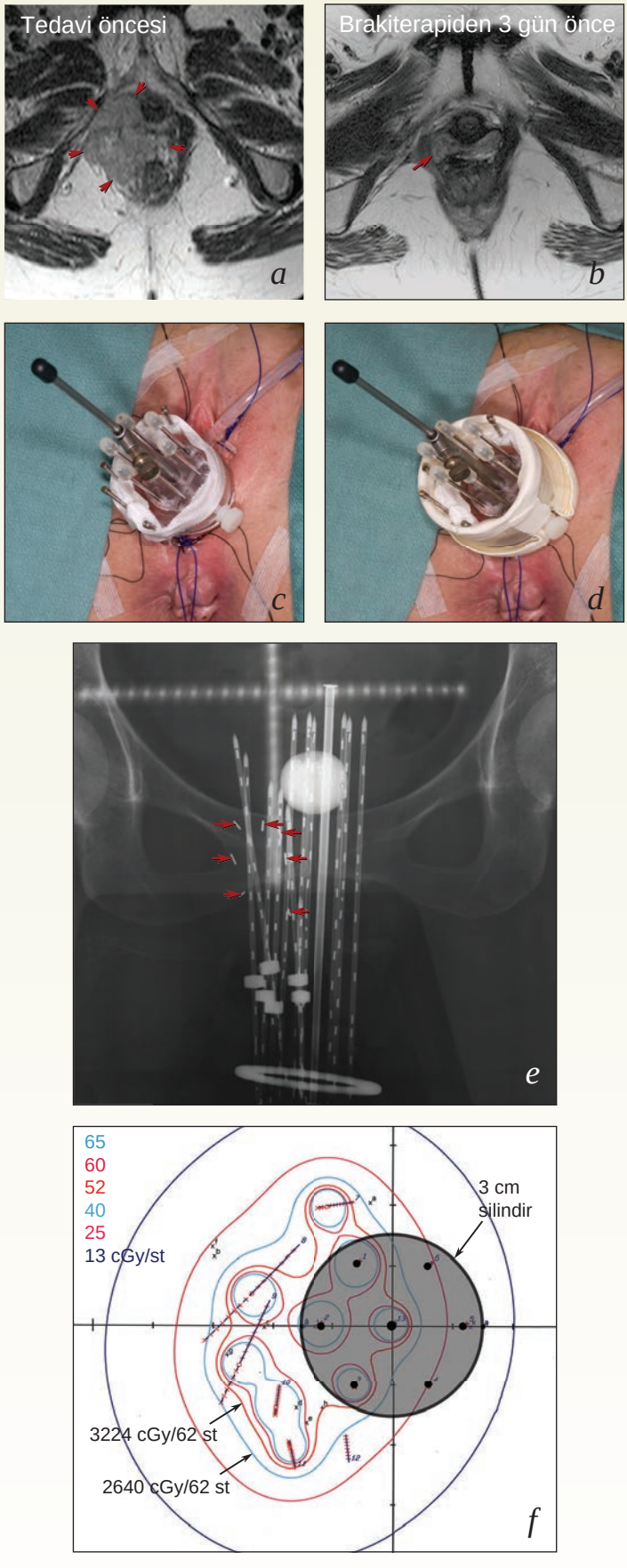

O.S. 11.8 • Vajen Apeksinin Evre III Skuamöz Karsinomu

Hikaye: Serviks displazisi nedeni ile histerektomi hikayesi olan ve yakın zamanda başlayan vajinal kanama ve akıntı yakınması ile başvuran 54 yaşında bir kadın. Vajende kitle saptanarak total pelvik egzantarasyon önerilmiş. Hasta ikinci bir görüş istedi.

İnceleme: *AAM:* Vajen apeksini dolduran, parametriuma infiltre ve sol pelvik duvara yapışık 4 ila 5 cm kitle. *MRG:* Vajen apeksinde 4 × 5 cm kitle ve parametriumda süperolateral infiltrasyon (***a, b***). CI veni L5/S1'de komprese eden 1.7 cm sol CI nod (*kırmızı oklar*) (***c***). *PET-BT* (**d**)*:* FSG tutmayan nod. Sol pelvis duvarına uzanan apikal vajen kitlesi (*ok*). Uzak metastaz yok. *Biyopsi (vajen):* Kötü diferansiye skuamöz karsinom.

Tedavi Planı: Tutulmuş nod ve olası pelvis duvar yapışıklığı nedeni ile pelvik egzantrasyon kontrendikedir. Ayrıca, kemoradyoterapi, kritik dokulara zarar vermeden lokal hastalığı kontrol etmek için mükemmel bir şans sağlamaktadır.

CI nodu pozitif olduğu için, PAN' lar L1/L2 seviyesine kadar tedavi edilmiştir. Plan, vajen ve nodal GTV' lere entegre ve sıralı artırımlarla birlikte IMRT'yi kullanarak kemoradyoterapidir.

ERT (IMRT): *Setup*: Supin ve hastaya özel yatak. Hedef tanımlandırmasında kullanılan BT planlaması için, tanısal çalışmalar dijital olarak üst üste çakıştırılmıştır. Çok sayıda küçük FDG-negatif nod bulunması, normalden daha fazla nodal CTV kullanılmasına yol açmıştır. Radyoterapinin 3. ve 4. haftalarında yapılan tekrar planlama BT'lerinde, GTV'de %40 ila %50 azalma gözlenmiş ve bu da KITV'de bazı ayarlamalar yapılarak, başlangıçta tümör tarafından infiltre edilen dokuları çıkarmadan, barsağın korunmasını iyileştirmiştir.

Fraksiyonlar 1–28 (*e*):

Nodal CTV (+7 mm): 50.4 Gy (1.8 Gy/fraksiyon)

Vajinal ITV (+7 mm): 53.2 Gy (1.9 Gy/fraksiyon)

Vajinal GTV (+7 mm) ve CI nod GTV (+5 mm): 56 Gy (2.0 Gy/fraction)

Fraksiyonlar 29–34 (***f***):

Vajinal ve nodal GTVler (+7 mm): 10 Gy (2.0 Gy/fraksiyon)

Toplam GTV dozu: 46 günde 66 Gy

Kemoterapi: Haftalık sisplatin × 4. Nötropeni nedeni ile bırakılmıştır.

Sonuç: ERT sırasında gelişen sol pelvik derin ven trombozu antikoagulanlarla tedavi edildi. Başlangıç muayenesinde palpe edilen meme kitlesine T2N1M0 meme kanseri olarak tanı konuldu. Pelvik tedavi bitiminden sonra kemoterapi yapılmasına karar verildi. 2. ayda, muayenede ya da MRG'de vajen kanseri bulgusu saptanmadı (***g, h***). 3. yılda, meme kanseri için hormon tedavisinde iken kanser bulgusu saptanmadı.

Yorum: Tutulmuş lenf nodlarının yol açtığı venöz kompresyon derin ven trombozu riskini arttırmaktadır. Bu bulguya sahip hastalar yakın şekilde takip edilmeli ve profilaktik antikoagülan tedavisi düşünülmelidir.

Bu tip infiltratif hastalıklara, başlangıçta iyi yanıt alınsa bile, intrakaviter tedavi ile yeterli ek doz verilememektedir. Kardinal ve uterosakral ligamanların yaygın superolateral infiltrasyonu nedeni ile, barsaklara ve majör damarlara hemen yakın tümörlerde, IMRT'nin interstisyel brakiterapiye göre, daha homojen GTV kapsayacak doz artırımı sağladığını düşünmekteyiz.

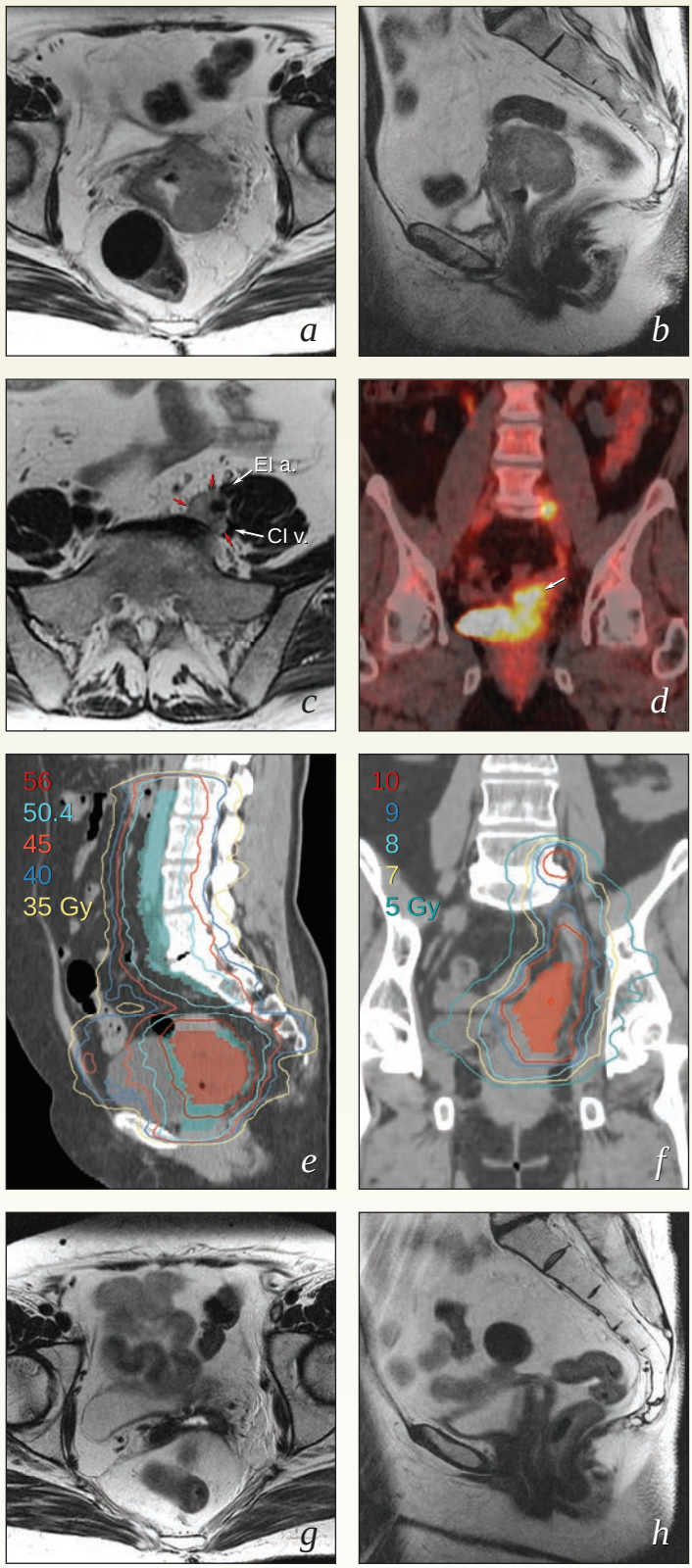

O.S. 11.9 • Üretral Obstrüksiyon ile Prezante Olan Vajenin Lokal Olarak Yaygın Kanseri

Hikaye: Acil servise vajinal kanama ve akut idrar retansiyonu ile başvuran 79 yaşında kadın hasta. Foley kateter yerleştirilememesi üzerine suprapubik kateter yerleştirilmiş. Hastanın benign hastalık nedeni ile histerektomi hikayesi mevcut. Majör tıbbi problemleri bulunmuyor.

Evaluation: *Muayene*: Vajenin distal dörtte üçünü tutan; frajil, infiltratif tümör. Tümör subüretral alanda en kalın şekilde ve ayrıca lateral ve posteiror duvarları da tutmuş. Distalde, vajenin vestibülüne doğru minimal bir uzanım var. Bilateral karın nodlarının çapı 2 cm'ye kadar çıkmış. *KPS:* 80. *MRG (a):* Üretrayı saran ve mesane ile rektumu bitiştiren 8 × 4 × 4 cm sirkümferal vajen kitlesi (oklar). Bilateral genişlemiş inguinal nodlar. 3 cm'lik sol internal iliak nod. *Toraks ve Batın BT:* Pelvis dışında hastalık yok. *Vajen ve inguinal nod biyopsileri:* Skuamöz hücreli karsinom.

Not: Bu hastanın hastalığı %95 vajende olmakla birlikte; teknik olarak, evre IVB vulva kanseri olarak sınıflandırılmıştır. Bu FIGO rehberlerine göre tedavi seçimi etkilememektedir.

Tedavi Planı: Küratif amaçlı definitif kemoradyoterapi. Primer tümör rezektabl olmadığından ve genişlemiş nodlar primer tümöre göre küçük olduğundan, LND yapılmamıştır.

Bu büyük tümör üretra ve rektovajinal septum ile yakından ilişkili olduğundan, interstisyel brakiterapiden hasar görme riski önemlidir. Bu durumda, tümör ile kritik dokular arasındaki geçişlerde, IMRT daha homojen bir doz dağılımı sağlamaktadır. Bu tümör fikse olduğundan ve mesane devamlı şekilde direne edildiğinden; rektal dolum değişikliklerine bağlı oluşan vajen apeksinin hareketini ayarlamak için, küçük bir posterior genişleme gereklidir.

ERT: Tedavi, entegre ek doz tekniği ile birlikte, tek bir IMRT planı kullanılarak uygulanmıştır (***b,c***). Bulky anterior hastalığa verilen etkin dozu maksimize etmek için rektumu dışarıda bırakan bir iç içe geçmiş internal vajinal GTV ile, genel GTV'den hafifçe daha yüksek dozda (225 cGy/fraksiyon) tedavi edilmiştir.

30 fraksiyonda verilen toplam radyoterapi dozları (42 günde tamamlanmıştır):

GTV–ITV vajina (+7 mm): 64–68 Gy (213–225 cGy/fraksiyon)

GTV nodlar (+5'den +7 mm): 60–64 Gy (200–213 cGy/fraksiyon)

CTV gövde (+7 mm): 58 Gy (193 cGy/fraksiyon)

CTV pelvik nodlar (+7 mm): 52 Gy (173 cGy/fraksiyon)

Kemoterapi: Haftalık sisplatin × 5.

Sonuç: Tedavi iyi tolere edilmiştir. 5. haftada, medial labiada ıslak deskuamasyonlar gelişmiş, lokal bakım ve flukanazol ile tedavi edilmiştir. 6. haftada gelişen üriner sistem enfeksiyonu antibiyotiğe yanıt vermiş ve mesane kateteri çıkarılmıştır (tümör yanıtı >%50 ve hasta normal şekilde idrar yapmaya başlamışken).

5. ayda, HBY (***d***). 9. yılda, seyrek stres inkontinansı ve normal GI fonksiyon ve HBY. Bu kadar yoğun bir tümöre sahip yaşlı bir kadının tedavisinden sonra bekleneceği gibi, vajen tamamen yapışmıştır. KPS: %90-%100.

Yorum:
Bu bölgede, fraksiyon başına 215-225 cGy üzerinde bir hipofraksinasyon önermemekteyiz. 200cGy fraksiyonun üzerine çıkılması; sadece, IMRT ve günlük IGRT bulunuyorsa, tümör yanıtı radyoterapi sırasında monitorize edilebiliyorsa ve rektal doz sınırlamalarına erişilebiliyorsa mümkün olabilmektedir.

Retropektif olarak bakıldığında, CTV sınırları, levatorların ilerisine ve obturator internus kasının içine gereksiz bir şekilde uzatılmıştır (*oklar,* ***b***).

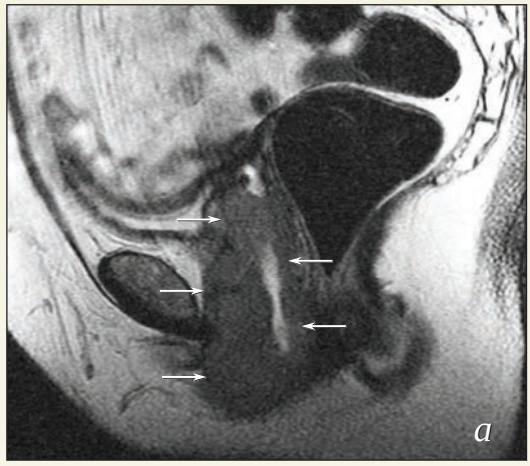

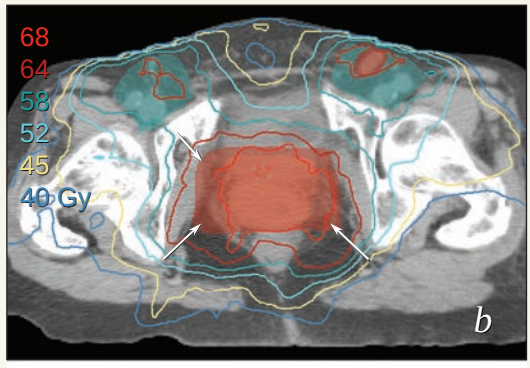

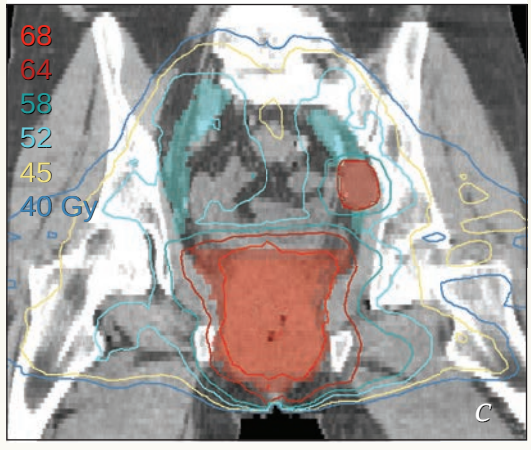

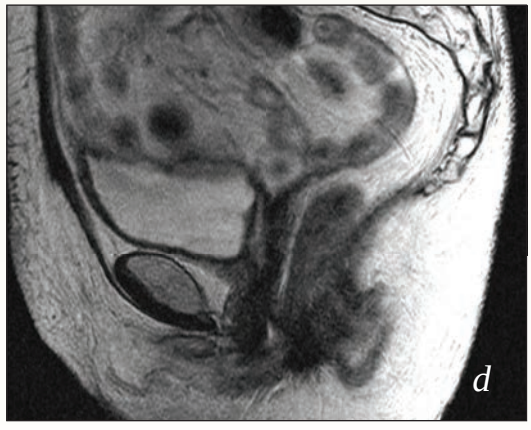

O.S. 11.10 • Vajenin Evre IVA Skuamöz Karsinomu

Hikaye: Birkaç aydan beri tekrarlayan üriner sistem enfeksiyonları ve aralıklı vajinal kanama tarifleyen 53 yaşında kadın. Benign hastalık nedeni ile uzun süre önce TAH-BSO yapılmış.

İnceleme: *Muayene*: Anterior vajinanın dörtte üçünü dolduran ve sol pelvis duvarına yapışık büyük bir infiltran kitle. *KPS:* 90. *Sistoskopi:* Trigondan protrüde olmuş düzensiz tümör. *Pelvis MRG (a,b):* Mesane arka duvarını tutan 4.5 × 5 × 5.5 cm vajen kitlesi (oklar). *BT (toraks ve batın):* Lenfadenopati ya da uzak metastaz yok.

Patoloji (vajina ve mesane trigonu): İnvaziv skuamöz karsinom.

Tedavi Planı: Küratif amaçlı kemoradyoterapi. Tümör distal vajinayı tuttuğu için, başlangıç ERT'sinde medial inguinal ve iliak nodlar bulunmaktadır. Son ek doz tekniği ise başlangıçtaki tümör yanıtına göre belirlenmiştir. IMRT ya da brakiterapinin her ikisine de hazırlanmak için, tekrar MRG'si ve ameliyathane randevusu verilmiştir.

Radyoterapiden 4 Hafta Sonra İnceleme: *Muayene*: Egzofitik tümörde, rezidü kalınlaşma ve yüzeyel düzensizlik ile birlikte, regresyon. Fistül yok. *MRG (**c, d**):* Proksimal vajende rezidiv nodülarite ve fokal artmış T2 sinyali.

Radyoterapi Ek Doz Planı: Yüksek oranda lokal hastalık kontrolünü sağlamak için, mükemmel bir başlangıç yanıtı olsa bile, başlangıçtaki tümör infiltrasyon alanlarının tümü en azından 65-70 Gy almalıdır. İntrakaviter brakiterapi mesane trigonunu ve paravajinal dokuları yeterince tedavi edemeyebilir. İnterstisyel iğnelere yakın alanlardaki doz heterojeniteleri, intakt ama riskli olan vezikovajinal septum boyunca fistül oluşum olasılığını arttırabilir. Başlangıçtaki tutulum alanlarına (HRCTV) ek dozun IMRT ile verilmesine karar verilmiştir.

ERT (YMRT): *Setup*: Özel yatakta kurbağa bacağı pozisyonu. Mesane hacminin 150-250 mL olduğunu kontrol etmek için günlük ultrasonografi kullanılmıştır. Tümör sınırlarına yerleştirilen referans işaretleyicilerin yerleri günlük olarak izlenmiştir.

1–25 Fraksiyonlar (***e, f***):

Nodal CTV ve vajinal ITV (+7 mm): 45 Gy (1.8 Gy/fraksiyon)

Vajinal GTV (+7 mm): 50 Gy (2.0 Gy/fraksiyon)

Fraksiyonlar 26–34 (***g, h***):

GTV + HR CTV (+7 mm): 16 Gy (2.0 Gy/fraksiyon)

48 günde, GTV'ye toplam doz olarak 66Gy verilmiştir.

Kemoterapi: Haftalık sisplatin × 6.

Outcome: 3.5. yılda, görüntüleme ve pelvik muayenede normal barsak ve mesane fonksiyonu ile birlikte HBY. 3. yılda, hastaya evre III akciğer adenokarsinomu tanısı konuldu. Başlangıçtaki vajen biyopsileri ile karşılaştırıldığında, bunun yeni bir primer kanser olduğu saptandı.

Yorum: Sevk eden hekim hastaya pelvik egzantrasyon önermişti. Bu yaklaşım evre IVA hastalıkta çok nadir vakalarda ve eğer tümör lokalize, mobil ve zaten fistül oluşturduysa akla getirilmelidir. Bu vakada, ancak, total eksantarasyona rağmen küratif rezeksiyon mümkün olmayabilirdi. Çünkü, yaygın paravajinal infiltrasyon bulunmaktaydı. Ayrıca, fistül ve belirgin tümor nekrozu bulunmadığı için, definitif kemoradyoterapi ile mesane ve rektum fonksiyonlarının korunma şansı olduğu düşünüldü.

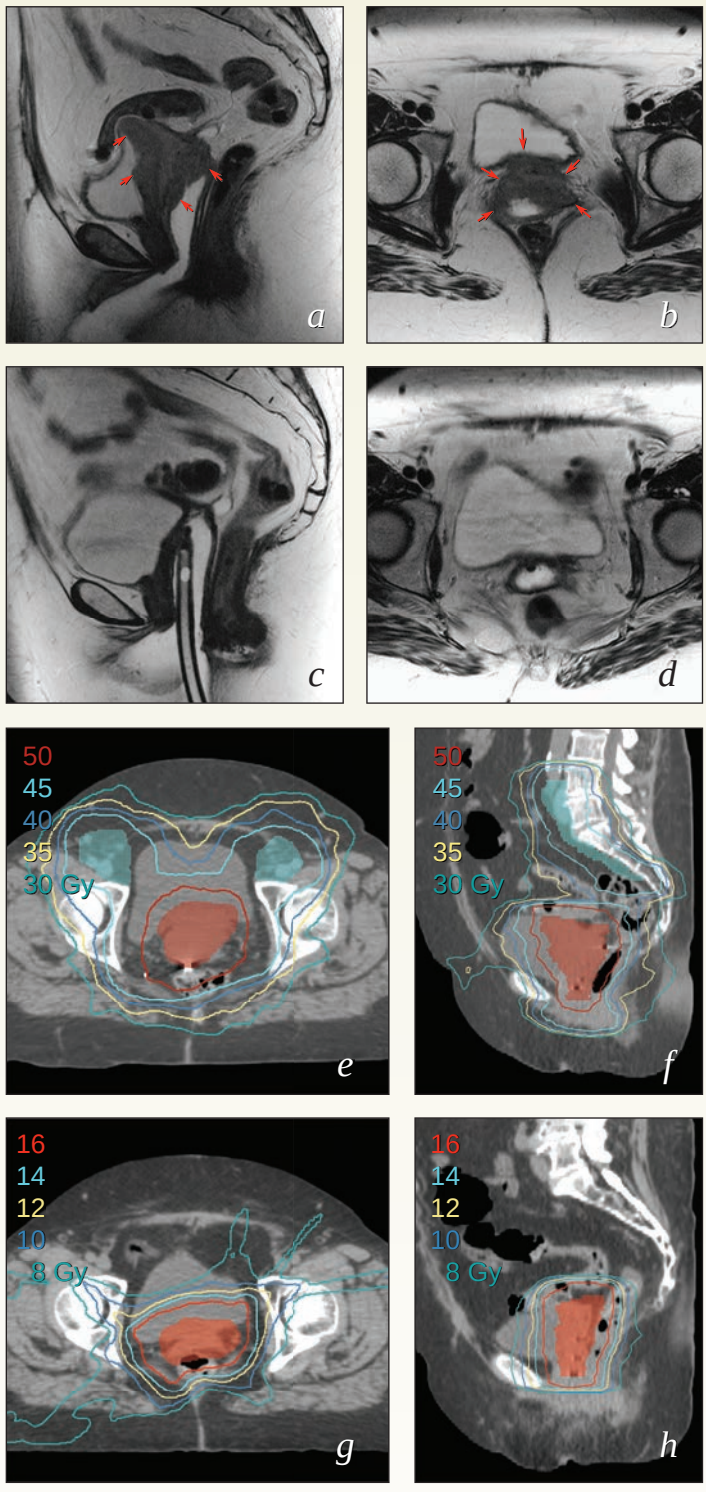

BÖLÜM 12

Vulva Kanseri

1980'lerin ortalarından önce radyasyon tedavisinin (RT) vulva kanserinin küratif tedavisinde bir rolü olmadığına yaygın olarak inanılıyordu. Daha sonra 1986'da Homesley ve ark.[1] nod pozitif vulva kanseri olan hastalarda adjuvan RT uygulandığında sağkalımın iyileştiğini bildirdiler. Bundan sonra klinisyenler RT endikasyonlarını tanımlamaya ve uygun olduğunda genişletmeye çalıştılar. Bununla birlikte cerrahi ve radyoterapötik tedavinin görece rolleri ve optimal tedavi kılavuzları hakkında birçok çelişkili kaynak bulunmaktadır. Bazı özellikler, tedavide karşılaşılan zorluklara katkıda bulunmaktadır.

- *Vulva kanseri nadirdir.* ABD'de her yıl 6000'den az vakaya tanı konur. Multidisipliner uygulamalar değişmekle birlikte genellikle vulva kanseri olan hastaların üçte birinden azında RT endikasyonu vardır. Bu da RT uygulamasında vulva kanserinin vajinal kanserden bile daha düşük bir oran oluşturduğu anlamına gelmektedir.
- *Tedaviye kılavuzluk yapmak için düzey 1 kanıtlar çok azdır.* Homesley çalışmasından beri[1], vulva kanserinin radyoterapiyle tedavisiyle ilgili çoğu çalışma retrospektif çalışmalardır. Bu çalışmalara dahil edilen hastaların çoğu modern tanısal ve terapötik standartlar olmadan önce tedavi edilmiştir ki; bu da bu verilerin güncel uygulamadaki önemini sınırlandırmaktadır.
- *Vulva kanserini tedavi etmek için kullanılan ERT teknikleri zorlayıcıdır.* Bu bölümde ve Bölüm 5'te anlatıldığı gibi standart tanısal görüntüleme çalışmalarında birçok vulva tümörünün kötü görüntülenmesi, doğru hedef volüm tanımlanmasını zorlaştırmaktadır. Hedef volümün şekli ve konumu ve kritik yapıların birbirine çok yakın olması da tedavi planlamada özel zorluklar oluşturmaktadır.
- *Cerrahi ve radyasyonun kısa dönemli yan etkilerinin tedavisi vulva kanseri olan hastalar için özellikle zorlayıcıdır.* Postoperatif komplikasyonlar, enfeksiyon ve radyasyonun etkilerinin tümü tedavide gecikmelere yol açabilir ve bu da RT'nin etkinliğini azaltabilir. Tedaviyle ilişkili yan etkilerin beceriyle idaresi optimal sonuçlar elde edilmesinde önemli bir rol oynar.
- *Tedavilerin uzun dönemli yan etkileri şiddetli olabilir.* Aralarında postoperatif komplikasyonlar, radyasyon etkileri, enfeksiyon ve primer vulva kanserinin sebep olduğu doku hasarını içeren birçok faktör lokorejyonel olarak ilerlemiş vulva kanseri olan hastaların iyilik hissinde uzun süreli etkiler yapabilir. Multidisipliner tedavilerin dikkatli bir şekilde entegrasyonu ile bu etkiler minimuma indirilebilir. Ancak klinisyenler başta lokal olarak ilerlemiş hastalık olmak üzere bu tedavileri dengelemek için hala yollar aramaktadırlar.

TEDAVİ ÖNCESİ DEĞERLENDİRME

Tedavi öncesi dikkatli değerlendirme hastalığın yaygınlığını belirlemeye ve organ fonksiyonunu feda etmeden cerrahi rezeksiyon yapılıp yapılamayacağına karar vermeye yardımcı olur. Tedavi öncesi değerlendirmenin birincil hedefleri şunlardır:

- *Lokal ve bölgesel hastalığın yoğunluğunu ve rezeke edilebilirliğini belirlemek.*
- *Tedavi hedefini küratiften palyatife değiştirebilecek metastatik hastalığı dışlamak.*
- *Diğer primer genital traktus kanserlerini dışlamak.* Vulva kanserlerinin yaklaşık yarısı insan papilloma virüsü (HPV) ile ilişkilidir ve bu hastalar servikal, vajinal ve anal kanserler için artmış risk altındadır.

- *Hastanın medikal olarak tedavi için uygun olup olmadığını belirlemek*. Tedavi başlanmadan önce tüm hastalarda dikkatli bir öykü ve tam fizik muayene gereklidir.

Tedavi öncesi yapılacak tetkikler, maliyet-etkinlik sorularına en iyi cevapları bulabilecek şekilde seçilmelidir. Tedaviye kılavuzluk etmekte yardımcı olacak çalışmalar arasında şunlar yer alır:

- *Fizik muayene*: Pelvis muayenesi vulvanın ve perianal bölgenin dikkatli inspeksiyonu ve palpasyonunu içermelidir; lokal hastalığın uzanımını ve tümörün üretra, klitoris, anüs ve vajene yakınlığını belirlemek için rektovajinal muayene de buna dahildir. Serviks ve vajen dikkatlice muayene edilerek bu bölgelerdeki invazif ya da preinvazif lezyonlar dışlanmalıdır. Hasta rahatsız olduğu için klinikte yeterli inceleme yapılamıyorsa, anestezi altında muayene (AAM) yapılmalıdır; periüretral hastalık varsa sistoüretroskopi yapılmalıdır. Lokal olarak ilerlemiş hastalıkta mümkünse AAM sırasında hem jinekolojik onkolog hem de radyasyon onkologu var olmalıdır. Seçilmiş vakalarda (özellikle vajinal tutulumu olanlarda) işaretleme belirteçlerinin interstisyel olarak yerleştirilmesi daha sonraki radyasyon tedavisi planlamasında yardımcı olabilir **(O.S. 12.3)**. Tüm klinik bulgular dikkatlice belgelenmelidir; anormal lezyonların morfolojisi ve yerleşimi detaylı tarif edilmelidir ve tümör çapı ve tümör ile perineal yapılar arasındaki mesafeler detaylı olarak açıklanmalıdır. Muayene ayrıca kasıkların incelenmesini içermelidir, ancak fizik muayenede yaygın lenfadenopati bile atlanabilir **(O.S. 12.8)**.
- *Ultrason*: Tecrübeli ellerde yapıldığında ultrason ile birlikte ultrasonla yönlendirilen ince iğne aspirasyon (fine needle aspiration; FNA) sitolojisinin nodal metastazı tespit etmede duyarlılığı %90'ın üzerindedir (Bölüm 4).[2] Kırk hastanın alındığı bir çalışmada Moskovic ve ark.[3] kasıktan alınan lenf bezlerinin 13'ünün 11'inde metastatik nodal metastazı doğru bir şekilde saptamıştır; iki yanlış negatif sonuç da <3 mm metastatik birikimlerin olduğu nodlarda gözlenmiştir. Ne var ki, ultrasonun duyarlılığı ultrasonografiyi yapan hekimin tecrübesi ile artmakla birlikte, en tecrübeli kişilerin bile negatif olarak yorumladığı sonuçlar invazif kanserleri olan hastalarda kasık tedavisi ihtiyacını ortadan kaldırmaz. Ultrason kılavuzluğunda yapılan FNA'lar seçilmiş vakalarda şüpheli nodlara verilen radyasyon dozununun tanımlanmasına rehberlik eder; herhangi bir şüphe varsa çıkarılmamış olan nodlar pozitif gibi kabul edilmelidir çünkü hata yapmanın maliyeti çok yüksektir **(O.S. 12.1)**. Sentinel nod biopsisi için negatif sonuç alındıktan sonra hastalara tam bir diseksiyon yapılmamışsa, ultrasonografi kasık lenf bezlerini takip etmek için invazif olmayan, ucuz bir yöntemdir **(O.S. 12.10)**.
- *Kontrastlı bilgisayarlı tomografi (BT)*: Lenfadenopati tespitinde BT genellikle fizik muayeneye üstün olmakla birlikte mikrometastazları tespit edemez. Ayrıca vulva kanserleri ile sıklıkla ilişkili olan enfeksiyonlar inflamatuar nodal genişlemeye sebep olabilir ve BT'nin özgüllüğünü azaltır. BT ekstrapelvik metastazları tespit etmekte değerli olabilir ancak vulvadaki hastalığın uzanımı hakkında nadiren faydalı bilgi sağlar.
- *Manyetik rezonans* görüntüleme (MRG): MRG BT'den çok daha iyi yumuşak doku detayı sağlar ve bu sebeple vulva ve vajendeki hastalığın uzanımını incelemek için çok faydalı olabilir. Özellikle lokal olarak ilerlemiş vakalarda MRG tümörün rezektabıl olup olmadığını belirlemeye yardımcı olabilir. MRG radyasyon tedavisi planlamada, özellikle de tetkik, tedavi pozisyonunda yapılabiliyorsa çok faydalıdır. *Ancak MRG dikkatli bir fizik muayenenin yerini tutamaz*. Özellikle MRG vajendeki mukozal tutulumun miktarını sıklıkla gerçekte olduğundan az tahmin eder ve bazı vakalarda çok yaygın vulva tümörlerini bile tespit etmekte başarısız olabilir (O.S. 12.8).
- *Pozitron emisyon tomografi (PET)*- BT: PET-BT'nin vulvanın skuamoz karsinomuna bağlı inguinal metastazları tespit etmedeki yeri hakkındaki çalışmalar, duyarlılığın %50-70 arasında değiştiğini ve özgüllüklerin de %60-90 arasında değiştiğini bildirmiştir (Bölüm 4).[2] İnflamatuar nodlar da sıklıkla FDG'yi yüksek oranda tutar. PET-BT ilerlemiş hastalığı olan hastalarda RT hedef hacimlerinin tasarlanmasında bazen faydalı olabilir.

Özetlersek, fizik muayene lokal hastalık uzanımının klinik değerlendirmesi için en önemli yöntemdir. Lokorejyonel ilerlemiş hastalığı olan çoğu hastada bölgesel nodları incelemek ve uzak metastazı dışlamak için göğüs, abdomen ve pelvis BT ya da PET-BT de yapılmalıdır. MRG opere edilebilirliği belirlemeye ve RT planlanması için hastalık uzanımını tanımlamaya yardımcı olabilir. Ancak çoğu vakada cerrahi değerlendirme hastalığın evresini ve adjuvan tedavi ihtiyacını belirler.

RİSK DEĞERLENDİRMESİ

Vulva Rekürrenslerinin Öngörücüleri

Vulva kanserinin birincil cerrahi tedavisinin ardından en sık rekürrens yeri vulvadır.[4] Bazı vulva rekürrensleri başlangıçtaki invazif lezyonun gerçek relapsları iken, diğerleri hiç şüphesiz liken sklerozis ya da HPV enfeksiyonu sebebiyle neoplastik transformasyon için yüksek riskli bölgelerde ortaya çıkan yeni kanserlerdir.

Radyasyon onkologları için en zor tercihlerden birisi cerrahi eksizyonun ardından vulvaya radyoterapi verilip verilmeyeceği ve ne zaman verileceğidir. Birkaç araştırıcı invazif karsinomun tedavisinin ardından lokal rekürrens ile ilişkili faktörleri değerlendirmiştir ancak bunların sonuçları modern uygulamaya her zaman uyarlanamaz. Çünkü bu çalışmalar retrospektif çalışmalardır, uzun yıllar boyunca değişen cerrahi teknikler kullanılmıştır ve adjuvan radyoterapinin farklı uygulamaları sıklıkla karışıklık oluşturmaktadır. Ancak vulvar radyoterapinin riskleri ve faydalarını tartan her onkolog, vulvar rekürrens olasılığını ve olursa lokal rekürrensin ilave cerrahiyle kurtarılabilir olup olmadığını öngörmek için bu verileri dikkate almalıdır.

Başlangıçtaki Cerrahi Tedavinin Ardından Vulvar Rekürrens için Risk Faktörleri

Vulvar rekürrens riskinde artış ile ilişkili lokal tümör özellikleri arasında derin stromal invazyon,[5-7], büyük tümör hacmi,[5] multifokal hastalık,[8] liken sklerozis varlığı,[8] ve tümörsüz cerrahi sınır yakınlık boyu yer alır.[6,7,9,10]

Bu risk faktörlerinden tümörsüz sınır boyutunun lokal rekürrensi öngörmede en tutarlı faktör olduğu bulunmuştur. Bir vulvar kanserin geniş rezeksiyonundan sonra bile cerrahi spesimenin nihai patolojik incelemesinde, sıklıkla beklenenden daha yakın bir tümör sınırı tesbit edilmektedir. Birkaç araştırıcı tümörsüz cerrahi sınır ile rekürrens arasındaki ilişkiyi değerlendirmiştir.[6,7,9,10] En sık atıf yapılan analizde, Heaps ve ark.[6] en yakın sınırı <8 mm (formalin fiksasyonunun ardından) olan 44 hasta için %48 lokal rekürrens oranı bildirilmiştir; aksine, sınırları ≥8 mm olan 91 kadında lokal rekürrens gelişmemiştir. Sınırları <4.8 mm olan hastalarda vulvar rekürrens oranı %62 idi. Diğer yazarlar da cerrahi sınır durumu ve lokal rekürrens arasında benzer korelasyonlar bildirmiştir ancak sınırları çok yakın olan hastalar için adjuvan radyoterapi kullanılması bu ilişkiyi bazen karıştırmıştır.[7,9-11] Faul ve arkadaşları sınırları yakın (≤8 mm) vulvar rezeksiyonu olup postoperatif RT alan hastalarda RT almayan hastalara kıyasla vulvar hastalık rekürrensini anlamlı olarak düşük bir oranda olduğunu bildirmiştir. Yakın sınırlar için adjuvan radyasyon alan hastalar için sağkalım oranları almayanlara göre anlamlı olarak daha yüksek değildir, ancak radyasyon alan hastalar daha yakın cerrahi sınırları olan ve daha kötü prognoza sahip olduklarında bu karşılaştırma yapmak zordur. Bu çalışmada, cerrahi sınırları pozitif olan hastalar, adjuvan RT ile tedavi sonrasında dramatik olarak daha iyi sonuç göstermiştir (**Şekil 12.1**).[12]

En azından iki çalışma lenf nodu metastazı ile lokal vulvar rekürrens riski arasında bir ilişki bildirmiştir.[5,9] Bogani ve ark.[5] lenf nodu metastazları olan hastalarda, negatif nodları olan hastalara kıyasla lokal rekürrens riskinin üç kat fazla olduğunu; çok değişkenli analizlerde lenf nodu tutulumunu diğer faktörlerden bağımsız risk faktörü olarak bulmuşlardır. Bu bulgu sonucuna göre lenf nodu pozitif vulvar kanseri olan hastalarda postoperatif adjuvan tedavi planlanmaktadır.

Vulvektomi Sonrasında Vulvada Rekürrens Olan Hastaların Sonucu

Lokal vulvar rekürrensi olan hastalarda kurtarma cerrahisinin sonucu birkaç çalışmanın konusu olmuştur. Woolderink ve ark.[8], vulva kanserlerinde geniş radikal eksizyonların ardından 5 yıllık lokal rekürrens oranının %30 olduğunu bildirmiştir. Lokal rekürrense kadar geçen medyan süre uzundu (40 ay, **Şekil 12.2**), geniş bir aralığın olması (3-141 ay) bu

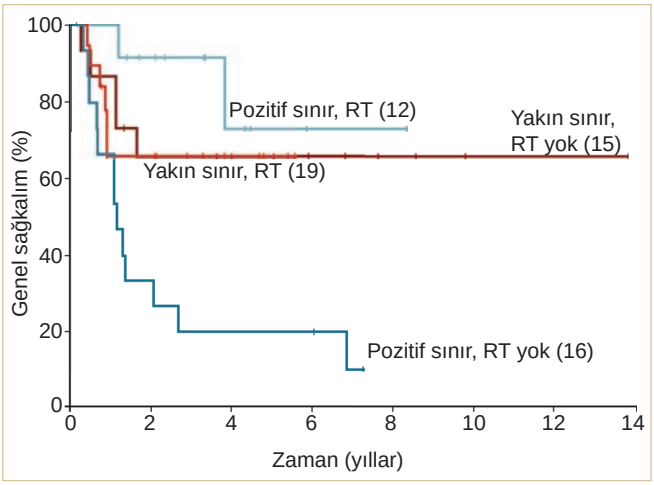

ŞEKİL 12.1 Adjuvan vulvar RT ile birlikte ya da onsuz vulvektomi ile tedavi edilen yakın (≤8 mm) ya da pozitif sınırları olan hastalarda toplam sağkalım. Pozitif sınırları olan hastalara adjuvan RT verildiğinde daha az lokal rekürens (p = 0.005) ve daha iyi genel sağkalım (p = 0.002) görülmüştür. Yakın sınırları olan hastalarda lokal rekürrensler tek başına radyasyonla tedavi edilenlere kıyasla daha az olmuştur (p = 0.04) ancak sağkalım sonucu bakımından daha iyi bulunmamıştır. Ancak radyasyon alan 19 hastanın 12'sinde sınırlar ≤4 mm bulunurken, eksizyon sonrasında takibe alınan 15 hastanın 4'ünde sınırlar <4mm idi . Bu da adjuvan RT alan hastaların takip edilen hastalara kıyasla daha yüksek riskli hastalığı olduğunu düşündürmüştür (Faul CM, Mirmow D, Huang Q et al. Adjuvant radiation for vulvar carcinoma: improved local control. *Int J Radiat Oncol Biol Phys*. 1997;38:381–389).

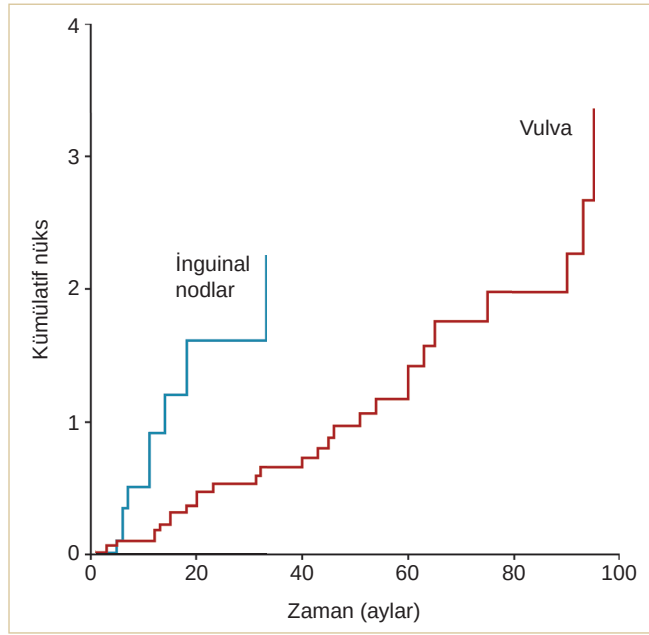

ŞEKİL 12.2 1985 ile 1999 yılları arasında geniş lokal eksizyon ve yüzeyel inguinal diseksiyon ile tedavi edilen 125 hastanın 29 vulvar ve inguinal rekürrenslerinin zamansal seyri. Çoğu inguinal rekürrens cerrahi sonrasında ilk yıl içinde oluştu. Geç vulvar rekürrensler muhtemelen liken sklerozis ya da HPV ile ilişkili yeni primer lezyonları temsil ediyordu. Bu seride inguinal rekürrens oranı yüksekti ve 1990'larda perioperatif ve geç dönem yan etkileri azaltmak için inguinal diseksiyonunun radikalliğini azaltma çabalarını yansıtmaktadır. Kasık rekürrensi ve ölüm oranı yüksek olduğundan bu yaklaşım daha sonra terk edilmiştir (Woolderink JM, de Bock Gh, de Hullu JA, et al. Patterns and frequency of recurrences of squamous cell carcinoma of the vulva. *Gynecol Oncol*. 2006;103:293–299).

rekürrenslerin çoğunun yüksek riskli bir alanda gelişen yeni kanserler olduğunu düşündürmüştür. Rekürrensler sıklıkla vulvaya lokalize olsa da lokal rekürrens için tedavi edilen 29 hastanın %72'sinde vulvada ikinci bir lokal rekürrens olmuştur. Bu çalışmanın yazarları lokal nüksün sağkalım üzerindeki tartışmamışlardır.

Özetlemek gerekirse, yukarıda atıf yapılan çalışmalar lokal rekürrens için özellikle yüksek ya da düşük riskli gibi görünen grupları belirlemek için kullanılabilir. Eldeki veriler kesin öngörüde bulunmak için yeterli değildir ve bu sebeple verilen oranlar adjuvan RT almadan eksizyonla tedavi edilen hastalar için rekürrens riskinin sadece kaba tahminleri olarak düşünülmelidir.

Çok yüksek risk (>%70)

- Pozitif rezeksiyon sınırları
- Özellikle de başka yüksek risk özellikleri varsa, primer rezeksiyondan sonraki <1-2 yıl içinde lokal rekürrens

Yüksek risk (yaklaşık %50-60)

- Sınırlar <5 mm, özellikle tümör >3 cm olduğunda, derin invazyon ya da pozitif lenf nodları
- Rezeksiyondan sonra 2 yıldan fazla geçtikten sonra multifokal hastalık ya da lokal rekürrens ile birlikte diğer yüksek risk özellikleri.

Orta düzeyde yüksek risk (yaklaşık %30-40)

- Sınırlar 5-8 mm, özellikle tümör >3 cm ise, derin invazyon ya da pozitif lenf nodları

Orta risk (<%30)

- Sınırlar >8 mm ama tümör >3 cm, derin invazyon ya da pozitif nodlar

Çok düşük risk (<%5-10)

- Sınırlar >1cm, tümör <3 cm, yüzeyel olarak invazif (<2-3 mm), negatif nodlar

Lokal rekürrenslerde sıklıkla tekrar eksizyonla kür sağlanabilir ancak prognoz her zaman iyi değildir. Başlangıçtaki cerrahi tedavinin ardından izole lokal rekürrensler olan 47 hastanın sonuçlarının gözden geçirilmesinde Faul ve ark.[13] 5 yıllık toplam sağkalım oranını sadece %40 olarak bildirmiştir (**Şekil 12.3**). Çalışmalarında rekürrens sonrasında kötü prognozla ilişkili faktörler arasında hastalıksız sürenin kısa olması, rekürrens sırasında tümör boyutunun >3 cm olması, yüksek başlangıç evresi ve lenfovasküler boşluk invazyonu (LVBİ) yer alır.

Daha sonra anlatılacağı gibi, eksizyon sonrası vulvar rekürrens riski vulva kanseri olan hastaların genel tedavi stratejisinde göz önünde bulundurulması gereken faktörlerden sadece biridir.

Lenf Nodu Tutulumu için Prediktif Faktörler

Vulvanın lenfatik ağı zengindir ve asıl olarak inguinofemoral nodlara drene olurlar (Bölüm 5). Lenf nodu metastazı hızı tümör çapı ile [5,14] (**Şekil 12.4**) ve stromal invazyonun derinliği ile (tümörün komşuluğundaki en yüzeyel dermal papilladan en derin invazyon odağına kadar) güçlü bir şekilde korelas-

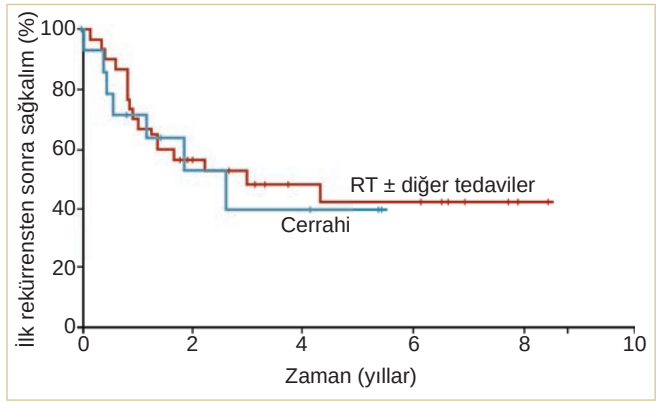

ŞEKİL 12.3 Vulvektomi sonrasında izole vulvar rekürrensleri olan 45 hasta için ilk vulvar rekürrensten sonra sağkalım süresi. Rekürrensler sadece re-eksizyon ile (31 hasta) ya da kemoterapi ile birlikte ya da tek başına RT ile ya da eksizyon ile (14 hasta) tedavi edildi. İki tedavi yaklaşımının avantajları doğrudan karşılaştırılamaz çünkü RT'yi içeren tedavi alan hastalarda rekürren tümörler, sadece eksizyonla tedavi edilen hastalardan anlamlı olarak daha büyüktü. Birçok nükste kurtarma tedavisi başarılı olmuş gözükse de birden çok rekürrens yeri olan hastalar dışlandıktan sonra bile toplam sağkalım oranı yaklaşık %40 idi (Faul CM, Miramow D, Gerzten K, et al. Isolated local recurrene in carcinoma of the vulva: prognosis and implications for treatment. Int J Gynecol Cancer. 1998;8:409-414.)

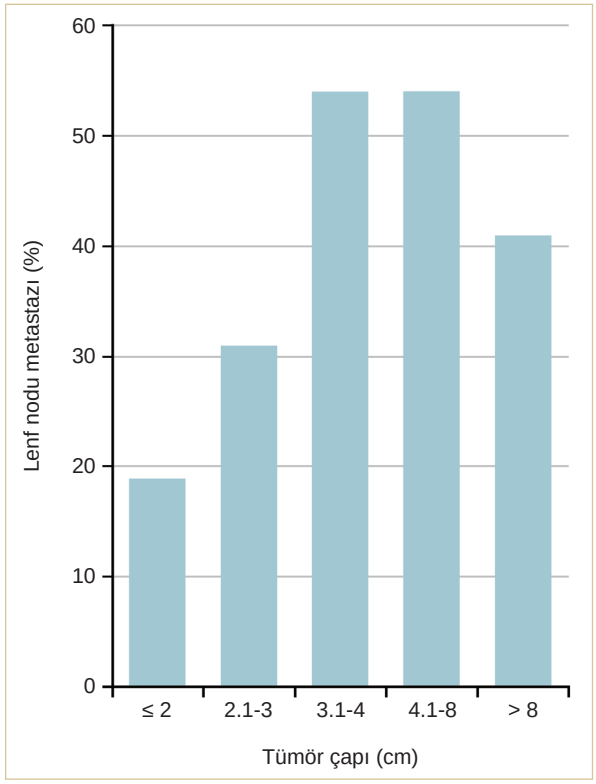

ŞEKİL 12.4 Vulvektomi ve lenfadenektomi ile tedavi edilen 588 hastada tümör çapı ile lenf nodu metastazları arasındaki ilişki. (Homesley HD, Bundy BN, Sedlis A, et al. Radiation therapy versus pelvic node resection for carcinoma of the vulva with positive groin nodes. Obstet Gynecol. 1986;68:733–740).

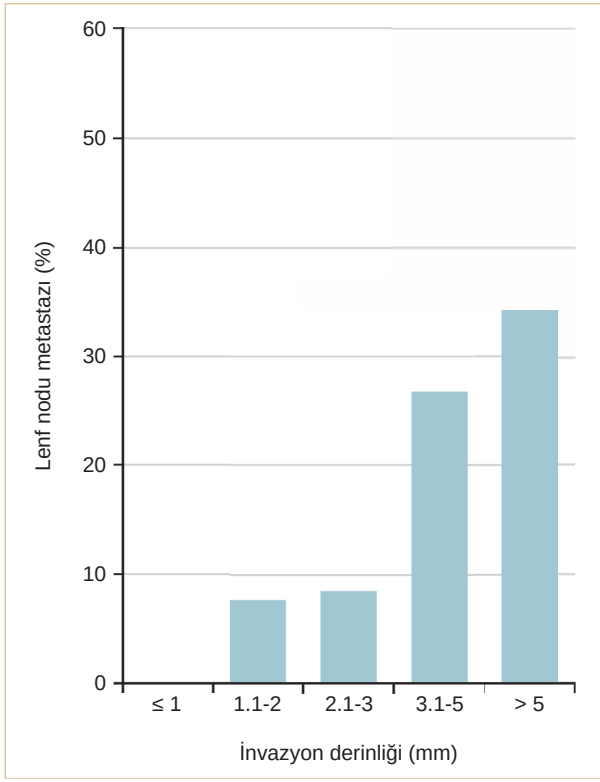

ŞEKİL 12.5 Stromal invazyon derinliği ile lenf nodu metastazları arasındaki ilişki (Hacker NF, Eifel PJ. Vulvar cancer. İçinde: Berek JS, Hacker NF, eds. *Gynecologic Oncology*. Philadelphia, Pa: Wolters Kluwer; 2015:560–607.)

yon gösterir (**Şekil 12.5**).[2] Sadece <1 mm invaze olan (Evre IA) küçük tümörlerde lenf nodu metastazı riskinin ihmal edilebilir olduğu düşünülebilir. Derinlik 1 mm'den fazla olduğunda risk keskin olarak artar.

Lenf nodu metastazı ile ilişkili diğer faktörler primer tümörde yüksek tümör derecesi[5,14] ve LVBİ[14] varlığıdır.

Hastalıkla İlişkili Ölümle ilgili Öngörü Bulguları

Lokal ya da bölgesel rekürrens vulva kanserine bağlı birçok ölümde rol oynar; ancak akciğer, kemik ya da başka yerlere uzak metastazlar da izole halde ya da lokorejyonel başarısızlıkla birlikte oluşabilir. Sonuçları öngörebilmek için birkaç klinik özellik kullanılabilir.

İnguinal Nod Tutulumu

Sonucun en güçlü ve tutarlı öngörücüsü lenf nodu tutulumudur. Pozitif nodların sayısı ve en büyük intranodal tutulumun büyüklüğü hastalığa bağlı rekürrens ve ölümle güçlü bir şekilde ilişkilidir.[14-17] <5 mm tek bir mikroskobik nodal metastazı olan hastalar için *radikal inguinofemoral lenfadenektomi yapılırsa,* inguinal nüks oranı <%1'dir. Daha yaygın nodal tutulumu olan ya da tam olmayan bir lenfadenektomi yapılmış olan hastalarda kabul edilemez derecede yüksek inguinal nüks oranını önlemek için adjuvan RT'ye ihtiyaç duyulmaktadır.[1,18] Adjuvan radyoterapi alan hastalar için ekstranodal yayılım varlığının inguinal nüks ve hastalığa bağlı ölümü öngörmede bağımsız bir faktör olduğu pekçok çalışmayla desteklenmiştir.[14,15,17]

İnguinal nüksü olan hastalar için prognoz çok kötüdür. İlk tedavisi sadece cerrahi olanlar için kasık rekürrensi sonrasında sağkalım oranı çoğu seride <%20'dir, buna karşın kurtarma RT'sinde kullanılan dozlar ve tekniklerden nadiren bahsedilmektedir ve çoğu yayın modern görüntü temelli tedavi yöntemlerinden önce yapılmıştır.[19] Cerrahi ve radyasyonla ilk tedavinin ardından inguinal rekürrens olan hastalarda kür olsa bile çok nadirdir.

Pelvik Nodu Tutulumu

Tarihsel olarak pelvik nod metastazları <%20 bildirilen sağkalım oranları ile kötü prognozla ilişkilidir [1]; pelvik nod metastazları olan hastalar halen Uluslararası Jinekoloji ve Obstetrik Federasyonu (International Federation of Gynecology and Obstetrics; FIGO) evre IVB hastalığa sahip olarak kategorize edilmektedirler. Ancak tedavi sonuçlarının çoğu nod pozitif vulvar kanserlerde standart olarak kullanılan adjuvan inguinal ve pelvik radyasyondan önceki döneme aittir. Küratif RT ile tedavi edilen gros olarak tutulmuş pelvik nodları olan 20 hastanın alındığı, 2015 yılındaki bir değerlendirmede 5 yıllık genel sağkalım oranı evre IIIB ve IIIC hastalık için bildirilen oranlara benzer şekilde %43 olarak bulunmuştur.[20]

Diğer prediktif faktörler

Vulvar rekürrens ya da lenf nodu tutulumu riskinde artış ile ilişkili olan çoğu faktör hastalığa özgü ve toplam sağkalım oranları ile de ilişkilidir. Bunlar arasında tümör büyüklüğü[5,15,17,21], invazyon derinliği[5,15], histolojik derece,[5,17,21] ve LVBİ[17] yer alır.

FIGO Evresi

FIGO evreleme sisteminin en yeni (2009) versiyonu lokal rekürrens, bölgesel tutulum ve sağkalım için en güçlü prediktif faktörlerden biridir (**Tablo 12.1**). FIGO evrelemesi hiç şüphesiz ki tedavi sonuçları açısından güçlü bir prediktif faktör olmakla birlikte bazı kısıtlılıklar bulunmaktadır.

- FIGO, 1994'te radikal lokal eksizyona, 2009 yılından sonra tam inguinal lenfadenektomiye dayanan cerrahi bir evreleme sistemine geçmiştir. Bu da, daha kısıtlı cerrahi prosedürler ile birlikte radyoterapi ile ya da tek başına radyoterapi ile tedavi edilen hastaları kategorize etmeyi zorlaştırmaktadır.
- Pelvik nod metastazları ve hematojen metastazların birlikte evre IVB kategorisi altında gruplanması pelvik nod hastalığı olan hastalarda kür olasılığını olduğundan az göstermektedir.[20]
- 1994 ve 2009 yılındaki sınıflandırmalar FIGO sınıflandırmalarının prediktif gücünü artırmış olsa da bu üç sistem kolayca birbirine çevrilememektedir. Bu durum vulva kanseriyle ilgili bu sınıflamalardan önceki veya sonraki dönemlere rastlayan retrospektif çalışmalardaki evre tanımlarının değerlendirmesini zor hale getirmiştir (Bölüm 2).

TABLO 12.1 Vulva Kanseri için FIGO/AJCC Evreleme Sisteminin Evrilmesi

AJCC Evresi	1969–1993 (Klinik bulgulara dayanır)	1994–2008 (Operasyon bulgularına dayanır)	2009– (Operasyon bulgularına dayanır)	FIGO Evresi (2009)
Primary tumor				
T1	Vulvaya sınırlı ≤2 cm çapında tümör	$T1_a$ Vulva ya da perinede[a] sınırlı; ≤2 cm çapında ve ≤1 mm stroma invazyonu		IA
		$T1_b$ Vulva ya da perinede[a] sınırlı; ≤2 cm çapında ve >1 mm stroma invazyonu		IB
T2	Tümör vulvada sınırlı >2 cm çapında	Tümör vulva ya da perinede[a] sınırlı, >2 cm çapında	Tümör herhangi bir boyutta ve anüs, vajenin alt üçte biri ya da üretra içine büyüyor[b]	II
T3	Tümör herhangi bir boyutta ve anüs, perine[a] alt üretra ya da vajen içine büyüyor	Tümör herhangi bir boyutta ve anüs, alt üretra ya da vajen içine büyüyor	Tümör herhangi bir boyutta, üst üretra, mesane ya da rektum, vajenin üst üçte ikilik kısmı ya da pubik kemik içine büyüyor[b]	IVA
T4	Tümör herhangi bir büyüklükte, üst üretra, mesane ya da rektum içine ya da pubik kemik içine büyüyor			
Nodlar				
N0	Palpe edilebilen nod yok	Lenf nodu metastazı yok	Bölgesel lenf nodu metastazı yok	
N1	Nodlar tek taraflı inguinal lenf nodu birinde palpe edilebilir, büyük değil, hareketli (klinik olarak neoplazmdan şüphe edilmez)	Tek taraflı bölgesel lenf nodu metastazı	N1a bir ya da iki lenf nodu metastazı, her biri <5 mm	IIIA (i)
			N1b bir lenf nodu metastazı ≥5mm	IIIA (ii)
N2	Nodlar bir ya da iki inguinal bölgede, genişlemiş, sert ve hareketli (klinik olarak neoplazmdan şüphelenilir)	Bilateral bölgesel lenf nodu metastazı	N2a üç ya da daha fazla lenf nodu metastazı, her biri <5 mm	IIIB (i)
			N2b iki ya da daha fazla lenf nodu metastazı ≥5mm	IIIB (ii)
			N2c bölgesel lenf nodu metastazı ile birlikte ekstrakapsüler yayılım	IIIC
N3	Sabit ya da ülserleşmiş nodlar		Sabit ya da ülserleşmiş bölgesel lenf nodu metastazı	IVA
Uzak hastalık				
M0	Klinik metastaz yok	Uzak metastaz yok		
M1	Palpe edilebilen derin pelvik nodlar	Pelvik lenf nodları dahil her türlü uzak metastaz		IVB
M2	Diğer uzak metastazlar			

[a]1994'te perinede yerleşmiş olan tümörler AJCC T3 kategorisinden çıkarıldı ve daha sonra operatif bulgulara dayanarak diğer vulva kanserleri ile birlikte gruplandı

[b]2009'da anüs, distal vajen ya da üretrayı tutan tümörler AJCC kategorisi T3'ten T2'ye ve FIGO evre III'ten evre II'ye kaydırıldı; aynı zamanda proksimal üretra, mesane, rektum, üst vajen ya da pubik kemiği tutan tümörler AJCC T4'ten T3'e kaydırıldı ancak FIGO evre IVA kategorisinde kalmaya devam etti.

MULTİDİSİPLİNER TEDAVİ STRATEJİSİ GELİŞTİRİLMESİ

Lokorejyonel olarak ilerlemiş vulva kanseri tedavisi, RT ile tedavi edilen jinekolojik kanserler arasında en yakın multidisipliner çalışmayı gerektirir. Cerrahi veya RT ile ya da bu tedavilerden ikisinin kombinasyonu ile tedavi edip etmeme kararı verilirken, her bir tedavi yönteminin hastalığı kontrol etme ve fonksiyonları korumadaki rolü dikkatli analiz edilmelidir. Mümkün olduğunda bu nadir, karmaşık vakalar tecrübeli, özelleşmiş ve yakın çalışan multidisipliner bir takımın olduğu bir merkezde tedavi edilmelidir (Bölüm 3).

Tedavi öncesi değerlendirme tamamlandıktan sonra aşağıdakiler düşünülerek başlangıç tedavi stratejisi geliştirilmelidir:

- Primer bölge için çeşitli tedavi seçeneklerinin riskleri ve faydaları
- Nodlar için çeşitli tedavi seçeneklerinin riskleri ve faydaları
- Primer bölge ve inguinal bölge için yaşam kalitesine en az etki yaparak toplamdaki en iyi kür şansını elde edecek yaklaşımların kombinasyonu

Primer Bölgenin Tedavisi

Cerrahi Tedavi

Geleneksel bir radikal vulvektomi klitoris dahil tüm vulva, inguinofemoral nodlar ve araya giren doku köprüsünün blok halinde çıkarılmasını gerektirir. En azından 1980'lerin sonlarına kadar çoğu vulva kanseri için standart tedavi olan bu yaygın prosedürün şiddetli psikoseksüel ve fiziksel sonuçları vardır ve günümüzde nadiren yapılmaktadır. Vulvektomi ve inguinal lenfadenektomi ayrı insizyonlarla yapıldığında en bloc prosedüre göre daha iyi tolere edilir ve eşit derecede etkilidir.[19] Bu iki aşamalı prosedürde, aradaki cilt bağlantısında gelişen nüksler nadirdir.[19]

Günümüzde çoğu invazif vulvar kanser daha da sınırlı bir prosedür olan "geniş lokal eksizyon" ya da "radikal lokal eksizyonla" tedavi edilmektedir. Bu prosedürle gros lezyon mümkün olduğunda 1-2 cm bir deri sınırı ile çıkarılır; diseksiyon genellikle ürogenital diyafram ya da pubik fasyaya kadar derine ve aşağı indirilir. Lüzumu halinde distal üretranın bir kısmı çıkarılabilir ve genellikle üretral fonksiyona zarar vermez. Perineyi tutan tümörlerde anüs ya da rektuma yakınlık sebebiyle optimal bir sınır bırakarak çıkarmak genellikle zordur. Ayrıca vajeni tutan tümörler üretra ya da rektumdan ödün vermeden radikal olarak rezeke edilemezler.

Preoperatif değerlendirme, organ koruyucu cerrahinin muhtemelen pozitif bir rezeksiyon sınırına sebep olacağını düşündürürse, aşağıdaki sebeplerden dolayı genellikle RT tercih edilir: 1) pozitif bir rezeksiyon sınırı ile hastalık rekürrensini önlemek için gereken doz, gros hastalığı kontrol etmek için gerekene benzerdir; 2) postoperatif yara komplikasyonları RT başlanmasını geciktirebilir ve hastalığın ilerlemesi için bir fırsat sunar; ve 3) kombine cerrahi ve yüksek doz radyasyonun yan etkileri tek başına radyasyonun etkilerinden daha fazla olma eğilimindedir. Ancak bazı vakalarda cerrah negatif sınırlar elde edilebileceğini düşünüyorsa ve rezeksiyon sonrası yara komplikasyonları için tahmini risk düşükse, yakın bir sınırla rezeksiyon ve ardından planlanmış postoperatif RT tek başına radyasyonla tedaviye tercih edilebilir. Amaç her zaman en az morbidite ile en iyi lokal kontrol şansını elde etmek olmalıdır (Bölüm 3). Cerrah ile radyasyon onkologu arasında yakın kooperasyon ve erken konsültasyon en iyi sonucu elde etmek için bir anahtardır.

Postoperatif Radyasyon Tedavisi

Vulvektomi sonrası lokal rekürrensi öngören faktörler bu bölümde daha önce tartışılmıştır. Postoperatif vulva RT'si için en sık endikasyonlar yakın ya da pozitif sınırdır. Ancak diğer risk faktörleri de düşünülmelidir ve bu bölümde daha sonra anlatılacağı gibi lenf nodu metastazlarının varlığı vulvayı tedavi etmek için kararı etkileyebilir.

Cerrahi sınırı yakın olan hastalar için (8-10 mm'den daha yakın) önerilen RT dozu birkaç faktörden etkilenir.

- *Sınır durumuna güven.* Patoloji raporu gros tümör için net bir tarif, tümörsüz sınır mesafesi (mm cinsinden ölçülür) ve herhangi bir yerde yakın sınır bilgisini içermelidir. Rezeksiyon materyalini inceleyen patologla konuşmak cerrahi sınır durumunu netleştirebilir ancak tümör ile cerrahi sınırlar arasındaki bağlantıyı net olarak tariflemeden, negatif olarak açıklanan sınırlar her zaman şüpheyle karşılanmalıdır.
- *Başlangıçta pozitif olan bir sınırı negatife* dönüştürmek için re-eksizyon yapılması gerekir mi? Bu durumlarda radyasyon onkologu her zaman cerrahla doğrudan konuşarak ilk eksizyonda lezyon uzanımının neden olduğundan az tahmin edildiğini belirlemeli ve re-eksizyonla tutulan yerdeki sınırdaki dokunun çıkarıldığından emin olduğu doğrulanmalıdır. Tümörün kritik yapılara yakınlığı sebebiyle pozitif bir sınır elde edilirse bu sınırı temizlemek için re-eksizyon ihtimali düşüktür. Şüphe varsa, sınır pozitif kabul edilmelidir.
- *Cerrahiden radyasyon tedavisinin başlangıcına kadar geçen süre.* Postoperatif RT eksizyondan sonraki 8 hafta içinde ve tercihen 4-6 haftada başlatılmalıdır. Bu spesifik ortamda gecikmenin etkisi yakından incelenmemiş olsa da cerrahiden radyasyona kadar geçen sürenin başka tümörlerde rekürrensle korelasyon gösterdiği kanıtlanmıştır. Postoperatif RT başlatılmasında gecikmeler (ya da tedavinin ortasındaki aralar) için tanımlanan radyasyon dozunda bir artışla ayarlanması gerektiğine inanıyoruz.

Viswanathan ve ark.[10], yakın sınırlar ≤50 Gy aldığında lokal nüks için yüksek bir oran bildirmiştir ve sınırı ≤10 mm olan her hastanın en az 56 Gy almasını önermiştir. Ancak bizim deneyimlerimize göre tümörsüz sınır 5-10 mm ise ve yukarıdaki endişelerin hiçbiri yoksa 4-5 haftada 45-50 Gy

verildiğinde vulvar rekürrensler nadirdir. >1-2 mm ama <5 mm olan sınırlar için operasyon yatağına en az 50 Gy öneriyoruz; sınır <1-2 mm ise, özellikle de yaygın LVBİ varsa ya da tümör adenokarsinoma ise genellikle 54-56 Gy veriyoruz. Bir hasta pozitif bir vulva rezeksiyon sınırının tedavisi için sevk edildiğinde operasyon yatağına en az 60 Gy (HRCTV-PTV) ve çevredeki vulvar CTV-PTV'ye 40-50 Gy'lik daha düşük bir doz önerilir.

Ancak vulvar rekürrens için, radyasyon dozu ve postoperatif risk faktörleri arasındaki ilişkiyi netleştirmek için daha fazla detaylı çalışma gereklidir. RT ile birlikte verilen kemoterapinin bu koşullarda lokal kontrole etkisi net değildir. Ayrıca, daha sonra tartışılacağı gibi, kullanılan RT tekniği ile tüm operasyon yatağına yeterli bir emniyet sınırıyla istenen dozu verilmesi de önemlidir.

Preoperatif Radyasyon Terapisi

1973'te Boronow[22] lokal olarak ilerlemiş vulva kanserinin tedavisinde pelvik ekzenterasyona alternatif olarak preoperatif RT kavramını ortaya attı; pelvik ekzenterasyon için bu çağda yüksek perioperatif mortalite oranları bildirilmesini göz önünde bulundurarak, yazar küçük bir kişisel tecrübesinden bahsederken, erken dönemde ümit veren sonuçları olan uygun vaka bildirimlerini derledi. Boronow'un ilk bildiriminin ardından preoperatif RT (genellikle birlikte kemoterapi ile verilir) rezeke edilemeyen ya da kritik yapıları tutan vulvar kanserlerin tedavisinde giderek daha fazla kabul gören bir seçenek olmuştur. Tedavi edilen hasta sayısı az olduğundan, hastalık prezentasyonları heterojen olduğundan ve farklı metodolojiler kullanıldığından bu deneyimlerden bir ortak çıkarım yapmak zordur. Ancak bu çalışmalara bakılarak birkaç genelleştirme yapılabilir:

- 40-50 Gy preoperatif kemoradyasyondan 4-6 hafta sonra klinik tam yanıt oranları genellikle %45-75 arasında değişmektedir.[23-33]
- RT sonrası vulvektomi spesimeni rezidüel hastalığa dair histolojik kanıt gösterilmeyen hastalarda rezidüel vulvada nadiren nüks gelişmektedir.
- Vulvektomi spesimeninde mikroskobik bile olsa rezidüel hastalığı olan hastalarda sonuç kötüdür ve lokorejyonel nüks oranı da yüksektir.
- Jinekolojik Onkoloji Grubunun iki faz II çalışması olan GOG-101 (RT dozu 40.9-47.8 Gy) ve GOG 205 (RT hedef dozu 57.6 Gy) karşılaştırılması tümör yanıt oranlarının radyasyon dozu ile güçlü bir şekilde korelasyon gösterdiğini düşündürmektedir; bu iki çalışma için vulvadaki klinik tam yanıt oranları sırasıyla %44 ve %64 olmuştur.[31,32] Ancak hasta seçimi, radyasyon tedavisi şeması, süresi ve tekniğindeki farklılıklar gibi başka faktörler muhtemelen daha küçük serilerde bildirilen yanıt oranlarının geniş aralık göstermesine neden olmuş olabilir. Ayrıca 3 boyutlu planlama öncesindeki dönemde izomerkezde önerilen dozlar vulvaya verilen gerçek dozları doğru bir şekilde temsil etmemiş ve bu da muhtemelen tümör dozu- yanıt ilişkisini gölgelemiş olabilir.
- Tümör yanıtını değerlendirmek için verilen amacıyla verilen 4-6 haftalık bekleme ve gözlem peryodunun ardından, rezeke edilemeyen ya da sınırda rezektabıl hastalık devam ederse, verilen uzun ara muhtemelen ilave edilecek "ek doz" RT'yi etkisiz kılar. Bu, preoperatif yaklaşımın majör bir zayıflığıdır (Bölüm 3).
- Birçok yazar preoperatif RT ardından sık olarak gözlenen perioperatif komplikasyonlar bildirmiştir. Bunlar arasında yüksek oranlarda yara iyileşmesinde gecikme ve perioperatif enfeksiyon yer alır.[25,32] GOG-101 çalışmasında RT sonrası vulva rezeksiyonları yapılan 50 hastadan dördü erken perioperatif dönemde komplikasyonlar sebebiyle ölmüştür.[32] İnguinal lenf bezlerinin geniş diseksiyonu da lenfödem ve lenfokist oluşumu gibi ilave yan etkilere katkı yapabilir.

Birçok hastada 40-50 Gy preoperatif RT ve ardından organ koruyucu rezeksiyon ile kür sağlanmış olsa da, kombine tedavinin morbiditesi ve rezidüel hastalığı olan hastalarda gözlenen yüksek rekürrens oranları klinisyenlerin tek başına veya kemoterapiyle birlikte definitif RT'yi araştırmasına yol açmıştır.

Bu sebeplerle son 20 yılda tercihimiz başlangıçta organ koruyucu cerrahi için aday olmayan hastaları definitif RT ve genellikle eşzamanlı kemoterapi ile tedavi etmek olmuştur; vulva rezeksiyonu ancak tümör yüksek doz radyasyona tam olarak yanıt vermediğinde yapılır. Bu uygulama bizim tecrübelerimiz hakkındaki yeni yayınlarda[34] ve bu bölüme eşlik eden vaka çalışmalarında anlatılmıştır. Bununla birlikte lokal olarak ilerlemiş vulva kanserlerinde planlanmış preoperatif RT'ye karşılık definitif RT'nin faydaları tartışılmaya devam etmektedir.

Vulvada Primer Tedavi Olarak Radyoterapi

Yakın zamana kadar vulva kanseri için definitif kemoradyoterapiye dair bildirimler, preoperatif RT sonrasında rezeksiyon yapılmayan hastalardaki anektodal bildirimlerle sınırlıydı. 2008'de Landrum ve ark.[35] evre III ya da IV vulva kanseri olan kemoradyoterapi yapılan 33 hastada sonuçları bildirdi; bunlar büyük kanserlerdi (medyan çap 6 cm), çoğu kritik yapıları ya da vajeni tutmuştu ve %58'i rejyonel nodları tutuyordu. Sekiz hastaya adjuvan cerrahi rezeksiyon yapılmıştı ancak sadece kemoradyasyon ile tedavi edilen diğer 25 hastanın sadece 3'ünde lokal nüks vardı ve bunlardan birisi cerrahiyle düzeldi.

GOG 205 çalışmasında kemoradyoterapi ile tedavi edilen değerlendirilebilen 58 hastadan 29'unda rezidüel hastalık için yapılan postradyoterapi biyopsi sonuçları negatif olduğundan orijinal tümör bölgesine rezeksiyon yapılmadı; bu 29 hastadan 4 tanesinde vulvada rekürrens, 3 tanesinde vulva dışında rekürrens vardı ve 22'si son değerlendirmede hastalıksız kalmaya devam etti. Sebat eden vulva hastalığına dair klinik ya da histolojik kanıtlar olan 29 hastadan analiz yapıldığı sırada sadece 6'sı hayattaydı ve hastalıksızdı. Bu serideki hastaların yaklaşık %50'sinde vulva kanserleri sadece RT ile kontrol edilmiş gibi görünmektedir. Ancak bu çalışmada kullanılan radyasyon dozu düşüktü (57.6Gy), hastaların %20'si 55 Gy'den az radyasyon aldı ve radyasyon tedavilerinin medyan süresi belirtilmemişti.

Bizim tecrübemize göre 60 Gy vulva hastalığının yüksek oranda kontrolü için gereken minimum dozdur ve biz mümkün olduğunda büyük lezyonları daha yüksek dozlarla (66-68 Gy) tedavi etmeyi tercih ediyoruz. Koay ve arkadaşlarının[34] yeni bir yayınında >56 Gy alan 74 hastada 5 yılda vulva hastalığı kontrol oranı %83 idi. Vulvaya verilen medyan RT dozu 64 Gy idi ve RT için medyan süre 46 gündü; bu serideki hastaların %85'i RT'yi 56 gün ya da daha kısa bir sürede tamamladı.

Bölgesel Nodların Tedavisi

Daha önce ifade edildiği gibi 1 mm'den daha fazla invazyon yapan her vulvar kanserde önemli düzeyde lenf nodu metastazı olasılığı vardır. Kasıkta rekürrens olan hastalarda prognoz tanı sırasında inguinal lenf nodu metastazı olan hastalardan çok daha kötü olduğundan kür elde etmek için inguinal bölgenin başlangıçtaki tedavisi çok önemlidir; tanısal yöntemler doğru olmalı ve definitif tedaviler kullanılmalıdır. Ancak, inguinal bölge tedavilerinin kısa ve uzun dönemli yan etkileri önemli düzeyde olabilir ve bazı vakalarda multidisipliner tedavilerden fedakarlık edilmesine neden olabilir. Klinisyenler için en büyük zorluk lokorejyonel hastalık kontrolünü bozmadan bu yan etkileri minimuma indirmektir.

Fizik muayene inguinal metastaz tanısı koymak ya da bunu dışlamak için doğru olmayan bir yöntemdir. Orta düzeydeki bir subkutan yağ tabakası bile medyal femoral nodların konturlarını örter ve obez hastalarda çok büyük nodlar bile atlanabilir **(O.S. 12.8)**; bu sebeple kasıkta genişlemiş lenf nodları varlığını dışlamak için tomografik görüntüleme elde edilmelidir.

Klinik Olarak Negatif İnguinal Bölge—Cerrahi Tedavi

Erken evre vulva kanseri olan hastalar için kasığa klasik yaklaşım kapsamlı bir inguinofemoral lenfadenektomidir; orta hattan 2 cm'den fazla uzaktaki kanserler için tek taraflı ve orta hat tümörleri için iki taraflı yapılır. Metastaz bulunmazsa çoğu yayında kasıkta rekürrens oranı <%2-5 olarak bildirilmiştir.[21,36] Ancak bu prosedür ile yara komplikasyonları (örn. dikiş açılması, selülit, seroma) sıktır ve bazı vakalarda güçlük veren kronik bacak ödemi insidansı %25 ile %50 arasında değişir. Bununla birlikte daha az kapsamlı kasık diseksiyonları yapılan hastalarda inguinal nüks oranları, özellikle kötü diferansiye karsinomaları olduğunda, kabul edilemeyecek kadar yüksektir.[37,38] Bu sebeple, sadece yüzeyel bir inguinal diseksiyon yapılan ya da lenfadenektomi spesimeninde 8-10 noddan daha az nod olan hastalar, özellikle de sentinel nod ultrasonu yapılmamışsa, ardışık kasık ultrasonları ile takip edilmelidir.

Birkaç çalışma erken evre vulva kanseri olan hastalarda sentinel nod biyopsisinin rolünü araştırmıştır.[2,36] Bu çalışmalar uygun, seçilmiş hastalar için ve tecrübeli ellerde negatif bir sentinel nod bulgusunun lenfadenektomiden kaçınmak için yeterince prediktif olduğuna işaret etmiştir. En büyük çalışmalardan birinde (GROINSS-V) negatif sentinel biyopsi ardından kasık rekürrensi oranı %2.3'tü ve bu oran lenfadenektomi sonrasında bildirilen oranlarla karşılaştırılabilirdi; yara açılması ve enfeksiyon oranları lenfadenektomi ile olandan çok daha düşüktü ve kronik lenfödem oranı %25'ten yaklaşık %2'ye düştü. Multifokal hastalığı olan ya da primer tümörleri >4 cm olan hastalarda yanlış negatif oranı kabul edilemeyecek kadar yüksektir; bu hastalar ve bir sentinel nod tanımlanmasında başarısızlık olanlarda lenfadenektomi ya da RT gerekir. GROINSS-V çalışmasında elde edilen doğruluk düzeyini tutturabilmek için sentinel nod tekniği ve detaylı-evrelemede tecrübeli cerrahlar ve patologlardan oluşan bir ekibe ihtiyaç olduğunu bilmek gereklidir.

Klinik Olarak Negatif İnguinal Bölge—Tek Başına Radyoterapi ile Tedavi

Seçilmiş hastalarda, özellikle de vulvada lokal olarak ilerlemiş hastalık için ya da karşı taraftaki kasıkta bilinen metastazlar için RT'ye ihtiyaç duyan hastalarda radyasyon bir ya da her iki inguinal bölge için birincil tedavi seçeneği olarak düşünülebilir **(O.S. 12.3-12.6)**.

RT'nin lenfadenektomi sonrasında adjuvan tedavi olarak etkinliğini kanıtlamış olsa da[1], erken dönem deneyimlerinde birçok klinisyen tek başına RT'nin nüksleri önlemede etkinliğini sorgulamıştır . 1980'lerin sonlarında yürütülen randomize bir çalışma olan GOG-88'de Stehman ve ark.[39] erken evre hastalığı ve klinik olarak negatif inguinal tutulumu olan hastalarda RT ile lenfadenektominin etkinliğini karşılaştırmaya çalışmıştır (fizik muayene yoluyla). Sadece RT ile tedavi edilen ilk 25 hastada, 5 kasık nüksü not edildikten sonra çalışma erken kapatılmıştır. Ancak bu çalışmada kullanılan RT'nin birkaç açıdan ciddi sorunları vardı. O dönemde yeni bir tetkik olan BT tanı ya da tedavi planlanmasında istenmiyordu. Bu sebeple fizik muayene muhtemelen belirlenen 50 Gy dozdan daha fazlasına ihtiyaç duyulan gros hastalığın tespitinde başarısız olmuştu. İlave olarak hastalar 3 cm derinliğe göre ayarlanan karşılıklı foton ve elektron demetlerinin kombinasyonu kullanılarak tedavi edilmişti. Elektron ışınlaması da o dönemde yeni bir teknoloji idi; Koh ve ark.[40] daha sonra kullanılan tekniklerin inguinal lenf nodlarına %50'ye varan oranlarda düşük doz verdiğini gösterdi.

Başka çalışmalar doğru bir şekilde uygulandığında radyasyonun çok etkili olabileceğini düşündürdü. Katz ve ark.[37] lokal olarak ilerlemiş kanserleri olan ve tek başına RT ile tedavi edilmiş, klinik olarak negatif inguinal lenf tutulumu olan 30 hastada 5 yıllık inguinal nüks oranını %11 olarak bildirmiştir; bu seride 1980'lerin başlarında BT planlaması olmadan tedavi edilen hastalardaki iki inguinal nüks çok dar sahaların lateralinde ortaya çıkmıştır.

Bizim tecrübemize göre primer kanser kontrol edilmişse ve aşağıdakiler geçerli ise tek başına radyasyon inguinal nüksü önlemekte nadiren başarısız olur:

- Lateral sirkumfleks nodlar dahil inguinofemoral bölgeyi yeterince kapsayacak bir plan oluşturmak için tomografi kılavuzluğu kullanılmıştır (Bölüm 5).
- Görüntüleme teknikleri ile şüpheli nodlar dikkatlice incelenmiştir. Seçilmiş vakalarda küçük nodları değerlendirmek için ultrason kılavuzlu biyopsi kullanılabilir ancak biz kamın femoral ve safenöz damarların komşuluğundaki yüksek riskli bölgede >8-10 mm olan her nodu pozitif olarak tedavi etme eğilimindeyiz. Cerrahi olarak çıkarılmadıklarında bu nodlarda tipik olarak 60 Gy'e kadar ek doz verilmelidir.

Klinik Olarak Pozitif İnguinal Bölge Tedavisi

Bu bölümün sonundaki birkaç vaka çalışmasında gösterildiği gibi **(O.S. 12.4-12.8)** gros olarak genişlemiş lenf nodları olan hastaların tedavisi özellikle zorlayıcı olabilir. Spesifik klinik durum ve tedavi eden hekimlerin elinde bulunan tedavi kaynakları optimal yaklaşıma yönlendirir.

- *Radikal lenfadenektomi ve ardından RT*. Bazıları tarafından rezeke edilebilecek inguinal hastalığın tedavisinde standart yaklaşım olarak kabul edilse de, radikal lenfadenektomide, özellikle de N2 hastalığı tedavi etmek için çok geniş bir diseksiyon gerekiyorsa perioperatif ve geç morbidite oranı çok yüksektir. Yara komplikasyonları adjuvan RT'yi geciktirebilir ve etkinliğini potansiyel olarak baskılar. Tümör ya da ekstrakapsüler yayılım yoluyla nodal yer değişikliği olan hastalar için 45-50 Gy'lik standart postoperatif dozlar lokal kontrol elde etmek için yeterli değildir. Bu vakalarda muhtemelen en az 60 Gy gereklidir (Tablo 12.2).[5,16,17,41] Çok yaygın bir nod diseksiyonu ile kombine edildiğinde yüksek doz RT, fibrozis ve kronik lenfödem dahil, geç dönem komplikasyonlar açısından anlamlı bir risk ile ilişkilidir. Bu sebeplerle biz daha sınırlı bir operasyon ya da tek başına radyasyonla tedaviyi tercih ediyoruz.
- *Genişlemiş nodların selektif eksizyonu ve ardından RT*. 2007'de Hyde ve ark.[42] gros olarak pozitif nodlar için üç merkezin tecrübesini kombine ederek nodal kitle küçültme (17 hasta) ya da full inguinal diseksiyonunun sonuçlarını karşılaştırdı. Tüm hastalar postoperatif RT aldı. Full diseksiyon yapılan hastalarda (hepsi tek bir merkezde tedavi edilmişti) nodlar bir miktar daha büyüktü ancak daha yüksek dozlarda postoperatif RT aldılar. Lenf nodunda kitle küçültme ya da adjuvan RT öncesinde full lenfadenektomi yapılan hastalar için kasık nüks oranları anlamlı olarak farklı değildi ancak her iki grupta da oranları yüksekti (sırasıyla yaklaşık %21'e %37). Biz bu yaklaşımı fikse olmayan bir ya da iki tane genişlemiş nodu olan hastalarda, özellikle de hasta zayıfsa öneriyoruz **(O.S. 12.4)**.
- *Definitif RT*. Yaygın inguinal lenfadenopatisi olan hastalar için definitif RT (genellikle birlikte kemoterapi ile kombine) yüksek düzeyde etkili olabilir **(O.S. 12.5-12.8)**. Biz bu yaklaşımı genellikle çok sayıda genişlemiş nodları olan hastalar için (ancak çok geniş bir diseksiyon ile çıkarılabilecek) ya da geniş beden yapısı sebebiyle yara komplikasyonları açısından yüksek riskli hastalar için öneriyoruz. MD Anderson hastanesinde 1980 ile 2010 yılları arasında gros olarak genişlemiş inguinal lenf nodları olan 37 hasta definitif RT aldı; bu hastaların çoğunda yaygın inguinal lenfadenopati ve (çoğu vakada) pelvik nod tutulumu olsa da[20] sadece üçünde kasıkta nüks oldu (yayınlanmamış veri); bu üç hastanın tümünde fikse inguinal kitleler vardı ve bu üç hastanın ikisi büyük fikse nodlar için şu anda önerilen 55-60 Gy'den az doz aldı (Tablo 12.2). Sadece üç vakada tedavi sonrasında lenfödem vardı ve bunların üçü de düşük dereceliydi (grad 1).

TABLO 12.2 Vulvanın Skuamoz Karsinomlarına Bağlı Lenf Nodu Metastazları için Önerilen Radyasyon Dozları[a]

Postoperatif:	
Mikroskopik, ekstrakapsüler ekstansiyon (EKE) yok, postoperatif görüntülemede şüpheli nod yok	45–50 Gy
Gros olarak büyümüş nodlar, EKE yok, postoperatif görüntülemede şüpheli nodlar	50–56 Gy
EKE ya da nodun tümör tarafından tam infiltrasyonu	60–66 Gy
Gros rezidüel hastalık	60–70 Gy
Kesin RT:	
Şüpheli nodlar 1-2 cm	56–60 Gy
Şüpheli nodlar 1-2 cm	60–66 Gy
Şüpheli nodlar >2 cm	64–70 Gy
Masif ya da fikse nodal hastalık	65–70 Gy

[a]*Bunlar hastanın klinik durumu bağlamında değerlendirilmesi gereken genel önerilerdir. Bu dozlarda fraksiyonel dozun fraksiyon başına 1.8-2 Gy olduğu kabul edilir.*

Cerrahi rezeksiyon ve ardından RT hiçbir zaman definitif inguinal RT ile doğrudan karşılaştırılmamıştır. Ancak biz kemoradyasyonun gros nodal hastalık için yüksek düzeyde etkin ve iyi tolere edilen bir tedavi olduğunu bulduk. Definitif bölgesel RT dozları için potansiyel olarak tutulan her nodun yeterli radyasyon dozu aldığından emin olmak ve tedavi sırasında olabilecek gecikmeleri önlemek için tedavi süreci iyi yönetilmelidir .

Lenfadenektomi ya da RT'nin ardından selektif nodal eksizyon bazı hastalar için kabul edilen ve etkin bir yaklaşım olsa da, kombine tedavilerde detaylara dikkat edilmesi de gereklidir. Lenfadenektomi sonrasında rezidüel şüpheli nodlar bulunması nadir değildir **(O.S. 12.1 ve 12.10)**; aksi kanıtlanıncaya kadar primer ya da sekonder nodal drenaj bölgesinde olan ≥8-10 mm her rezidüel noda pozitifmiş gibi muamele edilmelidir ve genellikle en az 60 Gy radyoterapi verilmelidir.

Postoperatif RT—Kanıtlar

1977 ile 1984 yılları arasında yürütülen prospektif bir randomize çalışma olan GOG-37 vulva kanseri olan hastaların küratif tedavisinde, postoperatif RT'nin rolünü kesin olarak belirlemiştir (**Şekil 12.6**). Bu klasik çalışmada radikal inguinal lenfadenektomi sırasında lenf nodu metastazları olduğu tespit edilen hastalar ipsilateral bir pelvik lenf nodu diseksiyonu (daha sonra standart tedavi kabul edildi) ya da 45-50 Gy adjuvan inguinal ve pelvik RT alacak şekilde rastgele dağıtıldı. Erken analizde radyasyon tedavisi kolundaki hastalarda anlamlı olarak daha yüksek toplam sağkalım oranı ve daha düşük bir inguinal rekürrens oranı bildirince çalışma planlanan hasta alım hedefine ulaşmadan sonlandırıldı.

Etkileyici olmakla birlikte, GOG-37 çalışmasının sonuçları muhtemelen postoperatif RT'nin potansiyel faydasını olduğundan daha düşük olarak gösterdi. Radyasyon dozu ekstrakapsüler nodal ekstansiyon olan bölgelerde, hastalığı güvenli bir şekilde kontrol etmek için yeterli değildi ve bu durum vakaların çoğunda vardı.[16,41] Ayrıca çalışma başladığında BT henüz ticari olarak elde bulunmadığından pelvis ya

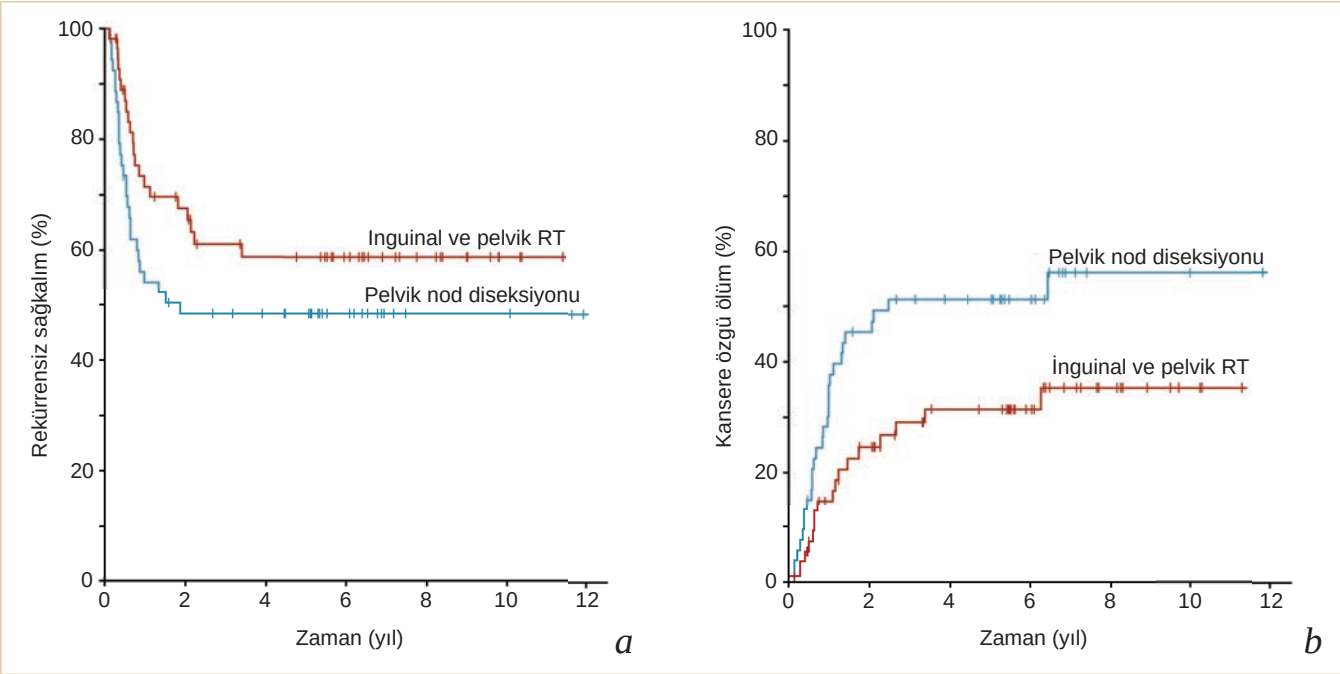

ŞEKİL 12.6 GOG-88 çalışmasından; vulvektomi ve inguinal lenfadenektomi sonrasında pelvik lenf nodu diseksiyonu ile ya da adjuvan inguinal ve pelvik radyasyon ile tedavi edilen hastalar için rekürrenssiz sağkalım oranları *(a)* ve kanserle ilişkili ölüm insidansları *(b)*. Bu eğriler Homesley ve ark. tarafından ilk olarak 1988 yılında ön verileri yayınlanan çalışmanın 2009 yılındaki güncellemesinden alınmıştır (Kunos C, Simpkins F, Gibbons H, et al. radiation therapy compared with pelvic node resection for node-positive vulvar cancer: a randomized controlled trial. *Obstet Gynecol* 2009;114:537–546).

da kasıklarda 50 Gy'den fazla doz gerektirecek gros hastalık kolaylıkla tespit edilememiş olabilir.

GOG-37 çalışmasındaki düşük pelvik rekürrens oranları, bazı klinisyenlerin nod pozitif hastalarda pelvik tedaviye şüpheyle yaklaşmasına ve hedeflerini inguinal operasyon yatakları ile sınırlamalarına yol açmıştır.[18,39] Ancak, pelvik nod tutulumu olan hastalar ayrıca ileri inguinal nod hastalığına da sahip olma eğilimindeydi[20] ve bu sebeple en yüksek tekrarlama riski kasık bölgesindeydi . Tomografik görüntüleme yokluğunda pelvik rekürrenslerin tespit edilmesi olasılığı düşüktür; bu durum GOG-37'de özellikle çalışmanın cerrahi kolunda bildirilen düşük pelvik nüks oranlarını açıklamaktadır. MD Anderson verileri, klinik olarak aşikar pelvik nod tutulumunda bile vakaların %40'a varan kısmında kür sağlanabileceğini göstermiştir.[20] GOG-37 çalışmasında, pelvik nod diseksiyon kolundaki hastaların %28'inde pelvik nod tutulumunun histolojik kanıtı vardı; klinik olarak şüpheli inguinal nodları olan hasta oranı %45'ti. Bu da en azından distal pelvik lenf nodlarının tedavisi için gerekçe sağlamaktadır.

2015 yılında Mahner ve ark.[18] Almanya'da 1998-2008 yılları arasında tedavi edilen vulva kanseri hastalarında birden çok kurumun katıldığı, büyük hasta sayılı, retrospektif bir çalışma yayınladı. Dikkat çekici bir şekilde inguinal metastazları olan 447 hastanın sadece %41'i ipsilateral kasıklara adjuvan RT alırken, sadece %26 inguinopelvik bölgeye RT aldı. İnguinal bölge ışınlaması yapılan alan hastalar daha ileri kasık hastalığına sahip olma eğiliminde olsa da, progresyonsuz ve toplam sağkalım oranları inguinal ışınlama yapılmayan hastalardan anlamlı olarak daha iyiydi ve bu da GOG-37 çalışmasının sonuçlarını doğruladı.

Postoperatif RT- Endikasyonlar

Vulva kanserine bağlı nodal metastazları olan hastalarda neredeyse her zaman postoperatif RT gerekir. Retrospektif seriler bir ya da iki nodda <5 mm mikroskobik intranodal metastazları olan geniş lenfadenektomi yapılmış olan hastaların adjuvan radyasyona ihtiyaç duymayacağını düşündürmektedir. Ancak *bu sadece tam bir lenfadenektomi bağlamında geçerlidir* ve genellikle medyal femoral nodlar dahil >9 nod çıkarılır. Detaylı inceleme yapılan spesimende küçük bir kanser odağı bile bulunsa, tek başına sentinel nod biyopsisi hiçbir zaman yeterli bir tedavi değildir. GROINSS-V çalışmasını gözden geçiren Oonk ve ark.[44] sentinel noddaki kanser odağı ≤2 mm bile olduğunda %11 oranında sentinel olmayan lenf nodu tutulumu bildirmiştir.

Tam olmayan nod diseksiyonu yapılan her hastada (özellikle sentinel nod incelenmemişse) adjuvan RT ihtiyacını belirlemek için, kasıklarda şüpheli rezidüel lenf nodları için görüntüleme ve ultrason kılavuzluğunda biyopsi birlikte yapılmalıdır **(O.S. 12.10)**.

RT dozu nod tutulumunun yaygınlığına bağlıdır (**Tablo 12.2**).

Kemoterapinin Rolü

Birlikte verilen kemoterapi ile RT'nin faydalı olduğunu doğrulayan randomize çalışma bulunmamakla birlikte kemoradyoterapi kombine modaliteli tedaviyi tolere edebilen hastalar için kabul edilmiş bir standarttır. Bunun gerekçesi, başta serviks ve anüs olmak üzere diğer skuamoz karsinomlardaki faz I kanıtlardan yapılan çıkarımlara ve lokal olarak ilerlemiş vulva kanserlerinde yüksek yanıt oranları olduğuna

dair bildirimlere dayanmaktadır. Kemoterapi rejimleri anal kanser için tercih edilenler (5-florourasil ile mitomisin C ya da sisplatinin kombinasyonu), ya da lokal olarak ilerlemiş servikal kanser için tipik olarak kullanılan tedavilerdir (örn haftalık sisplatin). Biz ilerlemiş primer tümörleri ya da pozitif sınırları olan hastalar için ve bölgesel metastazları olan hastalar için genellikle sisplatin (40 mg/m^2) ile birlikte kemoradyoterapi öneriyoruz. Bununla birlikte tek başına RT tedavide gecikme olmadan verildiğinde etkili bir tedavidir ve güçsüz ya da kemoterapi için majör kontraendikasyonları olan hastalarda tercih edilecek tedavidir **(O.S. 12.3)**.

Birkaç faz II çalışmada postoperatif RT ile birlikte ya da tek başına cerrahi ile tedavi edilen olgularda neoadjuvan kemoterapinin muhtemel rolünü araştırılmıştır.[45-47] Kemoterapiye tam yanıt oranları %5-35 arasında değişmektedir. Bu düşük seviyedeki yanıt oranlarının ışığında bölgesel metastazların temizlendiğinden emin olmak için hastalar postoperatif radyasyona ya da geniş lenfadenektomiye ihtiyaç duyarlar; bu serideki birkaç hastaya lokal hastalığın temizlenmesi için pelvik ekzenterasyon yapılmıştır. Ancak RT uygulanmadan sadece organ koruyucu cerrahi yapılan ve uzun dönem yaşayan bazı hastalar da bulunmaktadır. 3-5 yıldan uzun süre hastalıksız takip edilen hastaların sayısı hala azdır ve bu yaklaşımın bir protokol ortamı dışında rutin kullanılmasından önce muhtemelen daha fazla çalışılma yapmak gereklidir.

Kemoterapi genellikle cerrahi ya da radyasyon ile tedavi edilemeyen rekürren ya da metastatik hastalık tedavisinde tercih edilir. Ancak yanıt oranları düşüktür ve genellikle kısa sürelidir; destekleyici bakım özellikle güçsüz hastalar için kabul edilebilir bir alternatiftir.[19]

Tedavide Kombine bir Yaklaşım Geliştirmek için Seçenekler Arasında Tercih Yapmak

Önceki kısımlarda vulva karsinomları olan hastalarda primer bölge ve kasıklar için çeşitli tedavi seçenekleri özetlenmiştir. Birden çok branşın katıldığı tartışmanın ardından vulva ve nodların tedavisini entegre ederek toplam tedavi kazancını optimize eden bir tedavi stratejisi belirlenmelidir.

Aşağıda spesifik klinik durumlarda lokorejyonel tedavi stratejisini etkileyen faktörler özetlenmektedir. 'Kemoterapinin Rolü' başlıklı önceki kısımda anlatıldığı gibi; gros hastalığın tedavisi için RT alan çoğu hastaya eşzamanlı kemoterapi önerildiği göz önünde bulundurulmalıdır.

Rezeke Edilebilecek Primer Tümör, Klinik Olarak Negatif İnguinal Bölge

Tercih edilecek tedavi hemen her zaman primer bölgenin geniş lokal eksizyonu veya lenfadenektomi ya da daha önce tartışıldığı gibi inguinal bölge için için sentinel nod değerlendirmesidir.

- *Yeterli lenfadenektomi sonrasında negatif sınırlar, negatif inguinal nodlar*. İlave tedavi gerekmez.
- *Yeterli lenfadenektomi sonrasında pozitif ya da yakın sınırlar, negatif inguinal nodlar*: Kritik yapılarda risk oluşturmayacaksa vulvanın re-eksizyonu, ya da sınır açık bir şekilde pozitif ise ya da yakın bir sınır, kritik bir yapının üzerine geliyorsa vulva RT **(O.S. 12.2)**.
- *Pozitif ya da yakın sınırlar ile birlikte pozitif nodlar*: Vulva ve inguinal bölgeye RT önerilir.
- *Pozitif ya da yakın sınırlar, yetersiz inguinal nod değerlendirmesi*: Vulva ve kasığa RT önerilir.

Rezeke Edilebilecek Primer, Şüpheli ya da Pozitif İnguinal Nodlar

Primer tümör için geniş lokal eksizyon önerilir. 'Bölgesel Nodların Tedavisi' kısmında anlatıldığı gibi nodlar hastalığın uzanımına göre tedavi edilmelidir. Ancak, adjuvan RT nodal metastazlar için endike olduğunda, tamamen eksize edilmiş olan bir vulva kanseri bölgesini radyasyon alanlarına dahil edip etmeme kararı zor olabilir. Genel olarak inguinal nodlar pozitif olduğunda, postoperatif vulvaya tedavi önermek lenf nodu tutulumunun kendisi vulvada rekürrens için bir risk faktörü olduğu ve rejyonel RT sonrasında primer bölgeyi rekürrens açısından ışınlamak zor ve morbid olabileceği için pek önerilmemektedir **(O.S. 12.10)**. Lokal rekürrens riski>%10-20 ise biz genellikle vulva RT'si öneriyoruz (Önceki kısım olan 'Vulva Rekürrensinin Prediktörleri"ne bakınız). Vulva alana dahil edilmemişse vulvayı mümkün olduğunca az düzeyde ışınlayarak, kasıkları yeterli bir şekilde tedavi etmek için çaba gösterilmelidir **(O.S. 12.9)**.

Kritik Yerleşimli Primer, Marjinal Düzeyde Rezeke Edilebilir

Cerrah primer tümörün organ fonksiyonunu bozmadan, en azından birkaç milimetrelik bir sınırla rezeke edilebileceğine inanıyorsa, primer tümör için geniş lokal eksizyon önerilir ve ardından genellikle postoperatif RT takip eder. Pozitif sınır olasılığı yüksekse primer tümör için primer RT önerilir ve yukarıda tartışıldığı gibi nodal tedavi verilir.

Rezeke Edilemeyen Primer, Klinik Olarak Negatif İnguinal Nodlar

Primer tümör gros olarak kritik yapıları tutarsa ya da cerrah rezeksiyon yapıldıktan sonra pozitif sınır riskinin yüksek olduğunu belirtirse, vulva genellikle radyasyonla tedavi edilir. Bizim önerimiz, ek doz gerektiren şüpheli nodları belirlemek için görüntüleme ile kapsamlı olarak gözden geçirildikten sonra inguinal bölgenin sadece radyasyonla tedavi edilmesidir **(O.S. 12.6)**.

Rezeke Edilemeyen Primer Tümör, Şüpheli İnguinal Nodlar

Radikal lenfadenektominin yan etkileri gerekli primer tedaviyi ve postoperatif inguinal irradyasyonu geciktirebilir ve bu nedenle tedavinin etkinliği potansiyel olarak azalır. Değişken lenfosit sayıları, tedavi planlamasını komplike eder ve bir enfeksiyon kaynağı olabilir. Biz definitif bölgesel radyasyonu (**Tablo 12.2**; **O.S. 12.5, 12.7 ve 12.8**) veya gros nodların sınırlı eksizyonunu ve ardından inguinal bölge ve primer tümöre RT öneriyoruz (**O.S. 12.4**).

TEKNİK KONULAR

Tedavinin teknik yönlerinin çoğu bu kitabın 4-7. Bölümlerinde anlatılmıştır. Birkaç yöne burada değinmek gereklidir.

- *Vulva kanseri için başlangıçtaki* hazırlık özellikle önemlidir çünkü tanısal görüntüleme vulvadaki hastalığın uzanımı ve yeri hakkında nadiren yeterli bir bilgi sağlar. Simülasyon zamanında tümör, kesi bölgesi ve kritik yapılar üzerine radyo-opak belirteçler konarak muayene önemlidir (Bölüm 4 ve 5).
- *Vulva aksı BT düzlemine dik olduğundan* ve normal ile anormal anatomiyi BT'de ayırt etmek çok zor olduğundan vulvaya ait hedef volümü tanımlamak güçtür. MR'dan faydalanılarak koyulan radyo-opak belirteçlere ilave olarak (ideal olarak tedavi pozisyonunda elde edilir) yüzey rekonstrüksiyonları konturlamayı doğru yapmakta yardımcı olabilir (Şekil 6.10).
- *Tüm vulva genellikle en az 40 Gy doz olacak şekilde tedavi edilmelidir*. Her türlü gros tümör ya da HRCTV bölge emniyet sınırı içine alınmalı ve PTV sınırı da Bölüm 6'da anlatıldığı gibi tanımlanmalıdır.Tedavi toleransı, ışınlanan cilt boyutu ile doğrudan ilişkilidir ve biz, küçük bir perineal kanser için tüm mons pubisin RT alanı içine dahil edilerek tedavi edilmesi gerektiğine inanmıyoruz. Günümüzde IMRT anterior-posterior (AP) ve posterior-anterior (PA) alanlara göre çok daha kişiye özel hedef volüm ışınlanmasına imkan vermektedir (Bölüm 6). Ancak, radyasyon onkologları bu tekniği nasıl daha etkin olarak kullanacaklarını halen öğrenmektedir. Vulva kanserini rutin olarak tedavi etmeyen klinisyenler daha basit teknikler kullanmalı ya da hastaları bu konuda deneyimli olan olan bir merkeze sevk etmeyi düşünmelidir.
- *Cilt dozuna dikkat etmek özellikle önemlidir*. Hasta kurbağa bacağı pozisyonunda tedavi ediliyorsa ışınlanan tümör volümünün yüzeyinde ve çevresindeki dokuya en az 2 cm genişliğinde emniyet sınırı verilmek suretiyle bolus kullanılmalıdır. Ancak tümör tutulumu riski olmayan bölgede cilt üzerine uzanan bolus gereksiz akut ve geç cilt hasarına sebep olur. Tümör tarafından deri tutulumu yoksa ya da hasta çok zayıf değilse inguinal bölgeye bolus genellikle gerekmez-lüzumu halinde inguinal hedefe gün aşırı olarak 3 mm bolus kullanılabilir. IMRT ile tanjansiyel ışınlama oryantasyonu yapılabildiği için 6 MV IMRT kasıklar üzerine bolus nadiren gereklidir; vulva cildi tümör tarafından tutulmadığı sürece vulva üzerine gün aşırı bolus konabilir. Ne var ki ışına maruz kalan deri yüzeylerine verilecek doz her zaman termoluminisan dozimetre (TLD) ile doğrulanmalıdır.
- *Radyasyon sahaları vulvadaki hedef volümden en az 1 cm distale uzanacak kadar büyük olmalıdır*. Bazı tedavi planlama sistemlerinde bunu sağlamak için, IMRT optimizasyonu sırasında PTV'yi vulva derisinin ötesine uzatmak için vulva üzerine bir sahte yapı oluşturmak gerekli olabilir (Şekil 6.9).
- *Hedef hacim yüzeyelse seçilmiş vakalarda apozisyonel perineal elektron demeti tedavisi faydalı olabilir*. Biz ek doz verirken arada bir appozisyonel elektron sahasını kullanıyoruz **(O.S. 12.9)**. Bununla birlikte bu, özelleşmiş bir tekniktir ve diz aparatlarının tedavi masasına fikse edilmesi gerekir. Hedefin derinliği, düzensiz yüzey konturlarının etkisi ve derine indikçe elektron demetindeki doz değişim etkileri dikkate alınmalıdır. Daha derindeki pelvik yapılara verilen gereksiz doz sebebiyle apozisyonel perineal foton sahalarının kullanılmasını önermiyoruz. Perineal alanlar asla anterior ya da posterior inguinopelvik sahalarla aynı tedavi seansında kullanılmamalıdır. Hasta pozisyonundaki değişiklik sahalar arasındaki çakışmanın tesbitini imkansız hale getirir ve bu da dokular için önerilen fraksiyon başına verilen radyasyon dozunun iki katına çıkmasına sebep olur.
- Çoğu vakada akut ve geç etkilerin şiddetini azaltmak için günlük *1.8-2 Gy fraksiyonlarda tedavi önerilir*. Hedef, normal doku tolerans sınırlarını aşmadan yeterli PTV sınırı ile tedavi edilebilirse gros hastalık olan bölgelere orta düzeyde hipofraksiyonasyon (fraksiyon başına 2-3 Gy) düşünülebilir.
- *Tedavi sırasında enfeksiyon kontrolünün önemi çok fazladır*. Klinisyenlerin tedaviyi durdurmasına sebep olan erken deri reaksiyonları hemen her zaman bakteriyel ya da fungal enfeksiyonlarla ilişkilidir (Bölüm 7).

Kaynaklar

1. Homesley HD, Bundy BN, Sedlis A, et al. Radiation therapy versus pelvic node resection for carcinoma of the vulva with positive groin nodes. *Obstet Gynecol.* 1986;68:733–740.
2. Oonk MH, Hollema H, de Hullu JA, et al. Prediction of lymph node metastases in vulvar cancer: a review. *Int J Gynecol Cancer.* 2006;16:963–971.
3. Moskovic EC, Shepherd JH, Barton DP, et al. The role of high resolution ultrasound with guided cytology of groin lymph nodes in the management of squamous cell carcinoma of the vulva: a pilot study. *Br J Obstet Gynaecol.* 1999;106:863–867.
4. Stehman FB, Bundy BN, Ball H, et al. Sites of failure and times to failure in carcinoma of the vulva treated conservatively: a Gynecologic Oncology Group study. *Am J Obstet Gynecol.* 1996; 174:1128–1132; discussion 1132–1123.
5. Bogani G, Cromi A, Serati M, et al. Predictors and patterns of local, regional, and distant failure in squamous cell carcinoma of the vulva. *Am J Clin Oncol.* 2014.
6. Heaps JM, Fu YS, Montz FJ, et al. Surgical-pathologic variables predictive of local recurrence in squamous cell carcinoma of the vulva. *Gynecol Oncol.* 1990;38:309–314.
7. Rouzier R, Haddad B, Plantier F, et al. Local relapse in patients treated for squamous cell vulvar carcinoma: incidence and prognostic value. *Obstet Gynecol.* 2002;100:1159–1167.
8. Woolderink JM, de Bock GH, de Hullu JA, et al. Patterns and frequency of recurrences of squamous cell carcinoma of the vulva. *Gynecol Oncol.* 2006;103:293–299.
9. Chan JK, Sugiyama V, Pham H, et al. Margin distance and other clinico-pathologic prognostic factors in vulvar carcinoma: a multivariate analysis. *Gynecol Oncol.* 2007;104:636–641.
10. Viswanathan AN, Pinto AP, Schultz D, et al. Relationship of margin status and radiation dose to recurrence in post-operative vulvar carcinoma. *Gynecol Oncol.* 2013;130:545–549.
11. Tantipalakorn C, Robertson G, Marsden DE, et al. Outcome and patterns of recurrence for International Federation of Gynecology and Obstetrics (FIGO) stages I and II squamous cell vulvar cancer. *Obstet Gynecol.* 2009;113:895–901.

12. Faul CM, Mirmow D, Huang Q, et al. Adjuvant radiation for vulvar carcinoma: improved local control. *Int J Radiat Oncol Biol Phys.* 1997;38:381–389.
13. Faul CM, Miramow D, Gerzten K, et al. Isolated local recurrence in carcinoma of the vulva: prognosis and implications for treatment. *Int J Gynecol Cancer.* 1998;8:409–414.
14. Homesley HD, Bundy BN, Sedlis A, et al. Prognostic factors for groin node metastasis in squamous cell carcinoma of the vulva (a Gynecologic Oncology Group study). *Gynecol Oncol.* 1993;49:279–283.
15. Aragona AM, Cuneo NA, Soderini AH, et al. An analysis of reported independent prognostic factors for survival in squamous cell carcinoma of the vulva: is tumor size significance being underrated? *Gynecol Oncol.* 2014;132:643–648.
16. Origoni M, Sideri M, Garsia S, et al. Prognostic value of pathological patterns of lymph node positivity in squamous cell carcinoma of the vulva stage III and IVA FIGO. *Gynecol Oncol.* 1992;45:313–316.
17. Raspagliesi F, Hanozet F, Ditto A, et al. Clinical and pathological prognostic factors in squamous cell carcinoma of the vulva. *Gynecol Oncol.* 2006;102:333–337.
18. Mahner S, Jueckstock J, Hilpert F, et al. Adjuvant therapy in lymph node–positive vulvar cancer: the AGO-CaRE-1 study. *J Natl Cancer Inst.* 2015;107.
19. Hacker NF, Eifel PJ. Vulvar cancer. In: Berek JS, Hacker NF, eds. *Gynecologic Oncology*. Philadelphia, PA: Wolters Kluwer; 2015:560–607.
20. Thaker NG, Klopp AH, Jhingran A, et al. Survival outcomes for patients with stage IVB vulvar cancer with grossly positive pelvic lymph nodes: time to reconsider the FIGO staging system? *Gynecol Oncol.* 2015;136:269–273.
21. Homesley HD, Bundy BN, Sedlis A, et al. Assessment of current International Federation of Gynecology and Obstetrics staging of vulvar carcinoma relative to prognostic factors for survival (a Gynecologic Oncology Group study). *Am J Obstet Gynecol.* 1991;164:997–1003; discussion 1003–1004.
22. Boronow RC. Therapeutic alternative to primary exenteration for advanced vulvovaginal cancer. *Gynecol Oncol.* 1973;1:233–255.
23. Boronow RC, Hickman BT, Reagan MT, et al. Combined therapy as an alternative to exenteration for locally advanced vulvovaginal cancer. II. Results, complications, and dosimetric and surgical considerations. *Am J Clin Oncol.* 1987;10:171–181.
24. Akl A, Akl M, Boike G, et al. Preliminary results of chemoradiation as a primary treatment for vulvar carcinoma. *Int J Radiat Oncol Biol Phys.* 2000;48:415–420.
25. Landoni F, Maneo A, Zanetta G, et al. Concurrent preoperative chemotherapy with 5-fluorouracil and mitomycin C and radiotherapy (FUMIR) followed by limited surgery in locally advanced and recurrent vulvar carcinoma. *Gynecol Oncol.* 1996;61:321–327.
26. Berek JS, Heaps JM, Fu YS, et al. Concurrent cisplatin and 5-fluorouracil chemotherapy and radiation therapy for advanced-stage squamous carcinoma of the vulva. *Gynecol Oncol.* 1991;42:197–201.
27. Beriwal S, Shukla G, Shinde A, et al. Preoperative intensity modulated radiation therapy and chemotherapy for locally advanced vulvar carcinoma: analysis of pattern of relapse. *Int J Radiat Oncol Biol Phys.* 2013;85:1269–1274.
28. Eifel PJ, Morris M, Burke TW, et al. Prolonged continuous infusion cisplatin and 5-fluorouracil with radiation for locally advanced carcinoma of the vulva. *Gynecol Oncol.* 1995;59:51–56.
29. Gerszten K, Selvaraj RN, Kelley J, et al. Preoperative chemoradiation for locally advanced carcinoma of the vulva. *Gynecol Oncol.* 2005;99:640–644.
30. Hacker NF, Berek JS, Juillard GJ, et al. Preoperative radiation therapy for locally advanced vulvar cancer. *Cancer.* 1984;54:2056–2061.
31. Moore DH, Ali S, Koh WJ, et al. A phase II trial of radiation therapy and weekly cisplatin chemotherapy for the treatment of locally-advanced squamous cell carcinoma of the vulva: a gynecologic oncology group study. *Gynecol Oncol.* 2012;124:529–533.
32. Moore DH, Thomas GM, Montana GS, et al. Preoperative chemoradiation for advanced vulvar cancer: a phase II study of the Gynecologic Oncology Group. *Int J Radiat Oncol Biol Phys.* 1998;42:79–85.
33. Russell AH, Mesic JB, Scudder SA, et al. Synchronous radiation and cytotoxic chemotherapy for locally advanced or recurrent squamous cancer of the vulva. *Gynecol Oncol.* 1992;47:14–20.
34. Koay EJ, Jhingran A, Klopp AH, et al. Factors associated with long-term survival in locally-advanced squamous cell carcinoma of the vulva treated with definitive radiation therapy. *Int J Radiat Oncol Biol Phys.* 2013;87:S129.
35. Landrum LM, Skaggs V, Gould N, et al. Comparison of outcome measures in patients with advanced squamous cell carcinoma of the vulva treated with surgery or primary chemoradiation. *Gynecol Oncol.* 2008;108:584–590.
36. Van der Zee AG, Oonk MH, De Hullu JA, et al. Sentinel node dissection is safe in the treatment of early-stage vulvar cancer. *J Clin Oncol.* 2008;26:884–889.
37. Katz A, Eifel PJ, Jhingran A, et al. The role of radiation therapy in preventing regional recurrences of invasive squamous cell carcinoma of the vulva. *Int J Radiat Oncol Biol Phys.* 2003;57:409–418.
38. van Beekhuizen HJ, Auzin M, van den Einden LC, et al. Lymph node count at inguinofemoral lymphadenectomy and groin recurrences in vulvar cancer. *Int J Gynecol Cancer.* 2014;24:773–778.
39. Stehman FB, Bundy BN, Thomas G, et al. Groin dissection versus groin radiation in carcinoma of the vulva: a Gynecologic Oncology Group study. *Int J Radiat Oncol Biol Phys.* 1992;24:389–396.
40. Koh WJ, Chiu M, Stelzer KJ, et al. Femoral vessel depth and the implications for groin node radiation. *Int J Radiat Oncol Biol Phys.* 1993;27:969–974.
41. van der Velden J, van Lindert AC, Lammes FB, et al. Extracapsular growth of lymph node metastases in squamous cell carcinoma of the vulva. The impact on recurrence and survival. *Cancer.* 1995;75:2885–2890.
42. Hyde SE, Valmadre S, Hacker NF, et al. Squamous cell carcinoma of the vulva with bulky positive groin nodes-nodal debulking versus full groin dissection prior to radiation therapy. *Int J Gynecol Cancer.* 2007;17:154–158.
43. Kunos C, Simpkins F, Gibbons H, et al. Radiation therapy compared with pelvic node resection for node-positive vulvar cancer: a randomized controlled trial. *Obstet Gynecol.* 2009;114:537–546.
44. Oonk MH, van Hemel BM, Hollema H, et al. Size of sentinel-node metastasis and chances of non-sentinel-node involvement and survival in early stage vulvar cancer: results from GROINSS-V, a multicentre observational study. *Lancet Oncol.* 2010;11:646–652.
45. Aragona AM, Cuneo N, Soderini AH, et al. Tailoring the treatment of locally advanced squamous cell carcinoma of the vulva: neoadjuvant chemotherapy followed by radical surgery: results from a multicenter study. *Int J Gynecol Cancer.* 2012;22:1258–1263.
46. Domingues AP, Mota F, Durao M, et al. Neoadjuvant chemotherapy in advanced vulvar cancer. *Int J Gynecol Cancer.* 2010;20:294–298.
47. Geisler JP, Manahan KJ, Buller RE. Neoadjuvant chemotherapy in vulvar cancer: avoiding primary exenteration. *Gynecol Oncol.* 2006;100:53–57.

Olgu Sunumları

Bu bölümdeki olgu çalışmaları radyoterapi ile tedavi edilebilecek çeşitli hastalık prezentasyonlarını göstermek için seçilmiştir. Nihai tedavi stratejisinin sebepleri ve alternatif yaklaşımlar yanında, hastaları tedaviye hazırlamak için kullanılan yöntemler ve tedaviyle ilişkili yan etkilerin idaresi de anlatılmıştır. Bu olgu çalışmalarında açıklanan hastaların hiçbirinin tedavide aralara ihtiyaç duymadığı ve önerilen radyasyon dozuna bağlı olarak hepsinin tedaviyi 5-7 hafta içinde tamamladığı not edilmelidir. IMRT günümüzde bizim bölümümüzde çoğu vulva kanserinin tedavisinde kullanılmaktadır ve aşağıdaki vakalar bu uygulamayı yansıtmaktadır. Ancak 3 boyutlu konformal teknikler kullanılarak tedavi edilen iki olgu da örneklere dahil edilmiştir **(O.S. 12.6 ve 12.9)**.

Bölüm 12 için Olgu Çalışmalarının Listesi:

O.S. 12.1 Lokal Eksizyon Sonrası Yüksek Riskli, Pozitif Nodlar ve Enfeksiyöz Komplikasyonlar olan Vulva Kanseri

O.S. 12.2 Rezeksiyonla tedavi edilen, sınırları yakın olan ve nodları negatif olan vulvanın multifokal skuamoz karsinomu

O.S. 12.3 Morbid obezitesi ve kronik venöz stazı olan bir hastada lokal olarak tekrarlayan vulva kanseri

O.S. 12.4 Küçük, posterior bir vulva lezyonu ve inguinal lenfadenopati olan evre III vulva kanseri.

O.S. 12.5 Perine, vajen ve nodları tutan yaygın vulva kanseri

O.S. 12.6 Bartholin Bölgesinin Skuamoz Karsinomu ile Kasık Metastazları

O.S. 12.7 Anüsü Tutan ve Uydu Lezyonlar Olan Masif T4 Vulva Lezyonu

O.S. 12.8 Kasıkta ve Pelvik Bölgede Yaygın Lenfadenopati ile Birlikte Olan Evre IVb Periklitoral Kanser

O.S. 12.9 Önceki Kasık Işınlaması sonrası Vulva Kanserinde Radyoterapi

O.S. 12.10 Kısmi Radikal Vulvektomi ve Negatif Sentinel Nod Biyopsilerinin Ardından İnguinal Nod Nüksü

Olgu Sunumlarında Kullanılan Kısaltmalar:

AP	Anterior-Posterior
BKE	Beden Kitle Endeksi
CTV	Klinik hedef volüm
BT	Bilgisayarlı tomografi
ERT	Eksternal radyoterapi
EKE	Ekstrakapsüler ekstansiyon
Eİ	Eksternal iliyak
AAM	Anestezi altında muayene
FIGO	Uluslararası Jinekoloji ve Obstetrik Federasyonu
FDG	Florodeoksi glukoz
GTV	Gros tümör volümü
HPV	İnsan papilloma virüsü
HRCTV	Yüksek risk klinik hedef volüm
IMRT	Yoğunluk ayarlı radyoterapi
ITV	İnternal hedef volüm
KPS	Karnofsky Performans Durumu
LVAİ	Lenfovasküler alan invazyonu
MRG	Manyetik rezonans görüntüleme
HBY	Hastalık Bulgusu yok
PET	Pozitron emisyon tomografi
PA	Posterior-anterior
PTV	Planlanan hedef volüm
SUV	Standart uptake
TLD	Termoluminisan dozimetre
BK	Beyaz küre
VIN	Vulvar intraepitelyal neoplazi

O.S. 12.1 • Lokal Eksizyon Sonrası Yüksek Riskli, Pozitif Nodlar ve Enfeksiyöz Komplikasyonlar olan Vulva Kanseri

Hikaye: Vajenin sol posterior vestibülünde 2.5 cm ülsere kitlesi olan 56 yaşındaki bir kadına geniş lokal eksizyon, sol sentinel nod biyopsisi ve sol kasık diseksiyonu yapıldı. Postoperatif dönemde hastada 7 günlük intravenöz vankomisine yanıt veren vulvar selülit gelişti.

Patoloji: Perinöral invazyon ve LVAİ ile birlikte, invazyon derinliği 8 mm olan kötü diferansiye skuamoz karsinom. Başlangıçtaki sınır fokal olarak pozitifti; üretra sınırının tekrar eksizyonu negatifti ancak cerrah rektum yakınındaki derin sınırın yakınlığından dolayı endişeliydi. İki sol sentinel lenf nodundan birisi pozitif idi; spesimende başka nod yoktu.

Tanı Sırasındaki Değerlendirme: *BT*: Sol kasıkta belirgin nodlar (***a, b***).

Cerrahiden 5 hafta sonra değerlendirme: *Muayene:* 75 kg; HBY; insizyonlar eritemsiz iyileşiyor. KPS: 90

Tedavi planı: Kemo-RT. İki lenf nodundan birisi tutulmuş olduğundan ve primer tümör paramedyan olduğundan her iki kasık da rezidüel hastalık için risk altındaydı. Planlama BT'sinde sol kasıkta (***c***) bir lenfokist ve büyüklüğü artmış bilateral 1-1.5 cm nodlar görüldü (*oklar* ***b, d***). Bunlar inflamatuar olabilirdi ancak nodlar tutulu ise 48 Gy yetersiz olacağından boost yapılması planlandı. Yüksek grad, LVAİ, perinöral invazyon ve sınırların net olmaması gibi bulgular vulvar nüks riskinin yüksek olduğuna işaret etti. Kemoterapinin rolü kanıtlanmamıştır ancak retrospektif çalışmalar ve diğer bölgelerden düzey 1 kanıtlarla desteklenmektedir.

***ERT** (39 günde tamamlandı)*:
Setup: Vakumlu yatak ile kurbağa bacağı pozisyonunda; posterior vulvaya 3 mm bolus. Vulvadaki skar bir tel ve BB ile işaretlendi (*kırmızı oklar,* ***f***).

Kritik yapılar ve ciltte radyasyon dozunu azaltmak için İMRT kullanıldı. Vulva, kasıklar ve eksternal ve internal iliyak nodlar (CTV) 24 fraksiyonda 43.2 Gy alacak şekilde tedavi edildi. Kasıklar, distal pelvik nodlar ve vulvadaki operasyon yatağına (HRCTV) entegre boost ile verilen doz 48 Gy oldu (***e, f***). Bunun ardından kasıklardaki şüpheli nodlara (***g***, *oklar*) toplam dozu 60 Gy'e çıkarmak için elektronlar kullanılarak boost yapıldı.

Kemoterapi: Haftalık sisplatin ×3

Sonuç: Şiddetli ishal RT'nin ilk haftasında başladı. Erken başlangıç ve intravenöz vankomisin öyküsü *Clostridium difficile* enfeksiyonunu düşündürdü ki bu nihayetinde doğrulandı. Metronidazol başlandı ve hasta iyileşti ancak oral vankomisin ile tedavi edilen iki relaps yaşadı. Üçüncü haftadaki deri eritemi flukonazole yanıt verdi. Beşinci haftaya gelindiğinde hastada yama tarzında yaş deskuamasyon vardı ancak oturma banyoları, enfeksiyon kontrolü ve ağrı kesiciler ile RT ara vermeden tamamladı. Sebat eden *C. difficile* enfeksiyonu nihayetinde fekal transplant ile başarıyla tedavi edildi. İki yılda hastada hastalık bulgusu yoktu, vulva, mesane ya da barsak komplikasyonları yoktu ancak 1+ sol bacak ödemi vardı.

Yorum: Postoperatif görüntüleme her zaman olası rezidüel hastalık için araştırılmalıdır. Bakteriyel ve kandidal enfeksiyonlar vulvaya RT alan hastalarda sıktır, ancak sıklıkla tedavinin doğrudan etkileri olarak yanlış yorumlanırlar. Enfeksiyon kontrolü, lokal bakım ve ağrı kesiciler ile birlikte tedavide gecikmeler nadiren gerekli olur.

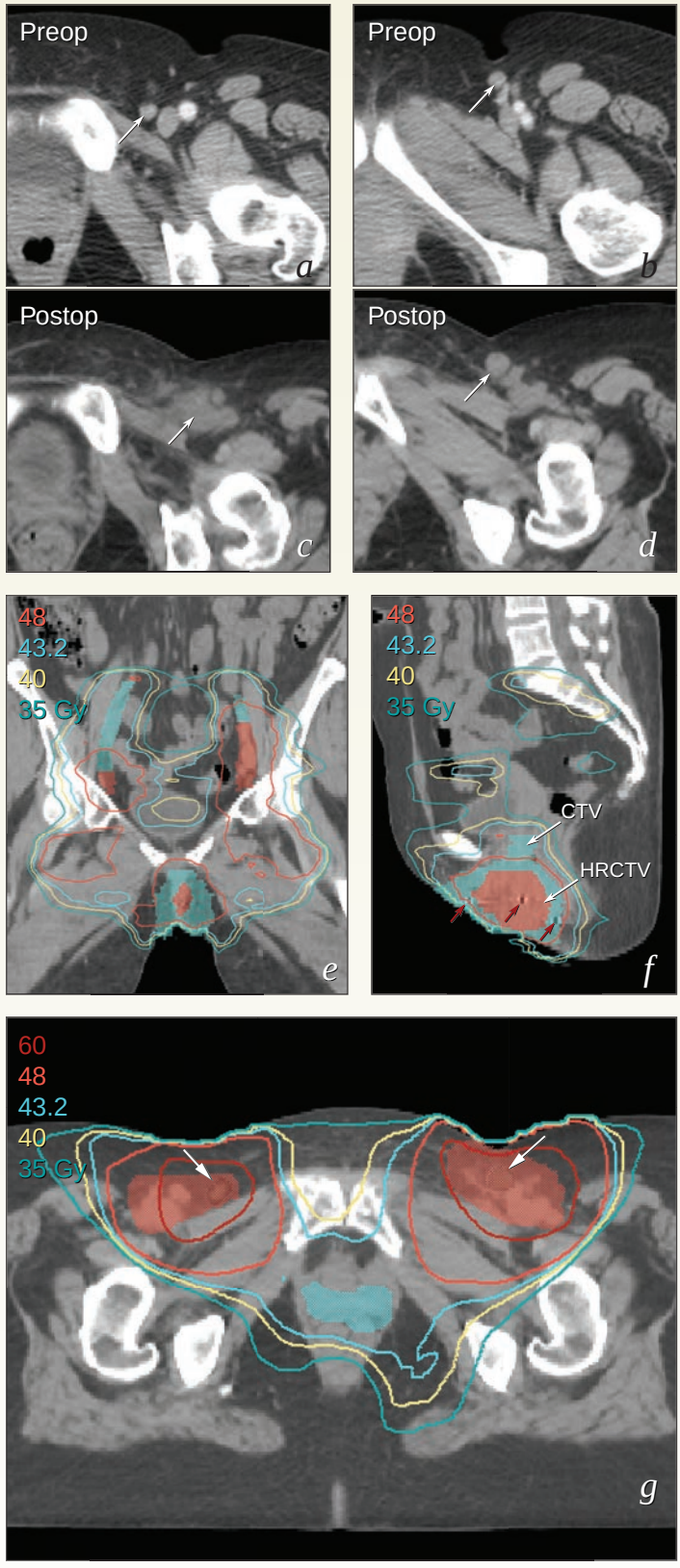

O.S. 12.2 • Rezeksiyon ile Tedavi Edilen, Yakın Sınırlar ve Negatif Nodlar olan Multifokal Skuamoz Karsinom

Hikaye: Uzun süredir liken skleroz öyküsü olan 75 yaşında bir kadında vulvada iki anormal lezyon fark edildi. Biyopsi ile invazif skuamoz karsinom gösterildikten sonra hasta değerlendirme ve tedavi için sevk edildi.

Değerlendirme ve Tanı: *Muayene:* 1 × 1.5 cm ülserleşmiş, kalınlaşmış sağ periklitoral bir lezyon ve ayrı olarak sol labium minusta saat 3 yönünde 2 × 1.5 cm'lik ülserleşmiş, kabarık bir lezyon; palpe edilebilen nod yok. *KPS:* 100. *Akciğer röntgeni:* HBY

Cerrahi: Tek bir spesimendeki iki vulvar lezyonun geniş radikal eksizyonu. Bilateral sentinel lenf nodu haritalaması ve biyopsisi; bilateral inguinal lenfadenektomi.

Patoloji: Şiddetli displazi zemininde, fokal LVAI olan, 4.5 mm invazyon gösteren multifokal, orta ve kötü diferansiye arasında skuamoz karsinoma; sağda yakın (1.5 mm) derin lateral sınır; iki taraflı sentinel nodlar dahil üç sağ ve yedi sol inguinal nod negatif.

Tedavi Planı: Rezeksiyon derin fasyaya kadar uzatıldı ve cerrah tekrar rezeksiyonun sınır durumunu iyileştirebileceğinden emin değildi. Derin sınır dışındaki özellikler (yüksek grad, LVAİ, multifokalite) hastayı lokal nüks için alışılmışın üzerinde risk altına sokuyordu. Ancak kasıklardaki nüks riski düşüktü. Bu durumda kemoterapi kullanılmasını destekleyen kanıt yoktu. Plan lokal nüks riskini azaltmak için vulvar RT kullanmaktı.

***ERT** (32 günde tamamlandı):*
Setup: Vakumlu yatak ile kurbağa bacağı pozisyonunda. Hedef tanımlanmasına yardımcı olması için simülasyon sırasında operasyon insizyonunu belirten teller kondu (***a, b***) ve üretra ve anal açıklığa BB'ler yerleştirildi; merkezi vulva üzerine 5 mm bolus kondu (***f***). Tedavinin ilk gününde cilt dozunun yeterli olduğunu doğrulamak için TLD'ler kondu (***e, f***). Hedef volüm posteriorda anal açıklığa kadar tüm vulvayı ve vajenin distal yarısını içeriyordu. Vestibül ve distal vajen kapsamak için ilave elektronlar yerine IMRT kullanıldı. Sağ vulvadaki yakın sınır bölgesine dozu artırmak için entegre boost yapıldı.

IMRT (VMAT) (*c, d*):
25 fraksiyonda
Vulva CTV (+7 mm): 45 Gy (180 cGy/fraksiyon)
HRCTV (+7 mm): 50 Gy (200 cGy/fraksiyon)

Kemoterapi: Yok

Sonuç: 13. Gündeki (26 Gy) vulvar eritem ve kaşıntı flukonazol ve oturma banyoları ile azaldı. 42 Gy'de (***g***) vulvada parlak bir eritem vardı ve bolus konulan bölgede yaş deskuamasyon vardı. Üçüncü ayda (***h***), hastalık bulgusu yoktu ve loperamid gerektiren ishal ara ara oluyordu; vulva ya da idrar yolu yakınması yoktu. İkinci yılda evde takip ediliyordu ve hastalık bulgusu yoktu.

Yorum: Sınır açıkça pozitif olsaydı HRCTV için daha yüksek bir doz (genellikle 60 Gy) verilmeliydi.

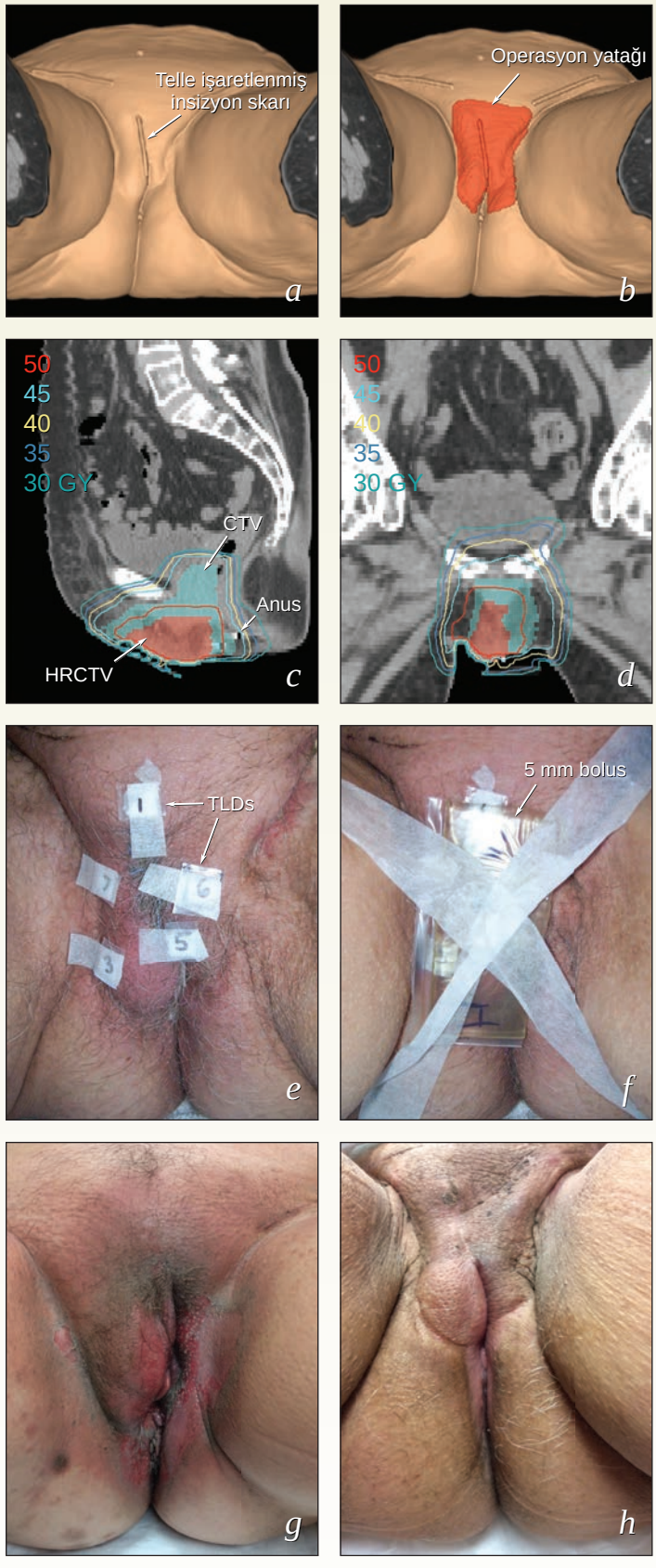

O.S. 12.3 • Morbid Obezite ve Kronik Venöz Staz Olan Bir Hastada Lokal Olarak Tekrarlayan Vulva Kanseri

Hikaye: Vulvada kaşıntısı olan 79 yaşında bir kadında küme şeklinde perineal lezyonlar vardı. Bunlardan en büyüğü posterior forşetten eksize edilen 2 cm'lik ekzofitik bir lezyondu, iyi diferansiye skuamoz karsinom içeriyordu ve >1 mm invazyon yapmıştı. Daha küçük üç lezyon biyopsi yapılmadan koterize edildi. Hasta 9 ay boyunca başka bir tedavi verilmeden gözlendi; aynı bölgede iki yeni lezyon gelişti ve değerlendirme için sevk edildi. Hasta obezdi ve şiddetli artrit, üriner inkontinans ve alt ekstremitede venöz staz ile birlikte yara bakımı yapılan kronik bacak ülseri vardı. Ambulasyon için bir yürüteç ya da scooter ihtiyacı oldu.

Değerlendirme: Uyanık, şuur açık. Kilo: 140 kg (BKE, 65); *Muayene* (*AAM*): posterior vulvada sırasıyla 1.5 × 1.2 cm ve 2.5 × 1.2 cm boyutunda iki tane kabarık lezyon vardı. *PET-BT*: Vulvada fokal bir alanda FDG tutulumu dışında HBY (***a***). KPS 70.

Tedavi Planı: Hedef mümkün olduğunca kısa ve uzun dönemde morbidite ile birlikte nüksü önlemekti. Lenf nodu diseksiyonunun kabul edilemeyecek yara komplikasyonları ve lenfödem riski oluşturacağı düşünüldü ve hastanın kronik stazı olduğundan bunun şiddetli sonuçları olabilirdi. Yerleşimi ve 2-3 cm arayla iki lezyon olması sebebiyle vulvanın geniş bir rezeksiyonunun primer olarak kapatılması zor olacaktı. Ancak jinekolojik onkolog basit eksizyonla yakın ama negatif sınırlarla lezyonun çıkartılmasını başarılabileceğini düşündü ve bu da lokal kontrol sağlamak için gereken dozu azalttı.

Plan: Vulvadaki lezyonların basit eksizyonu ve ardından primer bölgeye ve bilateral kasıklara radyoterapi. AAM sırasında orada bulunan radyasyon onkoloğu her bir eksizyon bölgesinin yakınına fiducial marker yerleştirdi.

Patoloji: Her iki lezyon da invazif skuamoz karsinom görüldü. İnvazyon derinliği sırasıyla 3 ve 3.5 mm idi ve 3 mm'lik tümörsüz sınırlar vardı; LVAİ yoktu.

Radyoterapi (*32 günde tamamlandı*)**:**
Setup: Vakumlu yatak ile bacaklar kapalı, sırtüstü pozisyonda. Bu obez hastada bacakları ayırmak için gösterilecek her çaba deri dozunu azaltmadan lateral çapı artıracaktı. Subpaniküler ve intergluteal deri katlantıları konturlandı ve mümkün olduğunca bu katlantılara verilen dozlar 20-30 Gy'nin altında tutuldu. AAM ile fiducial marker yerleştirildi ve PET vulva hedef tanımlanmasına yardımcı oldu (***b***). Kasığın yeterince kapsanması femur başı, cilt katlantıları ve diğer kritik yapıların korunması için IMRT kullanıldı. Ciltten hedefe kadar olan mesafe uzun olduğundan birkaç alanda 18 MV kullanıldı. Tedavi eksizyonel biyopsilerden 3 hafta sonra başladı.

IMRT (***c-e***)*:* Vulva, bilateral inguinal ve distal pelvik nod CTV'ler (+1 cm) 25 fraksiyonda 45 Gy alacak şekilde tedavi edildi. Entegre boost kullanılarak rezeksiyon yataklarını çevreleyen bölge (HRCTV) +1 cm 50 Gy ile tedavi edildi.

Kemoterapi: Yok

Sonuç: Tedavinin sonunda kasıklarda ve posterior vulvada 3-4 cm yaş deskuamasyon bölgeleri vardı. Oturma banyoları ile ve antifungal tedaviyle 3.5 haftada cilt iyileşti ve sadece hafif eritem kaldı. 2.5 yıl geçtiğinde posterior vulvada hafif radyasyon değişikliklerinin olduğu HBY durumu vardı.

Yorumlar: Yüzeyden femoral damarlara kadar olan derinlik 14-15 cm olduğundan kasıkları tedavi etmek için elektronlar kullanılamaz. Konformal 3 boyutlu teknikler IMRT'ye kıyasla femur başlarına ve cilt katlantılarına daha yüksek doz verebilir.

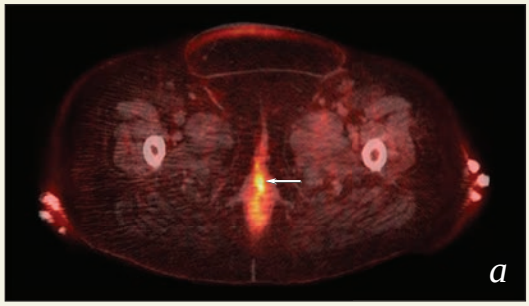

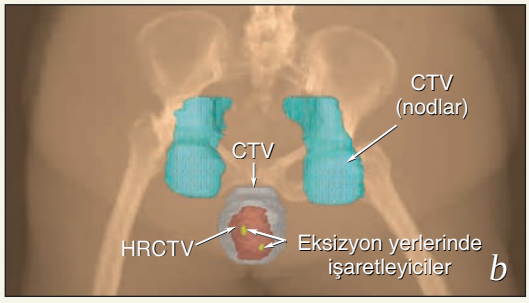

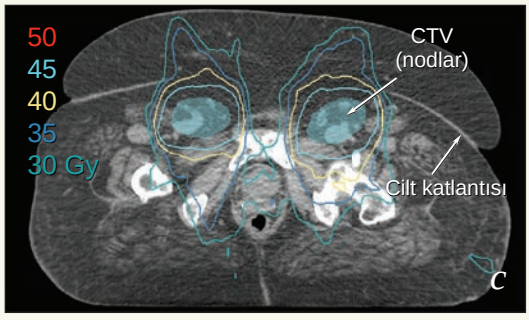

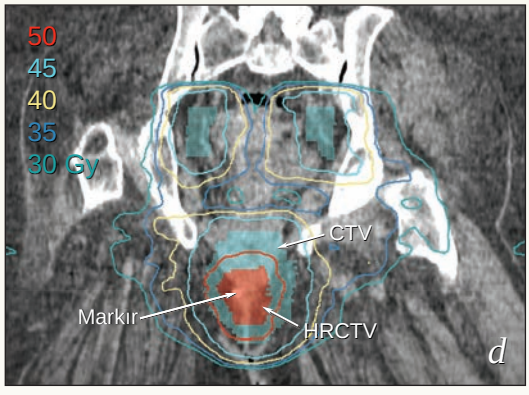

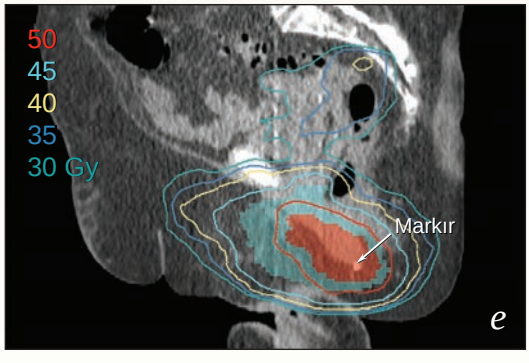

O.S. 12.4 • Küçük, Posterior Vulvar Lezyon ve İnguinal Lenfadenopatisi Olan Evre III Vulva Kanseri

Hikaye: VIN için üç kere lazer ablasyon yapılmış olan 43 yaşında kadın, sağ kasığında bir kitle fark etti. Asemptomatik vulvar lezyonun biyopsisi skuamoz karsinom olarak geldi. Hekimi radikal eksizyon ve muhtemelen kolostomi açılması olasılığını önerdikten sonra hasta bir başka seçenek aradı.

Tanı Sırasındaki Değerlendirme: *Muayene:* 4 × 3 cm sağ kasık nodu; posterior forşette anal sfinkterden ayırt edilemeyen 2 cm'lik ülserleşmiş lezyon; *MRG*: 3 cm yüzeyel sağ kasık nodu (***a***) ve inguinal kanalda daha derinde 1 cm'lik nod (***b***); ayrıca perinede 2 cm'lik kontrast tutan, nodüler bölge. (***c***); BT: inguinal lenfadenopati; bunun dışında HBY; KPS: 100. Akciğer filmi HBY.

Tedavi Planı: Hastalığın yoğun olduğu taraf büyük kasık nodu idi ve sadece RT ile kontrol edilme olasılığının yüksek olması için 65-70 Gy gerekiyordu. Hastanın ince vücut yapısı RT ile cildin korunmasını sınırlandırdı ancak cerrahi eksizyon sonrası yara komplikasyonları riskini azalttı. Primer bölge anüs ve rektuma çok yakın olduğundan anal fonksiyonu sıkıntıya sokmadan negatif cerrahi sınırlar elde etmek için primer bölgeye definitif RT önerildi. *Plan:* sağ inguinal lenfadenopatinin eksizyonu ve ardından kemo-RT.

Cerrahi: 3 × 4 cm'lik bir nod yapışıktı ama safenöz venden diseke edilebildi. Patolojik incelemede bu nod tamamı ile skuamoz karsinom ile yer değiştirmişti; ilave kasık dokusu çıkarıldı ama lenf nodu içermiyordu. Postoperatif görüntülemede preoperatif BT'de görülen daha küçük nodun hala durduğu görüldü.

***ERT** (39 günde tamamlandı):*
Setup: Vakumlu yatak ile kurbağa bacağı pozisyonunda. Vulvadaki tümöre (*kırmızı ok*) ve diğer anahtar yapılara BB konuldu (***d***).

EKE var olduğundan inguinal skar tedavi edildi ve nodal yatak 60 Gy alacak şekilde tedavi edildi. Başlangıçtaki entegre boost sadece vulvar GTV-PTV'yi içerdi ki bu da birleşik MRG görüntüleri ve klinik muayene tanımlanmıştı. Sonuncu ardışık boost daha kapsamlıydı GTV ve çevreleyen bir HRCTV sınırı içeriyordu. Sağ kasığa ve vulvaya 20 tedavi boyunca 5 mm bolus uygulandı ve daha sonra kesildi. Dozlar TLD kullanılarak doğrulandı.

IMRT:
Fraksiyon 1-25 (***d-f***):

CTV vulva, pelvik nodlar, sol kasık (+6 mm): 45 Gy (180 cGy/fraksiyon)

GTV vulva ve HRCTV sağ kasık (+6 mm): 50 Gy (200 cGy/fraksiyon)

Fraksiyonlar 26-30:

HRCTV sağ kasık: 10 Gy (***g***); HRCTV ve GTV vulva (+6 mm): 10 Gy (***h***); kompozit planlara dayanarak (gösterilmedi) gros hastalık olan ve HRCTV kasık bölgesi en az 60 Gy aldı; HRCTV vulva 55 Gy aldı.

Kemoterapi: haftalık sisplatin ×6

Sonuç: Dördüncü ayda, PET ve muayene ile HBY; minimal cilt değişikliği ile birlikte posterior forşette hafif atrofi ve skarlaşma (***i, j***). 2.5 yılda, HBY ve tam olarak aktif, aralıklı kabızlık var.

Yorum: Primer lezyon küçük olduğundan ve perineye sınırlı olup vulvanın kalanı tamamıyla normal olduğundan anterior vulva ve mons hedef alınmadı.

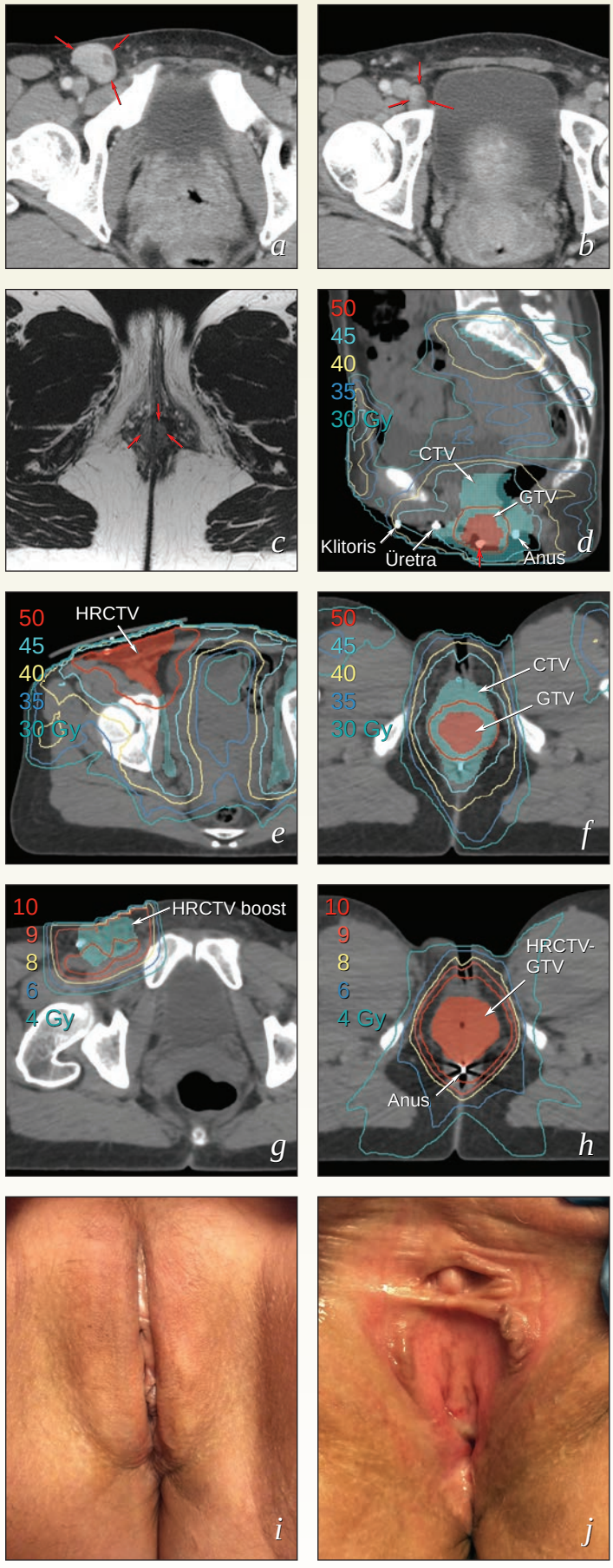

O.S. 12.5 • Perine, Vajen ve Nodları Tutan Yaygın Vulva Kanseri

Hikaye: Vulvada büyüyen bir kitle ve pürülan akıntısı olan 64 yaşındaki bir kadın, hekimi tarafından kitleden biyopsi ve komşu kalçadaki ayrı bir lezyon için insizyon yapıldıktan sonra sevk edildi. Hastada diyabetes mellitus ve hemoroidektomi öyküsü vardı.

Değerlendirme: *Muayene*: Sağ vulva ve perineyi içeren 5 cm'lik bir kitle anal açıklığa ve posterior distal vajene kadar uzanıyordu; ayrı bir 2 cm'lik lezyon kalça derisini tutuyordu. *KPS*: 80-90. *MRG, BT pelvis:* sağ ve posterior vulvada vajeni tutan, anüsün üzerine gelen ve sağ medyal uyluğa kadar uzanan 6 × 3.5 × 5 cm'lik kitle (***a***); 5.6 × 3.7 cm sağ inguinal kitle (***b***); belirgin sağ EI nodları; *BT abdomen, göğüs*: HBY; *biyopsiler (vulva ve kalça)*: orta düzeyde diferansiye skuamoz karsinom.

Tedavi Planı: Radikal vulvar rezeksiyon rektumun da çıkartılmasını gerektiriyordu. Kasıktaki en büyük lenf nodunun eksizyonu için tartışılmasına rağmen hastanın vücut yapısı inguinal derinin korunmasını kolaylaştırdı ve yüksek doz RT'ye izin verdi. Şüpheli distal EI nodları pozitif olarak kabul edildi, çünkü yerleşimleri büyük kasık nodunun hemen proksimalindeydi. Son karar: Definitif kemo-RT.

Radyoterapi (*46 günde tamamlandı*):
Set-up: Kişiye özel vakumlu yatak ile kurbağa bacağı pozisyonunda

Tedavi başlangıçta bir IMRT planı ile vulvaya ve tutulu nodlara entegre boost şeklinde yapıldı. Bunun ardından primer GTV'ye ve en büyük inguinal noda ardışık boost yapıldı. Tedavinin ilk gününde TLD ölçümleri deri tutulumu olan tüm bölgelere yeterli dozun verildiğini doğruladı (***f***). Muhtemelen ışın demetleri tanjansiyel verildiğinden nispeten açıkta olan kalça lezyonu bile dozun >%90'ını alıyordu ve bu sebeple bu vakada bolus kullanılmadı. Hastanın vücut yapısı sebebiyle gros hastalığı olan diğer tüm bölgeler yüzeyin 1 cm'den daha fazla derinindeydi ve bu sebeple önerilen dozun yaklaşık %100'ünü aldı.

En son boost hedefleri tümör kitlesinde bir miktar azalmayı yansıtacak şekilde modifiye edildi, ancak başta sol kalça olmak üzere başlangıçtaki tüm infiltrasyon alanları dahil edildi.

Fraksiyonlar 1-30 (***c-e***):

HRCTV (GTV-vulva dahil) (+10 mm): 60 Gy (200 cGy/fraksiyon)

GTV inguinal ve EI nodları (+10 mm): 62 Gy (207 cGy/fraksiyon)

CTV nodları ve ITV vulva (+7 mm): 51 Gy (170 cGy/fraksiyon)

Fraksiyonlar 31-34 (***g, h***):

GTV vulva (+9 mm): 8 Gy (toplam doz 68 Gy)

GTV en büyük kasık nodu (+9 mm): 8 Gy (toplam doz, 70 Gy).

Kemoterapi: Haftalık sisplatin ×4

Sonuç: RT sırasında idrar yolu enfeksiyonu ve sol labiumda metisiline dirençli *Staphylococcus aureus* olduğu anlaşılan bir çıban için antibiyotikler gerekti. Eritem ve yama tarzındaki yaş deskuamasyon flukonazol ve lokal bakım ile tedavi edildi.

3.5 ayda muayene ve MRG'da sağ kasıktaki nodda belirgin bir küçülme vardı. Yedinci ayda PET ile HBY durumu vardı. 1. yılda sol transsfinkterik perianal fistül için fistülotomi yapıldı; bu da 2 ayda sekelsiz iyileşti. 4. yılda muayenede HBY; orta düzeyde prepubik ve sol bacak ödemi; normal barsak fonksiyonu.

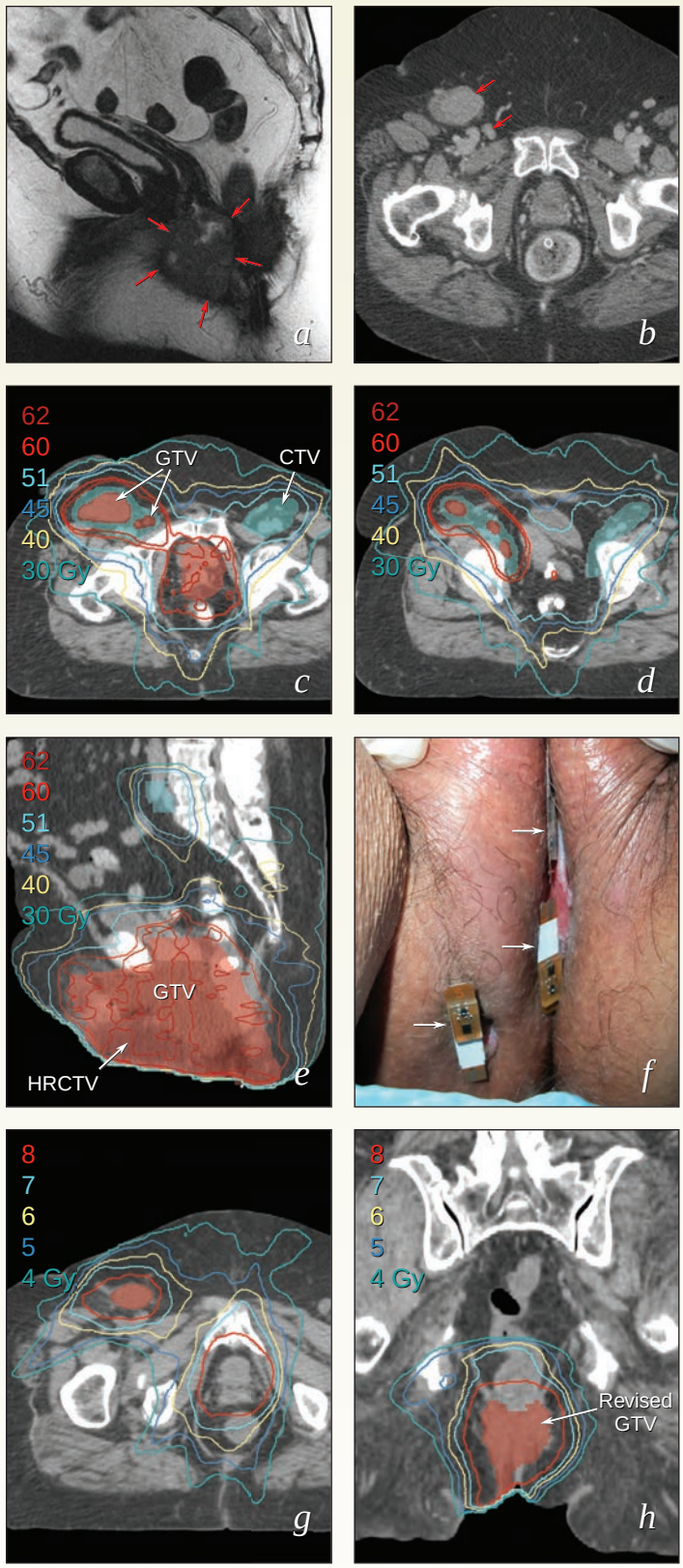

O.S. 12.6 • Bartholin Bölgesinin Skuamoz Karsinomu ile Kasık Metastazları

Hikaye: 2 yıldır sol vulvada kitle öyküsü olan 65 yaşında kadın hasta. Kitleye Bartholin bezi kisti tanısı kondu ancak birkaç kür antibiyotiğe rağmen kitle büyümeye devam etti. Hastaya nihayetinde insizyon ve drenaj planı için AAM yapıldı; ancak kitleye girildiğinde hekim solid bir tümörle karşılaştı. Hasta daha ileri değerlendirme ve tedavi için sevk edildi.

Değerlendirme: *Muayene:* Posterior vestibül ve vajen duvarında kalınlaşmış, yapısı bozulmuş doku bulunan büyük bir defekt; sol taraf submukozaldi ve Bartholin bezinden köken aldığını düşündürüyordu ancak lezyon orta hatta posteriora da uzanıyordu; tümör anüs ya da rektal mukozaya yakındı ancak bunları tutmuyordu; sağ kasıkta 2 cm'lik bir nod palpe edildi; KPS: 90; BT pelvis, abdomen, göğüs: sol vulva ve distal vajende periferik olarak kontrast tutan hipodens kitle (***a, b***); 1.7 cm sağ inguinal nod; (***b***) bunun dışında HBY; *biyopsiler* (*vulva*): Kötü diferansiye skuamoz karsinom; İnce iğne aspirasyonu (*sağ inguinal nod*): skuamoz karsinom.

Tedavi planı: Radikal vulva rezeksiyonunda en azından posterior ekzenterasyon gerekiyordu ve tümör pelvik taban kasları üzerine oturduğundan negatif cerrahi sınır elde edilemiyebilirdi. Son karar: Vulva ve bölgesel nodlara definitif kemo-RT.

Radyoterapi (*51 günde tamamlandı*):
Setup: Kişiye özel vakumlu yatak ile kurbağa bacağı pozisyonunda. Posterior vulvaya 5 mm kalınlığında bolus (***f***).

Üç boyutlu bir teknik kullanıldığında, geniş anterior 6-MV foton sahası tüm hedef volümü belli bir sınırla kapsıyordu (***c***); dar bir 18 MV posterior alan vulva, distal iliyak ve medyal inguinal nodları içerdi ve lateralde kasık bölgesinde ilave 12-MeV elektronlar kullanıldı (***d***). 25 fraksiyonda 45 Gy'lik homojen bir doz dağılımı elde etmek için bu alanların ağırlıkları düzenlendi (***g, h***). Tedavi sırasında, setup doğruluğu için portal filmler kullanıldı; posterior sahanın kenarları ile doğru hizalanmayı belirlemek için elektron sahalarının medyal kenarlarına teller yerleştirildi (***e***).

Vulva, tutulu kasık nodu ve 7-10 mm komşu iki lenf nodu IMRT kullanılarak tedavi edildi ve bu bölgelere toplam doz olarak 61 Gy verildi (***i, j***).

Kemoterapi: Haftalık sisplatin ×4

Sonuç: RT'nin 5. Haftasında, asıl olarak intergluteal bölgeyi tutan ani başlangıçlı yaş deskuamasyon antibiyotiklere ve flukonazole yanıt verdi; hasta, etkilenen alanın çoğu dışarıda kaldığı için boost tedavisine devam etti. İki haftada belirgin iyileşme vardı ancak tümör bölgesi hala iyileşiyordu. Hasta 5. yılında bir dış merkezde hastalık bulgusu olmadan takip ediliyordu.

Yorumlar: Biz bu durumda yaygın lenfadenektomiyi tercih etmiyoruz, çünkü yara komplikasyonları primer tümörün definitif tedavisini geciktirme eğilimindedir; ancak nodun eksizyonu ve arkasından RT alternatif bir yaklaşım olabilir.

IMRT ile karşılaştırıldığında, AP-PA tedavisi hedefin geometrik olarak atlanması riskini azaltır ama özellikle intergluteal katlantıda olmak üzere daha fazla deriyi tam doza maruz bırakır (***h***). IMRT, bu kadar büyük bir tümör için tercih ettiğimiz biraz daha yüksek bir doz olan 64-66 Gy'in verilmesini kolaylaştırabilirdi.

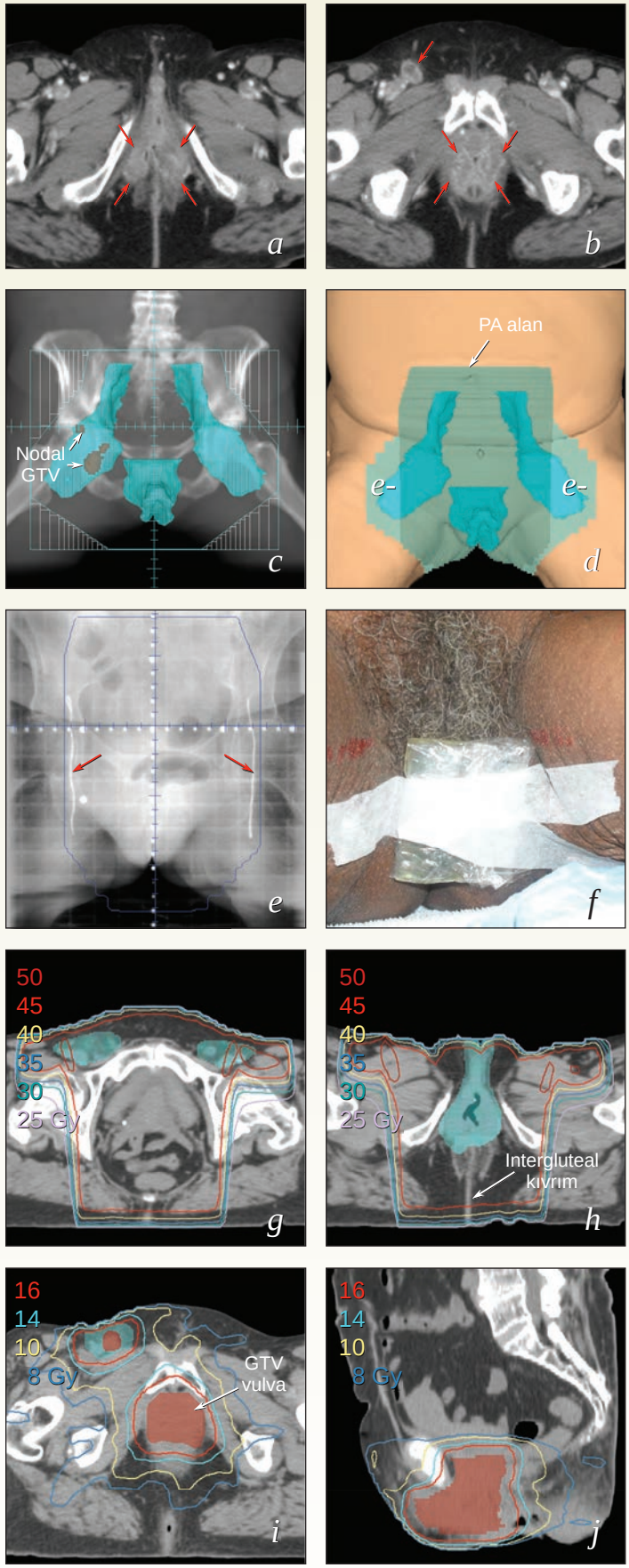

O.S. 12.7 • Anüsü Tutan ve Uydu Lezyonlar Olan Masif T4 Vulva Lezyonu

Hikaye: Büyük bir vulva lezyonu, şiddetli ağrı, bacak ödemi ve 20 kg kilo kaybı olan 38 yaşında bir kadın pelvik ekzenterasyon önerildikten sonra ikinci bir görüş alınması için başvurdu.

Değerlendirme: *Muayene* (**a**): 20 cm'lik mantarımsı kitle tüm vulvayı iki taraflı tutuyordu ve kalçalarda iki tane uydu lezyon vardı (*oklar*); kasık nodları iki taraflı olarak genişlemişti; ağırlık 44 kg; *KPS:* 70; *BK:* 15000; *Hgb:* 7.0; *albümin:* 1.8; *PET* (***b***): Büyük, yoğun bir şekilde hipermetabolik vulva lezyonu ve birden çok, genişlemiş, hafif hipermetabolik inguinal nodlar (SUV 3-4); *MRG* (***c, d***): Deriyi ve vulvanın subkutan dokusunu, perine, üretra ve gluteal katlantıları infiltre eden yaygın perineal tümör; anüs çevresel olarak tutulmuştu ve yukarı doğru levator aniye uzanıyordu; *biyopsi* (*vulva*): skuamoz karsinom.

Tedavi Planı: Hasta transfüzyon, enfeksiyon kontrolü ve ağrı tedavisi için hastaneye yatırıldı ve iyileşme oldu. Hastada uzak metastazlar olmadığı için küratif tedavi kararı verildi. Ancak, performans durumu ve hastalık uzanımı sebebiyle cerrahi için kötü bir adaydı. Yaygın deri ve organ tutulumu olduğundan ultraradikal cerrahi ile bile primer hastalığın temizlenmesi zor olacaktı. Nod rezeksiyonu yapılmaması kararlaştırıldı. Lateral inguinal lenf nodlarının SUV'sinin düşük olması ve başlangıçtaki antibiyotik tedavisi ardından regresyon lenfadenopatinin çoğunun inflamasyona bağlı olduğunu düşündürdü. Çok yaygın bir bilateral LAD ile metastaz ancak dışlanabilirdi ve yara komplikasyonları ve postoperatif gecikmelere bağlı riskin her türlü faydaya ağır basacağı düşünüldü. En büyük zorluk vulva lezyonunun kontrol edilmesiydi. Plan definitif kemo-RT ile tedavi etmekti.

Radyoterapi (*46 günde tamamlandı*):
Set up: Vulvada 1 cm bolus ile kurbağa bacağı pozisyonunda. Büyük tümör kavitesi ıslak gazlı bezle doldurduldu. Hızlı regresyonu artırmak için başlangıçtaki tedavi tümörün merkezine entegre, hipofraksiyone boost içerdi. Genişlemiş inguinal nodlar 55-60 Gy ile tedavi edildi ve en şüpheli medyal nodlar 60 Gy ile tedavi edildi. Regresyona uyum sağlaması için iki kez adaptif plan yapıldı. Dozlar TLD ölçümleri ile doğrulandı.

IMRT Planı:
Fraksiyonlar 1-20 (***e, f***): CTV (+7 mm): 36 Gy; vulva GTV (+10 mm): 40 Gy; içiçe geçen internal GTV: 44 Gy.

Fraksiyonlar 21-28: CTV 12.5 Gy; GTV nodlar ve vulva: 16 Gy

Fraksiyonlar 29-33: GTV vulva ve PET+ nodlar: 8Gy

Toplam dozlar (***g-i***):

CTV'ler: 28 fraksiyonda 48.5 Gy; vulva GTV: 63-68 Gy, 32 fraksiyonda (değişen konturların bileşkesine bağlı); genişlemiş nodlar: 28-32 fraksiyonda 55-60 Gy.

Hastaya tedavi boyunca yoğun lokal bakım, diyet ve ağrı kesiciler uygulandı.

Kemoterapi: Başlangıçtaki performans durumu ve ilaca uyum sorunları sebebiyle sadece 40 mg/m^2 sisplatin ×2 tamamladı.

Sonuç: Hızlı tümör yanıtı. İkinci ayda, önceki vulvar deri tutulumu bölgesinde iyileşen bir defekt ile hızlı tümör yanıtı (***j***), iyi barsak ve mesane fonksiyonu ve 9 kg kilo alımı. 4. yılda, bir dış merkezde hastalık bulgusu olmadan takip.

Yorumlar: Bu kompleks tedavi birçok aşama ve azimli multidisipliner tedavi gerektiriyordu. Bu iyi sonuç her zaman beklenemez ancak küratif amaçlı tedavi kararını haklı çıkarmıştır.

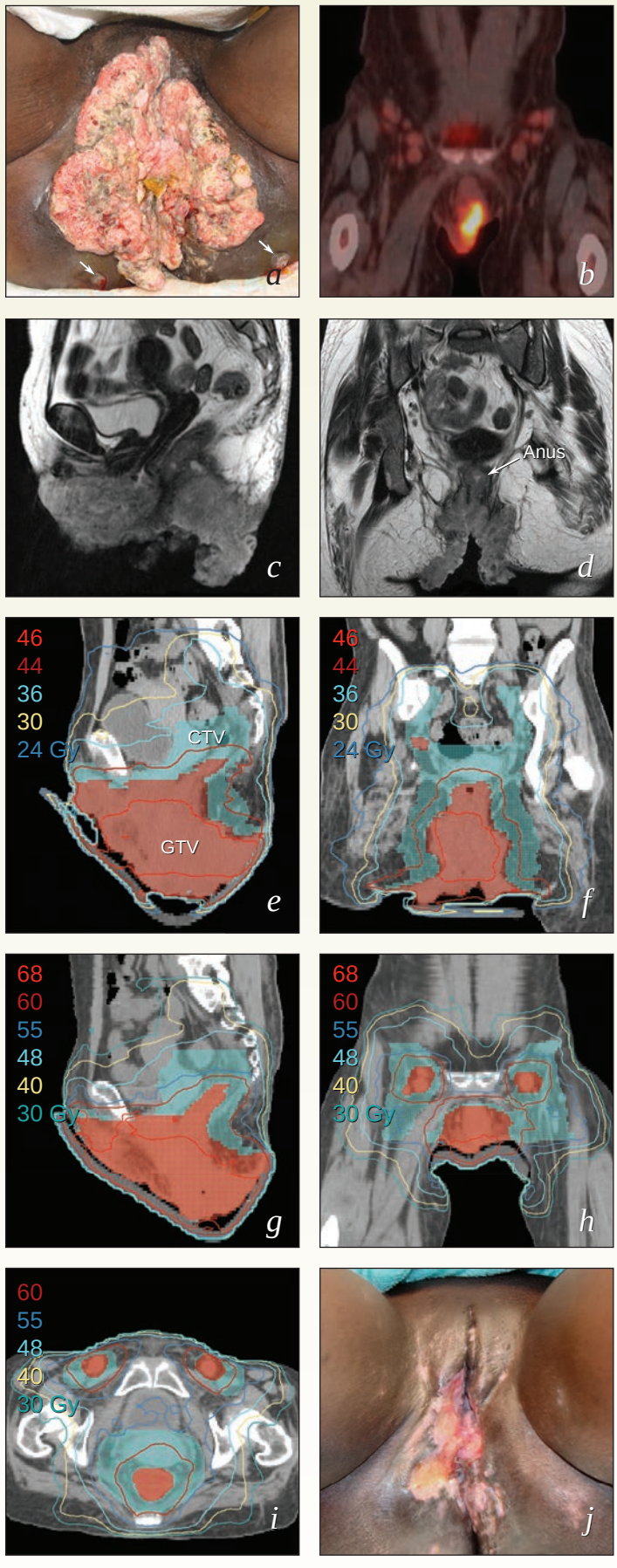

O.S. 12.8 • Kasıkta ve Pelvik Bölgede Yaygın Lenfadenopati ile Birlikte Olan Evre IVb Periklitoral Kanser

Hikaye: 62 yaşında bir kadında kasıkta 1 yıldır büyüyen lenf nodu öyküsü vardı ve bu nod başlangıçta antibiyotiklere yanıt verdikten sonra ilerledi. Sol kasıktan 5 cm'lik bir kitle eksize edildi ve skuamoz karsinom olarak geldi; daha sonra yara enfeksiyonu antibiyotiklere yanıt verdi. Primer bölge tanımlanamadı ve hasta değerlendirme ve tedavi için sevk edildi.

Değerlendirme: *Muayene* (AAM): 3×2 cm nodüler bir periklitoral tümör ve ayrıca yüzeyel olarak orta ve distal vajen sınırına kadar ilerleyen 2-cm perihimenal subüretral lezyon; ele gelen lenf nodu yoktu; sol inguinal insizyon iyileşmişti; KPS: 90. MRG, BT: çapı 2 cm'ye varan multipl genişlemiş nodlar (***a***); 4 cm'lik bir eksternal iliyak nod (***a, b***); primer tümör görülmedi ve göğüs ve abdomen BT'leri hastalık bulgusu göstermedi; biyopsi (*sol kasık nodu*): skuamoz karsinom, HPV-16 pozitif.

Tedavi Planı: Mesane fonksiyonlarını bozmadan primer lezyon rezeke edilemiyordu. Büyük pelvis nodunun rezeksiyonu düşünüldü, ancak cerrahi sonrası enfeksiyonun tedavisi sırasında hastalık zaten ilerlemişti ve tüm nodal hastalığın rezeksiyonu çok yaygın ilave cerrahi gerektirecekti. Plan: Definitif kemoradyoterapi.

Radyoterapi (*41 günde tamamlandı*)**:***

Setup (***c, d***): Kurbağa bacağı pozisyonunda; vulva ve inguinal insizyona bolus konuldu ve 15 tedaviden sonra tutulu olmayan cilt dozunu azaltmak için bolus kaldırıldı.

Tedavi birden çok hedefe IMRT ile tek bir plan ve entegre boost tekniği kullanılarak uygulandı (***e-g***).

Toplam doz (28 fraksiyonda):

Vulva GTV (+10 mm), inguinal ve sol pelvik nod GTV (+10 mm): 64.4 Gy (230 cGy/ fraksiyon).

Küçük, şüpheli sağ pelvik nod GTV (+10 mm): 60.2 Gy (215 cGy/fraksiyon)

HRCTV sol kasık (+7 mm): 57.4 Gy (205 cGy/fraksiyon)

Vulva ve vajen CTV (+7 mm): 54.6 Gy (195 cGy/fraksiyon)

İliyak nod CTV (+7-10 mm): 44.8 Gy (160 cGy/fraksiyon)

Kemoterapi: haftalık sisplatin ×5

Sonuç: Tedavi sırasında mantar enfeksiyonu flukonazol ve oturma banyoları ile tedavi edildi. Deride parlak eritem ile inguinal katlantılar ve labia minora üzerinde yama tarzında yaş deskuamasyon vardı. Dördüncü ayda muayene ve BT'de hastalık bulgusu yoktu. 10. yılda, epilasyon dışında hafif deri değişiklikleri ve en yüksek doz alan bölgeye lokalize telanjiektazi dışında hastalık bulgusu yoktu (***h, i***); sol bacakta ve prepubik hafif ödem; normal barsak ve mesane fonksiyonu.

Yorumlar: Hedef volümleri tanımlamak için hem görüntüleme hem de fizik muayene gerekiyordu. Lenfadenopati sadece görüntülemede vardı ancak yaygın bir vulvar primer lezyon fizik muayenede fark edildi.

IMRT önemli geç yan etkiler olmadan yüksek doz ile gros hastalığın tedavisine izin verdi. Tedavi oldukça iyi tolere edilse de, günümüzde günlük fraksiyon büyüklüklerinin aralığını azaltmak için entegre ve ardışık boost kombinasyonunu kullanıyoruz ve entegre boostlar için 5-7 mm bir PTV sınırı kullanıyoruz. Sol kasıktaki EKE bölgesine de biraz daha yüksek bir doz (60 Gy) veriyoruz.

*Resmetme amacıyla orjinal dozlar ve hedef volümler kullanılarak bu erken IMRT planı tekrar optimize edilmiştir. Şekil 5.1 bu hastanın sağ kasık konturlarının ilave görüntülerini göstermektedir.

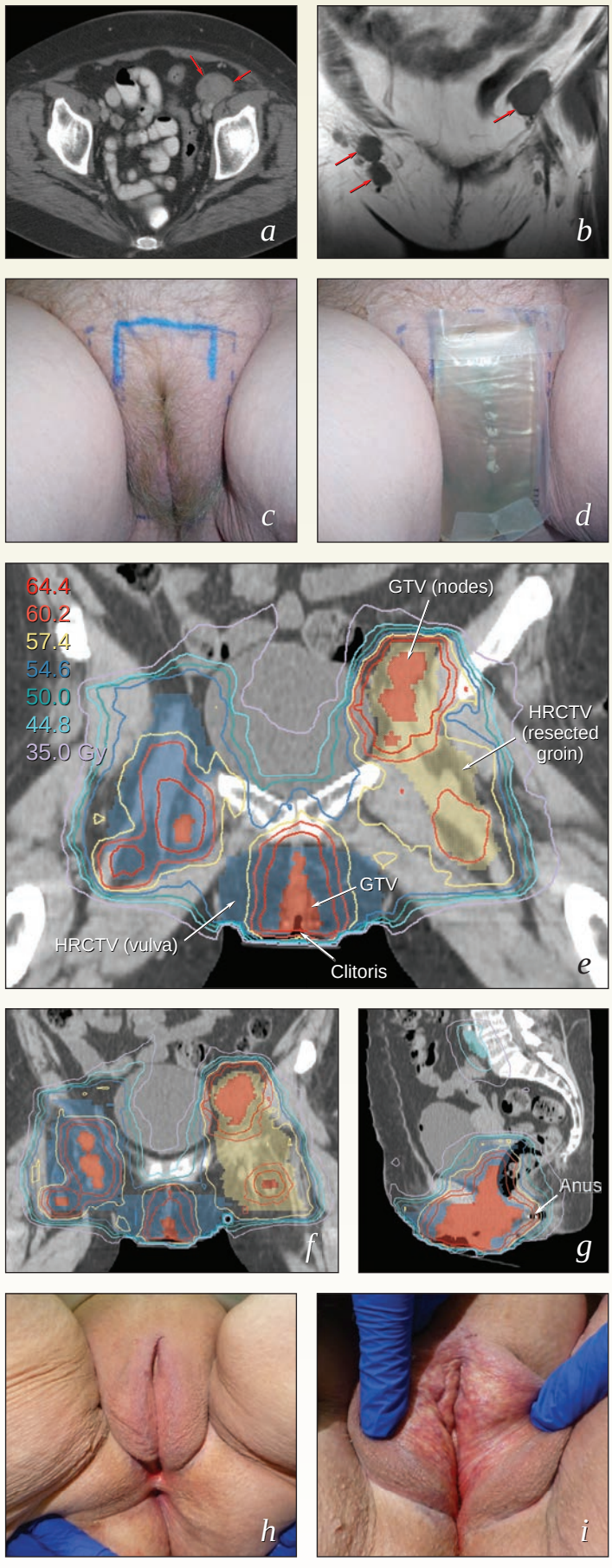

O.S. 12.9 • Önceki Kasık Işınlaması sonrası Vulva Kanserinde Radyoterapi

Hikaye: Sol inguinal lenfadenopatisi olan 76 yaşında kadın hasta, 4 cm'lik nod eksizyonu sonucu kötü diferansiye skuamoz karsinom. Primer kaynak bulunamadı. Hastaya AP-PA foton alanları ile 45 Gy adjuvan RT yapıldı ve daha sonra 12 MeV elektronlar kullanılarak toplam doz 60 Gy'ye çıkarıldı. Vulva hedef alınmadı ancak AP-PA sahalarının sınırları lateral vulvanın bir kısmını da içeriyordu (***a***).

Altı ay sonra sol labiumda 2 cm'lik ülseratif bir lezyon fark edildi ve BT'de yeni 3 cm'lik inguinal lenf nodu ortaya çıktı. Vulvadaki lezyonunun geniş eksizyonu kötü diferansiye skuamoz karsinom olarak geldi; pozitif lateral sınır tekrar eksize edildi ancak ikinci spesimenin lateral sınırı da pozitifti. Lenfadenektomi EKE ile birlikte iki sağ kasık nodundan birinde metastaz olduğunu ortaya çıkardı. Hasta tedavi önerileri için ikinci bir görüş istedi.

Postoperatif Değerlendirme: *Muayene:* Sol kasık üzerinde hiperpigmentasyon ve telanjiektazi; sol labiumdaki 5 × 6 cm'lik lezyon granülasyon dokusu ve rezidüel kanser ile uyumluydu; endürasyon radyoterapi yapılan derinin kenarına kadar uzanıyordu; lenfadenopati yoktu. *KPS*: 90-100. *BT*: taramaları uzak metastaz bulgusu olmadığını doğruladı.

Tedavi Planı: Tekrar tedavi alanı bir önceki alan ile bir miktar kesişme gösterse de, bu vakada tek kür şansı kesin RT ile idi. Vulva kanseri için kemoterapi yanıt oranları kötüydü ve lokorejyonel ilerlemenin sonuçları kötü olup tekrar tedavinin risklerini aşıyordu. Plan definitif kemoradyoterapi yapılması idi.

Radyoterapi (*42 günde tamamlandı*):
Setup: Vakumlu yatakta, sırtüstü pozisyonda ve bacaklar kapalı. Vulva, sağ kasık ve distal iliyak nodlar 6-18 MV foton ve 12 MeV elektron kombinasyonu kullanılarak tedavi edildi (***b, c***). Bu sahalardan kasık ve anterior vulvaya 25 fraksiyonda 50 Gy ve daha derin yapılara 45 Gy verecek şekilde doz ağırlığı düzenlendi. Yirmi fraksiyondan sonra kesişen bölgedeki dozu azaltmak için alan hafifçe küçültüldü.

Sol kasık ve vulva HRCTV'ye (***d***) daha sonra elektron kullanarak toplam doz 60 Gy olacak şekilde boost yapıldı

Kemoterapi: Eşzamanlı düşük doz sürekli infüzyon şeklinde Sisplatin ve 5-florourasil

Sonuç: Beşinci haftada, eksüdatif eritematöz deri reaksiyonu antibiyotikler ve flukonazol ile tedavi edildi ve iyileşme oldu. Birinci yılda sol femur boynu fraktürü için artroplasti yapıldı; 2. yılda sağ femur boynu fraktürü için artroplasti yapıldı. Onuncu yılda meme kanseri için tedavi edildi ve sol bacakta tekrarlayan selülit epizodları başladı ki bu hastanın yaşam kalitesini azaltıyordu. Ancak 14 yıl sonra (90 yaşında) hastalık bulgusu yok, bağımsız ve çok aktifti; barsak ve mesane fonksiyonu iyi idi ve perine ve intergluteal katlantılarda kronik deri değişiklikleri, orta düzeyde sol bacak ödemi ve jeneralize osteoporoz vardı.

Yorumlar: Başlangıçtaki sol kasık nodunun hiç şüphesiz kaynağı vulva kanseri idi. Bu vaka daha önce kasık bölgesine radyoterapi almış olan bir hastaya vulvar RT uygulamanın zorluklarını göstermektedir.

Kurbağa bacağı pozisyonunda tedavi medyal uyluklardaki reaksiyonu azaltabilirdi. IMRT posterior doku korunmasını iyileştirebilirdi ancak lateral saha açılarını minimuma düşürme ihtiyacı sebebiyle yapılamamış olabilir. Bu yerleşimde teknik olarak zorlayıcı olsa bile proton demeti tedavisi yapılmış olsa bazı avantajları olabilirdi.

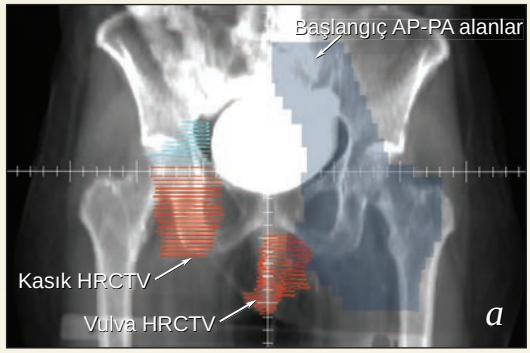

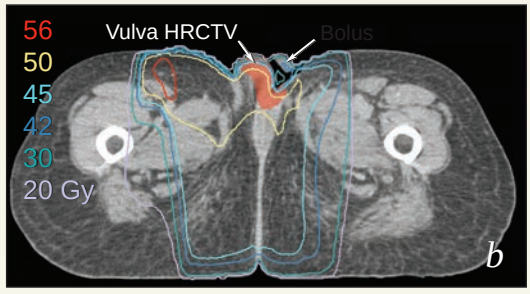

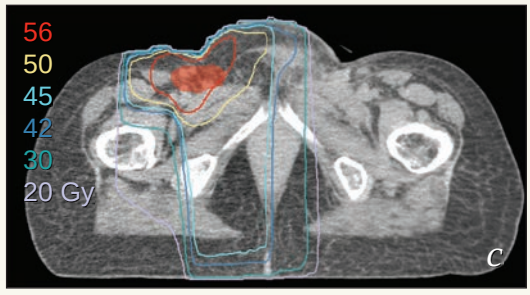





O.S. 12.10 • Kısmi Radikal Vulvektomi ve Negatif Sentinel Nod Biyopsilerinin Ardından İnguinal Nod Nüksü

Hikaye: 70 yaşındaki bir kadında vulva üzerinde kalınlaşmış bir alan fark edildi. Hekimi biyopsi yaptı ve tedavi için sevk etti.

Tanı anında değerlendirme: *Muayene:* Üretradan 5 mm uzakta 2 × 4 cm sol periklitoral lezyon; lenfadenopati yok; *BT*, akciğer filmi: hastalık bulgusu yok; *KPS*: 100; *biyopsi* (*vulva*): orta düzeyde farklılaşmış skuamoz karsinom.

Cerrahi: Klitorisin rezeke edilmesi gerektiği hakkında danışmanlık aldıktan sonra hasta primer cerrahi tedaviyi seçti. Radikal parsiyel vulvektomi ve distal üretrektomi yapıldı ve LVAİ olmadan 6 mm invazyon yapan 2 × 3 cm skuamoz karsinom görüldü; sağ ve sol sentinel nodlar ve üç ilave kasık nodunda hastalık bulgusu yoktu.

Aralıklı Değerlendirmeler: Hasta ardışık kasık ultrasonları ile takip edildi. Beşinci ayda hipoekoik bir nodül ile birlikte sol inguinal nod (*oklar, **c***) ve artmış vaskülarite şüpheli olarak düşünüldü. *Biyopsi* (İnce İğne Aspirasyon): Skuamoz karsinom; *BT*: preoperatif dönemde sol kasık nodu 1.5 × 0.8 cm'den (***a***) 1.5 × 1.2 cm'ye (***b***) çıktı; bunun dışında hastalık bulgusu yoktu. *Muayene:* İyileşmekte olan operasyon yatağındaki yaygın granülasyon dokusu biyopside nüks negatifti.

Cerrahi: 5 mm skuamoz karsinom odağı gösteren sol inguinal lenfadenektomi (***d***); beş nodun hiçbirinde EKE yoktu.

Tedavi Planı: Sol inguinal operasyon yatağına ve distal sol pelvik lenf nodlarına ERT (***e***). Başlangıçta geniş negatif sınırları olan vulvayı tedavi etmemeye karar verildi. Periüretral bölgedeki yaygın granülasyon dokusunun negatif biyopsilere rağmen nüks hastalık olabileceğine dair endişe vardı. Böyle olsaydı 45 Gy lokal kontrol sağlamak için yetersiz olurdu ancak kanıt olmadığı sürece yüksek doz radyasyonun (örn ≥60 Gy) morbiditesi haklı olmazdı. Bu sebeplerle lüzumu halinde daha sonraki tedaviye izin vermesi için vulva merkezi için çok sıkı kaçınma limitleri kondu. İlk cerrahide negatif bir sentinel nod olan ve 6 ay sonra şüpheli nod olmayan sağ kasık da düşük riskli kabul edildi ve tedavi edilmedi; ancak bu daha tartışmalı bir tercihti.

Planlama BT'si çekimi sırasında lateral sirkumfleks ven yanında, operatif yatağın süperolateralinde genişlemiş bir nod fark edildi (*oklar, **f, g***). Bu nod muhtemelen inflamatuar olduğu halde (preoperatif BT'de <5 mm) bu bölgeye boost yapılmasına karar verildi çünkü bu bölgede ikinci bir nüks neredeyse kesinlikle ölümcül olacaktı.

***ERT** (32 günde tamamlandı):*
Setup: Vakumlu yatak ile kurbağa bacağı pozisyonunda (e).

IMRT kullanılarak inguinal CTV (+7 mm) 50 Gy ile tedavi edildi ve distal iliyak CTV (+7 mm) 25 fraksiyonda 45 Gy alacak şekilde tedavi edildi (***f, g***). Bunun ardından şüpheli kasık noduna boost yapıldı, başlangıçta 20MeV e- ve daha sonra 12MeV e- verilerek toplam doz 62 Gy'e çıkıldı (***h, i***).

Kemoterapi: Hasta kemoterapiyi kabul etmedi.

Sonuç: Tedavinin sonunda inguinal katlantıda eritem ve kuru deskuamasyon oldu. 4.5 yıl sonra (ilk tanıdan 5 yıl sonra) inguinal katlantıda hiperpigmentasyon vardı, lenfödem yoktu ve hastalık bulgusu yoktu.

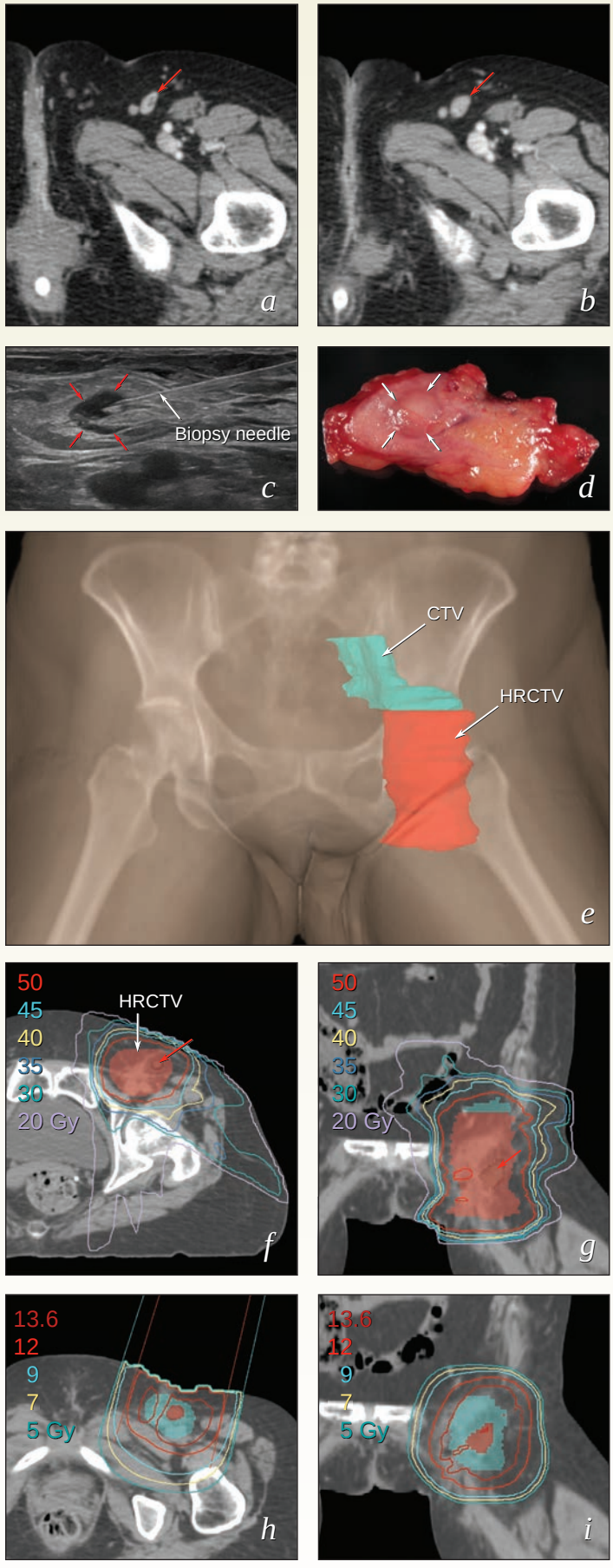

BÖLÜM 13

Uterus Kanseri

GİRİŞ

Çoğu endometriyal kanser simple histerektomi ile tedavi edilir. Bu sebeple araştırıcılar, ilgilerini sadece histerektomi sonrası nüks riski altındaki hasta alt grubunu belirleme yöntemlerini geliştirmeye ve bilinen ya da şüpheli ekstrauterin hastalık için etkili adjuvan tedavilerin seçilmesine odaklamıştır. Son 30 yıl içinde birçok çalışma cerrahi evreleme, adjuvan radyoterapi ve adjuvan kemoterapinin rollerini tanımlamaya çalışmıştır. Ancak yıllardır yapılan araştırmalara rağmen bu adjuvan tedavilerin rolleri hakkında uzun süredir var olan birçok soru hala mevcuttur. Buna katkı yapan birkaç faktör vardır.

- *Endometriyal kanser gelişmiş ülkelerde tanı konan en sık jinekolojik malignite olsa da lokal olarak ilerlemiş ve yüksek riskli endometriyal kanserler görece nadirdir.* Örneğin, ABD'de 2015 yılında tanı konan uterus kanseri sayısı 55.000'dir, ancak hastalıkla ilişkili ölümler için tahmini sayı yaklaşık 10.000'dir.[1] Hastalıkla ilişkili mortalitedeki bu düşük oran çoğu endometriyal kanserin erken evrede tanı konan düşük dereceli tümörler olduğunu düşündürmektedir.
- *Nüks riskinin çoğu multipl risk faktörleri olan küçük bir hasta alt grubuna aittir*. Çalışmalarda daha iyi özellikteki hasta grubu az sayıdaki yüksek riskli hastalarla karıştırıldığı zaman adjuvan tedavilerin faydalarını tespit etmek zordur (Bölüm 2).
- *Evreleme ve histolojik sınıflandırma sistemleri son 30 yılda birkaç kez değişmiştir*. Bu değişiklikler erken çalışmalardan elde edilen sonuçların güncel uygulamaya genelleştirilmesi çabalarını zorlaştırmaktadır.
- *Patologlar arasında histolojik risk faktörlerinin değerlendirilmesinde ve hatta kanser ya da hiperplazi tanısı konmasında büyük farklılıklar bulunmaktadır*. Histolojik materyalin uzman jineko-patologlar tarafından yeniden gözden geçirilmesi vakaların %40'a varan kısmında sonuçların tekrar yorumlanmasına yol açmıştır,[2-5] ve bu da çalışmalardan ve büyük tek kurum deneyimlerinden elde edilen sonuçların genelleştirilmesini zorlaştırmaktadır.

Adjuvan tedavilerin potansiyel faydaları ve risklerini anlamak ve açıkça ifade etmek için, klinisyenler karmaşık ve sıklıkla kusurlu deneme ve retrospektif çalışmaları gözden geçirmelidir. Tedavi kararlarının arkasındaki gerekçeyi anlayıp açıklama becerisi endometriyal kanserlerin etkili tedavisinde çok önemli olsa da bu bölümün birinci amacı eldeki verileri özetlemek, bu verilerin bireysel klinik durumlara nasıl uygulanacağını önermek ve devam eden tartışmaların kaynaklarını açıklamaktır.

Bahsedilen konular bu metinde ağırlıklı olarak bulunduğu için genellikle endometriyal kanserde radyoterapinin teknik yönleri anlatılmıştır. Ancak MD Anderson Kanser Merkezi'nde yapılan yeni bir çalışma küratif amaçla eksternal radyoterapi alan hastaların %20'sinden azında evre I hastalık olduğunu; %20'sinde evre II hastalık olduğunu ve çoğunluğunda evre III hastalık ya da lokorejyonel nüksler olduğunu göstermiştir. Bizim uygulamamız bu dağılıma hiç şüphesiz katkıda bulunsa da son on yıl içinde genişletilmiş tedavi alanları, gros hastalık veya yüksek riskli bölgelere boost ya da kombine tedavi modalitesi gerektirebilecek lokorejyonel hastalıkta radyoterapinin rolü giderek daha fazla artmakta iken erken evre kanserde eksternal radyoterapinin kullanımında genel bir azalma olmuştur. Sonuç olarak endometriyal kanserler artık teknik olarak en zor vakalardan birini oluşturmaktadır. Bu bölümdeki vaka çalışmalarında bu karmaşık sorunların bazılarına odaklanılacaktır.

TEDAVİ ÖNCESİ DEĞERLENDİRME

İlk Tanı Sırasında

Yeni tanı konmuş endometriyal kanseri olan çoğu hastada ilk tedavi cerrahidir. Cerrahi sonuçları FIGO evrelemesi (**Tablo 13.1**) ve ilave tedavi ihtiyacını belirlemek için kullanılır. Çoğu hastada preoperatif tomografi görüntülemesinin getirisi çok düşüktür ve bundan dolayı çoğu tedavi kılavuzu öykü, fizik muayene ve laboratuvar sonuçlarına ilave olarak sadece bir akciğer filmi önerir. Ancak bazı vakalarda ilave preoperatif görüntüleme tetkikleri faydalı olabilir:

- *Yüksek riskli histolojik alt tipleri olan hastalar*. Seröz karsinom ya da karsinosarkom tanılı hastalarda ekstrauterin yayılma oranları görece yüksek olduğu için, özellikle de semptomların varlığında BT ya da PET-BT ile metastazları dışlamak endikasyonu olabilir. Bazı klinisyenler yüksek riskli alt tipleri olan hastalar için başlangıçta CA-125 de önerirler.
- *Uterusa sınırlı hastalığın preoperatif değerlendirilmesi*. MRG, cerrahi evrelemenin sınırlarını belirlemede kılavuz olarak kullanılabilecek miyometriyal invazyonun derinliği hakkında bilgi verebilir. Ancak MRG'nin doğruluğu görüntü elde edilmesinde kullanılan yöntemlere bağımlıdır.[6]

TABLO 13.1 Endometriyum Karsinomları için FIGO Evreleme Sisteminin Gelişimi

Evre[a]	1971–1987 (Klinik bulgulara dayanır)	1988–2008 (Operatif bulgulara dayanır)	2009– (Operatif bulgulara dayanır)
I	Karsinom uterusta sınırlı		
IA	Uterus kavitesinin uzunluğu 8 cm ya da daha kısadır[a,b]	Tümör endometriyuma sınırlıdır	Tümör uterusa sınırlıdır, miyometriyal invazyon yoktur ya da <1/2'dir[c]
IB	Uterus kavitesinin uzunluğu 8 cm'den fazladır[a,b]	Endometriyumun yarısından azında invazyon vardır	Tümör uterusa sınırlıdır, >1/2 miyometriyal invazyon vardır[c]
IC		Endometriyumun yarısından fazla invazyon	
II	Karsinom korpus ve serviksi tutmuştur ancak uterus dışına çıkmamıştır[a]		Karsinom servikal stromayı tutar ancak uterusun dışında değildir[c]
IIA		Sadece endoservikal glandüler tutulum	
IIB		Servikal stromal invazyon	
III	Karsinom uterusun dışına uzanmıştır ancak gerçek pelvisin dışında değildir		
IIIA		Tümör seroza ya da adneksleri tutar ya da periton sitolojisi pozitiftir[d]	Tümör seroza ya da adneksleri tutar[d]
IIIB		Vajinal metastaz	Vajinal ya da parametriyal tutulum
IIIC		Pelvik ya da paraaortik nodlara metastazlar	IIIC1 pelvik nod tutulumu
			IIIC2 paraaortik tutulum
IVA	Komşu organlara yayılma	Mesane ve/veya barsak mukozasının invazyonu	
IVB	Uzak organlara yayılım	Abdominal metastazlar ve/veya inguinal lenf nodları dahil uzak metastazlar	

*[a]1988 yılından sonra FIGO her evrede evre ile birlikte tümör gradının da belirtilmesini şart koştu. 1971-1987 evreleme sistemine göre sadece evre I kategorisi katı bir şekilde tümörün yapısal paternine dayanan bir gradlama sistemi kullanarak alt bölümlere ayrılıyordu. Gradlar şu şekilde belirlendi "grad 1, yüksek düzeyde diferansiye; grad 2, orta düzeyde diferansiye ve kısmen solid alanlar var; grad 3, ağırlıklı olarak solid ya da tamamıyla indiferansiye karsinoma". 1988 yılından sonra daha detaylı bir gradlama sistemi kabul edildi ki bu sistem özel histolojik varyantlar ve nükleer atipinin önemini de kabul ediyordu (**Tablo 13.2**).*

[b]1988 öncesinde servikal tutulum varlığı fraksiyone dilatasyon ve küretaj ile belirleniyordu.

[c]2009'da endometriyuma sınırlı olan tümörler miyometriyumun <1/2'sini işgal eden diğer tümörlerle birlikte gruplandı ve evre I alt kategorilerinin sayısı 3'ten 1'e düştü. Endoservikal bezleri tutan ancak stromal invazyon yapmayan tümörler evre II'den evre I kategorisine kaydı.

[d]1988'de pozitif periton sitolojisi evre IIIA için bir kriter haline geldi. 2008'de veriler periton sitolojisinin prognoz için zayıf bir bağımsız belirleyici olduğunu düşündürdükten sonra FIGO sisteminde yer almamaya başladı.

TABLO 13.2 FIGO Histolojik Gradlama Sistemi (1988–)

Grad 1	Nonskuamoz ya da nonmorular solid büyüme paterni %5 ya da altında
Grad 2	Nonskuamoz ya da nonmorular solid büyüme-paterni %6-50
Grad 3	Nonskuamoz ya da nonmorular solid büyüme paterni %50'den fazla

Patolojik gradlama hakkında notlar:
- Belirgin nükleer atipi, yapısal derecelendirme için uygun değil, grad 1 ya da grad 2 tümörün gradını 1 artırır.
- Seröz adenokarsinomlar, berrak hücreli adenokarsinomlar ve skuamoz hücreli karsinomlarda nükleer gradlamanın önceliği vardır.
- Skuamoz diferansiyasyonu olan adenokarsinomlar glandüler bileşenin nükleer gradına göre gradlandırılır.

- *Gros servikal ya da vajinal tutulumu olan hastalar*. Bu vakalarda MRG, hastalık orijinini (serviks ya da uterus) ve fundus, serviks ve vajende hastalığın uzanımını belirlemeye yardımcı olabilir; bu da ilk tedavi yaklaşımının cerrahi ya da radyoterapi olmasına karar vermede yardımcı olur **(O.S. 13.2 ve 13.3)**.

Genetik danışmanlık ve Lynch sendromunu dışlamak için testler 50 yaşından genç olan ya da kolorektal ve uterus kanserleri için güçlü bir aile öyküsü olan kadınlarda düşünülmelidir (Bölüm 1).

Histerektomi Sonrasında, Adjuvan Tedavi Başlamadan Önce

Postoperatif adjuvan eksternal ışınlama ya da kemoterapi düşünülen her hastada yüksek kaliteli tomografik görüntüleme yapılmalıdır. Bu görüntüleme birkaç amaca hizmet eder:

- *Genişletilmiş ışınlama alanlarına gereksinim olabilecek ekstrapelvik nodları dışlamak için*. Bölüm 5'te anlatıldığı gibi uterus fundusunu tutan kanserler doğrudan infrarenal paraaortik nodlara metastaz yapabilir. Yüksek riskli endometriyal kanserli hastalarda, özellikle de yakın zamanda tanısal görüntüleme yoksa simülasyon BT'sinin, bu bölgenin tekrar incelenmesine izin vermek amacıyla renal damarları da içerecek şekilde genişletilmesi önerilir.
- *Evre III hastalık için kemoterapi verilmeden önce gros hastalık olan bölgeleri belgelemek için*. Hasta daha sonra konsolidasyon tedavisi ya da hastalık progresyonu için sevk edilirse hastalığın başlangıçtaki yaygınlığının belgelenmesi önemlidir. Çünkü kemoterapiye yanıt olsa bile başlangıçta gros hastalık olan her yere 45 Gy'den fazla doz verilmesi önerilir.
- *Radyoterapi sahaları içindeki şüpheli nodları dışlamak için*. Entegre ya da ardışık bir boost için hafif büyümüş nodlar bile dikkate alınmalıdır **(O.S. 13.5 ve 13.6)**.
- *Uzak metastazı dışlamak için*. Toraks BT ileri evre hastalığı olan ya da yüksek riskli alt tipleri olan çoğu hasta için önerilir.

Hastada tam gibi görünen pelvik ve paraaortik lenfadenektomi olsa bile tomografik görüntüleme elde edilmelidir. Rezidüel nodların lenfadenektomi sonrasında tespit edilmesi nadir değildir. Bizim tecrübemize göre lenfadenektomi sonrasındaki en sık rezidüel hastalık yerleri aşağıdadır:

- Sol renal venlerin posterioru ve hemen distali
- Aortokaval boşluktaki damarların derini
- Common iliyak damarların bifürkasyon noktasındaki damarların derini (özellikle solda)
- Distal obturator bölge

Adjuvan tedaviden önce elde edilen preoperatif görüntüleme sonuçları negatif ise postoperatif kontrastlı görüntüleme gerekli olmayabilir ancak tüm görüntüler tedavi eden radyasyon onkoloğu tarafından dikkatlice araştırılmalıdır ve tüm anormal nodların çıkarıldığından emin olmak için postoperatif tedavi planlama BT'si ile karşılaştırılmalıdır. Bazı vakalarda nodal bölgelerin iyi görüntülerini elde etmek için kontrastlı BT gerekir. Çok yaygın nodal hastalığı olan hastalar için PET radyoterapi hedef volümlerini tanımlamada çok faydalı olabilir, ancak postoperatif inflamasyona bağlı yanlış pozitiflik erken postoperatif dönemde PET'in değerini azaltır.

Definitif Tedavi Öncesinde (Medikal ya da Cerrahi İnoperabl Kanser)

Mümkünse, uterus kavitesi içindeki gros hastalığın yayılımını belirlemek ve eksternal radyoterapi ve brakiterapi tedavi planlamasına yardımcı olması için pelvik MRG elde edilmelidir **(O.S. 13.2 ve 13.10)**. Yüksek riskli histolojik tipleri olan hastalar için göğüs, abdomen ve pelvis BT'si ya da PET-BT metastatik hastalığı dışlamak için istenmelidir.

RİSK DEĞERLENDİRMESİ

Adjuvan tedavi ihtiyacını belirlemek ve terapötik kazancı maksimuma çıkarma ihtimali en yüksek olan tedaviyi seçmek için risklerin dikkatli bir değerlendirmesi yapılarak aşağıdakiler tahmin edilmelidir:

- Vajinal nüks riski
- Ekstravajinal pelvik nüks riski
- Paraaortik nod nüks riski
- Uzak metastaz riski

Bu kısımda tüm sonuçlar ile ilişki gösteren faktörler gözden geçirilmiş ve bu faktörlerin olası nüks paternlerini öngörmek için nasıl kullanılabileceği açıklanmıştır. Bu bölümde daha sonra gelen kısımlarda çeşitli tedavilerin bu nüks paternlerini değiştirebileceği ve muhtemelen kür sağlanmasına katkı yapacağı hakkındaki kanıtlar ele alınmıştır. Sonuç olarak, potansiyel kazançlar tedaviye bağlı yan etkilerin risklerine karşı iyice değerlendirilmelidir (Bölüm 9).

Primer Tümör Özellikleri

Birkaç primer tümör özelliği endometriyal kanseri olan hastalarda sonuçla sıklıkla ilişkili bulunmuştur:

- Histolojik alt tip
- Histolojik grad
- Miyometriyal invazyon varlığı ve derinliği
- Servikal stromal invazyon varlığı ve derinliği
- Lenfovasküler alan invazyonu
- Tümör çapı

Bu özelliklerin hepsi lenf nodu metastazı varlığı ile ilişkilidir ki bu da sonuç için güçlü bir belirleyicidir. Prognozla bağıntı gösteren diğer ekstrauterin özellikler arasında vajinal, adneksiyal, mesane ve rektal tutulum yer alır; ancak bunlar görece nadir bulgulardır. Periton sitolojisi, alt uterin segment (AUS) tutulumu ve servikal glanduler tutulumun tümü sonuç üzerinde bağımsız bir etkiye sahip değildir. İleri yaş ve Afro-Amerikan ırkı daha kötü sonuçlarla ilişkilidir ancak bu bağıntılar en azından kısmen bu gruplardaki hastalarda yüksek riskli tümör özellikleri olmasını yansıtır. Risk faktörlerinin kombinasyonları herhangi bir bireysel özellikten daha güçlü bir öngörü sağlayabilir. Güncel FIGO evreleme sistemi (**Tablo 13.1 ve 13.2**) bilinen risk faktörlerinin hepsi olmasa da çoğunu içerir.

Adjuvan tedavi kararları asıl olarak patoloğun operatif bulgularla ilgili raporuna dayanır. Tanısal hatalar kolaylıkla uygun olmayan tedavilere yol açsa da klinisyenlerin kendi spesimenlerini yorumlayan patologların tecrübesinin (Bölüm 3) ve her türlü potansiyel hata ya da yanlış yorumlama kaynaklarının farkında olması önemlidir. Herhangi bir belirsizlik olduğunda patoloğa doğrudan danışılmalıdır. *Mümkün olduğunda adjuvan tedavi başlatılmadan önce endometriyal kanser spesmeni uzmanlaşmış bir jineko-patolog tarafından gözden geçirilmelidir*.

Aşağıdaki kısımlarda sonucun en önemli belirleyicilerinin bazıları tartışılmıştır ve potansiyel yanlış tanı ya da yanlış yorumlama kaynakları üzerine vurgu yapılmıştır.

Histolojik Varyantlar

Endometriyal kanserin beş majör alt tipi genel davranışlarına göre tip I ya da tip II kanserler olarak kategorize edilmiştir:

Tip I kanserler görece olarak daha iyi bir prognoza sahip olma eğilimindedir:

- *Endometrioid* (%75-80). Endometrioid kanserlerin farklılaşmış özellikleri normal endometriyal epitele benzer. Aralarında papiller ve villoglandüler formların bulunduğu çeşitli paternler tarif edilmiştir; bunlar, papiller bir forma sahip olma eğiliminde olan ama çok daha agresif olan seröz kanserlerle karıştırılmamalıdır. Endometrioid kanserler sıklıkla skuamoz bir bileşen içerir ki bunların gradı tipik olarak glandular bileşeninin izlerini taşır. Adenoskuamoz karsinomlar malign bir skuamoz bileşeni olan yüksek gradlı endometrioid kanserlerdir. Düşük gradlı kanserler skuamoz bileşenler içerdiğinde skuamoz bölgeler genellikle selim bir görünüme sahiptir; bazen adenoakantoma olarak adlandırılan böyle kanserler benzer gradlı saf adenokarsinomlara benzer bir prognoza sahiptir. Aşırı ekzojen ya da endojen östrojenlere maruz kalan hastalarda endometrioid kanser gelişme riski artmıştır ve böyle birçok kanser bir dereceye kadar hormona yanıt verir (Bölüm 1).
- *Musinöz* (%1-5). Musinöz kanserlerin farklılaşmış özellikleri sıklıkla servikal glandüler epitele döner. Tipik olarak belirgin intrasitoplazmik musin vardır ve primer servikal kanserlerden ayırt etmek zordur. Ancak servikal kanserlerin aksine uterin kanserler genellikle HPV negatiftir. Bunların prognozu endometrioid kanserlere benzerdir.[7]

Tip II kanserler hormon bağımsız olma eğilimindedir ve başlangıçta uterusa sınırlı olsa da görece agresif bir davranışları vardır:

- *Seröz* (%8-10). Seröz karsinomların farklılaşmış özellikleri normal fallop tüpü epitelinin özelliklerini gösterir. Geçmişte "uterin papiller seröz karsinom (UPSK)" olarak adlandırılan bu varyant ayırt edici bir papiller yapı olmadan seröz bir karsinomun immünohistokimyasal özelliklerine sahip olan kanserlere uyum göstermek için "uterin seröz karsinom (USK)" olarak adlandırılır (Bölüm 1).[8] Neredeyse tüm USK'lar yüksek gradlıdır; sıklıkla nüks ve nodlara, periton kavitesine ve başka yerlere metastaz yaparlar; bu bakımdan davranışları başka yerlerden köken alan yüksek gradlı seröz kanserlere benzer. USK endometriyal kanserlerin sadece %8-10'unu temsil etse de nükslerin %40-50'sinden sorumludur. USK'nın klinik önemi 1980'lerin ortalarına kadar yaygın olarak fark edilmediğinden[9,10] bu tarihten önce tedavi edilen hastaları içeren çalışmaların seröz karsinom olan tespit edilmemiş vakaları içerdiği kabul edilmelidir. Ayrıca 1988 öncesi gradlama sistemi sıkı bir şekilde yapısal görünüme dayalı olduğundan USK'lar sıklıkla grad 1 ya da 2 olarak derecelendirilmiştir ki bu da erken dönemdeki çalışmaların güncel tedaviye genelleştirilmesini daha da zorlaştırmaktadır. Seröz karsinom sıklıkla diğer alt tiplerle karışıktır. Bazı yazarlar prognozun karma tümörlerde saf seröz kanserlerden bir miktar daha iyi olduğunu öne sürmüş ise de USK varlığı oranı %10 kadar düşük olsa bile prognozda baskın olma eğilimindedir.[11] Seröz karsinom tanısının atlanması ya da hatalı tanı konması tedavi seçiminde ciddi hatalara sebep olabileceği için uzmanın gözden geçirmesi çok önemlidir.
- *Berrak hücreli karsinomlar* (%1-5): Berrak hücreli karsinom glandlar ve papillalarla karakterize nadir bir alt tiptir; bol miktarda berrak sitoplazmaya sahip iri başlı çivi gibi

hücrelerden oluşmuşlardır. Tip II olarak sınıflandırılmış olsalar da seröz bileşenleri olmayan berrak hücreli karsinomlar genellikle grad 2'dir, diğer tip II kanserlerden daha iyi bir prognoza sahiptir ve evre I hastalık için 5 yıllık sağkalım oranları %75-95 arasında değişir.[12] "Berrak hücreli özellikleri" olan çoğu kanserin berrak hücreli karsinom olmadığını bilmek önemlidir. Özellikle endometrioid kanserler glikojen, lipid, musin ya da başka maddelerin birikmesi sebebiyle sıklıkla berrak sitoplazmaya sahiptir.[13] Tanıda hatalardan uzak durmak için yine uzmanın gözden geçirmesi gereklidir.

- *Karsinosarkom* (%1-2): Karsinosarkomlar (daha önce malign mikst mülleryan tümörler olarak adlandırılırdı) mikst malign epitelyal ve mezenkimal bileşenler içeren yüksek gradlı tümörlerdir. Genellikle postmenopozal kadınlarda oluşur (medyan yaş, 65) ve bazı vakalar pelvik radyoterapi[14] ya da tamoksifen ile tedavi öyküsünü takip edebilir. Karsinosarkomlar tipik olarak bulky, polipoid tümörlerdir ve servikal os'tan protrüzyon yaparlar. Derin miyometriyal invazyon, lenfovasküler alan invazyonu (LVAİ) ve lenf nodu metastazları sıktır ve pelvik ve uzak nüksler sıkça olur. İntraperitoneal metastazlar tip I kanserlerle olandan daha sıktır ancak oran net değildir, çünkü çoğu yazar intraperitoneal ile retroperitoneal abdominal metastazlar arasında ayrım yapmaz. Çoğu vakada karsinosarkomlara bağlı metastazlar saf olarak epitelyaldir ancak prognoz diğer tip II kanserler için olandan daha kötü görünmektedir.

Karsinosarkomlar daha önce bir tip uterin sarkom ya da karsinom ve sarkomun gerçek bir karışımı olarak sınıflanmıştı ancak moleküler analizler çoğunun monoklonal olduğunu göstermiştir ve karsinomatoz ve sarkomatoid bileşenlerin ortak bir epitelyal öncülden ayrık farklılaşma ya da metaplastik evrilmeyi temsil ettiği düşünülmektedir.[15] Karsinosarkomlar sıklıkla homolog (uterus için doğal mezenkimal bileşenler içerir) ya da heterolog (kartilaj, kemik, çizgili kas gibi özellikleri olan yabancı mezenkimal bileşenlere sahiptir) olarak sınıflanır; epiteloid bileşenler ise endometrioid, seröz ya da berrak hücreli olabilir. Ancak ne heterolog bileşenlerin varlığı ne de epitelyal paternin sonuçla ilişkili olduğu net bir şekilde gösterilememiştir.[16]

Histolojik Grad

Güncel FIGO derecelendirme sistemi **Tablo 13.2**'de özetlenmiştir. Histolojik grad sonuç için en iyi belirleyicilerden birisi olsa da gelişmekte olan tanımlamalar ve güncel sistemin uygulanmasındaki varyasyonlar sıklıkla karmaşa kaynağıdırlar:

- 1988 sistemi ile belirsiz tanımlamalar daha spesifik hale gelmiştir ve ilk kez patologlara, nükleer atipi derecesi yapısal grad ile tutarlı değilse gradı artırmaları tavsiye edilmiştir (**Tablo 13.2**). Bu durum grad belirlemede majör bir kaymaya yol açmıştır. Tümörlere grad 1 olarak tanı konması eğilimi olmuştur ve az sayıda tümör (örn. berrak hücreli ve seröz karsinomalar) önceki sistemde mümkün olandan daha yüksek bir grada atanmıştır. Bu değişiklikler sebebiyle, 1980'lerin sonlarından önce tanı konmuş tümörleri olan hastaları dahil eden her çalışmadaki histolojik grad değerlendirmelerine şüpheyle bakılmalıdır.
- Zaman içinde patologlar da kanser tanısı koyma kriterlerini değiştirmiştir ve iyi diferansiye çoğu lezyonu atipik hiperplazi olarak sınıflandırmıştır.[17] 1980'lerin ortalarından önce çalışmalara alınan birçok hasta günümüz kriterleri ile kanser tanısı almayacaktır; günümüzde bile düşük gradlı kanserle selim anormallikler arasında ayrım yapmak bazen zor olabilir.[18]
- Modern dönemde bile çalışmalarda gradın saptanma biçiminde majör tutarsızlıklar görülmüştür.[2,5] Dikkat çekici bir örnek olarak endometriyal kanserde postoperatif radyoterapi (postoperative radiation therapy in endometrial cancer (PORTEC)) çalışmalarında referans merkezin patolojileri gözden geçirmesi, kanserlerin yaklaşık %40'ının daha düşük bir grada geçmesine yol açmıştır.[19-21] ABD'de yapılan çalışmalarda da başlangıçta genel patologlar tarafından tanı konan tümörler uzmanlar tarafından gözden geçirildiğinde benzer oranda tekrar grad değişikliği göstermiştir.[2,5]

Miyometriyal İnvazyon

Endometriyal kanserde lenf nodu metastazı, nüks ve kansere bağlı ölüm miyometriyal invazyonla güçlü bağıntı gösterir. Kanserin endometriyumda sınırlı olduğu hastalarda lenf nodu tutulumu çok nadir olmasına rağmen, tümör altta yatan kası invaze ettiğinde zengin bir lenfatik ağa ulaşır ve bunlar da metastazları bölgesel nodlara taşıyabilir (Bölüm 5). Miyometriyal infiltrasyonun uzanımını tanımlamak için birçok yöntem kullanılmıştır. FIGO evreleme sistemi evre IA ve IB arasında ayrım yapmak için %50 eşiğini şart koşar. Bu basit ikiye bölünme farklı sonuçları olan iki grup oluştursa da bu önemli değişkenin belirleyici değerini de azaltır. İnvaziflik derecesinin üçte birlik kısımlar halinde mi,[22] bir sürekli değişken olarak mı,[23] yoksa orantısal bir ölçüm yerine mutlak bir değer olarak mı açıklanacağına dair güçlü tartışmalar yapılmıştır.[24] İnvazyon derinliğinin ölçümü genellikle doğrudan olsa da önemli hatalar oluşabilir. Ali ve ark.[25], bir uzman patolog tarafından gözden geçirildikten sonra refere edilen vakaların %12'sinde FIGO (1988) evresinin tekrar belirlendiğini bildirmiştir. Ekzofitik olan ya da adenomiyozis içeren tümörler özel zorluklar ortaya çıkarabilir. Endometrioid kanserler sıklıkla adenomiyozis odakları içerir ve bunlar uterus duvarı içinde derinde yer alabilir. Adenomiyoziste ortaya çıkan kanser uzanarak komşu miyometriyumu işgal ettiğinde tümör invazif odağın yerine göre evrelenir; ancak bazı yazarlar adenomiyozisin endometriyal bileşkesinden yapılan ölçümün böyle tümörlerin prognozunu daha doğru bir şekilde öngöreceğini öne sürmüştür.[26,27]

Lenfo Vasküler Alan İnvazyonu

LVAİ sürekli olarak lenf nodu metastazı ve lokorejyonel nüks olasılığı ile bağıntı göstermiştir[23,28]; LVAİ yaygınsa bu riskler artar.[26] Ancak, değerlendirme işlemi sırasında LVAİ'yi taklit eden artefaktlar sebebiyle gözlemciler arasında önemli derecede değişkenlik vardır. Birkaç araştırıcı uterus spesimeni laparaskopik olarak çıkarıldığında LVAİ tanısının daha sıklıkla konduğunu ve lenf nodu tutulumu ile daha düşük olasılıkla ilişkili olduğunu not etmiştir.[29] Laparoskopik histerektomi sırasında kullanılan balon uçlu intrauterin manipülatörlerin tümör hücrelerini vasküler boşluklara itebileceği ve "vasküler psödoinvazyon" adı verilen duruma sebep olabileceği öne sürülmüştür. Bazı vakalarda bu durum gerçek LVAİ'den ayırt edilemeyebilir. Bu potansiyel hata kaynağının LVAİ'nin endometriyal kanserlerde bir prognostik faktör olarak kullanılmasını nasıl etkileyeceğini belirlemek için daha fazla çalışma yapılması gereklidir.

Tümör Çapı

Bazı yazarlar primer tümörün çapı ile (≤2 cm ya da >2 cm) lenf nodu metastazı varlığı arasında anlamlı ilişki bulmuştur[23,30]; tümör çapı taze dokudaki ölçüme göre ortalama[30] ya da maksimum çap olarak tanımlanır.[23] Tümör büyüklüğü invazyon derinliği ya da tümör gradından bağımsız gibi görünmektedir.

Servikal Tutulum

Servikal tutulum varlığı klasik olarak nüks için bağımsız bir risk faktörü olarak düşünülmüştür, ancak bunu destekleyen güçlü kanıtlar bulmak zordur. Evre II hastalığa dair çoğu çalışma doğru olmayan 1988 öncesi klinik evreleme sistemini (**Tablo 13.1**) kullanmış ya da FIGO 1988 evre IIA hastalığı olanları almıştır. Ayrıca neredeyse tüm çalışmalar tedavi seçimi taraflı olduğundan dolayı yanıltıcıdır. Söylemek gerekirse, birkaç araştırıcı servikal stroma tutulumunun lenf nodu tutulumu için bağımsız bir belirleyici olduğunu belirtmiştir.[23,31] Mayo Klinik araştırıcıları servikal stroma tutulumunun grad 3 ya da tip II karsinomları olan hastalarda daha kötü genel sağkalım ile ilişkili olduğunu ancak düşük gradlı kanseri olan hastalarda sağkalımla ilişkili olmadığını bildirmiştir.[32] Servikal stroma invazyonunun derinliği önemli gibi görünmektedir; ancak bunu inceleyen çalışmalar küçüktür ve tedavi seçimi bias olduğu için yanıltıcıdır.[33,34] AUS ile endoserviks arasındaki belirgin olmayan bileşkenin servikal stroma tutulumunun belirlenmesinde gözlemciler arasında önemli bir değişkenlik sebebi olduğu bilinmelidir. Erken stromal tutulumun invajinasyon yapan endoservikal bezlerden ayırt edilmesi de zor olabilir.[35]

AUS Tutulumu

AUS'den köken alan tümörlerin en dikkat çekici özelliği Lynch sendromu ile ilişkili olma insidansının yüksek (yaklaşık %30) olmasıdır.[36] Servikse yakınlıkları sebebiyle AUS'de ortaya çıkan tümörler daha büyük olasılıkla evre II hastalık olsa da bunlarda lenf nodu tutulumu insidansı artmış gibi görünmemektedir. Diğer yandan genişleyerek AUS'yi tutma eğiliminde olan fundal karsinomlar büyük olasılıkla büyük tümörlerdir ve ileri hastalıkla ilişkili diğer yüksek risk özellikleri vardır. Bu iki prezentasyonun karışımı AUS tutulumunun prognostik önemine dair tutarlı olmayan çıkarımlar yapılmasına sebep olmuştur. Bununla birlikte tümör büyüklüğü, invazyon derinliği ve diğer risk faktörleri hesaba katıldığında AUS tutulumunun kendi başına prognoz için bağımsız bir belirteç olduğuna dair çok az kanıt vardır.

Lenf Nodu Tutulumu ve Bunun Prognoz Üzerine Etkisi

Yukarıda tartışılan tüm olumsuz risk faktörleri lenf nodu metastazı oranında artışla ilişkili bulunmuştur ve çoğu metastaz için bağımsız belirleyicidir. 2013'te AlHilli ve ark.[23] lenfatik yayılım olasılığını öngörmek için bir nomogram öne sürmüştür. Mayo Klinik'ten lenfadenektomisi olan ya da adjuvan tedavi olmadan takip edilen 883 hastanın bulgularına dayanan bu nomogram (**Şekil 13.1**) intrauterin risk faktörleri ile lenf nodu metastazı arasındaki karmaşık ilişkiyi göstermektedir. Mayo Klinik verilerinin yeniden düzenlenmesi (**Şekil 13.2**) grad ve invazyon derinliği kombinasyonunun metastaz riskini öngörmek için neden yeterli olmadığını net bir şekilde göstermektedir. Mayo Klinik nomogramının kantitatif doğruluğunun bir başka veri seti ile onaylanması gerekse de özellikle lenfadenektomi yapılmamış hastalarda lenf nodu tutulumunun göreceli riskinin ve adjuvan tedavi ihtiyacının belirlenmesinde şu an için mevcut olan en kullanışlı araçlardan birisidir.

Bölüm 5'te anlatıldığı gibi uterus fundusunu tutan kanserler bazı vakalarda pelvik nod metastazı bulgusu olmasa bile doğrudan paraaortik lenf nodlarına yayılabilir. Orta-yüksek riskli lokal özelliklere sahip hastalarla yapılan prospektif bir çalışmada Mariani ve ark.[37] formal pelvik ve paraaortik lenfadenektomi olan 57 hastadan %51'inde hem pelvik hem de paraaortik nodların her ikisinin de tutulduğunu, %33'ünde sadece pelvik nod tutulumu olduğunu ve %16'sında sadece paraaortik nod tutulumu olduğunu göstermiştir. Paraaortik nodların yerleşimi hakkında detaylı bilgi bulunan 26 hastanın %77'sinde metastazlar inferior mezenterik arterin üstündeydi. Bu nodal yayılım paterni servikal kanserden çok farklıdır ve radyoterapi planlamasında önemli etkisi bulunmaktadır.

Lenf nodu tutulumu hiç şüphesiz daha kötü prognoz belirtisidir. Ancak, klinik serilerde bildirilen birkaç faktör sağkalım oranlarını etkileyebilir:

- Adjuvan eksternal radyoterapi bölgesel nüks oranını azaltır, daha sonra tartışılacağı gibi, adjuvan tedavi muhtemelen sağkalımı artırır.
- Cerrahi değerlendirmenin kapsamı ve lenf nodlarının histolojik inceleme yöntemlerindeki çeşitlilikler endometriyal kanserli hastalarda evre değişikliğinin önemli kaynaklarıdır. Özellikle, son zamanlarda lenfatik haritalama ve sentinel nod değerlendirmesine duyulan ilgi, muhtemelen sentinel nodlarda çok erken mikrometastazları ya da izole tümör hücreleri olan hastaların oranını artıracaktır[38]; bu durum evre IIIC hastalığı olan hastalar için sağkalım oranlarında iyileşme görüntüsüne yol açabilir.

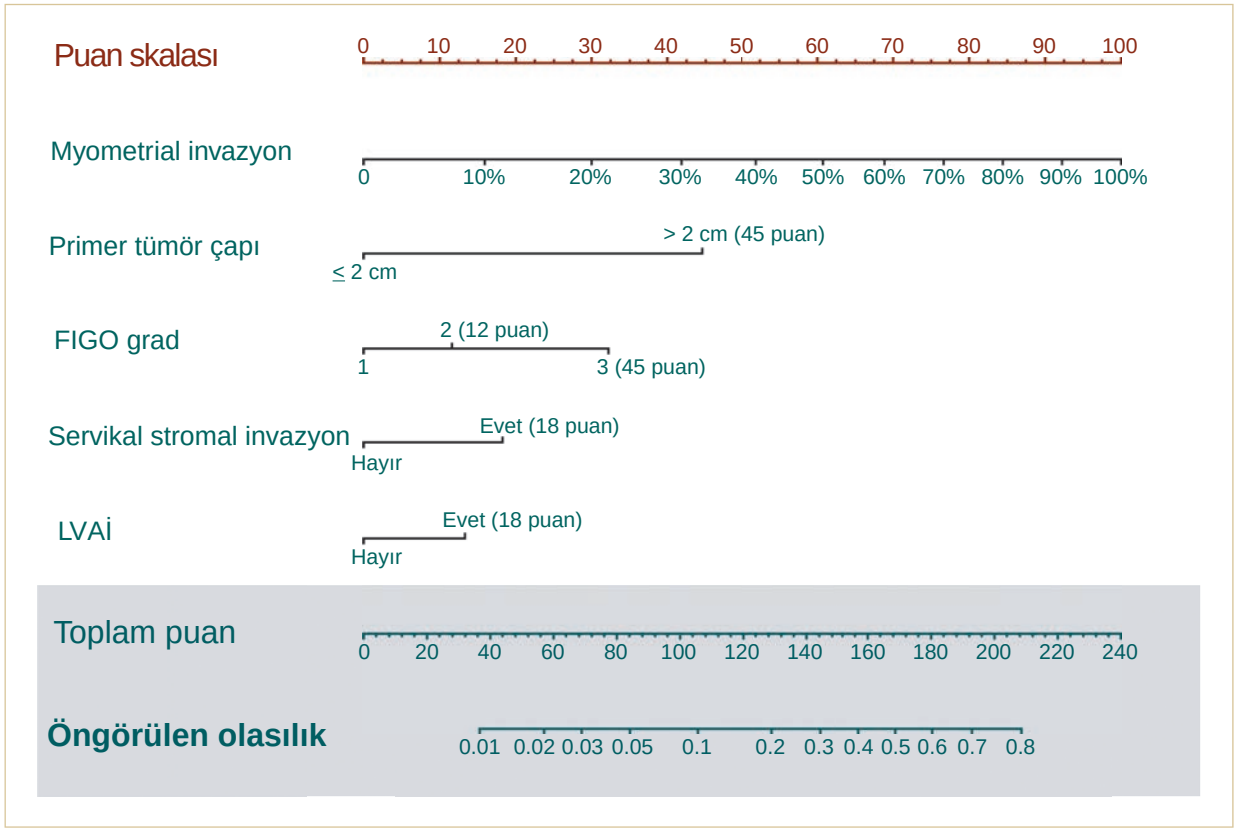

ŞEKİL 13.1 AlHilli ve arkadaşlarının[23] önerdiği şekilde lenf nodu metastazlarının öngörülmesi için Mayo Clinic nomogramı. Bu çalışma pelvik ve paraaortik lenf nodu diseksiyonu yapılan ya da adjuvan tedavi yapılmadan takip edilen 883 hastaya dayanıyordu (LVAİ, lenfovasküler alan invazyonu).

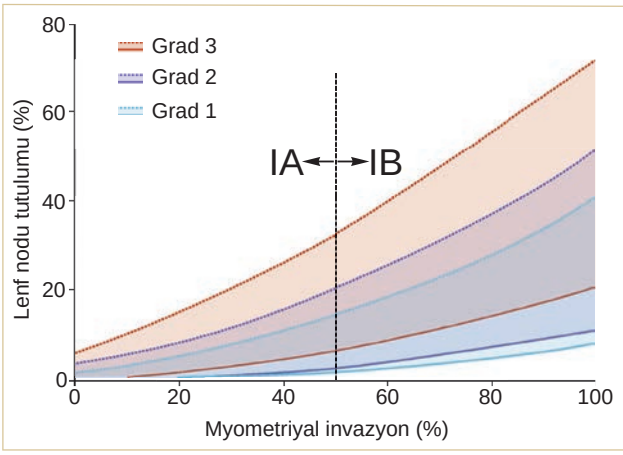

ŞEKİL 13.2 Bu şekilde Şekil 13.1'de tarif edilen Mayo Klinik nomogramındaki öngörülen lenf nodu oranları[23] nod tutulumu risklerinin tek başına grad ve derinlik kullanılarak neden doğru bir şekilde öngörülemeyeceğini göstermek için tekrar konfigüre edilmiştir. Alttaki her renkten (*kesiksiz*) çizgiler <2 cm tümörleri olan ve lenfovasküler alan invazyonu (LVAİ) olmayan grad 1, 2 ya da 3 hastalığı olan hastalar için öngörülen lenf nodu metastazlarının oranını temsil etmektedir. Üstteki (*noktalı*) çizgiler hastalarda LVAİ ile birlikte daha büyük tümörler olduğunda her bir grad için öngörülen oranları göstermektedir. Grad ve invazyon derinliği dışında risk faktörlerinin olması ya da olmamasına göre riskteki belirgin örtüşmeye dikkat edin.

Kanıtlar, uygun hedeflere yönelik bir tedaviyle evre IIIC2 hastalığı olan hastalarda prognozun benzer derecedeki evre IIIC1 tümörlerden belirgin olarak farklı olmadığını düşündürmektedir.[39] Aralarında nod sayısı, nod oranı ve gros hastalık varlığının olduğu diğer nodal faktörlerin etkisi çok sınırlı bir derecede çalışılmıştır ve çeşitli çıkarımlar yapılmıştır.[39-42]

Diğer Faktörler

Periton Sitolojisi

Periton sitolojisi uzun yıllar FIGO evrelemesinde bir kriter olarak kullanılmış olmasına rağmen (**Tablo 13.1**) çoğu kanıt bunun prognoz için kullanışlı bağımsız bir belirleyici olmadığını düşündürmektedir. Bu sebeple 2009 yılında FIGO tarafından endometriyal kanser evrelemesinden çıkarılmıştır. Erken dönemdeki incelemelerde periton sitolojisinin tespit edilmemiş seröz kanserlerin öncüsü olduğu düşünülmekteydi. Ancak negatif sitoloji sonucuna rağmen seröz kanserler intraperitoneal olarak tekrarlama eğilimindedir ve endometrioid kanserler pozitif yıkama sonuçları olsa bile nadiren intraperitoneal olarak tekrarlar. Başka risk faktörleri olmadan periton sitolojisi için pozitif sonuçları olan hastalardaki mükemmel sonuç intraperitoneal metastaz gelişmesinin serbest yüzen intraperitoneal tümör hücrelerinden ziyade kanser biyolojisi ile ilişkili olduğunu düşündürmüştür. Bazı yazarlar düşük gradlı kanserler için laparoskopik histerektomi yapılan hastaların periton sitolojisinde tümör hücrelerinin insidansının arttığını bildirmiştir[43]; bunun prognozu değiştirdiğine

dair kanıt olmasa da bazı klinisyenler uterus manipülasyonu sırasında uterustan tümörün dışarı çıkmaması için fallop tüplerinin bağlanmasını savunmuştur.

Moleküler Belirteçler

Araştırıcılar öngörü kapasitemizi artırmak için ümit veren bir dizi moleküler belirteçleri çalışmaktadır, ancak bunların hiçbiri şu anda rutin olarak kullanılmamaktadır. Bu konudaki tartışma için Bölüm 1'e bakınız.

Hasta Faktörleri

Çoğu yazar artan yaş ile kötü prognoz arasında bir ilişki bulmuştur. Bu durum kısmen, endometriyal kanserli genç kadınlar düşük dereceli endometrioid kanser olma eğiliminde iken, yaşlı hastaların seröz ve diğer yüksek dereceli tümör tiplerine sahip olma olasılığının daha yüksek olduğu gerçeğini yansıtmaktadır. Ancak bilinen diğer prognostik faktörler için düzeltme yapıldıktan sonra bile yaşın prognoz için bağımsız bir öngörücü olduğu bildirilmiştir.[32] Bu sebeple yaş "yüksek orta riskli" evre I hastalığa ait birkaç tanımlamaya dahil edilmiştir.[19,22] Nüks oranı ile ilişki gösterebilecek diğer hasta faktörleri ırk, obezite ve diyabetdir.[44] Genel sağkalım bu hasta grubunda sıklıkla var olan diğer hastalıklardan da etkilenir[32]; başka sebeplere bağlı ölüm de adjuvan tedavilerin etkisini azaltabilen bir diğer faktördür.

FIGO Evresi

FIGO evreleme sistemi, 1988'de klinik evreleme sisteminden patolojik evreleme sistemine dönüştürülmüştür ve daha da modifiye edilerek en yeni (2009) versiyonuna gelmiştir (**Tablo 13.1 ve 13.2**). Güncel sistem prognoz için en önemli belirteçlerden bazılarını içine alır ve sonlanımla ilişkilidir, ancak 2009 versiyonunu prospektif olarak kullanan büyük seri sayısı azdır. FIGO sistemi evreleme sistemleri için alışılmadık bir sistemdir çünkü tümör gradının belirlenmesini gerektirir ve grad değerlendirmesi için kriterleri belirtir. Ancak yukarıda anlatıldığı gibi çeşitli alt gruplara düşen hastaların sonuçları ve oranları gradı belirleyen patoloğun tecrübesine, cerrahi evrelemenin kapsamına ve muhtemelen yüksek riskli hastalığı tedavi etmek için kullanılan adjuvan tedavi yöntemlerine bağlıdır.

Vajinal Nüks için Mekanizmalar ve Risk Faktörleri

Vajinal nüks mekanizmasının anlaşılması etkili bir önleme stratejisi geliştirilmesinde önemlidir. Vajinal lenfatikler yoluyla yayılımın vajinal metastaz için potansiyel bir yol olduğu ve nükse yol açtığı öne sürülmüştür. Ancak,vajinal nükse dair birkaç özellik -muhtemelen iyileşme sürecinde oluşturulan büyüme faktörleri yardımı- tümör hücrelerinin cerrahi olarak bozulmuş vajinal dokulara histerektomi sonrası implantasyonunun (Bölüm 3) daha olası bir açıklama olduğunu düşündürmektedir.

- Nükslerin %80'inden fazlası izoledir ve genellikle vajinal insizyon bölgesinde olup vajinal apekse lokalizedir. Bölgesel lenfatik anatomi uterus fundusundan metastaz için böyle seçici bir yol olduğunu kolayca açıklayamaz.
- Çoğu vajinal nüks sadece vajinal apikal mukoza tedavi edilerek önlenebilir ve bu da vajinal nüksün daha geniş bir lenfatik yayılım paterninin parçası olmadığına işaret etmektedir.
- Miyometriyum ya da lenfatik boşluklara az miktarda invazyonu olan ya da hiç invazyonu olmayan yüksek gradlı tümörlerin çıkarılmasından sonra vajinal nüks görmek nadir değildir.[45,46] İşin aslı çok değişkenli analizler bölgesel nüks ve hastalıkla ilişkili ölüm için güçlü bir öngörücü olan LVAİ'nin vajinal nüks için güçlü bir belirleyici olmadığını düşündürmüştür.[26,45]
- Vajinal metastazların ilk tutulum yeri olarak nüks yeri olmaya kıyasla çok daha nadir olduğu gerçeği (vakaların <%1'i) lenfatik yayılımın önemli bir mekanizma olduğu iddiasına terstir.
- Adenokarsinomlarda aralarında abdominal insizyonlar, port yerleri **(O.S. 13.9)** ve hatta epizyotomi yerlerinin olduğu diğer operatif yerlere implante olma kapasitesi bulunmaktadır.

Histolojik grad muhtemelen vajinal nüks için en güçlü belirteçdir.[46,47] Yüzeyel invazif grad 3 karsinomlarda[48] bile lokorejyonel nüks oranının (çoğu vajinaldir) %20 ya da daha fazla olduğu bildirilmiştir (**Şekil 13.3**). Derine invaze grad 3 hastalık için daha az kanıt bulunmaktadır, çünkü onlar genel-

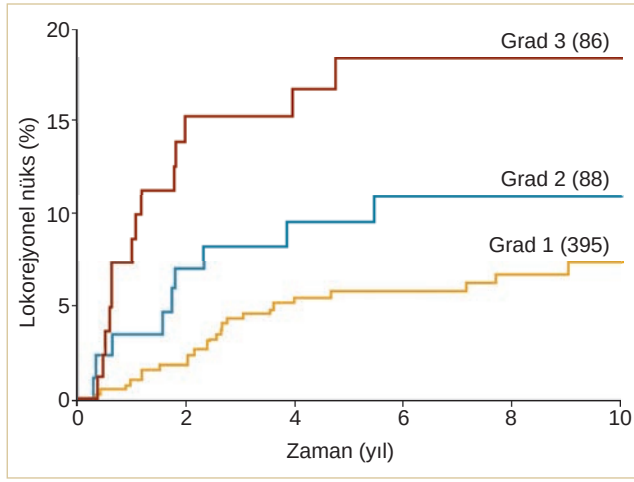

ŞEKİL 13.3 PORTEC-1 çalışmasından, revize edilmiş histolojik grada göre lokorejyonel (vajinal ya da pelvik) nüks olasılığı (merkezi patoloji revizyonunun ardından); bu çalışmada lokorejyonel nükslerin yaklaşık %75'i vajene sınırlıydı. Bu eğriler tedavi edilmemiş hastalar için lokal nüks riskini olduğundan az tahmin etmektedir, çünkü bu eğrilere katkı yapmış olan hastaların yarısı pelvik radyoterapi almıştır ki bu da lokorejyonel nüks için toplam oranı yaklaşık %75 azaltmıştır. İki kol için grada göre lokorejyonel nüks oranları verilmemiştir, ancak bu verilere dayanarak grad 3 hastalığı olan tedavi edilmemiş hastalarda %25'in üzerinde bir lokal nüks oranı olduğu tahmin edilebilir. Derin invazyon yapan grad 3 tümörler bu çalışmada dışlandığından bu yüksek nüks oranı evre IA, grad 3 hastalığı olanlar içindir (Creutzberg CL, van Putten WL, Koper PC, et al. Survival after relapse in patients with endometrial cancer: results from a randomized trial. *Gynecol Oncol.* 2003;89:201–209).

likle bir tür adjuvan tedavi alırlar. Ancak PORTEC çalışmalarında lokal nüksler evre IB grad 2 kanserlerde evre IA grad 2 kanserlere kıyasla 3 kat sıktır. Bu da miyometriyal invazyon derinliğinin de vajinal nüks için bir risk faktörü olduğunu düşündürmüştür.[48]

MULTİDİSİPLİNER TEDAVİ STRATEJİSİ GELİŞTİRİLMESİ

Cerrahi Tedavi

Uterus kanserinin başlangıçtaki cerrahi tedavisi geleneksel olarak laparotomi ile yapılmasına rağmen günümüzde operasyon giderek daha fazla laparoskopi ya da robotik laparoskopi tekniği ile yapılmaktadır. Randomize çalışmalar laporoskopik cerrahinin daha uzun ameliyat süresi ancak daha kısa hastane kalışı, daha az ciddi postoperatif komplikasyonlar ve daha az postoperatif ağrı ile ilişkili olduğunu göstermiştir.[49,50] Uzun süreli takip, sağkalım oranlarının benzer olduğunu düşündürmektedir. Adjuvan radyoterapiyle tedavi edilen hastalarda geç dönem komplikasyon oranları henüz büyük randomize çalışmalarda analiz edilmemiştir. Ancak histerektomi sonrasında postoperatif pelvik radyoterapi alan hastalarda yapılan retrospektif bir çalışma rektal olmayan barsak hasarı oranının cerrahisi laparoskopi ile yapılan hastalarda laparotomi ile yapılanlardan anlamlı olarak düşük olduğunu düşündürmüştür.[51] Laparoskopik port bölgesinde nüksler nadirdir (LAP2 randomize çalışmasında %0.2[52]) ancak tanınmaları önemlidir, çünkü sıklıkla lokal tedavi ile kür sağlanabilir **(O.S. 13.9)**.[54]

Endometriyal Kanserde Histerektomi

Çoğu vakada endometriyal kanserin cerrahi tedavisi total (tip I) histerektomi (Bölüm 3) ve bilateral salpingo-ooferektomiyi içerir. Adneksler potansiyel bir metastaz bölgesi olabildiğinden ya da bazen ikinci primer over kanserleri ortaya çıkabildiğinden çıkarılır (Bölüm 1). Servikal stroma tutulumu olan hastalar için radikal ya da modifiye radikal histerektomi, özellikle yaygın servikal invazyon olduğunda ya da postoperatif pelvik radyoterapiden kaçınmak istendiğinde endike olabilir.[54]

Lenf Nodu Değerlendirmesi

Patolojik nodal değerlendirme 1988'den beri FIGO evrelendirme sistemine dahil edilmiş olsa da (**Tablo 13.1**) her vakada cerrahi evreleme yapmanın değerine dair soru işaretleri bulunmaktadır. Pelvik ve paraaortik lenfadenektomiler perioperatif ve uzun dönem komplikasyon oranlarını belirgin olarak artırır[55] (Bölüm 3). Lenf nodu metastazı olasılığı göz ardı edilecek derecede az olan minimal invazif, düşük gradlı kanserleri olan hastalarda ve de negatif bir diseksiyon olduğunda bile adjuvan tedavi önerilecek olan yeterince yüksek riske sahip hastalarda bu yan etkilerin haklı gösterilmesi zordur.

İki randomize çalışma cerrahi evrelemenin faydasını değerlendirmiştir ve ikisi de lenfadenektomi olan hastalarda sağkalımda herhangi bir fayda göstermemiştir.[56,57] Bu çalışmalardaki çoğu hastada yüksek risk intrauterin özellikler olmasa da bu çalışmalar düşük risk endometriyal kanserler için pelvik lenfadenektominin rutin kullanılmasına karşı görüş oluşturmuştur. Retrospektif kohort çalışmaları daha yaygın bir pelvik ve paraaortik lenfadenektomi yapıldığında yüksek riskli hastalar için bir miktar fayda olabileceğini düşündürmüştür[58]; ancak bu soru henüz prospektif kontrollü bir çalışmada araştırılmamıştır.

Lenfadenektominin aslında terapötik olduğuna dair çok az kanıt olsa da lenf nodu tutulumuna ilişkin bilgi adjuvan tedavi almak için hastaların yönlendirilmesinde çok faydalı olabilir. İdeal strateji tüm hastaları yaygın lenfadenektominin yan etkilerine maruz bırakmadan bu bilgiye sahip olmak olmalıdır. Lenf nodu değerlendirmesi için daha seçici bir yönteme yönelik iki yaklaşım incelenmiştir:

- *İntraoperatif değerlendirme*. Mayo Klinik grubu grad, invazyon derinliği ve primer tümör çapının belirlenmesi için uterusun frozen section analizi ile intraoperatif değerlendirmesini önermektedir. Onların tecrübesine göre, tümör grad 1-2 ise, invazyon <%50 ve çapı <2 cm ise ya da grad 3 ve <2 cm ise ve miyometriyal invazyon yoksa lenf nodu metastazı oranı çok düşüktür; böyle vakalarda lenfadenektomi önerilmez.[59] Bu yazarlar intraoperatif ve nihai değerlendirmeler arasındaki uyuşmazlık oranının sadece %1.3 olduğunu bildirmiştir; diğer yazarlar daha yüksek uyuşmazlık oranları bildirmiştir, ancak intraoperatif değerlendirmelerine tümör çapını dahil etmemişlerdir.[59]
- *Sentinel nod değerlendirmesi*. Birkaç araştırıcı uterus kanserli hastalarda lenfatik haritalama ile birlikte sentinel nod değerlendirmesinin potansiyel rolünü araştırmıştır.[38,60,61] Bu ilgi çekici ama hala araştırma aşamasında olan yaklaşım, tam bir lenfadenektominin morbiditesi olmadan önemli tanısal bilgileri sağlayabilir. Birkaç araştırıcı sentinel nodların haritalanması için intrauterin enjeksiyonlar kullanmış olsa da daha pratik bir yaklaşım pelvik lenfatik drenajı uterus ile ortak olan servikse enjeksiyon yapmaktır; tecrübeli ellerde düşük yanlış negatif oranları elde edilebilir ancak öğrenme eğrisi çok keskindir.[61] Sentinel nodların ultrastrüktürel evrelemesi aksi halde tespit edilemeyecek olan izole tümör hücreleri dahil bazı küçük mikrometastazları tespit eder; bu çok küçük metastazların anlamı halen net değildir. Servikal enjeksiyon yönteminin bir dezavantajı muhtemel paraaortik sentinel nodları tanıyamamasıdır,[38] ancak pelvik sentinel nodlar negatif ise paraaortik metastaz olasılığı düşük gibi görünmektedir.

Tip II Kanserlerin Evrelemesi

İntraperitoneal yayılıma yatkın oldukları için seröz tümörler ve karsinosarkomlar over kanseri gibi (Bölüm 14) omentektomi ve periton biyopsileri ile evrelenmelidir.

Kemoterapinin Rolü

Kemoterapi ileri evre endometriyal kanserin adjuvan tedavisinde yaygın olarak kabul gören bir hale gelmiş olsa da özellikle tek bir modalite olarak faydasına dair kanıt gerçekte çok azdır. Bu kanıtlar neredeyse tamamıyla tek bir çalışmanın (GOG-122) verilerine dayanmaktadır ve bunun da en azından geriye dönük olarak ciddi kusurları vardır.

GOG-122—Kemoterapi ya da Tüm Batın Işınlaması

2006 yılında 1990'ların başlarında başlatılan randomize bir çalışma olan GOG-122'nin sonuçları yayınlanmıştır. Bu çalışma, abdomen ve pelvise sınırlı evre III ya da IV endometriyal kanserleri olan hastalar için adjuvan kemoterapi ile tüm batın ışınlamasını (WART) karşılaştırmıştır.[62] GOG 122 çalışmasının sonuçları kemoterapi alan hastalarda hastalıksız ve genel sağkalımın anlamlı olarak daha yüksek olduğu şeklinde yorumlanmıştır. Bu çalışmanın yayınlanması adjuvan kemoterapi kullanılmasında belirgin bir artışa yol açmıştır ve bu çalışma yüksek riskli hastalıkta kemoterapinin radyoterapiye üstün olduğunun kanıtı olarak atıf yapılan primer kaynak olmaya devam etmektedir. Ancak, bu çalışmanın yakından incelenmesi, yazarların sonuçlarının geçerliliğini sorgulayabilecek kusurları olduğunu ortaya çıkarmıştır.

- WART'nin akut yan etkileri hiç şüphesiz birçok tamamlanmamış ya da uzamış tedavilere neden olmuştur. Bu çalışmaya dahil edilen birçok alt grup için gereksiz olduğu artık bilinen bu geniş alanlar radyasyonun yoğunluğu ve muhtemelen etkinliğini baskılamıştır.
- Hastaların en azından %16'sının cerrahi sonrasında kalan gros rezidüel hastalığı olduğu biliniyordu. Ancak GOG-122'de hastalar için preoperatif ya da postoperatif tomografik görüntüleme gerekli olmadığından rezidüel hastalık miktarının sıklıkla olduğundan az tahmin edilmesi muhtemeldir. Bu çalışmada verilen spesifik radyasyon dozu muhtemelen gros hastalığı kontrol etmek için yeterli değildi. Dahası, çalışmadaki hastaların çoğunda periton tutulumunun olduğu evre IV hastalık vardı.
- GOG-122 çalışmasının alt grup analizi kemoterapi ile tedavi edilen endometrioid kanseri olan hastalar için daha yüksek sağkalım oranı bildirirken seröz kanserleri olan hastalar için herhangi bir fayda göstermemiştir.
- İki tedavi kolu için gerçek hastalıksız sağkalım oranları benzerdi (**Şekil 13.4**). Kemoterapi kolunun daha üstün bir sonuç verdiği ancak iki kol arasında evre dağılımındaki dengesizlik düzeltildikten sonra bulundu. Hastalarda tutarlı olarak nodal evreleme yapılmadığından bu düzeltmenin geçerliliği sorgulanabilir.
- Düzeltilmemiş genel sağkalım oranları kemoterapi lehine gibi görünse de kemoterapi ile tedavi edilen hastalarda genel ve hastalıksız sağkalım oranları arasındaki fark (**Şekil 13.4**) kemoterapi kolundaki birçok nükslerin kurtarma tedavisi aldığını düşündürmektedir. Yazarlar birçok hastanın radyoterapiyi kurtarma tedavisi olarak aldığını ifade etmiştir. Bu durum kemoterapi ile daha fazla hastada kür sağlanıp sağlanamadığı ya da henüz tam olmayan ya da yetersiz radyoterapi almış olan hastalarda kurtarma tedavisinin daha büyük olasılıkla uygulanabilir olup olmadığına dair soru işaretleri ortaya çıkarmıştır. Daha sonraki çalışmalar adjuvan olarak tek başına kemoterapinin değerini doğrulamamıştır.

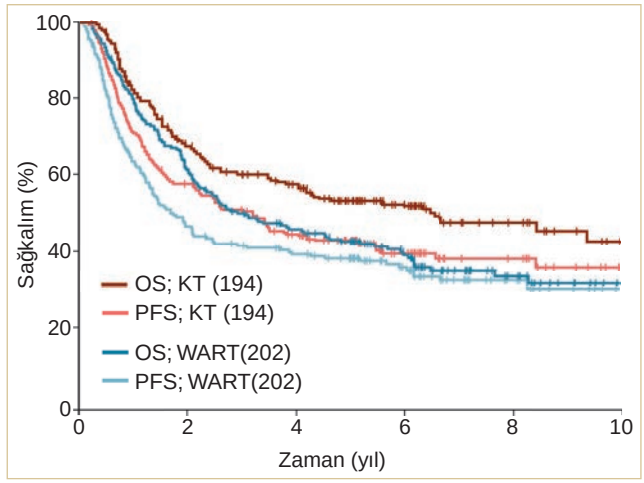

ŞEKİL 13.4 Jinekolojik Onkoloji Grubu (GOG)-122 Çalışmasında tüm batın radyoterapisi (whole abdominal radiation therapy; WART) ya da kemoterapi (doksorubisin ve sisplatin) ile tedavi edilen hastalar için progresyonsuz sağkalım (progression free survival; PFS) ve genel sağkalım (overall survival; OS). İki kolda PFS ve OS oranları arasındaki ilişkiye dikkat çekmek için eğriler birbirinin üzerine bindirilmiştir. Nihai analizde yapılacak istatistiksel ayarlama olmadan iki tedavi kolu arasında PFS'deki fark azdı. WART ile tedavi edilen hastalar için OS ile PFS eğrileri örtüşür ve bu da hastaların nüks sonrasında ortalama 1-2 yıl hayatta kaldığını ve az sayıda kurtarma olduğunu düşündürür. Aksine kemoterapi ile tedavi edilen hastalarda OS eğrisi 10 yıl sonra bile PFS eğrisinin üzerinde kalmıştır ve bu da kemoterapi ile tedavi edilen hastalardaki daha yüksek OS'nin kemoterapi başarısızlıklarının başarıyla kurtarılmasından kaynaklandığını düşündürmektedir (Şekil Randall ME, Filiaci VL, Muss H, et al. Randomized phase III trial of whole-abdominal irradiation versus doxorubicin and cisplatin chemotherapy in advanced endometrial carcinoma: a Gynecologic Oncology Group Study. *J Clin Oncol.* 2006;24:36–44 çalışmasından uyarlanmıştır).

Diğer Randomize Çalışmalar

İki çalışma adjuvan pelvik radyoterapi ile kemoterapiyi karşılaştırmıştır ancak hiçbiri iki tedavi arasında sağkalım bakımından bir fark göstermemiştir.[63, 64] Üçüncü bir çalışma olan GOG-249,[65] hastaları ya adjuvan kemoterapi (karboplatin ve paklitaksel) artı vajinal brakiterapi ya da pelvik radyoterapi alacak şekilde randomize etmiştir; henüz yayınlanmamış olan ve 2014 yılında Jinekolojik Onkologların yıllık toplantısında sunulan bu çalışma iki kol arasında sağkalım bakımından fark bulamamıştır ancak kemoterapi ile tedavi edilen hastalarda pelvik nüks oranı ve akut toksisite oranı daha yüksek olmuştur.

Adjuvan kemoterapinin endometriyal kanserin küratif tedavisine katkı yapabileceğine dair muhtemelen en ikna edici kanıtlar 2010 yılında Hogberg ve ark.[66] tarafından yapılan tek başına radyoterapi ile radyoterapi artı kemoterapinin karşılaştırıldığı iki çalışmanın kombine sonuçlarına dayanmaktadır. Çalışmanın özetlenmesi zordur; çünkü çalışmaya alınma kriterleri ve tedaviler iki çalışma arasında farklıydı ve katkı yapan çalışmalarda çeşitli kemoterapi rejimleri ve sekanslarına izin verilmişti. Ancak kombine sonuçlar radyoterapiye ilave olarak kemoterapi alan hastalar için anlamlı olarak daha iyi bir hastalıksız sağkalım ve genel sağkalımda iyileşme yönünde trend ($p = 0.07$) gösterdi.

Retrospektif Çalışmalar

Retrospektif veriler tek başına ya da kemoterapi ile kombine radyoterapinin en azından evre III hastalığı olan hastalar için daha etkili olabileceğini düşündürmüştür[39,67] (aşağıda daha detaylı tartışılmıştır).

Kombine Kemoterapi ve Radyoterapi Uygulamaları

Kemoterapi ile radyoterapiyi kombine etmek için çeşitli zamanlama ve sıralama yöntemleri kullanılmıştır. Secord ve ark.[68] tarafından 2009 yılında yayınlanan çalışmanın ardından radyoterapinin altı kürlük bir kemoterapi şemasının ortasında uygulandığı sandviç tekniği popülerlik kazanmıştır; ancak bu grup tarafından yapılan daha sonraki analizde bu yaklaşımın ardışık uygulamalara göre bir avantajı olduğu doğrulanmamıştır.[67] Biz, eşzamanlı kemoradyoterapi ve ardından adjuvan kemoterapi uygulanan bir program tercih etme eğilimindeyiz, çünkü bu yaklaşım radyoterapinin başlatılmasını geciktirmemektedir ve kemoterapi uygulamalarında ara vermeyi önler (Bölüm 3) **(O.S. 13.3, 13.6 ve 13.7)**. Ancak, kombine tedavinin ne zaman endike olduğu ve en etkili uygulama şeklinin ne olduğunu belirlemek için daha fazla karşılaştırmalı çalışmaya ihtiyaç duyulmaktadır.

Adjuvan kemoterapiyle yapılan randomize çalışmaların çoğu siklofosfamid, doksorubisin ve sisplatin (CAP) kombinasyonları kullanmıştır.[62-64, 66] Ancak günümüzde klinisyenler giderek daha fazla karboplatin ve paklitaksel kullanılmasını desteklemektedir; randomize olmayan çalışmalarda bu rejimin yanıt oranının CAP ile en azından benzer olduğu görülmüştür. GOG-249[65] ve devam etmekte olan birkaç çalışma randomize bir ortamda karboplatin ve paklitakselin etkinliğini değerlendirmektedir.

Sisplatin eşzamanlı kemoradyoterapi uygulamalarında en sık kullanılan ajandır. Biz genişletilmiş alan ışınlamasından sonra bile çoğu hastanın en az dört kür ardışık karboplatin ve paklitaksel verilmesini tolere edebildiğini gördük.[69]

Özetle şu an için lokorejyonel olarak sınırlı hastalıkta tek başına kemoterapinin adjuvan terapi olarak radyoterapiye üstün olduğunu gösteren kanıt yoktur. Ancak seçilmiş durumlarda radyoterapiye eklenen kemoterapinin faydalı olabileceğine dair kanıtlar vardır. Spesifik örnekler aşağıda ve bu bölümün sonundaki olgu çalışmalarında tartışılmıştır.

HASTALIĞIN YAYGINLIĞINA GÖRE TEDAVİ YAKLAŞIMLARI

Evre I, Tip I Kanserler

Adjuvan radyoterapinin erken evre hastalıktaki değeri, pelvik radyoterapi ile izlem ya da vajinal brakiterapiyi karşılaştıran altı prospektif randomize çalışmada araştırılmıştır (**Tablo 13.3**).[19,21,22,70-72] Bu çalışmaların hiçbiri genel sağkalımda anlamlı bir fark göstermemiştir. Ancak bu çalışmaların hepsi ile ilgili sorun çok iyi özelliklere sahip kanserleri olan çok sayıdaki hastanın alınmış olmasıydı; bu durum çalışmaların kontrol kollarında endometriyal kanserle ilişkili ölümlerin az sayıda olması ile kanıtlanmıştır (**Tablo 13.3**). Örneğin GOG-99 çalışmasında[22] hastaların %22'sinde grad 1 tümörler vardı ve %59'unda invazyon %50'den azdı. PORTEC çalışmaları derin invazyonlu grad 3 hastalığı olan hastaları dışlamıştır; ancak çalışmaya girdikten sonra uzman patoloğun yeniden değerlendirmesi normal patologların endometriyal lezyonların gradını olduğundan fazla yorumladığına işaret etmiştir, son analizde PORTEC-1 çalışmasına giren hastaların %59'unda ve PORTEC-2 çalışmasına giren hastaların %78'inde grad 1 kanser vardı. Bu durum muhtemelen her iki çalışmada hastaların yaklaşık %6'sının endometriyal kanser ile ilişkili sebeplere bağlı olarak öldüğünü açıklar. Hastaları vajinal cuff brakiterapisi ve pelvik radyoterapiye randomize eden PORTEC-2 çalışması birden çok risk faktörü olan çok az hasta içermiş gibi görünmektedir, ancak vajinal tedavinin orta riskli hastalığı olan çoğu hastada nüksü önlemek için yeterli olduğuna işaret etmiştir.

GOG-99 çalışmasının *post-hoc* analizinde yazarlar çalışma popülasyonunun üçte birini temsil eden ancak hastalıkla ilişkili olayların üçte ikisini yaşayan yüksek-orta riskli hastalığı olan bir alt grup tespit etmiştir (**Tablo 13.4**). Sağkalım analizi pelvik radyoterapinin bu hasta grubunda faydalı olduğunu göstermiştir (**Şekil 13.5**). Ancak bu şekilde yüksek-orta risk faktörleri olan hastalar görece nadirdir ve bu kısıtlayıcı giriş kriterleri ile çalışma tasarlamak zor olabilir. Daha sonraki GOG-249 çalışmasında[65] Jinekolojik Onkoloji Grubu yüksek-orta risk için daha geniş bir tanımlama yaptı ve adjuvan tedavilerle iyileşme için sınırı küçülttü. PORTEC grubu da PORTEC-1 çalışmasının sonuçlarına dayanarak yüksek-orta risk grubunu tanımlamaya çalıştı; ancak PORTEC-2 çalışmasında daha kısıtlayıcı kriterler ve grad 1 tümörlerin orantısız biçimde fazla girilmesi görece düşük riskli hastalığı olan bir hasta grubuna sebep oldu. Nihayetinde, **Tablo 13.3**'te listelenen çalışmaların hiçbirisi eksternal radyoterapinin faydasını tespit etme şansı olan yeterince riskli hastaları içermedi.

Adjuvan tedavi önerilip önerilmeyeceğine karar verirken şunları dikkate almak önemlidir:

- Vajinal ya da lenf nodu nüksü için risk faktörleri ("Risk Ölçümü" kısmına bakınız).
- Lenf nodlarının durumu ve lenf nodu diseksiyonunun sayısı
- Radyasyonla ilişkili komplikasyonlar için risk faktörleri

TABLO 13.3 Erken Evre Endometriyum Kanserli Hastalarda Pelvik Radyoterapinin Rolünü Değerlendiren Randomize Çalışmalar

Çalışma	Uygunluk	Randomizasyon	Hasta sayısı	Endometriyal kanser ölümleri (toplamın yüzdesi)	Sonuç
Norveç Radyum Hastanesi[72]	Klinik evre I (FIGO 1971)	VBT VBT + pelvik RT	277 260	25 (%9) 28 (%11)	OS: anlamlı fark yok
GOG-99[22]	IB, IC, II (okkült) (FIGO 1988)	İzlem Pelvik RT	202 190	19 (%9) 15 (%8)	LRR: pelvik RT ile azaldı (%14 vs %4) OS: anlamlı fark yok
PORTEC-1[19]	ICG1 ya da G2 ya da IAG3 ya da IB G3 (FIGO 1988)	İzlem Pelvik RT	361 354	18 (%5) 23 (%6)	LRR: pelvik RT ile azaldı (%7 vs %2) OS: anlamlı fark yok
ASTEC/EN.5 Çalışma Grubu[71]	I ya da IIa ile birlikte >%50 MI ya da G3 (FIGO 1988)	İzlem ya da VBT Pelvik RT	453 452	41 (%9) 37 (%8)	OS: anlamlı fark yok
PORTEC-2[21]	FIGO 1988	VBT Pelvik RT	213 214	15 (%7) 10 (%5)	LRR: anlamlı fark yok DFS, OS: anlamlı fark yok
İsveç eşgüdümlü grubu[70]	Evre I, nükleer G1–G2 ve G3 ya da >%50 MI ya da DNA anöploidisi	VBT VBT + pelvik RT	223 224	27 (%12) 15 (%7)	LRR: anlamlı fark yok OS: anlamlı fark yok

VBT, vajinal brakiterapi; RT, radyoterapi tedavisi; OS, genel sağkalım (overall survival); LRR, lokorejyonel nüks oranı (locoregional recurrence rate); GOG, Jinekolojik Onkoloji Grubu; PORTEC, endometriyal kanserde postoperatif radyoterapi (postoperative radiation therapy in endometrial cancer); MI, miyometriyal invazyon; G, grad

Randomize çalışmalar ve eldeki diğer verilere dayanarak pelvik radyoterapi evre I hastalarda aşağıdaki durumlar dışında önerilmemelidir: (1) GOG-99 yüksek-orta riskli hastalık (lenfadenektomi yapılmışsa) ya da (2) lenf nodu tutulumu için anlamlı riski öngören derin invazyon, LVAİ, grad ve tümör büyüklüğü gibi birden çok risk faktörleri (yeterli lenfadenektomi yapılmamışsa) (**Şekil 13.1**). Genel olarak tahmin edilen nodal metastaz riski >%15-20 ise ve majör kontraendikasyonlar yoksa pelvik radyoterapiyi önerme eğiliminde oluyoruz.

Çoğu vakada bu kriterleri karşılamayan orta-risk faktörleri olan hastalar gözlenmeli ya da sadece vajinal brakiterapi ile tedavi edilmelidir. Çalışma verileri (özellikle GOG-99 risk

TABLO 13.4 GOG ve PORTEC Çalışmalarında "Yüksek-Orta Riskli Hastalık" Tanımları

Çalışma	Tanım	Yorumlar
GOG-99[22]	Risk faktörleri: G2 ya da G3; LVAİ; dış 1/3 miyometriyal invazyon <50 yaşında: 3 risk faktörü ≥50, <70 yaşında: 2 risk faktörü ≥70 yaşında: 1 risk faktörü	"Selektif bilateral pelvik ve paraaortik lenfadenektomi" gereklidir. Evre I ya da Evre II "okkült" (FIGO 1988)
GOG-249[65]	Risk faktörleri: G2 ya da G3; LVAİ; dış 1/2 miyometriyal invazyon <50 yaşında: 3 risk faktörü ≥50, <70 yaşında: 2 risk faktörü ≥70 yaşında: 1 risk faktörü	Lenfadenektomi hastaların %89'unda yapıldı Evre I, IIA ya da IIB hastalık (FIGO 1988)
PORTEC-2[21]	>60 yaşında artı evre ICG1 ya da ICG2 ya da evre IIA artı G1-G2 ya da G3 ile birlikte <%50 miyometriyal invazyon	Çoğu hastada lenfadenektomi yoktur; derin invazif grad 3 tümörler bu tanımdan çıkarılmıştır.

LVAİ, lenfovasküler alan invazyonu; G, grad.

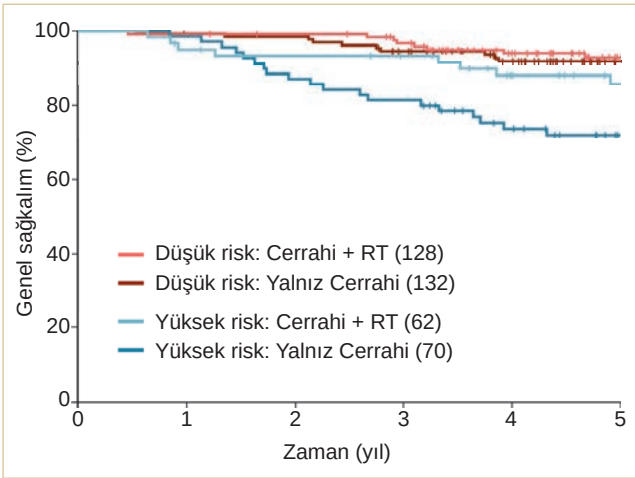

ŞEKİL 13.5 Jinekolojik Onkoloji Grubu (GOG)-99 çalışmasında tedavi edilen düşük ya da yüksek-orta riskli endometriyal kanser hastalarının genel sağkalımı. Düşük-orta riskli hastalığı olan hastalar için (çalışmaya giren hastaların üçte ikisi) adjuvan tedavi almayanlarda ve pelvik radyoterapi ile iyileşmeyenlerde genel sağkalım yüksekti. Ancak bu planlanmamış alt grup analizinde yüksek-orta risk hastalığı olan hastalar adjuvan radyoterapi (RT) aldığında daha iyi bir sağkalımları olduğu görüldü (Keys HM, Roberts JA, Brunetto VL, et al. A phase III trial of surgery with or without adjunctive external pelvic radiation therapy in intermediate risk endometrial adenocarcinoma: a Gynecologic oncology Group study. *Gynecol Oncol.* 2004;92:744–751 eserinden alınmıştır).

kriterleri) ve "Risk Değerlendirmesi" kısmında yer alan risk faktörü analizleri kullanıldığında adjuvan vajinal brakiterapi ya da pelvik radyoterapi kullanılması için öneriler yapılabilir (**Tablo 13.5**). Ancak hiçbir tablo tüm derecelerde hasta ve tümör risk faktörlerinin karmaşık kombinasyonlarını tam olarak özetleyemez.

Vajinal Brakiterapinin Rolü

"Vajinal Nüks için Mekanizmalar ve Risk Faktörleri" kısmında anlatıldığı gibi vajen histerektomi sonrasında en sık nüks yerlerinden biridir. Bu nüksler genellikle intrakaviter vajinal brakiterapi ile önlenebilir. Vajinal nükslerde genellikle kür sağlanabilirse de kurtarma tedavisinin morbiditesi profilaktik tedavininkinden önemli ölçüde fazladır. Nüks oranı tip II ya da grad 3 kanserlerde özellikle yüksek olduğundan ve nükslerde kurtarma oranı <%50 olduğundan neredeyse tüm yüksek dereceli kanserler ve de yüksek-orta riskli hastalık için pelvik radyoterapi almayan hastalarda en azından vajinal brakiterapi ile tedavi öneriyoruz (**Tablo 13.5**).

Vajinal nükslerin yaklaşık %80'i apekste lokalize olduğundan biz genellikle vajenin sadece proksimal üçte birlik kısmının tedavisini öneriyoruz. Apikal vajenin distalinde olma eğilimindeki nüksler sıklıkla subüretral olma eğilimindedir; böyle nükslerin tedavisi tüm vajenin tedavisini gerektirir ki bunun da vajinal kısalma ve daralmayı anlamlı olarak artırması beklenebilir. Ancak birçok klinisyen vajenin üst üçte

TABLO 13.5 Evre 1, Tip 1 Endometriyal Kanserli Hastalar için Önerilen Adjuvan Tedavi

	Lenf nodları değerlendirildi[a]		Lenf nodları değerlendirilmedi[a]	
	İlave risk faktörü yok	**Risk faktörleri var[b]**	**İlave risk faktörü yok**	**Risk faktörleri var[b]**
Grad 1, iç 1/3	İzlem	İzlem	İzlem	İzlem
Grad 1, orta 1/3	İzlem	±VBT	İzlem	±VBT
Grad 1, dış 1/3	±VBT	VBT ya da pelvik RT[c]	±VBT	Pelvik RT ya da VBT[c]
Grad 2, iç 1/3	İzlem	±VBT	İzlem	İzlem ya da VBT
Grad 2, orta 1/3	±VBT	VBT ya da pelvik RT[c]	±VBT	VBT ya da pelvik RT[c]
Grad 2, dış 1/3	VBT	Pelvik RT	VBT ya da pelvik RT[d]	Pelvik RT
Grad 3, iç 1/3	VBT	VBT	VBT	VBT ya da pelvik RT[c]
Grad 3, orta 1/3	VBT	VBT ya da pelvik RT[c]	VBT ya da pelvik RT[d]	Pelvik RT
Grad 3, dış 1/3	VBT ya da pelvik RT[d]	Pelvik RT	Pelvik RT	Pelvik RT

[a]İki ya da üç noddan az olup rastgele örnekleme yapılan hastalarda genellikle yeterli nod diseksiyonu olduğu düşünülmez ancak daha katı kriterler kullanılır. Tecrübeli ellerde, negatif sentinel nod değerlendirmesi negatif bir değerlendirme durumunda güven düzeyini artırabilir.

[b]Dikkate alınması gereken risk faktörleri arasında LVAİ, tümör çapı ve yaşın >70 olması yanında bu kategorilerdeki invazyon derinliği yer alır.

[c]Tercih risk faktörlerinin sayısına ve de yan etkiler için risk faktörlerine bağlıdır.

[d]Tercih bu kategorideki invazyon derinliğine, lenf nodu diseksiyonunun miktarına ve yan etkiler için risk faktörlerine bağlıdır.

VBT, vajinal brakiterapi; RT, radyoterapi.

ikilik kısmının tedavisini önerir ve iki yaklaşım hiçbir zaman doğrudan karşılaştırılmamıştır.

Sadece vajinal tedavi gereken hastalar için çeşitli brakiterapi şemaları kullanılmıştır. En popüler olanlardan birisi her biri 7.5 Gy olmak üzere üç fraksiyonluk bir uygulamadır ve bunlar vajen yüzeyi altında 0.5 cm'lik bir derinliğe tanımlanır. Aplikatör çapına bağlı olarak bu şemada vajinal yüzeye doz fraksiyon başına 11-12 Gy'dir ve bu da yaklaşık 160'lık bir BED_{3GY} ve eşdeğer vajinal yüzey dozu fraksiyon başına 2 Gy'de (EqD2) yaklaşık 95 Gy'ye eşittir. Bu BED İsveç'teki bir randomize çalışmada 0.5 cm'ye verilen 5 Gy ya da 2.5 Gy'lik altı fraksiyonda verilen yüksek doz rejimi ile neredeyse aynıdır (Şekil 8.14).[73] Bu çalışmada, vajinal nüks oranları arasında fark yoktu (her iki koldaki hastalar için <%1'di) ancak 5 yılda vajinal kısalma miktarı yüksek doz rejim alan hastalar için belirgin olarak fazlaydı. Biz İsveç'teki iki şema arasına düşen bir rejim öneriyoruz: 1.5 haftada vajenin proksimal üçte birlik yüzeyine verilen her biri 6 Gy'lik beş fraksiyon. Bizim tecrübemize göre bu şema yüksek oranda etkilidir ve çok az geç dönem vajen toksisitesine sebep olur. Brakiterapi tekniği hakkında daha fazla tartışma için Bölüm 8'e bakınız.

Pelvik radyoterapi sonrasında brakiterapi boostunun değeri net değildir. Retrospektif ve prospektif çalışmalar tek başına pelvik radyoterapinin ardından düşük vajinal nüks oranları bildirmiş olsa da bu çalışmaların çoğunda başlangıçtaki risk düşüktü. Biz şu an için yüksek riskli hastaları tedavi ederken 45 Gy eksternal radyoterapinin ardından düşük dozda vajinal brakiterapi (genellikle 2 fraksiyonda 10-Gy vajinal yüzey dozu) ekliyoruz.

Servikal Stromal Tutulum

Evre II endometriyal kanser tedavisi serviksteki hastalık miktarını ve uterus gövdesinde hastalığın dağılımını hesaba katmalıdır. Mümkün olduğunda uterus fundusunu tutan kanser histerektomi ile tedavi edilmelidir çünkü intrakaviter brakiterapinin geometrisi ve fiziği apikal ve lateral fundusta hastalığı sterilize etmek için yeterli radyasyon dozları elde etmeyi zorlaştırmaktadır. Diğer yandan, yaygın servikal tutulumun cerrahi olarak bazen yeterli sınırlarla temizlenmesi zor olabilir.

Bu konudaki literatürün yorumlanması zordur çünkü evre II tanımı zaman içinde değişmiştir, çoğu çalışma küçüktür ve tedavi seçimiyle ilişkili faktörler iyi karakterize edilmemiştir (özellikle servikal tutulumun miktarına ilişkin ölçümler). Yakın zamana kadar servikal glandüler tutulum bile pelvik radyoterapi için bir endikasyon olarak kabul ediliyordu. Ancak evre II hastalığın tedavisine kılavuzluk etmede kullanılabilecek küçük ama giderek artan bilgi birikimi bulunmaktadır. Ayrıca gros servikal tutulumu olan hastalara nasıl yaklaşılacağına karar verirken servikal kanser tedavi ilkelerini (Bölüm 10) dikkate almak faydalıdır ve postoperatif durumda, nod negatif servikal kanserin tedavisi için Sedlis kriterleri (GOG-92) evre II endometriyal kanserlerin adjuvan tedavisi için ihtiyacı belirlemekte faydalı olabilir. İlginç olarak, GOG-92'nin alt grup analizinde postoperatif pelvik radyoterapiden en fazla faydayı serviksin adenokarsinomaları görmüştür. Bu bulgunun serviksi ikincil olarak tutan mülleryan adenokarsinomaların tedavisi için bir anlamı şüphesiz vardır.

Mikroskopik Servikal Stromal İnvazyon

Erken servikal stromal invazyon sıklıkla basit histerektomi sonrasında insidental bir bulgu olarak keşfedilir. Prognozla stromal invazyon derinliği arasında ilişki kuran eldeki verilere[23,31], pelvik radyoterapi olmadan tedavi edilen küçük hasta serilerine[75,76] ve servikal kanserin postoperatif tedavi çalışmalarına[74] dayanarak aşağıdaki kılavuzları öneriyoruz:

- Servikal stromal invazyon <3 mm ise, LVAİ yoksa, yeterli cerrahi değerlendirme sonrasında nodal metastaz kanıtı yoksa ve ilave tedavi gerektiren intrauterin bulgu yoksa hastalar basit histerektomi sonrasında bile, sadece vajinal brakiterapi ile güvenle tedavi edilebilir.
- Servikal stromanın dış üçte birlik kısmına invazyon ya da üçte birine invazyonla birlikte LVAİ varsa, biz genellikle adjuvan pelvik radyoterapi öneriyoruz.
- Bu kriterler karşılanmazsa ve pelvik radyoterapi ihtiyacı olduğunu düşündüren intrauterin risk faktörleri yoksa radikal histerektomi (ya da basit histerektomi yapılmışsa parametrektomi) ve ardından vajinal cuff brakiterapisi muhtemelen yeterlidir.
- Hastada pelvik lenf nodları yeterince değerlendirilmemişse, özellikle de tümör yüksek gradlı ise, pelvik radyoterapi 2-3 mm'den fazla servikal stromal invazyonu olan çoğu hasta için önerilir.

Gros Serviks Tutulumu

Serviksde gros tutulum varsa mümkün olduğunda hastalığın boyut ve dağılımı preoperatif dönemde MRG ile değerlendirilmelidir. Sonuçlar hastalığın negatif sınırlarla rezeke edilebileceğini düşündürürse radikal histerektomi ile uygun cerrahi evreleme genellikle endikedir. Operatif bulgulara bağlı olarak, bunun ardından genellikle eksternal radyoterapi, özellikle de gros servikal tutulum olan vakalarda, genellikle vajinal apekse bir brakiterapi boostu gerekir.

Görüntüleme serviksde neredeyse tam kat invazyon düşündürürse (özellikle servikovezikal bileşkede) ya da parametriyal ya da proksimal vajinal uzanım kanıtı varsa pozitif sınırlar bırakan bir cerrahi prosedürden kaçınmak için ilk tedavi endikasyonu radyoterapi olabilir (Bölüm 3).

Hem uterus hem de servikste yaygın tutulum varsa deneysel preoperatif amaçlı radyoterapiyle başlanılabilir. Böylesi bir durumda birkaç konu dikkate alınmalıdır:

- Abdominopelvik BT ya da PET/BT muhtemel ekstrauterin hastalığı değerlendirmek için radyoterapi öncesinde her zaman elde edilmelidir. Palyatif tedaviye niyetlenilmesini gerektiren hastalık için biyopsi yapılmalıdır. Her türlü şüpheli nod cerrahi öncesinde en az 60 Gy definitif dozla tedavi edilmelidir.
- Bazı vakalarda, özellikle tip II kanserler için, intraabdominal metastazları dışlamak için tedavi öncesi laparoskopik evreleme endike olabilir.
- *Kabul edilemeyecek bir postoperatif fistül riskinden kaçınmak için kritik yapılara brakiterapi dozu alışıldık eşik dozlarının %70-75'ini geçmeyecek şekilde sınırlanmalıdır* (45 Gy pelvik radyasyonun ardından).
- Çoğu vakada sadece tip I ekstrafasyal histerektomi yapılmalıdır, ancak başka alternatif yoksa ve majör komplikasyonlar için risk yüksekse modifiye radikal histerektomi yapılabilir.
- Başarısız bir operasyon için risk, definitif radyoterapinin ardından intrauterin rekürrens riski olan %8-10'dan fazla ise histerektomi uygun olmayabilir.
- Masif uterus hastalığı ve çok yaygın servikal ya da paraservikal tutulumu olan hastalarda başlangıçta kemoterapiyle tümör volümünü azaltmak düşünülebilir. Ancak bu neoadjuvan yaklaşımın kendine has zorlukları bulunmaktadır (Bölüm 3).

Bazı vakalarda MRG uterus fundusunun korunduğuna ya da sadece yüzeyel olarak tutulduğuna işaret ederse tercih edilen lokal tedavi definitif radyoterapi olabilir **(O.S. 13.2)**.

Neyseki, bu vakalar nadirdir. Karmaşıklıkları sebebiyle en iyi tedavi birden çok branşın yakın işbirliği ile sağlanır.

Evre IIIC Hastalık

Bölgesel lenf nodu tutulumu olan hastalar için birçok adjuvan yaklaşım önerilmiştir:

- Sadece radyoterapi
- Eşzamanlı kemoradyoterapi artı adjuvan kemoterapi
- Kemoterapinin ardından radyoterapi ya da radyoterapinin ardından kemoterapi olacak şekilde ardışık kemoterapi ve radyoterapi
- Genellikle üç kür kemoterapi ardından radyoterapi ve sonra ilave kemoterapiden oluşan sandviç tedavisi
- Tek başına kemoterapi

Evre IIIC hastalığı olan hastalarda bu seçenekleri karşılaştıran prospektif randomize çalışma yoktur. GOG 122 çalışmasına giren evre IIIC hastalığı olan 190 hastanın alt grup analizi kemoterapi ya da WART ile tedavi edilen hastalarda progresyonsuz sağkalımda anlamlı bir fark bulamamıştır. ManGO ILIADE-III çalışması sadece evre IIIC hastalığı olan 63 hasta içermiştir. Bu sayı pelvik radyoterapiyle kombine radyoterapi ve kemoterapinin görece faydalarını karşılaştırmak için yetersizdir.

Radyoterapinin Faydasına Dair Kanıtlar

Evre IIIC hastalık için retrospektif çalışmalar bu vakalarda radyoterapinin faydasına dair güçlü kanıtlar sunmuştur.

Evre IIIC hastalık için en büyük retrospektif çalışma Secord ve ark.[67] tarafından 2013 yılında bildirilmiştir (**Şekil 13.6**). Yazarlar optimal sitoredüksiyon (<1 cm) yapılan ve çeşitli adjuvan tedaviler alan 265 hastanın sonuçlarını bildirmiştir. Bu tecrübeden birkaç sonuç çıkarılabilir:

- Tek başına kemoterapi ile tedavi edilen hastalar ortalama olarak daha genç ve daha düşük gradlı kanserler olmasına rağmen, tek başına kemoterapi ile tedavi edilen hastalarda sağkalım oranı radyoterapiyle tedavi edilen hastalardan anlamlı olarak daha kötü idi.
- Tek başına radyoterapi ile tedavi edilen 45 hastanın sonucu ardışık kemoterapi ve radyoterapiyle tedavi edilen 161 hastanın sonucundan farklı bulunmamıştır.
- Bu güncelleme daha önceki bir yayından farklıdır[68], çünkü o çalışmada sandviç tedavisinin diğer ardışık rejimlere bir avantajı bulunmamıştır.

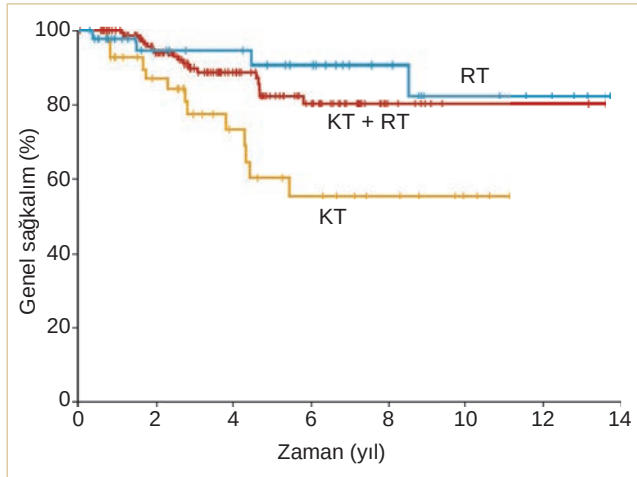

ŞEKIL 13.6 Optimal olarak rezeke edilmiş evre IIIC endometriyal kanseri olan 265 hastada genel sağkalım. Bu retrospektif çalışmada Secord ve ark. eksternal radyoterapi almayan hastalarda anlamlı olarak yüksek bir pelvik nüks oranı ve daha kötü genel sağkalım oranı bildirdiler (p = 0.005). Radyoterapiyle birlikte kemoterapi alan ya da almayan hastalar arasında anlamlı fark yoktu (Secord AA, Geller MA, Broadwater G, et al. A multicenter evaluation of adjuvant therapy in women with optimally resected stage IIIC endometrial cancer. *Gynecol Oncol.* 2013;128:65–70 eserinden alınmıştır).

Klopp ve arkadaşları[39] tarafından bildirilen daha küçük benzer bir çalışma benzer sonuçlar vermiştir ve radyoterapi alan hastalarda bölgesel kontrol ve genel sağkalım anlamlı olarak iyileşmiştir.

Kombine Modaliteli Adjuvan Tedavi Ne Zaman Endikedir?

Evre IIIC, grad 1 ya da 2 hastalık için beş yıllık sağkalım oranları tek başına radyoterapiden sonra bile %70-80'dir. Ancak sağkalım oranları grad 3 ya da tip II kanserli hastalar için ve adneksiyal ya da servikal tutulumu olan hastalar için daha kötüdür.[39,77] Fayda olduğuna dair kanıtlar sınırlı olsa da evre 3 hastalığı olan hastalar için, seröz kanserler, ya da karsinosarkomlar için ve gros rezidüel hastalığı olan hastalar için kombine tedavi öneriyoruz. Kombine modaliteli seçenekler Bölüm 3'te ve bu bölümün önceki kısmında "Kemoterapinin Rolü" başlıklı kısımda detaylı olarak tartışılmıştır.

Tamamıyla rezeke edilmiş olan grad 1 ya da 2 kanserleri olan hastalar için tek başına radyoterapi ile iyileşme sınırı daha dardır ve kombine modaliteli tedavinin yan etkileri ile dengelenmelidir **(O.S. 13.4)**. Bölüm 3'te anlatılan sebeplerden dolayı biz birlikte kemoterapi ardından adjuvan kemoterapi uygulanan rejimleri radyoterapiyi geciktiren ya da kemoterapi uygulamasında kesintiye neden olan rejimlere tercih ediyoruz.

Evre IIIC1 hastalığı olan hastalar için paraaortik nodları tedavi edip etmeme kararı zor bir karar olabilir. Lenfadenektomi verileri pelvik nod tutulumu olan hastaların %50-70'inde paraaortik nodların da tutulduğunu göstermiştir.[37] Tüm vakalarda pelvik radyoterapi başlatılmadan önce aortik bölgenin görüntülemesi dikkatlice gözden geçirilmelidir. Birden çok ya da gros olarak genişlemiş pelvik nodları olan ve tümörleri uterus fundusunda yerleşmiş olan hastalarda paraaortik tutulum olasılığı özellikle yüksektir; böyle vakalarda paraaortik bölgeyi profilaktik olarak tedavi etmek için bir tartışma yapılabilir. Alternatif olarak hasta pelvik radyoterapi ardından BT kullanılarak yakın takip edilebilir; erken tespit edilirse paraaortik nüksde sıklıkla ilave radyoterapi ile kür sağlanabilir.[78]

Diğer Nadir Prezentasyonlar

Adneksiyal Tutulum

Adnekslere metastazı, eşzamanlı primer kanserlerden ayırt etmek için uzman patolog değerlendirmesi sıklıkla gereklidir. Simultane primer kanserler genellikle düşük gradlı, erken evre endometrioid kanserlerdir. Her bir primer tümör için optimal tedaviler multidisipliner tartışmanın ardından entegre edilmelidir. Overe gerçek metastazı olan hastalarda prognoz kötüdür. Kemoterapi majör bir rol oynar ancak lokal başarısızlığı önlemek için radyoterapi sıklıkla endikedir. Vajinal cuff ya da pelvisi tedavi etme kararı intrauterin risk faktörlerine bağlıdır.

Vajen Tutulumu

Tanı sırasında vajen vakaların <%1'inde tutulmuştur. Böyle hastalara tedavi yaklaşımı bireyselleştirilmiş olmalı ve radyasyon onkologları ve jinekolojik onkologlarla yakın işbirliği içinde bir strateji geliştirilmelidir. Cerrahi olarak temizlenebilecek apikal vajinal tutulum olan hastalar için başlangıçta cerrahi genellikle endikedir. Distal vajende izole metastaz varsa histerektominin ardından radyoterapi yapılabilir ve uygun eksternal ya da brakiterapi boost verilir. Gros vajinal hastalık histerektomi yapılmasını engelleyecekse dikkatli evrelemenin ardından preoperatif radyoterapi endike olabilir **(O.S. 13.3)**.

Medikal İnoperabl Endometriyal Kanser

Minimal invazif cerrahi tekniklerdeki iyileşmelerle birlikte daha önceleri definitif radyoterapiye sevk edilen birçok hasta cerrahiyle güvenle tedavi edilebilir. Günümüzde medikal olarak opere edilemediği için definitif radyoterapi için sevk edilen hastalarda genellikle çok ciddi medikal sorunlar veya aşırı obezite vardır.

Birçok vakada, vücut yapısı ya da medikal sorunlar tanı seçeneklerini sınırlar. Ancak mümkünse hastalığın uterus içinde dağılımı hakkında bilgi sağlamak ve olası lenf nodu tutulumunu değerlendirmek için MRG ya da PET yapılmalıdır. BT faydalı olabilir ancak intrauterin tümör uzanımını ölçmekte kullanımı sınırlıdır.

Tedavi öncesi değerlendirme her zaman kapsamlı bir medikal değerlendirme içermelidir ve definitif cerrahinin riskleri ve brakiterapi için muhtemel sedasyon yöntemlerine özellikle dikkat edilmelidir. Tecrübeli ellerde bile brakiterapi dahil definitif radyoterapinin ardından intrauterin nüks riski genellikle %8-10'dur[79,80], bu risk cerrahiye bağlı majör morbidite ya da mortalite riskleri ile dikkatlice tartılmalıdır.

Günümüzde, spesifik olarak obezite sebebiyle radyoterapiye sevk edilen hastalarda beden kitle endeksi 50 ya da üzerindedir. Bu büyüklükteki hastaların definitif tedavisi bölüm 6 ve 8'de anlatılmış olduğu gibi hem eksternal radyoterapide hem de brakiterapide özel teknik zorluklar oluşturmaktadır. **O.S. 13.1 ve 13.10**'da bahsedilmiştir.

Ciddi medikal komorbidite sebebiyle inoperabl hastalığı olduğu düşünülen hastalar için tedavi stratejisi hastanın medikal durumunun doğasını ve ciddiyetini ve endometriyal kanserle ilişkili risk faktörlerini dikkate almalıdır. Grad 1 tümörler bazen hormonal yaklaşımlarla tedavi edilirler. Bu başarısız olursa ya da uygun olmadığı düşünülürse ve uterus küçükse hastalar sadece brakiterapi ile etkin bir şekilde tedavi edilebilirler. Daha yüksek gradlı ya da daha büyük lezyonlar için eksternal radyoterapiyle brakiterapi kombinasyonu genellikle önerilir. Brakiterapi teknikleri ve programları, LDR brakiterapi için hastanede kalışın veya HDR için günde iki kez fraksiyonasyonun riskleri ve pratikliği karşısında birçok prosedürün riskini de hesaba katmalıdır. Brakiterapi tekniği önemlidir ve uterus kavitesinin tam uzunluğuna erişebilecek şekilde ayarlanan aplikatörler tercih edilir. Yaşam beklentisi çok kısa olan ya da konvansiyonel eksternal radyoterapi ya da brakiterapiyi tolere edemeyen hastalar için semptomları kontrol etmek amacıyla hipofraksiyone eksternal radyoterapi endike olabilir (Bölüm 16).

Nüks Hastalık

Endometriyal kanserin lokorejyonel nükslerinde sıklıkla agresif multimodaliteli tedavi ile kür sağlanabilir. Prognoz düşük gradlı kanserli hastalarda en iyidir, ancak yüksek grad tip II kanserlerde bile bazen lokorejyonel tedavi ile kür sağlanabilir **(O.S. 13.8)**. Nüksün sağkalım oranlarına etkisini belirlemek için uzun takip süresi gerekli olabilir. Çoğu vajinal nüksler endometriyal kanser tanısı sonrasındaki 3 yıl içinde oluşsa da nüksler histerektomiden 5 yıl sonra da görülebilir (**Şekil 13.3**) ve uzak metastatik hastalıkta bile, özellikle düşük gradlı kanserli hastalarda yavaş bir seyir olabilir **(O.S. 13.9)**.

Vajinal Nüks

Vajen, özellikle de vajinal apeks, sık bir nüks yeridir. Çoğu nüks rutin fizik muayenede tespit edilir ya da hasta vajinal kanamayı fark eder. Çoğu izole nüksde kür sağlanabilir ancak prognoz nüksün büyüklüğü ve gradı ile ve ilişkili ekstravajinal hastalık olup olmaması ile ilişki gösterir.[48,81] Düşük gradlı nüksler için definitif tedavi edilen hastalarda toplamda %60-70 oranında 5 yıllık sağkalım beklenebilir; yüksek gradlı kanserlerin nükslerinde kurtarma olasılığı daha düşüktür ve kür oranları %40 ya da altındadır.

Endometriyal kanserin vajinal nükslerini tedavi etmek için kullanılan teknikler esasen primer vajinal kanserleri tedavi etmek için kullanılanlarla aynıdır (Bölüm 11). Eşzamanlı ve adjuvan kemoterapinin rolü prospektif bir Jinekolojik Onkoloji Grubu çalışmasında araştırılmaktadır. Aynı zamanda, biz yüksek gradlı, büyük ya da bölgesel tutulumla ilişkili nükslerde eşzamanlı kemoterapi öneriyoruz. Küçük, düşük gradlı nükslerde genellikle tek başına radyoterapiyle kür sağlanabilir. Önceki radyoterapiden sonra oluşan vajinal nükslerde normal doku toleransını aşmadan lokal kontrolu sağlamak sorun oluşturur **(O.S. 13.8 ve 13.9)**.

İzole Nodal Nüks

Bölgesel nüks olan hastalar için prognoz başlangıçta evre IIIC hastalık ile başvuran hastalardan daha kötü olsa da izole nodal nükslerde sıklıkla kür sağlanabilir ve kesin tedavi niyetiyle tedavi edilmelidir. Hasta daha önce adjuvan tedavi almamışsa radyoterapi önerilir; kullanılan teknikler, hedef volümler ve dozlar evre IIIC hastalık için kullanılanlara benzerdir. Gros hastalık bölgesi en az 60 Gy almalıdır. Hastalık kemoterapi sonrasında tekrarlarsa, nüks sırasında genişlememiş olsalar bile, kemoterapi öncesindeki yerlere boost yapılmalıdır. (genellikle toplam 55-60 Gy). Çoğu vakada klinik hedef volüm (CTV) iliyak nodları iki taraflı içermelidir; paraaortik tutulum için kanıt varsa genişletilmiş alanlarla evre IIIC2 hastalık için olan gibi tedavi edilir. IMRT özellikle yaygın gros hastalık varsa tercih edilir. Nüks kemoterapiden sonraki 6 ay içinde oluşmamışsa eşzamanlı ve adjuvan kemoterapi genellikle önerilir.

Etkilenmemiş vajeni hedef volüme dahil edip etmeme kararı histerektomiden ve önceki tedaviden sonraki zaman aralığına bağlıdır **(O.S. 13.6)**.

Pelvik radyoterapi sonrasında oluşan izole paraaortik nükslerde sıklıkla kür sağlanabilir.[78] Çoğu kez inferior mezenterik arterin üzerinde yerleştiklerinden, tekrarlayan paraaortik hastalık ile önceki radyoterapi alanının proksimal kenarı arasında sıklıkla bir boşluk bulunur. Ancak radyoterapi alanları arasındaki nükleri önlemek için CTV distale, önceki sahanın üst sınırına doğru genişletilmelidir; evre IIIC2 hastalık için anlatıldığı gibi proksimal paraaortik sahanın kenarı renal damarlar üzerinde en az 1-2 cm yukarıya uzatılmalıdır.

Masif nodal hastalık olan vakalar haricinde, hastalar ilk radyoterapi ile optimal doz almışlarsa izole alan içi nüksler nadirdir. Alan içi nükslerde kabul edilemeyecek morbiditeye sebep olmadan definitif tedavi mümkün olmayabilir ancak seçilmiş vakalarda semptomatik palyasyon sağlamak ve hatta uzun süreli hastalıksız sağkalım aralıkları sağlamak için stereotaktik vücut radyoterapisi (stereotactic body radiation therapy; SBRT), hipofraksiyone IMRT, ya da proton tedavisi kullanılabilir **(O.S. 13.5)**.

Uterin Sarkomlar

Primer uterin sarkomlar nadirdir ancak üç majör gruba bölünür: leyomiyosarkomlar, endometriyal stromal sarkomlar ve adenosarkomlar. 2008'de FIGO bu kanserlerde başka bölgelerin sarkomlarında kullanılan evreleme sistemlerindeki özellikleri kullanan ayrı bir evreleme sistemi kullanılmasını önerdi.[82] Uterus sarkomlarında radyoterapinin rolü çok sınırlı olduğundan sadece kısaca tartışılacaktır.

Leyomiyosarkomlar

Leyomiyosarkomlar uterus düz kasından kaynaklanır ancak nadiren benign leyomiyomlar içinden de çıkabilirler. Tedavinin hedefi başka yerlerde ortaya çıkan sarkomlarla benzerdir; cerrahi rezeksiyon küratif tedavinin temelidir. Lenf nodu metastazları nadirdir ve genellikle diğer ekstrauterin hastalık bölgelerinde ilerlemiş kanserli hastalarda bulunur ve bundan dolayı lenfadenektomi genellikle endike değildir. Adjuvan radyoterapinin leyomiyosarkomlu hastalarda sağkalımı artırdığına dair kanıt yoktur. Retrospektif çalışmalar radyoterapinin lokal kontrolü iyileştirebileceğini düşündürmüşse de 2008 yılında yapılan randomize bir çalışma[83] leyomiyosarkom için histerektomi sonrasında takip edilen 50 hasta ile pelvik radyoterapiyle tedavi edilen 49 hasta arasında lokal kontrol ya da genel sağkalım oranı açısından fark bulamamıştır. Çoğu nüks akciğer, abdomen ya da başka yerlere uzak metastazları içerir. Adjuvan kemoterapi bazen büyük kanserleri olan hastalara verilse de faydası hala net değildir.[84]

Endometriyal Stromal Sarkomlar

Bunlar tipik olarak 40'lı ve 50'li yaşlarındaki kadınlarda oluşan nadir tümörlerdir. Beş yıllık sağkalım oranları %75-80'dir.[85] Endometriyal stromal sarkomlar genellikle östrojen ve progesteron reseptörleri içerirler ve tipik olarak progestinler ya da aromataz inhibitörlerine yanıt verirler ki bunlar ilerlemiş ya da tekrarlayan hastalık için en etkili tedavilerdir.[86] Bu tümörler radyoterapiye yanıt verirler ve birkaç çalışma lokal nükslerin adjuvan radyoterapi ile azaltılabileceğini düşündürmüştür[87]; ancak, hormon tedavisi ilerlemiş ya da tekrarlayan hastalık için tercih edilecek tedavidir ve hormona dirençli hastalığı olan nadir vakalar dışında radyoterapi nadiren önerilir. Andiferansiye uterus sarkomları bir zamanlar yüksek gradlı endometriyal stromal sarkomlar olarak adlandırılıyordu. Ancak endometriyal stroma özellikleri olmadığından ve kötü prognozlu olup çok farklı bir davranış gösterdiklerinden artık endometriyal stromal sarkom olarak adlandırılmamaktadırlar.

Adenosarkomlar

Adenosarkomlar selim epitel ve malign bir mezenkimal komponentden oluşan çok nadir tümörlerdir. Bunlar malign epitelyal bir komponenti olan ve prognozu adenosarkomlardan çok daha kötü olan karsinosarkomlarla karıştırılmamalıdır. Adenosarkomların %80'inden fazlası evre I ya da II hastalık olarak tanı alır; lenf nodu tutulumu nadirdir (<%5) ve 5 yıllık sağkalım oranı yaklaşık %80'dir.[88] Tek başına histerektomi çoğu vakada yeterli tedavidir. Sarkomatoz aşırı büyüme gösteren küçük bir hasta oranında prognoz daha kötüdür ancak bu vakalar o kadar nadirdir ki radyoterapi ya da kemoterapinin etkinliği hakkında neredeyse kanıt yoktur.

Kaynaklar

1. Siegel RL, Miller KD, Jemal A. Cancer statistics, 2015. *CA Cancer J Clin.* 2015;65:5–29.
2. Scholten AN, Smit VT, Beerman H, et al. Prognostic significance and interobserver variability of histologic grading systems for endometrial carcinoma. *Cancer.* 2004;100:764–772.
3. Cunha TM, Felix A, Cabral I. Preoperative assessment of deep myometrial and cervical invasion in endometrial carcinoma: comparison of magnetic resonance imaging and gross visual inspection. *Int J Gynecol Cancer.* 2001;11:130–136.
4. Zaino RJ. FIGO staging of endometrial adenocarcinoma: a critical review and proposal. *Int J Gynecol Pathol.* 2009; 28:1–9.
5. Kwon JS, Francis JA, Qiu F, et al. When is a pathology review indicated in endometrial cancer? *Obstet Gynecol.* 2007;110: 1224–1230.
6. Rauch GM, Kaur H, Choi H, et al. Optimization of MR imaging for pretreatment evaluation of patients with endometrial and cervical cancer. *Radiographics.* 2014;34:1082–1098.
7. Ross JC, Eifel PJ, Cox RS, et al. Primary mucinous adenocarcinoma of the endometrium. A clinicopathologic and histochemical study. *Am J Surg Pathol.* 1983;7:715–729.
8. Cancer Genome Atlas Research Network; Kandoth C, Schultz N, et al. Integrated genomic characterization of endometrial carcinoma. *Nature.* 2013;497:67–73.
9. Hendrickson M, Ross J, Eifel P, et al. Uterine papillary serous carcinoma: a highly malignant form of endometrial adenocarcinoma. *Am J Surg Pathol.* 1982;6:93–108.
10. Hendrickson M, Ross J, Eifel PJ, et al. Adenocarcinoma of the endometrium: analysis of 256 cases with carcinoma limited to the uterine corpus. Pathology review and analysis of prognostic variables. *Gynecol Oncol.* 1982;13:373–392.
11. Boruta DM II, Gehrig PA, Fader AN, et al. Management of women with uterine papillary serous cancer: a Society of Gynecologic Oncology (SGO) review. *Gynecol Oncol.* 2009;115: 142–153.
12. Fadare O, Zheng W, Crispens MA, et al. Morphologic and other clinicopathologic features of endometrial clear cell carcinoma: a comprehensive analysis of 50 rigorously classified cases. *Am J Cancer Res.* 2013;3:70–95.
13. Fadare O, Parkash V, Dupont WD, et al. The diagnosis of endometrial carcinomas with clear cells by gynecologic pathologists: an assessment of interobserver variability and associated morphologic features. *Am J Surg Pathol.* 2012;36:1107–1118.
14. Pothuri B, Ramondetta L, Eifel P, et al. Radiation-associated endometrial cancers are prognostically unfavorable tumors: a clinicopathologic comparison with 527 sporadic endometrial cancers. *Gynecol Oncol.* 2006;103:948–951.
15. Samarnthai N, Hall K, Yeh IT. Molecular profiling of endometrial malignancies. *Obstet Gynecol Int.* 2010;2010:162363.
16. Zhang C, Hu W, Jia N, et al. Uterine carcinosarcoma and high-risk endometrial carcinomas: a clinicopathological comparison. *Int J Gynecol Cancer.* 2015;25:629–636.
17. Eifel PJ, Hendrickson M. Stage I endometrial carcinoma: the importance of pathologic review in retrospective analyses. *Int J Radiat Oncol Biol Phys.* 1990;18:1271–1273.
18. McKenney JK, Longacre TA. Low-grade endometrial adenocarcinoma: a diagnostic algorithm for distinguishing atypical endometrial hyperplasia and other benign (and malignant) mimics. *Adv Anat Pathol.* 2009;16:1–22.
19. Creutzberg CL, Nout RA, Lybeert ML, et al. Fifteen-year radiotherapy outcomes of the randomized PORTEC-1 trial for endometrial carcinoma. *Int J Radiat Oncol Biol Phys.* 2011;81: e631–e638.
20. Creutzberg CL, van Putten WL, Koper PC, et al. Surgery and postoperative radiotherapy versus surgery alone for patients with stage-1 endometrial carcinoma: multicentre randomised trial. PORTEC Study Group. Post Operative Radiation Therapy in Endometrial Carcinoma. *Lancet.* 2000;355:1404–1411.
21. Nout RA, Smit VT, Putter H, et al. Vaginal brachytherapy versus pelvic external beam radiotherapy for patients with endometrial cancer of high-intermediate risk (PORTEC-2): an open-label, non-inferiority, randomised trial. *Lancet.* 2010;375:816–823.
22. Keys HM, Roberts JA, Brunetto VL, et al. A phase III trial of surgery with or without adjunctive external pelvic radiation therapy in intermediate risk endometrial adenocarcinoma: a Gynecologic Oncology Group study. *Gynecol Oncol.* 2004;92:744–751.
23. AlHilli MM, Podratz KC, Dowdy SC, et al. Risk-scoring system for the individualized prediction of lymphatic dissemination in patients with endometrioid endometrial cancer. *Gynecol Oncol.* 2013;131:103–108.
24. Geels YP, Pijnenborg JM, van den Berg-van Erp SH, et al. Absolute depth of myometrial invasion in endometrial cancer is superior to the currently used cut-off value of 50%. *Gynecol Oncol.* 2013;129:285–291.

25. Ali A, Black D, Soslow RA. Difficulties in assessing the depth of myometrial invasion in endometrial carcinoma. *Int J Gynecol Pathol.* 2007;26:115–123.
26. Bosse T, Peters EE, Creutzberg CL, et al. Substantial lymph-vascular space invasion (LVSI) is a significant risk factor for recurrence in endometrial cancer—a pooled analysis of PORTEC 1 and 2 trials. *Eur J Cancer.* 2015;51:1742–1750.
27. Hanley KZ, Dustin SM, Stoler MH, et al. The significance of tumor involved adenomyosis in otherwise low-stage endometrioid adenocarcinoma. *Int J Gynecol Pathol.* 2010;29:445–451.
28. Morrow CP, Bundy BN, Kurman RJ, et al. Relationship between surgical-pathological risk factors and outcome in clinical stage I and II carcinoma of the endometrium: a Gynecologic Oncology Group study. *Gynecol Oncol.* 1991;40:55–65.
29. Folkins AK, Nevadunsky NS, Saleemuddin A, et al. Evaluation of vascular space involvement in endometrial adenocarcinomas: laparoscopic vs abdominal hysterectomies. *Mod Pathol.* 2010;23: 1073–1079.
30. Schink JC, Rademaker AW, Miller DS, et al. Tumor size in endometrial cancer. *Cancer.* 1991;67:2791–2794.
31. Euscher E, Fox P, Bassett R, et al. The pattern of myometrial invasion as a predictor of lymph node metastasis or extrauterine disease in low-grade endometrial carcinoma. *Am J Surg Pathol.* 2013;37:1728–1736.
32. AlHilli MM, Mariani A, Bakkum-Gamez JN, et al. Risk-scoring models for individualized prediction of overall survival in low-grade and high-grade endometrial cancer. *Gynecol Oncol.* 2014;133:485–493.
33. Ferriss JS, Brix W, Tambouret R, et al. Cervical stromal invasion predicting survival in endometrial cancer. *Obstet Gynecol.* 2010;116:1035–1041.
34. Orezzoli JP, Sioletic S, Olawaiye A, et al. Stage II endometrioid adenocarcinoma of the endometrium: clinical implications of cervical stromal invasion. *Gynecol Oncol.* 2009;113:316–323.
35. McCluggage WG, Hirschowitz L, Wilson GE, et al. Significant variation in the assessment of cervical involvement in endometrial carcinoma: an interobserver variation study. *Am J Surg Pathol.* 2011;35:289–294.
36. Westin SN, Lacour RA, Urbauer DL, et al. Carcinoma of the lower uterine segment: a newly described association with Lynch syndrome. *J Clin Oncol.* 2008;26:5965–5971.
37. Mariani A, Dowdy SC, Cliby WA, et al. Prospective assessment of lymphatic dissemination in endometrial cancer: a paradigm shift in surgical staging. *Gynecol Oncol.* 2008;109:11–18.
38. Touboul C, Bentivegna E, Uzan C, et al. Sentinel lymph node in endometrial cancer: a review. *Curr Oncol Rep.* 2013;15:559–565.
39. Klopp AH, Jhingran A, Ramondetta L, et al. Node-positive adenocarcinoma of the endometrium: outcome and patterns of recurrence with and without external beam irradiation. *Gynecol Oncol.* 2009;115:6–11.
40. Toptas T, Simsek T. Stage IIIC endometrial cancer: the need for novel subgrouping according to the ratio of metastatic lymph nodes. *Arch Gynecol Obstet.* 2015;291:391–398.
41. Polterauer S, Khalil S, Zivanovic O, et al. Prognostic value of lymph node ratio and clinicopathologic parameters in patients diagnosed with stage IIIC endometrial cancer. *Obstet Gynecol.* 2012;119:1210–1218.
42. Bristow RE, Zahurak ML, Alexander CJ, et al. FIGO stage IIIC endometrial carcinoma: resection of macroscopic nodal disease and other determinants of survival. *Int J Gynecol Cancer.* 2003;13: 664–672.
43. Sonoda Y, Zerbe M, Smith A, et al. High incidence of positive peritoneal cytology in low-risk endometrial cancer treated by laparoscopically assisted vaginal hysterectomy. *Gynecol Oncol.* 2001;80:378–382.
44. Ko EM, Walter P, Clark L, et al. The complex triad of obesity, diabetes and race in Type I and II endometrial cancers: prevalence and prognostic significance. *Gynecol Oncol.* 2014;133:28–32.
45. Desrosiers L, Fadare O, Xiao ZF, et al. Lymphovascular space invasion does not predict vaginal relapses in stage I endometrioid adenocarcinoma of the endometrium. *Ann Diagn Pathol.* 2008;12:112–117.
46. Scholten AN, van Putten WL, Beerman H, et al. Postoperative radiotherapy for Stage 1 endometrial carcinoma: long-term outcome of the randomized PORTEC trial with central pathology review. *Int J Radiat Oncol Biol Phys.* 2005;63:834–838.
47. Mariani A, Dowdy SC, Keeney GL, et al. Predictors of vaginal relapse in stage I endometrial cancer. *Gynecol Oncol.* 2005;97: 820–827.
48. Creutzberg CL, van Putten WL, Koper PC, et al. Survival after relapse in patients with endometrial cancer: results from a randomized trial. *Gynecol Oncol.* 2003;89:201–209.
49. Janda M, Gebski V, Brand A, et al. Quality of life after total laparoscopic hysterectomy versus total abdominal hysterectomy for stage I endometrial cancer (LACE): a randomised trial. *Lancet Oncol.* 2010;11:772–780.
50. Walker JL, Piedmonte MR, Spirtos NM, et al. Laparoscopy compared with laparotomy for comprehensive surgical staging of uterine cancer: Gynecologic Oncology Group Study LAP2. *J Clin Oncol.* 2009;27:5331–5336.
51. Ghezzi F, Cromi A, Serati M, et al. Radiation-induced bowel complications: laparoscopic versus open staging of gynecologic malignancy. *Ann Surg Oncol.* 2011;18:782–791.
52. Walker JL, Piedmonte MR, Spirtos NM, et al. Recurrence and survival after random assignment to laparoscopy versus laparotomy for comprehensive surgical staging of uterine cancer: Gynecologic Oncology Group LAP2 Study. *J Clin Oncol.* 2012;30:695–700.
53. Grant JD, Garg AK, Gopal R, et al. Isolated port-site metastases after minimally invasive hysterectomy for endometrial cancer: outcomes of patients treated with radiotherapy. *Int J Gynecol Cancer.* 2015;25:869–874.
54. Wright JD, Fiorelli J, Kansler AL, et al. Optimizing the management of stage II endometrial cancer: the role of radical hysterectomy and radiation. *Am J Obstet Gynecol.* 2009;200:419.e1–419.e7.
55. Dowdy SC, Borah BJ, Bakkum-Gamez JN, et al. Prospective assessment of survival, morbidity, and cost associated with lymphadenectomy in low-risk endometrial cancer. *Gynecol Oncol.* 2012;127:5–10.
56. Benedetti Panici P, Basile S, Maneschi F, et al. Systematic pelvic lymphadenectomy vs. no lymphadenectomy in early-stage endometrial carcinoma: randomized clinical trial. *J Natl Cancer Inst.* 2008;100:1707–1716.
57. Kitchener H, Swart AM, Qian Q, et al. Efficacy of systematic pelvic lymphadenectomy in endometrial cancer (MRC ASTEC trial): a randomised study. *Lancet.* 2009;373:125–136.
58. Todo Y, Kato H, Kaneuchi M, et al. Survival effect of para-aortic lymphadenectomy in endometrial cancer (SEPAL study): a retrospective cohort analysis. *Lancet.* 2010;375:1165–1172.
59. Kumar S, Medeiros F, Dowdy SC, et al. A prospective assessment of the reliability of frozen section to direct intraoperative decision making in endometrial cancer. *Gynecol Oncol.* 2012; 127:525–531.

60. Touhami O, Trinh XB, Gregoire J, et al. Predictors of non-sentinel lymph node (non-SLN) metastasis in patients with sentinel lymph node (SLN) metastasis in endometrial cancer. *Gynecol Oncol.* 2015;138:41–45.
61. Abu-Rustum NR. Sentinel lymph node mapping for endometrial cancer: a modern approach to surgical staging. *J Natl Compr Canc Netw.* 2014;12:288–297.
62. Randall ME, Filiaci VL, Muss H, et al. Randomized phase III trial of whole-abdominal irradiation versus doxorubicin and cisplatin chemotherapy in advanced endometrial carcinoma: a Gynecologic Oncology Group Study. *J Clin Oncol.* 2006;24: 36–44.
63. Maggi R, Lissoni A, Spina F, et al. Adjuvant chemotherapy vs radiotherapy in high-risk endometrial carcinoma: results of a randomised trial. *Br J Cancer.* 2006;95:266–271.
64. Susumu N, Sagae S, Udagawa Y, et al. Randomized phase III trial of pelvic radiotherapy versus cisplatin-based combined chemotherapy in patients with intermediate- and high-risk endometrial cancer: a Japanese Gynecologic Oncology Group study. *Gynecol Oncol.* 2008;108:226–233.
65. McMeekin DS, Filiaci VL, Aghajanian C, et al. A randomized phase III trial of pelvic radiation therapy versus vaginal cuff brachytherapy followed by paclitaxel/carboplatin chemotherapy in patients with high risk, early stage endometrial cancer: a Gynecologic Oncology Group trial. *Gynecol Oncol.* 2014;134:438.
66. Hogberg T, Signorelli M, de Oliveira CF, et al. Sequential adjuvant chemotherapy and radiotherapy in endometrial cancer—results from two randomised studies. *Eur J Cancer.* 2010;46: 2422–2431.
67. Secord AA, Geller MA, Broadwater G, et al. A multicenter evaluation of adjuvant therapy in women with optimally resected stage IIIC endometrial cancer. *Gynecol Oncol.* 2013;128:65–70.
68. Secord AA, Havrilesky LJ, O'Malley DM, et al. A multicenter evaluation of sequential multimodality therapy and clinical outcome for the treatment of advanced endometrial cancer. *Gynecol Oncol.* 2009;114:442–447.
69. Klopp A, Jhingran A, Pardeshi V, et al. Chemoradiation followed by adjuvant chemothrapy for management of stage IIIC2 endometrial cancer. *Int J Radiat Oncol Biol Phys.* 2011;81:S191.
70. Sorbe B, Horvath G, Andersson H, et al. External pelvic and vaginal irradiation versus vaginal irradiation alone as postoperative therapy in medium-risk endometrial carcinoma—a prospective randomized study. *Int J Radiat Oncol Biol Phys.* 2012;82: 1249–1255.
71. Blake P, Swart AM, Orton J, et al. Adjuvant external beam radiotherapy in the treatment of endometrial cancer (MRC ASTEC and NCIC CTG EN.5 randomised trials): pooled trial results, systematic review, and meta-analysis. *Lancet.* 2009;373:137–146.
72. Aalders J, Abeler V, Kolstad P, et al. Postoperative external irradiation and prognostic parameters in stage I endometrial carcinoma: clinical and histopathologic study of 540 patients. *Obstet Gynecol.* 1980;56:419–427.
73. Sorbe B, Straumits A, Karlsson L. Intravaginal high-dose-rate brachytherapy for stage I endometrial cancer: a randomized study of two dose-per-fraction levels. *Int J Radiat Oncol Biol Phys.* 2005;62:1385–1389.
74. Rotman M, Sedlis A, Piedmonte MR, et al. A phase III randomized trial of postoperative pelvic irradiation in stage IB cervical carcinoma with poor prognostic features: follow-up of a gynecologic oncology group study. *Int J Radiat Oncol Biol Phys.* 2006;65:169–176.
75. Paydar I, DeWees T, Powell M, et al. Adjuvant radiotherapy in Stage II endometrial carcinoma: is brachytherapy alone sufficient for local control? *Brachytherapy.* 2015;14:427–432.
76. Rittenberg PV, Lotocki RJ, Heywood MS, et al. Stage II endometrial carcinoma: limiting post-operative radiotherapy to the vaginal vault in node-negative tumors. *Gynecol Oncol.* 2005;98:434–438.
77. Mariani A, Webb MJ, Keeney GL, et al. Stage IIIC endometrioid corpus cancer includes distinct subgroups. *Gynecol Oncol.* 2002;87:112–117.
78. Shirvani SM, Klopp AH, Likhacheva A, et al. Intensity modulated radiation therapy for definitive treatment of paraortic relapse in patients with endometrial cancer. *Pract Radiat Oncol.* 2013;3:e21–e28.
79. Kupelian PA, Eifel PJ, Tornos C, et al. Treatment of endometrial carcinoma with radiation therapy alone. *Int J Radiat Oncol Biol Phys.* 1993;27:817–824.
80. Podzielinski I, Randall ME, Breheny PJ, et al. Primary radiation therapy for medically inoperable patients with clinical stage I and II endometrial carcinoma. *Gynecol Oncol.* 2012;124:36–41.
81. Jhingran A, Burke TW, Eifel PJ. Definitive radiotherapy for patients with isolated vaginal recurrence of endometrial carcinoma after hysterectomy. *Int J Radiat Oncol Biol Phys*. 2003; 56:1366–1372.
82. Prat J FIGO staging for uterine sarcomas. *Int J Gynaecol Obstet.* 2009;104:177–178.
83. Reed NS, Mangioni C, Malmstrom H, et al. Phase III randomised study to evaluate the role of adjuvant pelvic radiotherapy in the treatment of uterine sarcomas stages I and II: an European Organisation for Research and Treatment of Cancer Gynaecological Cancer Group Study (protocol 55874). *Eur J Cancer.* 2008;44:808–818.
84. Dinh TA, Oliva EA, Fuller AF Jr, et al. The treatment of uterine leiomyosarcoma. Results from a 10-year experience (1990–1999) at the Massachusetts General Hospital. *Gynecol Oncol.* 2004;92:648–652.
85. Brooks SE, Zhan M, Cote T, et al. Surveillance, epidemiology, and end results analysis of 2677 cases of uterine sarcoma 1989–1999. *Gynecol Oncol.* 2004;93:204–208.
86. Rauh-Hain JA, del Carmen MG. Endometrial stromal sarcoma: a systematic review. *Obstet Gynecol.* 2013;122:676–683.
87. Schick U, Bolukbasi Y, Thariat J, et al. Outcome and prognostic factors in endometrial stromal tumors: a Rare Cancer Network study. *Int J Radiat Oncol Biol Phys.* 2012;82:e757–e763.
88. Arend R, Bagaria M, Lewin SN, et al. Long-term outcome and natural history of uterine adenosarcomas. *Gynecol Oncol.* 2010; 119:305–308.
89. Friedlander ML, Covens A, Glasspool RM, et al. Gynecologic Cancer InterGroup (GCIG) consensus review for mullerian adenosarcoma of the female genital tract. *Int J Gynecol Cancer.* 2014;24:S78–S82.Case Studies

Olgu Sunumları

Bu bölümdeki olgu sunumları endometriyal kanser için radyoterapi gereken hastalarda daha karmaşık bazı teknik zorluklara odaklanmaktadır. Özellikle histerektomi sırasında ekstrauterin tutulumu olan hastalar ya da nüks hastalık için tedavi edilen hastalar alınmıştır. Bu hastaların birçoğu IMRT kullanılarak tedavi edilmiştir; bunun sebebi kısmen hedef volüm içinde rezeke edilmemiş gros hastalık bölgeleri olmasıdır. Ancak O.S. 13.2-13.4 görece basit üç boyutlu konformal teknikler kullanılarak tedavi edilmiştir. O.S. 13.1, 13.5, 13.9 ve 13.10 endometriyal kanseri olan çok obez hastalarda tedaviyle ilişkili bazı özel konuları ele almaktadır. Eksternal radyoterapi ve brakiterapi tedavisinin teknik yönleri Bölüm 4-8 arasında da anlatılmıştır.

Bölüm 13 Olgu Sunumları Listesi

O.S.13.1. Yüksek-orta risk özellikleri olan evre IB, grad 2 endometrioid kanser

O.S.13.2. Yüksek-orta risk özellikleri olan evre II endometrioid kanser

O.S.13.3. Orta vajeni tutan uterin seröz karsinom (Evre IIIB)

O.S.13.4. Evre IIIC2, grad 2 endometrioid kanser

O.S.13.5. Pelvik RT sonrasında eş zamanlı uterin ve ovaryen adenokarsinomlarla birlikte nodal nüks.

O.S.13.6. Kemoterapi sonrasında iliyak nodlarda tekrarlayan evre IIIC2 uterin karsinosarkom

O.S.13.7. Paraaortik nodlarda kemoterapi sonrasında tekrarlayan evre IIIC1 endometrioid kanser

O.S.13.8. Evre II hastalık için adjuvan vajinal brakiterapi sonrasında vajinal nüks

O.S.13.9. Distal vajen ve abdominal duvarı tutan multipl nükslerle birlikte olan evre IA, grad 2 tümör

O.S.13.10. Aşırı obezite sebebiyle inoperabl olan endometriyal kanser

Olgu Sunumlarında Kullanılan Kısaltmalar

AP	Anterior-posterior
BKE	Beden Kitle Endeksi
BSO	Bilateral salpingo-ooferektomi
BT	Bilgisayarlı tomografi
CTV	Klinik hedef volüm
D&C	Kürtaj
UM	Uzak metastaz
ERT	Eksternal radyoterapi
FDG	Florodeoksiglukoz
FIGO	Uluslararası Jinekoloji ve Obstetrik Federasyonu
İİA	İnce iğne aspirasyonu
GOG	Jinekolojik Onkoloji Grubu
GTV	Gros tümör volümü
HDR	Yüksek doz hızı (high dose rate; HDR)
HRCTV	Yüksek riskli klinik hedef volüm
IMRT	Yoğunluk ayarlı radyoterapi
ITV	İnternal hedef volüm
KPS	Karnofsky performans durumu
LND	Lenf nodu diseksiyonu
LVAİ	Lenfovasküler alan invazyonu
MRG	Manyetik Rezonans Görüntüleme
HBY	Hastalık bulgusu Yok
PA	Posterior-anterior
PAN	Paraaortik nod
PET	Pozitron emisyon tomografi
PDR	Pulse doz hızı
RT	Radyoterapi
SBRT	Stereotaktik beden radyoterapisi
TAH	Total abdominal histerektomi

O.S. 13.1 • Yüksek-Orta Riskli Evre IB, Grad 2 Endometrioid Kanser

Hikaye: Diz replasman cerrahisi için antikoagülan kullanımı sonrası postmenopozal kanaması olan 63 yaşında bir kadın; birkaç kez antibiyotiklerle tedavi edilmiş ve geçici iyileşme olmuş, ancak yaklaşık 1 yıllık aralıklı şikayetlerinin ardından transvajinal ultrason yapılmış ve kalınlaşmış bir endometriyal çizgi görülmüş Endometriyal biyopsi sonucu grad 1 adenokarsinom olarak gelmiş. Hastaya robotik laparoskopik histerektomi, BSO ve lenf nodu diseksiyonu yapılmış. Bu bulgulara dayanarak tek başına vajinal brakiterapi ile tedavi önerilmiş ancak hasta ikinci bir görüş almak için başvurmuş.

Patoloji: Multipl LVAİ odakları ile birlikte, invazyon derinliği 13 mm/15 mm olan 4 × 2 × 2 cm endometrioid karsinom; patoloji revizyonunda tümör grad 2 olarak kategorize edildi. Beş adet pelvik lenf nodu incelendi ve hepsi negatifti.

Değerlendirme: *Muayene:* HBY. *Kilo:* 159 kg; *BKE:* 63; *KPS:* 100; *BT göğüs, abdomen ve pelvis:* HBY

Tedavi Planı: Hastanın yaşı (≥60) ve histerektomi bulguları (üç tane yüksek risk faktörü içeriyordu) onu GOG-99 yüksek-orta risk grubuna soktu. Vajinal tutulum riski en az %15-20 idi ancak araştırılmamış nod tutulumu riski de önemli düzeydeydi. Mayo Klinik nomogramına göre onun intrauterin bulgularına sahip bir hastada tahmini lenf nodu tutulumu riski %40-50'dir (***a***). Lenf nodları negatif olmasına rağmen sadece beş nod incelendiğinden tespit edilmemiş metastazlar için olasılık yüksekti. Bu sebeplerle pelvik radyoterapi önerildi.

Tedavi ilk konsültasyondan 5 gün sonra başlatılmış olsa da hastada histerektominin üzerinden 8 hafta geçmişti. Bu sebeple alışılmıştan biraz daha yüksek bir radyasyon dozu önerildi.

Radyoterapi (*42 günde tamamlandı*):
Setup: Kişiye özel vakumlu yatak ile sırtüstü pozisyonda. Vajinal ITV tasarlamak için dolu (***b***) ve boş (***c***) mesane ile çekilen görüntülemeler kullanıldı. Hastanın sağdan sola çapı tedavi planlama sistemlerindeki maksimum açılan alandan fazlaydı; bu durum IMRT için eldeki açıları sınırlandırdı (***ok d, e***).

ERT: Nodal CTV (+7 mm) ve vajinal ITV (+7 mm) toplam doz 26 fraksiyonda 46.8 Gy olacak şekilde tedavi edildi.

Brakiterapi: Delclos kubbe silindir kullanılarak vajenin proksimal üçte biri yüzey dozu 2 fraksiyonda 10 Gy olacak şekilde tedavi edildi.

Sonuç: 1 yıllık aktif izlemde HBY.

Yorumlar: Bu hasta üç boyutlu konformal eksternal radyoterapi tekniği kullanılarak tedavi edilebilirdi ancak vücut yapısı sebebiyle oblik sahalar kullanılarak planlama yapılması gerekti (Şekil 6.11). Bu, barsak volümünün anlamlı olarak yüksek doz almasını artıracağı için IMRT kullanılmasına karar verildi.
Bu hastanın eksternal tedavisinin proksimal kenarı alışılmıştan 2 ya da 3 cm daha yüksekti ve böylece önemsiz küçük common iliyak nodların bazıları kapsanmış oldu.

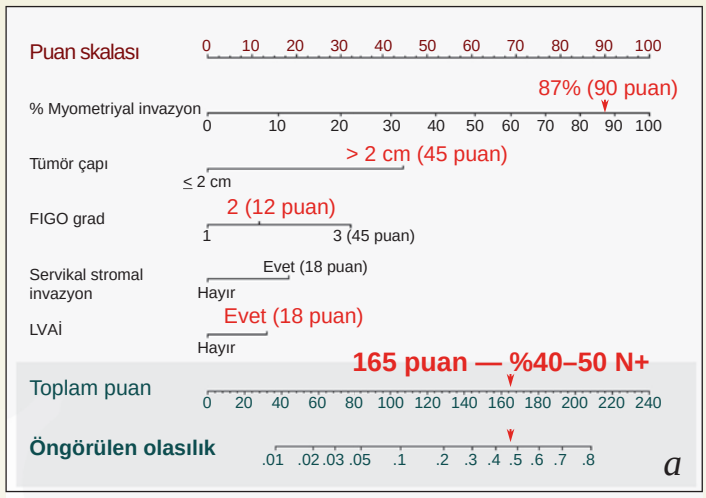

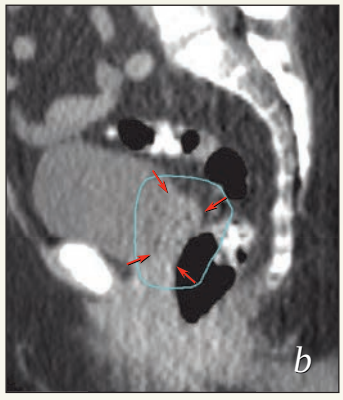

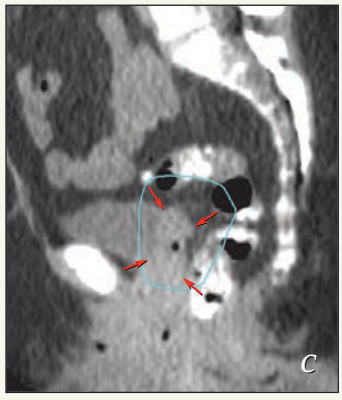

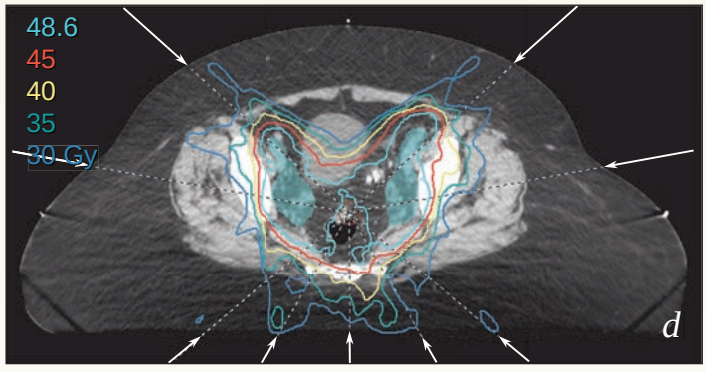

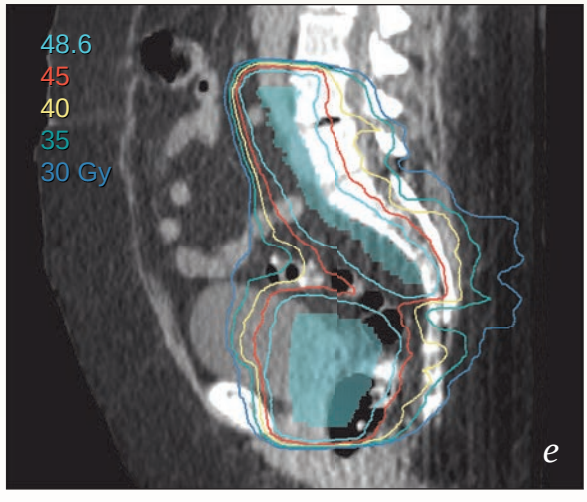

O.S. 13.2 • Yüksek-Orta Risk Faktörlü Evre II, Grad 2 Endometrioid Kanser

Hikaye: Postmenopozal kanaması olan 73 yaşındaki kadında endometriyal biyopsi sonucu adenokarsinom olarak geldi. Hastada kontrolsüz diyabet, hipertansiyon ve obezite gibi birden çok medikal problem vardı.

Değerlendirme: *Muayene*: Servikal os'tan dışarı doğru uzanan küçük bir kitlesi olan 2-3 cm'lik serviks. *Ağırlık*: 83 kg; *BKE*: 38; *KPS*: 90; *MRG* (***a, b***) *ve BT*: Büyük bir tümör alt uterin segmenti ve serviksi tutuyordu ve anteriorda neredeyse tam kat tutulum vardı (*oklar,* ***a***); lenfadenopati yoktu. Medikal değerlendirme hastanın minimal olarak artmış bir riskle cerrahiyi tolere edebileceğini gösterdi. *Endometriyal biyopsi:* Grad 2 endometrioid adenokarsinom.

Tedavi Planı: Derin anterior servikal infiltrasyon histerektomi ile negatif bir sınır elde etme yeterliliği hakkında endişeler doğurdu (***a,*** *beyaz ok*). Yaygın alt uterus segment tutulumuna rağmen fundus korunmuştu ve en derin stromal invazyon distal uterus ve serviksteydi. Yeterince uzun bir tandem ile birlikte, brakiterapi bu tümör hacmini kapsayabilmeliydi. Bu durum özellikle başlangıçtaki eksternal radyoterapiye iyi bir yanıt varsa geçerliydi. Pelvik radyoterapiye başlanması ve brakiterapi öncesinde MRG ile tekrar değerlendirme yapılarak definitif bir doz ya da azaltılmış dozda brakiterapi verilmesi ardından da histerektomi yapılması kararlaştırıldı. Kemoterapi kullanılmasını destekleyen sınırlı veri bulunsa da mükemmel bir tümör yanıtı şansını maksimuma çıkarmak için birlikte haftalık sisplatin önerildi.

Radyoterapi
Setup : Vakumlu yatakta, sırtüstü pozisyonda

ERT: Nodal CTV (+7 mm) ve vajinal ITV (+7 mm) 18-MV fotonlar ile dört alan tekniği kullanılarak 25 fraksiyonda 45 Gy toplam doz verilecek şekilde tedavi edildi (***c-f***).

Ara Değerlendirme: MRG'da mükemmel bir yanıt görüldü (b); ancak mesane yanında hala derin servikal stromal tutulum vardı (*beyaz ok*). Uterus fundusunda tümör yoktu. Definitif brakiterapi dozu ile devam edilmesine karar verildi.

Brakiterapi (g, h): Uterusa intrauterin bir tandem konuldu ve uzunluğu fundusa ulaşacak şekilde ayarlandı; vajene 3 cm silindirler yerleştirildi. Her biri 44 saatlik iki PDR tedavisiyle A noktasına toplam 30 Gy doz verildi. HRCTV D90 yaklaşık 40 Gy aldı (toplam doz 85 Gy). Fundusta başlangıçta gros hastalık olmadığından tandem ucuna yükleme ikinci uygulamada azaltıldı.

Kemoterapi: Eşzamanlı haftalık sisplatin ×4
Tüm tedavi 47 günde tamamlandı.

Sonuç: 4. Ayda PET (***i***) ve MRG (***j***) ile HBY. 4. Yılda aktif izlemde HBY ve normal barsak ve mesane fonksiyonu.

Yorumlar: Çoğu endometriyal kanser için primer tedavi histerektomi olsa da definitif RT seçilmiş vakalarda tercih edilebilir. Fundusa sınırlı olan kanserler neredeyse her zaman cerrahiyle daha iyi tedavi edilir, çünkü brakiterapi ile uterus fundusuna yeterli radyasyon dozu vermek zordur ve ayrıca, cerrahi değerlendirme kanser evrelemesine de izin verir. Ancak, bu vakada alışılmadık tümör yayılımı sebebiyle pozitif bir cerrahi sınır riskinin radyoterapi ile lokal başarısızlık riskinden daha fazla olduğu düşünüldü.

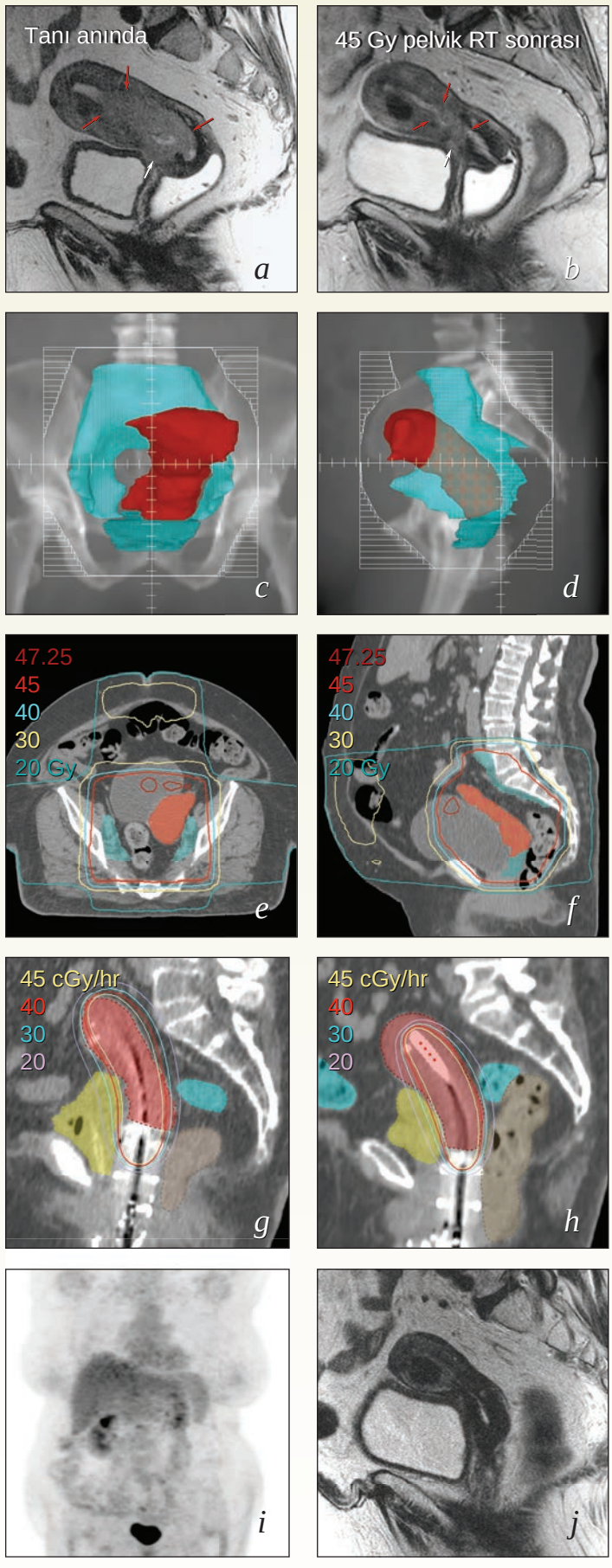

O.S. 13.3 • Orta Vajeni Tutan Uterin Seröz Karsinom (Evre IIIB)

Hikaye: Sağlık durumu iyi olan 76 yaşında bir kadında postmenopozal kanama

Değerlendirme: *Muayene:* Genişlemiş, retrovert uterus; 3 cm serviks; üst vajende orta üçte birlik kısma kadar 2 cm'lik papüler lezyon; *KPS*: 80; *MRG* (***a, b***): ileri derecede retrofleksiyonda uterus; uterus fundusunda 7.5 × 6.5 cm'lik tümör vardı, tümör servikse kadar uzanıyordu, sağ vajinal duvarda tümör plağı vardı (*oklar, **b***); *BT göğüs, abdomen, pelvis:* lenfadenopati ya da UM yoktu; *Uterin küretaj:* mikst seröz ve grad 2 endometrioid adenokarsinom; *vajinal biyopsi:* Grad 2 endometrioid karsinom.

Tedavi Planı: Büyük intrauterin tümörde en iyi lokal kontrol şansını elde etmek için histerektomi gerekti. Ancak, cerrah histerektominin mesane ya da vajende yüksek bir pozitif sınır riski olmadan yapılamayacağını düşündü. Agresif histoloji ve evre, ayrıca kemoterapinin de bir rol oynaması gerektiğini düşündürüyordu.

Eşzamanlı kemo-RT ardından brakiterapi, tamamlayıcı histerektomi yapıldı ve adjuvan karboplatin ve paklitaksel verildi.

Temel hedef, preoperatif RT ile vajinal hastalığı sterilize etmek ve serviks ve uterustaki hastalık volümünü azaltmaktı. Sonrasında vajinal insizyon yapılacak olan bölgede vajinal yüzey dozu cerrahi komplikasyon riskini minimuma indirmek için 80 Gy'yi geçmeyecek şekilde sınırlandırıldı.

ERT (c-f): 25 fraksiyonda: dört alan tekniği ile pelvise 45 Gy verildi. Hedef volüm presakral nodları içeriyordu (serviks tutulumu sebebiyle) ve vajinal tutulum ve agresif histolojik tip sebebiyle distal alan sınırı alışılmıştan daha aşağıdaydı.

Brakiterapi (g): *Bulgular:* Vajinal lezyon artık görülmüyor ve palpe edilemiyordu. Serviks 3 cm idi; uterus hafif genişlemiş idi.

Aplikatör seçimi: Primer amaç serviks ve vajene verilecek boost dozu idi. Bu sebeple ve ileri derecede retrofleksiyon sebebiyle uterus fundusunu tedavi etmemeye karar verildi. Üç tane 3 cm vajinal silindir kullanılarak 4.5 cm'lik bir tandem konuldu. Perforasyon riskini minimuma düşürmek için 5 mm çapında bir tandem kullanıldı. PDR brakiterapisi 70 saatlik pulse'lar şeklinde verildi.

Toplam RT dozları (40 günde tamamlandı):

A noktası: 64 Gy; serviks GTV ve HRCTV >70 Gy

Vajen yüzeyi (üst 1/3): 70-80 Gy (toplam doz)

Vajen yüzeyi (orta 1/3): 65-70 Gy

Pelvik CTV: 45 Gy (34 günde)

Kemoterapi: Eşzamanlı haftalık sisplatin; adjuvan haftalık karboplatin ve paklitaksel ×3.

Histerektomi (RT tamamlandıktan 4 hafta sonra): tedavi etkisi altında mixt seröz ve endometrioid adenokarsinom; 2 cm intrauterin tümör (4.5/11 mm invazyon); servikste küçük yüzeyel rezidü. Tüm cerrahi sınırlar negatifti.

Sonuç: Hastada üçüncü adjuvan kemoterapi kürünün ardından fark edilen 1 cm'lik vajinal apeks nekrozu vardı. Bu, antibiyotiklerle tedavi edildi ve 2-3 ay sonra iyileşti. Bu sebeple, adjuvan kemoterapinin planlanmış olan dördüncü kürü verilmedi. Beşinci yılda stabil, kemoterapi ile ilişkili periferik nöropati ile birlikte HBY

Yorumlar: Bu nadir vakalar yakın multidisipliner işbirliği gerektirir. Daha az servikal tutulum olsaydı ve vajinal lezyon biraz daha proksimalde olsaydı başlangıçta histerektomi tercih edilirdi.

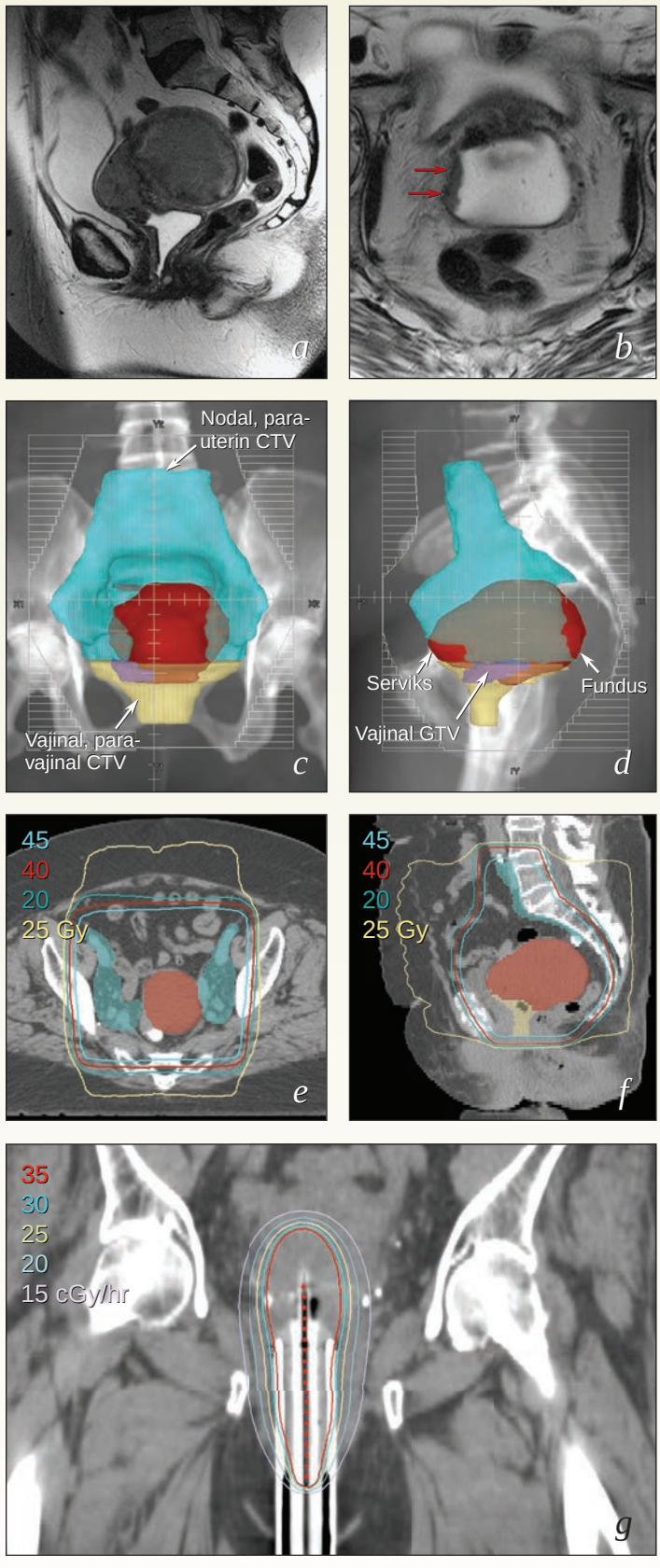

O.S. 13.4 • Evre IIIC2, Grad 2 Endometriyal Kanser

Hikaye: Tiroid kanseri tanısı ile takip edilmekte olan 80 yaşındaki bir kadında postmenopozal kanama gelişti. Endometriyal küretaj ile hiperplazi zemininde gelişmiş grad 1 adenokarsinom tanısı kondu. Hastaya laparoskopik histerektomi ve BSO yapıldı; intraoperatif değerlendirme ve frozen section miyometriyum kalınlığının en az üçte birlik kısmını invaze eden grad 2 tümör gösterdiğinden pelvik ve paraaortik LND yapılmasına karar verildi. Postoperatif dönemde hastada minör bir hipotansif atak gelişti ve hemoglobin 8 olduğu için transfüzyon gerekti ancak postoperatif dördüncü günde taburcu edildi. Postoperatif seyrinde başka bir sorun yoktu.

Patoloji: 4 × 1.1 cm, papiller endometrioid karsinomun minör bir komponenti ile birlikte grad 2 endometrioid karsinom; invazyon derinliği 9/24 mm (%38) ve bir tanesi servikste olan birden çok LVAİ odağı; servikste tümör tutulumuna ait başka bir bulgu yok. İncelenen 18 PAN'dan 5 tanesi subkapsüler alanlarda izole tümör hücreleri içeriyordu. Üç tane pelvik nodda metastaz yoktu.

Değerlendirme: *Muayene:* HBY. *Ağırlık:* 59 kg; *BKE*: 63; *KPS:* 100; *Akciğer filmi*: HBY; BT *abdomen ve pelvis:* lenfadenopati ya da UM yok.

Tedavi Planı: Hastalık hacim olarak küçük olmakla birlikte birden çok PAN'da tümör hücrelerinin bulunması adjuvan radyoterapi yapılması için yeterliydi. Ancak nodal hastalık hacmi küçük olduğundan ve hastanın tümörü görece düşük gradlı olduğundan, kemoterapinin teorik faydasının görece sağlıklı ama yaşlı olan bu kadında kombine modaliteli tedaviyi haklı çıkarmak için yeterli olmadığına karar verildi. Sadece genişletilmiş alan radyoterapi yapılması planlandı.

Radyoterapi (42 günde tamamlandı):
Setup: Üst ve alt kısma vakumlu yatak konup, kollar yukarıda iken sırtüstü pozisyonda yapıldı. Simülasyon sırasında mesane boştu ancak tedavi sırasında hastadan mesanesini doldurması istendi.

ERT: Pelvik ve PAN'lara 18 MV fotonlarla dört alan tekniği kullanılarak toplam 25 fraksiyonda 45 Gy doz verildi (***a-d***). Böbrekleri korumak için (***b***) radyoterapi doz ağırlığı lateral alanlardan ziyade AP ve PA alanlarda daha fazla olacak şekilde planlandı.

Brakiterapi: 2 cm Delclos kubbe silindir kullanılarak vajenin proksimal üçte birlik kısmı HDR brakiterapi ile tedavi edildi. Vajina yüzey dozu 3 fraksiyonda 15 Gy idi.

Kemoterapi: Yok

Sonuç: 10 yılda HBY; kardiyovasküler hastalık, hafif artrit ve tiroid operasyonunun sekelleri için takip edildi ancak endometriyal kanser ya da RT'ye atfedilebilecek genitoüriner, gastrointestinal ya da başka yakınmaları olmadan bağımsız olarak yaşıyor.

Yorumlar: Sentinel nodlarda daha ayrıntılı inceme yöntemleri ile izole tümör hücreleri tanısı giderek daha sık konmaktadır. Bu bulgunun önemi hala incelenmektedir ancak beş nodun tutulduğu bu vakada hastanın nüks için yüksek risk altında olduğuna dair şüphe yoktur. Bugün olsa biz bu hastayı muhtemelen IMRT kullanarak tedavi ederdik ve bu durumda hastada pelvik ince barsak ve sakral kemik daha fazla korunurdu; ancak burada kullanılan dört alanlı teknik bölgesel kontrolü elde etmek için gereken 45 Gy dozun verilmesi için kabul edilebilir bir doz dağılımı sağladı. Yüksek riskli hastalarda vajinal apekse boost yapmak için ufak bir vajinal brakiterapi dozu ekledik ancak bunun faydası kanıtlanmamıştır.

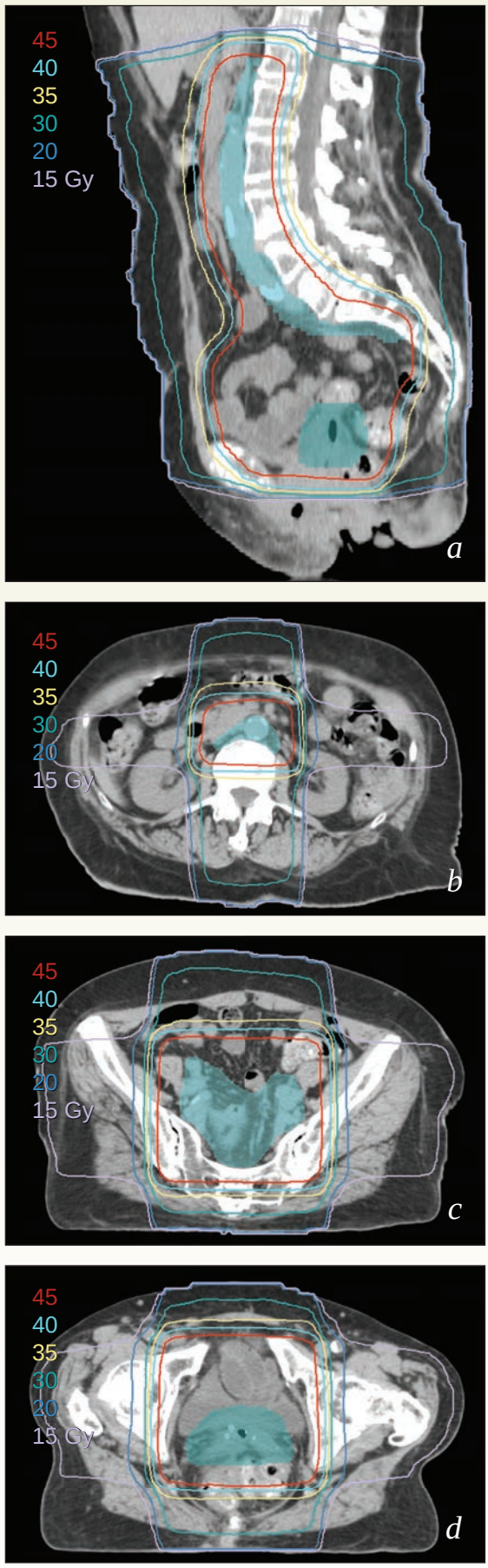

O.S. 13.5 • Eş Zamanlı Uterin ve Ovaryen Adenokarsinomlarla Birlikte Pelvik RT Sonrasında Nodal Nüks

Hikaye: 33 yaşında nullipar bir kadına akut vajinal kanama için TAH-BSO yapıldı.

Histolojik incelemede endometriyumda derin invaze grad 1 endometrioid karsinom ve overde bilateral grad 2 endometrioid karsinomlar görüldü; karsinomlar sırasıyla 9 × 7 cm ve 4 × 3 cm büyüklüğünde idi. Nodlardan örnekleme yapılmadı. BT (***a***) lenfadenopati göstermedi ama kalitesi kötüydü. Hasta adjuvan pelvik RT ile birlikte eşzamanlı karboplatin aldı ve ardından dört kür karboplatin ve paklitaksel aldı. Takipte hastalık bulgusu yoktu ve 9 yıl sonra hastada yorgunluk, şişkinlik ve karın ağrısı başladı. BT'de lenfadenopati görüldüğünde hasta değerlendirme ve tedavi için sevk edildi.

Değerlendirme: *Muayene*: *Ağırlık*: 172 kg; *BKE*: 62; *pelvik inceleme:* HBY; *KPS:* 90; PET-BT (***b, c***): 4 cm'lik distal common iliak kitle ile birlikte üreteral obstrüksiyon ve 3.5 cm'lik aortokaval kitle içeren FDG tutan lenfadenopati; başka hastalık bulgusu yok. *Biyopsi (İİA, sol iliyak nod):* adenokarsinom.

Tedavi Planı: Multidisipliner tartışma sonrası, ilk başta kemoterapi ve ardından RT yapılmasına karar verildi. Altı kür karboplatin ve paklitaksel ile kısmi bir yanıt elde edildikten sonra rezidüel pelvik ve paraaortik kitleler sırasıyla 2.8 ve 2.3 cm'e geriledi.

Pelvik kitle tamamıyla önceki RT sahaları içinde olsa da (***d***) birkaç faktör bu vakada tekrar tedavi düşünülmesinin makul olduğunu düşündürdü. Pelvik RT sonrasındaki uzun ara ışınlanan dokuların bir miktar düzelmesine izin verdi. Ayrıca hastanın morbid obezitesi tümöre yakın olan barsak miktarını azalttı ancak tanısal setup verifikasyon yöntemlerini de bozdu.

Radyoterapi

Setup: Üst ve alt bölgede vakumlu yatak ile sırtüstü pozisyonda; kollar başın üzerinde. Bu bölgede setup doğruluğunu maksimuma çıkarmak için iliyak kitle yakınındaki iki nodal kitle arasına tek bir izomerkez konuldu. İzomerkezin üstü ve altında ayrı alanlar ve fraksiyonasyon kullanıldı. Pelvik kitle için, GTV'ye 60 Gy eşdeğeri bir doz ve aralarında barsak, kemik ve sakral pleksusun olduğu komşu kritik yapılara <40 Gy doz verilecek şekilde hipofraksiyone tedavi şeması kullanıldı. Önceki radyoterapi alanları dışında olan PAN nüksü (***d***) daha konvansiyonel fraksiyonasyon ile tedavi edildi (***e, h***).

IMRT:

Pelvik kitle (20 fraksiyonda, e-g):

GTV (+4 mm): 55 Gy (270 cGy/fraksiyon)

GTV (+7 mm): 40 Gy (200 cGy/fraksiyon)

*PAN (30 fraksiyonda, **e, h**):*

GTV (+7 mm): 60 Gy

CTV (+10 mm): 50 Gy

Kemoterapi: Haftalık paklitaksel ×6

Sonuç: Tedavi iyi tolere edildi ve sadece hafif ishal oldu. 3. Yılda PET ile HBY.

Yorumlar: Pelvik kitle için SBRT düşünülmüş olsa da hastanın obezitesinin sebep olduğu belirsizlikler nedeniyle dar sınırlar konması pratik değildi; kritik yapıları büyük fraksiyone dozlara maruz bırakmamak için biraz daha büyük hedeflere izin verecek fraksiyone bir şema kullanmayı tercih ettik.

Bu hasta multipl mülleryan primerlerle klasik olarak ilişkili olan birkaç özellik gösterdi: nulliparite, genç yaş, bilateral over tümörü ve düşük gradlı endometrioid histoloji. Hangi primerin nodal nükse yol açtığını bilmek tabii ki imkansızdır.

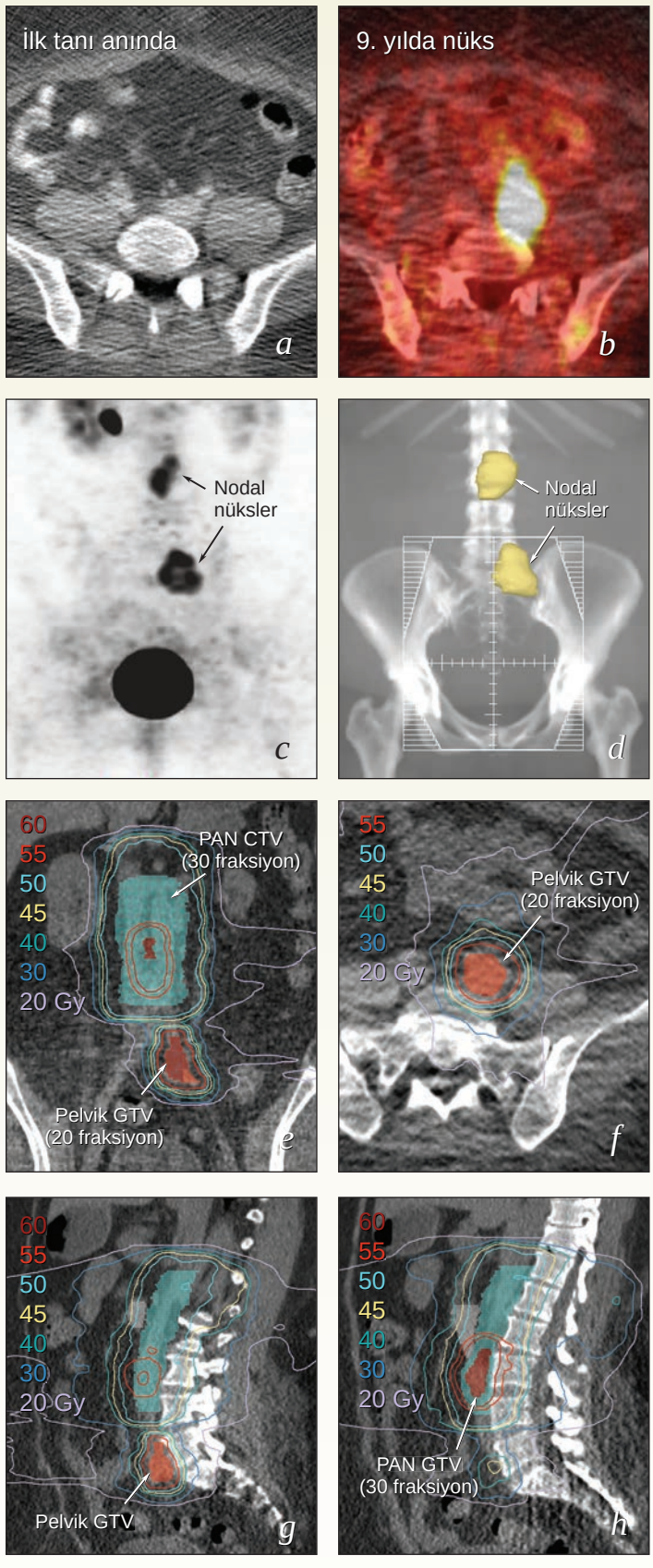

O.S. 13.6 • Kemoterapi Sonrasında İliyak Nodlarda Tekrarlayan Evre IIIC2 Uterin Karsinosarkom

Hikaye: Kanaması ve genişlemiş bir uterusu olan 65 yaşında bir kadında endometriyal biyopsi sonucu karsinosarkom. TAH-BSO, LND ve omentektomi yapıldı. Miyometriyum invazyonu 4/11 mm idi, 22 pelvik noddan 5'i ve 6 PA noddan 1'i mikroskobik olarak pozitifti; omentum ve periton biyopsileri negatifti. Hastaya vajinal cuff brakiterapi ve ardından altı kür karboplatin ve paklitaksel verildi. Bir yıl sonra CA-125 yüksekliği daha ileri değerlendirmeye yönlendirdi.

Değerlendirme: *BT* (***a, b***): aortik bifürkasyona kadar genişlemiş iliyak nodlar (*oklar*); PET (***g***): FDG tutan iliyak ve PA nodlar; UM yok. *Nod biyopsisi:* yüksek gradlı adenokarsinom. *Muayene:* HBY. KPS: 100.

Tedavi Planı: Karsinosarkomlar hematojen yolla ve intraperitoneal olarak yayılma eğilimindedir. Ancak izole bölgesel metastazı olan hastalarda bazen bölgesel tedavi ile kür sağlanabilir. Büyük nodlar, yüksek grad ve kemoterapiden beri 1 yıllık ara olmasının, en büyük kür şansını elde etmek için eşzamanlı ve adjuvan kemoterapi kullanılmasını desteklediği düşünüldü.

Çalışmalar kemo-RT ile tedavinin ardından karboplatin/paklitaksel verilmesinin iyi tolere edildiğini ve evre IIIC G3 hastalık için tek başına kemoterapiye üstün olabileceğini düşündürmüştür.

ERT (*43 günde tamamlandı*): Common iliyak ve önceki PAN tutulumu sebebiyle CTV sınırı renal venlerin 3 cm proksimaline kadar PAN'ları içerdi (***c-f***). Paravajinal dokular (daha önce tedavi edilen vajen değil) CTV'ye dahil edildi (***c***). Bu bölgede setup doğruluğunu optimize etmek için izomerkez GTV'nin merkezine konuldu.

CTV (+7 mm) 25 fraksiyonda 45 Gy ile tedavi edildi ve GTV'ye 5-Gy entegre boost yapıldı (+5 mm) (***c,d***): en büyük nod 7.5 Gy entegre boost aldı (***c***). Bu tedavinin ardından tüm PET+ nodlara (+5 mm) 14 Gy boost (7 fraksiyonda) verildi (***e, f***) ve bu da toplam GTV dozunu 64-66.5 Gy'ye çıkardı. Visseral yağlar barsağı GTV hedeflerinden bir miktar uzaklaştırdığından kritik yapılara doz tolerans sınırları içinde tutuldu.

Kemoterapi: Eşzamanlı haftalık sisplatin ×2, pansitopeni sebebiyle kesildi. Adjuvan karboplatin ve paklitaksel ×3.

Sonuç: Kemoterapi sonunda yapılan PET, tedavi öncesi artmış FDG tutulumu olan tüm bölgelerde tam düzelme olduğunu gösterdi (***h***). Not: Kemoterapinin tamamlanmasından kısa süre sonra elde edilen bu PET'te RT sahasının dışında hiperaktif kemik iliği (***h***). RT'den 2 yıl ve ilk tanıdan 3.5 yıl sonra hastada karsinosarkom bulgusu yoktu ve CA-125 normaldi. Ancak bu arada erken evre meme kanseri için tedavi edildi.

Yorumlar: Evre IIIC adenokarsinomun optimal tedavisini belirlemek için daha fazla çalışma gereklidir. Ancak çoğu vakada tek başına kemoterapi küratif değildir. RT lokal nüks oranını anlamlı olarak azaltır ve başlangıçtaki tedavi planının bir parçası olarak kabul edilmelidir.

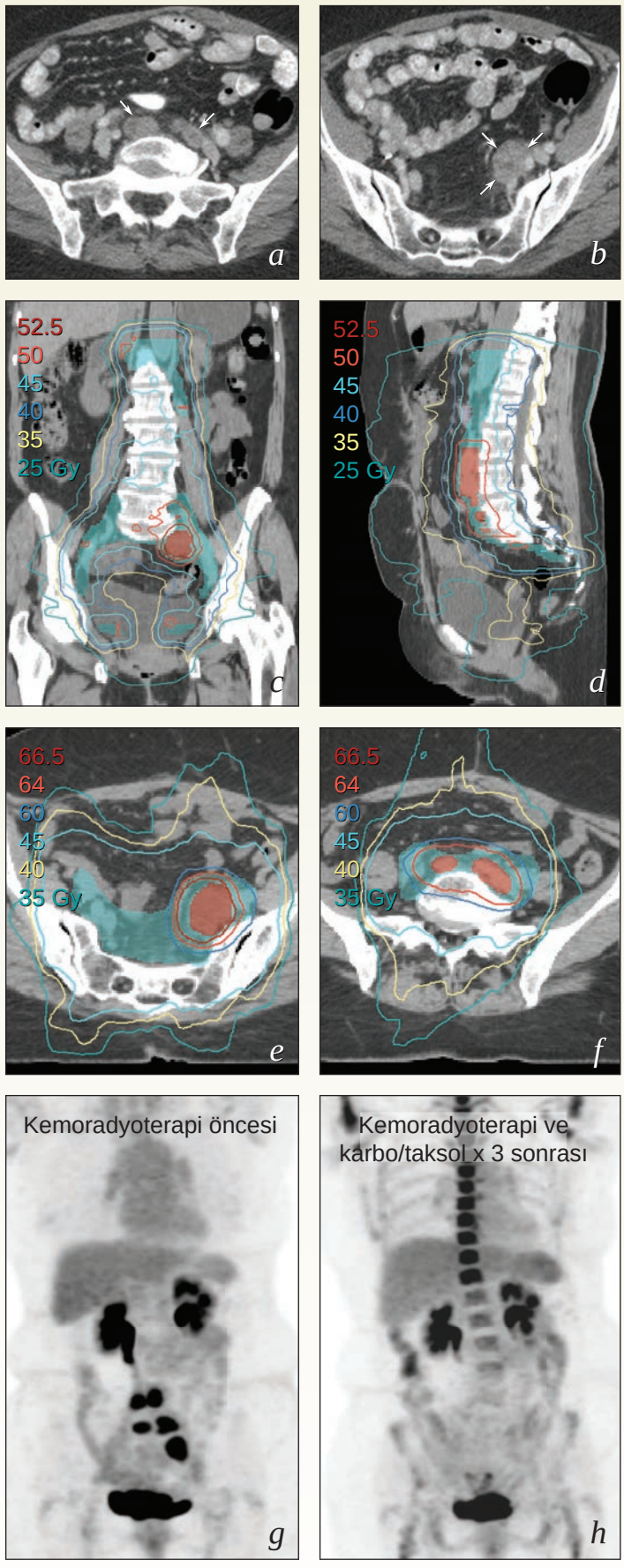

O.S. 13.7 • Kemoterapi Sonrasında PAN'da Tekrarlayan Evre IIIC1 Endometrioid Kanser

Hikaye: Postmenopozal kanaması olan 72 yaşındaki bir kadında adenokarsinom bulgusu gösteren endometriyal biyopsi. TAH-BSO ve pelvik LND miyometriyumda 2/18 mm invazyon, ve grad 2 endometrioid karsinom ortaya çıkarmıştır; yüzeyel servikal stromal invazyon vardı ancak LVAİ yoktu. Kanser sağdaki 9 pelvik noddan 1'ini ve soldaki 8 pelvik noddan 0'ını tutmuştu. PAN örneklemesi yapılmadı. Beş kür karboplatin ve paklitakselin ardından BT ile HBY durumu vardı.

Altı ay sonra BT 1 × 2 cm bir PAN gösterdi. İİA "malignensi için şüpheli olan nadir atipik hücreler" gösterdi. PET nodda FDG tutulumu gösterdi ancak bunun dışında HBY idi. Hastaya cerrahinin faydalı olmayacağı anlatıldı ve palyatif kemoterapi ya da izlem seçeneği sunuldu; RT önerildi. Üç aylık takibin ardından nodun büyüklüğü arttı ve hasta ikinci bir seçenek aradı.

Değerlendirme: *Muayene*: HBY; *KPS:*100; *BT:* Aksiyal çapı 3 cm'ye kadar çıkan genişlemiş nodlardan oluşan birleşik bir kitle sol paraaortik boşluğu dolduruyordu (***a***, *kırmızı oklar*) ve renal ven aortik bifürkasyona kadar uzanıyordu (***b***); birkaç küçük aortokaval nodun (***a***, *beyaz oklar*) önemi yoktu. *Biyopsi (İİA, sol PAN):* adenokarsinom.

Tedavi Planı: Renal venin posteriorunu infiltre eden çok yaygın hastalık sebebiyle cerrahi rezeksiyon önerilmemiştir. Altı aylık bir aradan sonra nüks olduğundan tümörün hala platin duyarlı olabileceği düşünüldü. Bazı tartışmalardan sonra lokal kontrol şansını maksimuma çıkarmak için eşzamanlı kemo-RT önerilmesine karar verildi.

Radyoterapi (*42 günde tamamlandı*): Pelvik nodlar ve vajen (b) dahil edildi çünkü ilk tedaviden sonra çok az zaman geçmişti ve pelvik nod metastazına dair ilk kanıtlar vardı. PAN'ler T12'nin üst seviyesine kadar tedavi edildi. Küçük aortokaval nodlar için bir HRCTV tasarlandı ve CTV'nin kalanından daha yüksek dozda tedavi edildi. Üçüncü haftada yapılan bir tekrar BT başlangıçtaki planın modifikasyonunu gerektirecek kadar tümör regresyonu göstermedi ancak GTV boost için revize edildi (***e***).

Setup: Üst ve alt kısımda vakumlu yatak ile sırtüstü poziyonda; kollar başın üzerinde.

Entegre ve ardışık boostlar kullanılarak IMRT ile birden çok hedefe doz dağılımı yapıldı (***c-e***).

Fraksiyonlar 1-26 (***c,d***):

Nodal CTV ve vajinal ITV (+7 mm): 46.8 Gy (1.8 Gy/fraksiyon)

PAN GTV (+7 mm; ana kitlenin proksimalinde birkaç küçük nod dahil edildi): 52Gy (2Gy/fraksiyon)

Bulky PAN'lar (+3 mm): 55.9 Gy (2.15 Gy/fraksiyon)

Fraksiyonlar 27-31 (***e***):

Rezidüel GTV (+7 mm): 8 Gy (2 Gy/fraksiyon); toplam doz, 63.9 Gy.

Aortokaval HRCTV (+7 mm): 6.8 Gy (1.7 Gy/fraksiyon); toplam doz, 53.6 Gy

Kemoterapi: Haftalık sisplatin x4, nötropeni sebebiyle kesildi; adjuvan karboplatin ve paklitaksel.

Sonuç: Tedavi sırasında hızlı yanıt (***e***) elde edildi ve 4. ayda sadece küçük, belirsiz bir nod kaldı (***f,*** *ok*). Beşinci yılda (tanıdan 6.5 yıl sonra) HBY. Sadece artrit ağrısı ve alt ekstremitelerde devam eden uyuşma ve karıncalanma şikayeti var idi.

Yorumlar: Biz tanı anında, paraaortik hastalık varlığını dışlamak için abdominal BT (o zaman yapılmamış) istedikten sonra postoperatif RT önerirdik. Bu durumda adjuvan kemoterapinin rolü net değildir ve muhtemelen hastanın nörolojik belirtilerinden sorumludur.

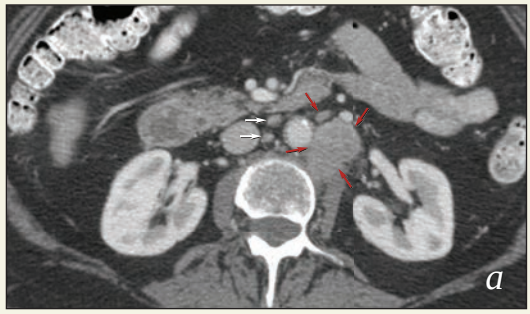

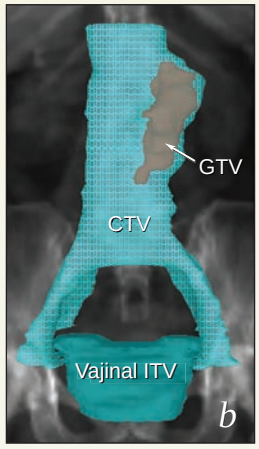

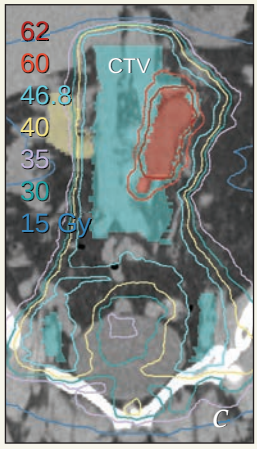

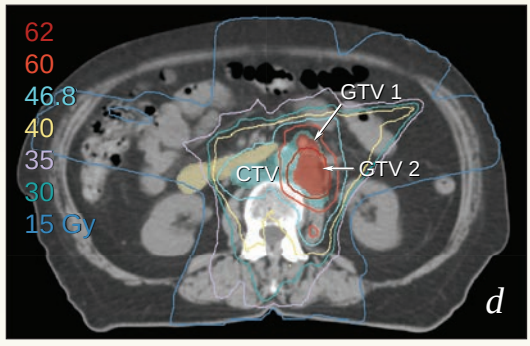

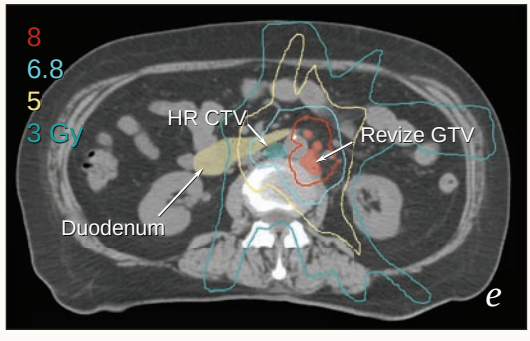



O.S. 13.8 • Evre II Hastalıkda Adjuvan Vajinal Brakiterapi Sonrası Vajinal Nüks

Öykü: Postmenopozal kanaması olan 67 yaşında bir kadında büyük bir uterus kitlesi olduğu bulundu (***a****, oklar*); biyopside adenokarsinom görüldü. Total laparoskopik histerektomi, BSO ve pelvik LND yapıldı. Alt uterin segmenti tutan, 12/16 mm miyometriyum invazyonu olan, 4 cm'lik grad 2 endometrioid karsinom tespit edildi. Derin servikal stromal invazyon ve LVAİ vardı. Altı adet pelvik nodda metastaz negatifti.

Hasta bir radyasyon onkoloğuna sevk edildi ve doktor sadece intravajinal brakiterapi önerdi; vajenin üst yarısına 7 Gy'lik üç tedavi yapıldı ve doz 0.5 cm'lik derinliğe tanımlandı. Aplikatör pozisyonu ortogonal filmlerle doğrulandı ancak vajende fiducial markerlar yoktu. Tahmini mesane ve rektal dozlar fraksiyon başına 7-7.5 Gy idi.

Bir yıl sonra hasta dizüri ve pelvik basıdan şikayetçi idi. MRG ve PET sol vajen apeksinde 2 cm'lik bir kitle gösterdi ve bunun dışında hastalık bulgusu yoktu.

Değerlendirme: *Muayene (AAM):* Üst vajende daralma ile birlikte sol vajen apeksi üzerinde yer alan ve mukozayı erode eden 1 × 2 cm'lik kitle (***b****, oklar*). KPS: 90. Sistoskopi ve proktoskopi: radyoterapiye bağlı görünür değişiklik ya da tümör tutulumu yok. Tedavi planlaması ve monitörizasyona yardımcı olmak için apekse fiducial markerlar kondu. *Biyopsi (vajen):* adenokarsinom.

Tedavi Planı: Definitif kemo-RT. Komplikasyon riski alışılmışın üzerinde olsa da cerrahi tedavi için pelvik ekzenterasyon gerekirdi ve kemoterapi tek başına küratif olmayacaktı.

Radyoterapi (*43 günde tamamlandı*): Pelvik lenf nodları ve vajen IMRT kullanılarak entegre ve ardışık boostlarla tedavi edildi. İç organ hareketini minimuma düşürmek için ilk tedavi mesane 250-300 ml dolu iken verildi ve her gün ultrason ile doğrulandı. Nihai boost için, günlük mesane kateteri yerleştirildi ve mesane sabit bir hacim olan 250 mL ile doldurudu. Ayrıca fiducial marker pozisyonunun doğru olduğu hergün KV görüntüleme ile kontrol edildi.

Setup: Sırtüstü, vakumlu yatak ile

Fraksiyonlar 1-25 (***c, d***):

GTV-ITV (+5 mm): 50 Gy (fraksiyon başına 200 cGy)

Üst vajen ITV (+7 mm): 47.5 Gy (fraksiyon başına 190 cGy)

Vajinal ITV (+7 mm): 45 Gy (fraksiyon başına 180 cGy)

Fraksiyonlar 26-32 (***e***):

GTV-ITV (+5 mm): 14 Gy (fraksiyon başına 200 cGy)

GTV-ITV (+7 mm): 12.25 Gy (fraksiyon başına 175 cGy)

Kemoterapi: Haftalık sisplatin ×5

Sonuç: Dördüncü ayda muayene ve MRG ile HBY. 18. ayda aralıklı rektal kanama başladı; kolonoskopide sadece hemoroid görüldü. İkinci yılda kanama arttı ve hemoglobin değeri 6 idi. Proktoskopide anterior rektal duvarda neovaskülarizasyon görüldü. Transfüzyon ve Rowasa enemaları ile tedavinin ardından kanama düzeldi. Beşinci yılda HBY, hafif aralıklı kanama vardı ama hemoglobin düzeyleri 11-11.5 idi.

Yorumlar: Çok yaygın servikal stromal tutulum olan evre II hastalık vakalarında, özellikle de sadece histerektomi yapılmışsa, adjuvan pelvik RT genellikle önerilir.

Bu vakada kullanılan üç fraksiyonlu adjuvan brakiterapi rejiminin bir dezavantajı mesane ve rektuma görece yüksek efektif doz verilmesidir ki bu da tekrar tedavi sonrasında komplikasyon riskini artırır (Bölüm 8).

Nüks tedavisi için alternatif bir yaklaşım vajen GTV'sine interstisyel brakiterapi ile boost olurdu; bu durumda daha önce tedavi edilen mesane ve rektuma verilen dozu kontrol etmek için muhtemelen laparoskopi kılavuzluğu ya da gerçek zamanlı MRG kılavuzluğu ve görüntü temelli planlama gerekirdi.

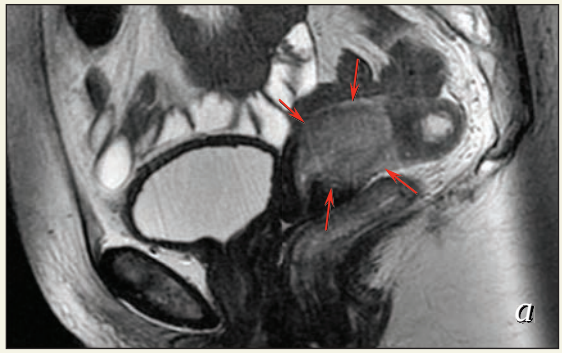



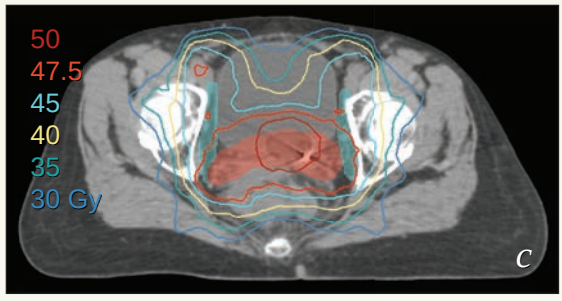

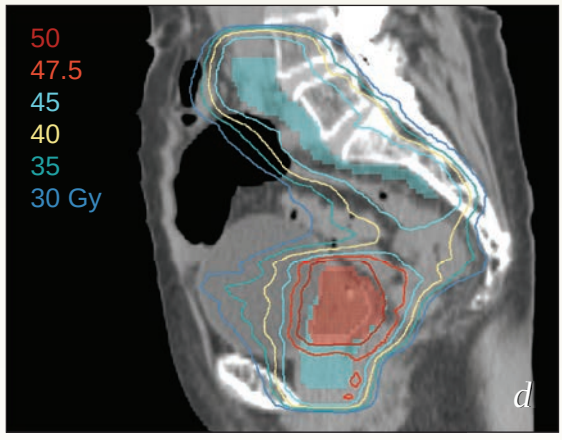

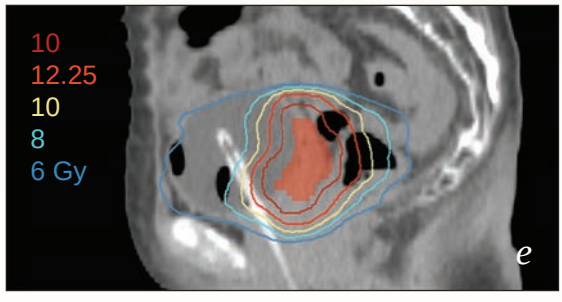

O.S. 13.9 • Distal Vajen ve Abdominal Duvarı Tutan Multipl Nükslerle Birlikte Olan Evre IA, Grad 2 Tümör

Hikaye: Menometrorajisi olan 47 yaşındaki bir kadında uterus biyopsisinde grad 1 adenokarsinom görüldükten sonra laparoskopik histerektomi ve BSO yapıldı. Patoloji 2.5 cm, grad 2 endometrioid karsinom, myometrial invazyon 5/33 mm, ve LVAİ; nod örneklemesi yapılmadı. Hastaya vajinal cuff brakiterapi yapıldı; apikal vajen yüzeyine 5 × 6 Gy uygulandı. Altı ay sonra muayenede distal bir vajen nodülü fark edildi.

Değerlendirme: *Muayene:* Posterior distal vajende, introitustan yaklaşık 2 cm uzakta, 3 cm erode bir lezyon; *Ağırlık:* 150 kg; *BKE:* 53.4; *BT göğüs, abdomen ve pelvis:* HBY. *Nod biyopsisi:* grad 2 endometrioid karsinom.

Tedavi Planı: ERT ve brakiterapiyi içeren definitif RT. Önceki vajinal brakiterapi mesane ve rektuma 20 Gy'den düşük bir doz vermişti ve yeni GTV ile örtüşmüyordu; bu sebeple tekrar tedavinin risklerini fazla artırmayacağı düşünüldü. Tümörün distal yerleşimi sebebiyle medyal inguinal nodlar nodal CTV içinde yer aldı.

ERT (*39 günde tamamlandı*): Nodal CTV ve tüm vajen ve paravajinal dokular 18 MV fotonlarla dört alan tekniği kullanılarak toplam doz 25 fraksiyonda 45 Gy olacak şekilde tedavi edildi. ERT'nin sonucunda 2 cm çapında rezidüel bir plak himen halkasından yukarı doğru uzanıyordu.

Brakiterapi (*e, f*): Perinenin interstisyal implanta uyum sağlayacak kadar kalın olduğu düşünüldü. Doğrudan palpasyon altında transperineal olarak altı interstisyel iğne yerleştirildi ve 3 cm kubbe şeklinde bir silindir etrafında sabitlendi. PDR kullanılarak GTV'ye 1 cm sınır ile 30 Gy 67 saatte verildi ve saat başına 45 cGy verilmiş oldu.

Kemoterapi: Yok

Sonuç: Sekizinci ayda muayene ve BT ile HBY. Tedaviyle ilişkili yakınma yoktu.

3.5 yıl sonra karın duvarında 9 × 6.5 cm bir kitle (*oklar*, ***g***) biyopsisi yapıldı ve tekrarlayan adenokarsinom görüldü. Değerlendirmede başka hastalık bulgusu olmadığından karın duvarı rekonstrüksiyonu ile birlikte en blok rezeksiyon yapıldı. Lateral rezeksiyon sınırları <0.5 mm olduğundan postoperatif IMRT önerildi (***h***). HRCTV (yakın sınır dahil) 60 Gy alırken daha geniş bir CTV 52.5 Gy aldı. Mümkün olduğunca önceki yüksek doz (45 Gy) bölgesinden uzak duruldu ancak inferolateralde bir miktar örtüşme vardı.

Beşinci yılda soliter bir akciğer nodülü (*ok*, ***i***) rezeke edildi.

Altıncı yılda hasta bir nöbet geçirdi; MRG soliter bir sol parietal beyin metastazı gösterdi ve bu da rezeke edildi; sekizinci yılda hastada HBY durumu vardı ancak obezitesi ve tedaviye bağlı aralarında kötü kontrol edilen diyabet, kardiyopulmoner hastalık, kronik böbrek yetmezliği ve sebat eden bir nöbet bozukluğunun olduğu medikal problemler görüldü.

Yorumlar: Düşük gradlı endometriyal kanserin doğal gidişi uzun süreli olabilir ve hastalık nüksünün etkisini tam olarak belirlemek için uzun takip gerekir. Abdominal duvardaki nüks muhtemelen laparoskopi port bölgesinden köken almıştı; bu nükslerde sıklıkla kür sağlanabilir ve başka hastalık bulunmazsa agresif tedavi edilmelidir. Bu hasta hiçbir zaman kemoterapi almadı çünkü komplike eden medikal problemleri muhtemelen etkisi kanıtlanmamış adjuvan tedavi için riski artırıyordu.

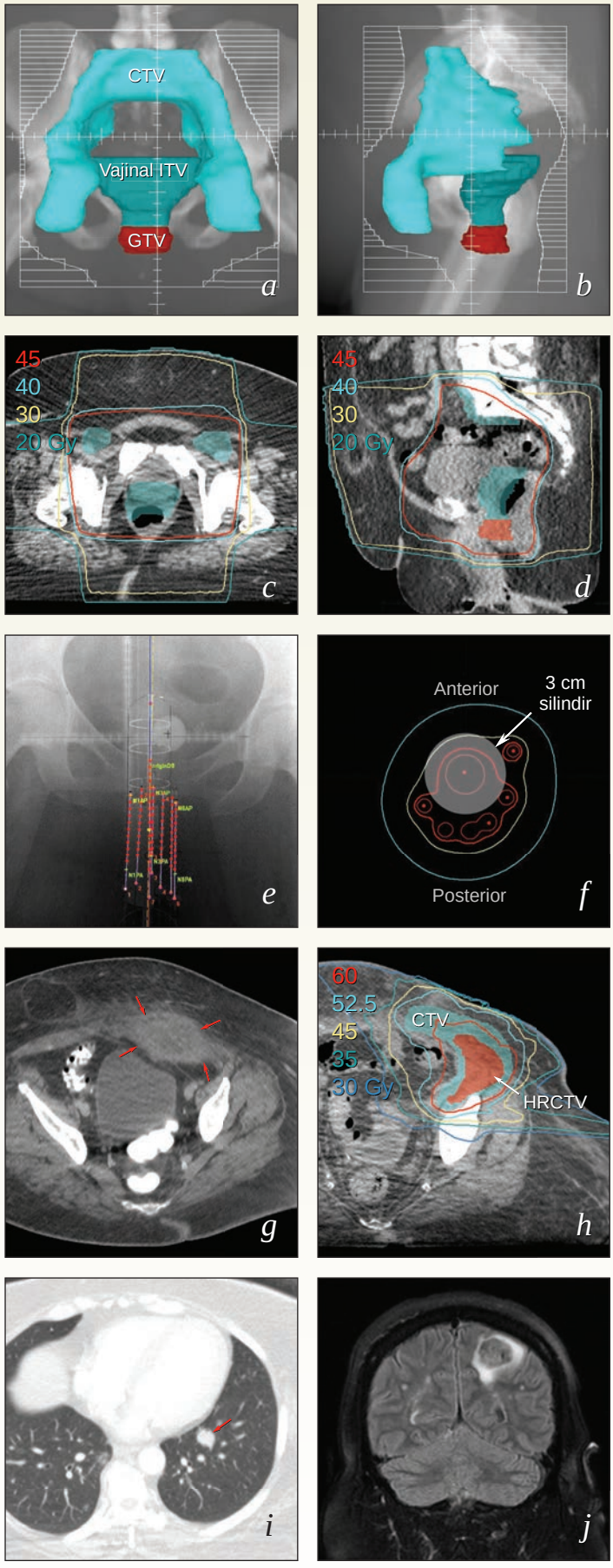

O.S. 13.10 • Aşırı Obezite Sebebiyle İnoperabl Olan Endometriyal Kanser

Hikaye: Vajinal kanaması olan ve ultrasonda kalınlaşmış bir endometriyal çizgi olan 54 yaşındaki bir kadında biyopsi endometriyal adenokarsinom olarak geldi. 210 kg ağırlığında olan hastaya kilo verme programı uygulandı ve tedavi önerileri için sevk edildi.

Değerlendirme: *Muayene:* HBY: Kilo: 195 kg. *BKE*: 76; KPS: 90; MRG (***a, b***) ve PET-BT (***c, d***): uterus sağ hornda miyometriyumu invaze eden 3 × 3 × 2 cm FDG tutan bir lezyon (***a, c*** *oklar*); bilateral FDG tutan (SUV, 4-6) pelvik, sol paraaortik, aksiller ve inguinal lenf nodları. *Patoloji*: grad 1 endometrioid adenokarsinom; *Biyopsi (İİA) aksiller ve inguinal nodlar:* karsinom yok, ancak düşük gradlı lenfoma dışlanamadı; hastanın vücut yapısı sebebiyle pelvik ve paraaortik nodlardan biyopsi yapılamadı.

Tedavi Planı: Operasyon riskinin cerrahi tedavi için çok yüksek olduğu ve uterustaki hastalığın hormonal tedavi için çok yaygın olduğu düşünüldü. Multidisipliner tartışmanın ardından definitif RT ile tedaviye karar verildi. Pelvik nodlarda metastatik tutulum dışlanamadığından gros hastalığı sterilize edecek bir doz tanımlandı. Paraaortik nodun izlenmesine ve eğer takip taramalarında gerilemezse ekstrapelvik lenf nodlarından daha fazla doku elde edilmesine karar verildi.

Radyoterapi:

ERT (IMRT): Hastanın genişliği tedavi planlama sisteminin sınırlarını aştığından eldeki alanlar sınırlıydı; homojen bir doz için 18 MV fotonlar gerekliydi.

25 fraksiyonda (***e, f***):

Nodal CTV (+7 mm); uterus ve vajinal ITV (+7 mm): 45 Gy (1.8 Gy/fraksiyon)

Nodal GTV (+7 mm): 50 Gy (2.0 Gy/fraksiyon)

Brakiterapi (g, h): Uterus tek bir tandeme uyum gösterdi; vajene 3 cm silindirler eklendi. Amaç uterin GTV ve HRCTV'ye 35 Gy vermek olsa da sağ köşenin brakiterapi ile kapsanması kötüydü (*oklar* ***g, h***) ve sigmoid toleransını aşmadan bu bölgeye verilecek dozun 20-25 Gy'yi aşmayacağı tahmin edildi.

Bu sebeple uterus fundusu ve nodal GTV'ye boost için IMRT kullanıldı; belirsizlikleri minimuma indirmek için bu boost dozu mesane boşken verildi. İkinci brakiterapi dozu normal doku toleransını aşmamak için ayarlandı ve GTV'ye verilen minimum doz yaklaşık 80 Gy oldu. Apikal vajen toplam yüzey dozu olarak 75 Gy aldı.

ERT boost:

5 fraksiyonda:

Nodal ve uterus GTV (+7 mm): 10 Gy (2.0 Gy/fraksiyon)

Kemoterapi: Eşzamanlı haftalık sisplatin ×4

Tedavi 54 günde tamamlandı.

Sonuç: Beşinci ayda PET-BT ile HBY. Tedaviyle ilişkili belirti yok. 1. Yılda MRG ile HBY.

Yorumlar: Çok obez hastaların tedavisinde sıklıkla birçok zorluk yer alır. Bu vakada hastalık definitif RT için özellikle zorlayıcı bir yerleşimdeydi çünkü uterin horn intrakaviter brakiterapi ile tedavi edilmesi en zor kısımdır. Ayrıca, cerrahi mümkün olsaydı pelvik ve paraaortik nodların tedavisi muhtemelen farklı olacaktı.

Alternatif bir üç boyutlu teknik dört oblik saha kullanılması olurdu (Bölüm 6) ancak bu barsak dozunu artırır ve entegre nodal boosta engel olurdu.

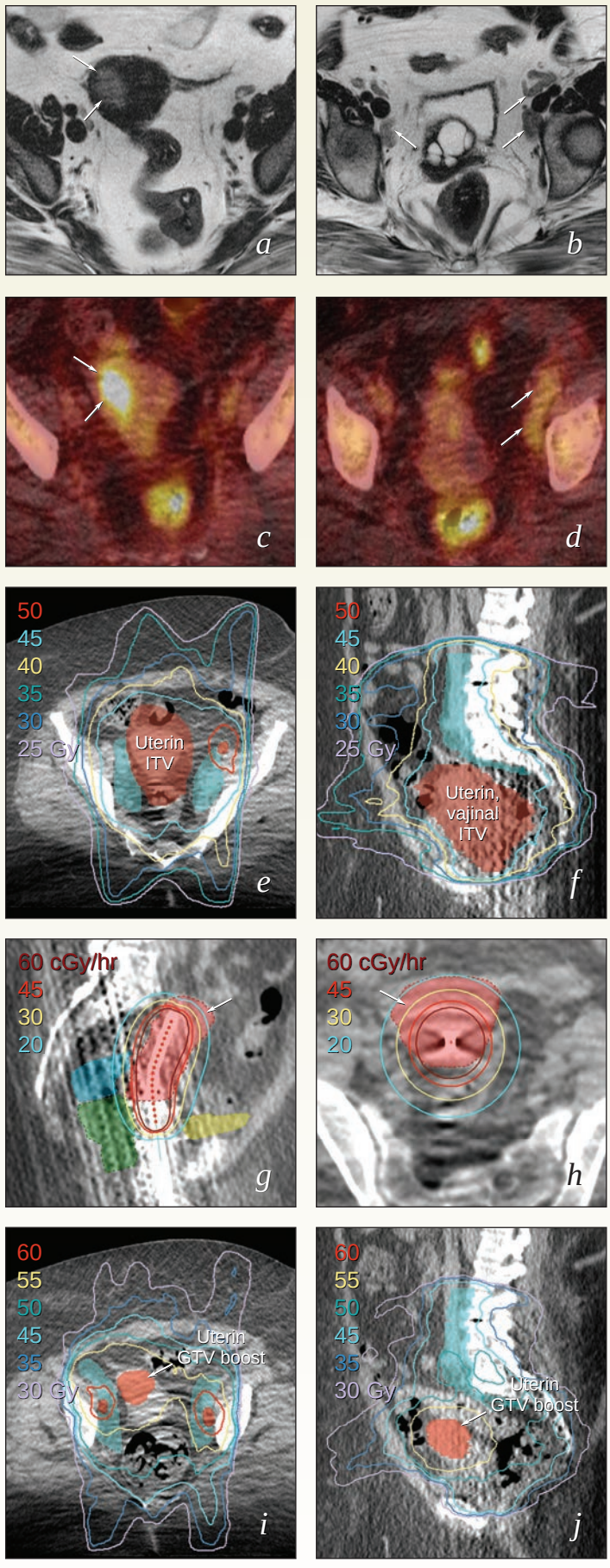

BÖLÜM 14

Over Kanseri

GİRİŞ

Bu bölümde daha sonra da anlatılacağı gibi, over kanserli seçilmiş hastaların küratif tedavisinde radyoterapinin (RT) önemli bir rol oynayabileceğine dair güçlü kanıtların bulunduğu gösterilmiştir. Bununla birlikte, özellikle küratif amaçlı RT uygulama kararı sadece tüm tedavi seçeneklerinin riskleri ve faydaları çok dikkatli değerlendirildikten sonra verilmelidir. Ne yazık ki, çeşitli nedenlerden dolayı over kanserinde RT kullanımı için tutarlı bir strateji belirlemek güçtür:

- Over kanserli çoğu hastada ya intra-abdominal karsinomatozis vardır ya da bunun gelişimi açısından yüksek risk altındadır ve bu nedenle definitif lokal tedavi için iyi aday değillerdir
- Her ne kadar hastalığı çok büyük olmayan ya da minimal olan hastaların başlangıç tedavisinde RT kuvvetle düşünülmüşse de, daha etkili kemoterapilerin geliştirilmesi ve erken RT metodlarına bağlı yan etkilerin ortaya çıkması bu vakalarda RT kullanımında azalmaya yol açmıştır. Sonuç olarak, birçok jinekolojik onkolog kesin tedavi için RT kullanımından tamamiyle vazgeçmişlerdir.
- RT sıklıkla sadece son çare tedavi olarak kabul edilir ve hasta birkaç operasyon geçirdikten ve birçok kemoterapi kürü aldıktan sonra önerilmektedir. Bu önceki tedaviler radyasyon ile ilişkili önemli komplikasyonların riskini artırarak, komplikasyonsuz definitif tedavi için terapötik kazanç penceresini daraltır.
- Büyük prospektif bir çalışmada over kanseri için RT'nin rolünün araştırılmasından bu yana 20 yıldan fazla bir süre geçti. Her ne kadar retrospektif çalışmalar seçilmiş hastalarda RT'nin bir rolü olabileceğini ortaya koysa da, radyoterapi metodlarının farklılıklar göstermesi kesin tedavi önerileri formüle etmeyi güçleştirmektedir.

Bu bölümün sonundaki vaka çalışmaları, over kanserinin lokalize nüksünde uygulanan RT'den sonra bazı hastaların uzun hastalıksız dönemler yaşadığını ve hatta iyileşebildiğini bile göstermektedir. Ayrıca, popülasyon bazlı çalışmalarda, over kanserli bazı hasta alt gruplarının, başlangıç tedavisinde adjuvan RT'den yeteri kadar fayda görebileceği önerilmektedir. Ancak, over kanseri için RT oldukça tartışmalı olarak kalmaya devam etmektedir. RT'nin over kanseri tedavisine nasıl katkıda bulunduğunu anlamak için, radyasyon onkologları bu hastalığın doğal seyrini anlamalı, cerrahi ve kemoterapi seçeneklerini ve bunların beklenen sonuçlarını bilmelidirler.

PREZENTASYON VE YAYILMA MODELLERİ

Over kanserinin tipik prezentasyon semptomları ağrı, dizüri, şişkinlik ve erken doymadır. Bu semptomlar genellikle muğlaktır ve kanser ilerleyene kadar ortaya çıkmayabilir. Tanı sırasında, hastaların yaklaşık %70'inin over dışına büyümüş veya metastaz yapmış hastalığı vardır.

Vakaların %25-30'unda tanı sırasında hastalık bilateraldir. Over kanseri overden doğrudan rektosigmoid bölge, üreterler, pelvik yan duvarlar veya diğer bitişik dokulara yayılabilir. Over kanserinden kaynaklanan en yaygın metastaz türü, malign hücrelerin peritoneal sıvının peritoneal yüzeyde akışını takip ederek implantlar yaparak oluşturduğu metastatik büyümeler, transçölemik metastazlardır. Bu metastaz tipinden kaynaklanan en yaygın tutulum bölgeleri pelvik cul-de-sac (rektouterin kese), omentum, parakolik oluklar ve sağ hemidiyaframın alt yüzeyidir. Bununla birlikte, peritoneal sıvıda malign hücreleri bulunan hastaların hepsinde peritoneal tümör tutulumunun olmaması veya gelişmemesi, kanserlerin tümünün serozal yüzeylerde implant ve çoğalma yeteneğinin olmadığını düşündürmektedir.

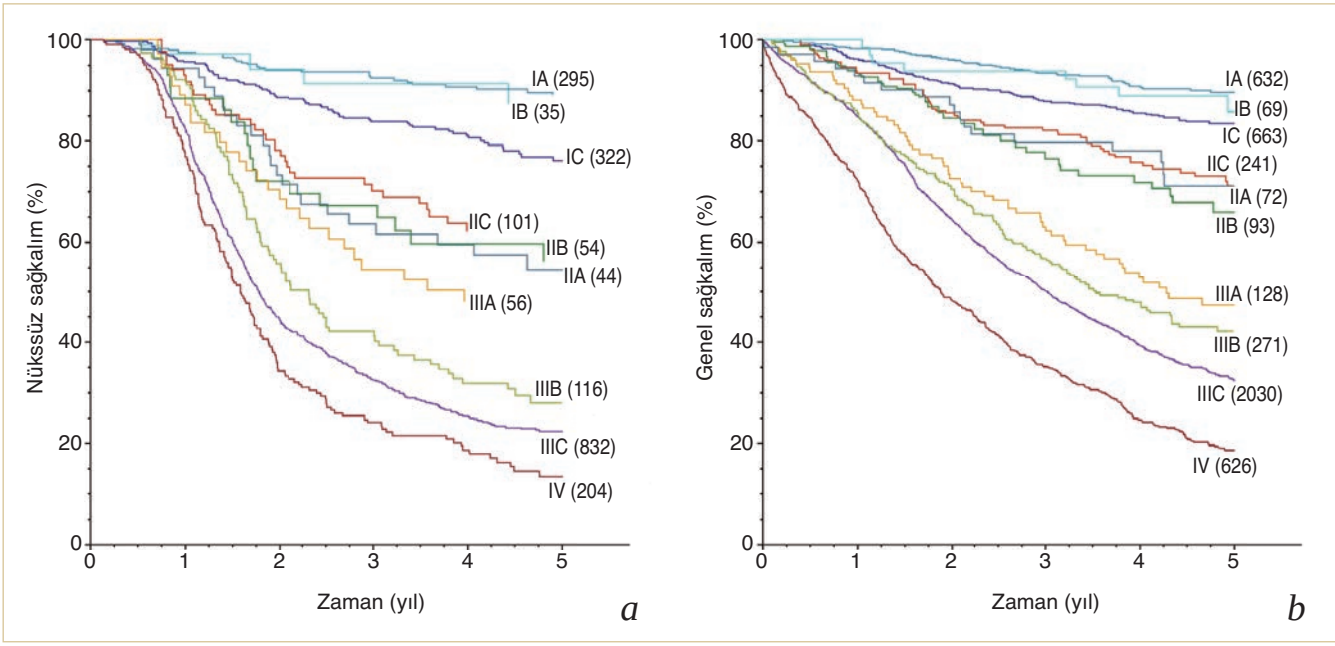

ŞEKİL 14.1 FIGO alt evrelerine göre epitelyal over kanserli hastaların nükssüz sağkalım (*a*) ve genel sağkalımları (*b*). Bu tablodaki evre kategorileri 2006 FIGO evre kategorilerini ifede etmektedir. (Heintz AP, Quinn Ma, Benedet JL, et al. Carcinoma of the ovary. FIGO 26th annual report on the results of treatment in Gynecological Cancer. *Int J Gynaecol Obstet.* 2006;95(suppl 1):S161–S192.)'den alınmıştır.

Over kanseri doğrudan pelvik, paraaortik ve bazen de inguinal lenf nodlarına yayılabilir (Bölüm 5). Lenfadenektomi serileri; evre III veya IV hastalığı olanların %50-80'inde ve normal olarak evre I veya II hastalığı olan diye sınıflandırılan hastaların en az %20'sinde pelvik veya aortik lenf nodu metastazları olduğunu belirtmektedir.[1]

Hematojen metastazlar tanı sırasında hastaların sadece %2-3'ünde bulunurlar. Evre III veya IV hastalığı olan hastaların yaklaşık üçte birinde nihayetinde akciğer, karaciğer, beyin, kemik, subkutan doku veya diğer bölgelerde metastaz gelişir.

PROGNOSTİK FAKTÖRLER

FIGO Evresi

FIGO evreleme sistemi klinik bulgulara ve intra-abdominal cerrahi eksplorasyon sonuçlarına dayanmaktadır. Gerek nükssüz sağkalım (**Şekil 14.1**) gerekse genel sağkalım FIGO evresi ile kuvvetle ilişki gösterir.[2] Bununla birlikte, tüm hastaların yaklaşık yarısında evre III hastalık vardır ve bunların çoğunluğunda evre IIIC hastalık bulunmaktadır (**Şekil 14.2**).

2014 yılında, FIGO over kanseri için revize edilmiş bir evreleme sistemi yayınladı (**Tablo 14.1**).[3] Bu yeni versiyonda over, fallop tüpleri ve primer peritoneal kanserleri ilk kez bu bölgelerden kaynaklanan karsinomalar için benzer doğal süreci ve tedavi yaklaşımlarını yansıtan tek bir evreleme sistemine dahil edilmiştir. Ayrıca, tümör yayılması ve sonuçları arasındaki ilişki ile alakalı bulguları yansıtmak üzere, evre IC kategorisi alt sınıflara ayrılmıştır.

Bununla birlikte, 2014 FIGO evreleme sistemindeki en önemli değişiklikler nodal metastazlı over kanserinin sınıflamasını kapsamaktaydı. 2006 FIGO evreleme sisteminde, lenf nodu metastazları olan tüm vakalar en az evre IIIC olarak sınıflandırılmıştı. Bundan sonra, retrospektif çalışmalar peritoneal karsinomatozisi olmaksızın pelvik ya da aortik lenf nodu metastazları olan hastaların evre IIIC hastalığı olan diğer hastalara göre daha iyi prognozu olduğunu göstermiştir.[1,4] Bu nedenle, 2014 sisteminde, FIGO peritoneal karsinomatozisi olmayan pelvik veya aortik nodal metastazlar için ayrı bir kate-

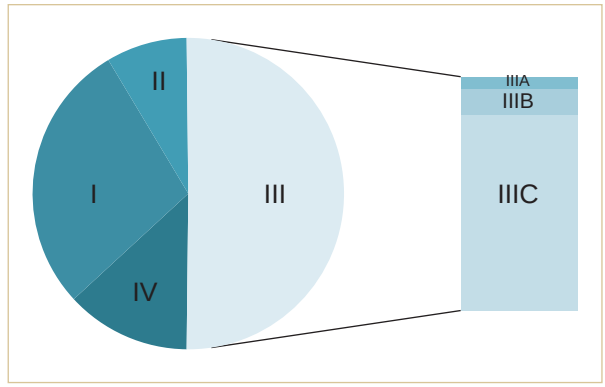

ŞEKİL 14.2 FIGO evresine göre yeni tanılı epitelyal over kanseri olan hastaların dağılımı. Bu şekildeki evre kategorileri 2006 FIGO evre kategorilerini temsil etmektedir. (Veriler Heintz AP, Quinn MA, Benedet JL, et al. Carcinoma of the ovary. fIGO 26th Annual Report on the Results of Treatment in Gynecological Cancer. *Int J Gynaecol Obstet.* 2006;95(suppl 1):S161–S192.'den alınmıştır).

TABLO 14.1	Over, Fallop Tüpleri ve Peritonun Primer Kanserleri için FIGO Evrelemesi (1 Ocak 2014'ten İtibaren Geçerli)
Evre I	**Tümör over ve fallop tüplerinde sınırlıdır**
IA	Tümör bir overde (kapsül intakt) veya fallop tüpünde sınırlıdır; over veya fallop tüpü yüzeyinde tümör yoktur; asit veya peritoneal yıkamada malign hücre yoktur
IB	Tümör her iki overde (kapsül intakt) veya fallop tüpünde sınırlıdır; over veya fallop tüpü yüzeyinde tümör yoktur; asit veya peritoneal yıkamada malign hücre yok
IC	Tümör bir ya da her iki overde veya fallop tüplerinde sınırlıdır ve aşağıdakilerin herhangi biri mevcuttur:
IC1	İntraoperatif olarak cerrahi saçılma
IC2	Operasyon öncesi yırtılmış kapsül veya over veya fallop tüpü üzerinde tümör
IC3	Asit ya da peritoneal yıkamada malign hücreler
Evre II	**Tümör, pelvik yayılım (pelvik kenarın altında) veya primer peritoneal kanser ile birlikte bir veya her iki overi ya da fallop tüplerini kapsar**
IIA	Uterus, fallop tüpleri veya overlere yayılım ve/veya implant
IIB	Diğer pelvik intraperitoneal dokulara yayılım
Evre III	**Tümör; histolojik ya da sitolojik olarak doğrulanmış pelvis dışında peritona yayılım veya retroperitoneal lenf nodlarına metastaz ile birlikte bir veya her iki overi ya da fallop tüplerini veya peritoneal kanseri kapsar**
IIIA	Pelvis dışında mikroskopik peritoneal tutulum ile birlikte veya birlikte olmadan retroperitoneal lenf nodlarına metastaz
IIIA1	Sadece pozitif retroperitoneal lenf bezi (histolojik olarak kanıtlanmış), en büyük çapı ≤10 mm (IIIA1i) ya da >10 mm (IIIA1ii)
IIIA2	Pozitif retroperitoneal lenf bezi ile birlikte ya da birlikte olmadan mikroskopik ekstrapelvik (pelvik kenarın üzerinde) peritoneal tutulum
IIIB	Retroperitoneal nodlara metastaz ile birlikte ya da metastaz olmadan en büyük çapı ≤2 cm olan pelvik kenarın dışında makroskopik peritoneal metastazlar
IIIC	Retroperitoneal nodlara metastaz ile birlikte ya da metastaz olmadan en büyük çapı >2 cm olan pelvik kenarın dışında makroskopik peritoneal metastazlar
Evre IV	**Peritoneal metastazlar haricinde uzak metastazlar**
IVA	Pozitif sitolojisi olan plevral efüzyonlar
IVB	Ekstra-abdominal organlara metastazlar (inguinal lenf bezleri ve karın boşluğu dışındaki lenf bezleri dahil olmak üzere)

gori (evre IIIA1) belirledi. Bu ayrı kategorizasyon, hastalar ileri dönemdeki rekürrenslerin tedavisi için sevk edildiğinde, radyasyon onkologları için görünürde bölgesel olarak sınırlı hastalığın ilk dağılımını açıklığa kavuşturmaya yardım edecektir.

2014 evreleme sisteminde, FIGO ayrıca izole inguinal nod metastazlarını evre IIIC'den evre IVB'ye kaydırmıştır. Bu nadir prezentasyonlu hastaların sonuçlarını belgeleyen çok az veri vardır; bununla birlikte, inguinal bölge overin lenfatik drenajının primer bölgesidir (Bölüm 5) ve izole kasık nüksleri için lokal tedaviden sonra uzamış sağkalım ile ilgili anektodal bildirimler **(O.S. 14.8)**[5], prognozun evre IVB sınıflamasının işaret ettiği kadar ciddi olmayabileceğini düşündürmektedir.

Histolojik Alt Tip

Prezentasyonda over kanserinin evresi histolojik alt tipi ile güçlü bir şekilde ilişkilidir (**Şekil 14.3**).[2] Bu alt tiplerin davranışındaki farklılıklar over kanserinin lokal tedavisindeki rolü tanımlamada klinisyenlere önemli bir görüş sağlar.

Over kanserlerinin yaklaşık üçte ikisi seröz, farklılaşmamış veya seröz komponentli karışık histolojik alt tipli olduğundan, bu kanserlerin davranışı hastalığın klinik izlenimlerine yön verir. Over, fallop tüpleri, uterus veya periton kaynaklı olup olmadığına bakmaksızın seröz karsinomaların transçölemik yayılım için güçlü bir yatkınlığı vardır. Over seröz kanserlerinin küçük bir alt tipinde peritoneal yüzeye implante olma yetisi olmayabilir **(O.S. 14.3, 14.4 ve 14.7)** ancak over seröz kanserli hastaların yaklaşık %80'i ileri aşamada bir hastalık (genellikle abdominal karsinomatozis) ile başvururlar. Farklılaşmamış kanserler ve karsinosarkomlar benzer agresif davranış sergilerler.

Müsinöz, berrak hücreli ve endometriyal kanserlerin intraperitoneal yayılma şansları daha azdır; bu kanserlerin yak-

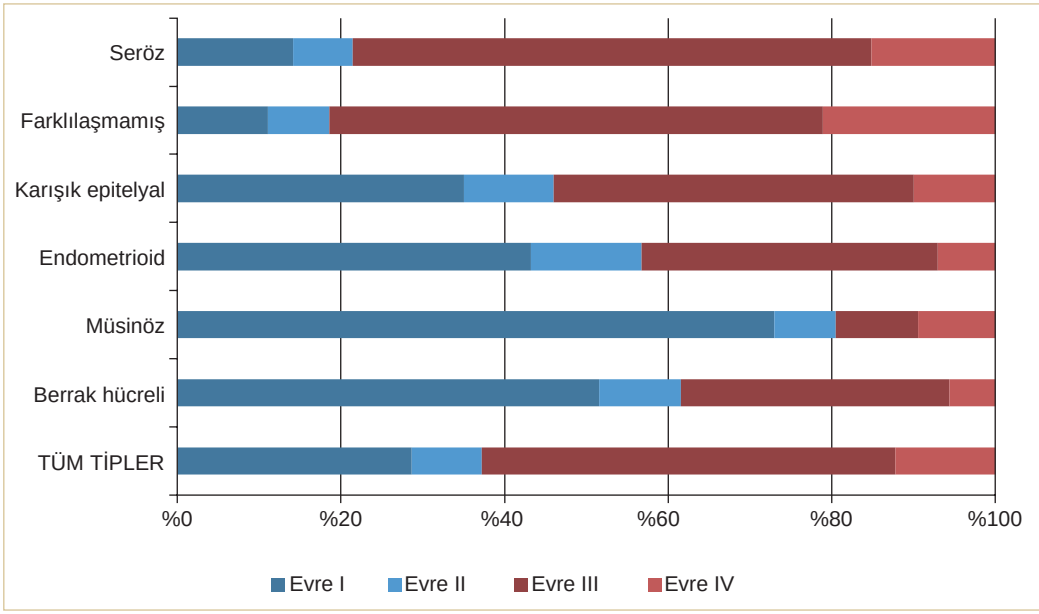

ŞEKIL 14.3 Epitelyal over kanserli hastalarda histolojik alt tip FIGO evresi arasındaki ilişkiler. Bu şekildeki evre kategorileri 2006 FIGO evre kategorisini temsil etmektedir. (Veriler Heintz AP, Quinn MA, Benedet JL, et al. Carcinoma of the ovary. FIGO 26th annual report on the results of treatment in Gynecological Cancer. *Int J Gynaecol Obstet*. 2006;95(suppl 1):S161–S192.'den alınmıştır.)

laşık üçte ikisi tanı sırasında pelviste sınırlıdır (**Şekil 14.3**). Birkaç araştırmacı bölgesel olarak sınırlı over kanserlerinin bu alt tiplerinin tutulu alan (involved-field) RT ile tedavi sonrasında nispeten iyi bir prognoza sahip olduğunu belirtmektedirler.[5–7] Veriler biriktikçe, bu alt tipe sahip hastaların izole pelvik ya da aortik lenf nodu metastazları (örneğin, evre IIIA1 hastalık) ile başvurma olasılığının fazla olup olmadığını anlamak da ilginç olacaktır.

Erken evre (FIGO evre I ya da II) seröz, müsinöz ve berrak hücreli karsinomaları olan hastalar benzer prognozlara sahiptir. Bununla birlikte, müsinöz ve berrak hücreli karsinomların kemoterapiye yanıt verme eğilimleri diğer histolojik alt tiplere göre daha zayıftır, bu nedenle ileri müsinöz veya berrak hücreli karsinomların prognozları nispeten kötüdür.[2] Müsinöz ve berrak hücreli kanserlerin lokalize kalma eğilimi daha fazla olduğundan ve kemoterapiye yanıtları nispeten zayıf olduğundan, bu kanserleri olan hastalar uygun koşullar altında RT için nispeten iyi adaydırlar.

Grad (derece)

Genellikle, grad 1 over kanseri olan hastalarda sağkalım, benzer evreli grad 2 veya 3 evreli hastalara göre daha uzundur,[2] ancak çalışmalar tümör grad değerlendirmesinde araştırmacılar arasında belirgin farklılıklar olduğunu göstermektedir.

CERRAHİ VE KEMOTERAPİNİN ROLÜ

Cerrahi ve kemoterapi epitelyal over kanseri tedavisinin temel taşlarıdır. Bireysel vakalarda RT önemli bir rol oynayabilmekle birlikte, sadece tüm mevcut tedavilerin riskleri ve potansiyel faydaları dikkatle değerlendirildikten sonra önerilebilir. Bu sebepten dolayı, erken evre, ileri evre ve nüks eden over kanserli hastalarda cerrahi ve kemoterapinin rolü burada gözden geçirilmiştir.

Cerrahi

Erken Evre Hastalık

Adneksal kitlesi olan hastalarda, tedavinin ilk aşaması pelvik ultrasonografi ve serum CA-125 seviyesinin ölçülmesi ile malignite riskinin değerlendirilmesidir. Eğer bulgular maligniteye işaret ediyorsa, hasta cerrahi değerlendirme için bir jinekolojik onkoloğa gönderilmelidir. Eğer ameliyat sırasında alınan frozen kesit invazif over kanseri için pozitif ise, tam cerrahi evreleme yapılmalıdır.[8]

Erken evre over kanseri için standart cerrahi tedavi ve değerlendirme bilateral salpingo-ooferektomi ile birlikte total abdominal histerektomi (TAH-BSO) (ideal olarak over tümörünün intakt çıkarılması), omentektomi ve pelvik ve paraaortik lenf nodu diseksiyonundan oluşur. Peritoneal yüzeyler incelenmeli ve şüpheli lezyonlardan biyopsi alınmalıdır. Ayrıca, cul-de-sac (Douglas), parakolik oluklar, intestinal mezenterler ve diyaframdan rastgele biyopsiler alınmalıdır ve asit sıvısı ve pelvik yıkama da toplanmalıdır.

Horizontal suprapubik (Pfannenstiel) insizyon üst abdomenin değerlendirilmesi için yeterli erişim sağlamaz; daha uygun orta hat insizyonu ile re-eksplorasyon geçirmiş hastalar üzerinde yapılan çalışmalar, başlangıçta evre I veya II hastalık olarak düşünülmüş olanların en azından %30'unda evrenin arttığını ortaya koymuştur.[9]

İlerlemiş Hastalık

Tıbbi açıdan iyi ve organ parankiminde metastazı olmayan daha ileri hastalığı olan hastalarda genellikle başlangıçta TAH-BSO, omentektomi, lenf nodu diseksiyonu ve mümkün olduğu kadar metastatik hastalığın rezeksiyonu dahil sitoredüktif cerrahi yapılır; cerrahinin hedefi mikroskopik rezidüel hastalıktan fazlasına izin vermeyecek şekilde *optimal sitoredüksiyonu* sağlamaktır.[8]

Sitoredüktif cerrahi tipik olarak intestinal kompresyon veya obstrüksiyonun neden olduğu gastrointestinal semptomları rahatlatmak suretiyle hastanın genel beslenme durumunu iyileştirerek hızlı bir düzelme sağlar. Sitoredüktif cerrahinin bazı daha teorik faydaları, kemoterapiyi yeterli konsantrasyonda alamayabilen kanlanması kötü bölgelerin çıkarılması; çoğalmayan, nispeten kemoterapiye dirençli hücrelerin oranında azalma; hipoksik hücrelerin oranında azalma ve kemoterapi ile öldürülmesi gereken toplam kanser hücrelerinin sayısında azalmadan (potansiyel olarak logaritmik) oluşur. Bununla birlikte, bulki (>10 cm) metastatik birikimleri veya yaygın karsinomatozisi olan hastaların prognozları optimal sitoredüksiyondan sonra bile kötü olarak kalmaktadır.[8]

Tibbi ya da diğer nedenlerle primer sitoredüktif cerrahi yapılamayan ileri hastalığı olan hastalara tanı tipik olarak biyopsi ile konur ve sonra 3 ya da daha fazla neoadjuvan kemoterapi kürü alırlar. Eğer neoadjuvan kemoterapiden sonra tekrarlanan değerlendirmeler sonrası alınan ilk yanıt tatmin edici ise, hastaya genellikle ilave kemoterapi uygulamasından önce optimal sitoredüksiyonu sağlama amacı ile bir ara debulking cerrahisi yapılır.

Gayret ve beceri gerektiren optimal primer sitoredüksiyonun artmış sağkalım oranları ile ilişkili olduğunu gösteren oldukça sağlam kanıtlar vardır; bununla birlikte, suboptimal sitoredüksiyonlu hastalardaki düşük sağkalım oranları, kısmen kafa karıştıran, bir şekilde olumsuz prognostik faktörlerin bir yansıması olabilir.[2,10]

Nüks Hastalık

Kemoterapiden sonra nüks eden hastalığın optimal sitoredüksiyonu için yapılan cerrahi *sekonder sitoredüksiyon* olarak adlandırılır. Platin-bazlı kemoterapinin tamamlanmasından sonra 6 ay içinde nüks eden ya da kanseri ilerleyen hastalar (platine dirençli kanser) sekonder sitoredüksiyondan fayda sağlayacak gibi görünmemektedir. Bununla birlikte, retrospektif çalışmalar tam olarak rezeke edilebilen nispeten geç, lokalize nüksleri olan seçilmiş hastaların sekonder sitoredüksiyondan fayda görebileceğine işaret etmektedir.

Over kanserine yönelik cerrahi hakkında ilave notlar.

- Her ne kadar lenf nodu diseksiyonu rutin cerrahi evrelemeye giderek artan oranda dahil edilmekteyse de, bunlar sıklıkla kısıtlı nodal örneklemelerdir; cerrahinin süresini ve potansiyel yan etkilerini ciddi düzeyde artıran tam bir lenfadenektomi sıklıkla yapılmaz.
- Gittikçe artan tam bir cerrahi evreleme yapma eğilimi tedavi seçimleri için gerekli bilgi kalitesini artırdı, ve aynı zamanda daha ileri evrelere doğru bir evre kaymasına yol açtı. Bunun sonucunda sağkalım oranlarının iyileşmesi, vakaların genel popülasyona göre değerlendirilmesinden çok, evre irdelenmesi yönünde araştırmacıları daha da cesaretlendirdi.[2]
- 2002 SEER analizinde over kanseri için cerrahi geçiren hastaların %48'inde en azından bir perioperatif komplikasyon olduğu bildirildi. Birden fazla komplikasyonları olan hastaların ~%16'sında kemoterapiye geç başlanmıştı ve tedavi sonuçları kötüydü.[11]
- Sitoredüktif cerrahiler sıklıkla bağırsak rezeksiyonu, üreterolizis, yaygın lenf nodu diseksiyonu ve kritik yapıları travmatize eden diğer prosedürleri içeren uzun süreli, açık operasyonlardır. Bu cerrahi uygulamalar şüphesiz ki daha sonra uygulanan RT'den kaynaklanan ters etki görülme riskine katkıda bulunurlar.

Kemoterapi

Yeni tanılı epitelyal over kanserli çoğu hastada güncel standart kemoterapi bir platin bileşiği (genellikle karboplatin) ve bir taksan (genellikle paklitaksel) içeren kombinasyondur. Erken evreli hastalığı olan hastalar kombinasyon tedavisi veya sadece karboplatin ile tedavi edilebilirler. Kemoterapinin önerilmediği hastalar sadece FIGO (2014) evre IA veya IB, grade 1 hastalığı olanlardır.[8] Bu standartlara yol gösteren çalışmaların kısa bir derlemesi over kanseri için RT'nin değişen rolünü ortaya koymaya yardım edecektir.

Erken Evre Hastalık

Adjuvan kemoterapi, genellikle evre IC veya II hastalığı ya da herhangi bir evrede grad 2 ya da 3 olan hastalar için önerilir.[8,12] Her ne kadar tam cerrahi evrelemesi yapılan, erken evre hastalığı olan hastalarda kemoterapinin sağkalımı arttırdığına dair kesin kanıt yoksa da, son çalışmalar erken evre hastalığı olan bazı hastaların diğerlerine göre adjuvan kemoterapiden daha fazla fayda elde ettiğini öne sürmektedir.

1980'li yılların sonlarında, kombinasyon kemoterapisi (sisplatin ve siklofosfamid) ile ya gözlem ya da intraperitoneal fosfor 32 uygulamasını karşılaştıran üç çalışmada, adjuvan kemoterapi alan hastalarda nüks oranlarının daha düşük olduğu, ancak toplam sağkalım oranlarında farklılık olmadığı gösterilmiştir.[13,14]

1990'larda, iki büyük Avrupa randomize çalışması erken evre hastalığı olan hastalarda gözlem ve platin-bazlı kemoterapi kolunu karşılaştırdı.[15] Her ne kadar her iki çalışma da kemoterapi alan hastalarda sağkalımda anlamlı bir düzelme gösterse de, bu çalışmalardaki hastaların çoğunda optimal cerrahi evreleme yapılmamıştı. Optimal cerrahi evrelemesi yapılmış hastalar ile kısıtlı bir alt analiz yapıldığında, kemoterapi ile anlamlı bir sağkalım artışı görülmemişti.[11,15]

Daha sonra yapılan Jinekolojik Onkoloji Grubu (GOG) çalışmasında (GOG-157),[16] erken evre, yüksek riskli (evre IA,

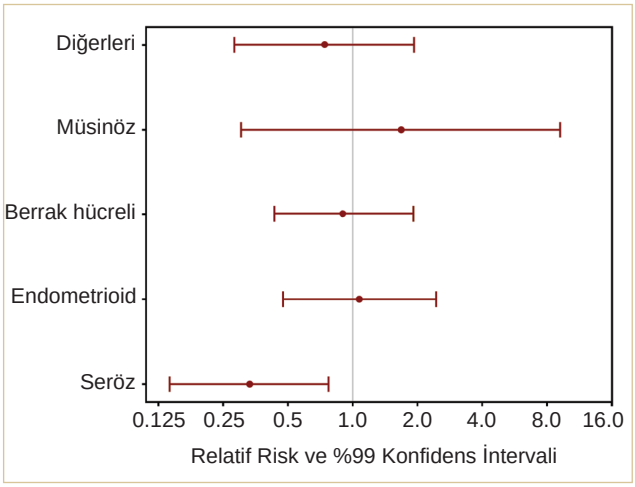

ŞEKİL14.4 GOG-157 çalışmasında 6 ya karşın 3 kür karboplatin ve paklitaksel alan 427 olgunun histolojik tiplere göre rölatif nüks riski. (From Chan JK, Tian C, Fleming GF, et al. The potential benefit of 6 vs. 3 cycles of chemotherapy in subsets of women with early-stage high-risk epithelial ovarian cancer: an exploratory analysis of a Gynecologic Oncology Group study. *Gynecol Oncol.* 2010;116(3):301–306, doi:10.1016/j.ygyno.2009.10.073)

grad 3; evre IB, grad 3; berrak hücreli; ya da herhangi bir evre IC ya da II) epitelyal over kanserli hastalarda 3 ya da 6 kür karboplatin ve paklitaksel karşılaştırmasında sonuç açısından farklılık yoktu. İlginç olarak, araştırma amaçlı alt grup analizinde seröz karsinomlu 97 hasta için 6 kür kemoterapi verilen hastalarda nüks oranı anlamlı olarak daha düşükken,[17] endometroid, berrak hücreli veya müsinöz kanserli 266 hasta için kür sayısının nüks oranını etkilememesi bu farklı alt tiplerin farklı davrandığına ilave bir gösterge olarak bulundu (**Şekil 14.4**).

İlerlemiş Hastalık

Kırk yıldan fazla bir süredir yürütülen düzinelerce prospektif randomize çalışmalar ileri over kanseri için güncel standart tedavilerin gelişmesine yol açmıştır. Her ne kadar bu çalışmalar giderek artan bazı iyileşmelere yol açmışsa da, ileri hastalığı olanların çoğu over kanseri ile ilişkili nedenlerden dolayı ölmektedirler (**Şekil 14.1**).[2]

1970'li yıllarda, over kanserinin standart tedavisi melfalan, siklofosfamid ve klorambusil gibi alkilleyici ajanlarla yapılan tek-ajanlı kemoterapi idi. Araştırmacılar bu ajanları diğer mevcut sitotoksik ilaçlar ile kombine ederek sonuçları iyileştirmeyi düşündüler, fakat bir düzineden fazla çalışma tek ajan ile alınan sonuçları iyileştirmede başarısız kaldı.[18] O dönemlerde, cerrahi sonrası minimal rezidüel hastalığı olan hastalara sıklıkla alkilleyici ajana ilave olarak pelvik RT verilirdi. Tüm abdominal RT ile bu standardı karşılaştıran iki çalışma bu bölümden sonra "RT'den Sağlanan Faydanın Tarihsel Kanıtı" kısmında tartışılmıştır.

1970'lerin sonlarında sisplatin klinik olarak kullanılmaya başlandıktan sonra, ileri hastalığı olan hastaların medyan sağkalımı 12 aydan 19 aya yükseldi ve çok geçmeden tek ajan olarak siklofosfamide üstün olduğu gösterildi.[19] Sisplatin içeren veya içermeyen kombinasyonları inceleyen bir meta-analiz çalışması da sisplatin tedavisinden fayda sağlandığını göstermiştir.[20] Bununla birlikte, sisplatinin tek başına veya diğer ajanlar ile birlikte kombinasyonunu karşılaştıran randomize çalışmalarda tatmin edici sonuçlar alınamamıştır.[20]

1980'lerin sonlarında, zaman içerisinde over kanseri tedavisinin temelini oluşturacak olan iki ilaç piyasaya sürüldü: karboplatin ve paklitaksel. 1989 yılında piyasaya sürülen karboplatin, sisplatin kadar etkili olarak bulundu ve daha az nefrotoksisiteye sahipti ve gastrointestinal toksik etkileri daha azdı[20]; çok geçmeden over kanseri tedavisinde sisplatinin yerini aldı. 1990'ların başlarında, iki büyük prospektif çalışmada karboplatin ve paklitaksel kombinasyonu ile o zamanın standart rejimi olan karboplatin ve siklofosfamid karşılaştırıldı; her iki çalışmada da, paklitaksel içeren kombinasyon ile yanıt oranlarındaki artışın, progresyonsuz sağkalımda dolayısıyla da genel sağkalımdaki düzelmenin anlamlı olduğu gösterildi.[21] Karboplatin ve paklitaksel kombinasyonu 20 yıldır over kanseri için standart primer tedaviyi oluşturmaya devam etmektedir.

Birkaç çalışmada, kombinasyona yeni ajanlar eklemek suretiyle karboplatin ve paklitaksel ile elde edilen sonuçlar iyileştirilmeye çalışılmıştır.

- *Diğer sitotoksik ajanların eklenmesi*. 5 kollu çok uluslu büyük bir çalışma, karboplatin-paksitaksel temel tedavisine çeşitli kombinasyonlarda topotekan, lipozomal doksorubisin ya da gemsitabin ekledi. Bu kombinasyonların hiçbiri 2 ilaçlı kontrol tedavisinden daha fazla bir fayda sağlamadı.[22]

- *Bevacizumab eklenmesi*. İki büyük randomize klinik çalışmada, karboplatin ve paksitaksel kombinasyonuna eş zamanlı ya da idame olarak bevacizumab eklenmesinin sağkalımda iyileşme sağladığı gösterilemedi.[23,24] Bir çalışma progresyon zamanında 2-aylık bir gecikme olduğunu gösterdi, fakat idame bevacizumab kesildikten sonra progresyonsuz sağkalım eğrileri birkaç ayda birbirine yaklaştı.[24] Bu minimal kazanç ile birlikte bevacizumabın pahalı oluşu ve toksik etkileri over kanserinin başlangıç tedavisi için standart bir ilaç olmasını engellemektedir, ancak bazen nükslerde kullanılmaktadır.

Muhtemelen sonuçları iyileştirmek için tedavi yoğunluğunu artırarak daha fazla başarı sağlanabilir. Son çalışmalar doz yoğunlaştırmasındaki iki yönteme odaklanmaktadır: intraperitoneal kemoterapi ve doz-yoğun kemoterapi.

- *İntraperitoneal kemoterapi*. Birkaç randomize çalışma kemoterapinin intraperitoneal ve intravenöz uygulamasının sağkalım oranlarını anlamlı olarak artırdığını göstermiştir.[25] Bu yaklaşımın faydaları optimal sitoredüksiyon yapılmış hastalar için daha fazla; musinöz, berrak hücreli ve düşük-gradlı tümörleri olan hastalar için daha az olarak görünmektedir. İntraperitoneal kemoterapi bağırsak yapışıklıkları da dahil toksik etkilerin artışı ile ilişkilidir ve yapışıklıklar ile ilişkili bağırsak obstrüksiyonları sıklığında artış olabilir.[26] İntraperitoneal kemoterapi sonrası

RT'nin riskleri ile ilgili çok az veri vardır, fakat kemoterapinin bu formu RT sonrası bağırsak komplikasyonları için muhtemel bir risk faktörü olarak değerlendirilmelidir.

- *Doz-yoğun kemoterapi.* 2009 yılında, Japon Jinekolojik Onkoloji Grubu her 3 haftada bir karboplatin ve paklitaksel standart tedavisi ile haftalık paklitaksel ile birlikte standart-doz karboplatini kombine eden yoğun tedavi rejimi karşılaştıran bir çalışmanın sonuçlarını yayınladı[127]; doz-yoğun rejimde toplam paklitaksel dozu %30 artırılmıştı. Doz rejim kolundaki hastalarda hem progresyonsuz sağkalım, hem de medyan sağkalım anlamlı olarak daha iyi idi. En fazla yarar rezidüel hastalığı en az 1 cm çapında ölçülen hastalarda görüldü. Bu sonuç henüz tam olarak doğrulanmamıştır, fakat birkaç doz-yoğun kemoterapi çalışması devam etmektedir.

Birkaç çalışma ilerlemiş over kanseri için idame kemoterapinin muhtemel rolünü değerlendirmiştir. 2013 yılında, sekiz çalışmanın meta-analizinde standart kemoterapiye platin, doksorubisin veya paklitaksel eklenmesinin sadece gözlemden daha etkili olduğuna dair kanıt olmadığı sonucuna varılmıştır.[28]

Nüks Hastalık

Nüks over kanserinde kemoterapi ile nadiren iyileşme sağlanır. Bununla birlikte, over kanseri için tedavi edilen hastalarda nüks sayısı ve ölüm oranı değişkendir. Nükslerin çoğu tam yanıtın ilk 2 yılı içerisinde ortaya çıkmakla birlikte, ilk nüksler tedaviden sonra 5 yıl ya da daha fazla bir süre sonra da ortaya çıkabilir (**Şekil 14.1**; **O.S. 14.1**). Bazı vakalarda, ilk seçenek kemoterapiye yetersiz bir yanıt ve hastalığın hızla ilerlemesi haftalar ya da aylar içerisinde hastanın ölümüne yol açar. Diğer vakalarda, over kanseri yıllarca süren ve birçok tedavi müdahalesi gerektiren kronik bir hastalık haline gelir (**O.S. 14.1, 14.3 ve 14.7**); bu vakalarda, klinisyenler tümörün olumsuz etkisi ile hastanın yaşam kalitesini ve süresini en iyi hale getiren tedavi şekli arasındaki dengeyi kurmakta zorlanırlar.

Platin-bazlı kemoterapinin ilk kürünün tamamlanmasından sonra 6 ay içerisinde ilerleme ya da nüks eden hastalarda platine dirençli hastalık olduğu kabul edilir; ikinci seçenek sitotoksik kemoterapiye yanıt oranları genellikle <%10'dur ve medyan genel sağkalımlarının genellikle 12 ay kadar olduğu bildirilmektedir.[8]

Primer kemoterapiyi tamamladıktan sonra 6 aydan daha fazla bir süre sonrasında nüks eden hastaların platine-hassas bir hastalığı olduğu kabul edilir. Bu hastaların genellikle paklitaksel, doksorubisin, veya gemsitabin ile kombine edilen bir platin ajanı ile tedavi tekrarına yanıt verme olasılığı platine dirençli bir hastanınkinden daha iyidir. Bununla birlikte, yanıt süresi kısa olma eğilimindedir: en etkili kombinasyon ile medyan progresyonsuz sağkalım süresi 10-12 aydır. İkinci seçenek kemoterapiye başlayan hastaların en azından %75'inde 1 yıl sonra aktif hastalık bulunması beklenebilir ve %90'ından fazlasında 2 yıl sonra ilerleme olacaktır.

İkinci nüks sonrası, bazı hastalar kemoterapiye yanıt vermeyi sürdürürler fakat yanıt süresi giderek kısalır ve tedavi ile ilişkili toksik etkiler zamanla artar.

Kemoterapinin Toksik Etkileri

Karboplatin ve paklitaksel kombinasyonları genellikle nispeten iyi tolere edilmekle birlikte, alopesi, bulantı, anoreksi, halsizlik, bitkinlik, kemik iliği baskılanması ve nörotoksik etkiler gibi bir takım toksik etkilere neden olurlar. Paklitaksel ile ilişkili periferik nöropati dozun azaltılmasını gerektirebilir ve hastanın yaşam kalitesini bozabilir. Over kanserinde kullanılan bu ve diğer ilaçların toksik etkilerinin ayrıntılı olarak gözden geçirilmesi için Bölüm 3'e bakınız.

RT'NİN ROLÜ

RT'den Sağlanan Faydanın Tarihsel Kanıtı

Tarihsel deneyimlerin kısa bir gözden geçirilmesi over kanserinde RT kullanımının düşüncesine yönelik coğrafi farklılıkları açıklamaya yardım edecektir.

1960'larda ve 1970'lerin başlarında, birkaç retrospektif çalışmada, erken evre (özellikle evre II) over kanseri için adjuvan pelvik RT'nin beklenenden daha iyi sonuçlar verdiğini ortaya koydu.[29] Bununla birlikte, batın içi nükslerin lokal RT'nin majör küratif bir role sahip olmasını önlediği açıktı.

1963 yılında, Delclos ve ark.[30] kobalt-moving-strip tekniği kullanılarak tüm abdominal RT (WART) sağlayan ilk pratik yöntemi tarif ettiler. Bu ilerleme alkilleyici ajan kemoterapisi ile WART'ı karşılaştıran randomize çalışma serilerine yol açtı. İlk olarak, MD Anderson Kanser Merkezi grubu evre I veya II hastalarda tek ajan melfalan ile WART'ı karşılaştırdı; her iki yaklaşımda da benzer sağkalım bildirdiler, fakat kemoterapi ile tedavi edilen hastalarda gastrointestinal toksik etkiler daha az şiddetli idi. WART tekniğindeki noksanlıklar nedeniyle, daha sonra çalışma eleştirildi.[31] Ancak, bu çalışmanın sonuçlarına dayanarak ve birkaç yıl sonra sisplatinin ortaya çıkmasıyla birlikte, Amerika Birleşik Devletleri'nde over kanseri için başlangıç tedavisi olarak büyük oranda WART'dan vazgeçildi.

Toronto'da Princess Margaret Hastanesi tarafından birkaç yıl sonra yayınlanan ikinci bir çalışmada farklı sonuçlar elde edildi. Bu çalışmada, Dembo ve ark., evre IB-III hastalığı olan hastalarda pelvik RT ve klorambusil kombinasyonu ile kobalt-moving-strip WART'ı karşılaştırdı. İnkomplet pelvik operasyon geçirmiş hastaları dışladıktan sonra, yazarlar WART alan hastalarda nükssüz sağkalım oranını kemoterapi ile tedavi edilenlerden anlamlı olarak daha yüksek buldular (%64'e karşın %40).[32] Aynı grup daha sonra tek büyük "belly bath" alanı kullanılarak uygulanan WART'ın kobalt moving-strip tekniği ile verilen WART kadar etkili olduğunu gösterdi.[33] Sonraki çok merkezli bir Kanada çalışması[34] ve diğer küçük çalışmalar WART'ın alkilleyici ajan kemoterapisine üstünlüğünü doğrulamada başarısız oldular. Bununla birlikte, Princess Margaret Hastanesi çalışması bazı hastaların

RT ile iyileşme sağlayabileceğini gösterdi. Ayrıca, Kanadalı hekimlerin over kanseri tedavisinde RT'ye ilgilerini sürdürmesine de neden oldu.

1980'li yıllarda, bazı araştırmacılar çok ajanlı kemoterapi ile kontrol altına alınamayan hastalarda kurtarma tedavisi olarak WART kullanımını değerlendirdiler. Her ne kadar anektodal bir başarı bildirseler de, bu serideki hastaların çoğu kemoterapiye dirençliydi, yüksek gradlı neoplazmları vardı ve WART'ın etkinliğini ve uygulanabilirliğini sınırlayan kısıtlı bir kemik iliği rezervine sahiptiler.[35,36]

RT'den Sağlanan Faydanın Prediktörleri

Tarihsel deneyimler over kanserli bazı hastaların RT'den fayda sağladığına işaret etse de, sonuçları modern pratiğe uygulamak güçtür. Eski çalışmaların başlıca zayıflığı, daha sonra RT için kötü aday olarak belirlenen birçok hastanın çalışmalara dahil edilmesiydi. Bu retrospektif çalışmaların daha sonraki analizlerinde, RT ile nispeten iyi sonuç alınan prognostik faktörleri tanımlanmaya başlandı.

1993 yılında, Princess Margaret grubu over kanseri için daha önceki prognostik sınıflama sistemini geçerli kılmayı ve düzeltilmesini araştırdı.[37] "Optimal" rezidüel hastalığı olan (<2 cm olarak tanımlanan) evre I-III over karsinomlu 472 hastanın sonuçlarını analiz ettiler; tüm hastalar bütün batına ~27.5 Gy ve pelvise 50 Gy eşdeğer doz aldılar. Çalışmaları nükssüz sağkalımın evre, histolojik tip ve grad ile kuvvetli korelasyon olduğunu vurgulayan eski bilgileri doğruladı. Özellikle, grad I kanserleri ve evre I-II musinöz veya endometroid kanserleri olan hastalarda sonuçlar daha olumlu olma eğiliminde idi. Bu serilerde berrak hücreli karsinomu olan az sayıda hasta vardı.

Swenerton ve ark. tarafından 2011 yılında Vancouver, Kanada'da yapılan popülasyon temelli bir çalışmada histolojik tip ve RT'nin etkinliği arasındaki ilişkinin anlaşılması yeniden değerlendirildi.[7] 1985 yılında, British Columbia Kanser Dairesi optimal olarak sitoredükte edilen orta-yüksek riskli over kanseri olan kadınların tedavisi için kılavuzlar geliştirdi. Kılavuzlar 3 kür platin-bazlı kemoterapiden sonra hekimin tercihine bağlı olarak ya WART ya da 3 ilave kemoterapi kürü daha önermekteydi. British Columbia Kanser Dairesi tümör kayıt veritabanından elde edilen bilgilere göre, Swenerton ve ark. ya sadece kemoterapi (351 hasta) ya da WART sonrası kemoterapi (352 hasta) alan 703 uygun hasta tespit etti. Seröz karsinomalı 281 kadın için, iki tedavi arasında sağkalım ya da hastalığa özgü sağkalım arasında farklılık yoktu. Bununla birlikte, endometroid, müsinöz veya berrak hücreli karsinoması olan 399 kadın için, sadece kemoterapi ile karşılaştırıldığında RT mortalitede %40 azalma ve hastalığa özgü mortalitede %43 azalma ile ilişkili idi (**Şekil 14.5**). Overde berrak hücreli karsinomu olan kadınlara odaklanan ikinci bir analiz, kapsüler tutuluma bağlı evre II veya evre IC hastalığı olanların, eğer karboplatin ve paksitaksel ile birlikte RT almışlarsa (genellikle WART) sadece kemoterapiye kıyasla nükssüz sağkalımlarının anlamlı derecede daha iyi olduğunu gösterdi (rölatif relaps riski 0.54; p = 0.02).[6] GOG-157'de ilginç olarak endometroid, müsinöz veya berrak hücreli karsinoması olan hastalar için 3 kür ya da 6 kür kemoterapi arasında fark olmadığı gösterildi (**Şekil 14.4**).

Bu çalışmalar çok sayıda cevaplanmamış sorular bıraktı. İlki ve belki de en önemlisi, fayda sağlanması için tüm abdo-

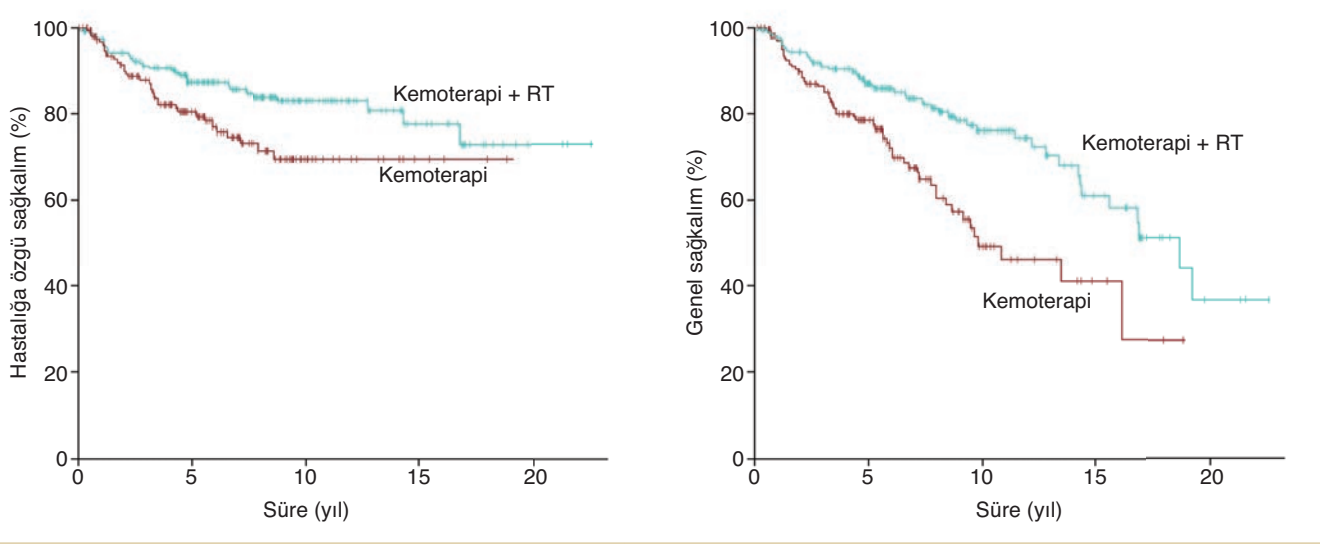

ŞEKİL 14.5 6 kür karpoplatin ve paklitaksel veya WART sonrası 3 kür karboplatin ve paklitaksel ile tedavi edilen evre I ve evre II berrak hücreli, endometroid ve müsinöz over kanseri olan hastalar için hastalığa özgü sağkalım (*a*) ve genel sağkalım (*b*) (Swenerton Kd, Santos JL, Gilks CB, et al. histotype predicts the curative potential of radiotherapy: the example of ovarian cancers. *Ann Oncol.* 2011;22(2):341–347, doi:10.1093/annonc/mdq383'dan alınmıştır.

menin RT ile tedavi edilmesi gerekli mi? İkincisi, WART ile peritoneal yüzeylere verilen nispeten düşük doz radyasyon geniş-alanlı tedaviye bağlı ilave morbiditeyi haklı çıkaracak kadar etkili midir, yoksa en önemli olan şey pelvik tedavi midir? WART'dan en fazla faydayı sağlayan hastalar, seröz kanserlere göre peritoneal yüzeyleri daha az olasılıkla tutan histolojik tipi evre I ve II olan hastalığın erken dönemlerindeki hastalardı. Üçüncüsü, nodal tutulumun primer drenaj bölgesi olan paraaortik bölgenin tedavisi ne kadar önemli idi? Kanada çalışmalarından elde edilen güçlü kanıtlar ve Kanada dışındaki WART kullanıma karşı isteksizlik nedeniyle, over kanserli seçilmiş kadınlarda lokal, ışınlanacak volüme yönelik RT'nin önemini araştırmak zaman alabilir. Bu arada, adjuvan lokal RT için büyük çalışmalar olmadığından, bu sorulara cevap vermek için en iyi ipuçları kemoterapi sonrası nüks için yapılan retrospektif RT çalışmalarından gelebilir.

Nüks Hastalık için RT

Over kanserinin kemoterapi sonrası nüksü için tedavi edilen kadınlar ile ilgili retrospektif çalışmalar, bu hastalıkta tutulu alan RT'nin potansiyel iyileştirici rolünün kanıtını gösterdi.[5,38] 2013 yılında, Brown ve ark.[5] lokalize postkemoterapi nüksü için definitif tutulu alan RT ile tedavi edilen 102 hastanın sonuçlarını yayınladı. Hastaların çoğu önceden yoğun tedavi almışlardı: serideki hastalar medyan üç kemoterapi kürü almışlardı ve RT için sevk edilmeden önce medyan iki kez rezeksiyon geçirmişlerdi. Tipik olarak, tümörleri kemoterapiye yanıt vermedikleri için ya da toksik etkiler uzun süre sistemik tedaviye izin vermediği için hastalar sevk edilmişlerdi. Bu olumsuz özelliklere rağmen, 5 yıllık progresyonsuz ve genel sağkalım oranları sırasıyla %24 ve %40 idi (**Şekil 14.6**). RT sonrası ikinci bir bölgede nüksü olan birkaç hasta başarılı kurtarma tedavisi almıştı ve diğer hastalarda ilave tedavi gerektirmeden önce uzun süreli tedaviye ara verilmişti. Nüks eden berrak hücreli karsinomalı sekiz hasta, diğer hastalar ile karşılaştırıldığında özellikle iyi prognoza sahiptiler (5-yıllık relapsız sağkalım oranı %75'e karşın %20, p = 0.01). İyi sonlanım için diğer prediktörler başlangıçtaki platin duyarlılığı ve RT zamanındaki tümör çapının < 3 cm olması idi. Bununla birlikte, uzun dönemde sağkalanlar arasında platine dirençli, yüksek gradlı seröz veya büyük rezeke edilemeyen belirli sayıda hasta da mevcuttu. Bu bölümün sonundaki birkaç vaka çalışması da bu seride bildirilen hastaları tarif etmektedir.

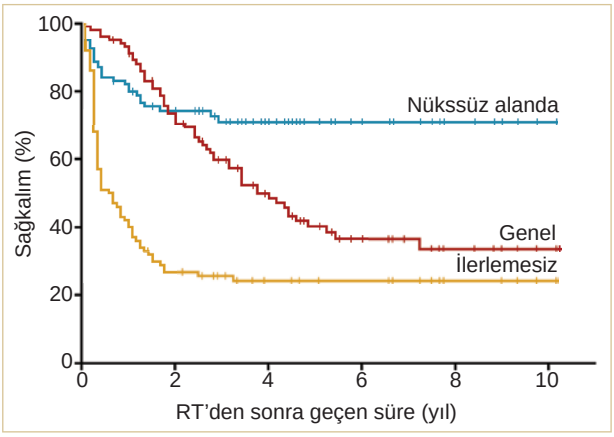

ŞEKİL 14.6 MD Anderson Kanser Merkezi'nde 1999-2009 yılları arasındaki nükseden epitelyal over kanseri için küratif amaçlı tedavi edilen 102 kadın için RT süresinden elde edilen sonuçlar (Brown AP, Jhingran A, Klopp AH, et al. Involved-field radiation therapy for locoregionally recurrent ovarian cancer. *Gynecol Oncol.* 2013;130(2): 300–305, doi:10.1016/j.ygyno.2013.04.469'dan alınmıştır.

Palyatif RT

RT, belirgin bir lezyondan kaynaklanan semptomların rahatlatılması için oldukça etkili olabilir. Palyatif RT için en yaygın endikasyonlar, vajinal kanama ve pelvik bir kitleden kaynaklanan rektosigmoid baskıdır. Ağrılı paraaortik hastalık da palyatif RT için bir endikasyon olabilir. Over kanserinden kaynaklanan hematojen metastazlar nispeten nadirdir, fakat bazı hastalarda semptom rahatlatmayı gerektirecek ağrılı kemik ve beyin metastazları gelişir. Palyatif stratejiler ve tedavileri Bölüm 16'da daha ayrıntılı olarak tartışılmıştır.

RADYOTERAPİ STRATEJİSİ GELİŞTİRME

Bu bölüm ve bu bölümün sonundaki vaka çalışmaları, bu konudaki deneyimimize bağlı olarak daha çok kemoterapi sonrası over kanseri nüksü olan hastaların seçilmesi, değerlendirilmesi ve tedavisine odaklanacaktır. Bununla birlikte, bu bölümde sunulan veriler adjuvan RT'nin bir rolü olabileceğini kuvvetle ortaya koymaktadır, bu nedenle bir adjuvan tedavi olarak RT'yi tartışmaya başlayacağız.

Adjuvan Tedavi Olarak RT

Berrak hücreli, müsinöz ve endometroid kanserler başlangıçta lokalize olma eğilimindedir ve RT sonrası sonuçların iyi olduğu defalarca gösterilmiştir. Başta berrak hücreli ve müsinöz kanserler olmak üzere bu alt tiplerin kemoterapiye nispeten iyi yanıt vermemesi gerçeği, sonuçları iyileştirmek için belki de kemoterapi ile birlikte RT uygulamasının bir fırsat olduğunu ortaya koymaktadır. İyi prognozlu alt tiplerin evre IIB ve IIIA1 kanserleri başlangıçta kombine modalite yaklaşımı için en belirgin aday olabilir. Bununla birlikte, ABD'de, başlangıç tedavisi için RT nadiren düşünülür; güncel Ulusal Kapsamlı Kanser Ağı (NCCN) kılavuzlarında, RT herhangi bir evredeki over kanseri için bir tedavi seçeneği olarak bahsedilmez.[39]

Nüks Hastalık İçin RT

Hasta Seçimi

Definitif kurtarma tedavisi için ideal aday muhtemelen tek bir nodal bölgesinde (paraaortik, pelvik veya inguinal) ya da ilk pelvik operatif yatakta (vajinal apeks ya da cul-de-sac'da) **(O.S. 14.2)** nüks olan iyi bir histolojik alt tipe sahip tümörü

olanlardır **(O.S. 14.6 ve 14.8)**. Bununla birlikte, tekrarlayan lokal ya da nodal nükslere rağmen, tümörün periton boşluğuna hiç kolonize olmadığı nadir vakalar, yüksek-gradlı seröz tümörü olan hastalar bile RT için iyi aday olabilirler **(O.S. 14.3 ve 14.7).**

Peritoneal hastalığı hiç olmayan hastalar peritoneal hastalığı olan hastalara göre RT için muhtemelen daha iyi adaydırlar. Bununla birlikte, başlangıçta peritonun tutulduğu, platine duyarlı kanseri olan hastalarda sonradan tek bir bölgede inatçı nüks eden hastalık gelişebilir **(O.S. 14.4)**. Bu hastalar bazen nüksün lokal tedavisinden sonra iyi olabilir; bununla birlikte, definitif tedavi başlamadan önce, özellikle sistemik tedavi için halen bazı geçerli tercihler varsa, peritoneal ya da uzak tutulumu ekarte etmek için gereken her türlü çaba sarfedilmelidir.

RT önerilmeden önce, cerrahinin risklerini doğrulamak adına cerrahi rezeksiyonun lokal kontrol olasılığını yeteri kadar artırıp artırmadığını belirlemek amacıyla ayrıntılı multidisipliner bir tartışma daima yapılmalıdır (Bölüm 3). Birçok vakada, cerrahi sonrası nüksü önlemek için RT önerilebilir. Kombine modalite tedavisi ya da sadece RT'yi önerip önermeme kararı aşağıdaki faktörlere dayanır:

1. Tümörün boyutu. Çapı >3 cm tümörler sıklıkla sadece RT ile kontrol edilebilirler ancak küçük tümörlere göre RT sonrası nüks olasılığı daha yüksektir.
2. Organ fonksiyonlarını feda etmeksizin tam rezeksiyonun başarılması olasılığı.
3. Definitif RT uygulaması ile hasar görebilecek bitişik kritik yapılar ile tümörün yakınlığı **(O.S. 14.2)**.
4. Cerrahinin radyoterapiye bağlı yan etkileri artırma olasılığı
5. Mikroskopik peritoneal hastalığı ekarte etmek için yeniden evrelemenin muhtemel yararı.

RT Öncesi Değerlendirme

Bir hasta definitif RT için değerlendirildiğinde, tedavinin hedefini küratiften palyatife kaydıran (1) uzak metastaz varlığını ya da periton tutulumunu ekarte etmek için; (2) gros hastalığı kesin olarak tanımlamak için; ve (3) nispeten nüks için yüksek riskli olabilen herhangi bir bölgeyi tanımlamak için tam bir değerlendirme yapılmalıdır.

Bazı vakalarda, PET-BT hem uzak hastalığı ekarte etmede hem de potansiyel tedavi bölgesindeki gros hastalığın yaygınlığını değerlendirmede çok değerli olabilir. Nüks eden pelvik hastalığı olan hastalar için, kontrastlı bilgisayarlı tomografi gros hastalığı bitişik bağırsak anslarından ayırmada ve olası bölgesel nodal tutulumu tanımlamada yardımcıdır. Pelvik muayene, vajinal tutulumun varlığı ve yaygınlığını tanımlamada önemlidir (Bölüm 4).

Tedavi öncesi değerlendirme daima önceki tüm görüntülemelerin, operatif ve patolojik raporların ayrıntılı incelemesini kapsamalıdır. Bu inceleme yüksek riskli bir nüks bölgesine bitişik bir bölgeyi içerecek şekilde klinik hedef volümün (CTV) genişlemesi veya yüksek riskli CTV'nin tanımlanmasını gerektirebilir.

RT Dozları

WART çalışmasından alınan sonuçlar her ne kadar düşük radyasyon dozlarının over kanseri tedavisinde bazen etkili olduğunu düşündürse de, gros hastalık için bizim RT deneyimlerimiz over karsinomalarının kontrolü için gereken dozun, diğer bölgelerden kaynaklanan mülleryen karsinomalar için gereken doz ile benzer olduğunu ortaya koymaktadır. Çoğu vakada, metastatik birikimin boyutu ve kritik yapılara yakınlığına bağlı olarak kümülatif doz ayarlanarak, gros hastalık bölgesine her fraksiyonda 2 Gy olacak şekilde 60-66 Gy eşdeğer doz uygulanmasını öneriyoruz. CTV'lere genellikle 45-50 Gy dozunda verilir. Bununla birlikte, eğer aşağıdaki nedenlerden dolayı hastalık riski olağandan daha yüksek olarak değerlendirilirse daha yüksek doz verilebilir;

1. Gros tümör volümüne yakın şüpheli nod bulguları
2. Ekstrakapsüler nodal yayılım
3. Yakın ya da pozitif cerrahi sınırlar
4. Kemoterapi öncesi primer hedef volüme bitişik olan bölgelerin tutulması

Her ne kadar küratif amaç ile ileri-planlı üç boyutlu konformal RT başarılı bir şekilde uygulanabilirse de, kemoterapi sonrası over kanseri nüksünün tedavisinde sıkça görülen ve nispeten yüksek dozlar gerektiren gros hastalık mevcuttur. Bu vakalarda önceki tedavilere bağlı gelişebilecek radyoterapi ile ilişkili komplikasyonların riskinin daha fazla olması; ve nükseden tümörün hassas kritik yapılara çok yakın olması durumunda IMRT tekniği özellikle değerlidir.

Bununla birlikte, bilinen gros tümöre bitişik ciddi mikroskopik hastalık riski olduğundan, sadece görüntülemede dikkati çeken gros tümörü içeren dar alanlar önerilmez. Çoğu vakada, hedef volüm muhtemel yumuşak doku bölgelerini ve hemen bitişiğindeki bölgesel nodları kapsayan CVT'yi içerecek şekilde genişletilmelidir. Bununla birlikte, over kanserli hastalarda RT'de bölgesel lenf bezlerinin hedef volüm içinde kapsanma hacmi öncesinde aldığı tedavilere bağlı olarak yan etkiler daha fazla olacağından diğer jinekolojik tümörlerdeki gibi geniş tutulmaz. Tüm RT'lerde olduğu gibi primer hedef volümlere daima bir gerçekçi PTV marjı eklenmelidir (Bölüm 6).

Bölgeye Özgü Tedavi Önerileri

Pelvik Nükslerinin Tedavisi

Nüksün sık görüldüğü bölgeler presakral boşluk **(O.S. 14.1)**, perirektal boşluk **(O.S. 14.2)**, cul-de-sac (Douglas çıkmazı) (sıklıkla apikal vajinaya uzanımlı) **(O.S. 14.3)** ve iliak nodlardır. Bunlar sıklıkla geniş cerrahi öncesi alanlardır ve tedavi edip etmeme veya CVT'de neyin dahil edileceği kararını vermede bitişik kritik yapılara (özellikle bağırsak anastomozları) olan risk dikkatle değerlendirilmelidir. Bununla birlikte,

tedavi ile ilişkili yan etki riski hakkındaki endişeler marjinal nüks riskine karşı dengelenmelidir **(O.S. 14.3)**. CVT'ye komşu yumuşak doku ve yakınındaki lenf nodunun dahil edilmesi her zaman akıllıcadır. CTV'nin yaygınlığı her ne kadar yukarıda tartışılan faktörlere göre değişebilse de, bazı genel prensipler tedavi planına rehberlik etmelidir. Biz, infiltratif yumuşak doku lezyonları için, kemoterapi yanıtı veya rezeksiyondan önce etkilenen herhangi bir yumuşak dokuyu volüme dahil ediyoruz; çoğu vakada, gros tümör volümüne (GTV) (etkilenmeyen kemik, kas ve bağırsak dışlanarak) en azından 1,5 cm ilave CVT mesafesi ekliyoruz. Douglas çıkmazını tutan lezyonlar için, CTV genellikle tüm Douglas, apikal vajina ve bitişik perirektal boşluğu içerir **(O.S. 14.2)**. Paravajinal lezyonlarda, potansiyel iç organ hareketi dikkatli değerlendirilmelidir ve gerçekçi bir internal hedef volüm (ITV) tanımlanmalıdır (Bölüm 5). İzole pelvik nodal rekürrensi olan hastalar için, bilinen lenf nodu tutulum bölgesinin tipik olarak en azından 3-4 cm proksimaline ve 1-2 cm distaline olacak şekilde nodal CTV'yi genişletiyoruz.

Paraaortik Nodların Tedavisi

Paraaortik nodlar izole nükslerin en sık gözlendiği bölgelerden birisidir **(O.S. 14.4–14.7)**. En sık tutulan paraaortik nodlar posterior ve sol renal damarların hemen distalindeki ve gonadal damarların insersiyonunun yanındaki parakaval nodlardır (Bölüm 5). Definitif tedavi için, önerilen CTV genellikle parakaval ve paraaortik nodal kompartımanları kapsayarak en distaldeki pozitif nodun en az 2-3 cm distaline ve renal damarların üzerinde en azından 2-3 cm distale kadar uzanır. Paraaortik nodal hedef volümlerin ayrıntılı tanımlanması için Bölüm 5'e bakınız. Eğer birçok nod tutulmuşsa, genellikle en azından distali aort bifurkasyonu olacak şekilde alanı genişletiyoruz. En sık tutulan parakaval nodlar duodenumun hemen arkasında bulunanlardır; bu yapılar için tolerans sınırını aşmamaya özel dikkat gösterilmelidir (Bölüm 6).

İnguinal Nodların Tedavisi

Kasık, overlerden nodal yayılımın muhtemel primer drenaj bölgesidir (Bölüm 5) ve inguinal lenf nodu nükslerinde tek başına veya kasık diseksiyonu sonrası bölgesel RT ile bazen kür sağlanabilir. Eğer uygulanabilirse, tüm inguinofemoral kompartıman (Şekil 5.6) ve operatif yatak hedefe volüme dahil edilmelidir. CTV'de distal eksternal ve internal iliak nodların dahil edilmesi de genellikle önerilir **(O.S. 14.8)**.

Ekstraabdominal Bölgelerdeki Oligometastazların Tedavisi

Ekstraabdominal hastalık geliştiren hastalar (kasıktakinin dışında) lokal tedavi ile büyük olasılıkla nadiren tedavi edilebilir olmakla birlikte, lokalize ekstra-abdominal (özellikle nodal) metastazların tedavisinden sonra bazen uzun dönem hastalıksız sağkalım gözlenir **(O.S. 14.5)**. Bununla beraber, Brown ve ark.[5] bu nadir ama dikkati çeken başarıyı hangi vakalarda başarılı olunacağını önceden öngören bir yöntem bulamadıklarını belirtmişlerdir. Lokalize ekstraabdominal metastazları olan hastalarda, definitif bir tedavi kürü başlamadan önce, hastalığın özelliği, RT ile lokal kontrolü başarma olasılığı, yüksek-doz RT ile potansiyel morbidite ve sistemik tedavi seçeneklerinin varlığı ya da yokluğu dahil olmak üzere birkaç faktör dikkatli bir şekilde değerlendirilmelidir.

NONEPİTELYAL OVER KANSERLERİ İÇİN RT

Nonepitelyal over kanserleri çok nadirdir ve bu kanserlerin tedavisinde RT'nin yeri çok azdır. Yine de, bahsedilmeyi hak eden birkaç spesifik konuya burada yer verilecektir.

Disgerminom

Kadınlarda en yaygın germ hücreli tümör olan disgerminom histolojik görünüm, davranış ve tedaviye yanıt profili açısından erkeklerdeki seminom ile nerdeyse benzerdir. Seminomlar gibi disgerminomlar da RT'ye çok duyarlıdır: 25 ila 35 Gy sonrası, lokal kontrol oranları neredeyse %100'dür. Bununla birlikte, hayatın 3. on yılı boyunca insidansı zirve yapan seminomların aksine, disgerminomlar sıklıkla perimenarşal kızlar olmak üzere gençlerde ortaya çıkma eğilimindedir. Etkilenen overin çıkarılmasından sonra primer tedavi, neredeyse daima küratif olan kemoterapidir. Genç yaşlarda alınan RT ikinci malignite riskinde artış, büyüme geriliği, prematür menopoz ve diğer yan etkiler ile ilişkili olduğundan, disgerminomlar için RT sadece çok nadir nüks durumlarında gündeme gelir.

Granüloza Hücreli Tümörler

Granüloza hücreli tümörler overin seks kordlarından ve mezenşiminden kaynaklanırlar. Genellikle prezentasyon sırasında overde sınırlı düşük-gradlı tümörlerdir fakat yıllar sonra nüks edebilirler. Primer tedavisi cerrahidir. Granüloza hücreli tümörlerin uzun doğal süreci ve nadirliği nedeniyle, adjuvan tedavilerin etkinliğini değerlendirmek zordur. Granüloza hücreli tümörler kemoterapi ve RT'ye bazen yanıt verseler de, herhangi bir adjuvan tedavinin sağkalımı artırdığına dair kanıt yoktur. Cerrahi sonrası lokalize rezidüel hastalık varsa RT düşünülebilir ve lokalize rekürrensleri olan hastalarda semptomların rahatlatılmasını sağlayabilir. MD Anderson Kanser Merkezi'nde 40 yıllık bir sürede RT ile tedavi edilen granüloza hücreli tümörlü 34 hastanın gözden geçirilmesinde[40], gros hastalığı olan 14 hastanın 6'sında RT'ye objektif yanıtlar elde edilmiştir ve bu hastaların 3 tanesi tedavi sonrası 10 ila 21 yıl hastalıksız kalmıştır.

Kaynaklar

1. Berek JS. Lymph node-positive stage IIIC ovarian cancer: a separate entity? *Int J Gynecol Cancer.* 2009;19(suppl 2):S18–S20, doi:10.1111/IGC.0b013e3181bf8111.
2. Heintz AP, Quinn MA, Benedet JL, et al. Carcinoma of the ovary. FIGO 26th Annual Report on the Results of Treatment in Gynecological Cancer. *Int J Gynaecol Obstet.* 2006;95(suppl 1):S161–S192.

3. Prat J; Oncology FCoG, Belhadj H, et al. Staging classification for cancer of the ovary, fallopian tube, and peritoneum. *Int J Gynaecol Obstet.* 2014;124(1):1–5, doi:10.1016/j.ijgo.2013.10.001.
4. Kleppe M, Slangen BF, Kruse AJ, et al. Lymph node metastasis in stages I and II ovarian cancer: a review. *Gynecol Oncol.* 2011;123(3):610–614, doi:10.1016/j.ygyno.2011.09.013.
5. Brown AP, Jhingran A, Klopp AH, et al. Involved-field radiation therapy for locoregionally recurrent ovarian cancer. *Gynecol Oncol.* 2013;130(2):300–305, doi:10.1016/j.ygyno.2013.04.469.
6. Hoskins PJ, Le N, Gilks B, et al. Low-stage ovarian clear cell carcinoma: population-based outcomes in British Columbia, Canada, with evidence for a survival benefit as a result of irradiation. *J Clin Oncol.* 2012;30(14):1656–1662, doi:10.1200/JCO.2011.40.1646.
7. Swenerton KD, Santos JL, Gilks CB, et al. Histotype predicts the curative potential of radiotherapy: the example of ovarian cancers. *Ann Oncol.* 2011;22(2):341–347, doi:10.1093/annonc/mdq383.
8. Berek JS, Friedlander ML, Hacker NF. Epithelial ovarian, fallopian tube, and peritoneal cancer. In: Berek JS, Hacker NF, eds. *Gynecol Oncol.* Philadelphia, PA: Wolters Kluwer; 2014:464–529.
9. Young RC, Decker DG, Wharton JT, et al. Staging laparotomy in early ovarian cancer. *JAMA.* 1983;250(22):3072–3076, doi:10.1001/jama.1983.03340220040030.
10. Hacker NF, Berek JS, Lagasse LD, et al. Primary cytoreductive surgery for epithelial ovarian cancer. *Obstet Gynecol.* 1983;61(4): 413–420.
11. Wright JD, Herzog TJ, Neugut AI, et al. Effect of radical cytoreductive surgery on omission and delay of chemotherapy for advanced-stage ovarian cancer. *Obstet Gynecol.* 2012;120(4):871–881, doi:10.1097/AOG.0b013e31826981de.
12. Winter-Roach BA, Kitchener HC, Lawrie TA. Adjuvant (post-surgery) chemotherapy for early stage epithelial ovarian cancer. *Cochrane Database Syst Rev.* 2012;3: CD004706.
13. Bolis G, Colombo N, Pecorelli S, et al. Adjuvant treatment for early epithelial ovarian cancer: results of two randomised clinical trials comparing cisplatin to no further treatment or chromic phosphate (32P). G.I.C.O.G.: Gruppo Interregionale Collaborativo in Ginecologia Oncologica. *Ann Oncol.* 1995; 6(9):887–893.
14. Young RC, Brady MF, Nieberg RK, et al. Adjuvant treatment for early ovarian cancer: a randomized phase III trial of intraperitoneal 32P or intravenous cyclophosphamide and cisplatin—a gynecologic oncology group study. *J Clin Oncol.* 2003;21(23):4350–4355, doi:10.1200/JCO.2003.02.154.
15. Trimbos JB, Parmar M, Vergote I, et al. International Collaborative Ovarian Neoplasm trial 1 and Adjuvant ChemoTherapy in Ovarian Neoplasm trial: two parallel randomized phase III trials of adjuvant chemotherapy in patients with early-stage ovarian carcinoma. *J Natl Cancer Inst.* 2003;95(2):105–112, doi:10.1093/jnci/95.2.113.
16. Bell J, Brady MF, Young RC, et al. Randomized phase III trial of three versus six cycles of adjuvant carboplatin and paclitaxel in early stage epithelial ovarian carcinoma: a Gynecologic Oncology Group study. *Gynecol Oncol.* 2006;102(3):432–439, doi:10.1016/j.ygyno.2006.06.013.
17. Chan JK, Tian C, Fleming GF, et al. The potential benefit of 6 vs. 3 cycles of chemotherapy in subsets of women with early-stage high-risk epithelial ovarian cancer: an exploratory analysis of a Gynecologic Oncology Group study. *Gynecol Oncol.* 2010;116(3):301–306, doi:10.1016/j.ygyno.2009.10.073.
18. Advanced Ovarian Cancer Trialists Group. Chemotherapy in advanced ovarian cancer: an overview of randomised clinical trials. *Br Med J. 1991*;303(6807):884–893.
19. Lambert HE, Berry RJ. High dose cisplatin compared with high dose cyclophosphamide in the management of advanced epithelial ovarian cancer (FIGO stages III and IV): report from the North Thames Cooperative Group. *Br Med J.* 1985;290(6472):889–893, doi:10.1136/bmj.290.6472.889.
20. Aabo K, Adams M, Adnitt P, et al. Chemotherapy in advanced ovarian cancer: four systematic meta-analyses of individual patient data from 37 randomized trials. Advanced Ovarian Cancer Trialists' Group. *Br J Cancer.* 1998;78(11):1479–1487, doi:10.1038/bjc.1998.710.
21. Piccart MJ, Bertelsen K, Stuart G, et al. Long-term follow-up confirms a survival advantage of the paclitaxel–cisplatin regimen over the cyclophosphamide–cisplatin combination in advanced ovarian cancer. *Int J Gynecol Cancer.* 2003;13(suppl 2):144–148, doi:10.1111/j.1525-1438.2003.13357.x.
22. Bookman MA, Brady MF, McGuire WP, et al. Evaluation of new platinum-based treatment regimens in advanced-stage ovarian cancer: a Phase III Trial of the Gynecologic Cancer Intergroup. *J Clin Oncol.* 2009;27(9):1419–1425, doi:10.1200/JCO.2008.19.1684.
23. Burger RA, Brady MF, Bookman MA, et al. Incorporation of bevacizumab in the primary treatment of ovarian cancer. *N Engl J Med.* 2011;365(26):2473–2483, doi:10.1056/NEJMoa1104390.
24. Perren TJ, Swart AM, Pfisterer J, et al. A phase 3 trial of bevacizumab in ovarian cancer. *N Engl J Med.* 2011; 365(26):2484–2496, doi:10.1056/NEJMoa1103799.
25. Hess LM, Benham-Hutchins M, Herzog TJ, et al. A meta-analysis of the efficacy of intraperitoneal cisplatin for the front-line treatment of ovarian cancer. *Int J Gynecol Cancer.* 2007;17(3):561–570, doi:10.1111/j.1525-1438.2006.00846.x.
26. Armstrong DK, Bundy B, Wenzel L, et al. Intraperitoneal cisplatin and paclitaxel in ovarian cancer. *N Engl J Med.* 2006;354(1):34–43, doi:10.1056/NEJMoa052985.
27. Katsumata N, Yasuda M, Isonishi S, et al. Long-term results of dose-dense paclitaxel and carboplatin versus conventional paclitaxel and carboplatin for treatment of advanced epithelial ovarian, fallopian tube, or primary peritoneal cancer (JGOG 3016): a randomised, controlled, open-label trial. *Lancet Oncol.* 2013;14(10):1020–1026, doi:10.1016/S1470-2045(13)70363-2.
28. Mei L, Chen H, Wei DM, et al. Maintenance chemotherapy for ovarian cancer. *Cochrane Database Syst Rev.* 2013;(6):CD007414.

29. Fuks F. External radiotherapy of ovarian cancer: standard approaches and new frontiers. *Semin Oncol.* 1975;2: 253–266.
30. Delclos L, Braun EJ, Herrera JR, Jr., et al. Whole abdominal irradiation by cobalt-60 moving-strip technic. *Radiology.* 1963;81:632–641, doi:10.1148/81.4.632.
31. Dembo AJ. Epithelial ovarian cancer: the role of radiotherapy. *Int J Radiat Oncol Biol Phys.* 1992;22:835–845, doi:10.1016/0360-3016(92)90777-F.
32. Dembo AJ, Bush RS, Beale FA, et al. The Princess Margaret Hospital study of ovarian cancer: stages I, II, and asymptomatic III presentations. *Cancer Treat Rep.* 1979;63: 249–254.
33. Fyles AW, Thomas GM, Pintilie M, et al. A randomized study of two doses of abdominopelvic radiation therapy for patients with optimally debulked Stage I, II, and III ovarian cancer. *Int J Radiat Oncol Biol Phys.* 1998;41(3):543–549, doi:10.1016/S0360-3016(98)00066-2.
34. Klaassen D, Shelley W, Starreveld A, et al. Early stage ovarian cancer: a randomized clinical trial comparing whole abdominal radiotherapy, melphalan, and intraperitoneal chromic phosphate: a National Cancer Institute of Canada Clinical Trials Group report. *J Clin Oncol.* 1988;6(8):1254–1263.
35. Eifel PJ, Gershenson DM, Delclos L, et al. Twice-daily, split-course abdominopelvic radiation therapy after chemotherapy and positive second-look laparotomy for epithelial ovarian carcinoma. *Int J Radiat Oncol Biol Phys.* 1991;21(4):1013–1018, doi: 10.1016/0360-3016(91)90743-N.
36. Thomas GM. Is there a role for consolidation or salvage radiotherapy after chemotherapy in advanced epithelial ovarian cancer? *Gynecol Oncol.* 1993;51(1):97–103, doi:10.1006/gyno.1993.1253.
37. Carey MS, et al. Testing the validity of a prognostic classification in patients with surgically optimal ovarian carcinoma: a 15-year review. *Int J Gynecol Cancer.* 1993;3(1):24–35, doi:10.1046/j.1525-1438.1993.03010024.x.
38. Lee LJ, Dembo AJ, Simm JE, et al. Nonserous histology and platinum-sensitivity are prognostic in localized recurrent ovarian cancer treated with radiation therapy. *Int J Radiat Oncol Biol Phys.* 2012;84(3):S96.
39. National Cancer Center Network. Ovarian cancer including fallopian tube cancer and primary peritoneal cancer. Version 3.2014: National Comprehensive Cancer Network; 2014 [updated 5/9/2014; cited 2015 2/22/2015]. Available from: http://www.nccn.org/professionals/physician_gls/pdf/ovarian.pdf
40. Wolf JK, Mullen J, Eifel PJ, et al. Radiation treatment of advanced or recurrent granulosa cell tumor of the ovary. *Gynecol Oncol.* 1999;73(1):35–41, doi:10.1006/gyno.1998.5287.

Vaka Çalışmaları

Bu bölüme eklenen sekiz vaka çalışması, bazı hastaların epitelyal over kanserinin lokalize nüksü için RT aldıktan sonra uzun süreli hastalıksız bir dönem geçirdiğini ve hatta kür bile sağlanabileceğini göstermektedir. Bu vakaların birkaçı seçim kriterleri ve hasta sonuçları hakkında ilave bilgi sağlayan Brown ve ark.'nın[5] çalışmasından seçilmiştir. Bu çalışmadaki hastaların %25 ila %30'i, küratif amaçla RT uygulandıktan sonra bilhassa iyi sonuçlara sahiptiler. Bu çalışmadaki burada bahsedilmeyen diğer hastalarda, tedavi tamamlandıktan kısa bir süre sonra sadece semptomlarında rahatlama olmuş veya sadece hastalığın ilerlememesi ümidiyle tedavi edilmişlerdir. RT sonrası uzun dönem hastalıksız sağkalım için özellikle şansı yüksek olan bazı hasta alt gruplarını tanımlayabildik ise de,[5] ne yazık ki, deneyimlerimizin analizi bizim hasta seçimi kriterlerimizi daha fazla geliştirmeye yardım etmedi. Bununla birlikte, sevk edildiklerinde bu hastaların çoğunda kalan sınırlı seçenekler göz önüne alındığında, bildirilen sonuçlar seçilmiş vakalarda definitif RT'yi desteklemektedir.

Bölüm 14 için Vaka Çalışmalarının Listesi

O.S. 14.1. Presakral boşlukta çoklu nüks gösteren Evre IIB over kanseri

O.S. 14.2. Rezeksiyon ve postoperatif RT ile tedavi edilen perirektal nüks

O.S. 14.3. Kemoterapi ve RT sonrası çoklu nüks gösteren sigmoid tutulumlu over kanseri

O.S. 14.4. Paraaortik nod nüksü ile birlikte Evre IIIC over seröz karsinomu

O.S. 14.5. Paraaortik nodlar ve sol boyunda ardışık nüks olan over karsinosarkom

O.S. 14.6. İzole paraaortik nod nüksü ile birlikte overin berrak hücreli karsinomu

O.S. 14.7. Paraaortik nodlarda çoklu nüks gösteren yüksek-gradlı seröz over kanseri

O.S. 14.8. Overin endometroid karsinomunun izole inguinal nüksü

Vaka Çalışmalarında Kullanılan Kısaltmalar

BSO	Bilateral salpingo-ooforektomi
CA-125	Karsinojik antijen 125
BT	Bilgisayarlı tomografi
CTV	Klinik hedef volüm
CXR	Göğüs röntgeni
ERT	Eksternal radyoterapi
FDG	Florodeoksiglukoz
FNA	İnce iğne aspirasyonu
GTV	Gros tümör volümü
HRCTV	Yüksek riskli klinik hedef volüm
IMRT	Yoğunluk ayarlı radyoterapi
ITV	İnternal hedef volüm
IVC	İnferior vena kava
KPS	Karnofsky performans durumu
MRG	Manyetik rezonans görüntüleme
HBY	Hastalık bulgusu yok
PAN	Paraaortik nod
PET	Pozitron emisyon tomografisi
PTV	Planlanan hedef volüm
TAH	Total abdominal histerektomi

O.S. 14.1 • Presakral Boşlukta Çoklu Nüks Gösteren Evre IIB Over Kanseri

Hikaye: 66 yaşında bir kadın RT değerlendirmesi için sevk edildi. On sekiz yıl önce, over ve fallop tüplerini tutan ve Douglas çıkmazına direkt yayılım gösteren evre IIB yüksek-gradlı mikst karsinom tanısı almıştı. O dönemde 6 kür karboplatin ve siklofosfamid ile tedavi edilmişti ve 3 yıl takipten sonra ilk pelvik nüksü olmuştu. Tekrar 9 kür karboplatin ile tedavi edilmiş ve sonraki 15 yıl hastalığın kesin kanıtı olmadan takip edilmişti, ancak periyodik olarak sigmoid mezokolonda küçük bir nodül olduğu kaydedilmişti. Over kanseri tanısı aldıktan 16 yıl sonra, nodülün 1.5 cm'ye ulaştığı kaydedilmişti. İki yıl sonra, BT'de nodül çapları 3.2 × 3.5 cm olarak ölçülmüştü (***a***). İnce iğne aspirasyon biyopsisinde over kanseri ile uyumlu yüksek-gradlı adenokarsinom olarak değerlendirildi. Hasta 6 kür karboplatin ve paklitaksel ile tedavi edildikten sonra kitle 1.5 × 2 cm olarak ölçüldü (***b***). İstirahat için eve döndükten sonra, hasta RT değerlendirmesi için geri geldi. CA-125 seviyeleri her zaman normaldi.

Değerlendirme: *Muayene*: Normal posthisterektomi bulguları. *KPS:* 90. PET–BT: Önceki, postkemoterapi BT taramasından üç ay sonra, sigmoid mezokolondaki kitle çapı yaklaşık 3 cm'ye kadar yeniden büyüdü (***c***). Hastalığın diğer bulguları yoktu.

Tedavi Planı: Definitif RT. Birkaç yönü ile, bu hasta definitif lokal terapi için ideal bir adaydı. Hiç ekstrapelvik hastalığı olmamıştı ve nüksleri tek bir bölge ile sınırlı idi. Lokal hastalığı platine duyarlı idi, fakat en son progresyon görülmesi, hastalığın kemoterapiye dirençli hale geldiğini düşündürdü. 3 cm çapındaki bir tümör için, sadece RT ile kontrol olasılığı yaklaşık %80'dir.[5]

ERT (IMRT): Sırtüstü pozisyonda, hastaya özgü vakumlu yatak ile. Hedef volüme rezidüel kitlenin (GTV) yanı sıra çevredeki vasküler kompartıman da eklendi (HRCTV) (***d, e***). Kısa alan uzunluğu ve sabit hedef nedeniyle, günlük KV görüntüleme ile setup doğruluğu kontrol edildi. Bu nedenle, ve bitişikteki bağırsak maruziyetini en az indirmek amacıyla, 60-Gy hedef volüm için dar bir PTV sınırı kullanıldı. Tüm normal dokuları dışlayan bir içiçe internal volüm 63 Gy ile tedavi edildi.

Total RT dozları (30 fraksiyonda):

GTV ve HRCTV (+7 mm): 51 Gy (170 cGy/fraksiyon)

GTV ve HRCTV (+3 mm): 60 Gy (200 cGy/fraksiyon)

GTV ve HRCTV (marjin yok): 63 Gy (210 cGy/fraksiyon)

Sonuç: Tedavi iyi tolere edildi; tek şikayet hafif yorgunluktu. 7. yılda, görüntüleme ve muayene ile HBY. Tedaviden 4 yıl sonra, hasta BRCA1–mutasyon pozitif meme kanseri nedeniyle tedavi edildi.

Yorum: Bu vakada cerrahi rezeksiyon düşünülebilirdi. Çoklu nüks hastalık nedeniyle, gros total rezeksiyondan sonra bile muhtemelen postoperatif RT önerirdik, fakat doz daha düşük olabilirdi. Diğer yandan, özellikle gros rezidüel hastalık veya bir pozitif cerrahi sınır yüksek doz RT gerektirdiğinden, herbir operasyon muhtemelen RT-ilişkili komplikasyonları artırmaktadır.

Bu posterior lezyon için, bir "belly board" tarzı yatak ile yüzüstü tedavi yapılarak ince bağırsaklar hedeften uzaklaştırılmak suretiyle, bağırsaklardaki radyasyon maruziyeti azaltabilirdi. Yıllarca tek bir lokasyondaki persistan hastalık görülmesi nedeniyle, nispeten küçük proksimal ve distal emniyet sınırları kullanıldı.

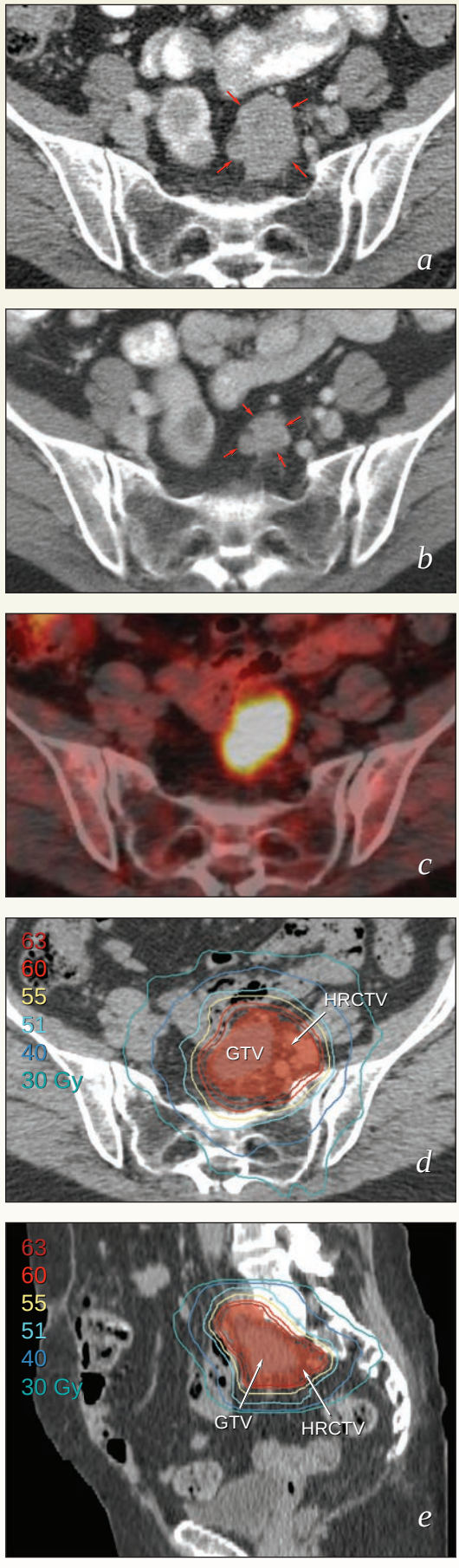

O.S. 14.2 • Rezeksiyon ve Postoperatif RT ile Tedavi Edilen Perirektal Nüks

Hikaye: Açıklanamayan anemisi olan 45 yaşında bir kadının, büyük bir pelvik kitlesi olduğu bulundu. TAH-BSO ile 15 × 9 × 7.5-cm boyutunda rektouterin boşluğa yapışık sağ over tümörü çıkarıldı. Rektumun etrafını saran diğer kitleden ayrı bir kitle yerinde bırakıldı. İlave bir evreleme yapılmadı. Hasta değerlendirme ve tedavi için sevk edildi.

İlk Değerlendirme: *Muayene:* Vajina ve rektum arasında sağda büyük, sabit bir kitle palpe edildi. *KPS*: 90–100. BT (*abdomen, pelvis*): Düzensiz bir kitle vajinal kubbeden posteriore doğru uzanmaktaydı ve rektosigmoidden ayrılamıyordu; küçük eksternal iliak lenf nodları için bulgular belirsizdi (***a***). *CA-125:* <7 U/mL. CXR: HBY. Patoloji değerlendirmesi (*over ve Douglas'tan alınan biyopsi*): Transisyonel ve endometrioid özelliklere sahip yüksek-gradlı karsinom.

Başlangıç tedavisi: Kolostomi açmadan optimal rezeksiyonu başarma şansını artırmak için, hasta ilk olarak 3 kür karboplatin ve paklitaksel ile tedavi edildi. BT'de yalnızca sağ vajinal kaftan mezorektuma uzanan minimal rezidüel kalınlaşmanın olduğu mükemmel bir yanıt görüldü (***b***). Hasta daha sonra sağ parametrektomi, omentektomi ve biyopsilerin alındığı eksplorasyon laparotomisi geçirdi. Herhangi bir cerrahi örneklemede tümör bulunmadı. Hasta daha sonra 4 kür karboplatin ve paklitaksel sonrası 1 yıl paklitaksel idame tedavisi aldı.

Nüks: Kemoterapi tamamlandıktan 1 yıl sonra, BT ve pelvik muayenede yeni bir 2-cm'lik perirektal nodül saptandı (***c***, *okla işaretli*). BT diğer durumlar açısından normaldi. Biyopsi nüks adenokarsinom ile uyumlu idi.

Cerrahi: Rektal mukozaya bitişik 2 cm'lik bir nodül, rektum zedelenmeden tamamen çıkarıldı. Operasyon yatağını işaretlemek için cerrahi klipsler yerleştirildi. Nodül yüksek-gradlı adenokarsinom içeriyordu. Pelvik ve abdominal peritondan alınan çok sayıda biyopsi örneği hastalık açısından negatifti. Lokalize nüks ve yakın cerrahi sınır nedeniyle, hasta RT için sevk edildi.

ERT (*d, e*): Hastanın hastalığının ilk yerleşim yerleri gözden geçirilerek, tüm Douglas çıkmazı, perirektal boşluklar ve distal iliak nodların CTV'ye dahil edilmesine karar verildi. Preoperatif görüntüleme ve cerrahi klipsler kullanılarak rezeksiyon yatağının da dahil olduğu HRCTV tanımlandı. 38 gün boyunca 28 fraksiyonda IMRT uygulandı. CTV-ITV'ye (+7 mm) 50 Gy'e kadar (178 cGy/fraksiyon) doz uygulandı. Entegre boost kullanılarak, HRCTV'ye 56 Gy'e (200 cGy/fraksiyon) kadar (+5 mm) doz uygulandı.

Kemoterapi: RT'den sonra karboplatin ve paklitaksel olarak uygulandı, fakat kemik iliği baskılanması (miyelosupresyon) nedeniyle 2 kür sonra sonlandırıldı.

Sonuç: RT tamamlandıktan 4,5 yıl sonra (ilk tanıdan 7 yıl sonra), PET ve muayene ile HBY; Hastada nadiren cinsel ilişki sonrası lekelenme vardı; ancak ağrılı cinsel ilişki ve bağırsak veya mesane şikayetleri yoktu.

Yorum: 2-cm'lik bir nodül için, sadece 60-65 Gy ile kontrol olasılığı yüksektir. Bununla birlikte, preoperatif görüntüleme, nüks eden nodülün rektumu riske atmadan rezeke edilebileceğini düşündürdü. Cerrahi, abdomenin yeniden evrelenmesine olanak sağladı ve rezeksiyon, biraz daha düşük radyasyon dozunun verilmesini sağladı. Emniyet sınırı ile birlikte sadece operatif yatağı tedavi etmek tartışılabilirdi. Ancak, hastanın ilk hastalık yayılımı değerlendirildikten sonra, tüm Douglas çıkmazı ve perirektal boşlukların risk altında olduğu düşünüldü. Marjinal bir rekürrenste muhtemelen büyük organları riske atmadan kür sağlanamazdı, bu nedenle daha geniş alanı kapsayan tedavi volümü seçildi.

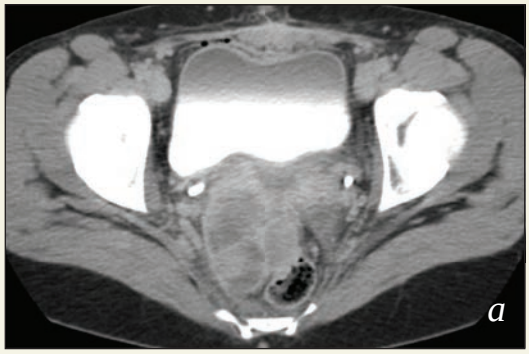

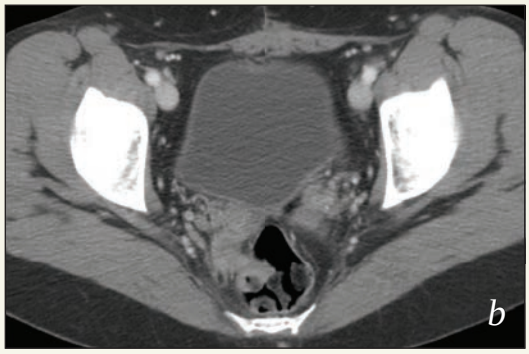

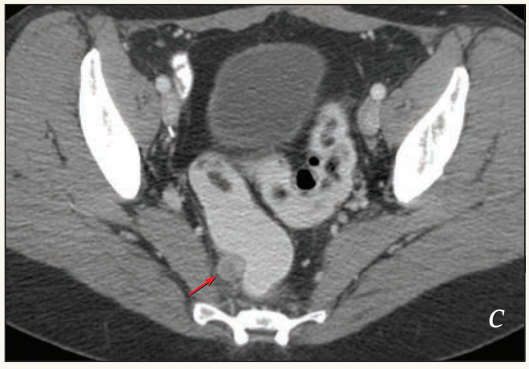

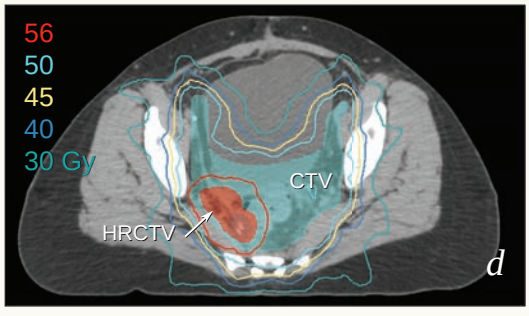

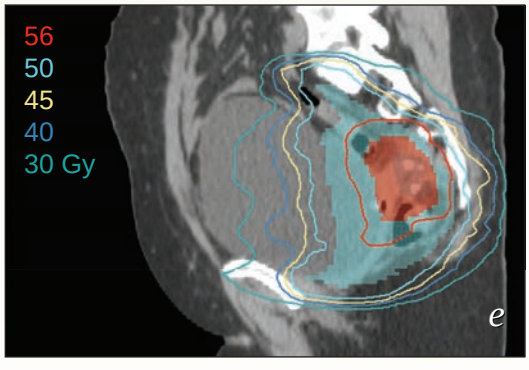

O.S. 14.3 • Kemoterapi ve RT Sonrası Çoklu Nükseden Sigmoid Tutulumlu Over Kanseri

Hikaye: Bilateral over kanseri olan 52 yaşında bir kadın, sigmoidde metastatik lezyon eksizyonunun da dahil edildiği TAH-BSO ve optimal sitoredüksiyon geçirmişti. Kanser evre IVB olarak kategorize edilmişse de, pelviste sınırlı idi ve muhtemelen aslında evre IIB idi. 6 kür karboplatin ve paklitaksel sonrası, serum CA-125 seviyesi preoperatif >5,000 U/mL yüksek seviyelerden <10 U/mL'ye geriledi. Bununla birlikte, CA-125 seviyesi çok geçmeden tekrar yükseldi ve kemoterapi tamamlandıktan 6 ay sonra, BT'de paravajinal bir kitle dikkati çekti. Hasta, tedavi önerileri için sevk edildi.

Değerlendirme: *Muayene*: vajinal apekste 5-6 cm'lik bir kitle. *Kolonoskopi*: Muhtemel tümör ile mukozanın lokalize infiltrasyonu. *KPS*: 90. CT (***a, okla gösterilmiş***): Sigmoidin hemen altında mesane ve rektum arasında yer alan bitişik 4 cm'lik kistik bir komponentle birlikte 4.5 cm'lik katı vajinal apeks kitlesi. *Biyopsiler (vajina, sigmoid)*: Adenokarsinom.

Nüksün İlk Tedavisi: Karboplatin ve interferon ile araştırma amaçlı tedavi. Tümör yanıt vermesine rağmen, ilaca bağlı hepatit ve karboplatin hipersensitivitesi için uygulanan kortikosteroide bağlı diyabetin alevlenmesi nedeniyle rejim çok zor tolere edildi. 9 kür kemoterapiden sonra, lokal kontrolü sağlamak için RT önerildi.

RT Öncesi Değerlendirme: *Muayene*: vajinal apekste 2-cm yüksekliğinde hareketli kitle. *BT*: Vajinanın apeksinde sigmoidin altında küçük, spiküle rezidüel yumuşak doku dansitesi.

ERT (*b–d*): Sırstüstü pozisyonda, hastaya özel yatak ile.

Fraksiyonlar 1–25 (4-alan, 18-MV foton):

Distal pelvis: 45 Gy

Fraksiyon 26–34 (IMRT):

GTV, vajinal ITV (+7 mm): 15 Gy;

GTV, vajinal ITV (+5 mm): 17 Gy

Brakiterapi: Bir kubbeli silindir kullanılarak vajinanın proksimal 1/3 kısmı yüzeyine 4 Gy.

Tedavi 45 günde tamamlandı.

Sonuç: RT'den sonra 15 aya kadar HBY, takipte artan CA-125 seviyesi ve biyopsisi adenokarsinom gelen ülsere rektosigmoid kitle (**e,** *oklar*). Hastanın sisplatin ve gemsitabine yanıtıyla birlikte CA-125 seviyesi normale döndü (***f***). Bununla birlikte, 9 kür sonra kemoterapi sonlandırıldığında, tümör hızla progrese oldu. Takip eden 5 yılda, hasta tümör ve kemoterapi ilişkili şiddetli semptomlar gösteren çeşitli sitotoksik ve biyolojik ajanlar ile tedavi edildi. Hastaya sonunda sigmoid perforasyon için kolostomi, üreteral obstrüksiyon için nefrektomi yapılması gerekti. RT'den 6,5 yıl sonra, ilk tanıdan 10 yıl sonra progresif pelvik kanser komplikasyonları nedeniyle hasta kaybedildi.

Yorum: Her ne kadar hastada kür sağlanamadıysa da, RT sadece kemoterapisiz sürenin uzamasını sağlamıştır (***f***). Radyasyon alanlarının proksimal sınırının yakınındaki nüksün lokalizasyonu, (***c, okla gösterilmiş***) Douglas çıkmazı ve sigmoidin daha geniş olarak volüme dahil edilmesinin tedavinin etkinliğini artırabileceğini düşündürmüştür. Günümüzde, böyle bir hasta vajinal pozisyonun günlük IGRT ile yakın takibiyle tedavi edilebilirdi.

Bu vaka over kanserinin değişken doğal seyrini göstermektedir. Çoğu seröz neoplazmlar hızla periton veya uzak bölgelere yayılsa da, bu kanser 10 yıldan fazla pelviste sınırlı kaldı.

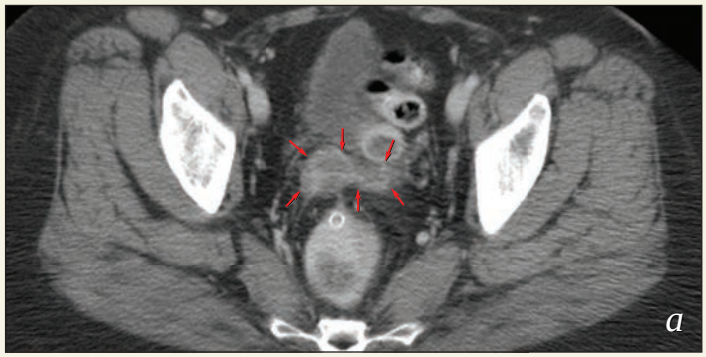

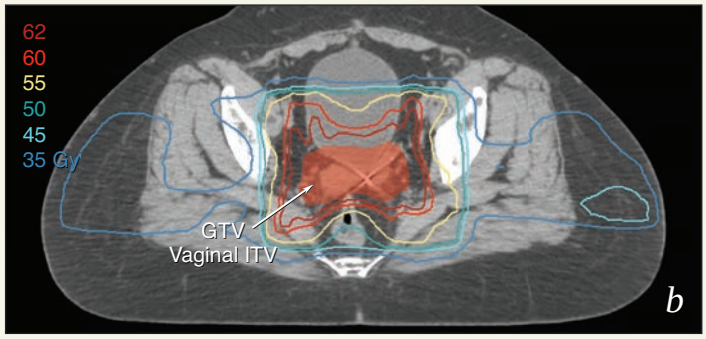

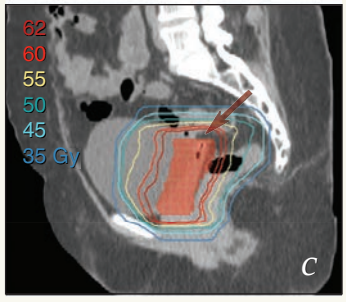

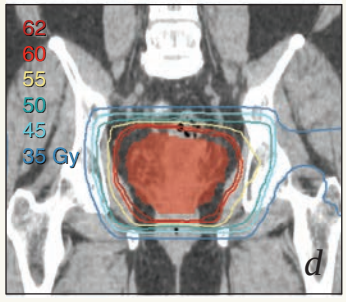

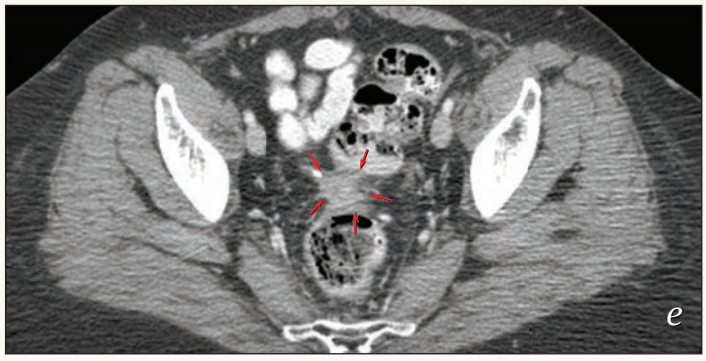

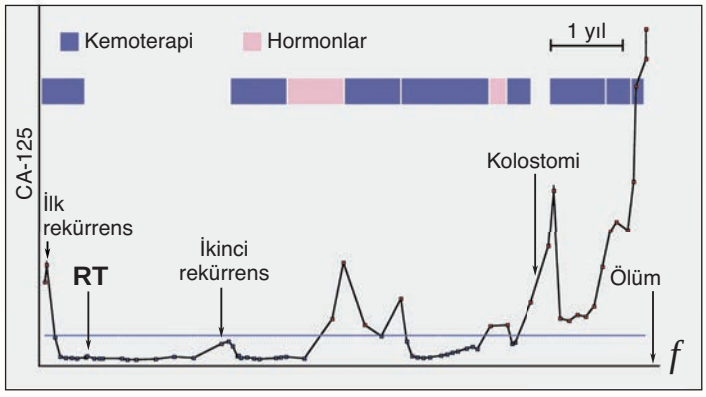

O.S. 14.4 • Paraaortik Nod Nüksü ile Birlikte Evre IIIC Over Seröz Karsinomu

Hikaye: Yorgunluk, iştahsızlık ve erken doyma şikayetleri olan 73 yaşında bir kadınının BT'sinde büyük bir pelvik kitle ve paraaortik lenfadenopati saptandı (*oklar*, ***a***). Hasta sol overde yüksek-gradlı seröz karsinom nedeniyle optimal sitoredüksiyon geçirdi. Omentum ve bir omental nod tutulmuştu ve sigmoid rezeksiyon gerektiren transmural sigmoid tutulum vardı. Örnek alınan 22 adet pelvik ve paraaortik nodların hiçbirisi kanser içermiyordu. Hasta 6 kür karboplatin ve paklitaksel ile tedavi edildi. CA-125 seviyesi kemoterapi öncesi değeri olan 22 U/mL'den 8,5 U/ mL seviyesine düştü. Bununla birlikte, bir sonraki yıl boyunca, CA-125 seviyesi 20 U/mL'ye yükseldi ve bir distal aortokaval nod 5 mm'den (*ok*, ***b***) 8 mm'ye büyüdü ***(c)***. Hasta başlangıçta müdahaleyi reddetti, fakat 6 ay sonra (ilk tanıdan 2 yıl sonra) nod 2,5 × 2 cm'ye (*oklar*, ***d***) büyüdüğünde, hasta tedavi için yeniden değerlendirildi.

Değerlendirme: *Muayene*: HBY. *KPS*: 90–100. *PET–BT* (***e***): 2,5-cm hipermetabolik paraaortik nod; hastalığın diğer bulguları yok. *Biyopsi (paraaortik nod)*: Yüksek-gradlı mülleryan karsinom.

Tedavi Planı: Hastaya kemoterapi, rezeksiyon ve RT dahil birkaç seçenek sunuldu. Hasta daha fazla kemoterapi almaya son derece isteksizdi ve nihayetinde RT'yi seçti. Bağırsak ve diğer bitişik yapılara olan dozu en aza indirmek için IMRT kullanıldı. Tüm paraaortik nodal bölge CTV'ye dahil edildi. İlk cerrahisinde yapılan büyümüş PAN'ların örneklemesinin çoğu negatif olmakla birlikte, hastanın nüksü tümörünün bu bölgeye metastaz yapmış olduğunu kanıtladı; proksimal aortokaval nodlara sekonder yayılım mümkündü ve tutulan bölgeye yakınlıkları nedeniyle normal sınırlarda olmasına rağmen bu bölgedeki birkaç küçük, <5 mm nodlar risk altında olarak kabul edildi.

ERT (IMRT) (***f–h***): Sırt üstü pozisyonda, alt ve üst kısımda hastaya özgü yatak ile, kollar baş üzerinde.

Total RT dozları (30 fraksiyonda):

GTV (+7 mm): 64.5 Gy (215 Gy/fraksiyon)

CTV (+7 mm): 51 Gy (170 Gy/fraksiyon)

Sonuç: Minimal yan etkiler ile birlikte tedavi iyi tolere edildi. 4. haftada tekrarlanan BT, GTV'de IMRT planının modifikasyonunu gerektirecek yeterli gerilemeyi göstermedi. 4. ayda, normal CA-125 ile birlikte PET'te HBY. 7 yılda, (ilk tanıdan 9 yıl sonra), ağrı ve tedavi komplikasyonu olmadan HBY. Hastaya RT sonrası ilave tedavi gerekmedi.

Yorum: Periton ve omentumu tutan seröz kanseri olan hastalarda genellikle yaygın hastalık nüksleri vardır; bununla birlikte, bu hastada gösterildiği gibi, bu kuralın istisnaları vardır. Özellikle, platine duyarlı hastalığı olan (kemoterapiden en az 6 ay sonra HBY) ve tek bir bölgede nüks hastalığı olan hastalar bazen definitif lokal tedaviden fayda görebilirler.

Bu vakada, GTV'nin böbrekler ve duodenuma uzak olması tedavi planını kolaylaştırdı. Viseral yağ bağırsakların çoğunu GTV'den uzaklaştırdığından, tek bir IMRT planı ile tedaviyi mümkün kılmak için entegre boost hafifçe hipofraksiyone edildi. Bununla birlikte, günümüzde entegre GTV için muhtemelen biraz daha küçük (örneğin 5 mm) PTV sınırı kullanırdık (Bölüm 6).

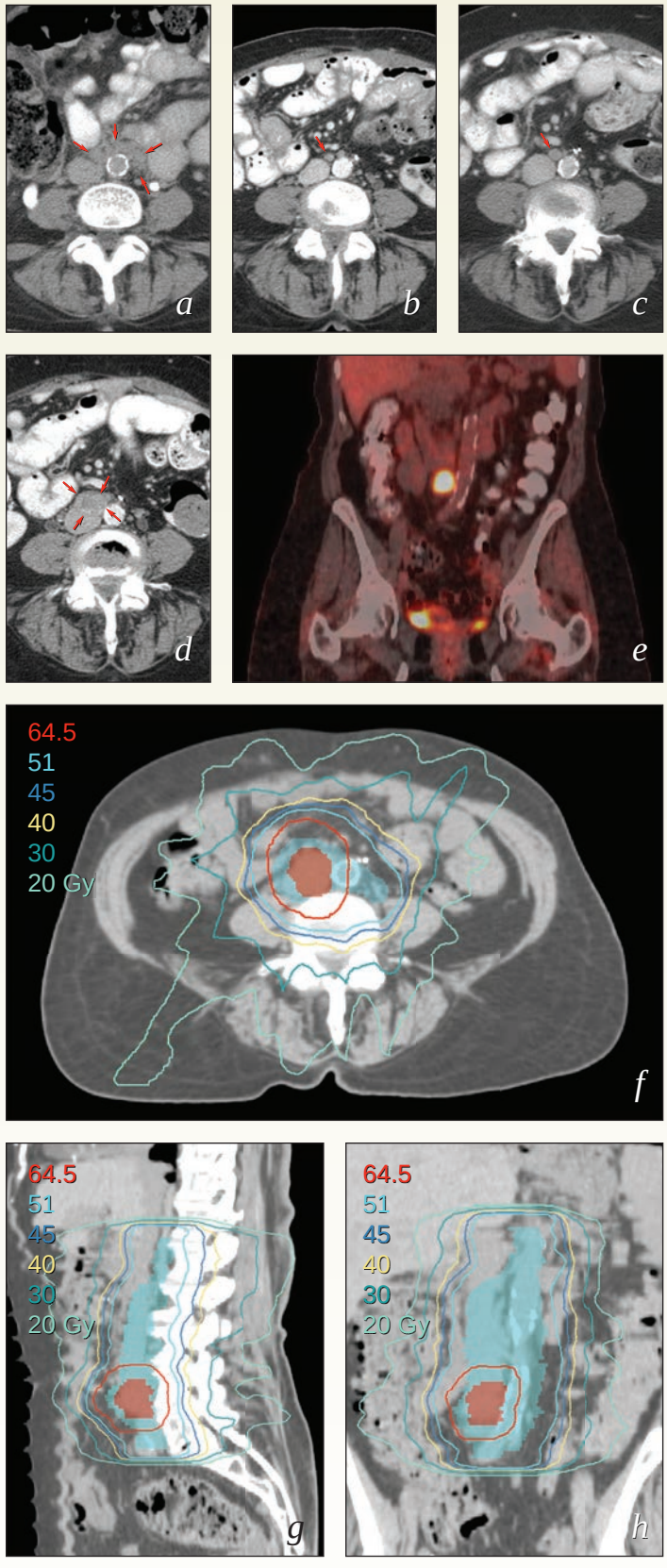

O.S. 14.5 • Paraaortik Nodlar ve Sol Boyunda Ardışık Nüks Olan Over Karsinosarkom

Hikaye: Karın şişkinliği, karın ağrısı ve DVT olan 57 yaşında bir kadında büyük bir pelvik kitle bulundu.

İlk Tedavi: IVC filtresinin yerleştirilmesinden sonra, hastaya optimal sitoredüksiyon için TAH-BSO ve cerrahi evreleme yapıldı. Bilateral over kitleleri karsinosarkom içeriyordu. 4 PA nodun 1'inde metastatik hastalık vardı. Omentum, peritoneal biyopsiler ve 21 pelvik nod negatifti. Hasta 8 kür karboplatin ve paklitaksel aldı ve 6. kürden sonra CA-125 seviyesi normale döndü. Kemoterapi bitiminde, orta düzeyde bir nöropatisi vardı ve yürütece bağımlı idi.

Ara dönem Öyküsü: Hastada osteoporotik kırıkları tedavi etmek için yapılan birkaç vertebroplasti vardı, fakat işlevsel bir düzelme olmadı. Birkaç onkoloji randevusuna gelmedi. Kemoterapiden 10 ay sonra sırt ve alt ekstremite ağrısı ve bacak güçsüzlüğü yakınmaları ile başvurdu.

Değerlendirme: *BT ve PET* ***(a,b)***: Muhtemel L3 ve psoas kası invazyonu ile birlikte aort ve IVC'yi deplase eden 4.5 × 3.5 × 6-cm FDG-tutan retroperitoneal kitle; sol hidronefroz. *MRG (spinal, beyin):* İntrakraniyal lezyonlar veya spinal kord sıkışması yok; *KPS:* 70; Biyopsi (İİA): Yüksek-gradlı karsinom.

Tedavi Planı: Muhtemel seçenekler kemoterapi, palyatif RT, definitif RT ve bakım hizmetlerinden oluşuyordu. Hastanın kemoterapi toleransı iyi değildi ve 10 ayda HBY'den masif paraaortik hastalığa ilerlemesi tümörün platine duyarlı olmadığını düşündürdü. En iyi palyasyon şansını RT sundu. Hasta ve ailesi agresif tedaviyi istedi ve aile ile konuştuktan sonra definitif RT için karar verildi.

ERT (IMRT) ***(c–e):*** Tutulu olmayan PA nodları GTV'ye 6 cm proksimalden ve 3 cm distalden olacak şekilde CTV'ye dahil edildi. Planlama BT ile birlikte tanısal görüntüler üstüste çakıştırılarak GTV tanımlandı ve entegre ve ardışık ek dozlar verilerek tedavi edildi. 4. haftada, tekrarlanan BT'de tümörün ciddi olarak gerilediği görüldü ve duodenal dozu azaltmak için planlama yeniden değerlendirildi (***d, e***).

Fraksiyonlar 1–25 ***(c):***

CTV (+7 mm): 45 Gy; GTV (+5 mm): 50 Gy

Fraksiyonlar 26–30:

GTV (+7 mm): 10 Gy (total doz, 60 Gy)

Tedavi 47 günde tamamlandı.

Kemoterapi: Haftalık sisplatin, kulak çınlaması nedeniyle 1 kür sonra kesildi.

Sonuç: Ağrıda hızlı düzelme, fakat etiyolojisi belirsiz kalan ekstremite güçsüzlüğünde minimal düzelme. 4 ayda, PET ile HBY. 10 ayda, sol boyun ve torasik girişteki yeni FDG-tutan lezyonların biyopsileri karsinom açısından pozitifti ***(f)***. Karboplatinin 2 küründen sonra, görüntülemede hastalığın daha da ilerlediği gösterildi ve hasta RT için sevk edildi. 15 fraksiyonda 45 Gy ile GTV tedavisi için bir "agresif" palyatif radyoterapi reçete edildi ***(g)***. Boyun tedavisinden 2,5 yıl sonra (PA nodların tedavisinden 4 yıl sonra), tekerlekli sandalyeye bağımlı olmakla birlikte gastrointestinal şikayetler olmadan HBY.

Yorum: Bu vaka, RT ile ne zaman ve nasıl tedavi edileceğinin belirlenmesindeki zorlukları ortaya koymaktadır. Bu hastanın hastalığı beklendiği gibi hızla yayılmadı. RT uzun süreli hastalıksız bir aralık sağladı, ancak kemoterapinin hastalığa çok az veya hiç etkisi olmadığı görüldü.

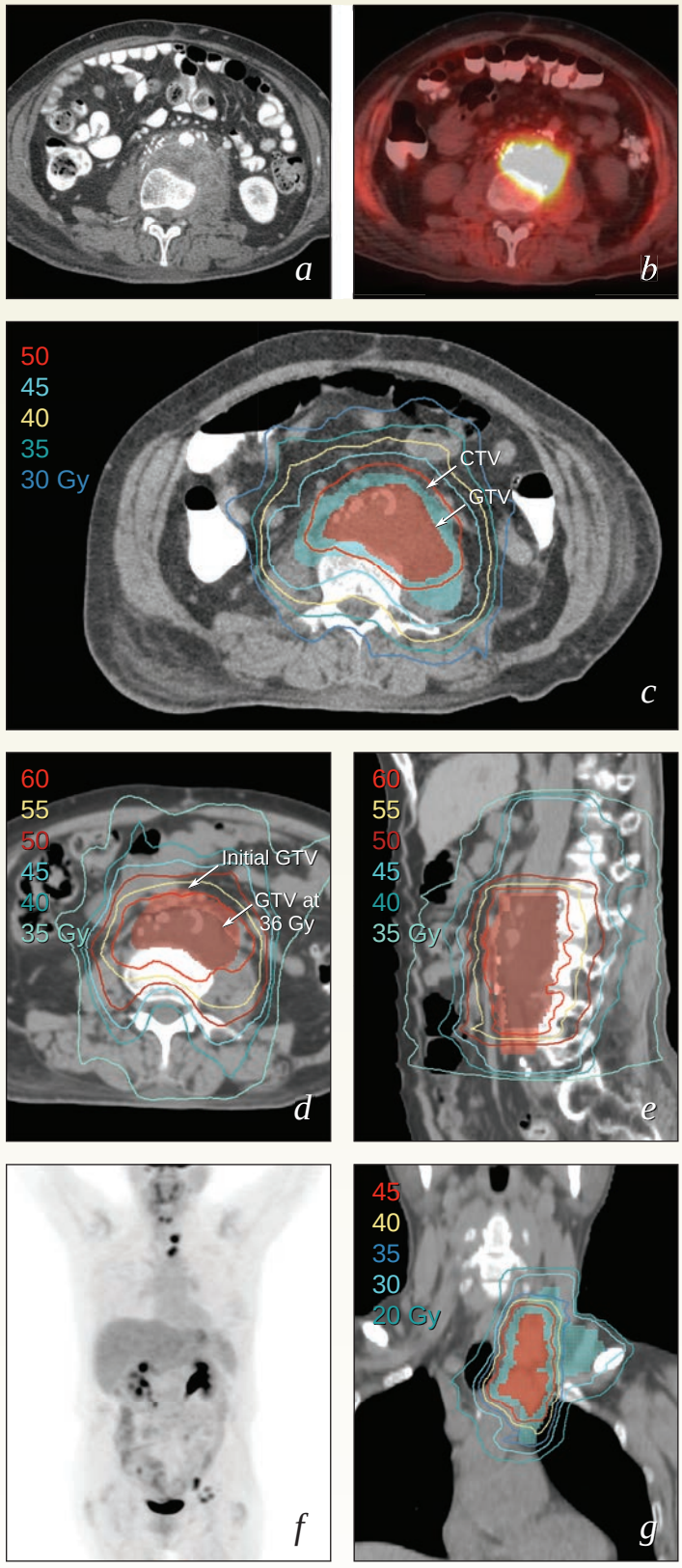

O.S. 14.6 • İzole Paraaortik Nod Nüksü ile Birlikte Overin Berrak Hücreli Karsinomu

Hikaye: Evre IA berrak hücreli over karsinomu olan 48 yaşında bir kadın TAH-BSO sonrası karboplatin ve paklitaksel almış. Hasta 3 yıl sonra muhtemel paraaortik nüks değerlendirmesi için sevk edildi.

Değerlendirme: *Pelvik muayene*: HBY. *KPS:* 90. CT (a): Vena kava'nın arkasında ve öne doğru deplase eden 3.6 × 1.8-cm nod; nod hemen sağ renal arterin altında. *PET*: Aynı lokalizasyonda FDG-tutan nod, diğer yönlerden HBY. *CA-125:* Normal. Biyopsi (İİA): Orijinal over primer tümörü ile uyumlu adenokarsinom.

Tedavi Planı: Berrak hücreli karsinomlar kemoterapiye dirençli olma eğilimindedir ve tek başına kemoterapinin bu nüks eden kanseri tedavi etmesi pek mümkün görünmemektedir. Bununla birlikte, çeşitli özellikler, agresif bölgesel tedavi ile iyi bir sonuca ulaşılabileceğini ortaya koymaktadır: (1) tek bir nodal bölge, (2) öncesinde bölge dışı hastalık olmaması, (3) uzun hastalıksız dönem ve (4) berrak hücreli histoloji. Daha küçük retrokaval nodları tek başına sıklıkla RT ile tedavi etsek de, duodenumun yakınlığı, güvenle uygulanabilir dozu yaklaşık 60 Gy'ye sınırlamaktadır. Bu boyuttaki (>3 cm) bir tümör için, 60 Gy'den sonra lokal nüks riski %30-40 kadar yüksek olabilir ve bu da <3 cm lezyonlardan anlamlı derecede yüksektir. Bir damar cerrahı ile konsülte edildikten sonra, jinekolojik onkolog, nodun muhtemelen rezeke edilebilir olduğu sonucuna vardı. Rezeksiyon aynı zamanda diğer olası mikroskopik hastalık yerlerini aramak için bir fırsat sağlayacaktır. Nihai plan rezeksiyondur ve sonrasında küratif amaçlı RT uygulanır.

Cerrahi: Gros rezidüel hastalık bırakmayan büyük bir retrokaval nodun rezeksiyonu. Operatif yatak klipslerle işaretlendi.

Histolojik Bulgular: 3,5 × 2 × 2 cm'lik lenf nodunun yerini büyük oranda tümör dokusu almıştı. Diğer beş nod ve rastgele peritoneal biyopsi örneği hastalık açısından negatifti.

Radyoterapi: *Setup:* Kollar baş üzerinde üst ve alt kısımda kişiye özel vakumlu yatak. Operatif yatağın merkezinde L2/L3 önünde izomerkez.

IMRT planı (28 fraksiyonda; 37 günde tamamlandı) (***b, c***): Paraaortik CTV (+7 mm) 49 Gy ile tedavi edildi (175 cGy/fraksiyon). Bir entegre boost kullanarak, orijinal lezyon bölgesini ve operatif yatağı (cerrahi klipslerle sınırlandırılmış; ***b, c***'deki *oklar*) içeren bir HRCTV 7-mm'lik bir sınır ile 53.2 Gy (190 cGy/fraksiyon) olarak işlem yapıldı.

Not: Bu hastanın yaygın retrokaval hastalığı olduğu için, tüm vena kava, renal venin 1-2 cm üzerinde bir seviyede CTV'ye dahil edildi ***(c)***. Bitişik diseke edilmeyen nodlardaki olası mikroskobik hastalık alanlarını kapatabilmek için CTV'yi HRCTV'ye yaklaşık 6 cm proksimal ve 4 cm distal olacak şekilde genişletmeye karar verdik. Bununla birlikte, böyle vakalarda optimal CVT sınırı iyi belirlenmemiştir.

Kemoterapi: RT sırasında ya da sonrasında kemoterapi verilmedi.

Sonuç: RT'den 4 ay sonra, PET'de HBY. Rekürrensten 6 yıl ve ilk tanıdan 9 yıl sonra, sistemlerin negatif olarak değerlendirmesi ile birlikte HBY.

Yorumlar: Over kanserinin tüm hücre tiplerinde RT'nin rolü tartışmalı olmakla birlikte, izole lokorejyonel nüksü olan bazı hastalarda lokorejyonel tedavi ile kür sağlanabilir. Çok disiplinli takımın üyeleri arasındaki işbirliği önemlidir ve tedavinin riskleri ve potansiyel faydaları hasta ile birlikte dikkatle düşünülmeli ve tartışılmalıdır.

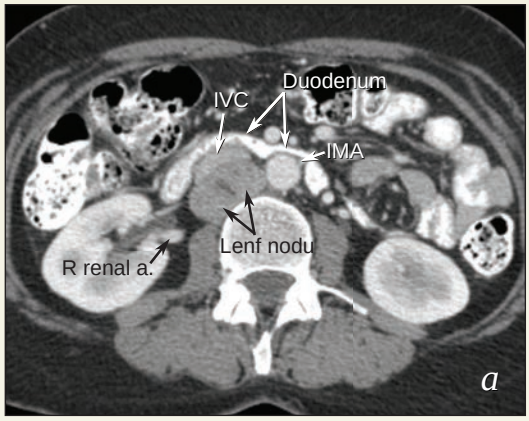

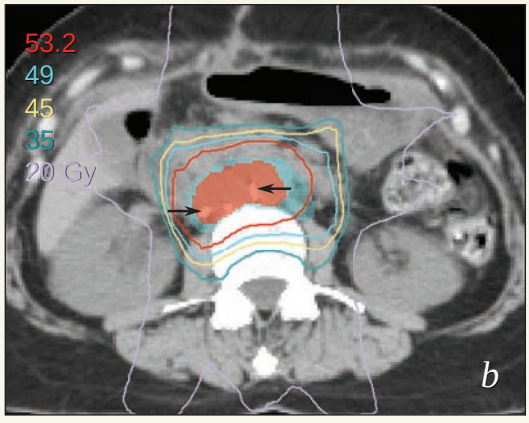

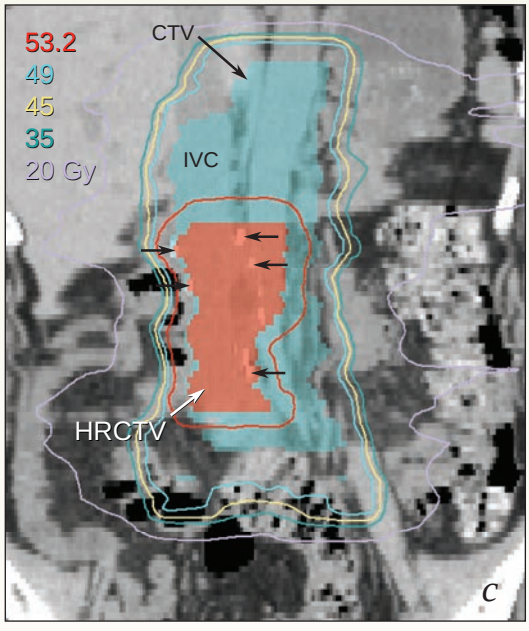

O.S. 14.7 • Paraaortik Nodlarda Çoklu Nüks Gösteren Yüksek-Gradlı Seröz Over Kanseri

Hikaye: 57 yaşında bir kadına pelvik bir kitle için TAH-BSO ve evreleme yapıldı. Patolojisi her iki overde yüksek-gradlı seröz karsinom gösterdi. Bir paraaortik nod, 5 pelvik nod, omentum ve peritoneal biyopsiler metastaz açısından negatifti; pelvik duvara yapışıklığı nedeniyle, kanser evre II olarak sınıflandırıldı. Hasta 6 kür karboplatin ve paklitaksel ile tedavi edildi.

Üç yıl sonra, BT'de paraaortik lenfadenopati saptandı. Bir nod çıkarıldı ve nüks adenokarsinom olarak geldi. Hasta 2 kür karboplatin ve paklitaksel ile tedavi edildi; daha sonra, karboplatin duyarlılığı gelişti ve 22 siklüs boyunca haftalık paklitaksel tedavisine geçildi.

Üç yıl sonra, paraaortik lenfadenopati nüks gösterdi. "İnferior mezenterik arter ile böbrek damarları arasındaki nodların tamamen çıkarılması" ile yapılan lenfadenektomi, 9 paraaortik nodun 9'unda kötü diferansiye adenokarsinom olarak geldi. Hastaya ilave haftalık paklitaksel tedavisi verildi ve daha sonra araştırma amaçlı immünoterapi denemesine dahil edildi. Paklitakselin tamamlanmasından sonraki 1 yıldan az bir sürede, hastanın üçüncü paraaortik nüksü vardı ve tedaviyle ilgili ikinci görüş istedi.

Değerlendirme: *Muayene*: HBY. *KPS: 90–100*. PET–BT: Sol renal ven altında 2 adet (***a****, siyah ok*) ve derin aortokaval boşlukta bir adet FDG-tutan nod (***b****, arrow*); diğer yönlerden HBY. Biyopsi: Metastatik seröz adenokarsinom.

Tedavi Planı: Her ne kadar kanser, önceki kemoterapiye yanıt vermiş olsa da, hastanın toleransı azalmaktaydı ve kısa bir zaman aralığında üçüncü nüks olması tümörün standart ajanlara daha dirençli hale geldiğine işaret etmekteydi. Kurtarma tedavisinden sonra seröz kanserlerin prognozu diğer histolojik tiplere göre kötü olma eğiliminde olmakla birlikte, periton tutulumunun olmayışının devam etmesi, ilk baştaki platin duyarlılığı ve tek bir nodal bölge ile sınırlı tekrarlayan nüksler, bu hastayı lokal tedaviye nispeten iyi bir aday haline getirmektedir. Definitif RT önerildi.

Radyoterapi (*c,d*): CTV, renal damarların 4 cm üzerinden aort bifürkasyonuna kadar genişletildi. Etkilendiği bilinen bölgelere ilave olarak, derin aortokaval ve sol paraaortik boşluklar FDG tutmayan bazı küçük nod içeriyordu; yaygın paraaortik nod tutulumu öyküsü olduğundan, bu bölge (belirlenmiş HRCTV) yüksek riskli olarak kabul edildi ve bir entegre boost ile tedavi edildi. Üç PET pozitif noda (GTV) toplam 62 Gy verilecek şekilde ardışık boost kullanıldı.

Fraksiyonlar 1–27: CTV (+7 mm): 47 Gy (175 cGy/fraksiyon)

HRCTV (+5 mm): 54 Gy (200 cGy/fraksiyon)

Fraksiyonlar 28–32: GTV + 5 mm: 8 Gy (200 cGy/fraksiyon)

Duodenum için $V_{55\,Gy}$ ve $V_{60\,Gy}$ sırasıyla 10 cc ve 3 cc idi.

Sonuç: 3 ayda, PET ve muayene ile HBY. 3 yılda (ilk tanıdan 10 yıl sonra), gastrointestinal şikayetler olmaksızın HBY.

Yorum: Bu hastada geniş çaplı lenfadenektomiye rağmen üçüncü nodal nüks vardı. Her iki nüks bölgesi de lenfadenektomi ***(b, c,** oklar)* sırasında kalan cerrahi klipslerin bitişiğindeydi. Derin aortokaval bölgede ve sol renal ven altındaki nodlara cerrahın ulaşması zor olabilir, ancak bunlar adneksiyal kanserlerin yaygın metastaz yaptığı bölgelerdir. "Tam" lenfadenektomiden sonra bile, rezidüel gros hastalığı ekarte etmek için bu bölgeleri dikkatlice inceleriz. Günümüzde, duodenal $V_{60\,Gy}$'yi 2 cc'nin altında tutmak için planı biraz düzenlerdik.

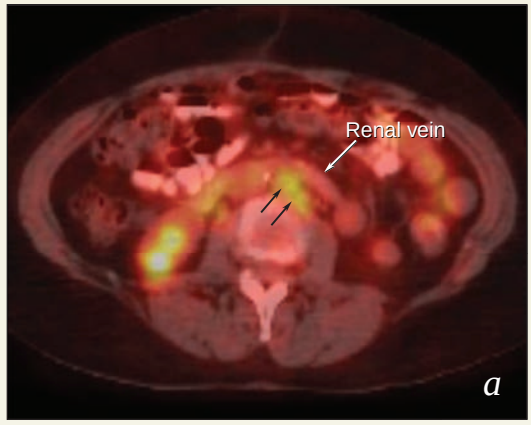

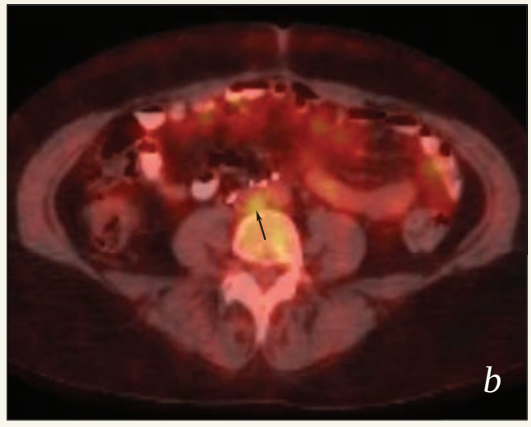

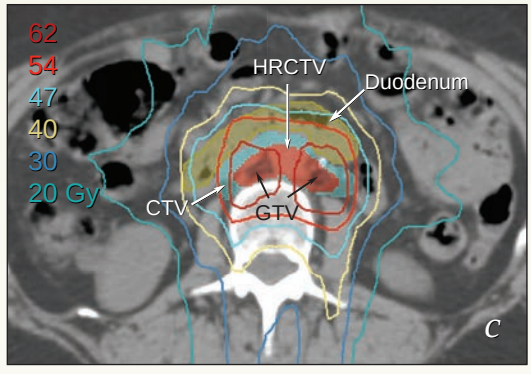

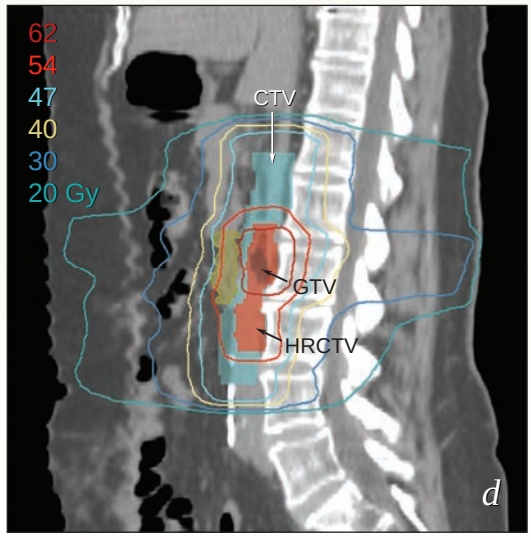

O.S. 14.8 • Overin Endometroid Karsinomunun İzole İnguinal Nüksü

Hikaye: Overin evre IA, grad 2 endometrioid adenokarsinomu olan 49 yaşında bir kadın TAH-BSO sonrası karboplatin ve siklofosfamid almıştı. On bir yıl sonra, izole kasık nüksü rezeksiyon ve 6 kür karboplatin ve paklitaksel ile tedavi edildi. Üç yıl sonra, hasta (63 yaşında) aynı bölgedeki ikinci nüks tedavisi için sevk edildi.

Değerlendirme: *Muayene*: Sağ kasıkta 5-cm'lik fikse, endüre kitle. *KPS*: 90. *BT (göğüs, abdomen, pelvis)* ***(a)***: Sağ kasığı içeren ve inguinal kanal boyunca distal dış iliyak bölgeye kadar uzanan, heterojen, infiltratif 5 × 6 cm'lik kitle (*oklar*). Diğer yönlerden HBY. *CA-125*: 117 U/mL. *Biyopsi*: Primer over tümörü ile uyumlu adenokarsinom.

Tedavi Planı: Tedavi amaçlı definitif kemo-RT. Geniş tümöre rağmen prezentasyon (tek bir drene olan nodal bölge, nonseröz histoloji ve uzun hastalıksız aralık) nispeten iyi idi. Ekstranodal yumuşak dokuları ve femur damarlarını ***(a,** oklar*) yoğun olarak tutan lezyon rezeke edilemez olarak kabul edildi. Kanser halen platin duyarlı olarak değerlendirildi, ancak muhtemelen tek başına kemoterapi ile kür şansı yoktu. Kemo-RT'yi takiben karboplatin ve paklitaksel önerildi.

ERT ***(b, c)***: *Setup*: Sırtüstü pozisyonda, özel vakumlu yatakta dizler kırılı ve sağ kalça abdüksiyonda.

Plan: Büyük lezyonun tedavisini optimize etmek ve tedavi planlama aşamalarını en aza indirmek için, boostlar tek bir IMRT planı içinde ile entegre edildi. GTV'ye nispeten dar bir 5 mm PTV sınırı eklendi, çünkü tümör sabitti, set-up stabildi ve GTV daha büyük bir CTV'ye entegre edildi. Bir "iç içe geçmiş GTV" (GTV + 1-3 mm) 65 Gy'ye kadar tedavi edildi; tümör kütlesine ve femur başının toleransını geçmeden muhtemel yağ infiltrasyonunun komşu bölgesine en az >60 Gy verildi. İpsilateral iç ve dış iliyak nodlar CTV'ye dahil edildi.

Total RT dozları (43 günde 31 fraksiyonda tamamlandı):

GTV (+1–3 mm) (içiçe geçmiş internal GTV): 65 Gy (210 cGy/fraksiyon)

GTV (+5 mm): 60.1 Gy (194 cGy/fraksiyon)

CTV (+7 mm): 50 Gy (167 cGy/fraksiyon)

Kemoterapi: Haftalık paklitaksel × 4. Kemo-RT sonrası, konvansiyonel dozlarda 4 kür karboplatin ve paklitaksel.

Sonuç: Ağrıda hızlı iyileşme. RT tamamlandıktan 1 hafta sonra, CA-125 seviyesi 16 U/dL'ye düştü. Yaş deskuamasyon 2-3 haftada düzeldi. 7. yılda, hasta sürekli HBY ile birlikte kasıkta hafif endürasyon ve ödem vardı fakat ağrı ve bacak ödemi yoktu; CA-125 seviyesi 6 U/mL idi.

Yorum: RT, hastanın bu ilk nüksü sırasında makul bir tedavi seçimi olacaktır. Foton ve elektron kombinasyonu ile tedavi edilmiş olsa da, IMRT ile sağlanan femur başının korunma oranı ile karşılaştırmak zor olurdu. Eşzamanlı kemoterapi için sisplatin daha olağan bir seçenektir, ancak haftalık paklitaksel, over kanseri tedavisinde etkilidir, aktif bir radyoduyarlaştırıcıdır ve tedavi alanında az bağırsak olduğundan çok az yan etki ile tolere edilmiştir.

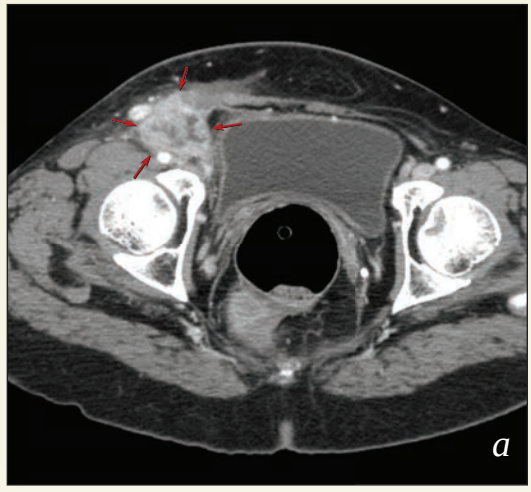

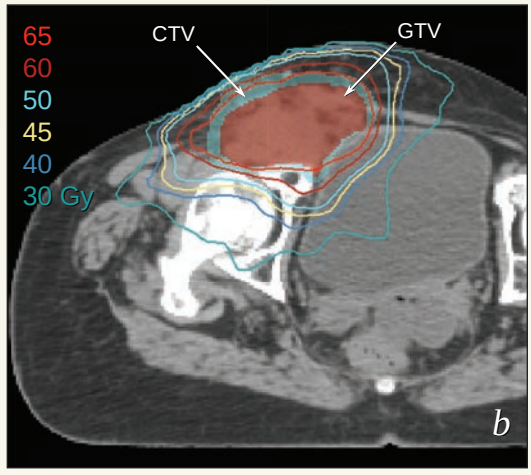

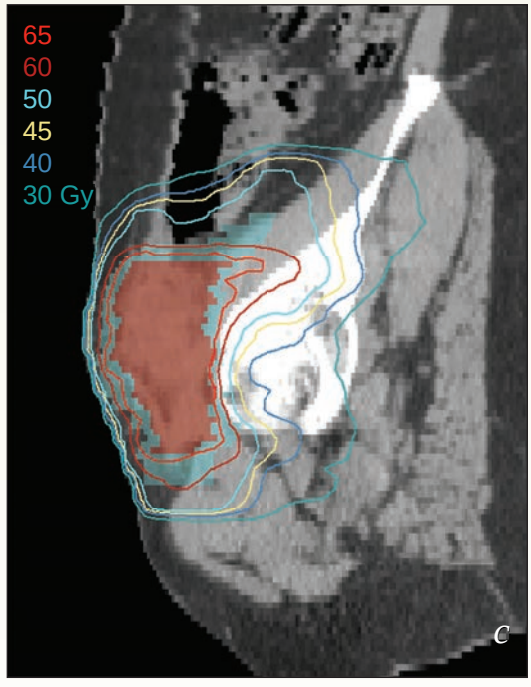

BÖLÜM 15

Primeri Bilinmeyen

GİRİŞ

Çoğu jinekolojik kanserler kanama, ağrı veya primer tümörün büyümesine bağlı semptomlar ile prezente olurlar. Bununla birlikte, bazı vakalarda, hastalar jinekolojik primer bir kanseri düşündüren skuamöz karsinom ya da mülleryen adenokarsinom içeren lenfadenopati veya ekstragenital kitleler bulunduğunda tanı alırlar. Nadir vakalarda ise yoğun incelemelere rağmen primer odak bulunamayabilir.

Her ne kadar bu nadir bir problem olsa da, birkaç nedenden dolayı özel ilgi gerektiren bir durumdur:

- Başlangıçta primeri bilinmeyen olarak kabul edilen birçok vakada ilave inceleme sonrasında primer odak bulunabilir (**Şekil 15.1**, **O.S. 12.8 ve 12.9**). Radyoterapi başlamadan önce primer odağın saptanmaması kür şansını ciddi oranda azaltır.
- Bulky pelvik kitleleri veya yaygın lenfadenopatileri olan hastalarda bile definitif kemoradyoterapi ile sıklıkla kür sağlanmaktadır (**O.S. 15.2–15.4**). Bu nedenle, böyle hastalar primeri bilinmeyen odaktan kaynaklanan hematojen metastazlarla başvuran ve genellikle kür sağlanamayan hastalar ile denk tutulmamalıdır.
- Primer lezyonun semptomları açığa çıkmadığında, bu hastalarda sıklıkla bulky lenfadenopatiler vardır. Bu olgular, yaygın inguinal veya pelvik lenfadenopatili hastaların tedavisi için iyi vaka örneğidir.

Bu olgular daima dikkatli tetkik, multidisipliner değerlendirme ve beceri isteyen teknik gerektiren zor vakalardır.

TEDAVİ ÖNCESİ DEĞERLENDİRME

Primer odağı bulunamayan inguinal ya da pelvik kanserler ile başvuran hastaların tedavi öncesi değerlendirmesinin primer hedefleri:

- Önceden saptanamayan primer odağın ekarte edilmesi
- Lokal ve rejyonel tutulumun yaygınlığının değerlendirilmesi
- Definitif bir tedavi yaklaşımını engelleyebilen uzak metastazların ekarte edilmesi
- Tümörün sekonder semptomlarının değerlendirilmesi ve tedavisi

Primer Kaynağın Araştırılması

Nodal hastalığın dağılımı (**Şekil 15.1**, Bölüm 5, Tablo 5.1) ve karsinomun tipi dahil birkaç özellik ilk değerlendirme için yönlendirici olabilir. Skuamöz karsinomlar alt genital yoldan, mülleryen adenokarsinomlar ise serviks, endometrium, tubalar ve overlerden kaynaklanma eğilimindedir. Yüksek riskli HPV tipleri için test yapılması iyi farklılaşmamış karsinomların veya adenokarsinomların potansiyel kaynağını saptamada yararlı olabilir. Fakat HPV-pozitif skuamöz lezyonların kaynağı olabilen anüs, üretra veya alt genital yolun skuamöz karsinomları arasında ayrım yapamaz.[1] Ekstragenital pelvik kanser de endometriyozisten kaynaklanabilir (**O.S. 15.5**).[2–4]

Eğer hastada pelvik ya da vulva cerrahi hikayesi varsa, kanserin mevcut olup olmadığını belirlemek için cerrahi olarak çıkarılmış eski patoloji materyallerini elde etmeye çalışılmalıdır. Bununla birlikte, en belirgin bölgelerde primer odak bulunamazsa, hasta tüm potansiyel primer odaklar açısından tam bir değerlendirmeye alınmalıdır.

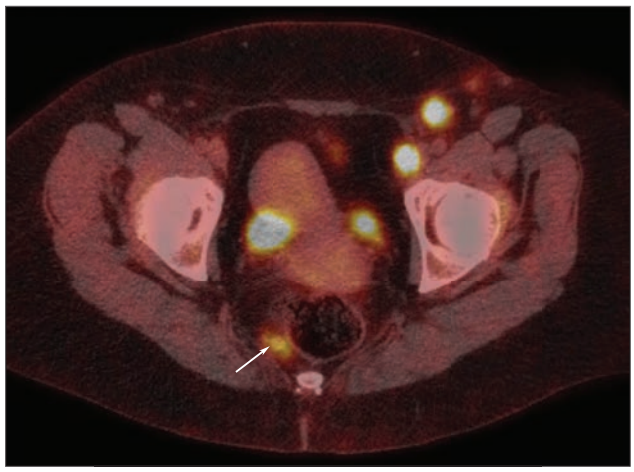

ŞEKİL 15.1 Nodal tutulumun şekli potansiyel primer bölgeye yönelik önemli ipuçları verebilir. 42 yaşındaki bu kadın bulky inguinal ve eksternal iliak lenfadenopati ile başvurdu; biyopsi sonucu yüksek-riskli HPV pozitif skuamöz karsinom olarak değerlendirildi. Hasta primeri bilinmeyen muhtemelen jinekolojik kaynaklı olabilecek lenfadenopati tedavisi için sevk edildi. Ancak, PET-BT'de FDG-tutan perirektal lenf nodu tespit edildi (*ok*). Bu patern kuvvetle primer bir anal lezyonu düşündürdü. Hasta sevk edilmeden önce yapılan proktosigmoidoskopide negatif bulgular olduğu kaydedilse de, tetkikler tekrarlandığında dentat hattının hemen proksimalinde küçük bir anal karsinom tespit edildi.

Değerlendirmeye, eğer bulky lezyonlar yoksa serviks ve vajina kolposkopisini de içeren dikkatli bir pelvik muayene ile başlanmalıdır. Endometrial ve endoservikal küretaj yapılmalıdır ve şüpheli lezyonlardan biyopsi alınmalıdır. Deneyimimize göre, başlangıçta primeri saptanamayan kanserlerin en sık kaynaklandıkları alanlar vulva ve vajinadır **(O.S. 11.6, 12.8 ve 12.9)**. Anal kanalın küçük kanserleri de ilk muayenede atlanabilir (**Şekil 15.1**). Birçok vakada, optimal bir muayene yapmak için anestezi gerekir. Genel anestezi altında muayene ile birlikte mesane ve üretranın primerlerini ekarte etmek için sistoskopi; anüs ve rektumun primer kanserlerini ekarte etmek için de proktoskopi yapılabilir. Eğer servikal intraepitelyal neoplazi kanıtı ya da hikayesi varsa, servikal kon biyopsisi gerekebilir **(O.S. 15.1)**.

Rejyonel ve Uzak Hastalık Yayılımının Değerlendirilmesi

Rejyonel hastalık yayılımının değerlendirilmesi için teknikler Bölüm 4'te ayrıntılı olarak tartışılmıştır. Rejyonel alanları değerlendirmek ve uzak metastazları ekarte etmek için tüm vakalara PET–BT önerilir. Kontrastlı BT yararlı olabilir ve planlama BT'si ile füzyon yapılarak hedef volümün belirlenmesinde kullanılabilir. Eğer hastaya lenfadenektomi yapılmışsa, rezidüel gros lenf nodunu ekarte etmek için postoperatif BT mutlaka istenmelidir. Yumuşak doku kitlelerini değerlendirmede ve bulky nodal kitlelerden kaynaklanan yumuşak doku invazyonunun değerlendirmesinde MRG yararlıdır.

Sekonder Semptomların Değerlendirilmesi ve Tedavisi

Tanı sırasında, hastaların çoğunda şiddetli olabilen ağrı bulunabilir. İyi bir ağrı kontrolü, hastanın konforu ve aynı zamanda radyoterapi için stabil bir pozisyon sağlamak açısından önemlidir. Bulky lenfadenopati veya pelvik kitleler de hidronefroza neden olabilir ve bulky lenfadenopati hastada venöz tromboz riskini artırabilir. Bu semptomların tedavisi Bölüm 7'de tartışılmıştır.

RİSK DEĞERLENDİRMESİ

Primer odağı tespit edilemeyip pelvik veya inguinal karsinom ile başvuran hastaların sonuçlarına ilişkin çok az veri yayınlanmıştır. Kelly ve ark., abdomen ya da pelviste yumuşak doku ya da nodal lezyonlar ile prezente olan 37 hastalık çalışmada, adenokarsinom ya da diğer histolojik tipler ile karşılaştırıldığında skuamöz karsinomlu hastalarda daha iyi sağkalım oranları bildirmişlerdir.[5]

MULTİDİSİPLİNER TEDAVİ STRATEJİSİ

Cerrahinin Rolü

Pelvik Yumuşak Dokulardan Kaynaklanan Adenokarsinom

Primeri bilinmeyen adenokarsinom, genellikle Douglas poşu bölgesinde veya rektosigmoide yakın bölgelerde pelvisin yumuşak dokularından kaynaklanabilir. Endometriyozis ile ilişkili endometroid histoloji veya bir endometriyozis hikayesi pelvik endometriyozisteki odağı düşündürür.

Endometriyozisten kaynaklandığı düşünülen adenokarsinomlu hastalarda, mikroskopik intraperitoneal hastalığı dışlamak için, sıklıkla laparoskopik cerrahi değerlendirme yapılması önerilir. Gros hastalıkta cerrahi rezeksiyon kararı tümörün boyutuna, kritik yapılara yakınlığa ve komplet rezeke edilebilme olasılığına bağlıdır. Sigmoid ile çok yakın ilişkili bulky tümörleri, ciddi bağırsak hasarına neden olmadan definitif radyoterapi ile kontrol etmek zor olabilir. Eğer başarılabilirse, yakın veya pozitif cerrahi sınır gelme ihtimalinin olmasına rağmen bu bölgedeki tümörlerin cerrahi rezeksiyonu muhtemelen yararlı olabilir. Şayet peritoneal ya da uzak metastaz yoksa genellikle postoperatif radyoterapi önerilir **(O.S. 15.5)**.

Lenf Nodlarını Tutan Karsinom

O.S. 15.1–15.4'te gösterildiği gibi, eğer lokal rejyonel kontrol sağlanabilirse, yaygın lenfadenopatisi olan hastalarda bile sıklıkla kür sağlanabilir. Her ne kadar gros lenfadenopatiyi çıkarmak cezbedici olsa da, lenfadenektominin yan etkileri faydasından fazla olabilmektedir. Bu vakalar genellikle çok bulky nodal kitleler ile başvurduğundan, rezeke edilen nodlarda neredeyse daima definitif tedavideki yüksek dozlu

postoperatif radyoterapiyi gerektiren ekstrakapsüler hastalık yayılımı bulunur. Postoperatif komplikasyonlar radyoterapiyi geciktirerek potansiyel olarak etkinliğini azaltabilir **(O.S. 15.4)**. Bununla birlikte, birçok vakada, rejyonel olarak yaygın kanserlerin optimal tedavisi IMRT, görüntüleme kılavuzluğu ve adaptif planlama gibi ileri tekniklerde deneyim gerektirir. Eğer bunlar mevcut değilse, ilk tedavi için cerrahi düşünülebilir.

Genellikle, definitif radyoterapi dozunun verilmesini kısıtlayabilen düzgün sınırlı, orta boyuttaki kritik yapılara bitişik nodlar cerrahi rezeksiyon için iyi aday olabilirler. Bununla birlikte, unrezektabl tümörlerin parsiyel olarak çıkarılması genellikle önerilmez. Çünkü parsiyel eksizyon radyoterapinin etkinliğini artırmaz ve lenfokist, enfeksiyon, lenfödem nedeniyle istenmeyen tedavi gecikme olasılığını artırır. Bu konuda daha ileri tartışmalar için Bölüm 3'e bakınız.

Kemoterapinin Rolü

Bu vakaların neredeyse tamamı bulky tümör kitleleri veya yaygın rejyonel hastalık ile prezente olduğundan, kemoterapi genellikle ya radyoterapi ile eş zamanlı veya adjuvan olarak önerilir. Benzer histolojik tipe sahip primer kanserlere yönelik kemoterapi tercih edilir. Örneğin, primeri bilinmeyen skuamöz karsinomlar, serviksin veya vulvanın skuamöz karsinomaları için etkisi kanıtlanmış rejim kullanılarak (haftalık sisplatin) eşzamanlı kemoradyoterapi ile tedavi edilir. Endometriozis ya da lenf nodlarından kaynaklanan adenokarsinomların lokal kontrol oranını artırmak için radyoterapi ile eşzamanlı kemoterapi verilebilir. Ama, bu vakalarda biz genellikle endometrium ve overden kaynaklanan nod-pozitif müllerian adenokarsinomlarda kullanıldığı gibi adjuvan kemoterapinin (karboplatin ve paklitaksel) ilave edilmesini önermekteyiz.

RADYOTERAPİ— TEKNİK KONULAR

Hedef Volüm

Hedef volüm; en proksimal gros hastalığın en az 6 cm üzerinde olan radyoterapi alan kenarı ile birlikte tutulan nodal bölgeyi kapsamalıdır; yaygın lenfadenopatisi olan hastalarda marjinal nüksleri önlemek için daha geniş alanlar kenarlar gerekebilir **(O.S. 15.3)**. Pelvik nodal hastalığı olan hastalar için, genellikle bilateral pelvik nodların tedavisi önerilir, ancak bu kararı destekleyen kanıtlar oldukça zayıftır. Distal iliak lenf nodların ötesine uzanmayan tek taraflı kasıkta lenf nodu ile prezente olan hastalarda, biz tek taraflı tedavi yapıyoruz.

İlave morbiditesi nedeniyle potansiyel primer bölgelerin rutin tedavisi genellikle pratik değildir. Ayrıca, eğer mevcut olan bir primer lezyon atlanmışsa 45 ila 50 Gy'lik doz da yeterli değildir. Fakat, eğer tümör vajinanın parsiyel tedavisini gerektirecek kadar vajene yakınsa, biz bazen vajinal ITV'yi de dahil ediyoruz **(O.S. 15.2, 15.3 ve 15.5)**.

Bulky Nodal veya Yumuşak Doku Hastalığının Definitif Tedavisi

Cerrahi Rezeksiyon Sonrası

Eğer lenfadenektomi ya da cerrahi rezeksiyon yapılmışsa, minimum 45 ila 50 Gy doz postoperatif radyoterapi önerilir. Bununla birlikte, bulky lenfadenopati ile prezente olan hastalarda neredeyse daima, 30 fraksiyonda minimum 60 Gy doz gerektiren ekstranodal yayılım tespit edilir **(O.S. 15.4)**. Gros hastalığın tamamen çıkarıldığını doğrulamak için postoperatif görüntüleme daima gereklidir. Bulky nodal hastalığın multidisipliner tedavisi Bölüm 3'de de tartışılmıştır.

Definitif Tedavi

Çok büyümüş lenf nodlarını kontrol etmek için en azından 60-65 Gy yüksek radyasyon dozları gerektiğinden, IMRT önerilmektedir. Uygulanan radyoterapi dozunun etkinliğini maksimize etmek için tedaviye ara vermekten kaçınılmalıdır. Bu bölümün sonundaki olgu sunumlarında da gösterildiği gibi, entegre boost'ların ve adaptif planlamanın kullanımı bu vakaların tedavisinde özellikle yararlıdır.

Bazı olgularda, tümör yanıtı çok hızlı olabilir **(O.S. 15.2)**. Bu nedenle, adaptif planlamayı belirlemek için en azından 2-3 haftada bir CBCT ya da planlama BT'si ile tümör takip edilmelidir. Bulky tümörlerin ilk yanıtını hızlandırmak için hipofraksiyone entegre boost kullanılan olgularda, haftalık değerlendirme önerilir. Bununla birlikte, adaptif tedavi planlaması sırasında tedaviye ara vermekten kaçınmak için dikkat gösterilmelidir (Bölüm 7).

Gros ve potansiyel mikroskopik hastalık bölgelerini tedavi etmek için büyük tedavi volümleri gerektiğinden ve çeşitli kritik normal dokulara çok yakın olması nedeniyle, çok yüksek fraksiyonların kullanıldığı "stereotaktik" tedavilerin kullanılması önerilmez.

Kaynaklar

1. Clements A, Euscher E, Lacour R, et al. The presence of human papillomavirus or p16 in six cases of retroperitoneal carcinoma. *Obstet Gynecol.* 2010;116:1042–1046.
2. Heaps JM, Nieberg RK, Berek JS. Malignant neoplasms arising in endometriosis. *Obstet Gynecol.* 1990;75:1023–1028.
3. Modesitt SC, Tortolero-Luna G, Robinson JB, et al. Ovarian and extraovarian endometriosis-associated cancer. *Obstet Gynecol.* 2002;100:788–795.
4. Ulrich U, Rhiem K, Kaminski M, et al. Parametrial and rectovaginal adenocarcinoma arising from endometriosis. *Int J Gynecol Cancer.* 2005;15:1206–1209.
5. Kelly P, Das P, Varadhachary GR, et al. Role of definitive radiation therapy in carcinoma of unknown primary in the abdomen and pelvis. *Int J Radiat Oncol Biol Phys.*2;82:2012–2017.

Olgu Sunumları

Bu bölüme eklenen beş olgu sunumu hastalık prezentasyonlarının çeşitliliğini göstermek ve bu kanserlerin potansiyel olarak tedavi edilebilirliğini vurgulamak için seçilmiştir. Bu olgular ayrıca bulky rejyonel hastalığın tedavisi için iyi örnek oluşturmaktadır.

Bölüm 15 için Olgu Sunumlarının Listesi:

O.S. 15.1 Pelvis ve PAN'larda primeri bilinmeyen skuamöz karsinom

O.S. 15.2 Primeri bilinmeyen bulky bir presakral kitle ile prezente olan skuamöz karsinom

O.S. 15.3 Primeri bilinmeyen pelvik kitle; pelvik RT sonrası PAN nüksü

O.S. 15.4 İntraepitelyal neoplazi hikayesi olan bir hastada inguinopelvik lenfadenopati

O.S. 15.5 Muhtemelen endometriyozis kaynaklı yüksek-gradlı karsinom

Olgu Sunumlarında Kullanılan Kısaltmalar:

BSO	Bilateral salpingo-ooforektomi
CA-125	Kanser antijeni 125
TKS	Tam kan sayımı
CTV	Klinik hedef volüm
BT	Bilgisayarlı tomografi
UM	Uzak metastaz
DVT	Derin ven trombozu
ERT	Eksternal radyoterapi
ECE	Ekstrakapsüler nodal yayılım
AAM	Anestezi altında muayene
FDG	Fluorodeoksiglukoz
İİA	İnce iğne aspiratı
GTV	Gros tümör volümü
HPV	Human papilloma virus
HRCTV	Yüksek-riskli klinik hedef volüm
IMRT	Yoğunluk-ayarlı radyoterapi
ITV	İnternal hedef volüm
KPS	Karnofsky performans skalası
LVAİ	Lenf vasküler alan invazyonu
MRG	Manyetik rezonans görüntüleme
HBY	Hastalık bulgusu yok
PAN	Paraaortik nod
PET	Pozitron emisyon tomografi
RT	Radyoterapi
TAH	Total abdominal histerektomi
VIN	Vulvar intraepitelyal neoplazi

O.S. 15.1 • Pelvis ve PAN'larda Primeri Bilinmeyen Skuamöz Karsinom

Hikaye: 33 yaşında bir kadında, komplikasyonsuz bir gebelikten kısa bir süre sonra sol kasıkta ağrı ve 6 aydan uzun bir süredir giderek artan sol yan ağrısı gelişiyor. Görüntülemede psoas kasına komşu olan ve invazyon gösteren bulky yumuşak doku tespit ediliyor; biyopsi skuamöz karsinom geliyor.

Değerlendirme (Kemoterapi Öncesi): Pap sonuçları negatifti, fakat servikal intraepitelyal neoplazi hikayesi nedeniyle, kon biyopsi yapıldı; hastaya ayrıca AAM yapıldı, proktoskopi ve endometriyum, vajina ve anüsten rastgele alınan biyopsilerde invazif kanser veya displazi bulgusu yoktu. PET ***(a–c)*** *ve* BT: L4-L5'ten başlayıp bitişik iliak kanadı tutup inguinal kanal yoluyla distale uzanan sol psoasa bitişik ve invazyon gösteren bulky hipermetabolik, parsiyel nekrotik kitle; L3-L4'te ayrı 1.6-cm hipermetabolik PAN.

Bu değerlendirmeler sonucunda primer odak tespit edilemediğinden, onkolog karboplatin ve paklitaksel'den oluşan kemoterapi önerdi. Başlangıçtaki semptomatik rahatlama ve BT'deki kısmi yanıtlara rağmen, hasta her kürden önce ağrısının tekrar arttığını ifade etti. Üçüncü kürden 3 hafta sonra, hasta ikinci bir görüş istedi.

Değerlendirme (RT Öncesi): *BT*: Tümör tanıda görüldüğünden biraz daha küçüktü, ancak 6 hafta önceki BT ile karşılaştırıldığında değişiklik yoktu (3 kür kemoterapiden hemen önce). UM yok. *Patoloji değerlendirmesi*: Skuamöz karsinom, HPV-16 pozitif.

Tedavi Planı: Sadece ılımlı bir yanıt ve kürler arasında ilerleme nedeniyle, kemoradyoterapi için kemik iliğini korumak amacıyla kemoterapiye ara verildi. Rejyonel hastalık masifti (***d***), fakat UM yoktu ve lokal kontrol sağlanabilirse kür şansı vardı. Eşzamanlı kemoradyoterapi önerildi. Santral pelvis tedavi edilmedi, fakat PAN'daki hastalığa yeterli marj vermek için üst sınır T12'ye uzatıldı ve karşı kontralateral iliak nodlar CTV'ye dahil edildi; CTV ayrıca kasıktaki kitlenin 4 cm distaline uzatıldı. Planlama BT ile tanısal PET ve BT'ler ile füzyon yapılarak GTV belirlendi. Tedavi sırasında tekrarlanan BT'lerde tümör boyutunda anlamlı değişiklik olmamasına rağmen progresif nekroz saptandı, fakat tümör kitlesinde anlamlı bir değişiklik yoktu.

ERT (IMRT): *Set-up*: Sırtüstü, kollar baş üzerinde kişiye özgü vakumlu yatak.

Fraksiyonlar 1–26 (***e, f***):

Sol bölgesel CTV ve GTV (+6 mm): 45.2 Gy (190 cGy/fraksiyon)

Sağ iliak CTV (+6 mm): 43.2 Gy (180 cGy/fraksiyon)

İç içe geçmiş GTV (lumbosakral pleksus ve diğer kritik yapıları hariç bırakarak): 49.2 Gy (205 cGy/fraksiyon)

Fraksiyonlar 27–34:

GTV (+6 mm): 16 Gy (200 cGy/fraksiyon)

GTV için toplam doz 63–66 Gy idi (***g, h***). *Tüm tedavi 43 günde tamamlandı.*

Kemoterapi: Eşzamanlı haftalık sisplatin × 4; trombositopeni ve nötropeni nedeniyle sisplatine birkaç hafta ara verildi.

Sonuç: 4. ayda, PET ile HBY (***i, j***). 3 yıl boyunca, hastanın sol bacağında hafif uyuşukluk vardı ve BT'de tedaviye bağlı değişiklikler ile birlikte HBY. 3,5 yıl sonra, sol bacakta aniden başlayan ödem nedeniyle çekilen görüntülemede, sol pelvik DVT ve hidronefroz görüldü. S2'ye bitişik dokunun biyopsisi skuamöz karsinomu gösterdi.

Yorum: Persistan nodal hastalık tipik olarak 2 yıl içinde semptomlara neden olur. PET ve ardışık BT'lerdeki tam düzelmeye rağmen, bu geç nüks olağan dışıydı.

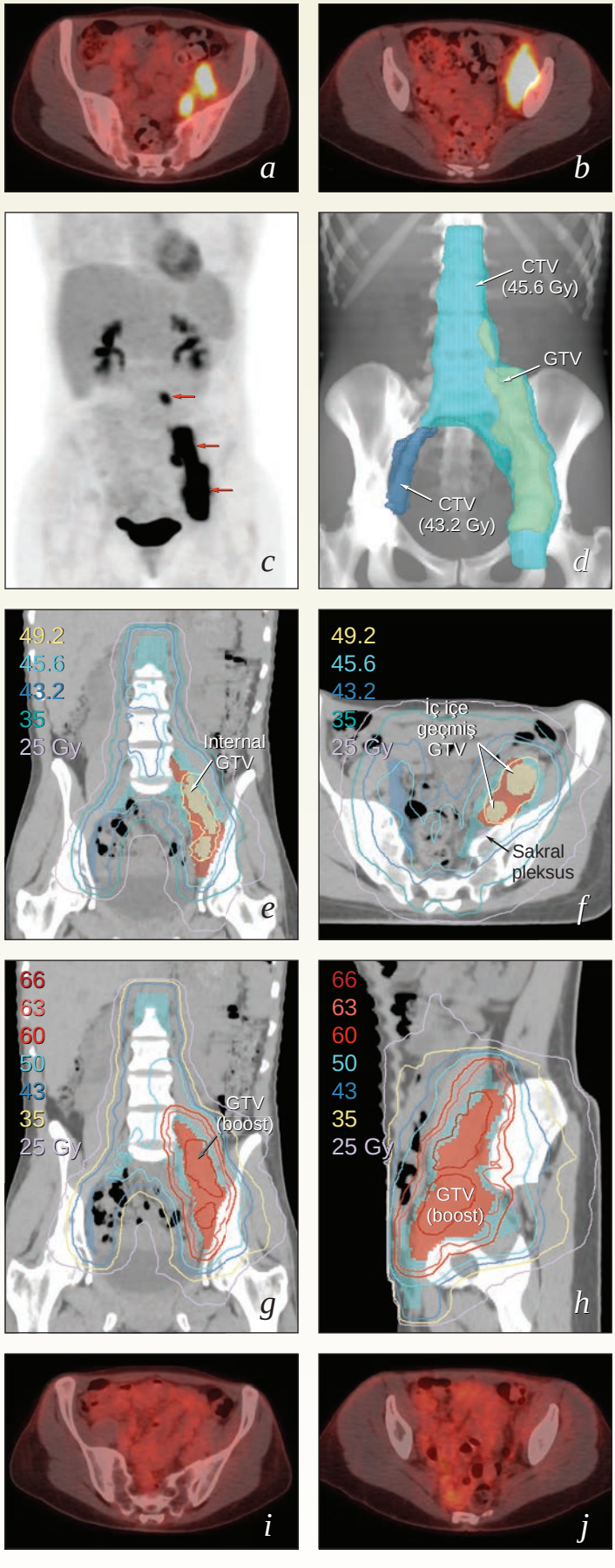

O.S. 15.2 • Primeri Bilinmeyen Bulky Bir Presakral Kitle ile Prezente Olan Skuamöz Karsinom

Hikaye: 4 yıldır şiddetli menometroraji ve giderek artan konstipasyon hikayesi olan 38 yaşında bir kadına, MRG'de uterus myomları görülmesinden sonra TAH-BSO uygulanmıştır. Uterustan ayrı bulky, fikse posterior pelvik kitleden alınan biyopsi sonucu az diferansiye skuamöz karsinom geliyor. Uterus, tubalar ve overler invazif kanser ya da displazi içermiyordu. Hasta, değerlendirme ve tedavi için sevk edildi.

Değerlendirme: *Muayene*: Normal vajinal mukoza ile birlikte sağ paravajinal ve perirektal boşlukta normal mukoza içeren 6-cm'lik fikse kitle; cerrahi insizyonda küçük bir yara apsesi vardı ***(b).*** *KPS*: 90. *Kolonoskopi*: Anal verge'den itibaren 4 cm'den başlayan rektuma dışarıdan bası; mukozal lezyonlar yok. *PET* (***a, b***) *ve BT*: Sağ alt pelviste rektum ile temas eden 6 × 7 cm'lik FDG-tutan kitle; şüpheli sağ eksternal iliak nod (***e***); UM yok.

Tedavi Planı: Kapsamlı bir araştırmaya rağmen, primer odak bulunamadı. Lezyon lokalize olduğundan, küratif amaçlı eşzamanlı kemoradyoterapi önerildi. Tümörün santral lokalizasyonu ve distal uzanımı nedeniyle, pelvik ve inguinal nodlar CTV'ye dahil edildi ***(c, d)***. GTV'nin tanımlanmasına yardım etmek için planlama BT'si ile PET görüntüleri füzyon yapıldı. Tümör içerisinde yüksek-doz gradient oluşturmak için kritik yapıların dahil edilmediği hipofraksiyone internal GTV'ler kullanıldı (Bölüm 5 ve 6).

ERT (IMRT): *Set-up*: Sırtüstü, kişiye özgü vakumlu yatak.

Entegre boostlar ile birlikte tek bir IMRT planı kullanılarak tedavi başlatıldı.

16 fraksiyonda (***e, f***):

Pelvik ve inguinal CTV (+7 mm): 26.7 Gy (167 cGy/fraksiyon)

PET-pozitif GTV ve vajina (+7 mm): 32 Gy (200 cGy/fraksiyon)

PET-pozitif GTV (marj yok): 35.2 Gy (220 cGy/fraksiyon)

İnternal GTV (PET-pozitif GTV – 5 mm): 37.3 Gy (233 cGy/fraksiyon)

İki hafta sonunda, hastanın ağrısı tamamen geçti ve muayenede tümör boyutunda dramatik küçülme saptandı. Aynı gün çekilen BT'de tedaviye %50 yanıt tespit edildi (***i***). İnternal GTV olmadan yeni volümleri kullanarak adaptif plan, 17. günde başlatıldı. Son kompozit plan nodal CTV'ye 50.1 Gy ve GTV'ye 60-68 Gy verildi (***g–h***). *Tedavi 43 günde tamamlandı.*

Kemoterapi: Eşzamanlı haftalık sisplatin × 6. Adjuvan karboplatin ve paklitaksel × 3.

Sonuç: 1. ayda (RT sonrası), PET ile HBY (***j***). 2. yılda, PET ile HBY; iki hemorajik sistit atağı fulgurasyon ile başarılı bir şekilde tedavi edildi. 10. yılda, hekimi tarafından yapılan takiplerinde HBY.

Yorum: Geçmişe bakıldığında, tümör yanıtı ile pozisyonları değiştiğinden dolayı kritik yapılar tarafından alınan dozları doğru olarak hesaplamak imkansızdır. Günümüzde, daha konservatif fraksiyonasyon ile entegre ve ardışık boost'lar ile bu vakaları tedavi ediyoruz. Haftalık CBCT'ler ile tümör yanıtını izliyoruz. Daha hızlı ve muhtemelen daha sık adaptif planlama da kritik yapılara maruziyeti azaltabilir. Kritik yapılara yakınlığı nedeniyle bu tip vakalar için SBRT önermiyoruz (Bölüm 6).

Bu vakanın ilave görüntüleri için Şekil 7.7'ye bakınız.

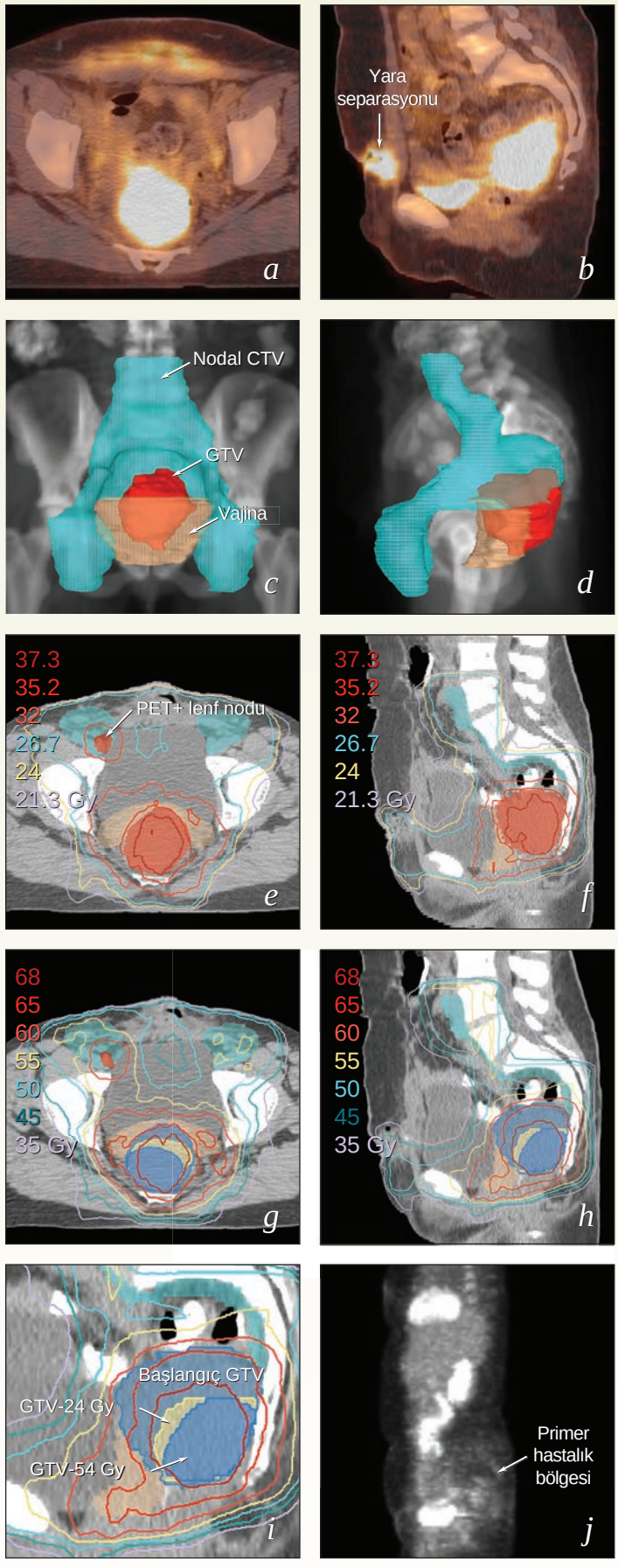

O.S. 15.3 • Primeri Bilinmeyen Pelvik Kitle; Pelvik RT Sonrası PAN Nüksü

Hikaye: Bel ağrısı ve hafif kreatinin yüksekliği olan 69 yaşında bir kadın hastanın BT'sinde, sağ pelvik kitle ve hidronefroz saptanmıştı. Sağ nefrostomi tüpü yerleştirilmesinden sonra değerlendirme için hasta refere edildi. Bundan 40 yıl önce, hastaya erken serviks kanseri nedeni ile histerektomi yapılmış.

Değerlendirme: *Muayene*: 4-cm'lik fikse bir sağ pelvik duvar kitlesi; diğer yönlerden HBY; *KPS*: 90; Sistoskopi: HBY; MRG (*a, oklar*), PET–BT (***b***): sağ obturator bölgede obturator internustan ayrılamayan 3.5 × 4-cm kitle; Biyopsi (İİA): Yüksek riskli HPV açısından pozitif orta düzeyde farklılaşmış skuamöz karsinom; *Pap ve vajinal biyopsiler*: Negatif.

Tedavi Planı: Eşzamanlı kemoradyoterapi ile birlikte IMRT önerildi. Biraz değerlendirme yaptıktan sonra, vajina ve kontralateral nodların CTV'ye dahil edilmesine karar verildi. Yaygın obturator hastalık ve lezyonun proksimalindeki birkaç küçük 4-5 mm'lik PET-negatif nod nedeniyle, CTV primer kitlenin 12 cm üzerinde, L3/L4'e genişletildi. Planda, entegre iç içe geçmiş GTV ve ardışık boost kullanıldı. Tümör adaptif planlamayı gerektirecek kadar yanıt vermedi, ancak Boost planından önce GTV, tümör hacminde yaklaşık % 25'lik bir düşüş hesaba katılarak belirlendi.

ERT (IMRT): *Set-up*: Sırtüstü, kişiye özgü vakumlu yatak

Fraksiyon 1–25 ***(c, d)***:

Sağ pelvik, common iliyak ve vajinal CTV (+7 mm): 50 Gy (200 cGy/fraksiyon)

Sol iliak CTV: 45 Gy (180 cGy/fraksiyon)

GTV + 0 mm marjin: 53.75 Gy (215 cGy/fraksiyon)

Fraksiyonlar 26–32:

Boost GTV + 5 mm: 12.6 Gy (180 cGy/fraksiyon)

Boost GTV + 2 mm: 14 Gy (200 cGy/fraksiyon)

Toplam GTV dozu 65–68 Gy idi (***e***). *Tüm tedavi 46 günde tamamlandı.*

Kemoterapi: Eşzamanlı haftalık sisplatin × 5.

Sonuç: 4 ayda, PET, pelvik kitlenin çözüldüğünü, ancak önceki radyoterapi alanlarının kenarında iki yeni küçük FDG-tutan lenf nodunun gelişimi gösterdi (***f***, *oklar*). İİB skuamöz karsinomu gösterdi. İkinci bir eşzamanlı kemoradyoterapi önerildi. İzomerkez, pelvise dağılımı en aza indirgemek ve tekrarlanabilirliği sağlamak için alanın distal kenarına yerleştirildi (***g***). Küçük, ama şüpheli bir sol PAN'a (HRCTV, ***h***) orta düzeyde radyoterapi dozu verildi.

IMRT, 30 fraksiyonda (39 günde):

PAN CTV (+7 mm; distal +5 mm: 50 Gy

HRCTV (+5 mm): 55 Gy

GTV (+5 mm): 60 Gy

Bileşik plan, alan kenarlarındaki küçük bir çakışma bölgesini gösterdi ***(i)***.

İkinci tedaviden 6 ay, ilk RT'den 2 yıl sonra, PET (***j***) ve muayenede HBY. İlk tedaviden 3 yıl sonra, doktorunun kontrolünde HBY.

Yorum: 40 yıl geçtikten sonra, orijinal serviks kanserinden bu noda metastaz olması olası değildi. CTV'nin proksimal sınırı potansiyel yukarı doğru olan lenfatik metastazları tedavi etmek için bu bölgeyi daima dahil etmelidir; ancak burada kullanılan 12 cm'lik sınır genellikle yeterlidir. Etkilenen PAN'ların cerrahi diseksiyonu düşünüldü, ancak postoperatif PAN tedavisi yine de gerekecekti.

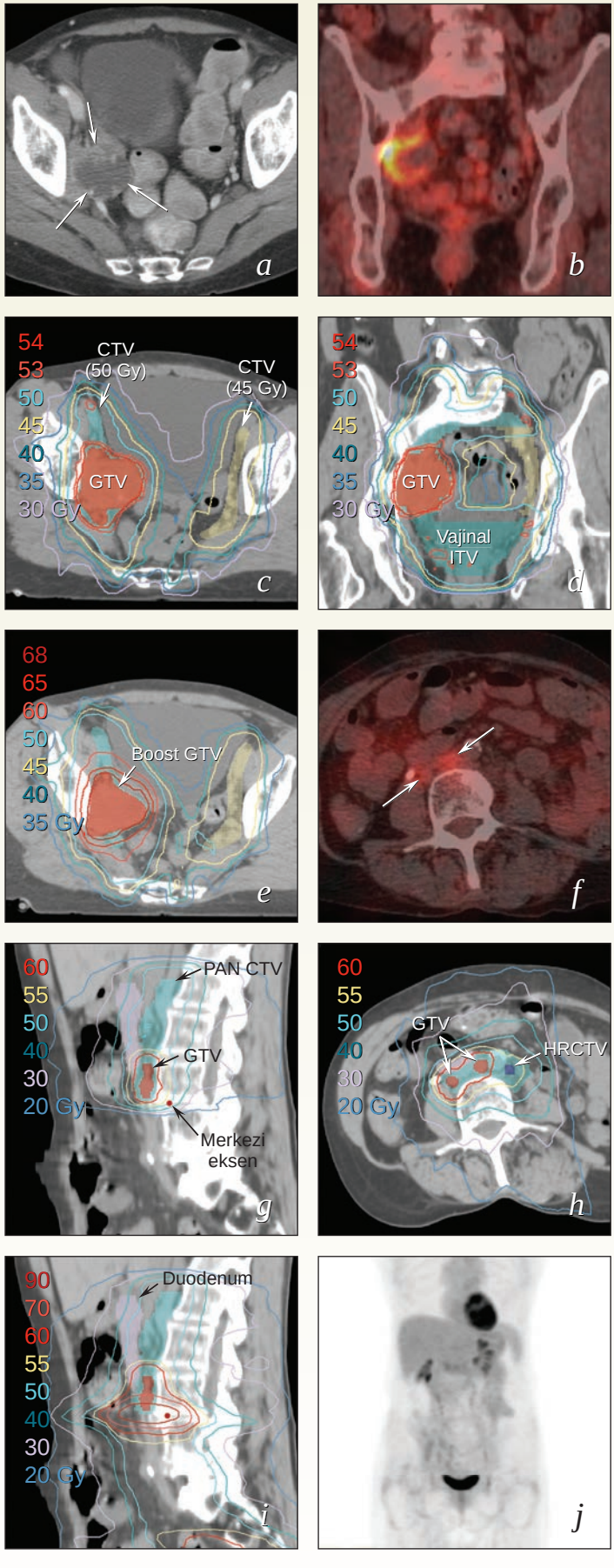

O.S. 15.4 • İntraepitelyal Neoplazi Hikayesi Olan Bir Hastada İnguinopelvik Lenfadenopati

Hikaye: Sistemik lupus için hafif immünsüpresif tedavi alan 38 yaşındaki kadına, 18 ay süre içinde siğilli sağ labial ve periklitoral lezyonlardan dört rezeksiyon yapılmıştı. Tüm numuneler invazyon ya da LVAİ olmadan VIN'yi gösterdi. Son rezeksiyondan 9 ay sonra, muayenede büyümüş bir sol inguinal lenf nodu fark edildi.

Değerlendirme: *Muayene*: 3-cm'lik bir sol inguinal kitle; Vulvada postoperatif sekel ile birlikte normal pelvik muayene, ancak kanser veya displazi için kuşkulu lezyon yok. *PET–BT* (***a, b***): Sol kommon femoral bölgede 4 × 2.5-cm'lik nodal kitle; 2.5-cm'lik sol eksternal iliak nod; 1.5-cm'lik sol obturator nod; FDG-tutan başka bölge yok. *Sol kasık İİA*: Skuamöz karsinom.

Tedavi Planı: Multidisipliner değerlendirme sonrası, büyümüş nodların rezeksiyonunu takiben postoperatif kemoradyoterapi önerildi. Hastaya sol inguinal kitle rezeksiyonu, retroperitoneal distal sol pelvik nod diseksiyonu ve servikal kon biyopsi yapıldı; AAM ile vulva, vajina ve prokto-sigmoidoskopi tamamen normaldi.

Patoloji: Sol inguinal nodunun yerini, yoğun nekrozlu ve fibroadipoz doku infiltrasyonlu skuamöz karsinom almıştı; 14 pelvik nodun 5'inde ECE (ekstrakapsüler nodal yayılım) ile ilişkili metastazlar da vardı. Servikste sadece hafif displazi vardı.

Postoperatif Seyir: Cerrahiden 10 gün sonra, yara enfeksiyonu ve alt ekstremite selüliti nedeniyle antibiyotik verilmesi için yatış yapılması gerekti. Cerrahiden 7 hafta sonra, enfekte lenfokist *(ok, **c**),* pürülan materyalin drene edilmesi, tekrarlayan alt ekstremite selüliti ve lenfödem nedeniyle yapılan yatışa bağlı olarak postoperatif RT geciktirildi. İV antibiyotik ve yeni bir pelvik dren takılması sonrasında hasta iyileşti. Sonunda, cerrahiden 56 gün sonra RT'ye başlandı; pelvik dren bu süre zarfında yerinde kaldı.

Radyoterapi: Yaygın ECE ve yumuşak doku infiltrasyonu göz önüne alındığında, cerrahi insizyon ve dren bölgesi CTV'ye dahil edildi. Çok sayıda pelvik nod tutulduğundan, kontralateral pelvik nodlar tedavi edildi.

ERT (IMRT): Set-up: Kurbağa pozisyonu, kişiye özgü vakumlu yatak.

Fraksiyonlar 1–25 (***d, e***):

Sol nodal ve cerrahi yatak CTV (+7 mm): 50 Gy (200 cGy/fraksiyon)

Sağ pelvik CTV (+7 mm): 45 Gy (180 cGy/fraksiyon)

Fraksiyonlar 26–30: HRCTV (+7 mm): 12 Gy (200 cGy/fraksiyon) (toplam doz 62 Gy, ***f***). *Tedavi 46 günde tamamlandı.*

Kemoterapi: Eşzamanlı haftalık sisplatin × 3; enfeksiyon problemleri nedeniyle diğer kürleri almadı.

Sonuç: RT'nin son haftasında, kasık bölgesinin nemli deskuamasyonu ve selülit için yeniden yatış yapıldı. 1. ayda, sepsis ve sol kalçayı tutan selülit için yeniden yatış yapıldı. 6. ayda, ciddi sol bacak ödemi ile birlikte BT ve muayene ile HBY, fakat tedavi ile ilgili başka şikayet yok. 3. yılda, VIN ya da nüks kanser kanıtı olmadan muayene ile HBY; bacak ödeminde fluktuasyon.

Yorum: Yaygın inguinopelvik lenfadenpatinin multidisipliner yönetimi özellikle güçtür. Yaygın nodal hastalığın rezeksiyonundan sonra her zaman yüksek olan yara komplikasyon riski, bu hastada bağışıklığının baskılaması ile daha da artmıştır. Yaygın ECE nedeniyle, RT dozu gros hastalık için gereken miktara neredeyse yakındı. Operatif yatağı ve drenaj alanlarını tedavi etme ihtiyacı RT volümünü önemli ölçüde arttırdı ve gecikmeler RT etkinliğini etkilemiş olabilirdi. Bununla birlikte, definitif vulva RT alan hastalarda bulky inguinal lenf nodunu tedavi etmek için giderek artan oranda definitif kemoradyoterapi kullanıyoruz, ancak çoğu cerrah bu durumda kombine tedavinin standard olduğunu düşünmektedir.

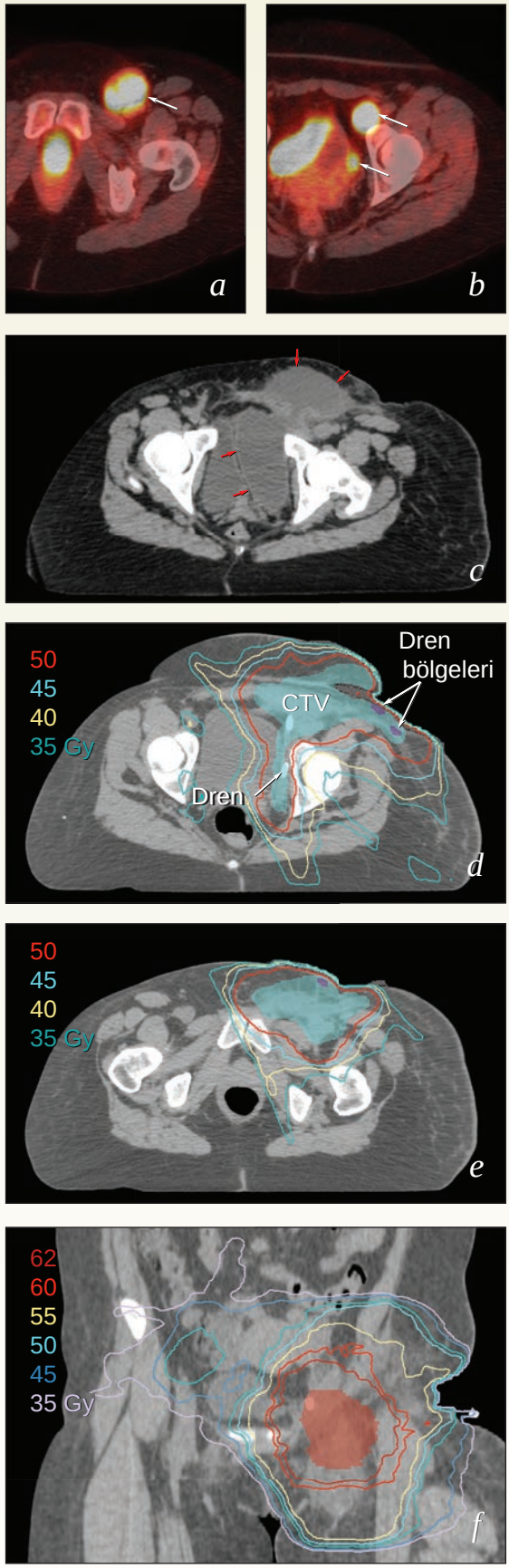

O.S. 15.5 • Muhtemelen Endometriyozis Kaynaklı Yüksek-Gradlı Karsinom

Hikaye: 53 yaşındaki bir kadının rutin pelvik muayenesinde paravajinal bir kitlesi tespit edildi. On yıl önce, ağrılı endometriyozis nedeniyle histerektomi geçirmiş. Ameliyattan hemen sonra hormon replasman tedavisi başlanan hasta overlerinin çıkarılmış olduğunu sanıyordu, fakat ameliyata ait kayıtlar ve histolojik materyallere ulaşılamadı.

Değerlendirme: *Muayene*: 4-cm'lik bir sağ adneksal kitle; normal vajinal mukosa; *toraks, abdomen ve pelvis BT'si* (***a, b***): Sigmoid ve sağ üreter ile yakından ilişkili 3.8 × 3.9 × 3.7 cm'lik sağ pelvik kitle; 7 mm çapına kadar belirgin sağ eksternal iliak ve kommon iliak nodlar; UM yok. Lokalizasyon baz alındığında, düşük ihtimalde olsa primerin over olabileceği düşünüldü. *Pelvik ultrason*: malignite şüphesi yüksek 4-cm'lik kompleks kistik ve solid kitle; *CA-125: 78*.

Tedavi Planı: Özgeçmişi ve görüntülemesi bunun muhtemelen endometriyozis kaynaklı bir tümör olduğunu düşündürtse de, over primeri ekarte edilemedi. Cerrahi eksplorasyon ile devam kararı alındı. Hastaya sağ pelvik kitle rezeksiyonunun yanı sıra PAN diseksiyonu, omentektomi ve Douglastaki küçük nodülün eksizyonu uygulandı. Gros total rezeksiyon başarılı olmasına rağmen, tümör vajinal apeks, sigmoid ve posterior mesane peritonuna yapışıktı ve üreteri kaplıyordu. Özellikle paravajinal ve periüreteral dokularda olmak üzere ciddi mikroskopik hastalığın bırakıldığı düşünüldü.

Patoloji: Yoğun skuamöz farklılaşma ve gland oluşum girişimi odakları ile birlikte yüksek-gradlı karsinom; 17 pelvik nod, 9 PAN, omentum ve Douglas biyopsisinde HBY. Over dokusu yoktu ve histolojik bulgular endometriyozisten kaynaklanan karsinom ile uyumlu olarak değerlendirildi.

Postoperatif Değerlendirme: MRG rezidüel hastalık kanıtının olmadığını gösterdi; şüpheli pelvik nodlar eksize edilmişti.

Radyoterapi: CTV'ye bilateral pelvik nodlar ve vajinal ITV dahil edildi; cerrahi yatak bir entegre boost içinde bir HRCTV olarak belirlendi. Toplam 60 Gy radyoterapi dozu verebilmek için sağ üreter, vajina, posterior mesane duvarı ve paravajinal alanı çevreleyen en yüksek riskli bölgeler de dahil olmak üzere biraz daha sınırlı HRCTV'ye, ardışık boost yapıldı.

ERT (IMRT): Set-up: Sırtüstü, özel yatak.

Fraksiyon 1–25 (***b, c***):

Nodal CTV, vajinal ITV (+7 mm): 45 Gy (180 cGy/fraksiyon)

HRCTV (+6 mm): 50 Gy (200 cGy/fraksiyon).

Fraksiyonlar 26–30 (***d***):

HRCTV (+6 mm): 10 Gy (200 cGy/fraksiyon). Tedavi 39 günde tamamlandı.

Kemoterapi: Eşzamanlı haftalık sislatin × 5; adjuvan karboplatin ve paklitaksel × 4.

Sonuç: 4. ayda, hastanın şikayeti yok, muayene ve BT ile HBY; 2. yılda, ayaktan takip ile HBY ve CA-125 düzeyi 8.

Yorumlar: Günümüzde endometriyozisten kaynaklanan karsinomlar bazen primer peritoneal kanserler olarak sınıflandırılmaktadır ve tek başına kemoterapi ile tedavi edilmektedir. Fakat, hastalık periton yayılımı olmaksızın tek bir pelvik bölgede lokalize olduğunda, cerrahi yatakta nüks etme riskini azaltmak için pelvik RT yapılması önerilmektedir.

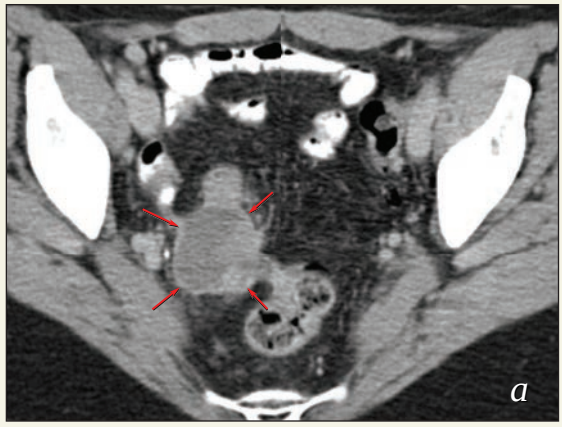

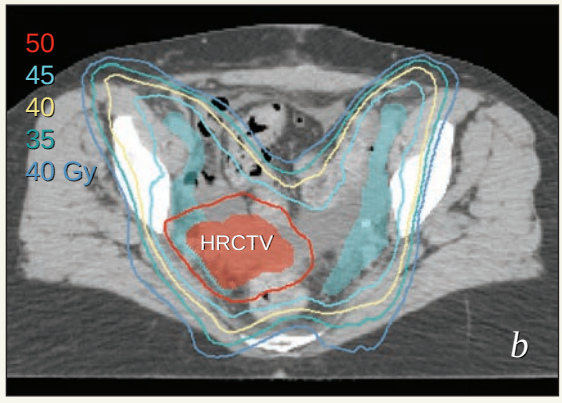

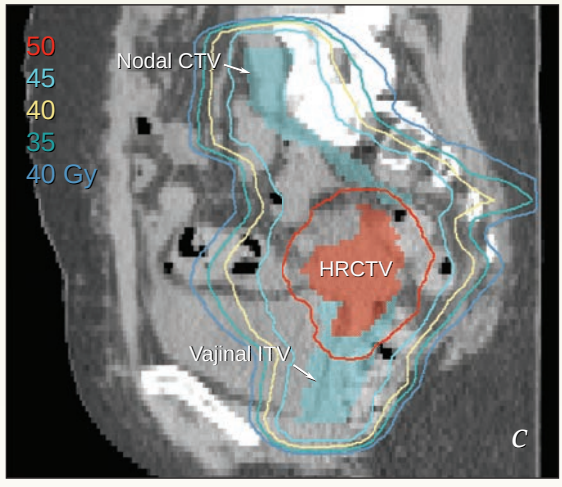

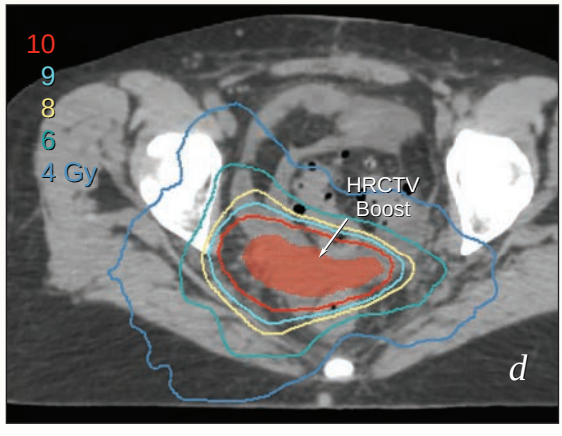

BÖLÜM 16

Palyasyon

GİRİŞ

Radyoterapi (RT) progresif jinekolojik kanserlerin neden olduğu semptomların tedavisinde oldukça etkili bir tedavi yöntemi olabilir. Jinekolojik kanserlerin palyatif tedavisinde genel endikasyonlar şunlardır:

- Primer tümör bölgesini ya da lenf bezlerini tutan erozif lezyonların neden olduğu ağrı
- Vajinal kanama
- Semptomatik sistemik metastazlar

Bu bölüm bu endikasyonların ilk ikisine odaklanmaktadır. Semptomatik sistemik metastazların palyatif tedavisi jinekolojik kanserler ve diğer kanserler için benzerdir.

Radyoterapi kararı, tümör histolojisinden ziyade çoğu durumda ilişkili semptomlara ve lezyonun lokalizasyonuna dayanır. Jinekolojik karsinomların, istisnalar dışında, sistemik kemoterapiden ziyade radyoterapiye yanıt verme olasılığı daha yüksektir. Sonuç olarak, radyoterapi genellikle kür şansı olmayan jinekolojik kanserli hastalarda sıklıkla palyatif tedavi seçeneğidir. Palyatif tedavi alanları genel olarak, belirtilere neden olan hastalığı kapsarken, elektif lenf nodu bölgesini içermez. Daha küçük alanların kullanılması akut yan etkileri en aza indirir ve gelecekteki kemoterapi rejimlerinin toleransını artırmak için kemik iliği fonksiyonunu korur.

Palyatif radyoterapi sıklıkla metastatik hastalık için sistemik kemoterapi gerektiren hastalara uygulanır. Bu tedavilerin bütünleştirilmesi birçok faktörün dikkate alınmasını gerektirir:

- *Semptomların şiddeti*
- *Semptomların özelliği.* Takatten düşürebilecek kanama, ağrı veya nörolojik hasar riski durumunda ilk önce radyoterapi ile müdahale edilmelidir, çünkü radyoterapi hemen hemen tüm vakalarda en hızlı yanıtı sağlayacaktır.
- *Kemoterapiye yanıt olasılığı.* Küçük hücreli karsinom gibi daha az şiddetli semptom ve yüksek oranda kemoterapiye duyarlı hastalığı olan hastalarda başlangıçta kemoterapi tercih edilir, ayrıca kemoterapi tüm metastatik bölgelere etki edecektir.
- *Hastanın hastalığının genel boyutu.* Yaygın metastatik hastalığı olan hastalarda sistemik tedavi daha öncelikli olabilir. Genellikle, radyoterapinin tamamlanması ile kemoterapinin başlaması arasında kısa bir ara önerilmektedir. Kemoterapi başlanmasındaki gecikme, hastalar ve hekimler için bir endişe kaynağı olabilir. Hipofraksiyone rejimlerin kullanımı bu gecikmeyi azaltabilir.

PALYATİF RADYOTERAPİ İÇİN ENDİKASYONLAR

Vajinal Kitleler

Vajinada nüksü olan hastaların yanı sıra uzak metastazlı hastalarda da palyatif radyoterapi vajinal kanama ve ağrıyı azaltabilir. Tedavi alanları, 2-3 cm'lik bir sınır ile vajinanın etkilenen bölgesini kapsamalıdır. Vajinal apeks mesanenin dolması ile 2 cm veya daha fazla hareket edebildiğinden, hem dolu hem de boş mesane ile simülasyon yaparak vajinal hareketi değerlendirmek yararlı olur. Bu sayede tedavi alanındaki tümör, normal dokuların gereksiz şekilde ışınlanması olmadan tedavi alanında kalır. İntrakaviter vajinal brakiterapi çok yüzeysel lezyonların palyatif tedavisinde yararlı olabilir, ancak genellikle 5 mm'den daha kalın lezyonlar için yeterli

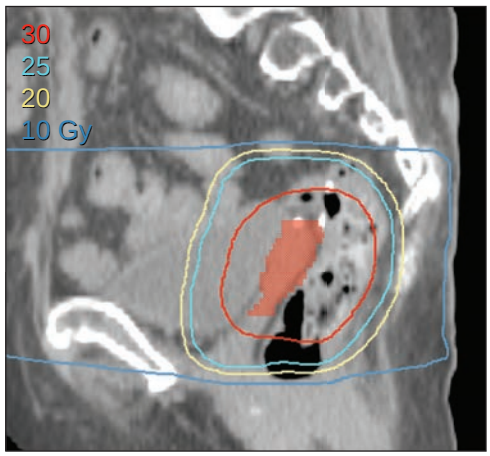

ŞEKİL 16.1 71 yaşında kadın hasta evre IIIC over kanseri ile başvurdu. Üç kür karboplatin ve paklitaksel uygulaması sonrasında interval optimal sitoredüksiyon ve ek üç kür karboplatin ve paklitaksel uygulandı. İki yıl sonra, vajinal kanama gelişti ve vajinal apekste nüks tespit edildi. Bilgisayarlı tomografi taramasında da küçük hacimli peritoneal hastalık bulgusu görüldü. Hastaya platin-bazlı kemoterapi ve biyolojik olarak hedefe yönelik tedavi uygulandı, ancak vajinal lezyon devam etti ve klinik progresyon gelişti. Hasta radyoterapi için sevk edildi. Vajinal apeks, 10 fraksiyonda 30 Gy ile tedavi edildi, ardından vajinal apekse 50 Gy (yüzey dozu) verilecek şekilde tek bir PDR (pulse doz rate) brakiterapi uygulandı. Hasta tedaviyi iyi tolere etti. Bir yıl sonra, hastada progresif peritonal hastalık gelişti. Sonunda hasta radyoterapinin tamamlanmasından 4½ yıl sonra vefat etti, ancak bu süre içinde vajinal nüks semptomları yoktu.

doz sağlamaz. Vajinal nüks ile birlikte küçük hacimli metastatik hastalığı olan hastalar için, kısa süreli palyatif eksternal rayoterapi ile birlikte brakiterapi uygulaması, yüksek lokal kontrol oranları sağlar (**Şekil 16.1**). Genelde, ağrıya neden olmadıkça veya bulky olup yakın gelecekte ağrıya neden olma olasılığı yüksek olmadıkça, minimal metastatik hastalığı ve vajinal lenf nodu nüksü olan hastalarda lenf nodu tedavisini önermiyoruz.

Tanı Anında Metastatik Serviks ya da Uterus Kanseri

Metastatik serviks veya uterus kanseri ile başvuran hastalar sıklıkla primer tümörden kaynaklanan ağrı ve kanamadan yakınırlar. Hastanın tahmini ömrü 6 ay veya daha uzunsa, pelviste kalıcı lokal kontrol sağlamak amacıyla servikse agresif palyatif radyoterapi verilmesi uygun olabilir. Metastatik serviks kanseri ile başvuran hastalarda kullandığımız bir tedavi rejimi örneğini verecek olursak, eşzamanlı sisplatin ile birlikte pelvise 10 fraksiyonda 30 Gy radyoterapi sonrasında, A noktasına ya da yüksek riskli klinik hedef volümün %90'ına ~30 Gy'lik EqD2 sağlamak üzere brakiterapi uygulamaktır. Masif hastalık veya kısa ömür beklentisi olan hastalar için hipofraksiyone eksternal RT, hastaların %50 ila %100'ünde kanama ve ağrı semptomlarında belirgin iyileşme sağlayabilir.[1] Kim ve ark.'ı bu yaklaşımla minimal toksisite ile birlikte yüksek yanıt oranları bildirmiştir.[2]

Pelvik tümörlerin palyasyonu için çeşitli alternatif doz ve fraksiyon şemaları bildirilmiştir. RTOG her 2-4 haftada bir en fazla 44.4 Gy'ye kadar, 2 gün süreyle günde iki kez 3.7 Gy fraksiyonlarda (toplam 14.8 Gy) radyoterapi uygulanan hastaları prospektif olarak değerlendirdi. Bu prospektif çalışmada tedavi edilen 61 serviks kanserli hastadan %53'ü bu rejime objektif bir yanıt verdi ve sadece %7'sinde geç yan etkiler tespit edildi.[3] Tek büyük fraksiyonlarla yapılan tedavi, düşük performans durumu ve kötü prognozu olan hastalar için etkili olabilir. Tek fraksiyonda yüksek doz uygulaması hızlı palyasyon sağlar ve kalıcı semptomları olan hastalar için ayda bir tekrarlanabilir (**Şekil 16.2**). Bu rejim, hastaların ~% 75'inde kanamayı durdurabilir ya da belirgin bir şekilde azaltabilir ve hastaların %50'sinde ağrıyı giderebilir veya ağrıda önemli bir oranda azalmaya yol açar.[1] Performans durumu zayıf olan yani Karnofsky performans durumu skoru 60 ya da daha düşük tanımlanan hastalar için hali hazırdaki uygulamamız, mümkün olduğunca bağırsakları alan dışında bırakan konformal planla tek fraksiyonda 8 ila 10 Gy arası radyoterapidir. Eğer hastada bir ay sonra belirtiler devam ederse, yeniden simülasyon ve ilave bir fraksiyon 8 ile 10 Gy ile tedavi düşünülür. Bu tedavi genellikle iyi tolere edilmektedir. Ancak, MD Anderson deneyimine ilişkin retrospektif çalışmalarda, 10 Gy'lik uygulamanın iki tedaviden fazla verilmesi sonucunda kabul edilemez majör komplikasyon oranlarının arttığı gösterilmiştir.[3]

Supraklaviküler lenf nodu metastazları veya soliter pulmoner nodüller gibi sınırlı oligometastatik hastalığı olan seçilmiş hastalarda, oligometastaz alanına eşzamanlı definitif tedavi ile birlikte serviks kanseri için definitif radyoterapi gerekebilir **(O.S. 10.10).**

Pelvik Yan Duvar Nüksü

Hastalığın pelvik bir lenf nodundan bitişiğindeki kemiklere veya kaslara erozyonu ciddi ağrıya neden olabilir. Bu vakalardaki hedef volüm, bilgisayarlı tomografi taramaları ile kitlenin kaslardan doğru bir şekilde ayrılmaması durumunda genellikle pozitron emisyon tomografisi veya manyetik rezonans görüntüleme ile daha iyi değerlendirilen gros tümör volümüdür. Performansı düşük hastalar için, 8 ila 10 Gy'lik tek bir doz çok etkili olabilir. Gros hedef volümü hedefleyen konformal veya yoğunluk-ayarlı radyoterapi planı bitişik bağırsağı korumaya yardımcı olabilir (**Şekil 16.3**). İyi performans durumu olan ve metastatik hastalık yükü sınırlı olan hastalarda, uzun süreli semptom kontrolü sağlamak için daha etkili bir doz gerekebilir. Bu olgularda kritik normal dokulara zarar vermeden semptomlarda maksimum rahat-

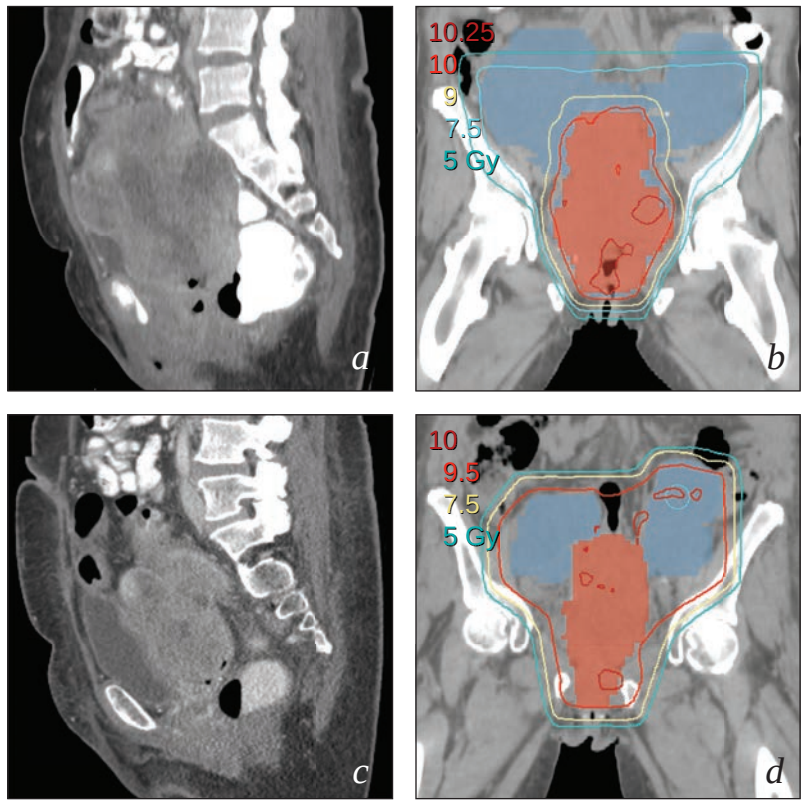

ŞEKİL 16.2 Üç yıllık postmenopozal kanama hikayesi olan 63 yaşındaki bir kadın, kanaması arttığı için tıbbi yardım için başvurdu. Pelvik kitle başlangıçta uterus fibroidleri olarak yorumlandı, ancak nekrotik serviks biyopsisinde sonuç kötü diferansiye adenokarsinom olarak değerlendirildi. Hasta masif kanama ve hemoglobin değerinin 4.9 g/dl olması üzerine sevk edildi. BT (*a*) masif uterin ve bilateral adneksal hastalığı gösterdi. Fizik muayenede vajinanın distal 1/3'üne yayılan tümör görüldü. Hasta, kanama ve ağrı kontrolü amacıyla acil RT için sevk edildi. Hasta tek bir RT fraksiyonu ile tedavi edildi; 4-alanlı, field-in-field 3B-KRT tekniği kullanılarak uterus, serviks ve vajinaya 10 Gy ve distal adneksal kitlelere 7.5 Gy verildi (*b*). Alandaki bağırsak ve kemik iliğinin hacmini azaltmak için, büyük bölümü kistik olan adneksanın proksimal kısımları tedavi edilmedi. Hastanın semptomları hemen düzeldi. Hastaya karboplatin ve paklitaksel ile kemoterapi başlandı. İki kür sonra, RT'ten 2 ay sonra, BT, hastalığın belirgin olarak gerilediğini gösterdi (*c*). Kemoterapinin altıncı kürü tamamladıktan bir sonra, hasta kanama ve rahatsızlığının artması üzerine geri geldi. BT, servikal hastalığın hafifçe arttığını ve adneksal kitlelerde daha belirgin artışın olduğunu gösterdi. İkinci bir tek fraksiyon ile radyoterapi uygulandı ve semptomlarında hızla iyileşme sağlandı (*d*). Ancak, 3 ay sonra karın ağrısı gelişti ve karaciğerinde metastazları tespit edildi; ilk RT'den 12 ay sonra ve ikinciden 6 ay sonra hasta vefat etti.

lama sağlamaya yönelik radyoterapi tekniği, total doz ve fraksiyonasyon seçilmelidir.

Vulva Kanseri

Vulva kanserli hastalar nadiren metastatik hastalık ile başvururlar, çünkü vulva kanseri erken evrede bile rahatsızlık veren semptomlara neden olur. Bununla birlikte, vulva kanserli hastalar metastaz ile başvurduğunda, vulvaya palyatif tedavi önerilebilir. Çoğu ilerlemiş tümörler bakteri ile süperenfekte olduğundan, antibiyotik tedavisi bazen önemli düzeyde ağrıda rahatlama yapabilir. Tedavi küratif amaçlı olduğunda (Bölüm 12) metastatik hastalığı olan hastalar için neoadjuvan kemoterapi önermesek de, palyatif RT uygulama öncesi lokal tümör yükünü azaltmak için kemoterapi uygulaması gerekli olabilir. Tolere edilirse, etkili palyasyon ve uzun süreli lokal kontrol elde etmek amacıyla haftalık sisplatin ile birlikte hipofraksiyone RT (örneğin 10 fraksiyonda 30 Gy) verilebilir.

Paraaortik ve Psoas Metastazları

Psoas kasını invaze eden paraaortik nodal metastazlar, özellikle bacağın uzatılmasıyla artan çok şiddetli ağrıya neden olabilir. Paraaortik nodal hastalığın, birçok sinirin geçtiği psoas ve vertebra gövdesi arasındaki boşluğa infiltrasyonu da çok şiddetli ağrıya neden olabilir. Tedavi yanıtları, hastanın yaşam kalitesini dramatik bir şekilde artırabildiğinden, bu lezyonların tedavisi oldukça yüz güldürücüdür. Radyoterapinin palyatif kürleri, gros tümör volümünü hedef almalı ve hastalık yaygınlığı ve performans durumuna göre uygun bir doz vermelidir.

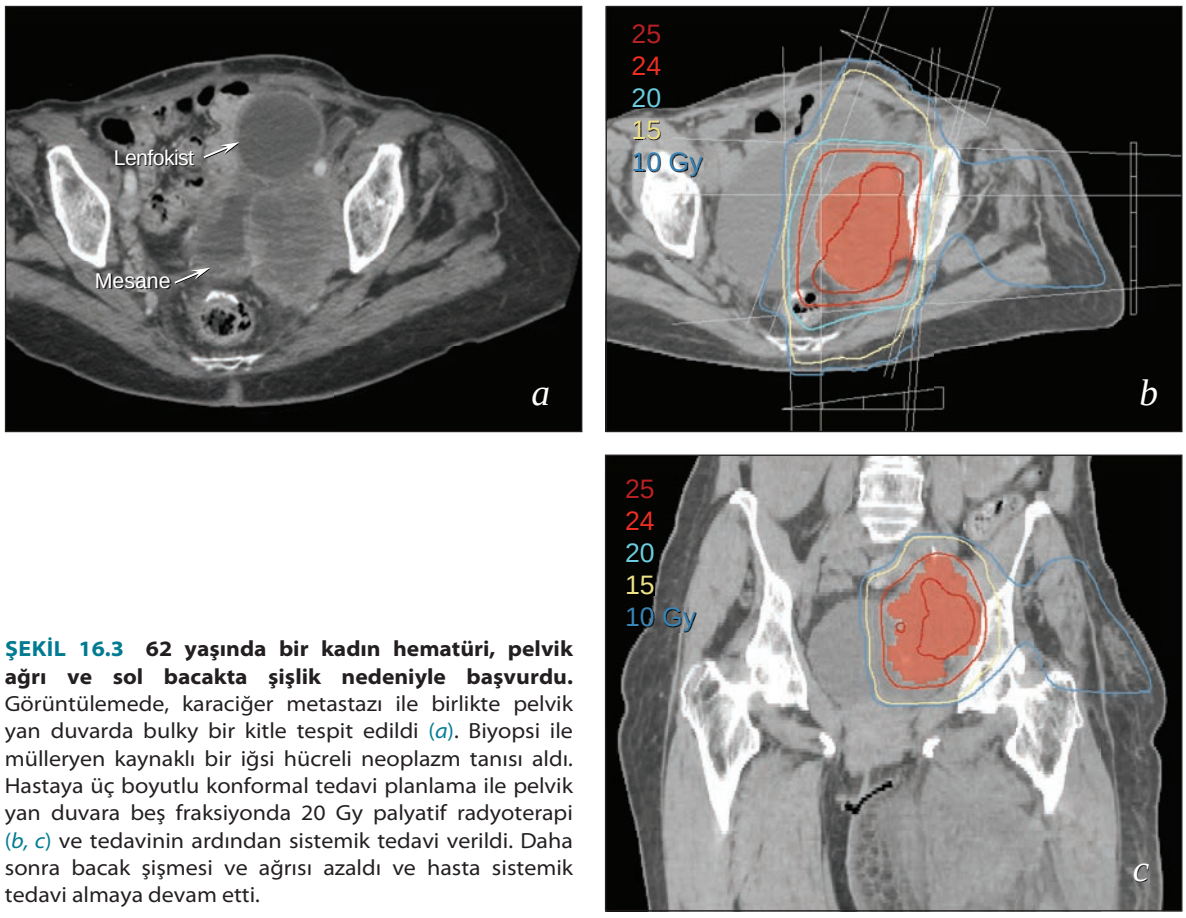

ŞEKİL 16.3 62 yaşında bir kadın hematüri, pelvik ağrı ve sol bacakta şişlik nedeniyle başvurdu. Görüntülemede, karaciğer metastazı ile birlikte pelvik yan duvarda bulky bir kitle tespit edildi (*a*). Biyopsi ile mülleryen kaynaklı bir iğsi hücreli neoplazm tanısı aldı. Hastaya üç boyutlu konformal tedavi planlama ile pelvik yan duvara beş fraksiyonda 20 Gy palyatif radyoterapi (*b, c*) ve tedavinin ardından sistemik tedavi verildi. Daha sonra bacak şişmesi ve ağrısı azaldı ve hasta sistemik tedavi almaya devam etti.

Cilt Metastazı

"Sister Mary Joseph" nodülü olarak adlandırılan, karın duvarında sıklıkla cerrahi bölgelere veya umblikusa olan metastazlar, ciddi ağrı veya kanamaya neden olabilir. Hastalık bu bölgelerde izole olduğunda, cerrahi sonrası radyoterapi ile lokal kontrolü sağlama şansı yüksektir.[4] Cilt metastazı olan hastalar için yaygın hastalık bağlamında, küçük lezyonlarda direkt elektron alanları veya daha büyük lezyonlar için tanjansiyel alanlar kullanılarak yapılan radyoterapi palyasyon sağlayabilir.

Kemik Metastazı

Jinekolojik kanserin kemik metastazına, diğer bölgelerden kemiğe metastazına benzer şekilde yaklaşılır. Genel olarak hedef, 2 ila 5 cm sınır ile gros hastalıktır. Optimal fraksiyonasyon şeması, hastanın performans durumuna bağlı olarak kararlaştırılabilir. 8 ila 10 Gy'lik tek bir fraksiyon hızlı palyasyon sağlar ve tümör yükü fazla olan veya düşük performans durumu olan hastalar için daha uzun süren radyoterapi kürlerine tercih edilir. Çalışmalar, tek fraksiyonların daha uzun süreli radyoterapi kadar etkili olduğunu, ancak daha az kalıcı faydalar sağlayabileceğini göstermiştir. Kemiklerde oligometastatik hastalığı olan hastalar için, bazen standart fraksiyonasyon veya stereotaktik yaklaşımlar kullanılarak bu bölgelere definitif dozlar düşünülebilir.

PALYATİF TEDAVİNİN GENELLİKLE ENDİKE OLMADIĞI DURUMLAR

Daha Önce Işınlanmış Bir Bölgede Santral Nüks veya Persistan Hastalık

Santral nüks riski definitif radyoterapiden sonraki ilk 3 yıl boyunca en yüksektir (Şekil 9.1).[6] Biyopsi servikste izole nüks ya da persistan hastalığı gösterdiğinde, pelvik ekzanterasyon standart tedavidir.[5] Ekzanterasyon için aday olmayan veya ekzanterasyonu reddeden hastalar için kemoterapi standarttır. Ancak bazı yazarlar, interstisyel brakiterapi kullanarak yeniden ışınlama ile başarılı tedavi sonuçları bildirmiştir.[7]

Önceki tedavi alanı içindeki lenf nodlarında nüks saptanan vakalar için, nüks hastalığın ilk tedavi alanına göre konumu dikkatli bir şekilde değerlendirilmeli ve nüks bölgesinin ilk tedavi planında tam doz aldığından emin olunmalıdır. Çoğu zaman nüksler, özellikle üst sınır (L5/S1) pelvik

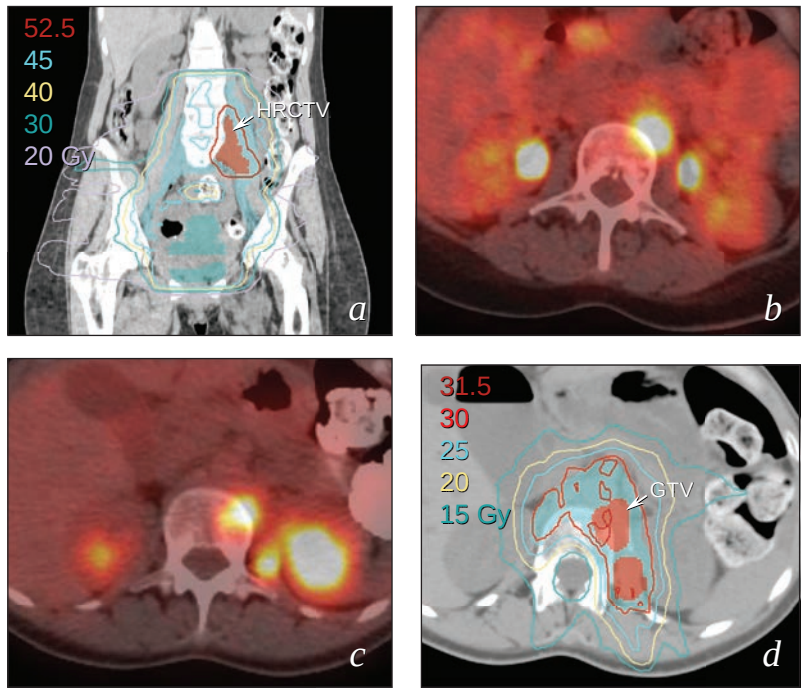

ŞEKİL 16.4 46 yaşında bir kadın ciddi pelvik ağrı ile başvurdu ve görüntülemede psoas kasında 7 cm'lik bir kitle saptandı. Kitlenin biyopsisi skuamöz hücreli karsinom olarak değerlendirildi. Biyopsi ve görüntüleme yapıldıktan sonra primer tümör odağı tespit edilemedi. Dört kür karboplatin ve taksol ile tama yakın yanıt alındı, daha sonra kemoradyoterapi için sevk edildi (***a***). Ancak, 1 yıl sonra, duodenuma ve L2 vertebra gövdesine komşu bir paraaortik lenf nodunda tedavi alanının hemen üzerinde bir nüks gelişti (***b***). Duodenuma tekrar tedavi riski konusundaki kaygılardan dolayı, bu kitleye rezeksiyon sonrası intraoperatif radyoterapi uygulanmıştır. Ne yazık ki, aynı bölgede L2'nin üzerinde vertebra gövdesinde erozyon ile birlikte hastalık tekrar nüks etti (***c***). Hastanın sırt ağrısı, yoğunluk-ayarlı radyoterapi planlama ile 10 fraksiyonda toplam doz 30 Gy olacak şekilde palyatif radyoterapi ile tedavi edildi (***d***). Ağrısında bir miktar azalma oldu, ancak son radyoterapi küründen 6 ay sonra hasta vefat etti. Bu vaka, hastalık kontrolünün kritik ihtiyacına karşı cerrahi ve radyoterapinin toksik olma riskini dengelemekteki zorlukları vurgulamaktadır.

alan için kullanıldığında, önceki tedavi alanının hemen üzerinde yer alır.[8] L5/S1 üstündeki kommon iliak nodlar, tanısal görüntüleme raporunda pelvik lenf düğümleri olarak belirtilebilir ve nüksün önceki tedavi alanının içinde olduğu yanlış algılanmasına yol açar. Lenf nodu bölgesi tam dozdan daha düşük bir seviyede doz aldıysa, definitif radyoterapi düşünülebilir. Bununla birlikte, lenf nodu önceki tedavi alanına giriyorsa, majör komplikasyonlara neden olmaksızın etkili bir doz vermek genellikle mümkün değildir; bununla birlikte, nadiren de olsa, nüks kritik yapılara yakın değilse, yeniden tedavi etkili olabilir **(O.S. 13.5)**.

Peritoneal Hastalık

Özellikle over kanseri olmak üzere ilerlemiş jinekolojik kanserleri olan hastalar morbid bağırsak tıkanıklığına neden olan yaygın omental ve peritoneal metastazlar geliştirirler. Ne yazık ki, omentum ve periton metastazı doğası gereği periton boşluğunun sıklıkla önemli bir bölümünü içeren difüz bir süreçtir. Geniş alanlı batın RT genellikle etkisizdir ve kabul edilemez bir morbiditeye sahiptir. İnfiltratif tümörün neden olduğu bağırsak tıkanıklığı, RT ile nadiren tersine çevrilebilir ve çoğu vakada önerilmez.

Fistül

Progresif lokal hastalığı olan hastalarda vajina ve mesane veya rektum arasında fistül gelişebilir. Semptom yönetimi için ve daha ileri komplikasyonları önlemek için cerrahi diversiyon gereklidir. Rektal fistüller için kolostomi endikedir; vajinal fistüller ürostomi gerektirir. Bu vakaların çoğunda radyoterapi daha önce kullanılmıştır. Önceden radyoterapi uygulanmamışsa, radyoterapinin görece riskleri ve faydaları dikkatlice değerlendirilmelidir. RT ağrı ve kanamayı azaltabilir. Bununla birlikte, radyoterapi fistülü büyütebilir ve semptomları kötüleştirebilir.

Eş zamanlı Peritonit

İleri evre hastalığı olan hastalarda, tümörden kaynaklanan bağırsak perforasyonu veya cerrahi komplikasyonların sonucunda intra-abdominal enfeksiyonlar ortaya çıkabilir. Peritonit ile ilişkili inflamasyon radyoterapiye bağlı kompli-

kasyonların riskini önemli ölçüde artırır.[9] Bu nedenle, aktif bir enfeksiyon bölgesine radyoterapiden kaçınılmalıdır. Radyoterapi ile ilişkili risk, enfeksiyon başarıyla tedavi edildiğinde muhtemelen daha düşüktür, ancak peritonit hikayesi kadını gelecekte komplikasyonlar açısından risk altına sokmaya devam edecektir.

Kaynaklar

1. van Lonkhuijzen L, Thomas G. Palliative radiotherapy for cervical carcinoma, a systematic review. *Radiother Oncol.* 2011; 98(3):287–291. doi: 10.1016/j.radonc.2011.01.009.
2. Kim DH, Lee JH, Ki YK, et al. Short-course palliative radiotherapy for uterine cervical cancer. *Radiat Oncol J.* 2013; 31(4):216–221. doi: 10.3857/roj.2013.31.4.216.
3. Spanos WJ Jr, Pajak TJ, Emami B, et al. Radiation palliation of cervical cancer. *J Natl Cancer Inst Monogr.* 1996;(21):127–130.
4. Grant JD, Garg AK, Gopal R, et al. Isolated port-site metastases after minimally invasive hysterectomy for endometrial cancer: outcomes of patients treated with radiotherapy. *Int J Gynecol Cancer.* 2015;25(5):869–874. doi: 10.1097/IGC.0000000000000424.
5. Westin SN, Rallapalli V, Fellman B, et al. Overall survival after pelvic exenteration for gynecologic malignancy. *Gynecol Oncol.* 2014;134(3):546–551. doi: 10.1016/j.ygyno.2014.06.034.
6. Eifel PJ, Jhingran A, Brown J, et al. Time course and outcome of central recurrence after radiation therapy for carcinoma of the cervix. *Int J Gynecol Cancer.* 2006;16(3):1106–1111. doi: 10.1111/j.1525-1438.2006.00544.x.
7. Lee LJ, Damato AL, Viswanathan AN. Clinical outcomes following 3D image-guided brachytherapy for vaginal recurrence of endometrial cancer. *Gynecol Oncol.* 2013;131(3): 586–592. doi: 10.1016/j.ygyno.2013.08.040.
8. Beadle BM, Jhingran A, Yom SS, et al. Patterns of regional recurrence after definitive radiotherapy for cervical cancer. *Int J Radiat Oncol Biol Phys.* 2010;76(5):1396–1403. doi: 10.1016/j.ijrobp.2009.04.009.
9. Eifel PJ, Jhingran A, Bodurka DC, et al. Correlation of smoking history and other patient characteristics with major complications of pelvic radiation therapy for cervical cancer. *J Clin Oncol.* 2002;20(17):3651–3657.

DİZİN

Not: Sayfa numaralarının yanındaki "ş" şekilleri, "t" tabloları işaret etmektedir.

A

Adenokarsinom, 154
  Mülleryen alt tipleri, 3
  primeri bilinmeyen, 278
  servikal, 154
  uterin varyantlar, 227–228
  vajinal, 181–182, 181ş–182ş
Adenosarkom, 241
Anemi, 106–107, 108ş
Anestezi, brakiterapi, 113, 114, 121
AP–PA ve dört alan teknikleri, 86, 87ş
Aşırı obezite, 4–11, 10ş, 91, 93ş, 216, 216ş

B

Bakteriyel vajinozis, 105
Belirsiz çalışma sonuçları, nedenleri
  çelişkili adlandırma (nomenklatür), 9
    evreleme sistemleri, 10
    histolojik bulgular, 10–11
  sürekli değişkenler, kategorizasyon, 11
  tanısal yöntemleri, 11
Berrak hücreli adenokarsinom, DES-ilişkili, 181
Berrak hücreli karsinomlar, 2, 3
Bilateral pelvik nod metastazları, tedavi, 92–93, 94ş, 171, 171ş, 172, 172ş
Bilgisayarlı tomografi (BT)
  brakiterapi tedavi planlamasında kullanımı, 127–128
  lenf nodları, bölgesel değerlendirme, 43, 43t
  primer hastalığı değerlendirme, 45, 151, 180, 200
Bleomisin, 32t
Bolus, 46, 50, 89, 91ş, 92ş, 211, 215ş, 219ş, 220ş, 221ş
Brakiterapi, 46–47, 93, 95
  anestezi ve uygulama riskleri, 113
aplikatörler
  anestezi, 121
  çok kanallı vajinal silindirler, 117–118
  güvenilir invazif (fiducial) işaretleyici yerleştirme, 121
  interstisyel iğneler, 120, 121ş, 122–124, 124ş
  intrauterin tandem, 120, 121–122
  intravajinal, 115–117, 117ş, 122, 123ş
  vajinal kolpostatlar, 118–119, 118ş, 119ş
  vajinal ring, 120
  ve tamponlama, 122, 123ş
avantajları, 113
doz heterojenitesi, 113, 117, 117ş, 123
Eksternal Radyoterapi (ERT) ile karşılaştırma, 184
fraksiyonasyon, 129, 130ş
hasta rahatsızlığı, 114
hızlandırma, tedaviyi, 113
iç organ hareketi, 113
interstisyel
  endikasyonları, 163
paraservikal dokular, eksternal radyoterapiyle boost, 162–163
serviks kanseri, 115ş, 116ş, 118ş, 121–122, 123ş, 125–128ş, 161–162
tedavi planlaması ve doz tanımlaması
  konvansiyonel iki-boyutlu yaklaşımlar, 125–126, 125ş
  temel öğeler, 114, 115ş, 116ş
  üç-boyutlu görüntü-temelli, 126–130, 127ş, 128ş, 130ş
teknikleri, 120, 121ş, 122–124, 124ş
vajinal, 236–237, 236t
yatırım maliyetleri, 113

C – Ç

Cerrah, 21–22

Cinsel fonksiyon bozukluğu, 137
Cone Beam Computerized Tomography (CBCT), 110
Çok kanallı vajinal silindirler, 117–118

D

Derin ven trombozu, 101, 196
Dış genita bölge, anatomi, 72, 73ş–74ş, 75
Diabetes mellitus, 101
Disgerminom, 265
Diyare
  Radyasyon enteropatisi, 139–140, 140ş
  RT sırasında
    değerlendirme, 102
    kemoterapinin rolü, 102ş
    tedavisi, 103
Dizüri, tedavisi, 105
Dosetaksel, 31t
Doz-yoğun kemoterapi, 261
Duodenal hasar, 141
Duodenum, eksternal radyoterapi planlaması, 85

E

Eksternal radyoterapi planlaması. Ayrıca bkz. Radyoterapi (RT)
  aşırı obezite, 91, 92, 93ş
  CTV-PTV sınırları, 82–83, 83t
  günlük tedavi set-up'ı, tekrarlanabilirliği, 81, 82ş
  hazırlık aşamaları, 78, 79ş
  hidrasyon ve kan basıncı, 82
  hipofraksiyonasyon, 95–96
  intakt uterus
    AP–PA ve dört alan teknikleri, 86, 87ş
    IMRT, 86, 87ş, 88
  kaynak faktörleri, 95
  nodal boost teknikleri
    bilateral pelvik nod metastazları, 92, 94ş
    brakiterapi, 93, 95
    IMRT, 92, 93
  normal doku tolerans dozları
    barsak, 84–85
    duodenum, 85
    femur, 85
    mesane, 83, 84ş
    rektum, 83
  paraaortik lenf nodları, 88
  posthisterektomi
    3-B konformal tedavi, 85
    IMRT, 85–86
  proton tedavi, 96
  PTV belirlenmesi, 79–80
  Radyoterapi dozu tümör kontrol olasılığı ilişkisi, 80–81, 80ş
  SBRT (Stereotaktik Beden Radyoterapisi), 95–96
  sigorta kapsamı, 95
  solunum, 82
  tedavi
    belgeleme, 97
    cihaz, belirsizlik, 82
    değerlendirme, 96–97
    talimatı, 78–79, 79ş, 80ş
    tarafsız değerlendirme ve kalite güvencesi, 97–98
  vulva kanseri, 89, 90ş, 91, 91ş
Ekstrakapsüler nodal yayılım (ECE), 29, 68, 86, 92, 168, 173, 203, 204, 208t, 217, 221–223
Endometrial stromal sarkomlar, 241
Endometrioid karsinomlar, 3
Endometriyozis, 285, 285
Endometriyum kanseri. Bkz. Uterus kanseri

F

Fallop tüpleri, anatomisi, 7, 68
Femur, eksternal radyoterapi planlaması, 85
Fetal venöz gelişim, 53, 54ş
FIGO evrelemesi, 10
  serviks kanseri, 151–152, 152t
  uterus kanseri, 225t, 231
  vajina kanseri, 180t, 182
  vulva kanseri, 203, 204t
Fistül, 139, 141, 290
5-Fluorourasil, 32t

G

Gemsitabin, 31t
Germ hücreli tümörler, 2
Görüntüleme kılavuzluğunda radyoterapi (IGRT), 50
Granüloza hücreli tümörler, 265
Gros tümör volümü (GTV), 53
Günlük kilovoltaj (kV) görüntüleme, 109, 109ş–110ş

H

Hastalığa bağlı sağkalım (Disease-specific Survival = DSS), 13
Hastalıksız sağkalım (Disease-free Survival = DFS), 12–13
Hedef volüm tanımlamaları, 52–53
  bölgesel lenf nodları
    diseksiyon sonrası, 67–68
    geniş (büyük) tutulum yapan hedef, 67
    nodal klinik hedef volümleri, 55, 56ş–65ş, 57, 66–67, 66t
  konturlama kontrol listesi, 75, 75t
  kritik yapılar, 75

üreme organları
dış genital bölge, 72, 73ş–74ş, 75
fallop tüpleri, 68
over, 68, 69ş
uterus, 68–70, 69ş, 71ş
vajina, 70–72, 72ş
Herediter kanser sendromları
BRCA-ilişkili over kanseri, 6
jinekolojik kanserlerle ilişkili, 6t
Lynch sendromu, 5
risk azaltma stratejileri, 6–7
Heterojenite, 18
Hidronefroz, 153–154
Hipofraksiyonasyon, 95–96
Histerektomi
adjuvan histerektomi, 27–28
serviks kanseri 156
uterus kanseri, evre II, 238
endometriyum kanserinde, 232
adjuvant RT endikasyonları, 234–237, 236t
evre II hastalık
nüks için risk faktörleri, 227–232, 230ş, 231ş
histerektomi tipleri, 25–26, 25t
komplikasyonları, 25
serviks kanseri için, 155–156
adjuvan RT endikasyonları, 155, 155t
pelvik nod nüksü sonrası, 164, 164ş
pozitif parametrial sınır, 169, 169ş
Hormon replasman tedavisi, 137
Human papilloma virus (HPV), 4–5

I – İ

İç içe geçmiş GTV, 53
İliyak lenf nodları, anatomisi, 57, 58ş–61ş, 66t
İnguinal lenf nodları, anatomisi, 57, 64ş–65ş, 66t, 89, 90ş, 91, 91ş
İnternal hedef volümü (ITV), 53
İntraperitoneal kemoterapi, 261–262

İnvazif (fiducial) işaretleyiciler, 48, 49ş, 72ş, 111, 149, 161, 169, 169ş, 180, 185, 187, 189–195, 189ş–195ş

K

Kandidal vajinit, 105
Karboplatin, 31t
Kardiyopulmoner hastalık, 101
Karsinosarkomlar, 2
Kemoterapi, 30–33
doz-yoğun, 261
eşzamanlı, 30–34, 157–158, 157ş–158ş
intraperitoneal, 261–262
Jinekoloji dışı kanserler
akciğer, 33
anal, 33
baş ve boyun, 30
medikal onkolog, 22
neoadjuvan, 33
radikal cerrahi öncesi, 158–159, 159ş
RT öncesi, 158–159, 159ş
over kanseri
erken evre hastalık, 259–260, 260ş
ileri evre hastalık, 260–261
nüks hastalık, 261
RT sonrası, 158
serviks kanseri , 157–159, 157ş, 158ş, 159ş
toksik etkileri, 30, 31–32t, 102, 261
vajina kanseri, 182–183, 183ş
vulva kanseri, 209–210
Kemoterapiye bağlı kusma, 31t, 103ş, 104
Kilo değişimleri, 111
Klinik araştırma
belirsiz, tutarsız terimlendirme
evreleme sistemleri, 10
histolojik bulgular, 10–11
sürekli değişkenler kategorizasyonu, 11
tanı yöntemleri, 11
yanlılık
değerlendirmesi ve yönetimi, 13–14, 14t
gözlemsel çalışmalar, 14–15
inancın rolü, 14, 15ş
potansiyel çalışma kohortları, 15
çalışma sonlanım noktaları, özelliği ve geçerliliği
başarısızlık paterni değerlendirmesi, 13
hastalığa özgü sağkalım, 13
hastalıksız sağkalım, 12–13
nükse kadar olan süre, 13
pelvik hastalık nüksüne kadar olan süre, 13
relapsız sağkalım, 12–13
sağkalım, 12
meta-analiz, 17–18
randomize çalışmalar altında
çalışma popülasyonu, heterojenitesi, 16, 17ş
fayda, 15–16
sınırlılıklar, 16
tedavi standartlarını değerlendirme, 17
yetersiz istatistik gücü, 16
yetersiz randomizasyon yöntemleri, 16
sonuç analizleri, 18–19, 18ş, 19ş
uygulama, 9
Klinik hedef volüm (CTV), tanımı, 53, 82–83, 83t
Klinik kayıtlar

cerrahi bulgular, 39
dış merkezli görüntüleme dökümanları, 39
dış merkezli radyoterapi kayıtları, 39–40, 40ş
patoloji raporları, 38–39
Konsülte eden diğer uzmanlar, 22
Küçük hücreli nöroendokrin kanser, 154

L

Leyomiyosarkomlar, 240
Lenf nodları, rejyonel
hedef volüm tanımlaması
büyük lenf nodlarının hedeflenmesi, 67
diseksiyon sonrası, 67–68
nodal klinik hedef volümleri, 55, 56ş–65ş, 57, 66–67, 66t
tanısal görüntüleme yöntemleri, 42, 43
BT ve MRG, 43, 43t
PET, 43–44, 44ş
ultrason, 44
vasküler ve lenfatik gelişim, 53, 54ş, 55, 55ş
Lenfadenektomi
endikasyonları, 28–29
lenfokist oluşumu, 28–29, 29ş, 284, 284ş
lenfödem, 28, 28ş
nörolojik komplikasyonlar, 29
Lenfadenopati, 284, 284ş
Lenfatik drenaj
dış genital bölge, 66t, 73ş, 75
fallop tüpleri, 66t, 68
over, 66t, 68
uterus, 70
vajina, 66t, 71
Lenfokistler, 28–29, 29ş, 68, 111
Lenfödem, 28, 28ş
Lipozomal doksorubisin, 31t
Lynch sendromu, 5

M

Manyetik rezonans görüntüleme (MRG)
lenf bezleri, bölgesel değerlendirme, 43, 43t
primer hastalığı değerlendirme, 44–45
serviks kanseri, 69ş, 149–150
uterus kanseri, 226
üç-boyutlu görüntüleme temelli tedavi planlaması, 127, 127ş, 128ş
vajina kanseri, 180
vulva kanseri, 200
Mitomisin C, 32t
Multidisipliner ekip
fonksiyon, etki eden dış faktörler, 24
iletişimi, 23–24
takım çalışması ve işbirliğinin önemi, 21
tanım, 21
üyeleri, 21–23
Musinöz karsinomlar, alt tipleri, 3
Müllerian adenokarsinomlar, 3

N

NCCN (National Comprehensive Cancer Network), 134, 135t
NCI Kanser Terimleri Sözlüğü, 12
Nodal boost teknikleri
bilateral pelvik nod metastazları, 92, 94ş
brakiterapi, 93, 95
IMRT, 92, 93
Nötropeni, 108

O – Ö

Over
anatomi, 68, 69ş
lenfatik drenaj, 70
Over kanseri
BRCA-ilişkili, 6
cerrahi
erken evre hastalık, 258
ileri evre hastalık, 259
nüks hastalık, 259
kemoterapi
erken evre hastalık, 259–260, 260ş
ileri evre hastalık, 260–261
nüks hastalık, 261
prognostik faktörler
FIGO evrelemesi, 256–257, 256ş, 257t
grad, 258
histolojik alt tip, 257–258, 258ş
RT
adjuvan tedavi olarak, 263
bölgeye özgü tedavi önerileri, 264–265
faydalarının tarihsel kanıtı, 261–262
faydayı predikte eden faktörler, 262, 262ş
gelişen strateji, 263–265
nonepitelyal kanserler için, 265
nüks hastalık için, 263–264, 263ş
palyatif, 263
tarama, 7
olgu sunumları, 268–276, 269ş–276ş
yayılma prezentasyonu ve paternleri, 255–256
Ovoidler. Bkz Vajinal kolpostatlar
Ödem, 111

P

Paklitaksel, 31t
Palyatif tedavi
  endikasyonlar, 286
    cilt metastazları, 289
    kemik metastazları, 289
    paraaortik ve psoas metastazları, 288, 290ş
    pelvik yan duvar nüksü, 287–288, 289ş
    tanı anında metastatik serviks veya uterus kanseri, 287, 288ş
    vajinal nüks, 286–287, 287ş
    vulva kanseri, 288
  koşulları
    eşzamanlı peritonit, 290–291
    fistül, 290
    peritoneal hastalık, 290
    santral nüks, 289–290
Papanicolaou (Pap) taraması, 136
Paraaortik lenf nodları, 57, 62ş–63ş, 88
Pelvik muayene
  bimanuel, 41
  dijital vajinal, 40–41, 42ş
  hazırlık ve güvence, 40
  inspeksiyon ve palpasyon, dış genital bölge ve anüs, 40
  rektovajinal, 41, 43ş
  spekulum, 40, 41ş
  vajina ilk değerlendirme, 40
Pelvik RT
  intakt uterus
    3-B konformal tedavi, 86–87, 87ş
    IMRT, 86, 87ş
  morbid obezite, 91–92, 93ş
  posthisterektomi tedavi
    3-B konformal tedavi, 61ş, 85, 85ş
    IMRT, 85–86, 85ş
Pelvik yan duvar nüksü, palyatif tedavi, 287–288, 289ş
Pelvik yetersizlik fraktürleri, 142–143, 143ş
Peritoneal sitoloji, 230–231
Periüretral irritasyon, 104
Planlanan hedef volüm (PTV), 53, 82–83, 83t
Pozitif cerrahi sınırlar, 26
Pozitron emisyon tomografisi (PET)
  lenf nodları, bölgesel değerlendirme, 43–44, 44ş
  primer hastalığın değerlendirilmesi, 45
  serviks kanseri, 151
  vajinal kanser, 180
  vulva kanseri, 200
Primer bakım sağlayıcı, 22
Primer istasyon lenf nodları, 66
Primeri bilinmeyen
  multidisipliner tedavi stratejisi
    cerrahi, 278–279
    kemoterapi, 279
  olgu sunumları, 280–285, 281ş–285ş
  pelvik kitle ile birlikte, 283, 283ş
  radyoterapi—teknik değerlendirme, 279
  risk değerlendirmesi, 278
  tedavi öncesi değerlendirme
    bölgesel ve uzak hastalık yayılımı, 278
    primer odağın araştırılması, 277–278, 278ş
    sekonder semptomlar, değerlendirme ve tedavi, 278
Primeri bilinmeyen kanser. Bkz. Primeri bilinmeyen
Proktoskopi, 150, 150t
Psoas metastazları, 288, 290ş

R

Radikal histerektomi. Bkz Histerektomi
Radyasyon dermatiti, 105–106, 106ş, 107ş
Radyasyon enteropatisi
  patogenezis ve tedavi, 140–141
  risk faktörleri, 140, 141ş
  semptomlar ve insidans, 139–140, 140ş
Radyasyon onkolojisi, 22
Radyasyon proktiti, 137–138, 138ş
  kronik fazı, 138, 138ş
  risk faktörleri, 138
  tedavisi, 139
Radyasyon sistiti
  kronik sistit
    süreç ve risk faktörleri, 142
    tedavi, 142
  RT sırasında
    nedenleri, 104–105
    tedavi, 105
Radyasyona bağlı bulantı, 104
Radyo-opak işaretleyiciler, 48–50, 49ş
Radyoterapi tedavi planlaması
  bilgi toplama
    Cerrahi bulgular, 39
    dış kayıtlar, 39–40, 40ş
    dış merkezli görüntüleme çalışmaları, 39
    patoloji raporları, 38–39
    pelvik muayene, 40–41, 41ş–43ş
    tanısal görüntüleme çalışmaları, 42–46, 43t, 44ş, 45ş
  brakiterapi, 128–130
  eksternal radyoterapi planlaması
    aşırı obezite
    CTV-PTV sınırları, 79–83, 83t
    hazırlık aşamaları, 78, 79ş
    intakt uterus, 86, 87ş, 88
    nodal boost teknikleri, 92–95, 94ş
    normal doku tolerans dozları, 83–85, 84ş

paraaortik nodlar, 88
posthisterektomi, 84–86, 85ş
proton tedavisi, 96
radyoterapi dozunun belirlenmesi, 80–81, 80ş
SBRT, 95–96
set-up tekrarlanabilirliği, 81, 82ş
solunum, 82
vulva kanseri, 89, 90ş, 91, 91ş, 92ş
hasta set-up ve simülasyonu
bolus, 50
hazırlık, 47, 47ş
iç organ hareketi, 50–51
intravenöz ya da oral kontrast ajanlar, 47, 48
izomerkez seçimi, 50
pozisyonlama ve sabitleme, 48, 49ş
radyo-opak işaretleyiciler, 48, 49ş, 50
vajinal prolapsus düzeltimi, 51, 51ş
hedef volüm tayini
dış genital bölge, 72–75, 73ş, 74ş
nodal hedef volümleri, 55–68, 58–66ş, 66t
son değerlendirme, 75–76, 76ş
uterus, 68–70, 69ş, 71ş
vajinal ITV, 71–72, 72ş
ön planlama hazırlık dönemi, 38
PTV sınırları, 79–83, 83t
Rejyonel lenf nodları. Bkz Lenf nodları, bölgesel
Relapssız Sağkalım (RFS), 12–13
RT, 102
idrar yolu semptomları, 104–105
vajinit, 105
beslenme durumu, 100–101
eşlik eden medikal hastalıklar, 101
sosyal koşullar, 100

S

Sarkomlar, 2
Sekonder istasyon lenf nodları, 66–67
Seröz karsinomlar, 3
Serviks kanseri, 148–178
cerrahi tedavi, 155–157
demografik özellikler, 149
HPV'nin rolü, 3
kemoterapi
eş-zamanlı, 157–159, 157ş, 159ş
neoadjuvan, 159, 159ş
nüks hastalığın tedavisi, 163–164
olgu sunumları, 167–178, 168ş–178ş
preinvazif faz, 148
radyoterapi
brakiterapi, 115ş, 116ş, 118ş, 121–122, 123ş, 125–128ş, 161–162
eksternal radyoterapi birlikteliği, 162
hedefleri, 161
histerektomi sonrası pelvik nodal nüks, 164
histerektomi sonrası vajen nüksü, 164
histerektomi sonrası, 159–161, 160ş
interstisyel brakiterapi, 163
paraservikal dokular, eksternal radyoterapiyle boost, 162–163
pelvik radyoterapi sonrası santral nüks, 163
sınırdaki nodlar, 164
risk değerlendirmesi
FIGO evrelemesi, 151–152, 152t
hidronefroz, 153–154
histolojik tip, 154
lenf nodu metastazı, 154–155
primer tümör, klinik özellikler, 152–153, 152ş
radikal histerektomi, 155, 155t
tedavi öncesi değerlendirme ve evreleme, 149–151, 150t
Sırtüstü (supin) veya pron (yüzüstü) hasta pozisyonu ve sabitlemesi, 48
Sisplatin, 31t
Sistoskopi, serviks kanseri, 150, 150t
Sosyal hizmet görevlileri, 22
Stereotaktik Beden Radyoterapisi (SBRT), 95–96, 184
Supraklavikular metastaz, yaygın lenf nodu tutulumu, 177, 177ş

T

Tanısal görüntüleme yöntemleri
Lenf nodları, bölgesel değerlendirme, 42, 43
BT ve MRG, 43, 43t, 45ş
PET, 43–44, 44ş
ultrason, 44
Planlama BT ile füzyon, 46
planlama öncesi değerlendirme, 45
primer hastalığın değerlendirilmesi
BT, 45
MRG, 44–45
PET, 45
radyoloji konsültasyonu, 45–46
Tanısal radyolog, 22
Tedavi sonrası takip
geç yan etkiler, tanı ve tedavi, 136–137
cinsel fonksiyon bozukluğu ve menopoz semptomları, 137
duodenal hasar, 141
pelvik yetersizlik kırıkları, 142–143, 143ş
radyasyon enteropatisi, 139–141, 140ş, 141ş
radyasyon proktiti, 137–139, 138ş
radyasyon sistiti, 141–142
üreteral stenoz, 142, 143ş
yumuşak doku etkileri, 143–144, 144ş
kanser nüksünde
fiziksel muayene ve semptom değerlendirmesi, 135

nodal nüks, 134, 134f
santral nüks, 133–134, 134ş
sitolojik tarama, 136
takipte görüntüleme, 135–136, 136ş
tedavi sonrası takip, 135t
maligniteler, riski ve takibi, 144–145
takipte bakım planlaması, 132–133, 133t
Tedaviler, izlem
günlük set-up doğruluğu
CBCT, 110
günlük kilovoltaj görüntüleme, 109, 109ş–110ş
invazif (fiducial) işaretleyiciler, 111
portal görüntüleme, 109
ultrason görüntüleme, 109ş, 110
yan etkiler
bulantı, kusma ve anoreksi, 104
dehidratasyon ve elektrolit denge bozukluğu, 108–109
diyare, 102–104, 103ş
hematolojik etkiler, 106–108, 108ş
kemoterapi, 102
radyasyon dermatiti, 105–106, 106ş, 107ş
Termoluminesans dozimetreler (TLD'ler), 91, 109, 211, 215ş, 220ş
Topotekan, 31t
Trombositopeni, 107–108
Tüm (whole) abdominal RT (WART), 261

U – Ü

Ultrason, 109ş, 110
lenf nodları, bölgesel değerlendirme, 44, 200, 223ş
Uterin karsinosarkom, 1–2, 228, 250, 250ş
Uterin sarkomlar
adenosarkomlar, 241
endometrial stromal sarkomlar, 241
leyomiyosarkomlar, 240
Uterus
anatomi, 68–70, 69ş
eksternal radyoterapi planlaması
AP–PA ve dört alan teknikleri, 86, 87ş
IMRT, 86, 87ş, 88
hareketi, 70, 71ş
lenfatikleri, 70
ligamanları, 69–70
Uterus kanseri, 224
adneksial tutulum, 239
evre IIIC hastalık, 228, 228ş, 230, 230ş, 231, 231ş, 238–239
medikal inoperabl endometriyum kanseri, 239, 254, 254ş
multidisipliner tedavi stratejisi gelişimi
cerrahi tedavi, 231–232
kemoterapi, 233–234
nüks hastalık, 240, 249–253, 249ş–253ş
olgu sunumları, 244–254, 245ş–254ş
risk değerlendirmesi, 226
FIGO evrelemesi, 231
lenf nodu tutulumu, 229–230, 230ş
peritoneal sitoloji, 230–231
primer tümörün özellikleri, 227–229
vajinal nüks, mekanizma ve risk faktörleri, 231–232
servikal stromal tutulum, 237–238
tedavi değerlendirmeleri, 234–237, 235t, 236ş, 236t
tedavi öncesi değerlendirme, 225–226, 225t
uterus sarkomları
adenosarkomlar, 241
endometrial stromal sarkomlar, 241
leyomiyosarkomlar, 240
uterus seröz karsinom, 2, 225–227, 247, 247ş
vajinal tutulum, 239, 247, 247ş
Üç-boyutlu görüntü-temelli brakiterapi planlaması, 126
BT-temelli hedef, 127–128
doz fraksiyonasyonu, 129
EQD2 değerleri hesaplaması, 129–130, 130ş
kritik yapı, 128
MRG-temelli hedef, 127, 127ş, 128ş
optimizasyon, 128–129
Üreme organları. Ayrıca bkz Hedef volüm tanımı
dış genital bölge, 72, 73ş–74ş, 75
fallop tüpleri, 68
over, 68, 69ş
uterus
anatomisi, 69ş
erişkin, 68
gövdesi, 69
hareketi, 70, 71ş
lenfatikleri, 70
ligamanları, 69–70
vajina
hareketi ve belirlenmesi, 71–72, 72ş
lenfatik direnaj, 71
posterior forniks, 71
vestibül, 70
Üreteral stenoz, 142, 143ş

V

Vajinal brakiterapi, 236–237, 236t
Vajina
anatomi, 70–71
hareketi ve ITV belirlenmesi, 71–72, 72ş
lenfatik drenaj, 71
Vajina kanseri
adenokarsinom 181, 181ş, 191, 191ş
apeksi tutan kanserler, 184–185, 189, 189ş, 190, 190ş, 196, 196ş

bölgesel tedavi, 185
primer lezyonun tedavisi, 185
brakiterapi 121ş, 124ş, 184, 189–195, 189ş–195ş
distal vajinayı tutan kanserler, 193, 193ş, 197, 197ş
evre IVA skuamöz karsinom, 198, 198ş
lateral duvarları tutan kanserler, 185–186, 191–193, 191ş–193ş
lenfatik drenaj, 71
lokal yaygın hastalık, 197, 197ş
masif tümör, 187
multidisipliner değerlendirme
cerrahi, 182
kemoterapi, 182–183, 183ş
periüretral kanserler, 186
radyoterapi strateji gelişimi
başlangıç fazı, pelvik tedavinin, 183–184
brakiterapiye karşı ERT, 184
risk değerlendirmesi
FIGO evrelemesi, tümör boyutu ve lokalizasyonu, 182
histolojik tip, 181–182, 181ş–182ş
lenf nodu metastazı, 182
posterior duvarı tutan tümörler, 186–187
tedavi öncesi değerlendirme, 48, 179–180, 180t
vaka çalışmaları, 188–198, 189ş–198ş
Vajinal dilatasyon tedavisi, 137
Vajinal introitus , 70
Vajinal kolpostat, 118–119, 118ş, 119ş
Vajinal prolapsus, 51, 51ş
Vajinal nüks, 240
mekanizmaları ve risk faktörleri 231–232, 232ş
palyatif tedavi, 286–287, 287ş
Vajinal ring aplikatörler, 118ş, 120
Vajinal silindirler, 115–117, 117ş, 189ş, 190ş, 246ş, 247ş
Vajinit, 105
Vulva anatomi, 72–75, 73ş, 74ş
Vulva kanseri
multidisipliner tedavi strateji gelişimi
bölgesel nodların tedavisi, 207–209, 208t, 209ş
kemoterapi, 209–210
kombine yaklaşım, 210
primer bölge tedavisi, 205–207
palyatif tedavi, 288
risk değerlendirmesi
FIGO evrelemesi, 203, 204t
hastalığa bağlı ölümlerde prediktif faktörler, 203
lenf nodu tutulumu, 202–203, 202ş, 203ş
vulva nükslerinde prediktif faktörler, 201ş–202ş, 202–202
tedavi öncesi değerlendirme, 199–200
tedavide zorluklar, 199
teknik değerlendirmeler, 210–211
vaka çalışmaları, 213–223, 214ş–223ş
Vulvektomi, 223, 223ş
Vücut yapısı, 81, 86, 91, 93ş, 111, 168, 168ş, 177, 177ş

Y

Yeni primer kanserler, 26, 144
Yoğunluk ayarlı radyoterapi (IMRT)
histerektomi sonrası tedavi, 85–86, 85ş
intakt uterus, 86, 87ş, 88
vulva kanseri, 89, 90ş
Yüksek riskli klinik hedef volüm (HR-CTV)
brakiterapi, 126–128, 127ş, 128ş, 170–175, 246, 247
eksternal RT, 53, 169, 171, 176, 190, 198, 214–218, 221, 223, 251, 270, 271, 275, 276, 283, 286
tanımı, 53

JİNEKOLOJİK RADYASYON ONKOLOJİSİ

Pratik Kılavuz

Patricia J. Eifel, MD • Ann H. Klopp, MD, PhD

Sık karşılaşılan klinik problemlere pratik yaklaşımlar sunan ***Jinekolojik Radyasyon Onkolojisi: Pratik Kılavuz,*** MD Anderson Kanser Merkezi'nden Dr. Patricia J. Eifel ve Ann H. Klopp'ın kapsamlı klinik tecrübesini kullanımı kolay bir kitap halinde derlemektedir. Bu kaynak, çeşitli klinik durumlarda radyoterapinin rolünün nasıl değerlendirileceği, yönlendiren hekimlere ve hastalara tedavi önerilerinin mantığının nasıl açıklanacağı, spesifik klinik problemlerde ekternal radyoterapi ve brakiterapi tekniklerinin ne zaman ve nasıl uygulanacağı ve tedavi sırasında ve sonrasında hastaların nasıl izleneceği ve yönetileceği gibi pratik yaklaşımları ele almaktadır. Kitap, jinekolojik kanserleri olan hastaların tedavisinde acilen başvurulabilecek aşağıdaki maddelere odaklanmaktadır.

- Jinekolojik radyasyon onkolojisinin günlük pratiğini karakterize eden teknikleri, yöntemleri ve zorlayıcı kararları ele almaktadır.
- Başlangıçta hastanın değerlendirilmesi ve tedavi önerisinden, radyoterapinin planlanması ve verilmesi sürecinden hastaların nüks ve tedavi ile ilgili yan etkilerin takip edilmesine kadar önemli bilgileri vurgulayan 200'den fazla şekil ve tablo bulunmaktadır.
- Kaynaklandığı bölgeleri, tümör biyolojisinin prensiplerini, multidisipliner yönetimi, klinik değerlendirmeyi, radyoterapi tedavi planlaması ve uygulanmasını ve semptom yönetimi ile birlikte kişiye özgü hastalığın yayılım özelliklerini kapsamaktadır.
- Gerçek hayattaki klinik durumlarda kavramların nasıl uygulandığını gösteren 50'yi aşkın resimli olgu örneklerini içermektedir.
- Klinik karar vermede özellikle yararlı olan önemli klinik araştırmaları, ilgili verilerin meta-analizlerini ve yüksek kaliteli derlemeleri kaynak olarak sunmaktadır.
- Sadece klinik literatürden elde edilen bilgileri değil, aynı zamanda yanlış yorumların değerlendirilmesine neden olan çalışma sonuçlarının günlük klinik uygulamada nasıl daha doğru kullanılabileceğini göstermektedir.
- Metinde gezinmenize ve ilgili konuları hızlı bir şekilde bulmanıza yardımcı olmak için kapsamlı iç gönderme (çapraz referanslama) kullanılmıştır.

www.nobeltip.com

ISBN 978-605-335-366-9



Türkiye Kanserle Savaş Vakfı'nın hekimlere armağanıdır.