ajcc

Kanser Evreleme Atlası

Çeviri Editörü

Prof. Dr. Sabri ERGÜNEY

TÜRKİYE KANSERLE SAVAŞ VAKFI

1977



nobel
tıp kitabevleri

AJCC
KANSER EVRELEME ATLASI

Türkiye Kanserle Savaş Vakfı'nın hekimlere armağanıdır.

EDİTÖRLER

CAROLYN C. COMPTON, MD, PhD, FCAP
Critical Path Institute
Tucson, Arizona

DAVID R. BYRD, MD, FACS
University of Washington School of Medicine
Seattle, Washington

JULIO GARCIA-AGUILAR, MD, PhD, FACS
Memorial Sloan-Kettering Cancer Center
New York, New York

SCOTT H. KURTZMAN, MD, FACS
Waterbury Hospital
Waterbury, Connecticut

ALEXANDER OLAWAIYE, MD, MRCOG, FACOG
Magee-Womens Hospital of UPMC
Pittsburgh, Pennsylvania

MARY KAY WASHINGTON, MD, PhD, FCAP
Vanderbilt University Medical Center
Nashville, Tennessee

ÇEVİRİ EDİTÖRÜ

Prof. Dr. Sabri ERGÜNEY



AJCC KANSER EVRELEME ATLASI

A Companion to the Seventh Editions of the AJCC Cancer Staging Manual and Handbook Second Edition

AMERICAN JOINT COMMITTEE ON CANCER
Executive Office
633 North Saint Clair Street
Chicago, Illinois 60611

MEMBER ORGANIZATIONS
American Cancer Society
American College of Physicians
American College of Radiology
American College of Surgeons
American Head and Neck Society
American Society of Clinical Oncology
American Society of Colon and Rectal Surgeons
American Society for Radiation Oncology
American Urological Association
Canadian Partnership Against Cancer
Centers for Disease Control and Prevention
College of American Pathologists
National Cancer Institute
National Cancer Registrars Association
National Comprehensive Cancer Network
North American Association of Central Cancer Registries
Society of Gynecologic Oncologists
Society of Surgical Oncology
Society of Urologic Oncology

NOBEL TIP KİTABEVLERİ

© 2013
Türkiye Kanserle Savaş Vakfı adına sahibi:
Prof. Dr. Metin Ertem

AJCC KANSER EVRELEME ATLASI
Çeviri Editörü: Prof. Dr. Sabri Ergüney
ISBN: 978-975-96147-2-0

AJCC CANCER STAGING ATLAS
Carolyn C. Compton, David R. Byrd, Julio Garcia-Aguilar,
Scott H. Kurtzman, Alexander Olawaiye, Mary Kay Washington
Copyright © American Joint Committee on Cancer 2012
published by Springer Science+Business Media, LLC
All Rights Reserved
ISBN: 978-1-4614-2079-8

Bu kitabın Türkçeye çeviri hakkı © Springer-Verlag GmbH tarafından NOBEL TIP KİTABEVLERİ'ne verilmiştir. 5846 ve 2936 sayılı Fikir ve Sanat Eserleri yasası gereği herhangi bir bölümü, resmi veya yazısı, yazarların ve yayınlayıcısının yazılı izni alınmadan tekrarlanamaz, basılamaz, kopyası çıkarılamaz, fotokopisi alınamaz veya kopya anlamı taşıyabilecek hiçbir işlem yapılamaz.

Düzenleme-Kapak: Nobel Tıp Kitabevleri – Hande Dalsaldı Çaçur

Baskı / Cilt: Nobel Matbaacılık,
Hadımköy-İSTANBUL

Preface

The second edition of the AJCC Cancer Staging Atlas has been created as a compendium to the 7th Edition of the AJCC Cancer Staging Manual, which was updated and expanded in 2010 and continues to promulgate the importance of anatomical and pathological staging in the management of cancer. This Atlas has been viewed as a companion to illustrate the TNM classifications of all cancer sites and types that are included in the 7th Edition of the Manual. It is fully illustrated to give meaningful visualization at a glance to the TNM classi fi cations and stage groupings and will serve as a useful reference for clinicians, registrars, students, trainees, and patients alike.

There have been many evidence-based changes in staging strategies in the 7th Edition of the AJCC Cancer Staging Manual, the differences compared to the 6th edition have been highlighted throughout the Atlas. This provides meaningful comparisons as well as a reference for teaching and training.

The 616 illustrations have been developed exclusively for the AJCC Cancer Staging Atlas by Alice Y. Chen, our exceptional medical illustrator. The drawings are speci fi cally designed for simplicity and clarity and have been verified through multi-disciplinary vetting to ensure their accuracy and relevancy for clinical usage. Every illustration provides detailed anatomic depictions to clarify critical structures and to allow the reader to instantly visualize the progressive extent of malignant disease. Appropriate labeling has been incorporated to identify signi fi cant anatomic structures, and each illustration is accompanied by a relevant explanatory legend. Throughout all anatomic sites and cancer types, the newly developed illustrations reflect concepts that are more completely discussed in the 7th Edition of the AJCC Cancer Staging Manual and the companion Handbook.

The AJCC Cancer Staging Atlas is an official publication of the American Joint Committee on Cancer and reinforces the AJCC's position as the leader in disseminating state-of-the-art information on TNM staging. The AJCC continues to have as its mission the education of physicians, registrars, and patients and the promotion of evidencebased patient management. The Atlas continues to enhance this mission. This project has been fully supported by our publishing colleagues at Springer and especially Margaret Burns, Richard Lansing, Gregory Sutorius, and Bill Curtis.

The editors of this most recent AJCC project wish to underscore the concept that TNM is a universal language, which must be applied by all clinicians caring for cancer patients. The creation of visual images of clinical and pathological staging parameters serves to clarify and augment this language. We dedicate this work to all of our patients and colleagues and hope that they too will bene fit from this illustrated resource.

Carolyn C. Compton, MD, PhD
David R. Byrd, MD
Julio Garcia-Aguilar, MD, PhD
Scott H. Kurtzman, MD
Alexander Olawaiye, MD
Mary Kay Washington, MD, PhD

Çeviri Editörünün Önsözü

Türkiye Kanserle Savaş Vakfı, kurulduğu 1977 yılından beri kanserle mücadelede, halkımızın ve hekimlerimizin yanında olmuştur. Hekimlerimizin onkoloji alanındaki gelişmeleri izlemeleri doğrultusunda çaba göstermiştir. 1993 yılında 10. Ulusal Kanser Kongresi'ni düzenlemiştir. Kurulduğu günden beri düzenli olarak İstanbul Levent semtindeki binasında, onkoloji alanındaki hekimlere yönelik, bilgi güncelleme amaçlı toplantılar düzenlemiştir. İki yıldır, bu toplantılara yenilenen binamızdaki Prof. Dr. Ali Haydar Taşpınar toplantı salonunda devam edilmektedir.

Yine Türkiye Kanserle Savaş Vakfı, görevleri içinde yer aldığı üzere, onkoloji alanında çalışan hekimlerimizin gelişimi için karşılıksız burslar vermektedir. Bu amaçla bir çok hekimimizi yurtdışına göndererek eğitimlerine katkıda bulunmaktadır.

Vakıf, Ulusal Kanser Kongrelerinde, hekimlerimizin çalışmalarını özendirmek amacıyla onkoloji alanında seçilmiş çalışmalara ödül vermeyi gelenek haline getirmiştir. Bu yıl üç alanda; medikal onkoloji alanında Doç. Dr. Metin Aran, radyasyon onkolojisi alanında Prof. Dr. Bedii Gorbon ve cerrahi onkoloji alanında Prof. Dr. Ali Haydar Taşpınar ödülünü vermektedir.

Türkiye Kanserle Savaş Vakfı, yönetim kurulunun almış olduğu bir kararla, hekimlerimize referans oluşturacak bir güncel kaynak olması amacıyla AJCC (American Joint Committe on Cancer) kitabını dilimize kazandırmıştır. Kitap, sistemlere göre kanserin en güncel evreleme esaslarını aktarmaktadır.

Bu kitabın tüm giderleri herhangi bir sponsora gerek duyulmadan Türkiye Kanserle Savaş Vakfı tarafından karşılanmış ve onkoloji alanında çalışan uzman hekimlerimize bedelsiz olarak ulaştırılması amaçlanmıştır.

Kitap fikrinin geliştirilmesi konusunda ve desteklenmesinde her türlü çabayı gösteren Türkiye Kanserle Savaş Vakfı yönetim kuruluna teşekkür ederiz.

Bu atlasın çevirisinin düzeltmesinde yardımcı olan Prof. Dr. Ömer Uzel'e, Yard. Doç. Dr. Hakan Özveri'ye, Op. Dr. Emel Özveri'ye ve kitabın baskısını gerçekleştiren Nobel Tıp Kitabevleri'ne teşekkür ederiz.

Dileğimiz ve çabamız, sürekli değişim ve yenilenme içerisinde olan bu evrelendirme atlasının yeni baskılarının da sizlere ulaştırılmasının sağlanması olacaktır.

Prof. Dr. Metin Ertem
TKSV Başkanı

Prof. Dr. Sabri Ergüney
Çeviri Editörü

Acknowledgment of Contributors

The 2nd edition Atlas would not have been possible without the guidance and the help of several individuals who in one way or another contributed their valuable expertise to the illustrations and concepts displayed in this publication. The AJCC and the editors acknowledge and thank the following individuals:

Andreas Andreou, MD
The University of Texas MD Anderson Cancer Center, Houston, TX

Daniel A. Barocas, MD, MPH
Vanderbilt-Ingram Cancer Center, Nashville, TN

Al B. Benson III, MD, FACP
Robert H. Lurie Comprehensive Cancer Center of Northwestern University, Chicago, IL

Karl Bilimoria, MD, MS
Feinberg School of Medicine, Northwestern University, Chicago, IL

Eugene Blackstone, MD
The Cleveland Clinic, Cleveland, OH

George J. Chang, MD, FACS
The University of Texas MD Anderson Cancer Center, Houston, TX

Sam S. Chang, MD, FACS
Vanderbilt-Ingram Cancer Center, Nashville, TN

Bruce D. Cheson, MD, FACP
Georgetown University Hospital, Washington, DC

Peter Goldstraw, MD
Royal Brompton Hospital, London, England

J. Milburn Jessup, MD
National Cancer Institute, Rockville, MD

James M. McKiernan, MD
Columbia University, New York, NY

Raphael Pollock, MD, PhD, FACS
The University of Texas MD Anderson Cancer Center, Houston, TX

Thomas W. Rice, MD, FACS
The Cleveland Clinic, Cleveland, OH

Valerie W. Rusch, MD, FACS
Memorial Sloan-Kettering Cancer Center, New York, NY

Jatin P. Shah, MD, FACS
Memorial Sloan-Kettering Cancer Center, New York, NY

Michael T. Tetzlaff, MD, PhD
The University of Texas MD Anderson Cancer Center, Houston, TX

J. Nicolas Vauthey, MD, FACS
The University of Texas MD Anderson Cancer Center, Houston, TX

STAFF CONTRIBUTORS
Donna M. Gress, RHIT, CTR
Karen A. Pollitt

İçindekiler

Preface v

Acknowledgment of Contributors ix

BÖLÜM I 1

Kanser Evrelemesi ve Sonuç Bildirimi Üzerine Genel Bilgiler

1. Kanser Evrelemesinin Amacı ve Prensipleri 3
2. Kanser Sağkalım Analizi 23

BÖLÜM II 33

Baş ve Boyun

3. Dudak ve Oral Kavite *(Lenfoid doku, yumuşak doku, kemik ve kıkırdak yapılara ait epitelyal olmayan tümörler dahil edilmedi. Dudak ve oral kavitenin mukozal melanomuna ait evreleme dahil edilmedi – bkz. Bölüm 9.)* 41
4. Farenks *(Lenfoid doku, yumuşak doku ve kıkırdak gibi epitelyal olmayan tümörler dahil edilmemiştir. Farenksin mukozal melanomasının evrelemesi de dahil edilmemiştir – bkz. Bölüm 9)* 55
5. Larenks *(Lenfoid doku, yumuşak doku, kemik ve kıkırdak gibi epitelyal olmayan tümörler dahil edilmemiştir)* 79
6. Nazal Kavite ve Paranazal Sinüsler *(Lenfoid doku, yumuşak doku, kemik ve kıkırdak gibi nonepitelyal tümörleri kapsamaz. Bu bölüm nazal kavitenin ve paranazal sinüslerin mukozal melanomasının evrelemesini içermez – bakınız Bölüm 9.)* 91
7. Majör Tükrük Bezleri 105
8. Tiroid 113
9. Baş ve Boyun Mukoza Melanomları 121

BÖLÜM III 127

Sindirim Sistemi

10. Özofagus ve Özofagogastrik Bileşke (*Mukoza dışı kanserler dahil edilmemiştir*) 129
11. Mide *(Lenfomalar, sarkomlar ve karsinoid tümörler [düşük gradlı nöroendokrin tümörler] dahil edilmemiştir)* 143
12. İnce Barsak *(Lenfomalar, karsinoid tümörler ve visseral sarkomalar dahil değildir)* 155
13. Appendiks *(Apendiks karsinom ve karsinoidleri dahil edilmiş, ancak ayrı ayrı sınıflandırılmıştır)* 169
14. Kolon ve Rektum *(Kalın barsağın sarkom, lenfoma ve karsinoid tümörlerini içermemektedir)* 185
15. Anüs *(Sınıflama yalnızca karsinomlar içindir, melanomlar, karsinoid tümörler ve sarkomlar dahil değildir)* 203

16. Gastrointestinal Stromal Tümörler 215
17. Nöroendokrin Tümörler *(Mide, ince barsak, kolon, rektum ve ampulla Vater karsinoid tümörleri [iyi diferansiye nöroendokrin tümörler ve iyi diferansiye nöroendokrin karsinomalar]; appendiksin karsinoid tümörleri [bkz. Bölüm 13] ve pankreasın nöroendokrin tümörleri [bkz. Bölüm 24] dahil değildir)* 221
18. Karaciğer *(Sarkomlar, karaciğerin metastatik tümörleri ve intrahepatik safra kanalları dahil edilmemiştir)* 241
19. İntrahepatik Safra Kanalları 251
20. Safra Kesesi *(Karsinoid tümörler ve sarkomlar dahil değildir)* 259
21. Perihiler Safra Kanalı *(Sarkom ve karsinoid tümörler hariç)* 269
22. Distal Safra Kanalı *(Sarkom ve karsinoid tümörler dahil değildir)* 277
23. Ampulla Vateri 287
24. Ekzokrin ve Endokrin Pankreas 297

BÖLÜM IV 309

Toraks

25. Akciğer *(Karsinoid tümörler dahildir. Sarkomlar ve diğer ender tümörleri içermemektedir)* 311
26. Plevral Mezotelyoma 329

BÖLÜM V 339

Kas-İskelet Sistemi

27. Kemik (Primer malign lenfoma ve multipl myeloma hariç) 341
28. Yumuşak Doku Sarkomu *(Kaposi sarkomu, fibromatozis [dezmoid tümör], dura mater, beyin, parakimatöz organlar veya içi boş organların sarkomları dahil edilmemiştir)* 349

BÖLÜM VI 355

Deri

29. Yassı Hücreli Deri Karsinomları ve Diğer Deri Karsinomları 357
30. Merkel Hücreli Karsinom *(Gözkapağının Merkel Hücreli [C44.1] evrelemesi bu bölüme dahil edilmemiştir –bkz. Bölüm 48, "Gözkapağı Karsinomu")* 371
31. Derinin Melanomu 385

BÖLÜM VII 417

Meme

32. Meme 419

BÖLÜM VIII 441

Jinekolojik Bölgeler

33. Vulva *(Mukozal Malign Melanomu kapsamaz)* 443
34. Vajina 455
35. Serviks Uteri 463
36. Korpus Uteri 477
37. Over ve Primer Peritoneal Karsinom 495
38. Fallop Tüp 505
39. Gestasyonel Trofoblastik Tümörler 515

BÖLÜM IX 521

Genitoüriner Bölgeler

40. Penis *(Primer üretral karsinomlar ve melanomlar dahil edilmemiştir)* 523
41. Prostat *(Sarkomlar ve değişici hücreli kanserleri içermemektedir)* 535
42. Testis 547
43. Böbrek 557
44. Renal Pelvis ve Üreter 567
45. Mesane 575
46. Üretra 583
47. Adrenal 595

BÖLÜM X 601

Lenfoid Neoplaziler

48. Hodgkin ve Non-Hodgkin Lenfoma *(Oküler adneksiyal lenfoma hariç)* 605
49. Primer Kütanöz Lenfomalar 619

İndeks 627



BÖLÜM I

Kanser Evrelemesi ve Sonuç Bildirimi Üzerine Genel Bilgiler

Kanser Evrelemesinin Amacı ve Prensipleri

1

GİRİŞ VE GENEL BAKIŞ

Tanı anında kanserin yaygınlığı veya evresi, daha önceki benzer evrede hastalara ait deneyime ve tedavi sonuçlarına dayanan en uygun tedavinin seçilmesinde prognozu belirleyen anahtar faktör ve en kritik unsurdur. Bunun yanı sıra doğru evreleme, tedavi sonuçlarını ve klinik araştırmaları değerlendirmek, merkezler arası bilgi alışverişini ve karşılaştırmayı sağlamak, klinik ve ürüne dönüştürebilir kanser araştırmalarına baz oluşturmak için büyük önem taşımaktadır. Ulusal ve uluslararası platformda kanser vakalarının klasifikasyonu üzerinde anlaşılması, klinik deneyimin süphe içermeden aktarılmasını sağlamaktadır.

Dünya çapında birden fazla evreleme sistemi kullanılmaktadır. Bu sistemler arasındaki fark, klinik tıp uygulayıcılarının amaçları ve ihtiyaçları ile toplum gözlemlerinden kaynaklanmaktadır. Klinik olarak en kullanışlı evreleme sistemi "American Joint Committee on Cancer" (AJCC) ve "The International Union for Cancer Control" (UICC) tarafından birlikte geliştirilen tümör-nod-metastaz (TNM) sistemidir. TNM evreleme sistemi kanserleri, primer tümörün boyut ve uzanımı (T), bölgesel lenf nodu tutulumu (N) ve uzak metastazın olup olmaması (M) yanında son yıllarda dikkatlice seçilen anatomik olmayan prognostik faktörler ile destekleyerek sınıflandırmaktadır. Bu kılavuzda çocukluk çağı kanserleri dışında tüm anatomik bölge ve histolojiler için bir TNM evreleme algoritması bulunmaktadır.

TNM Değişikliklerinin Filozofisi. AJCC ve UICC, yeni elde edilen klinik veriler ile kanser biyolojisini ve prognozu etkileyen faktörlerin daha iyi anlaşılmasına paralel olarak TNM sınıflamasını periyodik olarak modifiye etmektedir. Güncellenmesi, TNM sınıflamasının klinik olarak en kullanışlı ve dünya çapında uygulanabilir evreleme sistemi olmasını sağlayan bir faktördür. Ancak, yapılan bu değişiklikler, güncel ve daha eskiden tedavi edilmiş hastaların sonuçlarının karşılaştırılmasını zorlaştırabilir. Bu nedenle, bu organizasyon, değişiklikleri çok dikkatli ve en iyi olası kanıta dayalı olarak yapmaktadır.

TNM evreleme revizyon döngüsü 6-8 yıldır. Bu, klinikte ve kanser kayıt operasyonlarında yapılan değişikliklerin yerleştirilerek uygulanması ve evreleme değişikliklerini sağlayan verilerin doğru inceleme ve tartışılması için yeterli bir süre sağlamaktadır. Tablo 1.1 TNM evrelemesinin, bu 7. versiyona kadar yayınlanan her TNM evrelemesi versiyonlarının yayınlandığı yılları göstermektedir. Bir önceki altıncı versiyon, 1 Ocak 2003'ten sonraki tüm tanı alan olgular için kullanılmıştır. Bu el kitabında yayınlanan yedinci baskı, 1 Ocak 2010 tarihinden sonra tanı alan kanser olguları için geçerlidir.

Anatomik Evreleme ve Anatomik Olmayan Bilginin Kullanımı. Kanser evrelemesi, tarihsel olarak sadece kanserin anatomik uzanımı üzerine kurulmuş ve esasen anatomik olarak kalmıştır. Ancak, kanser ve konağıyla ilgili anatomik olmayan faktörlerin artan sayısı, kritik prognostik bilgi sağlamamakta ve spesifik tedavilerin değerini öngörebilmektedir. Hastalığın anatomik ve klinik yayılımı, rapor edilen belirti ve semptomların süresi, cinsiyet, yaş ve hastanın sağlık durumu, kanserin tipi ve derecesi, ve kanserin spesifik biyolojik özellikleri hasta tedavi sonuçlarını ve/veya tedavi yanıtlarını belirlediği bilinen bu faktörler arasındadır. Klinisyenler tedaviyi belirlemek için hastalığın pür anatomik yayılımını kullanmaktadırlar, ama bir çok hastayı değerlendirirken TNM evrelemesini diğer faktörler ile desteklemek durumundadırlar ve bu şekilde spesifik tedavi önerileri yapabilirler. Bu faktörlerin çoğu tamamen valide edildiğinden, evreleme sisteminin ana anatomik yapısını sürdürürken, bu faktörleri hasta tedavisinin prognostik faktörleri içine dahil edecek stratejiler önem

C.C. Compton et al. (eds.), *AJCC Cancer Staging Atlas: A Companion to the Seventh Editions of the AJCC Cancer Staging Manual and Handbook*, DOI 10.1007/978-1-4614-2080-4_1,
© 2012 American Joint Committee on Cancer

taşıyacaktır. TNM evrelemesinin anatomik bilgiye dayanmasının kısıtlılığı, bazı klinisyenlerin başka prognostik sistemler geliştirmesine ve bazen de TNM sınıflamasını "modası geçmiş" veya "tarihi geçmiş" olarak tanımlamasına yol açmıştır.

Bu bölümde ve kılavuz boyunca revize edilen bir çok AJCC evreleme algoritmasında vurgulandığı şekilde anatomik olmayan faktörler evre gruplarına gerektikçe yerleştirilmiştir. Ancak, hastalığın anatomik uzanımı kanser prognozu için esastır. Bir çok önerilen anatomik olmayan prognostik faktör anatomik evreye göre gruplanmış spesifik hastalıklar için valide edilmiştir (örneğin erken evre prostat kanserinde Gleason skoru ve nod negatif meme kanserli kadınlarda genomik profiller). Bunun dışında, yalnız anatomik bilgiyi raporlamayı sürdürebilmek, yeni prognostik şemalarla tedavi edilen hastalarla eski anatomik şemalarla tedavi edilen hastaları veya yeni prognostik faktörlerin maliyet, ekspertiz, raporlama sistemi, diğer lojistik imkanlar nedeniyle elde edilemediği mevcut yeni hastaları karşılaştırabilmek için kritiktir.

T, N, M tanımlanması ve evreleme bilgisinin zamanlaması. Evre, tümörün T, bölgesel lenf nodlarının N ve metastazların M bilgisi ve benzer prognozdaki hastaların gruplanması tanımlanır. Hastalığın anatomik yayılımını belirleme kriterleri, her bölgedeki spesifik tümör ve histolojik tip için farklıdır. Örnek olarak, tümör boyutu, meme kanseri için prognostik faktör iken, tümörün derinliği ve yayılımının primer prognostik faktör olduğu kolorektal kanserlerin prognozunda etkin değildir. Bu yüzden, her tümör ve histolojik tip için T, N, M kriterleri farklı tanımlanmıştır. Hodgkin ve diğer lenfomlar gibi bazı belli tümör tipleri için, hastalığın yayılımını, prognozu tanımlamak ve gruplamasını tanımlamak için farklı bir sistem tanımlanması çok önemlidir. Bu koşullarda, T, N, M yerine başka semboller veya tanımlayıcı kriterler kullanılmalıdır ve lenfomalar için grup evresi kullanılmaktadır. Evrelemenin basamaklarının genel kuralları daha sonra ve her hastalık tipine göre özellikler sırasıyla bölümlerde verilecektir.

AJCC kanser evrelemesi, 6. versiyon ile birlikte başlayarak, TNM, Kuzey Amerika Merkezi Kayıt Programları (örneğin "The NCI Survillance Epidemiology and End Result Programme (SEER) ve "National Program of Cancer Registries (NCPR) of the center for disease control and prevention") ve Ulusal Kanser Veri Tabanı gibi ABD'deki majör kanser kayıt organizasyonlarının arasındaki verileri toplanmasını koordine etmek, ve tanı anında veya cerrahiden sonra kullanılan sensitif görüntüleme yöntemlerinin kullanımının artması ile değişen uygulama yöntemlerini işlevselleştirmek amacı ile zamanlama kurallarını değiştirmeyi benimsemiştir. Bu zamanlama kuralları:

- *Klinik evreleme*, hastalık ilerleme göstermediği sürece, ilk olarak uygulanan definitif (cerrahi, sistemik veya radyasyon tedavisi, aktif izlem, veya palyatif tedavi) tedaviden önce veya tanıdan sonraki 4 ay içinde, hangisi daha yakın zamanda yapılmış ise, hastalığın yayılımı ile ilgili elde edilen her veriyi içerir.

- *Patolojik evreleme*, herhangi bir sistemik veya radyasyon tedavisi uygulanmadığı veya hastalığın bu dönemde net olarak progresyon göstermediği sürece, ilk tedavi olarak uygulanan veya tanıdan sonraki 4 ay içinde uygulanan definitif cerrahiden sonra, veya tanıdan sonraki 4 ay içinde, hangisi daha geç ise, hastalığın yayılımı ile ilgili elde edilen her veriyi içerir.

TNM Evreleme Klasifikasyonu: Klinik, Patolojik, Yineleme, Tedavi Sonrası ve Otopsi. Hastalık evresi kanser hastasının tedavisi sırasında birden fazla noktada tanımlanabilir. Bunlar "tedavi öncesi evre" veya "klinik evre" ve "cerrahi sonrası" veya "patolojik evreyi" içerir. Bunlara ek olarak evre, (a) cerrahi öncesi sistemik veya radyasyon tedavisi alanlarda (neoadjuvant tedavi olarak tanımlanır) veya cerrahisiz primer tedavide, (b) yineleme saptandığında ve (c) otopside saptanan kanserlerde tanımlanabilir.

Klinik evre (*tedavi öncesi evre*), cerrahi ile veya neoadjuvant tedavi başlamadan elde edilecek verilerden önce tanısal çalışmalar ile sağlanan hastalığın yayılımı bilgisidir. Klinik evreleme için tanımlama cT, cN, cM dir ve cTNM üzerine belirlenen anatomik evre/prognosik gruplama klinik evre grubudur. Klinik evreleme semptomlar, fizik muayene, endoskopik inceleme, görüntüleme yöntemleri, bölgesel lenf nodları ve rezeksiyon yapılmadan cerrahi eksplorasyon ile gelen bilgiyi kapsamaktadır. T sadece klinik olarak (cT) belirtildiğinde, tek veya sentinel lenf nodundun biopsisine ait bilgi cN olarak verilebilir. Bazı durumlarda, cerrahi sırasında elde edilen bilgi klinik olarak tanımlanır, örneğin cerrahi sırasında karaciğer metastazı saptanmış ancak biopsi yapılmamış abdominal tümörlerde olduğu gibi.

Patolojik sınıflama klinik evreleme için gerekli görüntüleme yöntemlerinin cerrahi rezeksiyon ve histolojik incelemeden elde edilen bulgularla birleştirilmesi olarak tanımlanmaktadır. Bu, tedavi öncesi klinik olarak belirlenemeyen daha kesin ek bilgi sağlamaktadır. Hastalığın patolojik yaygınlığı veya patolojik evresi pT, pN, ve pM olarak belirtilir.

Tedavi sonrası evre (*yTNM*), cerrahi öncesi ilk olarak sistemik veya radyasyon tedavisi almış olan olgularda veya cerrahi uygulanmayacak prımer tedavisi sistemik tedavi veya radyoterapi olan olgularda hastalığın yayılımını dokümante eder. Neoadjuvant tedavi kullanımı, meme, akciğer, gastrointestinal, baş-boyun gibi solid tümörlerin tedavisinde, artan oranlarda kullanılmaktadır. Tedavi sonrası evre, tedavi sonrası elde edilen bilgiye göre, klinik veya patolojik olarak tanımlanabilir. Hastalığın yayılımı yine aynı T, N, M tanımları ile ifade edilir ve tedavi sonrası değerlendirmeyi ifade etmek için "yc" veya "yp" ön takısı (ycT, ycN, ycTNM; ypT, ypN, yp TNM) verilir. Not edilmesi gereken Amerikan Kayıt Sisteminde yc değerlendirme sisteminin olmadığı, fakat medikal kayıtlarda bulunabileceğidir. Tedaviye olan yanıtın ölçülmesi ve/veya kanserin tedaviden sonraki yaygınlığı prognostik olarak önemli bilgi sağlayabilir. Bu aynı zamanda ardından uygulanacak cerrahi veya başka tedaviler için yol gösterici olabilir.

Eğer hasta cerrahi öncesi tedavi almış ve tedavi sonrası, yc veya yp-TNM evresi var ise, izlem analizleri ve karşılaştırma amacı ile tedavi başlamadan önceki klinik evre kullanılabilir. Klinik çalışmalarda ve populasyon karşılaştırmalarında primer evre yerine neoadjuvant tedavisi sonrasındaki evrenin kullanılmamasına dikkat edilmelidir. Bu yanlış sonuçlara yol açabilir. Örneğin, klinik olarak evre III meme kanseri tanılı hastada kemoterapi sonrası sadece rezidüel karsinoma in situ kalmış olabilir. Eğer final y evresi orijinal tümör tanımlamak için kullanılır ise, kanser yanlışlıkla evre 0 olarak evrelendirilir. Bu, lokal ileri evre III kanser ile tanı alan bir hasta için yanıltıcı olabilir.

Birçok kanser kayıt sisteminde, kendileri için kayıt bölümü olmayan iki farklı evreleme sistemi daha tanımlanmıştır. Birincisi "*yeniden tedavi*" *sınıflamasıdır* (rTNM). Hastalıksız dönemden sonra yineleme saptanan hastalarda, terapötik prosedürler ve hastalığın klinik olarak tanımlanan yayılımından elde edilen bilgi için prognostik olabilir. Net olarak yineleme gösteren tümör durumu, tedaviyi yönlendirmektedir ve medikal kayıtlarda TNM evrelemesi kullanılarak kayıt edilmelidir. "*rTNM*" *evrelemesi* orijinal klinik veya patolojik TNM evresini değiştirmeyeceği aklıda tutulmalıdır. İkinci kullanılan sistem ise otopsi sınıflaması (aTNM) olup, hayatta iken tanı almayan ve sadece post mortem tanı alan kanserler için kullanılmaktadır.

TNM Gruplaması. Birbirine benzer prognoza sahip hastaların tedavilerini listeleme ve analiz için, T, N, M anatomik evre/prognostik grupları olarak gruplanarak evre grupları oluşturulmaktadır. Gruplar kanserin artan şiddetine göre I'den IV'e kadar Romen rakamları ile derecelendirilmişlerdir. Evre I genellikle küçük veya daha az derin invaziv, negatif lenf nodu ile karakterize kanseri tanımlarken, Evre 2-3 artan tümör veya nodal yayılımı, evre 4 ise tanı anında metastaz

(M1) olan hastaları tanımlamaktadır. Bunlara ek olarak evre 0, metastatik potansiyeli olmayan karsinoma in situ'yu tanımlamak için kullanılır. Evre 0 hemen her zaman patolojik inceleme ile saptanmaktadır.

Primer TNM gruplaması sadece klinik veya patolojik sınıflamadır. Klinik uygulamada, klinik ve patolojik T, N, M bilgisi tedavi planlaması için karışık olarak kullanılabilir. "Karışık evreleme"ye örnek klinik tablo, cerrahi ile primer tümörün patolojik T olarak değerlendirildiği meme kanserli bir kadında, lenf nodlarına cerrahi uygulanmaması klinik N sınıflamasını gerektirir. Klinik ve patolojik evrelemenin karışık kullanılması bazı durumlarda "Çalışan Evre" olarak tanımlanır. Ancak karşılaştırma amacı ile klinik veya patolojik sınıflamanın pür olarak kullanılması gerekmektedir. Buna ek olarak klinik M durumu (M0 veya M1), patolojik T ve N bilgisi ile birlikte patolojik evreyi tanımlamak için birleştirilebilir ve pTis cN0 cM0, in situ karsinomda klinik ve patolojik evre tanımlanması için kullanılabilir. Eğer metastazın patolojik kanıtı (pM1) var ise, klinik T ve N bilgisi, klinik evre 4 veya patolojik evre 4'ü tanımlamak için kullanılabilir.

Bu el kitabındaki öneriler primer olarak anatomik bilgiye dayanmaktadır. Bazı tümör tipleri için hastalığın anatomik yayılımı, seçilmiş anatomik olmayan prognostik faktörlerle birleştirilmiştir. Seçilmiş anatomik olmayan bilginin önemini belirtmek ve anatomik bilginin altını çizmek için, gruplamanın başlığı AJCC kanser evreleme kitapçığında "*Anatomik Evre/Prognostik Gruplar*" olarak değiştirilmiştir.

Medikal Kayıtlarda Kanser Evresinin Kayıt Edilmesi. Tüm evreleme klasifikasyonları ve en çok önemli olan klinik veya patolojik T, N, M ve evre gruplaması medikal kayıtlarda mutlaka yazılmalıdır. Klinik evre, primer tedaviyi tanımlamak için (eğer cerrahi uygulanmış ise, cerrahiyi de kapsar) kullanılır, ve eğer cerrahi başlangıç tedavisi ise, takip eden sistemik ve radyoterapi tedavisi, patolojik evrelemeyi baz almaktadır. Belli bazı anatomik bölgeler veya histolojiler için en ortak gösterge olduğu için klinik evreyi not etmek ayrıca önemlidir. Bu duruma, cerrahinin uygulanmayacağı akciğer kanserinde, ileri evre gastrointestinal tümörleri veya baş-boyun kanserleri, erken evre kanserlerde cerrahi uygulanmayan prostat kanserleri, ve sınırlı hastalık için çerrahi uygulanmasının tercih edilmediği durumlar örnek olarak gösterilebilir. Bunun gibi senaryolarda, vakaların, klinik olarak elde edilen bilgileri ile, cerrahi uygulanan hastalar ile karşılaştırması imkansız olabilir. Bu nedenle, klinik evre, TNM evreleme sisteminin uygulanmasında en önemli komponenti olarak kalmaktadır. 2008 yılında yeniden düzenleme ile "American College of Surgeons Commission On Cancer" kendi kanser program standartlarında, her vakada klinik evrenin kayıt edilmesini gereklilik haline getirmiştir.

Klinik kayıtlarda, evreyi kayıt etmek için birçok yöntem vardır. Bunlar, ilk klinik değerlendirme, operasyon notlarının, epikrizlerin ve takip raporlarının yazılmasını içermektedir. Klinisyenlerin, klinik olarak değerlendirdikleri her kanser hastasının tüm klinik kayıtlarına klinik evreyi girmeleri sağlanmalıdır. Buna ek olarak, evrenin not edilmesinde kağıt veya elektronik evreleme formunun kullanılması yararlı olacağı gibi, kanser kayıt merkezinde evreleme datası için iletişimi çabuklaştırması açısından da faydalı olacaktır. Bu kitapçık, her hastalık bölgesi için evreleme datasının toplanması amacı ile basit bir form içermektedir.

Kanser Kayıt ve Evre Verisi Toplama İşbirliği Sistemi. Kanser kayıtlarına evre bilgisinin kaydedilmesi, tedavi etkilerinin ve longitüdinal populasyon çalışmaları analiz edilmesine imkan sağlamaktadır. Geleneksel olarak kayıtlar, medikal kayıtlarda evreleme verileri veya doktor tarafından yapılan evreleme ile yapılmaktadır. Evrelemenin daha da kompleks yapısının artması, çeşitli potansiyel anatomik olmayan faktörlerin evreleme algoritmasına dahil edilmesinin potansiyeli, ve hastane ve toplum bazlı kanser kayıt merkezlerindeki evreleme verilerinin koordine edilmesinin gerekliliği nedeni ile, evreleme verisinin toplanması için daha standardize edilmiş veri toplama araçlarına ihtiyaç vardır. "Collaborative Stage Data Collection System (CS)" olarak tanımlanan böyle bir sistem, AJCC ve onun kanser izlem ve evreleme işbirlikçi organizasyonları tarafından geliştirilmiştir ve 2004'te USA'de kanser kayıt merkezlerinde uygulanmaya başlanmıştır. Kanada'nın bazı bölgelerinde de uygulanmaya başlanan bu sistemin, 2012'de tüm Kanada'da uygulamaya başlanması beklenmektedir.

Bu CS sisteminde, T, N, M verileri ve anatomik olmayan faktörler kaydedilmekte ve bilgisayar bazlı bir algoritm, *AJCC kanser evreleme* kitapçığında tanımlandığı gibi TNM evresi belirlemektedir. Evre türetilmesi algoritması işlemi sırasında, eğer var ise anatomik olmayan faktörleri kullanır, eğer yok ise pür anatomik durumu tanımlanır. Bu ek olarak, CS algoritma sistemi 1977 ve 2000 özet evresini vermektedir. CS sisteminde, T, N, ve M tanımlayan primer data toplanır, lokal merkezlerde saklanır ve santral kayıt merkezlerine aktarılır. T boyut ve hastalığın lokal uzanımı, N nodal durumu tanımlayan faktörler, incelenen ve pozitif bulunan nodların sayısı ve M metastazın varlığı veya yokluğunun kayıtlarından tanımlanır. Bunlara ek olarak CS sisteminde "bölgeye özel faktörler"'de hastalığın anotomik uzanımı haricinde kayıt edilmektedir. İki tip bölgeye özel faktörler vardır; bunlar "Anatomik evre/prognostik grup" (örn. Prostat kanserinde Gleason skoru) belirlemek için gerekli olanlar ve tanımlanan hastalık için anahtar prognostik veya prediktif rol (örn. Meme kanserinde Östrojen reseptörü ve HER/neu durumu) oynayanlar olarak tanımlanır. Anatomik evre/prognostik gruplar T, N, M ve ilgili bölgeye özel faktörler ile hesaplanır. Birleştirilmiş evre, evre gruplarını "c" veya "p" ile tanımlamaz, sadece TNM kriterleri ile ifade edilir. CS sisteminin oluşturduğu grupların, pür olarak anatomik veya klinik olması gerekmez, ancak klinik ve patolojik verilerin kombine edilerek, en iyi şekilde evreyi temsil etmesi önemlidir.

Önemli olarak, CS sistemi primer datayı, prognostik modeller ve nomogram ve yeni prognostik modellerin geliştirilmesi araştırmaları gibi başka amaçlar içinde kullanılabilecek şekilde isaretlenmiş formatta saklar. "Colloborative stage data collection system" de toplanan data öğeleri Tablo 1.2 de gösterilmiştir.

"Colloborative Stage Data Collection System" yedinci *AJCC Kanser Evreleme Değişikliklerini* uygulayabilmesi için revize edilmiştir. Anahtar revizyonlar, eklenen prognostik faktörlerin sağlanması için bölgeye özel faktörlerin genişletilmesi ve tüm olgular için klinik evrenin kayıt edilmesi için gerekli ek veri elementlerin ve neoadjuvant tedavi sonrasında patolojik (yp) yanıtının kayıt edilemesidir. Bu, tedavi başlanmadan önceki klinik evre ve neoadjuvan tedavi sonrasında cerrahi uygulanan olgularda patolojik yanıt (yp) bilgisini toplamaktadır. CS sistemi ile ilgili detaylı bilgi ve güncel CS data öğelerinin standartları http://www.cancerstaging.org sitesinde bulunabilir.

KANSER MORFOLOJİSİNİN TERİM YAPISI

Kanser tedavisi, tümörün durumu ve davranışının belirlenmesi ve hastanın durumunun değerlendirilmesini gerektirir. En yaygın kullanılan TNM evrelemesi, kanserin anatomik yayılımı ve seçilmiş ilgili anatomik olmayan faktörlerin dokümantasyonuna dayanmaktadır. Anatomik faktörlerin tanımlanması her hastalık bölgesi için spesifiktir. bu tanımlayıcılar ve terimler TNM için geliştirilmiştir ve birçok baskıda, her hastalık grubu için deneyimli uzmanlar ve kanser kayıtlarını toplayan kayıt elemaları tarafından, her tip kanserin doğal seyri ve davranışı dikkate alınarak, yeniden gözden geçirilir.

Doğru mikroskobik tanı, kanser hastalığının değerlendirilmesi ve tedavisinde gereklidir. Tümörün histolojik ve morfolojik özellikleri genellikle deneyimli patologlar tarafından bildirilir. Bu raporların, "The College of American Pathologists (CAP)" tarafından tanımlanan kanser protokolleri veya sinoptik raporlar gibi standart terimler ile yapılandırılmış raporlar olarak bildirilmesi en iyisidir. Ek olarak , tümörün veya normal dokunun biyokimyasal, genetik, moleküler, immünolojik veya fonksiyonel karakteristiklerini içeren bazı kanser ölçümleri, tümörleri doğru sınıflamak için önemli veya gerekli öğeleridir. İmmunhistokimyasal, sitogenetik ve genetik karakteristikleri gibi standart histolojik incelemeyi sağlayan teknikler tümörü potansiyel davranışlarını belirlemek ve tedaviye yanıtını , karakterize etmek, için kullanılabilirler.

İlgili Sınıflamalar. Kanser araştırmalarında uluslar arası işbirliğini arttırmak ve farklı klinik çalışmaların datalarını karşılaştırabilmek için, tümör tipinin tanımı ve sınıflaması için *WHO Uluslararası Tümör Sınıflamasının*, verileri depolamak ve genişletmek için *The International Classifications of Diseae of Oncology (ICD-0)* kodlarının, kanser patoloji spesmenlerinin raporlanması için CAP protokollerinin, ve datanın toplanması için "The Collaborative Stage Data Collection Stystem"nin kullanılması önerilmektedir. Burada ilgili sınıflama ve kodlama sistemi ile ilgili kaynaklar göstererek özeti verilmektedir.

- "*World Health Organization Classification of Tumors, Pathology and Genetics*". 1958'den bu yana, Dünya Sağlık Örgütünün (WHO), histolojik tümör sınıflaması için uluslararası kabul gören kriterler sağlamayı amaçlayan bir programı mevcuttur. En son baskı olan 10 ciltlik seri tanımlar, tarifler, tümör tiplerinin örneklemeleri ve ilişkili terimleri içermektedir (WHO: World Health Organisation Classification of Tumours, Various editions, Lyon, France:IARC pres, 2000-2008).
- "*WHO International Classification of Diseases for Oncology (ICD-0), 3. baskı.* ICD-0, morfoloji ve topografik olarak nümerik sınıflama ve kodlama sistemidir. (WHO:ICD-0-3 International classification of diseases for Oncology. 3 rd ed Geneva: WHO, 2000)
- "*Systematized Nomenclature of Medicine"(SNOMED).* CAP tarafından yayınlanır, SNOMED ICD-0 ile uyumlu tümör sınıflama sistemleri sağlar. (http://snomed. org)
- "*Collaborative Stage Data Collection System*". Kanser evreleme bilgisini toplayan bu sistem, AJCC ve diğer standart oluşturma organizasyonlarının iş birliği ile geliştirlmiştir. Primer veriler, tümörün boyutu ve primer tümörün uzanımı, lenf nodlarının durumu ve metastaz varlığı ve belli "bölgeye" ait faktörlere dayanarak kaydedilir. Bu veriler TNM evresi ve özet evrenin oluşturulmasında kullanılır. (http://www. cancerstaging. org/stage/index. html)
- *CAP kanser protokolleri*. Tüm kanser ve kanser rezeksiyon tipleri için kanser spesmenlerinin patoloji raporlanma standartlarını yayınlar. Bu patologların kanser spesmenlerinin uzanımı ve karakteristiklerini raporlaması için önemli elementleini belirlemektedir. Kanser kayıt merkezlerine patolojinin detaylarının raporlanması için bu elementler "The Collabrative Stage Data Collection System" tarafından koordine edilmektedir. (http://cap. org)
- *caBIG*. USA Ulusal kanser enstitusü, klinik çalışmalar için bilginin raporlanması ve biyolojik spesmenleri açıklamak için, veri elementlerini standardize etmek ve bu elementlerin birleştirilmesi amacı ile "The Cancer Bioinformatics Gris" (caBIG)'i geliştirilmiştir.
- *Tümör Patoloji Atlası*: Tümör Patolojik atlas serisi, tümörün mikroskobik ve makroskobik karakteristikleri ve davranışını anlatan, kapsamlı ve en iyi bilinen İngilizce dilinde kısaltmaları içeren seridir, Silahlı Kuvvetler Patoloji Enstitüsü, Washington, DC tarafından birçok ciltte yayınlanmaktadır. Bunlar periyodik olarak gözden geçirilir ve dünya çapındaki tüm patologlar tarafından en temel referans olarak kullanılır. (Atlas of Pathology, 3 rd edition series, Washington, DC: Armed Forces Instıtue of Pathology, 1991-2002).
- "*American College of Radiology*" uygunluk kriteri. "American College of radiology" (ACR) kanser alanında görüntüleme ve girişimsel radyolojik işlemlerin birçok açıdan nasıl kullanılacağına ilişkin kriteler ve kılavuzlar sağlamaktadır. Birçok kanser tipinde, primer tümör, lenf nodları ve uzak metastaz hastalığının uzanımı diagnostik değerlendirilmesi için tavsiye edilen diagnostik görüntülemenin durumunu içermektedir. ACR uygunluk kriterleri düzenli olarak güncellenmektedir (http://www. acr. org/ac).
- *National Comprehensive Cancer Network (NCCN)* uygulama kılavuzları. NCCN, birçok kanser tipi için uygulama kılavuzları sağlamaktadır. Bu kılavuzlar en azından her yıl güncellenmektedir. Bunlar, her kanser tipinde evrelemeye yol göstermek için faydalı olacak, primer tümörün diagnostik tanı değerlendirmesi ve görüntülemesi ve metastazın taranması için önerileri içermektedir.

TNM EVRELEMESİNİN GENEL KURALLARI

TNM evreleme sistemi, kanserleri öncelikle primer tümörün anatomik uzanımı, bölgesel lenf nodlarının durumu ve uzak metastazın varlığı veya yokluğu ile gruplamakta ve sınıflamaktadır. Bu sistem özünde tümörün anatomik uzanımının klinik ve patolojik durumunu kısa ifade ile tanımlamaktadır. Buna ek olarak, AJCC grupları belirlemeyen veya prognoz veya hasta tedavisini tanımlanması için kritik anahtar prognostik faktörlerin de toplanmasını önermektedir.

T T komponenti, primer tümörün boyutu veya çevreye devamlılık gösteren uzanımının durumu ile tanımlanır. Her kanser bölgesi için, T'yi tanımlamak için kullanılan tümörün boyut komponenti ve çevreye devamlılık gösteren uzanımının durumu özel olarak tanımlanmıştır.

N N komponenti, bölgesel lenf nodlarındaki kanserin durumu, varlığı veya yokluğu ile tanımlanır. Nodal tutulum pozitif lenf nodlarının sayısı ve bazı kanser tipleri için spesifik bölgesel nodal grupların tutulumu ile kategorize edilir.

M M komponenti, genel olarak kanserin vasküler kanallar ile yayılabileceği lokalizasyonlar veya bölgesel olarak tanımlanan lenf nodlarından daha uzaktaki "rejyonal" olarak tanımlanan lenf nodlarında, uzak yayılım veya metastazın varlığı veya yokluğu ile tanımlanır.

Daha sonra gösterileceği gibi, T, N, M den herhangi birinde artan değerler, kanserin progresif daha fazla yayılımını ifade eder. Bazı hastalık bölgeleri için, ana tanımların alt grupları daha spesifik prognostik bilgi sağlamak için kullanılmaktadır (Örn. Meme kanserinde T1mi, T1a, T1b, T1c, veya T2a, T2b veya prostat kanserinde M1a, M1b, M1c). Her kanser tipi için özel tanımlar, ilgili bölümlerde sağlanmaktadır. T, N, M için genel tanımlayıcılar daha sonra gösterilmekte ve bu tanımlayıcıları kullanımının genel kuralları tablolarda gösterilmektedir. Her tanımlayıcı için c, p, yc, yp, r veya a öntakıları evrenin sınıflandırmasını belirtmek için kullanılır.

Primer Tümör (T)	
T0	Hiç primer tümör kanıtı olmayan
Tis	Karsinoma in situ
T1, T2, T3, T4	Artan boyut ve/veya primer tömürün lokal yayılımı
Tx	Primer tümörü değerlendirilemeyen (bunun kullanımı asgari olmalıdır)

Bölgesel Lenf Nodları (N)	
N0	Lenf nodu tutulumu yok
N1, N2, N3	Artan sayıda veya bölgesel lenf nodu tutulumunun durumu
N2	Dört ya da daha fazla lenf noduna metastaz
NX	Bölgesel lenf nodu değerlendirilemeyen (kullanımı asgari olmalıdır)

Uzak Metastaz (M)	
M0	Uzak metastaz yok
M1	Uzak metastaz var

Not: Mx ifadesinin AJCC/UICC TNM sisteminden çıkarılmıştır.

M1 kategorisi, aşağıdaki metastazın lokalizasyonunu belirten kısaltmalar ile metastazın lokalizasyonu ile daha ayrıntılı belirtilebilir.

Pulmoner	PUL
Kemik	OSS
Hepatik	HEP
Beyin	BRA
Lenf nodları	LYM
Kemik iliği	MAR
Plevra	PLE
Periton	PER
Adrenal bez	ADR
Cilt	SKI
Diğer	OTH

Evreleme için gereken anatomik olmayan prognostik faktörler. Bazı kanser tiplerinde, anatomik evre/gruplamayı tanımlamak için non anatomik faktörlere ihtiyaç vardır. Bunlar her bölümde net olarak tanımlanmıştır. Bu faktörler pür olarak anatomik kalan T, N, M den ayrı olarak toplanmalı ve evre gruplarının oluşturulmasında kullanılmalıdır. Anatomik olmayan faktörlerin kullanıldığı gruplamalarda, anatomik olmayan faktörler mevcut olmadığı (X) veya non anatomik faktörlerin kullanılmasının göz ardı edilerek grubun belirlendiği durumlar için, gruplamaların tanımlamaları yapılmıştır.

Bilinmeyen -X belirteçinin kullanımı. X kategorisi, spesifik bir bileşene ait bilgi bilinmiyor ise kullanılır. T veya N, X olarak kullanıldığı vakalarda bir evre tanımlanamaz (bu kuralın uygulanmadığı tek durum; TX veya NX'i içeren herhangi bir T veya herhangi bir N, M1-evre IV olarak tanımlanır–örn. TxNX M1 veya TxN3M1 evre 4 olarak sınıflanır). Bu nedenle, T ve N için X kategorisinin yalnızca gerçekten önemli olduğunda kullanılmalıdır.

MX kategorisi, AJCC/UICC TNM sisteminden çıkarılmıştır. Uzak metastaz için klinik veya patolojik kanıt olmadığı sürece, vakalar klinik M0 (cM0) olarak sınıflandırılır. Patologların, kanser patoloji raporlarında TNM evrelemesini vermesi gerektiğinden ve patologların genellikle M durumunu tanımlayacak bilgiye sahip olmadığından, CAP, patoloji kalıplarında MX kullanılmasını engellemek için, M bileşenini çıkartmışlardır. 7. baskı *AJCC Kanser Evreleme El Kitabı* ve *UICC TNM Kanser Evreleme El Kitabından* MX tanımı çıkartılmıştır. M sınıflaması ile ilgili kurallar ileride anlatılmıştır.

Tüm bölgeler ve sınıflamalar için T, N, M uygulanmasındaki genel kurallar aşağıdaki gibidir (Tablo 1.3):

1. Mikroskobik konfirmasyon: Tüm olgular, TNM sınıflamas için mikroskobik olarak konfirme edilmelidir (klinik sınıflamayı da içermektedir). Tümör biopsi veya sitolojisi olmayan nadir olgular da evrelendirilebilir ancak sağkalım analizleri ayrı yapılmalıdır. Bu olgular genel hastalık sağkalım analizlerine dahil edilmemelidir.
2. Evrelemeyi tanımlama için uygun zaman periyodu:
   a. *Klinik evreleme*, definitif tedavi (cerrahi, sistemik veya radyasyon tedavisi, aktif izlem, veya palyatif tedavi) başlamadan önce veya tanıdan sonraki 4 ay içinde, hastalık o zaman çerçevesinde ilerleme göstermediği sürece ve hangisi daha kısa ise, hastalığın durumu ile ilgili ilk olarak elde edilen bilgiyi içermektedir.
   b. *Patolojik evreleme*, ilk tedavinin bir parçası olarak definitif cerrahinin tamamlanmasını takiben veya tanıdan sonraki 4 ay içinde, hastalık o zaman çerçevesinde ilerleme göstermediği

sürece veya herhangi bir sistemik veya radyasyon tedavisi başlamadan ve hangisi daha uzun ise, hastalığın durumu ile ilgili ilk olarak elde edilen bilgiyi içermektedir.

3. Primer sistemik tedavi veya radyoterapi veya neoadjuvant tedavi ile evreleme: Neoadjuvant, veya primer sistemik veya radyoterapi uygulanan olgularda, hastanın yc veya yp kısaltmaları ile tedaviden sonra elde edilen bilgi kullanılarak ikinci bir evresi tanımlanabilir. (ycTNM veya ypTNM; y her zaman için c veya p ile birlikte modifiye edilmelidir). Ancak, bu hastalarda klinik evre kaydedilmelidir ki bu evre karşılaştırma amacı ile kullanılmaktadır. Klinik evre, sadece tedaviler başlamadan önce toplanan bilgiyi içermelidir.
4. Hastalık progresyonu: Tedavi veya cerrahi başlamadan önce dokümente edilmiş kanser progresyonu olan olgularda, evreleme için bildirilen progresyondan önce elde edilen bilgi kullanılmalıdır.
5. Eğer bilinmezlik var ise, daha düşük kategori kullanarak evrele veya sınıfla: Eğer T, N, M sınıflaması, evreyi modifiye edici faktörde (örn. Lenf nodlarının N2 veya N1 olduğunun net olmadığı klinik durumlarda) veya anatomik evre/prognostik grup belirlenmesinde bilinmezlik var ise, bilinmezlik aralığındaki iki kategoriden en azı (düşüğü) belirlenir.
6. Anatomik olmayan faktör bilinmiyor ise: Eğer gruplama için gereken non anatomik faktöre bilinmiyor ise, faktörün en düşük veya en az ilerlemiş non anatomik faktör olduğu kabul edilerek vakanın grubu belirlenir (prostat kanseri için en düşük Gleason skoru).

Evre Sınıflaması: Her bölge için 5 ayrı evre sınıflaması tanımlanabilir (Tablo 1. 4):

- Klinik evre/tedavi öncesi evre, cTNM veya TNM olarak gösterilir
- Patolojik evre, pTNM olarak gösterilir
- Tedavi sonrası veya neoadjuvant tedaviden sonraki evre, ycTNM veya ypTNM olarak gösterilir
- Yeniden tedavi veya yineleme sınıflaması, rTNM olarak gösterilir
- Otopsi sınıflaması, aTNM olarak gösterilir

Klinik Evreleme. Klinik evrelemede, primer tedavi başlamadan önce (definitif cerrahi, veya neoadjuvant radyoterapi veya sistemik tedavi) elde edilen kanıta gereksinim vardır. Klinik evre (tedavi öncesi evre) primer tedavinin seçilmesi için gereklidir. Buna ek olarak, klinik evreleme grupların karşılaştırılmasında kritiktir çünkü bazı merkezlerde bazı hastalar primer cerrahi ile tedavi edilirken ve bazıları neoadjuvant kemoterapi veya tedavisiz bırakılırken, bu gibi primer tedavinin kullanımındaki farklar patolojik değerlendirme baz alınarak yapılan karşılaştırmaları imkansizlaştırmaktadır.

Klinik değerlendirmede, klinik hikaye, fizik muayene, görüntüleme, endoskopi, primer tümörün biopsisi, cerrahi değerlendirme veya diğer ilgili incelemelerden gelen mevcut bilgi kullanılır. Cerrahi eksplorasyon sırasında rezeksiyon yapılmadan sadece biopsi yapılırken ki gözlemler klinik olarak sınıflanır, ancak biopsi tümörün en yüsek T evresinde patolojik materyal sağlar ise, bu durumlarda, evre pT olarak ifade edilir (ileride patolojik sınıflamaya bakınız). Primer tümörün patolojik incelemesi olmadığında, bir adet lenf nodunun patolojik incelenmesi klinik cN olarak kabul edildir (örn. Meme kanserinde Neoadjuvant tedavi öncesi sentinel lenf nodu biopsisi gerçekleştirilir). Klinik sınılamasının belirlenmesi için çok kapsamlı görüntüleme yöntemlerine ihtiyaç yoktur. Genel olarak kabul gören, kanser tiplerine özgün diagnostik değerlendirme standartların kılavuzları "American College of Radiology Appropriateness Standarts (http:www.acr.org/ac) ve "NCCN guidelines"ı (http:www.nccn.org) içermektedir. Kanser-hedeflenmiş tedavi başlanmadan elde edilen bilginin üzerine kurulan klinik (tedavi öncesi) evre, definitif tedavinin başlamasından sonra elde edilen bilgi veya rezeke edilen dokunun patolojik incelemesi ile sonradan gelen bilgi ile değişmez. Palyatif tedavi ve aktif izlem (watchful waiting) uygulandığı durumlarda, evreleme için bilgi, herhangi bir aktif tedavi uygulamama kararı verildiğinde veya tanıdan 4 ay içinde elde edilen bilgi, hangisi daha kısa

ise, olarak tanımlanır. Aktif izlem veya palyatif tedavi yapılmasına karar verildikten sonra elde edilen bilgiler klinik evreleme için kullanılmaz. Klinik anlamlı T, N veya M sınflaması küçük c ön takısı ile tanımlanır.

Metastazların kinik sınıflaması özel düşünce gerektirmektedir. Metastaz ile ilgili herhangi bir semptom veya işaret olmadığı vakalarda, klinik M0 olarak sınıflanır. Hiçbir MX sınıflaması yoktur. Tanı veya fiziksel inceleme, hastayı klinik olarak M0 olarak tanımlamak için gerekli değerlendirmedir. Bir vakayı, klinik M0 olarak sınıflanabilmesi için geniş kapsamlı görüntüleme tetkiklerinin yapılması gerekli değildir. "American College of Radiology Appropriateness Criteria" (http:www.acr.org/ac) ve "National Comphrehensive Cancer Network Practice Guidelines" (http:www.nccn.org)'in tarafından sağlanan kılavuzlar, birçok kanser tipinde gerekli görüntüleme testlerinin en uygun kullanımını sağlanmaktadır. pM0 sınıflaması yoktur ve şüphelenilen bir metastaz bölgesinin biyopsisinin negatif bulunması baz alınarak pM0 olarak sınıflaması kullanılamaz. Muayene, eksploratis cerrahi dahil invaziv işlemler ve görüntüleme, ile klinik kanıt olan, ancak metastazı doğrulayacak doku biopsisi olmayan vakalar cM1 olarak sınıflanır. Eğer metastatik hastalık bölgesinin biopsisi pozitif ise (pM1) ve T ve N sadece klinik olarak evrelendirilmiş ise, hasta klinik veya patolojik Evre 4 olarak sınıflandırılabilir.

Patolojik sınıflama. Patolojik sınıflama, tedavi uygulanmadan önce elde edilen bilgiye dayanır ve cerrahi sırasında veya sonrasında özellikle rezeke edilen dokunun incelenmesi ile elde edilen ek kanıt ile modifiye edilir. Patolojik sınıflama, ek doğru ve objektif veri sağlar. Patolojik anlamda T, N, M sınıflaması küçük harf- p ön takısı ile tanımlanır (pT, pN, pM).

Patolojik T. Primer tümörün patolojik değerlendirmesi (pT), primer tümörün genellikle tek spesmen olarak rezekesiyona dayanır (Tablo 1.5). Aynı seansta veya farklı zamanlarda yapılan birçok parsiyel eksizyonlar ile tümörün rezeksiyonu, en doğru veya yüksek pT kategorisinin belirlenebilmesi için, tümörün boyutu ve durumumun en mantıklı şekilde tahmin edebilmesi için ek efor gerektirmektedir. Tümör boyutu tam sayılarla milimetre olarak kayıt edilmelidir. Eğer boyut milimetrenin 10'da biri veya yüzde biri gibi daha küçük birimler ile tanımlanıyor ise, evre raporlanırken en yakın tam milimetreye yuvarlanmalıdır. Yuvarlama işlemi şöyle yapılır: 1 ile 4 arası aşağıya, ve 5 ve 9 arası yukarıya yuvarlanır. Örneğin, 1.2 mm tümör boyutu sınıflandırılırken 1 mm olarak ve 1.7 mm, 2 mm olarak kayıt edilmelidir. Eğer tümör rezeke edilmedi ise, ancak biopsi yapılmış ise ve en yüksek pT kategorisinin belirlemeye yeterli ise, pT sınıflaması tanımlanır. Bazı hastalık gruplarının, böyle durumlarda pT kategorisinin tanımlanmasınına kılavuzluk etmesi için özel kuralları vardır.

Patolojik N. Bölgesel lenf nodlarının patolojik değerlendirilmesi (pN), ideal olarak eğer var ise pozitif lenf nodlarının saptanması için yeterli örnekleme olduğunu garanti eden minimum sayıda lenf nodunun disseke edilmesini gerektirir (Tablo 1.6). Hastalıklı bölgeler, arasında bu sayı değişmektedir ve her bölümde beklenen lenf nodu sayısı tanımlanmıştır. Sentinel lenf nodu yapılmış veya bölgesel nodu tutulumunun belirlenmesinde sentinel lenf nodunun doğru olduğu kabul edildiği vakalarda önerilen bu sayı uygulanmaz. Ancak lenf nodu cerrahisinin sonunda ideal minumun sayıda lenf nodundan daha az lenf nodu incelendiği vakalarda, hala N sınıflaması patolojik lenf nodu sayısına ve/veya en ileri safhadaki lenf nodunun yerleşimine göre yapılmaktadır. Patolojik N sınıflaması için, kanser var veya yok olan, en az 1 lenf nodunun patolojik inceleme ile rapor edilmesi gereklidir. Minumun rezeke edilen lenf nodu sayısından az çıkarılmış lenf nodlarında N sınıflamasının belirlendiği, kanser kayıtlarında sonradan rezeke edilen lenf nodu sayısının kayıt edilmesi ile tanımlanmaktadır.

Patolojik T (pT) değerlendirilmesinin, genel olarak lenf nodlarının patolojik değerlendirilmesi ile birlikte tanımlanması önemlidir. pT ile birlikte, pN belirlenmesi için, en yüksek N kategorisi

durumunun patolojik konfirme edilmesi gerekli değildir. Ancak N, en yüksek N kategorisinin mikroskobik konfirmasyonunu baz alıyor ise, pN, T'nin cT veya pT olmasından bağımsızdır. Örneğin, pT'nin rezeksiyon ile belirlendiği bir meme kanseri olgusunda pN, sadece level III ve supraklaviküler lenf nodu biopsisi yapılmadan level I ve II lenf nodlarının veya level I sentienl lenf nodu baz alınarak tanımlanır. Ancak, supraklaviküler lenf nodu tutulumunun mikroskobik doğrulaması var ise, olgu aynı zamanda pN3 olarak sınıflandırılabilir.

İmmunhistokimya veya moleküler teknikler gibi özelleşmiş patolojik teknikler, özel diagnostik yöntemler kullanılmadığında tanımlanamayacak lenf nodlarında sınırlı metastazları tanımlayabilir. Tek tümör hücreleri veya küçük hücre kümeleri İzole Tümör Hücreleri (ITC) olarak tanımlanır. ITC'nin standart tanımı, en büyük çapı 0, 2 mm'den küçük hücre kümesidir. Lenf nodunda bunun sık gözlendiği hastalık bölgelerine ait bölümlerde sadece nodlarında sadece ITC tanımlanan vakalar için uygun N sınıflaması tanımlanmıştır. Böyle birçok bölümde sadece lenf nodunda veya uzak organlarda ITC saptanan olgular, pNo veya pMo olarak sınıflandırılmışlardır. Bu kural ayrıca DNA analizi veya flow sitometri gibi non-morfolojik tekniklerle tümör hücre veya onların bileşenlerinin saptadığı vakalar içinde genellikle geçerlidir. Hastalık bölgelerinde bu durumu tanımlamak için özel belirteçler tanımlanmıştır (örn, N0 (i+) Meme kanserinde sadece ITC saptanan lenf nodunu tanımlamaktadır).

Patolojik M. Metastazın varlığının patolojik olarak tanımlanması (pM1), metastatik bölgede kanser için pozitif biopsi alınmasını gerektirir (Tablo 1.7). Patolojik M0 tanımlanmamış bir konseptttir, ve pM0 kategorisi kullanılmamaktadır. Uzak metastazın olmadığının patolojik sınıflaması sadece otopside yapılabilir. Ancak, patolojik TNM sınıflaması yapılan bir hastanın metastazın değerlendirmesi klinik (cM0 veya cM1) veya patolojik (pM1) olabilir (örn. pTNM = pT; pN; cM veya pM). Olası metastatik bölgeye biopsi yapılan olgularda, IHC veya moleküler yöntemler ile "circulating" tümör hücreleri (CTCs) veya "disseminated tümör hücreleri (DTCs) veya kemik iliğinde mikrometastaz gibi ITC gösterildiğinde, bu bulguların bilinmez prognostik önemleri belirtilmesi amacıyla cM0(i+) olarak tanımlanır ve T, N ve M0'a göre evre grupları sınıflandırılır.

Primer tümör tamamen çıkarılmamış veya çıkarılmamış olmasından bağımsız olarak, patolojik evreleme hastalığın kanıtlanmış uzanımına dayanmaktadır. Eğer primer tümör teknik olarak çıkartılamazsa veya çıkarılmasının önemi yok ise ve tümörün en yüksek T ve N kategorisi veya M1 kategorisi mikroskobik olarak kanıtlanmış ise, patolojik klasifikasyon kriterleri ve evreleme, primer tümör çıkartılmadan da yapılabilinir. En yüksek T ve N evresinin saptanması için tümörün tamamen çıkarılması gerekmediği not edilmeli, sadece biopsi gerektirir.

Tedavi sonrası veya Neoadjuvant tedavi sonrası sınıflama (yTNM). Sistemik ve/veya radyasyon tedavisi cerrahiden önce (neoadjuvant) verildiğinde veya cerrahinin uygulanmadığı durumlarda, uygulanan tedavilerin sonucunda hastalığın durumunun klinik veya patolojik (cerrahi uygulandığında) olarak değerlendirmesidir. Tedaviye yanıtın durumu, hasta için önemli prognostik bilgi sağlaması ve cerrahinin durumunu veya ek sistemik ve/veya radyasyon tedavisine yönlendirmesine yardımcı olacağı için, bu sınıflama klinisyenler için faydalıdır. Hastalık tipi için kullanılan klinik veya patolojik sınıflama ile aynı kategoriler kullanılarak T ve N sınıflanır ve bulgular y tanımlayıcı ön takı kullanılarak kayıt edilir (örn ycT; ycN; ypT; ypN). "yc" ön takısı tedaviden sonra klinik evreleme için kullanılır ve "yp" neoadjuvant tedavi sonrasında cerrahi uygulanan olgular için patolojik evreleme için kullanılır. Tıbbi kayıtlarda, ycTNM ve ypTNM'in her ikiside kaydedilir, ancak cerrahi uygulanmış olgularda kanser kayıtçıları genellikle sadece ypTNM'yi kaydeder. M bileşeni, tedavi öncesinde klinik veya patolojik olarak tanımlanan M durumu kullanılarak sınıflandırılmalıdır. Eğer metastatik bölgenin biopsi pozitif ise, hasta klinik ve patolojik evre IV olarak sınıflandırılır. Hastalığın tedavi öncesindeki yaklaşık durumu, daha önce belirtildiği gibi klinik belirteçler (cTNM) kullanılarak kayıt edilir. Olgu karşılaştırmalarında ve bu vakalarda populasyon amaçlı kullanılan evre klinik (cTNM) olmalıdır.

Yeniden Tedavi Sınıflaması. Yeniden tedavi sınıflaması (rTNM) hastalıksız bir dönemden sonra yineleyen hastalık için, yeniden tedavi planlandığı dönemde yapılan belirlemedir. İlk tanı ve tedavi zamanında belirlenen orijinal evre, kanserin yineleme veya ilerlemesi ile değişmez. Yeniden tedavi planlandığında veya yinelemede kullanılan evrelemede "r" ön takısı ile tanımlanır. Yeniden tedavi planlandığı dönemde elde edilen tüm bilgiler "rTNM" evresinin belirlenmesi için kullanılmalıdır. Eğer klinik olarak uygun ise, yineleyen hastalığının biyopsi ile konfirmasyonu önemlidir. Ancak bu her komponent için uygun olmayabilir, bu nedenle T, N, M komponentleri saptanması için klinik, radyolojik, endoskopik ve ilgili metodlardan elde edilen klinik kanıtlar kullanılabilir.

Otopsi Sınıflaması. Ölümünden önce kanser tanısı olmayan bir hastanın postmortem incelenmesi sonucunda kanser TNM sınıflaması yapılabilir. Bu otopsi sınıflaması (aTNM) "a" ön takısı kullanılarak ifade edilir ve ölüm ve otopsi zamanında elde edilen tüm klinik ve patolojik bilgiyi içermelidir.

Evre Gruplaması. Birbirine benzer prognozu olan hastalar, cT, cN ve cM ve/veya pT, pNve/veya c/pM kategorileri baz alınarak gruplanır ve hastalığa özgü T, N, M grupları tanımlanır. Bu grupların tanımlanmasında, bazı seçilmiş hastalık bölgelerinde anatomik olmayan faktörlerin T, N, M'ye ilave edilmesi gerekmektedir. Anatomik evre/prognostik gruplar olarak tanımlanır ve genel olarak evre grupları olarak tanımlanırlar. Bunlar tekrarlanabilir ve kolayca bildirilebilen evreleme bilgisinin özetidirler (Tablo 1.8).

Gruplar, kötüleşen prognoz ile korele olacak şekilde artan değerler ile adlandırılırlar. Evre I genellikle primer tümör bölgesine sınırlı, iyi prognozlu tümörü, evre II ve III artan lokal ve bölgesel nodal tutulumu ve evre IV uzak metastazlı olguları tanımlmaktadır. Ek olarak, evre O olarak tanımlanan grup karsinoma in situ (CIS) tanılı hastaları belirlemektedir. daha net prognostik bilgi için, gruplamalar alt gruplara ayrılabilir (örn. Evre II, Evre IIA, Evre IIB ye ayrılabilir).

Genellikle her vaka için, daha önce anlatılan sınıflama kullanılarak pür patolojik veya pür klinik evre tanımlanmıştır. Klinik durumlarda, klinik veya patolojik verilerin ikisinden birinde parsiyel eksiklikler olduğu zaman, klinik ve patolojik verilerin birleştirilmesi uygundur ve bu "working stage" olarak tanımlanır.

Karsinoma in sıtu (CIS) evreleme kılavuzları için bir istisna durumdur. Tanım olarak, CIS tümör hücreleri, bölgesel lenf nodlarına veya uzak organlara yayılmasına izin verecek, primer organdan herhangi bir yapıyı tutmamıştır. Bu nedenle pTis cNocMo klinik ve patolojik evre 0 olarak rapor edilmelidir.

Klinik, patolojik, eğer uygulanabilir ise tedavi sonrası veya yeniden tedavi evreleri, grupları medikal kayıtlarda not edilmelidir. Uygun kurallar ve zamanlamaya göre evre tanımlandığında, medikal kayıtlarda not edilen evre grupları değiştirilemez. T, N veya M'ye uygulanan, sınıflamada belirsizlik olan vakalarda en küçük kategoriye (daha az ilerlemiş) tanımlanma kuralı, aynı zamanda gruplama içinde geçerlidir. Sadece bir özel durum, özel bir yorum gerektirmektedir. Tam patolojik yanıt olduğu zaman, yp TNM, ypT0 ypN0 cM0, bu evre 0 değildir çünkü karsinoma in situ'yu ifade eder ve tüm olgularda olduğu gibi vaka karşılaştırmalarında tedavi öncesi klinik evre kullanılır.

Multiple Tümörler. Bir organda eş zamanlı aynı histolojide multiple tümör var ise, evreleme ve sınıflama için en yüksek T evresine sahip tümör seçilir ve tümürün sayısı veya mutliple oluşu parantez içinde bildirilir; örneğin T2(m) veya T2 (5) gibi. Eşleşmiş organlarda eş zamanlı bilateral kanserler var ise, farkli organlarda bağımsız tümörler olduğundan ayrı olarak evrelendirilir. Tiroid, karaciğer ve over gibi tümörlerde birden çok kanser görülmesi T sınıflaması için bir kriterdir. Çoğu kanser kayıt sistemleri, m kategorisini kayıt etmek için ayrı mekanizmaya sahiptir.

Metakron Primerler. Aynı organda veya farklı organlarda ortaya çıkan ikinci veya takip eden primer tümörler, yeni bir tümör olarak bu kılavuzda tanımlandığı gibi TNM sistemi kullanılarak evrelenir. İkinci kanserler, ikinci kanserin tedavisinde gerekmediği sürece "y" ön takısı kullanılarak evrelendirilmez.

Primeri Bilinmeyen Tümörler. Primer tümör için herhangi bir kanıtı olmayan veya primer tümörün bölgesi bilinmeyen olgularda, evrelemede, primer tümör için şüphelenilen organın evrelemesi baz alınır ve T kategorisi T0 olarak tanımlanır. Örneğin, aksiller lenf nodlarında patolojik olarak meme kanseri ile uyumlu metastatik adenokarsinom olan ve belli primer meme tümörü yok olan bir vaka, meme kanseri olarak sınıflandırılabilir-T0 N1 M0 (Tablo 1.9).

HİSTOLOJİK TİP; DERECE VE DİĞER TANIMLAYICILAR

Histolojik tip. Histolojik tip, tümörün en yakın benzediği normal doku tipi ve hücre tipine göre kategorize edildiği niteliksel değerlendirmedir (örn. Hepatosellüler veya kolanjiosellüler, osteosarkom, skuamöz hücreli karsinom). Dünya Sağlık Örgütü tümör sınıflamasının, birçok anatomik bölgeye özel baskıları histopatolojik sınıflama için kullanılabilir. AJCC evreleme el kitabının her bölümü özgün kodlar ve kod aralığı ile ifade edilen uygulanabilir ICD-O-3 histopatolojik kodlarını içermektedir. Eğer spesifik histoloji listelenmemiş ise, olgu o bölümdeki AJCC sınıflaması kullanılarak evrelendirilmemelidir.

Derece. Kanserin derecesi, tümörün diferansiyasyon derecesine göre kalitatif değerlendirmedir. Derece, o bölgede, tümörün bulunduğu normal dokuya benzerliğini yansıtır. Tarihsel olarak, solid tümörlerin histolojik stratifikasyonu, diferansiyasyon tanımının, kanserin genel histolojik diferansiyasyonunun en çok veya iyi derece diferansiyasyondan (derece 1) az diferansiye (derece 3 veya 4) olacak şekilde nümerik olarak ifade edilen derece ile tanımlanmasıdır. Bu sistem, bazı kanseri tiplerinde hala kullanılmaktadır. Birçok kanser tipinde, daha doğru ve tekrarlanabilir derecelendirme sistemi geliştirilmiştir. Bunlar, kanserin tek veya multiple karakteristiklerine dayalı daha objektif ve spesifik kriterleri içermektedir. Bu faktörler nükleer derece, mikroskobik olarak tanımlanan mitoz sayısı (mitotik sayı), histolojik diferansiyasyon ölçütleri (örn. meme kanserinde tübül formasyonu), ve diğerlerini içermektedir. Bazı kanser tiplerinde bu sistemler tamamen valide edilmiş ve dünya çapında geniş uygulanılmaktadır. Örnekler, prostat kanseri için Gleason skorlama sistemi, ve meme kanseri için Scarff-Bloom-Richardson (Nottingham) derecelendirme sistemini içermektedir.

Her kanser tipi için önerilen derecelendirme sistemi bölgeye özgü bölümlerde belirtilmiştir. Genel olarak, kanser tipi için spesifik bir dereceleme sistemi yok ise, eğer 2-dereceli, üç-dereceli veya dört dereceli sistemin kullanıldı ise not edilmelidir. Bazı anatomik bölgeler için, derece 3 ve 4, tek bir derecede birleştirilmiştir. -örn, kötü diferansiyasyon- undiferansiye (G3-4). Derece 4'ün kullanımı, kanserin orijin aldığı tümörden geliştiğini tanımlayan, hiçbir spesifik differansiyasyon göstermeyen tümörler için ayrılmıştır. Bazı bölgeler için, WHO klasifikasyonu, undifferansiye tümörleri içermektedir. Bunlar, undifferansiye tümör olarak derecelendirilir -derece 4. Bazı histolojik tümör tipleri evreleme amacı ile tanım olarak derece 4 olarak listelenmektedir, ancak kanser kayıt amacı ile ICD-O-3 kodlama sisteminde undifferansiye derece ile ifade edilmezler. Bu tümörler;

- Herhangi bir bölgede, küçük hücreli kanser,
- Büyük hücreli akciğer kanseri
- Kemik ve yumuşak doku Ewing's sarkomu
- Yumuşak doku rabdomyosarkomu

Her kanser için derece kayıt edilmelidir. Kayıt edilmesi gereken iki data elementi; derece ve derecelendirme için kullanılan iki, üç veya dört dereceli sistem. Eğer birden fazla tümör diferansiyasyon veya derece seviye var ise, en az differansiye (en yüksek) derece kayıt edilmelidir.

Rezidü Tümör ve Cerrahi Sınırlar. Tedaviden sonra rezidüel tümörün varlığı veya yokluğu R sembolü ile tanımlanır. cTNM veya pTNM, tedaviyi dikkate almadan kanserin durumunu tanımlamaktadır. cTNM veya pTNM, tedaviden sonra tümörün durumunu bildiren R klasifikasyonu ile birlikte verilebilir. İnkomplet rezeksiyon, veya rezektabilite sınırları veya limiti aşan lokal veya bölgesel hastalık nedeni ile cerrahi ve/veya neoadjuvant tedavi uygulanan bazı olgularda, primer hastalık bölgesinde tedaviden sonra rezidüel hastalık olabilir. Rezidüel hastalığın varlığı tedavinin etkisini göstermekte, daha ileri tedaviyi etkilemekte ve prognoz için güçlü bir prediktör olmaktadır. Buna ek olarak, rezeksiyon sınırında hastalığın olması veya olmaması rekürren kanser riskinin güçlü bir prediktörüdür. Rezidüel hastalık veya cerrahi sınır pozitifliğinin, daha ileri evre T veya N kategorisinde görülmesi daha olasıdır. R kategorisinin kendisi TNM evrelemesine girmemiştir. Ancak rezidüel tümörün olması veya olmaması ve cerrahi sınırın durumu medikal kayıtlarda ve kanser kayıtlarında kayıt edilebilir.

Tedavi sonrasında primer tümör bölgesinde rezidüel tümör varlığı veya yokluğu R sembolü ile gösterilir. Primer tümör bölgesi için R kategorisi aşağıdaki gibidir:

R0 Rezidüel tümör yok
R1 Mikroskobik rezidüel tümör
R2 Makraskobik rezidüel tümör
RX Rezidüel tümör varlığı değerlendirilemez

Cerrahi sınır durumu aşağıdaki kategoriler kullanılarak kayıt edilebilir.

- Negatif cerrahi sınır (cerrahi sınırda tümör mevcut olmayan)
- Mikroskobik pozitif sınır (cerrahi sınırda gross tümör saptanmayan ancak sınırda mikroskobik olarak varolan)
- Makraskobik pozitif sınır (sınırda gross tümör olarak saptanan)
- Sınırları değerlendirilemeyen

Lenfovasküler İnvazyon. Patoloji raporunda, mikroskobik lenfo-vasküler invazyon (LVI) tanımlanıp tanımlanmadığını göstermektedir. Bu tanım lenfatik invazyon, vasküler invazyon veya lenfvasküler (lenfovasküler eş anlamlısı) invazyonu içermektedir.

AJCC KANSER EVRELEME EL KİTAPÇIĞI VE ANATOMİK BÖLGELERİN ORGANİZASYONU

Genel olarak, bu kitapçıktaki kanser anatomik bölgeleri, "The International Classification of Disease for Oncology (ICD-0, 3. versiyon, WHO, 2000) deki primer bölge kod numaralarına göre tanımlanmıştır. Her hastalık bölgesi veya bölümü tartışılmış ve evreleme kalsifikasyonu ayrı bölümde tanımlanmıştır. Bu AJCC Kanser evreleme kitapçığında birkaç yeni bölüm ve hastalık bölgesi bulunmaktadır.

Her bölüm, kanser tipine özgü evrelemeye ait bilginın tartışma bilgisini, evrelemeyi destekleyen bilgiyi ve evrelemede yapılan değişikliklerin spesifik rasyonelini içermektedir. Bunlara ek olarak, evreleme için gerekli olan ve kanser kayıtlarında toplanması önerilen anahtar prognostik faktörlerin tanımını içermektedir. Her bölüm, spesifik T, N, M, bölgeye özel faktörler ve anatomik evre/prognostik grup ile bitmektedir (Tablo 1.10).

Kanser Evreleme Veri Formu. Her bölge için bölümler, TNM klasifikasyonu ve kanserin evresinin kaydedilmesinde, kayıtçılar ve sağlayıcılar için kullanılabilecek, evreleme veri formu içermektedir. Bu form T, N, M, bölgeye özel prognostik faktörler, kanser derecesi ve anatomik evre/prognostik grup verilerini girerek yardımcı olmaktadır. Bu form, bilginin medikal kayıtlarda kayıt edilmesine ve sağlayıcılardan kanser kayıt merkezlerine bilgi iletişimi için yardımcı olabilir.

Bu evreleme formu, tedavi başlamadan önce, cerrahiden sonra, evreleme değerlendirmelerinin tamamlanması veya yineleme zamanında gibi, tedavi süresinin farklı noktalarında, kanser evresinin dökümante edilmesi için kullanılabilir. Her noktada ayrı birer form kullanmak en iyisi olacaktır. Tüm süre aşamaları, tek farklı formda kayıt edilirde, her bileşen için evrelemenin temelleri net olarak tanımlanabilir.

Kanser evreleme formu, hasta kayıtlarda spesifik bir ek dokümandır. Anamnez dokümantasyonu, fiziksel muayene ve evreleme değerlendirmesi, ne de tedavi planları veya takip dökümantasyonyunun yerini tutamaz. Bu kitapçıktaki veri formu, bireysel kullanım veya kurumsal kullanımı için AJCC veya yayıncının izni olmadan çoğaltılabilir. Bu formların elektronik kayıt sistemlerinde kullanılması için AJCC ve yayıncıdan uygun izinler alınmasını gerektirir.

TABLO 1.1. *AJCC Kanser Evreleme Sistemi baskıları*

Versiyon	*Yayın*	*Tanı alan kanser için kullanılan zaman*
1	1977	1978-1983
2	1983	1984-1988
3	1988	1989-1992
4	1992	1993-1997
5	1997	1998-2002
6	2002	2003-2009
7	2009	2010-

TABLO 1.2. *"Colloborative Stage Data Collection System" kaydedilen veriler*

Tümör	CS tümör boyutu (primer tümör boyutu, mm)
	CS uzanım (primer tümörün direkt uzanımı)
	CS tümör boyutu/uzanım değerlendirmesi (T'yi belirleme için method)[a]
Nodal	CS lenf nodları (bölgesel lenf nodu tutulumu)
	CS lenf nodu değerlendirmesi (N değerlendirmesi için kullanılan method)[a]
	Pozitif Bölgesel lenf nodu (pozitif olanların sayısı)
	İncelene bölgesel lenf nodu (incelenen lenf nodu sayısı)
Metastaz	CS tanıda metastaz (tanı zamanındaki metastaz varlığı)
	CS metastaz değerlendirilmesi (metastaz değerlendirme yöntemi)[a]
Bölgeye özel faktörler	CHS bölgeye spesifik faktörler (hastalığa özgü tanımlanan spesifik sayı)[b]

[a] Bölgeyi değerlendirme methodu: Verinin kaynağının tanımlanması-klinik (c) veya patolojik (p); neoadjuvan tedaviye yanıtı belirleyen patolojik bilgi (yp)
[B] Bölgeye özel faktörler: (a) kanser evre grubunun tanımlaması için veya (b) anatomik hastalık modifiye edicileri ve anatomik olmayan faktörler (örn. Derece ve tümör markırları) anahtar prognostik faktörler gibi ek bilginin tanımlanması önemli.
Tümör, nod ve metastaz alanları tedavi öncesi ve tedavi sonrası evreler için ihtiyaç duyulduğu kadar arttırılabilinir.
"Colloborative stage data collection system" net tanımı için –http://www. cancerstaging.org/cstage/index.html.bakınız.

TABLO 1.3. *TNM evreleme sisteminin genel kuralları*

Evrelemenin genel kuralları	
Mikroskobik konfirmasyon	TNM sınıflaması için patolojik konfirmasyon gereklidir. Mikroskobik konfirmasyonu olmayan nadir olgular ayrı analiz edilmelidir. ICD-0-3 ile sınıflanan kanserler Patologların, CAP kanser protokollerini kullanarak rapor etmesi önerilmektedir.
Klinik evreleme için önerilen verilerin zamanlaması	Primer tedavinin parçası olarak definitif tedaviden önce veya tanıdan sonra 4 ay içinde elde edilen veriler, hangisi kısa ise Tedavisiz aktif izlem ("watchful waiting") kararı alındığı zaman, olgularda klinik evrele verisi toplama zaman aralığı biter
Patolojik evreleme için önerilen verilerin zamanlaması	Primer tedavinin parçası olarak definitif cerrahiden veya tanıdan sonraki 4 ay içinde elde edilen veriler, hangisi daha kısa ise
Neoadjuvant tedavi sonrasında evreleme için önerilen verilerin zamanlaması	Neoadjuvant tedavi almış hastalarda evreleme a) Tedavi başlamadan önce klinik olarak tanımlanan ve b) neoadjuvant tedavi tamamlandıktan sonra elde edilen klinik veya patolojik (ycTNM veya ypTNM)
T, N, M kategorilerinde bilinmeyenleri olan olguların evrelemesi	T, N, M, prognostik faktör veya evre grubu için en düşük (daha az ilerlemiş) kategoriyi belirle.
Evreleme için gerekli anatomik olmayan prognostik verilerin olmaması	Bu faktör için, evre gruplarını en düşük (daha az ilerlemiş) kategorisini belirle
Tek organda multiple senkron tümör	T evresini en ileri tümöre göre belirle: (m) takısını veya tümör sayısını parantez içinde kullan. Örn T3(m)N0M0 veya T3(4)N0M0
Çift organlarda senkron primer tümörler	Evrele ve bağımsız olarak raporla
Tek organda metakron primer tümörler (yineleme olamayan)	Evrele ve bağımsız olarak raporla
T0 evreleme- Primeri bilinmeyen	Klinik olarak şüphelenilen primer tümör baz alınarak evrele (örn. T0N1M0 grup IIA meme kanseri)

TABLO 1.4. *Evreleme sınıflaması*

Sınıflama	*Veri kaynağı*	*Kullanımı*
Klinik (tedavi öncesi) (cTNM)	Semptomlar, fiziksel muayene, görüntüleme, endoskopi, primer bölgenin biopsisi, tek lenf nodunun rezeksiyonu/klinik T ile birlikte sentinel lenf nod(ları) biopsisi, rezeksiyon olmadan cerrahi eksplorasyon, veya diğer ilgili incelemeler	Prognozu ve başlangıç tedavisini belirler Populasyon karşılaştırması
Patolojik (pTNM)	Diagnostik veriler, cerrahi değerlendirme ve patoloji	En doğru prognozu belirler Ek tedavileri tanımlar
Tedavi sonrası evre (yc TNM veya ypTNM)	Cerrahi veya primer tedaviden önce uygulanan sistemik veya radysayon tedavisinden sonra yc (klinik) veya yp (patolojik) ön takıları ile tanımlanan klinik veya patolojik veri	Ek tedavilere karar verdirici Tedaviye yanıtı tanımlar
Yeniden tedavi TNM (rTNM)	Yineleme veya progresyon nedeniyle yeniden tedavi zamanındaki klinik veya patolojik veri	Tedaviyi tanımlar
Otopsi (aTNM)	Otopside saptanan klinik veya patolojik veri	Daha önce tanı almamış kanserin otopside tanımlanmasına

TABLO 1.5. *T evreleme kuralları*

Boyut ve/veya lokal uzanıma dayanan bölgeye özel kurallar baz alınarak T tanımlanır.
Klinik T evresi (cT) değerlendirilmesinde muayene, görüntüleme, endoskopi, biopsi ve rezeksiyon olmadan cerrahi değerlendirme baz alınır.
T evresinin patolojik olarak (pT) değerlendirilmesi, tümörün primer olarak rezeke edilmesini gerektirir veya en yüksek T kategorisini tanımlayabilecek ise alınan biopsi parçası ile belirlenebilir.
pT, genel olarak tek spesmen halinde rezeksiyonu baz alır. Eğer rezeksiyon >1'den fazla spesmen ile çıkarılmış ise, boyutu veya durumu ifade edebilecek en uygun tahmin yapılmalıdır. Hastalığa spesifik kurallar uygulanabilir.
Tümör boyutu tüm olarak tam sayılarla milimetre cinsinden verilmelidir. Eğer boyut milimetrenin 10'da biri veya yüzde biri gibi daha küçük birimler ile tanımlanıyor ise, raporlanma için en yakın tam milimetreye yuvarlanmalıdır. Yuvarlama işlemi yapılışı sırasıyla: 1 ile 4 arası aşağıya ve 5 ve 9 arası yukarıya yuvarlanır.
Eğer rezeksiyon uygulanmaz ise, en yüksek T ve N kategorisi mikroskobik olarak tanımlanabilir ise, vaka rezeksiyon olmadan pT veya pN olarak sınıflanabilir.

TABLO 1.6. *N sınıflaması kuralları*

Hastalığa özgü N sınıflaması pozitif lenf nodu sayısı ve lokalizasyona dayanmaktadır.
Hastalık tipine göre evreleme incelenmesinde minumum beklenen nod sayısı ve lokalizasyonu
Eğer lenf nodu cerrahisi yapılmış ise, minumum istenen lenf nodu incelenmemiş olsa bile patolojik N kategorisi belirle
Primeri bilinmeyen (To) tümörler hariç, primer tümörün (pT) patolojik değerlendirmesi lenf nodunun patolojik değerlendirmesine (pN) eşlik etmesi önemlidir. Eğer patolojik T (pT) biliniyor ise, lenf nodlarının herhangi mikroskobik değerlendirmesi pN'dir
Patolojik T yerine sadece klinik T'nin bilindiği durumlarda, tek nod eksizyonu veya sentinel lenf nodu (nodları) klinik nodal durum (cN1) olarak sınıflanır.
En yüksek N kategorisindeki tek bir lenf nodunun veya nodların mikroskobik incelenmesi, diğer nodların incelenmesi olmasa bile, pN i belirlemeye yeter.
Sentinel Lenf nodu biopsisi "sn" ile tanımlanır (örn pN0(sn); pN1(sn))
ITC saptanan lenf nodları genel olarak pNo olarak sınflanır; hastalığa özgü kurallar uygulanabilir (örn malign melanom)
Primer tümörün lenf nodlarına direkt invazyon lenf nodu pozitif olarak sınıflanır
Bölgesel lenf nodu bölgesinde yumuşak konturlu tümör nodülü, pozitif nod olarak sınıflanır.
N tanımlaması için boyut kriteri olduğu zaman, rapor edildiğinde lenf nodunun boyutu ile değil, metastazın boyutu ile sınıflayın. (hastalığa özgü kurallarda belirtilmediği sürece)

TABLO 1.7. *M sınıflaması kuralları*

Klinik M tanımlaması için sadece anamnez ve muayeneye ihtiyaç vardır
Uzak organların görüntülemesi cMO için gerekli değildir.
Bilinen bir klinik M1 olmadığı sürece durum klinik M0 olarak sonuçlanır
MX geçerli bir kategori değildir ve tanımlanamaz
Mx in kullanılmaması AJCC/UICC 7. baskısı ile birlikte yenidir
Patolojik M1 (pM1) tanımlaması metastatik bölgenin pozitif biyopsisini gerektirir.
Patolojik M0 ("pM0") geçerli bir tanımlama değildir ve tanımlanamaz
Şüphelenilen bölgeden negatif biopsisi olan vakalar cM0 olarak evrelendirilirler
Patolojik T ve N olan vakalarda, klinik M tanımlayıcısı (cM0 veya cM1) kullanılarak patolojik TNM olarak evrelendirilir (örn. pT1 pN0 cMo = patolojik evre 1)
Patolojik M1 sahip olguda "c" veya "p" durumundan bağımsız olarak klinik ve patolojik evre IV olarak tanımlanabilir (örn. cT1 cN1 pM1 = klinik veya patolojik evre IV)
Metastaztatik bölgede ITC saptanması (örn. Kemik iliği)
Veya dolaşan veya DTCs cMo (i+) olarak sınıflanır.
Hastalığa özgü kurallar geçerlidir.

TABLO 1.8. *Anatomik evre/prognostik gruplama kuralları*

Her vakada klinik ve patolojik grupları ayrı olarak tanımla Sadece parsiyel bilgi var ise, klinik veya patolojik bilgi, klinik ve patolojik "working stage"den biri olarak birleştirilebilir- Bu klinik tedavi için önemli olabilir.
TX ve NX kullanımını en aza indirge Herhangi bir kompomentte "X" kullanımı, vakayı evrelendirilemez yapar Karşılaştırma analizlerinde bu olgular kullanılamaz (istisna: T ve N'nin M1 ile kombinasyonunda TX veya NX bile olsa evre 4 olarak sınıflandırılır)
Gruplama için eğer anatomik olmayan bir faktör gerekiyor, eğer bu faktör bilinmiyor ise, bu faktörün en düşük kategorisi kullanılarak evrelendirilir
pT ve pN ve cMo veya cM1 tanılı olgu, patolojik evre grubuolarak evrelendirilir.
cT ve cN ve pM1 tanılı olgu, patolojik ve klinik evre grubu olarak evrelendirilir.
Karsinoma in situ, evre pTiscN0cM0 klinik ve patolojik olarak evre 0'dır.

TABLO 1.9. *Özel sınıflama/belirleyicilerin kuralları*

ycTNM veya ypTNM	Tedavi sonrası evreleme: "y" ön takısı "c" veya "p" eklenerek kanserin neoadjuvant tedavi veya primer sistemik tedavi ve/ veya radyoterapiden sonraki durumunu ifade eder	Tedavi başlamadan klinik evre değerlendir (cTNM). cTNM vaka ve populasyon karşılaştırmalarında kullan Tedavi sonrası T ve N evresi "y" ön takısı kullanılarak belirtilir-ycT; ycN; ypT; ypN yc, primer sistemik veya radyasyon tedavisinden, veya cerrahiden sonra cerrahi rezeksiyondan klinik bilgi için kullan "yp" cerrahi rezeksiyondan önce uygulanan sistemik veya radyoterapi tedavisinden sonra postneoadjuvant patolojik yanıt için kullan Klinik/tedavi öncesi M durumunu kullan
rTNM	Yeniden tedavi evrelemesi	İlk tanıdaki orijinal evre tanımlanır ve nüks veya progresyon zamanındaki tedavi değiştirilmez Belirli bir hastalıksız sağkalım döneminden sonra yineleyen hastalık için tedavi planlanan hastalar için tanımlanır Yeniden tedavi veya yineleme zamanındaki tüm bilgi kullan (c veya p) Biopsi konfirmasyonu eğer uygun ise önerilir, ama zorunlu değildir.
aTNM	Otopsi evrelemesi	Ölümden önce kanser tanısı almamış olan hastalar için kullanılır Ölüm zamanında ve postmortem incelemede elde edilen tüm klinik ve patolojik bilgi kullanılır
M Suffix	Mutiple primer tümörler	Bir organda Multiple eş zamanlı tümörler: En yüksek T kategorisine sahip tümörü tanımla. Mutiple özelliğini "(m)" veya "(sayı)" ile belirt-örn. T2(m) veya T2(5)

TABLO 1.10. *AJCC yedinci versiyon kanser evreleme kitapçığının bölüm anahatları*

İlk bakışta evre	Anatomik evre/prognostik gruplama ve majör değişikliklerin özeti
Evrelemde yapılan değişiklikler	6. versiyondan bu versiyona olan değişikliklerin özetleyen tablosu
Giriş	Evreleme ve hastalık sonuçlarını etkileyen faktörlere genel değerlendirmesi
Anatomik belirteçler	Primer tümör
	Bölgesel lenf nodları
	Metastatik bölgeler
Evreleme kuralları	Klinik
	Patolojik
Prognostik özellikler	Her hastalık için önemli olan nonanatomik prognostik faktörlerin tartışması ve tanımlanması
TNM tanımı	T: Primer tümör
	N: Bölgesel lenf nodları
	M: Uzak metastaz
Anatomik evre/prognostik grup	
Prognostik faktörler (bölgeye özel)	Evreleme için gerekli
	Klinik olarak belirgin
Derece	
Histopatolojik tip	
Biblografya	
Evreleme formu	

Kanser Sağkalım Analizi

2

Kanser sağkalım verileri ve ilişkili sonuçların analizi, kanser tedavi programlarını değerlendirmek ve yerel ya da ulusal kanser kontrol programlarını izlemek için gereklidir. Sonuç analizleri için kanser kayıt verilerinin en uygun kullanımı uygun ölçüm araçlarının doğru kullanımı ve veri kaynağına bağlı analiz kısıtlamaları ile kayıt verilerinin kalitesi ve eksiksizliğinin iyi bir şekilde anlaşılmasını gerektirmektedir. Bu bölümde en yaygın sağkalım analizlerinin metodolojisi anlatılmakta, temel terminoloji tanımlanmakta ve son olarak önemli veri toplama ve raporlama bileşenleri tarif edilmektedir. Bu tartışmanın odağı klinik çalışma veya laboratuvar deneylerinden alınan araştırma verilerinden ziyade mevcut kanser kayıtlarındaki verileri tarif etmek için kullanılan sağkalım analizleridir, ancak altta yatan prensip her ikisine de uygulanabilir. İstatistiksel prensip ve metodoloji tartışması kısıtlı olacaktır. İstatistiksel detaylar veya araştırma uygulamalarına ilgi duyan okuyucular bu başlıkları uzunca tartışan kitaplara yönlendirilmektedirler.

TEMEL KAVRAM

Sağkalım oranı, bir hasta grubunda zaman içerisinde belirli bir noktada olması beklenen özel bir sonucun muhtemel frekansını özetleyen bir istatistiksel göstergedir. *Sağkalım eğrisi* ise, zaman içerisinde gözlenen sağkalım modelini gösteren bir özettir. Örneğin, belirli bir hasta grubu için, belirli bir zaman aralığından (örneğin 5 yıl) sonra hayatta kalan hasta oranı merak edilebilir. Hayatta kalan hasta oranı ne kadar büyükse bu hasta grubu için risk o kadar düşüktür. Ancak, sağkalım analizi başlangıçta çok basitmiş gibi görünmesine karşın bir şekilde daha karmaşıktır. Eğer belirli bir hasta grubunda tanı ile ölüm arasındaki süre ölçülür ve her hasta için son gözlemdeki vital durum not edilirse, grubun araştırma süresince hayatta kalan oranı şeklinde sağkalımı tanımlanabilir. Bu basit ölçüm, yalnızca her hastanın takip süresinin aynı olduğu durumlarda aydınlatıcıdır.

Çoğu gerçek senaryoda, hastaların hepsi aynı süre için gözlenmemektedir. Çalışmanın sonuna doğru tanı alan hastaların son kontrolde hayatta olma olasılıkları yüksektir ve bunlar daha başlarda tanı alanlardan daha kısa takip süresine sahip olacaklardır. Bu kişileri diğerleri kadar uzun süre takip etmek mümkün olmasa da, neticede sağkalımları daha uzun olabilir. Bu bireylerin tam sağkalım sürelerini bilmiyor olsak da, en kısa sağkalım süresini (tanıdan son kontrol tarihine kadar geçen süre) biliyoruz ki bu bilgi sağkalım oranlarını belirlemek üzere hala değerlidir. Benzer şeklide, başlangıçta çalışmaya alınan gruptaki her hastanın son durumu hakkında bilgiye sahip olmak genellikle mümkün değildir. Hastalar taşınma, isim değişikliği veya doktor değişikliği gibi pek çok nedenle takipten çıkmış olabilirler. Bunların bazıları ölmüş veya diğerleri hala yaşıyor olabilir. Bu nedenle, tüm grubun sağkalım sonuçlarının doğru bir şekilde tanımlanması gerekiyorsa, grup içerisinde farklı hastaların farklı takip sürelerine sahip oldukları ve analiz anında her hastanın son durum bilgisinin olmayacağı konusuyla ilgilenilmelidir. Sağkalım dilinde, istenilen sonlanım noktasına kadar takip edilen örnekler *sansürlenmemiş vaka* olarak adlandırılırken takip süresi sonunda hayatla olan veya takibin her hangi bir anında takipten çıkanlar *sansürlü* vaka olarak adlandırılmaktadırlar.

C.C. Compton et al. (eds.), *AJCC Cancer Staging Atlas: A Companion to the Seventh Editions of the AJCC Cancer Staging Manual and Handbook*, DOI 10.1007/978-1-4614-2080-4_2,
© 2012 American Joint Committee on Cancer

Yaşam tablosu metodu ve Kaplan-Meier metodu, sansürlü ve sansürsüz gözlemleri dikkate alarak genel grup sağkalımını belirlemeye olanak sağlayan iki temel yöntemdir. Yaşam tablosu yöntemi kanser sağkalımını tanımlamak için kullanılan ilk yöntemdir ve sigorta endüstrisinde yapılan aktüaryal hesaplara benzediği için başlarda aktüaryal metod olarak bilinmekteydi. Yalnızca gruplandırılmış verilerin varlığında çok daha faydalıdır. Kaplan Meier yöntemi her hastanın bireysel sağkalım sürelerini kullanmaktadır ve verilerin bu formda olduğu durumlarda tercih edilmektedir.

Daha doğru terminolojinin kullanımıyla ilgili yaşanabilecek karışıklığı ortadan kaldırmak için her çalışmada kullanılan özel hesaplama yöntemi (yaşam tablosu veya Kaplan Meier) net bir şekilde belirtilmelidir. Farklı yöntemlerle hesaplanan oranlar direk olarak karşılaştırılamaz ve farklı hasta gruplarının sağkalım oranları karşılaştırılırken farklı oranlar aynı yöntemle hesaplanmalıdır.

Sağkalım analizi konsepti bu bölümde açıklanmaktadır. Bu örnekler Ulusal Kanser Enstitüsü Gözlem, Epidemiyoloji ve Sonuç (SEER) Programının halka açık dosyalarından elde edilen verileri esas almaktadır. Seçilen vakalar tüm seçilmiş bölge ve tanı yıllarının rastgele %1'lik örneğini oluşturmaktadır. Bu hastaların takibi 1999 yılı sonuna kadar devam etmiştir. Bu nedenle çalışmanın başında alınan hastaların 16 yıl kadar uzun takip süreleri olabilecekken çalışmanın sonunda eklenen hastaların 1 yıl gibi çok kısa takip süreleri olabilir. Bu veriler kullanılmıştır çünkü gerçek sağkalım oranları açısından gerçekçidirler ve tek bir tümör kayıt merkezinde bu süre zarfında görülebilecek toplam vaka sayısını yansıtmaktadır. Burada yalnızca sağkalım analizi metodolojisi ve konseptini açıklama amacı güdülmüştür. SEER 1973-1997 arası sonuçları ilgili referansta daha kapsamlı anlatılmıştır. Bu örnekler ABD meme ve akciğer kanseri sağkalım şekillerinin bir analizi olarak kullanılmamalı veya bu verilere atıfta bulunulmamalıdır.

YAŞAM TABLOSU YÖNTEMİ

Yaşam tablosu yönteminde grubun gözlendiği toplam süre genellikle ay veya yıl yıl şeklinde sabit zaman aralıklarına bölünmektedir. Her bir zaman aralığı için, aralığın sonunda beklenen olayı yaşayan (ölüm) vaka sayısı ile aralığın başında olay için risk altında olduğu tahmin edilen vaka sayısı esas alınarak hayatta kalım oranı hesaplanır. Her başarılı zaman aralığı için bir kümülatif sağkalım oranı hesaplanabilir. Kümülatif sağkalım en son zaman aralığındaki sağkalım olasılığının önceki tüm sağkalım olasılıklarıyla çarpımıdır. Yani, eğer birinci, ikinci ve üçüncü zaman aralıklarının hepsinde sağ kalan hasta oranı %90 ise kümülatif sağkalım yüzdesi %72.9'dur (0.9 x 0.9 x 0.9 = 0.729).

Meme kanseri için yaşam tablosu yöntemiyle sağkalım hesaplama örneği Şekil 2.1'de görülmektedir. 1983 ile 1998 yılları arasında tanı almış 2819 hasta 1999 yılına kadar takip edilmiştir. Tanı sonrası her yıl için yaşam tablosu yöntemi izlenerek 1-yıllık sağkalım oranı %95.6'dır. Beş yıllık kümülatif sağkalım oranı %76.8'dir. On yılda kümülatif sağkalım oranı %61.0'dır.

Akciğer kanseri verileri çok daha farklı sağkalım paterni göstermektedir (Şekil 2.2). Tanı sonrası 1. yılda sağkalım oranı yalnızca %41.8'dir. Beşinci yılda bu oran %12.0'a düşmüş ve akciğer kanserli hastaların yalnızca %6.8'inin tanı sonrası 10. Yılda hayatta olacağı tahmin edilmiştir. Akciğer kanserli hastalar için medyan sağkalım 10.0 aydır. Medyan sağkalım zamanı, hastalarının yarısının sonlanım noktası olayını yaşadığı ve diğer yarısının olaysız kaldığı noktadır. Eğer kümülatif sağkalım meme kanserinde olduğu gibi %50'nin altına düşmezse medyan sağkılımı tahmin etmek mümkün olmayacaktır.

Meme kanserinde 10-yıllık sağkalım önemlidir çünkü hastaların büyük bir kısmı tanılarından sonra 5 yıldan fazla yaşamaktadırlar. Akciğer kanseri için 10 yıllık zaman aralığı daha az anlama sahiptir çünkü hastaların büyük çoğunluğu bu kadar uzun zaman geçene kadar ölmektedirler.

Tüm aktüeryal sağkalım metodları için önemli bir varsayım sansürlü ve sansürsüz vakalar arasında sağkalım oranlarını etkileyebilecek bir farkın olmayışıdır. Örneğin, eğer Şekil 2.1'deki daha yakın zamanda tanı almış olan hastalar daha erken evre bir hastalığa sahipse veya farklı şekilde tedavi edildilerse, sansürlü ve sansürsüz hastaların karşılaştırması konusundaki varsayım karşılanmamış olur ve tüm grubun sonuçları gerçeği yansıtmayacaktır. Bu nedenle, hastalar yaşam tablosu analizine alındığında mevcut bilgilerin miktarındaki farkın sağkalım sonuçlarını etkileyecek düzeyde olmadığı konusunda yeteri kadar emin olunması çok önemlidir.

KAPLAN-MEIER YÖNTEMİ

Eğer bireysel hasta verileri mevcutsa bu veriler Kaplan-Meier yöntemi kullanılarak analiz edilebilir.[9] Yaşam tablosu yöntemine benzemektedir ancak sabit zaman aralıklarından ziyade ölümün gerçekleştiği her zaman noktasında sağ kalan oran hesaplanabilmektedir. Bir sağkalım eğrisindeki temel fark, kümülatif sağkalım oranındaki basamaklı değişiklikler "Tanı Sonrası Yıllar" eksenindeki aralıklardan bağımsızdır. Bu yöntemle tahmin edilen sağkalım eğrileri kesinlikle daha doğrudur.

HASTAYA-, HASTALIĞA-, VE TEDAVİYE-ÖZEL SAĞKALIM

Genel grup sağkalımı aydınlatıcı olsa dahi, iki grup arasındaki sağkalım karşılaştırması sıklıkla hasta, tümör ve aldıkları tedavideki farklılıklar nedeniyle şaşırtıcı olabilir. Örneğin, Şekil 2.1'de gösterilen genel sağkalım kullanılarak tüm grubun sağkalımı ile prognozunun kötü olduğu varsayılan ileri evre hastalık tanısıyla başvuranların sağkalımıyla karşılaştırmak yanıltıcı olabilir. Gruplar arasındaki muhtemel farklılıkları göstermenin en basit yolu hasta, hastalık ve sonuçları etkileyebilecek tedavi kategorilerine özel sağkalım sonuçlarını sağlamaktır. Çoğu kanser uygulamalarında sağkalım sonuçlarının alt gruplara bölünmesi gereken en önemli değişken hastalık evresidir. Şekil 2.3, daha önce tarif edilen meme kanseri hastalarının 5-yıllık *evreye-özel* sağkalım eğrilerini göstermektedir. Bu veriler, meme kanserli hastaların sağkalımının tanı anındaki evreye göre belirgin bir şekilde farklı olduğunu göstermektedir.

Neredeyse tüm değişkenler sağkalım oranlarını alt sınıflara ayırmak için kullanılabilir ancak bazıları diğerlerinden daha anlamlıdır. Örneğin, teşhis-mevsimi-spesifik (ilkbahar, yaz, sobahar ve kış) sağkalım oranlarını vermek mümkündür ancak teşhis mevsiminin meme kanserli hastaların sağkalımıyla biyolojik bir ilişkisi muhtemelen yoktur. Diğer taraftan, Şekil 2.4 ve 2.5'te gösterilen ırk- ve yaş-spesifik sağkalım oranları, her iki değişkenin de meme kanseri sağkalımıyla ilişkili olduğunu ileri sürmektedir. Beyazlar en yüksek ve Afrikalı Amerikanlar en düşük sağkalıma sahiptirler. Yaş konusunda ise, yaşlı hastaların prognozlarının daha kötü olduğu söylenebilir ancak bu hastaların başka ölüm nedenlerinin de dikkate alınması ve ayarlama yapılması faydalı olacaktır.

Sağkalımı etkileyen faktörler her kansere özel olabilir ancak, belirli bir kanser tipi için sağkalımın tarifi, evre-, yaş- ve ırk-spesifik sağkalım sonuçlarını içermelidir. Tedavi de sağkalımın sıklıkla alt kategorilere ayrıldığı bir faktördür ancak tedavi seçiminin sağkalımı etkileme ihtimali olan diğer faktörlere göre yapıldığı akılda tutulmalıdır. Örneğin, kanser bakımında tedavi seçeneği genellikle hastalık evresine bağlıdır. Sağkalım eğrilerinin tedaviye göre karşılaştırılması en iyi randomize klinik çalışma sınırları içerisinde yapılmaktadır.

NEDEN-AYARLI SAĞKALIM ORANI

Örneklerde verilen sağkalım oranları, nedene bakılmaksızın tüm ölümleri hesaba katmaktadır. Bu *gözlenen sağkalım* olarak bilinmektedir. Gözlenen sağkalım, hasta grubundaki toplam mortalitenin bir yansıması olsa da genellikle araştırılmakta olan hastalıkla ilişkili mortaliteyle ilgileniriz. Geçmişte, sıklıkla başlangıç grubunda diğer ölüm nedenleri dışında yalnızca belirli bir nedene (kanser gibi) bağlı olarak ölen hasta oranı olarak tanımlanan *neden-ayarlı sağkalım oranı* ile hesaplanmaktaydı. Bu teknik, hastaların ölüm nedenleri hakkında daha güvenilir bilgiye ihtiyaç duymaktadır ve çalışılan hastalık dışındaki ölüm nedenleri ile ilgili ayarlama yapmaktadır. Bu, tedavi sonrası hastalıksız olarak ölen hastaların sansürlü gözlem olarak belirlenmesiyle başarılmaktadır.

YARIŞAN RİSKLER/KÜMÜLATİF İNSİDANS

Sağkalım düzeninde kullanılan istatistiksel yöntemler sansürlemenin sonuçtan bağımsız olduğunu varsaydığı için diğer nedenlere bağlı ölümün sansürlenmesi çelişkilidir. Bu, eğer hasta yaşamaya devam etseydi istenilen sonucun gözlenilebileceği anlamına gelmektedir. Bu özellikle takipten çıkan hastalar (eğer ulaşabilseydik gerçek sağkalımlarını gözlemleyebilirdik) için anlam taşımaktadır. Öte yandan, eğer hasta başka bir nedenle ölürse, ilgili kansere bağlı ölümlerini hiçbir zaman göremeyiz. Daha önce anlatılan ayarlı oran tahminleri, son kontrol zamanında halen hayatta olan veya diğer nedenlerle ölmüş olan hastaların ayrımını tam anlamıyla yapamamaktadır. Bu son olaylar *yarışan riskler* olarak adlandırılmaktadırlar.

Yarışan risk varlığında, Kaplan-Meier yöntemine bir alternatif kümülatif insidans yöntemidir. Bu teknik sansürlü gözlemler bakımından Kaplan-Meier yöntemine benzemektedir ve eğer yarışan risk yoksa Kaplan-Meier yönteminin aynısıdır. Ancak, yarışan risk varlığında, diğer ölüm nedenlerine farklı bir şekilde yaklaşılmaktadır.

NİSBİ SAĞKALIM

Ölüm nedeni hakkındaki bilgiler bazen yoktur veya güvenilir değildir. Bu durumda, *neden*-ayarlı sağkalım oranını hesaplamak mümkün değildir. Öte yandan, çalışılmakta olan hastalık dışındaki ölüm açısından risk farklılıkları ile kısmen ayarlama yapılabilir. Bu, genel popülasyon içerisindeki yaş, ırk ve cinsiyet gruplarının sahip olduğu gözlenen sağkalımın beklenen sağkalıma oranı şeklinde tanımlanan *nisbi sağkalım oranı* ile elde edilebilir. Nisbi sağkalım Elderer ve ark[12] tarafından tanımlanan bir işlemle hesaplanmaktadır.

Nisbi sağkalım oranı, hastanın tanı sonrası belirli bir zaman sonra, özellikle kanserle ilişkili herhangi bir nedenden dolayı ölmeme olasılığını yansıtmaktadır. Bu, aynı hasta grubu için gözlenen sağkalım oranından her zaman daha yüksektir. Eğer grup yeteri kadar büyük ve kabaca ABD nüfusunu yansıtıyorsa (ırk, yaş ve cinsiyet açısından), nisbi sağkalım oranı, belirli bir kansere bağlı gelişebilecek ölüm olasılığı hakkında tahminler sunabilir. Diğer taraftan, ölüm nedeni ile ilgili güvenilir bilgiler varsa, *neden*-ayarlı oran tercih edilmelidir. Bu özellikle, serinin çok küçük olduğu ve hastaların yalnızca belirli bir sosyoekonomik kesitten alındığı durumlarda daha doğrudur. Nisbi sağkalım oranları, yaşam tablosu veya Kaplan-Meier sonuçlarından çıkarılabilir.

REGRESYON YÖNTEMLERİ

Sağkalımı özel hasta, hastalık veya tedavi kategorileri içinde incelemek, sağkalımla ilişkili birden fazla muhtemel faktörü çalışmanın en kolay yoludur. Ancak, bu yaklaşım hastaların geniş bir şekilde gruplandırılabileceği faktörlerle sınırlandırılmıştır. Bu yöntem, aralıklı ölçeklerde değişen ölçümlerin etkisini çalışmaya zemin hazırlamamaktadır. Kanserde, yaş, pozitif lenf nodu sayısı, hücre sayıları ve laboratuvar belirteç değerleri gibi pek çok aralıklı değişken örneği bulunmaktadır. Eğer hasta grubu her bir aralık değeri için bölünürse, her bir alt grupta analizleri anlamlı kılmayacak kadar küçük örnek sayısı olacaktır. Ayrıca, birden fazla faktör dikkate alındığında, sağkalım eğrilerinde karşılaştırmayı oldukça güçleştirecek kadar fazla sayıda sonuç olacaktır.

Konvansiyonel çoklu regresyon analizi, birden fazla değişkenin aynı sonuç üzerine olan birleşik etkilerini araştırmaktadır ancak sansürlü gözlemlerle ilgilenme becerisine sahip değildir. Bu nedenle, sağkalım süresinin birden fazla değişkenle eşzamanlı ilişkisini değerlendirmek üzere diğer istatistiksel yöntemler kullanılmaktadır. En yaygın kullanılan yöntem Cox orantısal risk regresyon modelidir.[13] Bu model, birden fazla eş-değişkenin, sansürlü gözlemler içeren bir veri üzerinde sağkalım dağılımına etkisini belirleyen bir yöntemdir. Eş-değişkenler sağkalımla ilişkisi çalışılmak istenen birden fazla faktördür. Cox orantısal risk regresyon modelinde eş-değişkenler, ırk gibi kategorik ya da yaş ve laboratuvar test sonuçları gibi aralıklı olabilir.

Yöntemin özellikleri bu bölümün amacı dışındadır. Şu anda rahatça erişilebilecek pek çok istatistik programı bu yöntemin bilgi sahibi analizciler tarafından kolaylıkla uygulanmasına olanak sağlamaktadır. Çok değişkenli sağkalım modellerinden faydalı bilgiler edinilebilse de sağkalım eğrilerinin şekli ve eş-değişkenlerin etkilerinin doğası ile ilgili ek varsayımlara ihtiyaç duyulmaktadır. Kullanılan modelin gerekli varsayımlara uyumluluğunu her zaman test edilmelidir.

BİR SAĞKALIM ORANININ STANDART HATASI

Belirli bir hasta grubunu tanımlayan sağkalım oranları sıklıkla daha geniş popülasyonlara genelleme yapmak üzere kullanılmaktadır. Gerçek popülasyon verileri ileri sürülmektedir ve bu değerler, daha geniş popülasyonun yalnızca bir örneği olan çalışma grubundan tahmin edilmektedir. Sağkalım oranı, aynı popülasyondan alınan ikinci bir örnekten hesaplandığında, sonuçların tam olarak aynı çıkması olası değildir. İki sonuç arasındaki fark örnekleme varyasyonu (şans varyasyonu veya örnekleme hatası) olarak adlandırılmaktadır. *Standart hata*, örnekleme hatasının hesaplanan sağkalım oranı üzerine olan etkisinin bir ölçütüdür. Aynı koşullarda tekrarlanan gözlemlerde, gerçek ya da popülasyon sağkalım oranı hesaplanan oranın iki ucundaki standart hata aralığı içerisinde olacaktır (100 içerisinde 95 kez). Bu aralık *%95 güven aralığı* olarak adlandırılmaktadır.

HASTA GRUPLARI ARASINDA SAĞKALIM KARŞILAŞTIRMASI

İki hasta grubunun sağkalımını karşılaştırırken gözlenen farkın istatistiksel anlamlılığı merak konusudur. Önemli soru, "gözlenen farkın şans eseri ortaya çıkma olasılığı nedir?" olmalıdır. Sağkalım oranının standart hatası, bu soruyu cevaplayan basit bir araçtır. İki sağkalım oranının %95 güven aralığı örtüşmüyorsa, gözlenen fark istatistiksel olarak anlamlı sayılacaktır; yani, şansa bağlı olma olasılığı yoktur. Son vurgu genellikle doğrudur ancak formal bir istatistik testi örtüşen güven aralıklarında bile anlamlı fark ortaya koyabilir. Dahası, herhangi bir zaman noktasındaki karşılaştırma dikkatlice yapılmalıdır. Eğer belirli bir zaman noktası çalışmanın planlandığı sırada belirlendiyse karşılaştırma geçerlidir ancak sağkalım eğrileri incelenerek en yüksek farkın olduğu noktayı seçmek suretiyle belirlenen zaman noktası, herhangi bir formal fark değerlendirmesini geçersiz kılmaktadır.

İki grup arasındaki sağkalım farkları, takip süresinin karşılaştırma yapılan her noktasında anlamlı çıkmamaktadır, ancak sağkalım eğrilerinin bütünü dikkate alındığında her anlamsız fark bir araya gelip anlamlı bir şekilde farklı sağkalım paterni ortaya koyabilir. Sağkalım eğrileri arasındaki tüm farklılık paternlerini değerlendiren en yaygın test *log rank testidir*. Bu test takip sırasında herhangi bir zamanda ortaya çıkan farkların etkilerini eşit olarak tartmaktadır ve çoğu durumda en uygun seçenektir.

İstatistiksel olarak anlamlı test sonuçlarının yorumlanması sırasında dikkatli olunmalıdır. Örneğin, eğer iki tedavi grubu arasında hasta ve hastalık özellikleri bakımından farklar bulunuyorsa, sağkalımda gözlenen istatistiksel anlamlı fark, primer olarak iki tedavi seçeneğinin etkinlik farkından ziyade iki hasta serisi arasındaki farkları yansıtmaktadır. Tedavi yaklaşımı değerlendirmelerinde daha kesin bir yaklaşım, hasta grupları arasında farkın olmamasına dikkat edilerek yapılan randomize klinik çalışmaları gerektirmektedir.

Çalışma Başlangıç Noktasının Tanımı. Hasta sağkalımını belirlemek üzere başlangıç zamanı, çalışmanın amacına bağlıdır. Örneğin, belirli bir kanser tipinin doğal sürecini çalışırken seçilen başlangıç noktası ilk semptomun görülmeye başlandığı tarih referans noktası olabilir. Tedavi etkisi çalışılırken başlangıç zamanı olarak kullanılan pek çok referans tarih bulunmaktadır. Bunlar (1) tanı tarihi, (2) doktor veya kliniğe ilk geliş tarihi, (3) hastaneye başvurma tarihi, (4) tedavi başlangıç tarihi ve (5) tedavi etkinliğini araştıran klinik çalışmadaki randomizasyon tarihidir. Kullanılan özel referans tarihi her bildiride açıkça belirtilmelidir.

Son Durum. Her bir hastanın son durumu, hayatta, ölü ve bilinmiyor şeklinde tanımlanmaktadır. Çalışmaya katılan her hasta için atanan sonlanım noktaları, (1) ölüm gibi belirli bir *terminal olay* gerçekleşti, (2) çalışma sonunda sağ kalma ve (3) takip dışı kalmak şeklindedir. Her bir hasta için gözlenen takip süresi başlangıç noktasından terminal olaya, çalışma sonuna veya son takip tarihine kadar geçen zamandır. Bu gözlenen takip hastanın sonlanım noktasında aşağıdaki gibi son durumuyla da tarif edilebilir:

- Hayatta, tümörsüz, yineleme yok
- Hayatta, tümörsüz, yineleme sonrası
- Persistan, nüks veya metastatik hastalıkla hayatta
- Primer tümörle hayatta
- Ölü, tümörsüz
- Ölü, kanserle birlikte (persistan, nüks veya metastatik hastalık)
- Ölü, postoperatif
- Bilinmiyor, takip dışı

Takibin tam oluşu tüm sağkalım çalışmalarında önemlidir çünkü takip dışı kalan hasta sayısı çok az olsa bile bu durum, doğru olmayan veya yanıltıcı sonuçlara yol açabilir. Takip dışı kalan hastaların neden olduğu yanılgının en olası etkisi, bu hastaların tamamının çalışma sonuna kadar yaşadığı varsayılarak hesaplanan maksimum sağkalım oranıyla doğrulanabilir. En düşük sağkalım oranı bu hastaların takipten çıktığı anda öldüğü varsayılarak hesaplanabilir.

Zaman Aralıkları. Toplam sağkalım zamanı hafta, ay veya yıl olarak aralıklara bölünmektedir. Bu aralıklarda incelenen sağkalım eğrileri, çalışılmakta olan hasta popülasyonunun belirli bir zamanda sahip olduğu sağkalım dinamiklerine göre tanımlanmasına olanak sağlamaktadır. Zaman aralıkları çalışılan hastalığın doğal süreci göz önünde bulundurularak seçilmelidir. Uzun bir doğal sürece sahip hastalıklarda, çalışma süreci 5-20 yıl olmalıdır ve 6-12 aylık sağkalım aralıkları, sağka-

lım dinamiklerinin anlamlı bir tanımına olanak sağlayacaktır. Eğer çalışılan popülasyon çok kötü bir prognoza (ösofagus veya pankreas kanseri) sahipse, toplam çalışma süresi 2-3 yıl olabilir ve sağkalım aralıkları 1-3 ay olarak tanımlanabilir. Sağkalım oranları yorumlanırken, belirli bir sağkalım dilimine giren hasta sayısına da dikkat edilmelidir.

ÖZET

Bu bölümde, kanser kayıtları ve klinik çalışma verilerinde sıklıkla uygulanan sağkalım analizinin esasları özetlenmiştir. Verilerin karmaşık analizleri ve çalışma hipotezlerinin araştırılması burada anlatılandan çok daha fazla bilgiyi gerektirmektedir. Şu anda, sağkalım analizleri pek çok kayıt veri yönetimi veya istatistik programıyla otomatik olarak yapılabilmektedir. Bu programlara ulaşabilen kişilere, farklı analiz yöntemlerini araştırmaları, bu analizlerin kısıtlamalarını kavramaları ve bunların geçerliliğinin, hasta özellikleri ile veri kalitesi ve bütünlüğü tarafından nasıl etkilendiğini görmeye çalışmaları önerilmektedir.

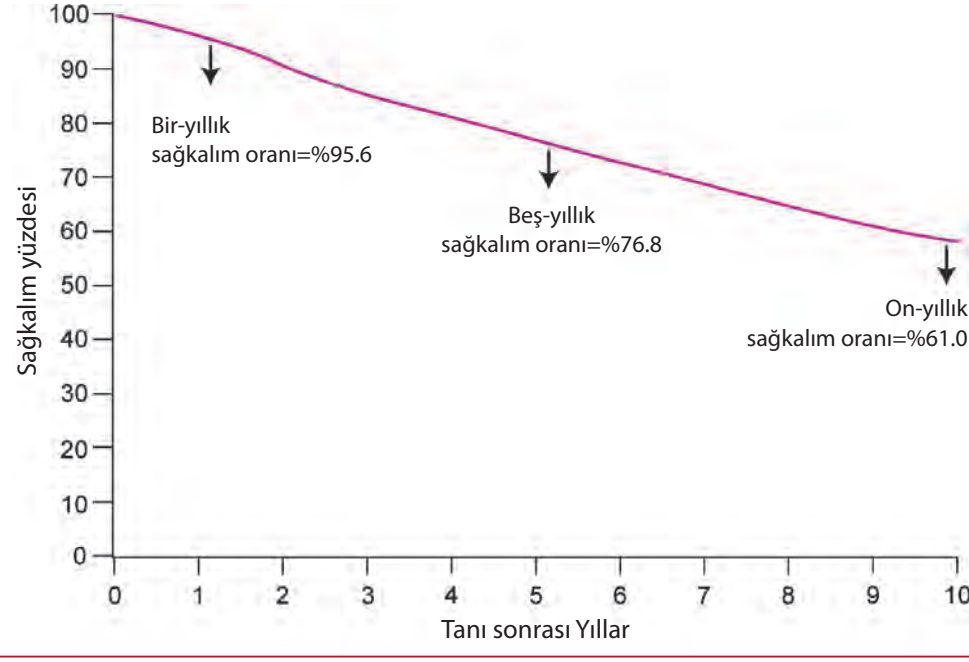

ŞEKİL 2.1. *Ulusal Kanser Enstitüsü SEER veri tabanındaki 1983-1998 yılları arasında tanı almış 2819 meme kanserli hastanın sağkalımı. Yaşam tablosu yöntemiyle hesaplanmıştır.*

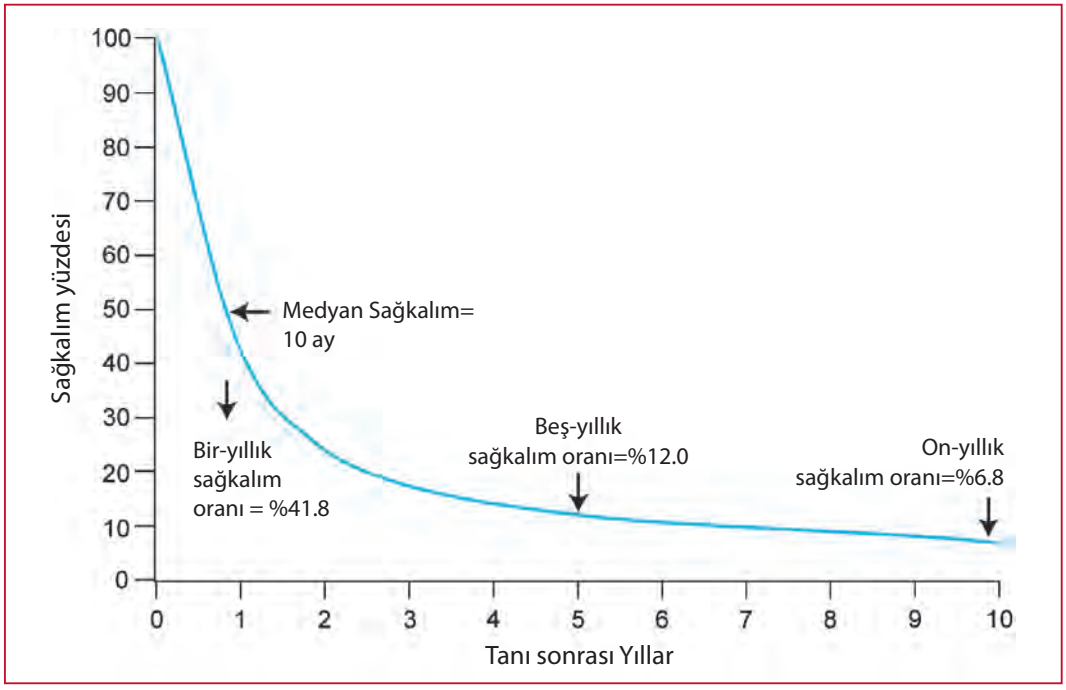

ŞEKİL 2.2. *Ulusal Kanser Enstitüsü SEER veri tabanındaki 1983-1998 yılları arasında tanı almış 2347 akciğer kanserli hastanın sağkalımı. Yaşam tablosu yöntemiyle hesaplanmıştır.*

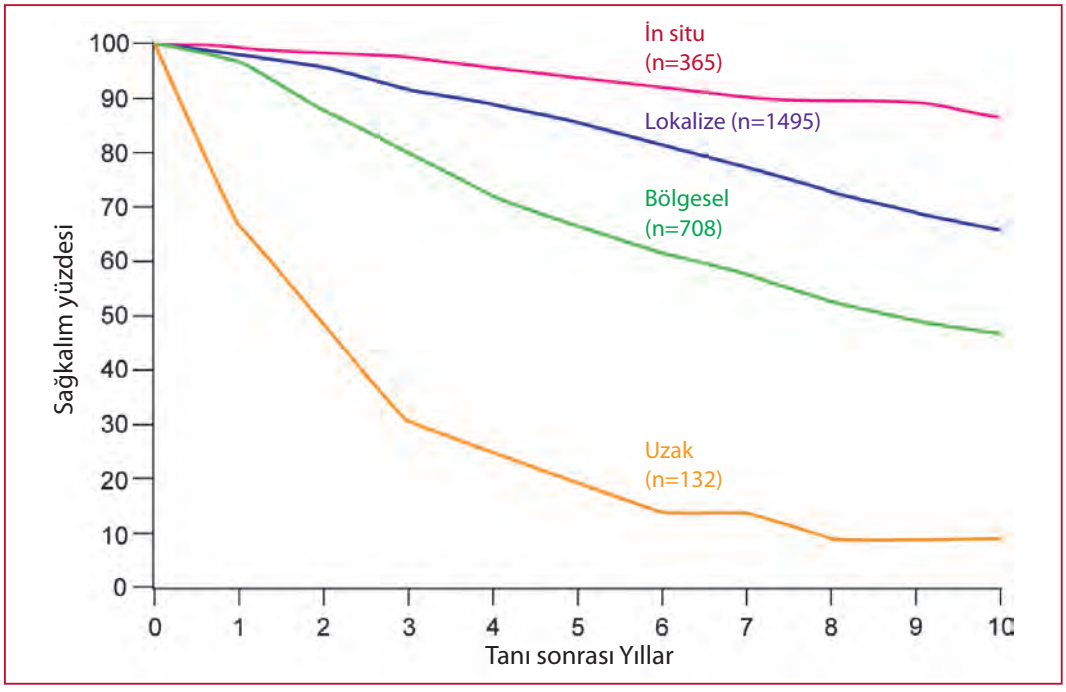

ŞEKİL 2.3. *Ulusal Kanser Enstitüsü SEER veri tabanındaki 1983-1998 yılları arasında tanı almış 2819 meme kanserli hastanın sağkalımı. Yaşam tablosu yöntemiyle hesaplanmış ve hastalık evresine göre stratifiye edilmiştir.*

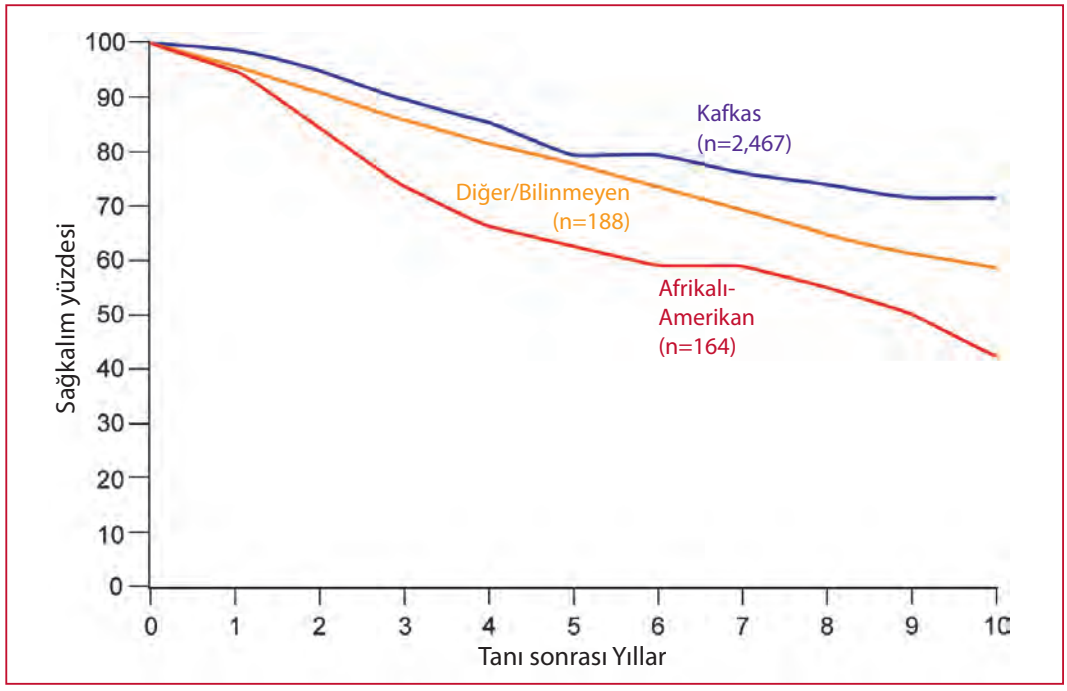

ŞEKİL 2.4. *Ulusal Kanser Enstitüsü SEER veri tabanındaki 1983-1998 yılları arasında tanı almış 2819 meme kanserli hastanın sağkalımı. Yaşam tablosu yöntemiyle hesaplanmış ve ırka göre stratifiye edilmiştir.*

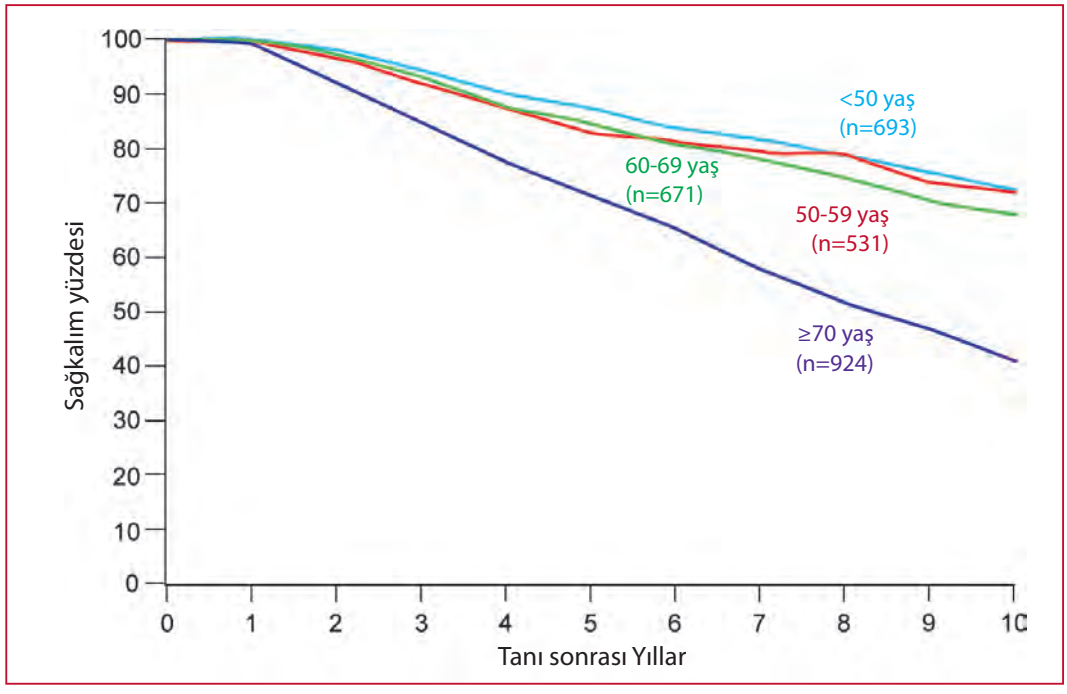

ŞEKİL 2.5. *Ulusal Kanser Enstitüsü SEER veri tabanındaki 1983-1998 yılları arasında tanı almış 2819 meme kanserli hastanın sağkalımı. Yaşam tablosu yöntemiyle hesaplanmış ve yaşa göre stratifiye edilmiştir.*



BÖLÜM II

Baş ve Boyun

DEĞİŞİKLİKLERİN ÖZETİ

- *Rezektabl* ve *unrezektabl* terimlerinin yerini *orta derecede ileri* ve *çok ileri* terimleri almıştır.
- Açılama eklenen kesimler hariç herhangi bir bölgeye ait N evrelemesinde ciddi bir değişiklik yapılmamıştır. Ekstrakapsüler yayılım (EKY) EKY+ ve EKY- şeklinde açıklanmıştır. Ancak bunların nodal evreleme üzerinde herhangi bir etkisi yoktur.

Bölgesel Lenf Nodları. Baş ve boyun kanserlerinde bölgesel lenf nodlarının durumunun prognoz açısından önemli olması nedeniyle servikal nodlar her hastada ve tümörde gözden geçirilmelidir. Lenf bezleri anatomik olarak yedi alt gruba ayrılabilir (Tablo II. 1 ve II.2 ile Şekil II.1).

Diğer gruplar:
Suboksipital (Şekil II.2)
Retrofarenjeal (Şekil II.3)
Parafarenjeal
Buksinatör (fasyal) (Şekil II.2)
Preaurikülar (Şekil II.2)
Periparotid ve intraparotid (Şekil II.2)

Farklı anatomik bölgelerde farklı lenfatik drenaj bulunur. Ancak, lenf nodu metastazının yerleşimi skuamöz hücreli baş boyun karsinomunda prognostik önem arz etmektedir. Lenfatik drenajın ilk istasyonunun ötesindeki ve özellikle boynun alt kesimlerindeki (seviye IV ve seviye VB – sup-

raklavikular bölge) lenf nodlarının metastatik tutulumu sağ kalımı olumsuz yönde etkilemektedir. Sonuç olarak N evrelemesinde tutulan bezlerin yerleşimi kaydedilirken boynun üst (üst - U) ya da alt (alt - L) yarısı şeklinde ikiye ayrılması önerilir. Bu iki bölgeyi birbirinden krikoid kıkırdağın alt sınırı ayırmaktadır.

Ekstrakapsülar yayılımın (EKY) nodal metaztaz ile ilişkili olan kötü prognozu daha da kötüleştirdiği kabul edilmektedir. EKY üstteki cilt ya da komşu yumuşak dokuya fikse lenf nodu bulgusuyla veya kraniyal sinir invazyonuna ait bulgular varlığında klinik olarak saptanabilir. EKY'nin radyolojik bulguları amorf nod konturları veya daha önce tedavi almamış hastada spiküler uzama bağlı olarak çevre yumuşak dokuda kirlenmedir. Klinik/radyolojik olarak EKY varlığı veya yokluğu sırasıyla E+ ve E- şeklinde kodlanır. Cerrahi olarak çıkarılan nodlar EKY varlığı ve uzanımı açısından incelenmelidir. Makroskopik (Gros) EKY (Eg) tümörün çıplak gözle görülebilir şekilde nodal kapsül dışına taşmasıdır. Mikroskopik EKY (Em) lenf nodu kapsülünün dışında metastatik tümör varlığıdır. Klinik/radyolojik değerlendirmede görülen EKY E+ veya E- olarak adlandırılırken, histopatolojik incelemede saptanan EKY En (ekstranodal uzanım yok), Em (mikroskopik EKY var) ve Eg (makroskopik/Gros EKY var) şeklinde sınıflandırılır. Bu tanımlamalar günümüz nodal evrelemesini etkilemeyecektir.

Nazofarenks primer tümörlerinin servikal nod metastazlarının doğal süreci ve tedaviye olan cevabı prognoza etkisi bakımından farklıdır ve farklı bir N sınıflama şemasını hak etmektedirler. İyi diferansiye tiroid kanserlerinin bölgesel nod metastazları birçok hastada prognozu etkilememektedir ve bu nedenle tiroid kanserlerinde de özel bir evreleme sisitemi kullanılır. Baş boyuna ait melanom-dışı cilt kanserleri vücudun diğer bölgelerindekilerle benzer davranışa sahiptir. Bu yüzden bunların nodal evrelemesi mukozal kanserlerden farklı iken aksilla ve inguinal bölgeninkilerle benzerdir.

Lenf bezinde olası tümör varlığını ekarte etmek için histopatolojik değerlendirme şarttır. Bölgesel lenf nodundaki mikroskopik tümör odağını saptayabilen ya da küçük reaktif bir nod ile malign bir nod ayırıcı tanısını yapabilen herhangi bir görüntüleme yöntemi halen mevcut değildir.

Büyümüş lenf bezi saptanması halinde gerçek boyutu ölçülmelidir. Üç santimetreden büyük kitlelerin çoğu birleşmiş lenf bezleri ya da boyun yumuşak dokusu içerisinde tümördür. Tutulan lenf bez(ler)inin seviyesi/yerleşimi, sayısı ve EKY varlığını [En (yok); Em (mikroskopik); Eg (gözle görülebilir)] belgelemek amacıyla patolojik değerlendirme şarttır.

Uzak Metastazlar. Uzak metastaz için en sık yerleşim bölgeleri akciğer ve kemiktir. Hepatik ve beyin metastazları daha nadirdir. Mediastinal lenf nodu metastazları seviye -VII lenf bezleri (innominat arter yukarısında kalan anteriosuperior medistinal lenf nodları) hariç uzak metastaz olarak kabul edilir.

Bölgesel Lenf Nodları (N)	
NX	Bölgesel lenf nodları değerlendirilemiyor
N0	Bölgesel lenf nodu metastazı yok
N1*	Aynı tarafta en büyük boyutu ≤3 cm olan tek lenf nodu metastazı
N2*	Aynı tarafta en büyük boyutu >3 cm ancak ≤6 cm tek lenf nodu metastazı veya aynı tarafta en büyük boyutu ≤6 cm tek lenf nodu metastazı veya iki taraflı ya da karşı tarafta en büyük boyutu ≤6 cm lenf nodu metastaz(lar)ı
N2a*	Aynı tarafta en büyük boyutu >3 cm ancak ≤6 cm tek lenf nodu metastazı
N2b*	Aynı tarafta en büyük boyutu ≤6 cm tek lenf nodu metastazı
N2c*	İki taraflı ya da karşı tarafta en büyük boyutu ≤6 cm lenf nodu metastaz(lar)ı
N3*	En büyük boyutu >6 cm olan lenf nodu metastaz(lar)ı

**Not*: Herhangi bir N evrelemesi için Krikoid kartilajın alt ucunun üstünde veya altında yer alan metastazları göstermek amacıyla U (üst) veya L (alt) kısaltmaları kullanılabilir. Benzer şekilde klinik/radyolojik EKY, E- veya E+ olarak ve Histopatolojik EKY En, Em veya Eg ekleriyle belirtilmelidir.

Uzak Metastaz (M)	
M0	Uzak metastaz yok
M1	Uzak metastaz var

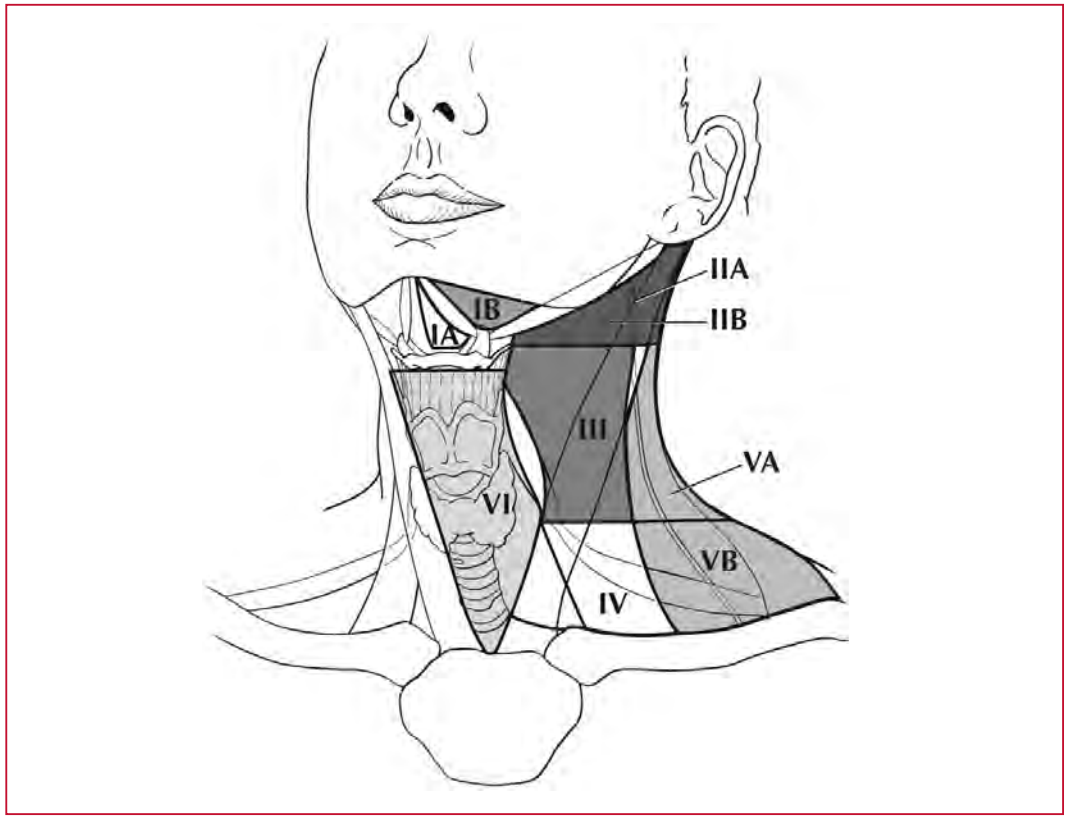

ŞEKİL II.1. *Tablo II.1 ve II.2'de tarif edilen boyun lenf nodu seviyelerini gösteren şematik diyagram.*

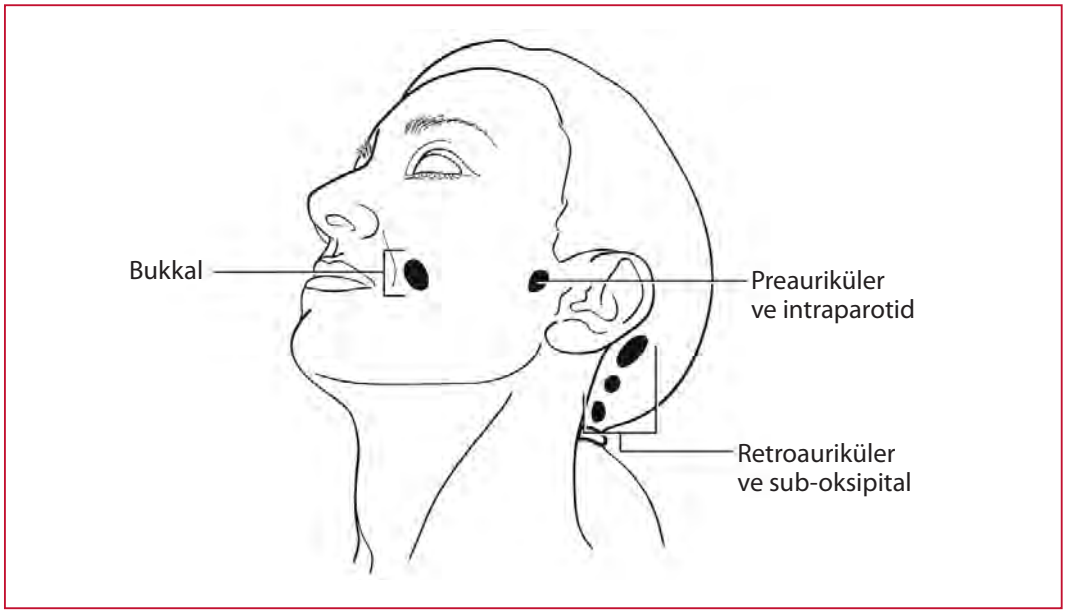

ŞEKİL II.2. *İntraparotid ve preauriküler, bukkal, retroauriküler ve sub-oksipital nodların yerleşimi.*

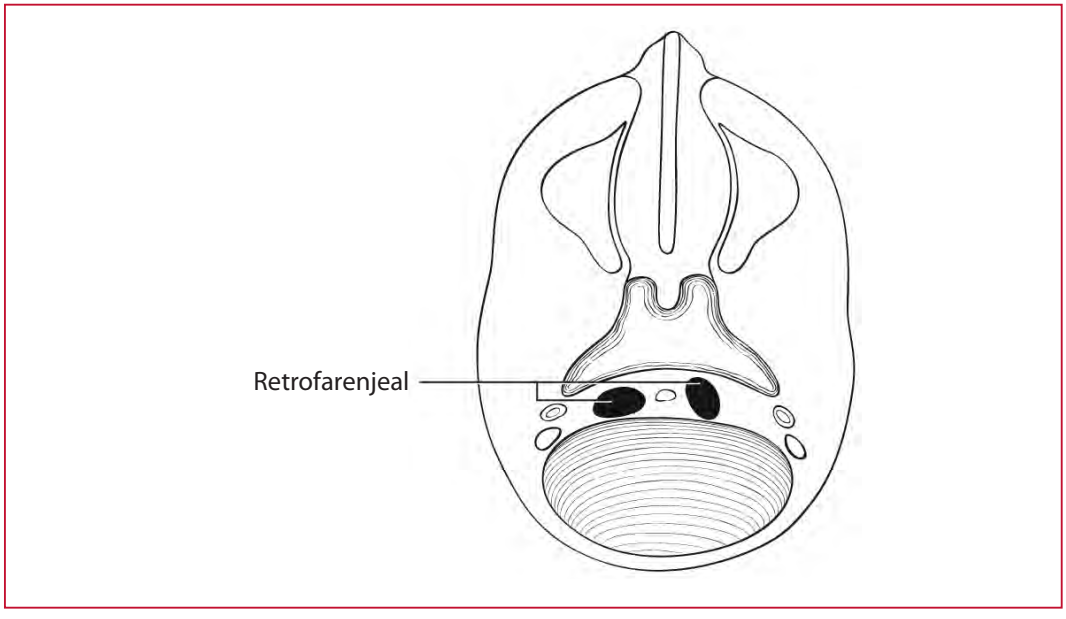

ŞEKİL II.3. *Retrofarenjeal nodların yerleşimi.*

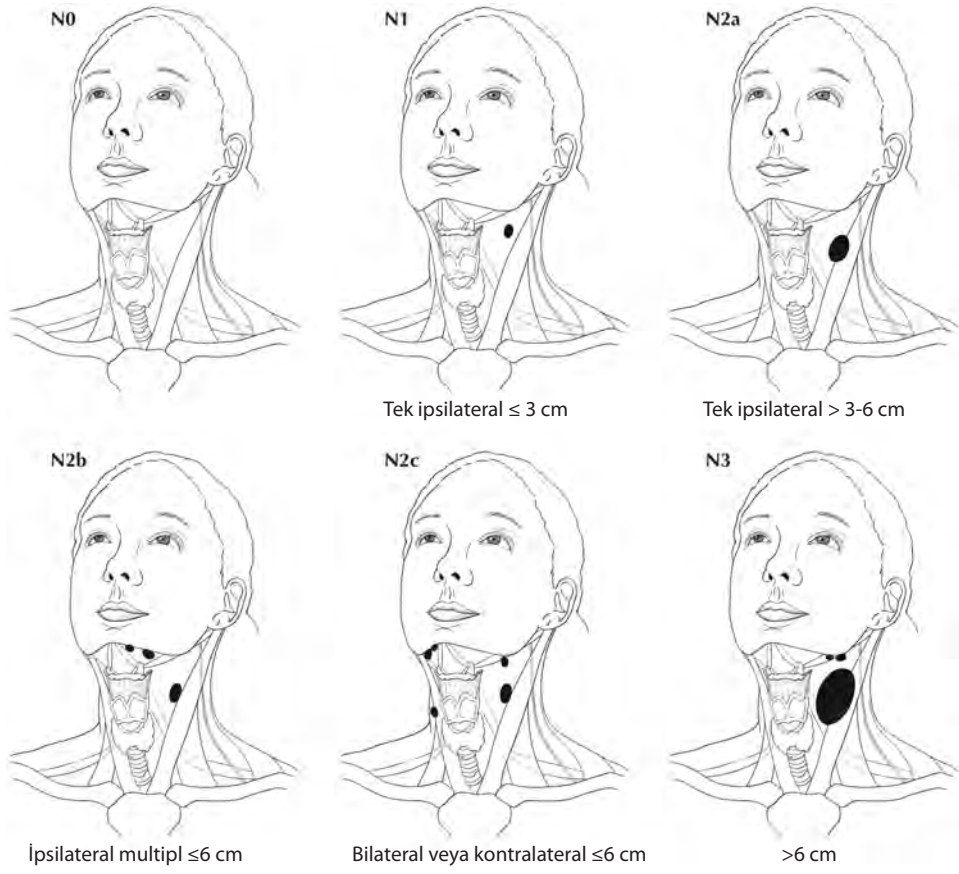

ŞEKİL II.4. *Nazofarenks ve tiroid kanserleri hariç tüm baş boyun kanserleri için bölgesel lenf nodu (N) sınıflaması*

TABLO II.1. *Boyundaki seviye/alt seviyelerin sınırlarını belirleyen anatomik yapılar*

Seviye	*Superior*	*İnferior*	*Anterior (medyal)*	*Posterior (lateral)*
IA	Simfisiz mandibula	Hyoid gövdesi	Karşı taraf digastrik kasın ön kısmı	Aynı taraf digastrik kasın ön kısmı
IB	Mandibula gövdesi	Digastrik kasın arka kısmı	Digastrik kasın ön kısmı	Stilohyoid kas
IIA	Kafa tabanı	Hyoid kemiğin alt sınırından geçen yatay çizgi	Stilohyoid kas	Aksesuar spinal sinir tarafından çizilen dikey çizgi
IIB	Kafa tabanı	Hyoid kemiğin alt sınırından geçen yatay çizgi	Aksesuar spinal sinir tarafından çizilen dikey çizgi	SKM kasının lateral sınırı
III	Hyoid kemiğin alt sınırından geçen yatay çizgi	Krikoid kıkırdağın alt sınırından geçen yatay çizgi	Sternohyoid kasın lateral sınırı	SKM kasının ya da servikal pleksusun duyu dallarına at lateral sınırı
IV	Krikoid kıkırdağın alt sınırından geçen yatay çizgi	Klavikula	Sternohyoid kasın lateral sınırı	SKM kasının ya da servikal pleksusun duyu dallarına at lateral sınırı
VA	SKM ile trapezius kaslarının bir birine geçtiği düzeyin tepesi	Krikoid kıkırdağın alt sınırından geçen yatay çizgi	SKM kasının ya da servikal pleksusun duyu dallarına at lateral sınırı	Trapezius kasının ön sınırı
VB	Krikoid kıkırdağın alt sınırından geçen yatay çizgi	Klavikula	SKM kasının arka sınırı	Trapezius kasının ön sınırı
VI	Hyoid kemik	Suprasternal çentik	Ana karotis arter	Ana karotis arter
VII	Suprasternal çentik	İnnominat arter	Sternum	Trake, özefagus ve prevertebral fasya

Modified from Robbins KT, Clayman G, Levine PA, et al. American Head and Neck Society; American Academy of Otolaryngology – Head and Neck Surgery. Neck dissection classification update: revisions proposed by the American Head and Neck Society and the American Academy of Otolaryngology-Head and Neck Surgery. Arch Otolaryngol Head Neck Surg. 2002;128(7):751–8, with permission of the American Medical Association.

TABLO II.2. *Boyundaki 7 seviye/alt seviyede yer alan lenf nodu grupları*

Lenf bezi grubu	*Açıklama*
Submental (alt seviye IA)	Hyoid kemik ile digastrik kasların ön kısımları tarafınca sınırlanan üçgen alan içindeki lenf bezleridir. Bu nodlar ağız tabanı, dil ön kesimi, ön mandibula alveolar köprü ve alt dudak kanserlerinin metastazları için en fazla riske sahip olanlardır.
Submandibular (altseviye IB)	Digastrik kasının ön/arka kısımları, stilohyoid kası ve mandibula gövdesi tarafınca sınırlandırılan alanda yer alan lenf nodlarıdır. Preglandular ve postglandular ile prevasküler ve postvasküler nodları içerir. Üçgen içindeki lenf nodları alındığında submandibular nodda örneğe dahil edilir. Oral kavite, anterior nazal kavite, yüzün orta kesimi cil ve yumuşak doku yapıları ile submandibular noddan köken alan kanserlerin metastazları için en fazla riske sahip olanlardır.
Üst jugular (alt seviye IIA ve IIB'yi içerir)	İnternal jugular ven ve komşuluğundaki aksesuar spinal sinir üst 1/3 kesimi çevresinde yukarıda kafa tababından aşağında hyoid kemiğin alt sınırı düzeyine kadar uznan alandaki lenf nodlarıdır. Anterior (medyal) sınırını stylohyoid kası (radyolojide karşılığı submandibular nodun arka yüzünden geçen dikey çizgi) oluşturur. Posterior (lateral) sınırını SKM kasının posterior konturu oluşturur. Altseviye IIA lenf nodları aksesuar spinal sinir tarafından çizilen dikey çizginin anteriorunda (medyalinde) ye alır iken IIB lenf nodları posteriorunda (lateralinde) yer alır (radyolojide karşılığı kontrastlı BT kesitlerinde internal juguların lateral sınırı). Oral kavite, nazal kavite, nazofarenks, orofarenks, hipofarenks, larinks ve parotis bezinden köken alan kanserlerin metastazları için en fazla risk altında olanlardır.
Orta jugular (seviye III)	Yukarıda hyoid kemiğin alt sınırından aşağıda krikoid kıkırdağın alt sınırına kadar uzanan internal jugular venin orta 1/3 kesimi çevresindeki lenf nodlarıdır. Anterior (medyal) sınırını stylohyoid kası oluşturur. Posterior (lateral) sınırını SKM kasının posterior konturu oluşturur. Oral kavite, nazofarenks, orofarenks, hipofarenks ve larinksten köken alan kanserlerin metastazları için en fazla risk altında olanlardır.
Alt jugular (seviye IV)	Yukarıda krikoid kıkırdağın alt sınırından aşağıda kalvikulaya kadar uzanan internal jugular venin alt 1/3 kesimi çevresindeki lenf nodlarıdır. Anterior (medyal) sınırını sternohyoid kasının lateral konturu oluşturur. Posterior (lateral) sınırını SKM kasının posterior konturu oluşturur. Hipofarenks, larinks, tiroid, özafagusun servikal parçasından köken alan kanserlerin metastazları için en fazla risk altında olanlardır

(devam ediyor)

TABLO II.2. *(devamı)*

Lenf bezi grubu	*Açıklama*
Arka üçgen (altseviye VA ve VB'yi içerir)	Bu grup ağırlıklı olarak aksesuar spinal sinir alt yarısı ile transvers servikal arter boyunca yer alan lenf nodlarını barındırır. Supraklavikular nodlar de bu gruba dahil edilir. Üst sınırını SKM kası ile trapezius kaslarının kaynaştığı tepe tarafından oluşturulur iken alt sınırı klavikula tarafında çizilir. Anterior (medyal) sınırında SKM kasının posterior konturu yer alır iken posterior (lateral) sınırında trapezius kasının anterior konturu yer alır. Sonuç olarak altseviye VA içerisinde aksesuar spinal nodlar yer alır iken alt seviye VB'de transvers servikal damarlı takip eden nodlar ile suprakalvikülar nodlar yer alır. İstisnai durum seviye IV'te kabul edilen Virchow nodu için geçerlidir. Nazofarenks, orofarenks ve kafatası ile boynun arka derisinden köken alan kanserlerin metastazları için en fazla risk altında olanlardır.
Anterior kompartman grup (seviye VI)	Bu grup pre/paratrakeal bezleri, prekrikoid (Delfian) bezi ve rekürren larenjeal sinir boyunca yer alan peritiroidal nodları barındırır. Superior sınırı hyoid kemik; inferior sınırı suprastermal çentik; lateral sınırları ise ana karotis arterler oluşturur. Tiroid bezi, glotik ve subglotik larinks, piriform apeks ile özafagusun servikal parçasından köken alan kanserlerin metastazları için en fazla risk altında olanlardır.
Superior mediastinal grup (seviye VII)	Bu grup superiorda suprasternal çentikten inferiorda innominat artere kadar uzanan pre/paratrakeal nodları ve özefajeal oluk nodlarını barındırır. Tiroid ve özefagustan köken alan kanserlerin metastazları için en fazla risk altında olanlardır.

Modified from Robbins KT, Clayman G, Levine PA, et al. American Head and Neck Society; American Academy of Otolaryngology – Head and Neck Surgery. Neck dissection classification update: revisions proposed by the American Head and Neck Society and the American Academy of Otolaryngology-Head and Neck Surgery. Arch Otolaryngol Head Neck Surg. 2002;128(7):751–8, with permission of the American Medical Association.

Dudak ve Oral Kavite

(Lenfoid doku, yumuşak doku, kemik ve kıkırdak yapılara ait epitelyal olmayan tümörler dahil edilmedi. Dudak ve oral kavitenin mukozal melanomuna ait evreleme dahil edilmedi – bkz. Bölüm 9.)

3

DEĞİŞİKLİKLERİN ÖZETİ

- T4 tümörler orta derecede ileri (T4a) ve çok ileri (T4b) şeklinde iki alt kategoriye ayrılarak Evre IV hastalık Evre IVa (orta derecede ileri lokal/bölgesel hastalık), Evre IVb (çok ileri lokal/bölgesel hastalık) ve Evre IVc (uzak metastatik hastalık) şeklinde tekrardan gruplanmıştır.

ICD-O-3 TOPOGRAFİ KODLARI

C00.0 Üst dış dudak
C00.1 Alt dış dudak
C00.2 Dış dudak, NOS
C00.3 Üst dudak mukozası
C00.4 Alt dudak mukozası
C00.5 Dudak mukozası, NOS
C00.6 Dudak komissürü
C00.8 Dudağın üstüne gelen lezyon
C00.9 Dudak, NOS
C02.0 Dilin arka yüzü, NOS
C02.1 Dilin sınırı
C02.2 Dilin ön yüzü, NOS
C02.3 Dilin 2/3 önü, NOS
C02.8 Dilin üstüne gelen lezyon
C02.9 Dil, NOS
C03.0 Üst dişeti
C03.1 Alt dişeti
C03.9 Dişeti, NOS
C04.0 Ön ağız tabanı
C04.1 Arka ağız tabanı
C04.8 Ağız tabanı üstüne gelen lezyon
C04.9 Ağız tabanı, NOS
C05.0 Sert damak
C05.8 Damak üstüne gelen lezyon
C05.9 Damak, NOS
C06.0 Yanak mukozası
C06.1 Ağız vestibülü
C06.2 Retromolar alan
C06.8 Ağzın diğer kesimleri
C06.9 Ağız, NOS

ICD-O-3 HİSTOLOJİK KOD ARALIĞI

8000-8576, 8940-8950, 8980-8981

C.C. Compton et al. (eds.), *AJCC Cancer Staging Atlas: A Companion to the Seventh Editions of the AJCC Cancer Staging Manual and Handbook*, DOI 10.1007/978-1-4614-2080-4_3,
© 2012 American Joint Committee on Cancer

ANATOMİ

Primer Bölge. Oral kavite dudağın deri-vermilyon bileşkesinden yukarıda sert ve yumuşak damak bileşkesine, aşağıda sirkümvalat papilla çizgisine kadar uzanmaktadır (Şekil 3.1, 3.2, 3.3 ve 3.4) ve aşağıda ki kısımlara ayrılmıştır.

Mukozal Dudak. Dudak vermilyona ait sınır ile derinin birleştiği düzeyde başlar. Sadece vermilyon yüzeyini ya da diğer dudak ile temas halinde olan kesimini kapsar. Dudak komissurunda birleşen üst ve alt dudak olarak tanımlanmıştır.

Bukkal Mukoza. Karşılıklı dudakların temas noktasından alveolar ark (üst ve alt) ve pterigomandibular bileşke düzeyine kadar devam eden yanak ve dudağın iç yüzünü döşeyen membranın tamamını içermektedir.

Alt Alveolar ark. Mandibulanın alt gingivobukkal sulkusutaki mukozal bileşkeye ait çizginden ağız tabanı serbest mukozası düzeyindeki çizgiye kadar uzanan alveolar çıkıntısını örten mukozadır. Arkada ise mandibulanın asendan ramusuna kadar uzanır.

Üst Alveolar ark. Maksillanın üst gingivobukkal sulkusutaki mukozal bileşkeye ait çizginden sert damak mukozası düzeyindeki çizgiye kadar uzanan alveolar çıkıntısını örten mukozadır. Arka sınırını pterigopalatin arkın üst sınırı oluşturur.

Retromolar Gingiva (Retromolar Trigon). Son molar dişin arka yüzeyinden superiorda apekse kadar (maksillar tüberosite komşuluğu) uzanan düzeyde mandibula asendan ramusunu örten mukozadır.

Ağız tabanı. Mylohyoid ve hyoglossus kasları üzerindeki alt alveolar arkın iç yüzeyinden dilin alt yüzeyine kadar uzanan semilunar boşluktur. Arka sınırını tonsile ait ön pilların tabanı oluşturur. Dilin frenulumu bu bölgeyi ikiye ayırır. Submandibular ve sublingual bezlerin açıklıklarını barındırır.

Sert damak. Üst alveolar ark ile maksiller kemiğin palatin çıkınıtısını kaplayan mukoza arasında kalan semilunar alandır. Üst alveolar ark iç yüzeyinden palatin kemiğin arka kenarına uzanır.

Dilin 2/3 ön kısmı (Oral Dil). Dilin sikumvalat papilla çizgisinden ağız tabanı ile birleştiği noktaya kadar uzanan hareketli parçasıdır. Dört parçadan oluşmaktadır: uç, lateral kenarlar, dorsum ve alt yüzey (dilin villöz olmayan ön yüzeyi). Dilin alt yüzeyi WHO tarafından ayrı bir kategori olarak değerlendirilir.

TÜMÖRÜN ÖZELLİKLERİ

Endofitik. Tümör kalınlığı oküler mikrometre ile invaziv yassı hücreli karsinomun yüzeyinden (A) en derin noktasına (B) dik olarak ölçülür ve milimetre olarak kaydedilir. Ölçüm tanjansiyel düzlemde ya da yüzey bileşeni tam olarak görülmeyen lezyonlarda yapılmamalıdır (Şekil 3.5A, B, C).

Ekzofitik. Tümörün invazyon derinliğinden ziyade kalınlığı ile karakterize olan ölçüm yüzeyden (**A**) en derin noktaya (**B**) kadar yapılmaktadır.

Ülsere. Ölçüm ülser tabanından (**A**) en derin noktaya (**B**) yapılır. Ayrıca invaziv karsinomun en lateral kesiminden (**C**) yine en derin noktaya kadar da ölçüm yapılır. Tümör invazyon derinliği (mm) kaydedilmelidir. T evrelemesi için derinlik kullanılmaz.

Tümör gradı evrelemeye katılmasa da kaydedilmelidir. Lenfadenektomi örneğinin patolojik değerlendirmesi lenf bez(ler)inin boyutunu, sayısını, seviyesini ve EKY varlığı/yokluğunu tarif etmelidir.

Bölgesel Lenf Bezleri. Oral kavitenin mukozal kanserleri bölgesel lenf nod(lar)ına yayılabilir. Her bir anatomik bölge kendine has bir yayılım şekline sahiptir. Bölgesel metastaz riski genellikle T evresi ve muhtemelen daha da önemlisi primer tümörün infiltrasyon derinliğiyle ilişkilidir. Dudak kanseri düşük metastaz riski taşımaktadır ve başlangıçta komşuluğundaki submental ve submandibular nodları tutar ve sonrasında jugular nodlara geçer. Sert damak ve alveolar ark kanserleri de benzer şekilde düşük metastaz riskine sahiptirler ve buksinatör, submandibular, jugular ve nadiren retrofarenjeal nodları tutarlar. Diğer oral kanserler öncelikle submandibular ile jugular nodlara ve daha nadir olarak posterior üçgen/supraklavikular nodlara metastaz yaparlar. Dilin ön kısmına ait kanserler bazen direkt olarak alt jugular nodlara yayılırlar. Primer odak orta hatta ne kadar yakın ise servikal bezlerin iki taraflı tutulma riski o kadar yüksektir. Bölgesel lenf bezlerine metastaz düzeni tahmin edilebilir ve hastalık ilk basamak lenf nodlarının ötesinde sıralı bir şekilde ilerler. Öncesinde boyna yönelik herhangi bir tedavi (cerrahi ve/veya radyasyon tedavisi) uygulanması halinde lenfatik drenaj düzeni beklenenden farklı bir paternde lenf nodu yayılımıyla sonuçlanacak şekilde değişebilir. Genel olarak oral kavite primer bölgelerinin servikal lenf nodlarına metastazı tahmin edilebilir ve belli bir sıra ile gerçekleşir; önce üst, sonra orta ve en sonunda alt servikal lenf nodları tutulur. Ancak anterior oral kavite yerleşimli patoloji direkt orta servikal lenf nodlarına metastaz yapabilir. Baş ve boyun kanserleri için uzak metastaz riski T evresinden daha fazla N evresi ile ilişkilidir. N kategorisini belirleyen bileşenler dışında bölgesel lenf nodları, boynun tutulan seviyesine göre de tarif edilmelidir. Boyunda tutulan lenf nodu seviyesinin de EKY varlığında olduğu gibi prognostik önemi (*daha aşağıda tutulum daha kötü prognoz*) vardır. Orta hat nodları aynı taraf (ipsilateral) olarak kabul edilir. Tutulu nodun görüntülemede amorf spiküle konturlu olması ya da bez içi yağın normal (oval/yuvarlak) şeklini yitirmiş olması tümörün ekstrakapsüler (ekstranodal) yayılımına kuvvetle işaret etmektedir ancak bulguyu kesinleştirmek için patolojijk değerlendirme şarttır. Günümüzde, bölgesel lenf nodunda mikroskopik kanser odağını saptayabilen ya da ufak reaktif bir lenf bezini malign olandan ayırt edebilen (*radyografik olarak santral heterojenite var olmadıkça*) herhangi bir görüntüleme yöntemi mevcut değildir. pN için, selektif diseksiyonda 6 ya da daha fazla; radikal veya modifiye radikal boyun diseksiyonunda ise 10 ya da daha fazla lenf nodu içermelidir. Daha az sayıda lenf nodunun negatif patolojik incelemesi halen pN0 olarak değerlendirilir.

Ekstrakapsüler yayılım (EKY) nodal metastaz ile ilişkili kötü prognozu daha da kötüleştirmektedir. Klinik olarak EKY tanısı, üzerindeki cilde ya da komşu yumuşak dokuya fikse lenf nodu varlığında veya kraniyal sinir tutulumuna dair bulgular ile konulabilir. Klinik olarak saptanamayan EKY radyolojik görüntüleme ile saptanabilir ancak günümüzde mikroskopik EKY saptamak için güvenilir tek teknik histopatolojik değerlendirmedir. EKY'nin radyolojik bulguları öncesinde herhangi bir tedavi görmemiş olguda amorf spiküle konturlara sahip metastatik nod ve nod çevresi yumuşak dokuda saçaklanma tarzında dansite artışıdır. Klinik/radyolojik olarak EKY varlığı/yokluğu sırası ile E+ ve E- şeklinde kodlanır. Cerrahi olarak çıkarılan metastatik nod olası EKY varlığı ve uzanımı açısından değerlendirilmelidir. Gros EKY (Eg) nod kapsülünün dışına gözle görülür bir şekilde yayılmış tümör

varlığı anlamına gelmektedir. Mikroskopik EKY (Em) çevre dokudaki dezmoplastik reaksiyonun eşlik ettiği nodal kapsül dışına geçen metastatik tümör olarak tanımlanmaktadır. Histopatolojik değerlendirmede EKY saptanmaması halinde En şeklinde kodlanır.

Uzak Metastaz. Akciğer en yaygın uzak metastaz bölgesidir. İskelet sistemi ve karaciğer metastazları daha az sıklıkla görülür. Seviye VII (innominat arter üstünde kalan anterior süperior mediastinal lenf nodları) dışındaki mediastinal lenf nodu tutulumu uzak metastaz olarak kabul edilir.

PROGNOSTİK ÖZELLİKLER

Daha önceden altı çizilmiş olan TNM faktörlerinin önemine ek olarak olgunun genel sağlık durumu da net bir şekilde sonuçları etkilemektedir. Tümör ile ilişkili olan ve olmayan tüm etkenleri göz önünde bulundurarak prognozu eksiksiz bir şekilde değerlendirme çabası devam etmektedir. Kanser kayıt elemanları prognozla ilişkisi bakımından önemli olan bilgileri toplamaya devam edeceklerdir. Bu bilgiler ilerdeki revizyonlarda evreleme sisteminin öngörü gücünü daha da keskinleştirmek için kullanılacaktır.

Ayrıca komorbidite, var olan medikal hastalıklara ait spesifik ölçütlerle sınıflanabilir. Olguya ait tüm hastalıkların doğru bir şekilde kaydedilmesi, bu parametrelerin doğru bir şekilde değerlendirilmesi için şarttır. Genel performans ölçümleri sağkalımı tahmin etmede faydalıdır. AJCC klinisyenin, standart evreleme bilgileriyle birlikte ECOG, Zubrod ya da Karnofsky performans ölçümleri ile genel performans durumunu da belgelemesini özellikle önermektedir. Majör performans araçlarının her birinin diğeriyle ilişkisi bulunmaktadır.

ZUBROD/ECOG PERFORMANS SKALASI

0. Tamamen aktif, herhangi bir kısıtlama olmaksızın hastalık öncesi tüm aktiviteleri yerine getirebilmekte (Karnofsky 90-100)
1. Fiziksel olarak güç aktivitede kısıtlanmış; ancak ayaktan tedavi edilmekte ve az güç isteyen işleri yapabilmekte veya sedanter. Örneğin basit ev ya da ofis işleri (Karnofsky 70-80)
2. Ayaktan tedavi edilmekte ve kendine bakabilmekte; ancak herhangi bir iş yapamamaktadır. Gün içerisinde uyanık olunan zamanın %50'sinde uyanık. (Karnofsky 50-60)
3. Sınırlı bir şekilde kendine bakabilmekte; Uyanık olduğu zamanın %50 ya da daha fazlasında yatağa ya da koltuğa kısıtlı (Karnofsky 30-40)
4. Tamamen iş görmez. Kendine bakamaz. Tamamen yatağa kısıtlı (Karnofsky 10-20)
5. Ölüm (Karnofsky 0)

Sigara ve alkol bağımlılığı gibi faktörler sağkalımı olumsuz etkilemektedir. Sigara (paket/yıl miktarı) ve alkol (haftanın kaç günü alındığı ve günlük alınan miktar) kullanımının doğru bir şekilde kaydedilmesi geleceğe dönük analizler için önemli bilgiler sağlayacaktır. Beslenme prognoz açısından önemlidir, dolaylı olarak vücut ağırlığının %10'undan fazlasının kaybı ile ölçülebilir. Depresyon yaşam kalitesini ve sağkalımı olumsuz yönde etkilemektedir. Önceden var olan ya da yeni ortaya çıkan depresyon tanısı tıbbi kayıtlara eklenmelidir.

TNM TANIMLAMASI

Primer Tümör (T)	
TX	Primer tümör değerlendirilemiyor
T0	Primer tümöre ait herhangi bir bulgu yok
Tis	Karsinoma in situ
T1	En büyük boyutu 2 cm veya daha küçük tümör (Şekil 3.6A, B)
T2	En büyük boyutu 2 cm'den büyük ancak 4 cm'den küçük tümör (Şekil 3.7A, B)
T3	En büyük boyutu 4 cm'den büyük tümör (Şekil 3.8A, B, C)
T4a	Orta düzeyde lokal ileri hastalık* (Dudak) Tümör kortikal kemik, inferior alveolar sinir, ağız tabanı ve çene veya burun derisine invaze (Şekil 3.9) (Oral Kavite) tümör sadece çevre dokulara (kortikal kemik [mandibula veya maksilla], derin [ekstrinsik] ve dil kaslarına [genioglossus, hyoglossus, palatoglossus ve styloglossus], maksiller sinüs ve yüz derisine) invaze (Şekil 3.10)
T4b	Çok ileri düzeyde lokal ileri hastalık Tümör mastikatör boşluk, pterigoid düzlemlere veya kafa tabanına invaze ve/veya internal karotit arteri sarmış (Şekil 3.11)

**Not*: Sadece kemiğin/dişin gingival bir primer tarafından yüzeyel erozyonu T4 şeklinde sınıflamak için yeterli değildir.

Bölgesel Lenf Nodları (N)	
NX	Bölgesel lenf nodları değerlendirilemiyor
N0	Bölgesel lenf nodu metastazı yok
N1	Aynı tarafta en büyük boyutu ≤3 cm olan tek lenf nodu metastazı
N2	Aynı tarafta en büyük boyutu >3 cm ancak ≤6 cm tek lenf nodu metastazı veya aynı tarafta en büyük boyutu ≤6 cm tek lenf nodu metastazı veya iki taraflı ya da karşı tarafta en büyük boyutu ≤6 cm lenf nodu metastaz(lar)ı
N2a	Aynı tarafta en büyük boyutu >3 cm ancak ≤6cm tek lenf nodu metastazı
N2b	Aynı tarafta en büyük boyutu ≤6 cm tek lenf nodu metastazı
N2c	İki taraflı ya da karşı tarafta en büyük boyutu ≤6 cm lenf nodu metastaz(lar)ı
N3	En büyük boyutu >6 cm olan lenf nodu metastaz(lar)ı

Uzak Metastaz (M)	
M0	Uzak metastaz yok
M1	Uzak metastaz var

ANATOMİK EVRE /PROGNOSTİK GRUPLAR			
Stage 0	Tis	N0	M0
Stage I	Tl	N0	M0
Stage II	T2	N0	M0
Stage III	T3	N0	M0
	T1	N1	M0
	T2	N1	M0
	T3	N1	M0
Stage IVA	T4a	N0	M0
	T4a	N1	M0
	T1	N2	M0
	T2	N2	M0
	T3	N2	M0
	T4a	N2	M0
Stage IVB	Herhangi T	N3	M0
	T4b	Herhangi N	M0
Stage IVC	Herhangi T	Herhangi N	Ml

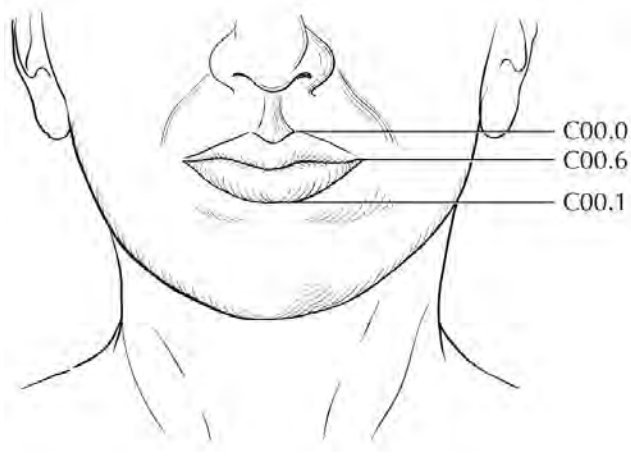

ŞEKİL 3.1. *Dudağın anatomik alt bölgeleri*

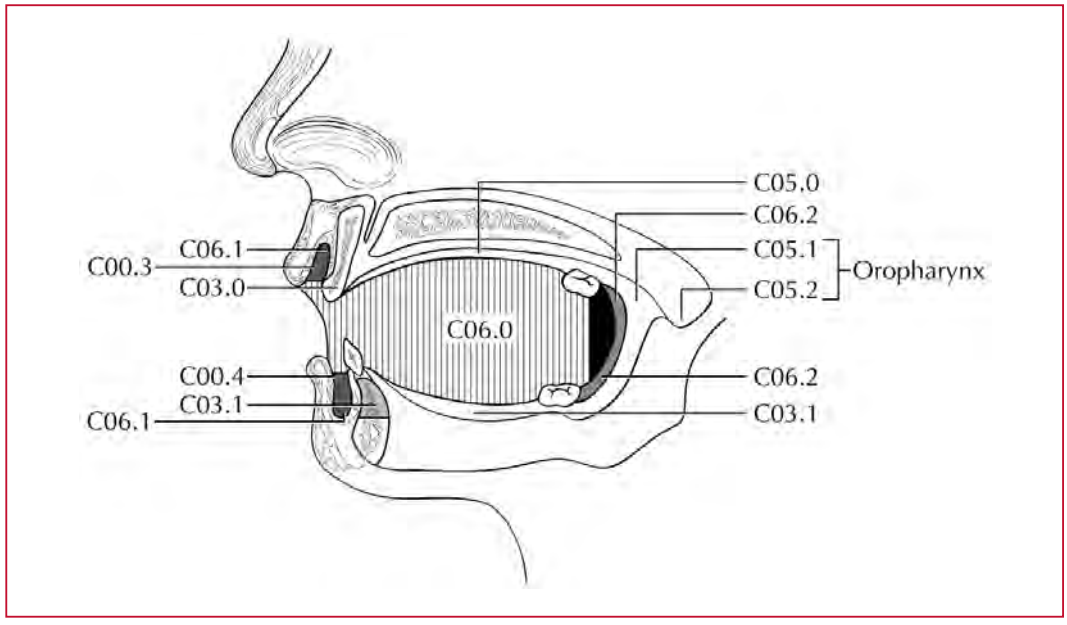

ŞEKİL 3.2. *Oral kavitenin anatomik bölge ve alt bölgeleri*

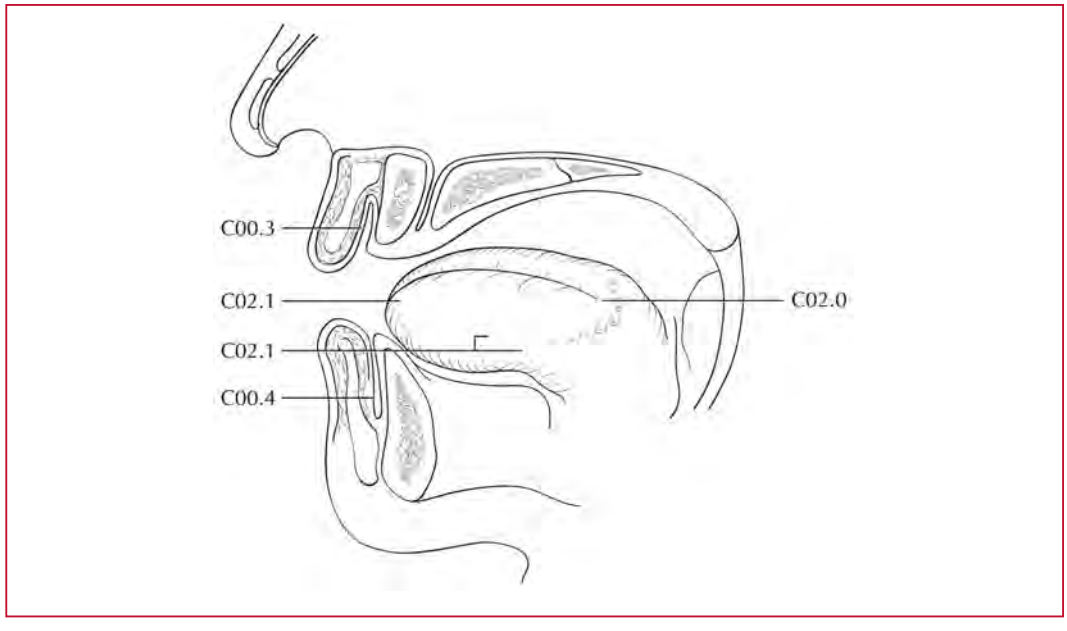

ŞEKİL 3.3. *Oral kavitenin anatomik bölge ve alt bölgeleri*

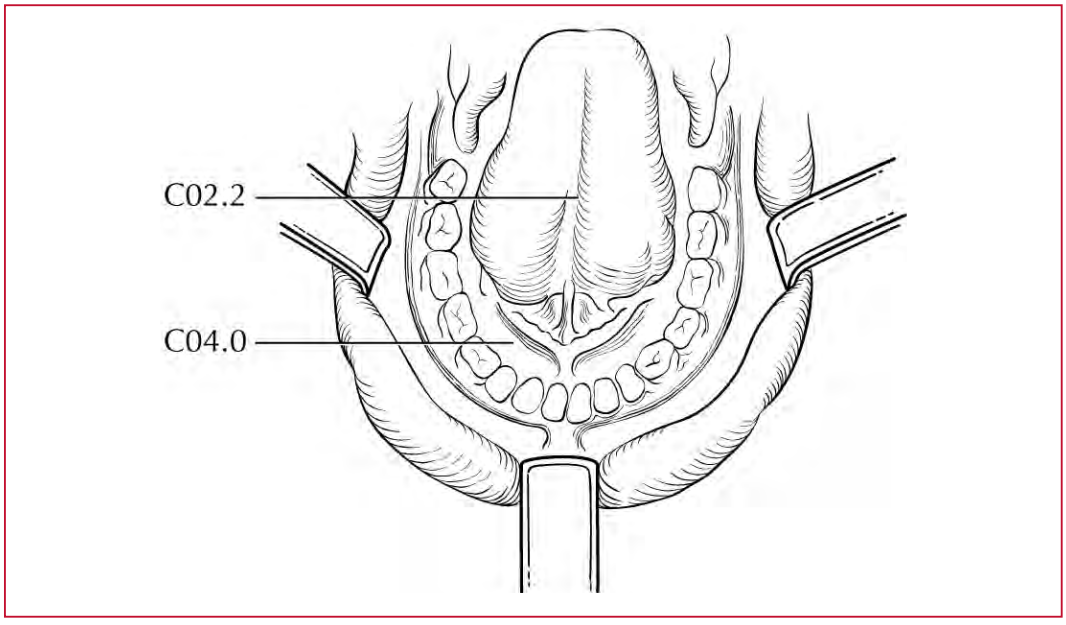

ŞEKİL 3.4. *Oral kavitenin anatomik bölge ve alt bölgeleri*

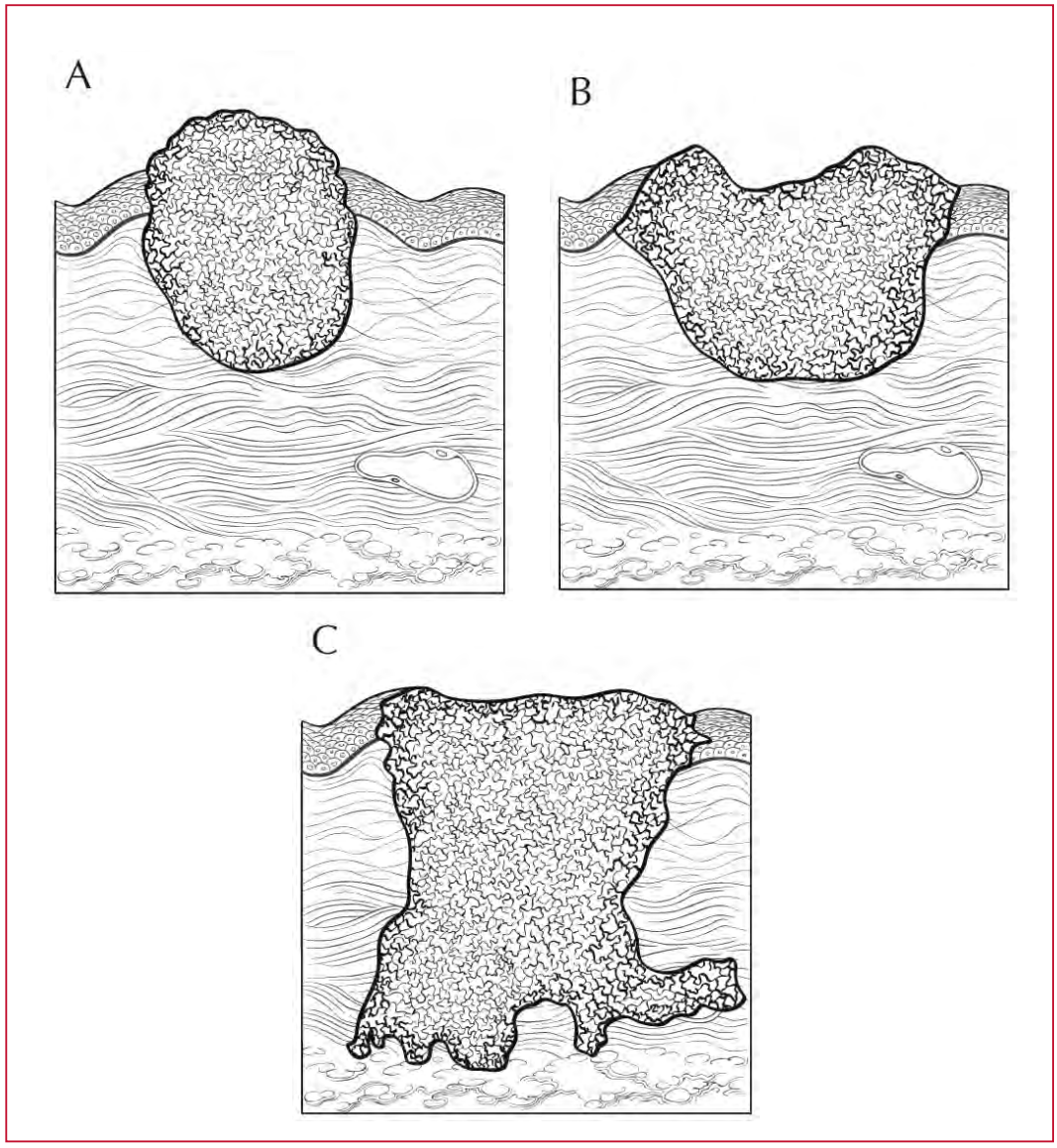

ŞEKİL 3.5. *Dudak ve oral kavite tümörlerinin özellikleri. (A) Ekzofitik, (B)Ülsere, (C) Endofitik*

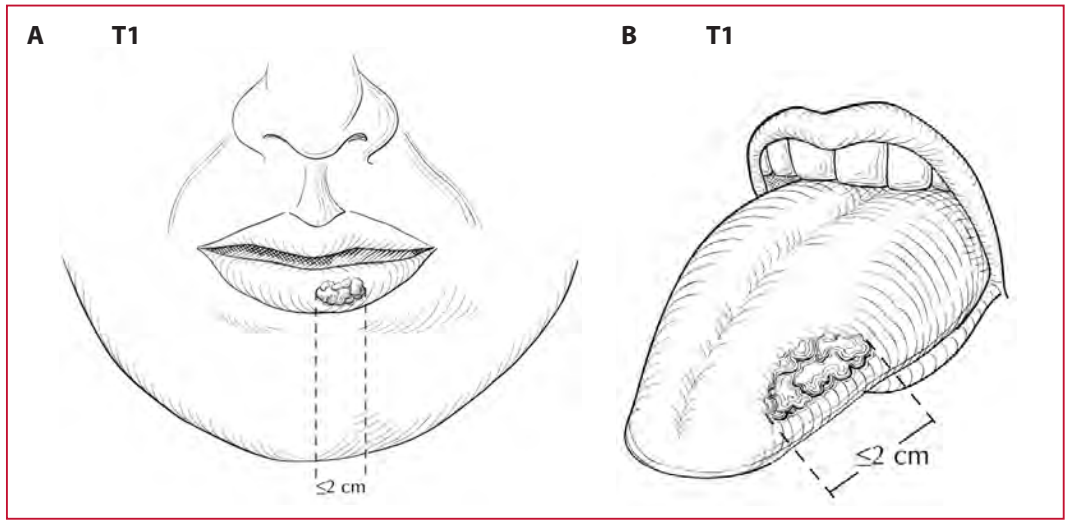

ŞEKİL 3.6. *(A) T1, en büyük boyutu 2 cm veya daha küçük tümör olarak tanımlanmaktadır. (B) T1, en büyük boyutu 2 cm veya daha küçük tümör olarak tanımlanmaktadır.*

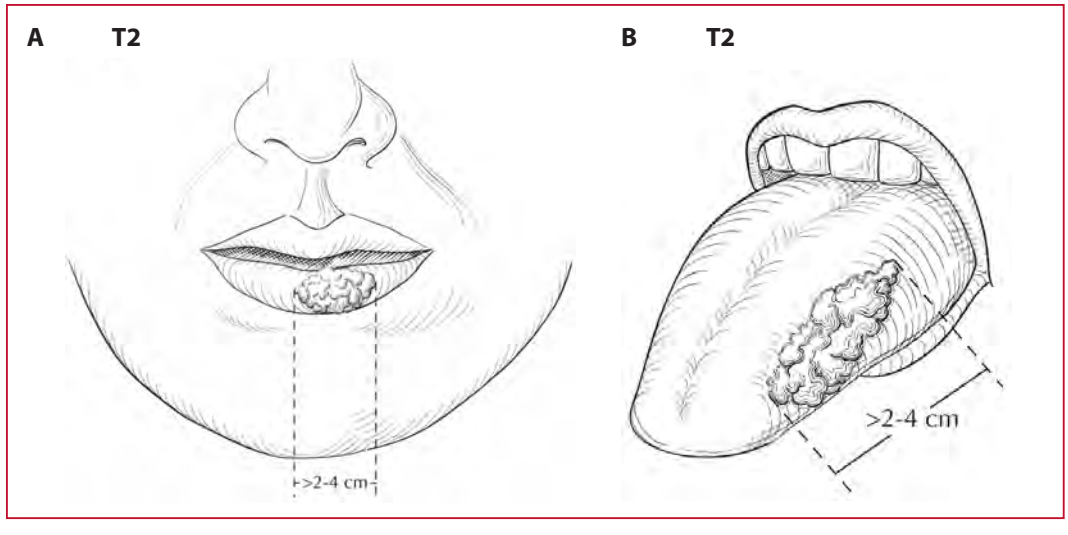

ŞEKİL 3.7. *(A) T2, en büyük boyutu 2 cm'den büyük ancak 4 cm'den küçük tümör olarak tanımlanmaktadır. (B) T2, en büyük boyutu 2 cm'den büyük ancak 4 cm'den küçük tümör olarak tanımlanmaktadır.*

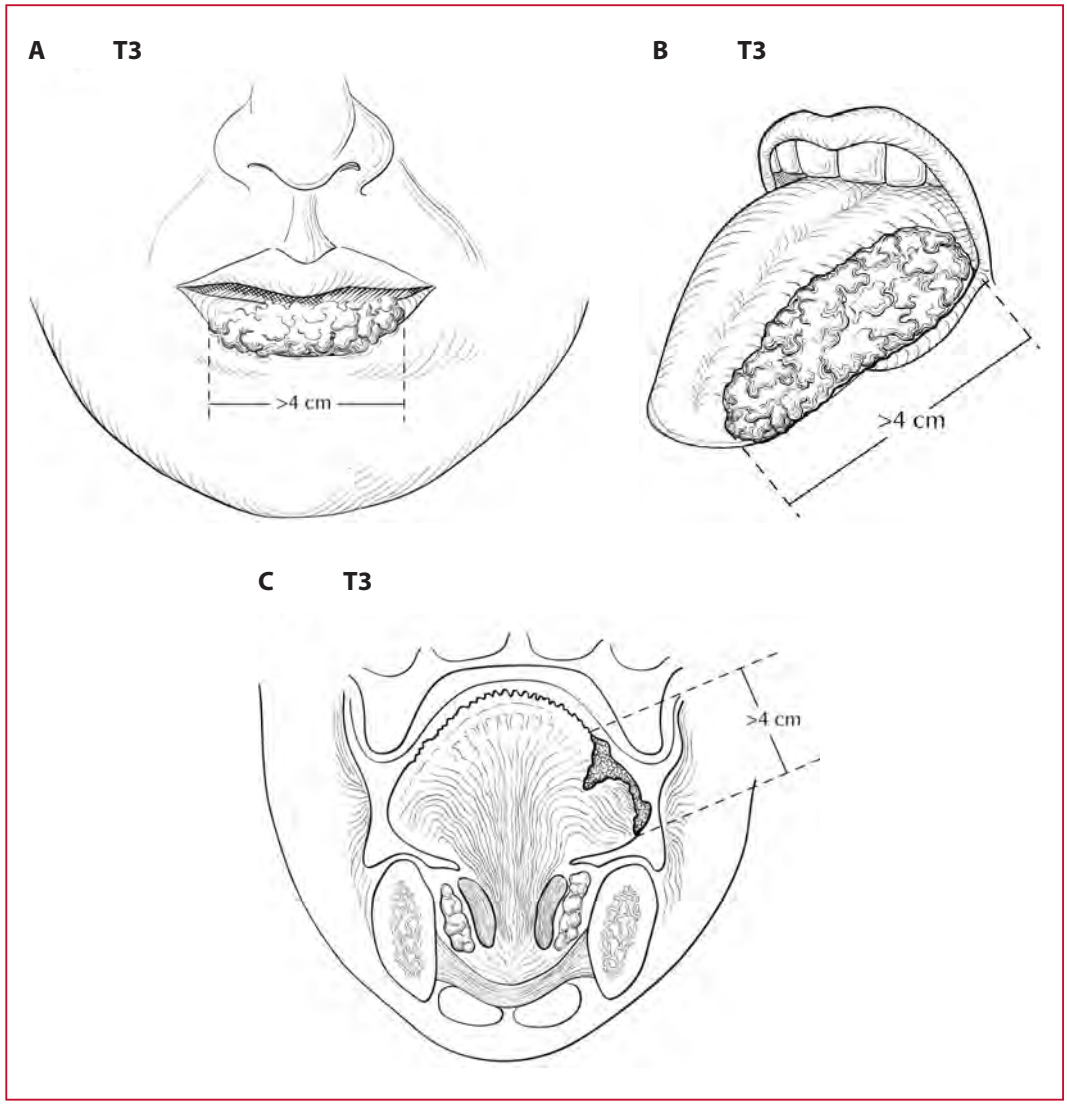

ŞEKİL 3.8. *(A) T3, en büyük boyutu 4 cm'den büyük tümör olarak tanımlanmaktadır. (B) T3, en büyük boyutu 4 cm'den büyük tümör olarak tanımlanmaktadır. (C) T3, en büyük boyutu 4 cm'den büyük tümör olarak tanımlanmaktadır.*

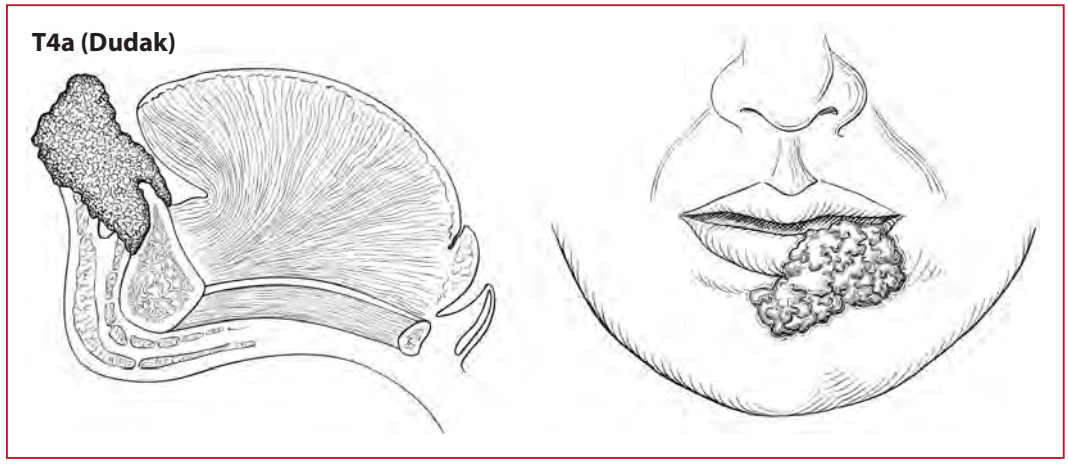

ŞEKİL 3.9. *T4a (Dudak), orta düzeyde lokal ileri hastalık, kortikal kemik, inferior alveolar sinir, ağız tabanı veya yüz derisine, yani şekilde görüldüğü gibi çene veya burun derisine invaze tümör olarak tanımlanmaktadır.*

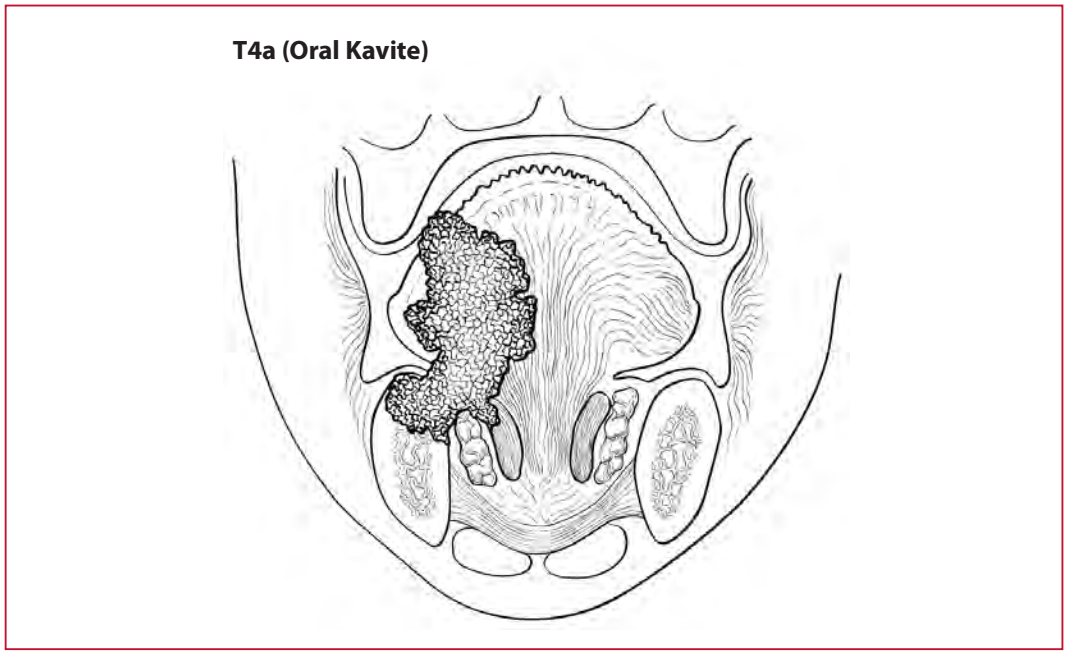

ŞEKİL 3.10. *T4a (Oral Kavite) orta düzeyde lokal ileri hastalık, sadece çevre dokulara (kortikal kemik [mandibula veya maksilla], derin [ekstrinsik] ve dil kaslarına [genioglossus, hyoglossus, palatoglossus ve styloglossus], maksiller sinüs ve yüz derisine) invaze tümör olarak tanımlanmaktadır.*

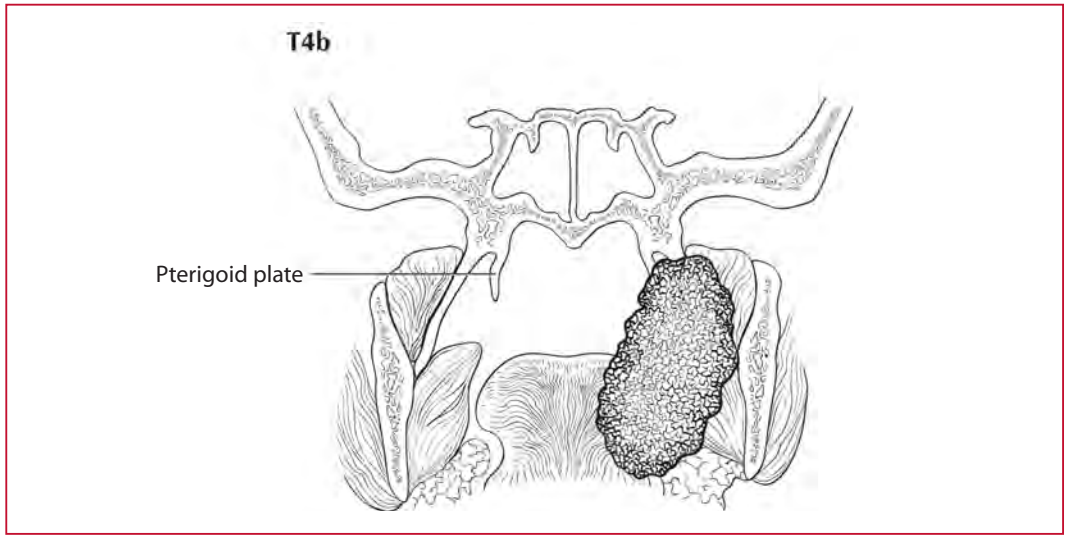

ŞEKİL 3.11. *T4b çok ileri düzeyde lokal ileri hastalık, mastikatör boşluk, pterigoid düzlemlere veya kafa tabanına invaze ve/veya internal karotit arteri sarmış tümör olarak tanımlanmaktadır.*

PROGNOSTİK FAKTÖRLER (BÖLGEYE ÖZEL FAKTÖRLER)

(Toplanması önerilen)

Evreleme için gerekli	Yok
Klinik olarak önemli	Lenf bezi boyutu EKY varlığı Baş ve boyuna ait seviye I-III lenf bezleri Baş ve boyuna ait seviye IV-V lenf bezleri Baş ve boyuna ait seviye VI-VII lenf bezleri Diğer lenf bezi grupları Servikal bezlerin klinik yerleşimi Klinik EKY varlığı Patolojik EKY varlığı HPV Tümör kalınlığı

Farenks

(Lenfoid doku, yumuşak doku ve kıkırdak gibi epitelyal olmayan tümörler dahil edilmemiştir. Farenksin mukozal melanomasının evrelemesi de dahil edilmemiştir – bkz. Bölüm 9)

4

DEĞİŞİKLİKLERİN ÖZETİ

- Nazofarenks için T2a lezyonlar artık T1 olarak tayin edilecektir. Evre IIA buna bağlı olarak Evre I olacaktır. Daha önceden T2b olarak evrelenen lezyonlar T2 kabul edilecek; böylece Evre IIB artık Evre II olacaktır. Retrofarenjeal lenf bez(ler)i tek ya da çift taraflı olmasına bakılmaksızın N1 olarak değerlendirilecektir.
- Orofarenks ve hipofarenks için T4 lezyonlar T4a (orta düzeyde lokal ileri) ve T4b (Çok ileri düzeyde lokal ileri hastalık) olmak üzere Evre IV hastalığı Evre IVA (orta düzeyde ileri lokal/bölgesel hastalık), Evre IVB (çok ilerlemiş lokal/bölgesel hastalık) ve Evre IVC (uzak metastazlı hastalık) şeklinde sınıflandıracak şekilde ikiye ayrılmıştır.

ICD-O-3 TOPOGRAFİ KODLARI

C01.9 Dil tabanı, NOS
C02.4 Ligual tonsil
C05.1 Yumuşak damak, NOS
C05.2 Uvula
C09.0 Tonsillar fossa
C09.1 Tonsillar pillar
C09.8 Tonsilin üst üste binen lezyonu
C09.9 Tonsil, NOS
C10.0 Vallekula
C10.2 Orofarenksin lateral duvarı
C10.3 Posterior faranjeal duvar
C10.4 Brankiyal kleft
C10.8 Orofarenksin üst üste binen lezyonu
C10.9 Orofarenks, NOS
C11.0 Nazofarenksin süperior duvarı
C11.1 Nazofarenks posterior duvarı
C11.2 Nazofarenks lateral duvarı
C11.3 Nazofarenks anterior duvarı
C11.8 Nazofarenksin üst üste binen lezyonu
C11.9 Nazofarenks, NOS
C12.9 Piriform sinüs
C13.0 Postkrikoid bölge
C13.1 Ariepiglotik katlantının hipofarenjeal yüzü
C13.2 Hipofarenks posterior duvarı
C13.8 Hipofarenksin üst üste binen lezyonu
C13.9 Hipofarenks, NOS

ICD-O-3 HİSTOLOJİK KOD ARALIĞI

8000-8576, 8940-8950, 8980-8981

C.C. Compton et al. (eds.), *AJCC Cancer Staging Atlas: A Companion to the Seventh Editions of the AJCC Cancer Staging Manual and Handbook*, DOI 10.1007/978-1-4614-2080-4_4,
© 2012 American Joint Committee on Cancer

ANATOMİ

Primer Bölge ve Alt Bölgeler. Farenks 3 kısma ayrılır: nazofarenks, orofarenks ve hipofarenks (Şekil 4.1, 4.2, ve 4.3). Her bölge aşağıda özetlendiği üzere ayrıca spesifik alt bölgelere ayrılmaktadır.

Nazofarenks. Nazofarenks önde posterior koana düzeyinden başlayıp yumuşak damağın serbest kenarı düzeyine kadar inen hava sütunu boyunca devam eder. Bir kubbeye, lateral duvarlara (Rosenmüller ve torus tubarisi kaplayan mukoza) ve posterior duvara sahiptir. Tabanı yumuşak damağın üst yüzeyidir. Koanal orifislerin ve nazal septumun arka kenarı nazal fossa içinde yer alır. Parafarenjeal boşluğun (PFB) tutulumu olmaksızın nazal kaviteye ya da orofarenkse uzanmış olan nazofarenjeal tümörler için prognoz sadece nazofarenkse sınırlı tümörlerden daha kötü değildir. Bu nedenle, evreleme sisteminin bu versiyonu nazofarenks kanseri evrelemesi için önemli olan PFB tutulumunun prognostik etkisini yansıtmak üzere güncellenmiştir.

PFB styloid çıkıntın önünde (prestyloid) yer alan ve kafa tabanından mandibula köşesine kadar uzanan üçgen şeklinde bir boşluktur. PFB farenks lateralinde, mastikatör ve parotis boşluklarının medyalinde yer alır. PFB parotis bezinin derin lobu, yağ dokusu, vasküler yapılar ve beşinci kraniyal sinirin mandibular parçasına ait ufak dalları barındırmaktadır. İçerdiği vasküler bileşenler internal maksiler arter, asendan farenjeal arter ve farenjeal venöz pleksustur. Diğer daha az göze çarpan bileşenler ise lenf bezleri ve minör tükürük bezleridir.

Poststyloid boşluk ya da diğer adı ile karotis boşluğu (KB), styloid çıkıntının arkasında ve retrofarenjeal boşluk (RFB) ile prevertebral boşluk (PVB) lateralinde yer alır. Alar fasyanın bir parçası KB'nin medyal duvarını oluşturarak RFB ile PVB'den ayırır. Suprahyoid boyunda KB önde styloid çıkıntı ile PFB, lateralde digastrik kasın arka kısmı ile parotis boşluğu ve mediyalde RFB'nin lateral duvarı tarafından sınırlandırılır. KB karotis arter, internal jugular ven, IX-XII. kraniyal sinirler ve lenf bezlerini içerir. KB yukarıda jugular foramene aşağıda aortik arka uzanır.

Mastikatör boşluk özellikle çiğneme kaslarını barındırır. Anatomik olarak derin servikal fasyanın süperfisyal katmanı, çiğneme kaslarını sarmak üzere ayrılır ve mastikatör boşluğu oluşturur. Bu kaslar medyal ve lateral pterygoid, masseter ile temporalistir. Boşlukta yer alan diğer yapılar: mandibula ramusu ile V. kraniyal sinirin foramen ovaleden suprahiyoid boyuna geçen üçüncü dalıdır.

Orofarenks. Orofarenks farenksin yumuşak damağın üst yüzeyinden başlayıp hyoid kemiğin (ya da vallekülanın) üst yüzeyine kadar uzanan parçasıdır. Dil kökü, yumuşak damağın inferior (anterior) yüzü, uvula, anterior ve posterior tonsillar pillar, glossotonsillar sulkuslar, farenjeal tonsiller ile lateral ve posterior farenjeal duvarları barındırır.

Hipofarenks. Hipofarenks hyoid kemiğin (ya da vallekülanın) üst yüzeyinden başlayıp krikoid kıkırdağın alt sınırına kadar uzanan farenks parçasıdır. Piriform sinüsleri (sağ ve sol), lateral ve posterior hipofarenjeal duvarları ve postkrikoid bölgeyi barındırır. Postkrikoid alan aritenoid kıkırdaklardan krikoid kıkırdağın alt sınırına doğru uzanır ve iki piriform sinüsü birleştirerek hipofarenksin ön duvarını oluşturur. Piriform sinüs, farengoepiglotik katlantıdan krikoid kıkırdağın alt sınırında

yer alan özefagus üst ucu düzeyine uzanır. Lateralde farenksin lateral duvarı; medyalde aryepiglotik katlantının ve arytenoid ile krikoid kıkırdakların lateral yüzeyleri tarafından sınırlandırılır. Farenks posterior duvarı hiyoid kemiğin (ya da vallekülanın) üst yüzeyinden başlayıp krikoid kıkırdağın alt sınırı ve her bir priform sinüsün apeksine kadar uzanır.

Bölgesel Lenf Nodları. Farenks kanserlerinin bölgesel lenf nodlarına yayılma riski yüksektir. Nazofarenksin primer tümörleri sıklıkla retrofarenjeal, üst jugular ve aksesuar spinal lenf nodlarına sıklıkla bilateral olarak yayılır. Nazofarenks kanserinde servikal lenf nodu tutulumu olmadan ve lateraliteden bağımsız olarak retrofarengeal lenf nodu tutulumu N1 olarak evrelenir. Orofarenks kanserleri üst/orta jugular nodlar ile daha az sıklıkla submental/submandibular nodları tutar. Hipofarenks kanserleri ise parafarenjeal, paratrakeal ve orta/alt jugular nodlara yayılır. İki taraflı lenfatik drenaj sıktır.

Klinik değerlendirmede, nodal kitlenin en geniş boyutu ölçülmelidir. Çapı 3cm'den büyük kitleler çoğunlukla tek bir nod olarak değil de birden fazla nodun konfluensi ya da yumuşak doku kitlesi anlamına gelmektedir. Nazofarenks, orofarenks ve hipofarenks için klinik olarak tutulu nodların 3 kategorisi vardır: N1, N2 ve N3. Alt grup olarak a,b ve c kullanımı gerekmektedir. Orta hat bezleri aynı taraf olarak kabul edilir. Süperior mediastinal lenf nodları bölgesel nod (seviye VII) olarak kabul edilir. Nodların N kategori tanımında kullanılan bileşenlere ek olarak tutulu boyun seviyeleri de belirtilmelidir. Tutulu lenf nodlarının boyun seviyeleri (***daha aşağıdaki daha kötüdür***) de EKY varlığı gibi prognostik olarak önemlidir. Görüntülemede amorf spiküle kontur varlığı ya da internodal yağ tutulumuna bağlı nodun normal oval/yuvarlak şeklini kaybetmesi EKY için önemli bir bulgudur. Ancak bu hastalık uzanımının belgelenmesi için patolojik inceleme şarttır. Günümüzde, bölgesel lenf bezindeki mikroskopik kanser odağını saptayabilen ya da ufak reaktif bir lenf bezini malign olandan ayırt edebilen (santral heterojenite var olmadıkça) herhangi bir görüntüleme yöntemi mevcut değildir.

pN için selektif diseksiyonda 6 ya da daha fazla ve radikal veya modifiye radikal boyun diseksiyonda 10 ya da daha fazla lenf nodu içermelidir. Daha az sayıda lenf nünün negatif olduğu patolojik inceleme yine pN0 olarak tayin edilmektedir.

Uzak Metastaz. Akciğer en yaygın uzak metastaz bölgesidir. İskelet sistemi ve karaciğer metastazları daha az sıklıkla görülür. Seviye VII (innominat arter üstünde kalan anterior süperior mediastinal lenf nodları) dışındaki mediastinal lenf nodu tutulumu uzak metastaz olarak kabul edilir.

PROGNOSTİK ÖZELLİKLER

Daha önceden altı çizilmiş olan TNM faktörlerinin önemine ek olarak olgunun genel sağlık durumu da net bir şekilde sonuçları etkilemektedir. Tümör ile ilişkili olan ve olmayan tüm etkenleri göz önünde bulundurarak prognozu eksiksiz bir şekilde değerlendirme çabası devam etmektedir. Kanser kayıt elemanları prognozla ilişkisi bakımından önemli olan bilgileri toplamaya devam edeceklerdir. Bu bilgiler ilerdeki revizyonlarda evreleme sisteminin öngörü gücünü daha da keskinleştirmek için kullanılacaktır.

Ayrıca komorbidite, var olan medikal hastalıklara ait spesifik ölçütlerle sınıflanabilir. Olguya ait tüm hastalıkların doğru bir şekilde kaydedilmesi, bu parametrelerin doğru bir şekilde değerlendirilmesi için şarttır. Genel performans ölçümleri sağkalımı tahmin etmede faydalıdır. AJCC klinisyenin, standart evreleme bilgileriyle birlikte ECOG, Zubrod ya da Karnofsky performans ölçümleri ile genel performans durumunu da belgelemesini özellikle önermektedir. Majör performans araçlarının her birinin diğeriyle ilişkisi bulunmaktadır.

ZUBROD/ECOG PERFORMANS SKALASI

0. Tamamen aktif, herhangi bir kısıtlama olmaksızın hastalık öncesi tüm aktiviteleri yerine getirebilmekte (Karnofsky 90-100)
1. Fiziksel olarak güç aktivitede kısıtlanmış; ancak ayaktan tedavi edilmekte ve az güç isteyen işleri yapabilmekte veya sedanter. Örneğin basit ev ya da ofis işleri (Karnofsky 70-80)
2. Ayaktan tedavi edilmekte ve kendine bakabilmekte; ancak herhangi bir iş yapamamaktadır. Gün içerisinde uyanık olunan zamanın %50'sinde uyanık. (Karnofsky 50-60)
3. Sınırlı bir şekilde kendine bakabilmekte; Uyanık olduğu zamanın %50 ya da daha fazlasında yatağa ya da koltuğa kısıtlı (Karnofsky 30-40)
4. Tamamen iş görmez. Kendine bakamaz. Tamamen yatağa kısıtlı (Karnofsky 10-20)
5. Ölüm (Karnofsky 0)

Sigara ve alkol bağımlılığı gibi faktörler sağkalımı olumsuz etkilemektedir. Sigara (paket/yıl miktarı) ve alkol (haftanın kaç günü alındığı ve günlük alınan miktar) kullanımının doğru bir şekilde kaydedilmesi geleceğe dönük analizler için önemli bilgiler sağlayacaktır. Beslenme prognoz açısından önemlidir, dolaylı olarak vücut ağırlığının %10'undan fazlasının kaybı ile ölçülebilir. Depresyon yaşam kalitesini ve sağkalımı olumsuz yönde etkilemektedir. Önceden var olan ya da yeni ortaya çıkan depresyon tanısı tıbbi kayıtlara eklenmelidir.

MUKOZAL MELANOM

Baş ve boyun mukozal melanomuna ait evreleme Böl. 9'da tartışılmıştır.

TNM TANIMLAMASI

Primer Tümör (T)	
TX	Primer tümör değerlendirilemiyor
T0	Primer tümöre ait herhangi bir bulgu yok
Tis	Karsinoma in situ
Nazofarenks	
T1	Nazofarenkse sınırlı veya parafarenjeal uzanımı olmadan orofarenks ve/veya nazal kaviteye uzanan tümör* (Şekil 4.4, 4.5)
T2	Parafarenjeal uzanımlı tümör* (Şekil 4.4, 4.6)
T3	Kafatabanının kemik yapılarını ve/veya paranazal sinüsleri tutan tümör (Şekil 4.7)
T4	İntrakraniyal uzanımı olan ve/veya kraniyal sinir, hipofarenks, orbita tutulumu olan veya infratemporal/mastikatör boşluğa uzanımı olan tümör (Şekil 4.8A, B)

* *Not:* Parafarenjeal uzanım tümörün posterolateral infiltrasyonunu göstermektedir.

Orofarenks	
T1	En büyük boyutu 2 cm veya daha küçük tümör (Şekil 4.9)
T2	En büyük boyutu 2 cm'den büyük ancak 4 cm'den küçük tümör (Şekil 4.10)
T3	En büyük boyutu 4 cm'den büyük ya da epiglotun lingual yüzeyine uzanımı olan tümör (Şekil 4.11)
T4a	Orta düzeyde lokal ileri hastalık
	Tümör larenks, dilin ekstrinsik kasları, mediyal pterigoid, sert damak ve mandibulaya invaze* (Şekil 4.12)
T4b	Çok ileri düzeyde lokal ileri hastalık
	Tümör lateral pterigoid kas, pterigoid düzlem, lateral nazofarenks veya kafa tabanına invaze ya da karotid arteri sarmış (Şekil 4.13)

**Not:* Dil kökü ve vallekulanın primer tümörü tarafından epiglotun lingual yüzeyine mukozal uzanım larenks invazyonu olarak kabul edilmez.

Hipofarenks	
T1	Hipofarenksin bir alt bölgesine sınırlı ve/veya en büyük boyutu 2 cm veya daha küçük tümör (Şekil 4.14A, B, C)
T2	Hipofarenksin birden fazla alt bölgesine veya çevre dokuya invaze ya da hemilarenks fiksasyonu olmadan en büyük boyutu 2 cm'den büyük ancak 4 cm'den küçük tümör (Şekil 4.15A, B, C, D, E)
T3	En büyük boyutu 4 cm'den büyük veya hemilarenks fiksayonu olan veya özofagusa uzanımı olan tümör (Şekil 4.16A, B, C, 4.17A)
T4a	Orta düzeyde lokal ileri hastalık
	Tümör tiroid/krikoid kartilaj, hiyoid kemik, tiroid bez veya yumuşak dokunun santral bölümüne invaze* (Şekil 4.17B)
T4b	Çok ileri düzeyde lokal ileri hastalık
	Tümör prevertebral fasyaya invaze veya karotid arteri sarmış veya mediastinal yapıları tutmuş (Şekil 4.18)

**Not:* Yumuşak dokunun santral bölümü prelarenjeal strap kasları ve subkütan yağı içermektedir.

Bölgesel Lenf Nodları (N)

Nazofarenks

Nazofarenks kanserlerinin –özellikle indiferansiye olmayan tipinin- bölgesel lenf noduna yayılım şekli ve prognoz üzerindeki etkisi diğer mukozal baş boyun kanserlerinden farklıdır. Bu durum farklı bir N sınıflamasının kullanılmasına neden olmaktadır.

NX	Bölgesel lenf nodları değerlendirilemiyor
N0	Bölgesel lenf nodu metastazı yok
N1	Aynı tarafta supraklaviküler bölgenin üstünde en büyük boyutu ≤6 cm servikal lenf nodları ve/veya tek taraflı/bilateral ≤6 cm retroferenjeal lenf nodları*
N2	Bilateral supraklaviküler bölgenin üstünde en büyük boyutu ≤6 cm servikal lenf nodları*
N3	En büyük boyutu >6 cm ve/veya supraklaviküler bölge tutulumu
N3a	En büyük boyutu >6 cm
N3b	Supraklaviküler bölge tutulumu**

**Not:* Orta hat yerleşimli bezler ipsilateral olarak kabul edilir.

***Not:* Supraklavikular fossa nazofarenjeal karsinomların evrelenmesi ile ilgili olup Ho tarafından tanımlanmış üçgen bir bölgedir. Üç nokta tarafından sınırlandırılır: (1) Klavikulanın sternal ucunun üst sınırı, (2) Klavikula lateral ucunun üst sınırı, (3) Boyunun omuz ile birleştiği nokta (Şekil 4.2). Seviye IV ve VB'nin kaudal parçalarını barındırdığına dikkat ediniz. Bu fossada lenf nodu mevcut olan (tümü ya da bir kısmı) tüm olgular N3b olarak kabul edilir.

Bölgesel Lenf Nodları (N)* (Bkz. Bölüm II Baş ve Boyun Şekil II.1-II.4)

Orofarenks ve Hipofarenks

NX	Bölgesel lenf nodları değerlendirilemiyor
N0	Bölgesel lenf nodu metastazı yok
N1	Aynı tarafta en büyük boyutu ≤3 cm olan tek lenf nodu metastazı
N2	Aynı tarafta en büyük boyutu >3 cm ancak ≤6 cm tek lenf nodu metastazı veya aynı tarafta en büyük boyutu ≤6 cm tek lenf nodu metastazı veya iki taraflı ya da karşı tarafta en büyük boyutu ≤6 cm lenf nodu metastaz(lar)ı
N2a	Aynı tarafta en büyük boyutu >3 cm ancak ≤6 cm tek lenf nodu metastazı
N2b	Aynı tarafta en büyük boyutu ≤6 cm tek lenf nodu metastazı
N2c	ki taraflı ya da karşı tarafta en büyük boyutu ≤6 cm lenf nodu metastaz(lar)ı
N3	En büyük boyutu >6 cm olan lenf nodu metastaz(lar)ı

**Not:* Seviye VII mediastinal lenf bezlerine metastaz bölgesel lenf bezlerine metastaz olarak kabul edilir.

Uzak Metastaz (M)

M0	Uzak metastaz yok
M1	Uzak metastaz var

ANATOMİK EVRE /PROGNOSTİK GRUPLAR

Nazofarenks

Evre 0	Tis	N0	M0
Evre I	Tl	N0	M0
Evre II	Tl	Nl	M0
	T2	N0	M0
	T2	Nl	M0
Evre III	T1	N2	M0
	T2	N2	M0
	T3	N0	M0
	T3	N1	M0
	T3	N2	M0
Evre IVA	T4	N0	M0
	T4	Nl	M0
	T4	N2	M0
Evre IVB	Herhangi T	N3	M0
Evre IVC	Herhangi T	Herhangi N	Ml

Orofarenks, hipofarenks

Evre 0	Tis	N0	M0
Evre I	Tl	N0	M0
Evre II	T2	N0	M0
Evre III	T3	N0	M0
	T1	N1	M0
	T2	N1	M0
	T3	N1	M0
Evre IVA	T4a	N0	M0
	T4a	Nl	M0
	T1	N2	M0
	T2	N2	M0
	T3	N2	M0
	T4a	N2	M0
Evre IVB	T4b	Herhangi N	M0
	Herhangi T	N3	M0
Evre IVC	Herhangi T	Herhangi N	Ml

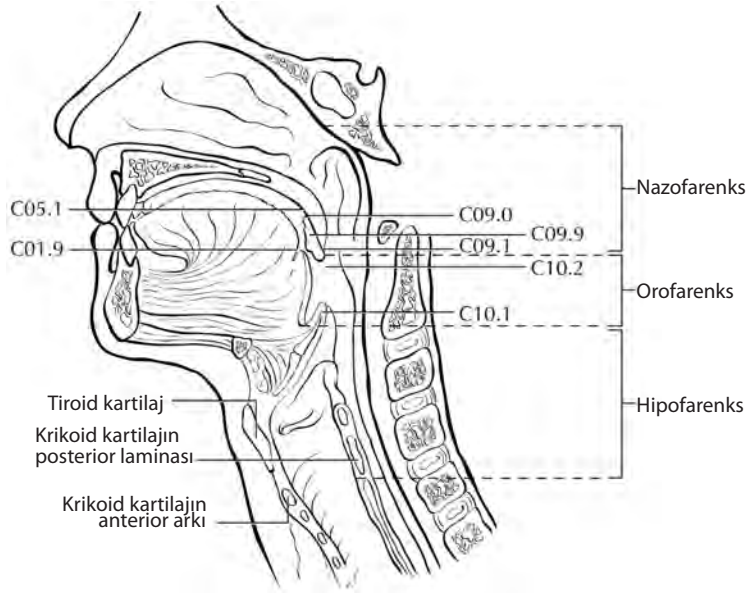

ŞEKİL 4.1. *Yüz ve boyunun, farenks alt bölümlerini yazıda tarif edildiği şekilde gösteren sajital görünümü.*

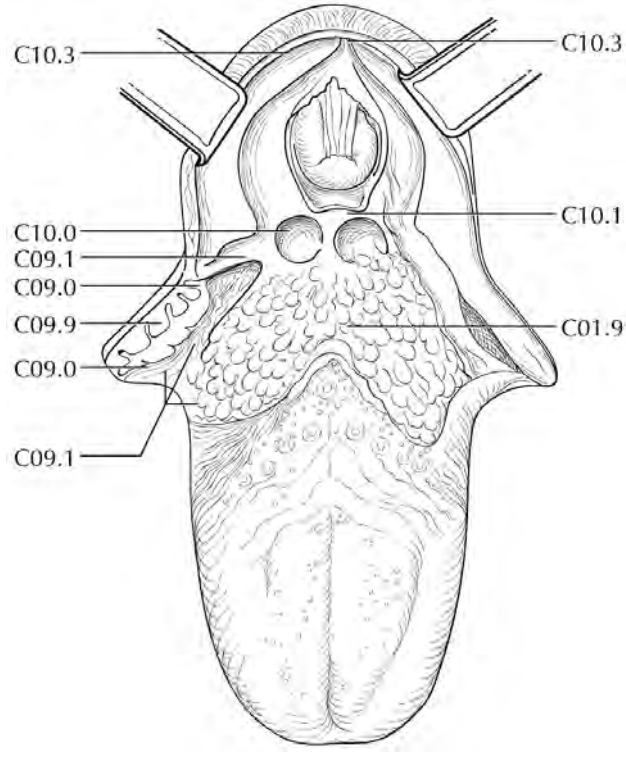

ŞEKİL 4.2. *Orofarenksin anatomik bölge ve alt bölgeleri*

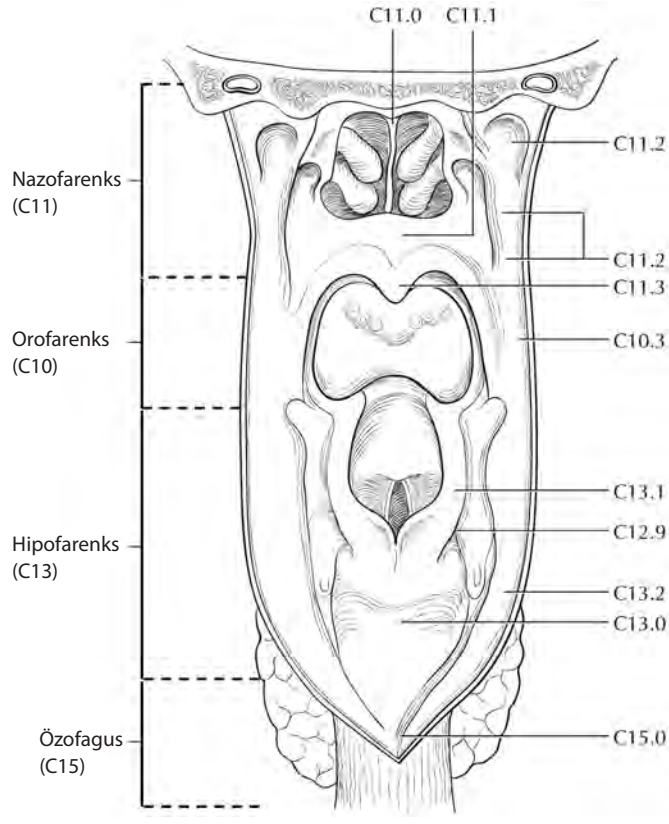

ŞEKİL 4.3. *Nazofarenks, orofarenks, hipofarenks ve özofagusun anatomik bölge ve alt bölgeleri*

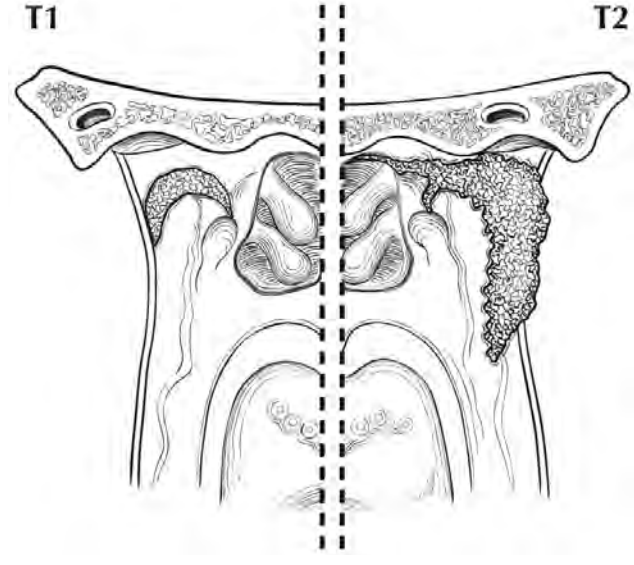

ŞEKİL 4.4. *Nazofarneks için T1 tümörler nazofarenkse sınırlı (sol), T2 ise parafarenjeal dokuya uzanımlı tümör olarak tanımlanmaktadır.*

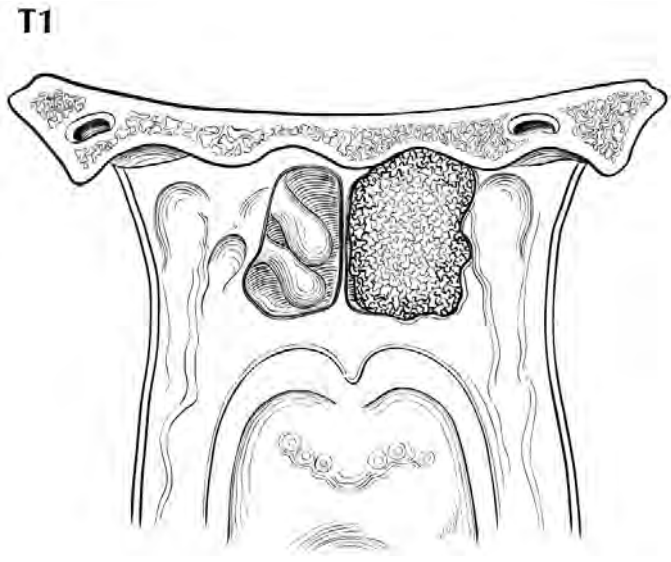

ŞEKİL 4.5. *Nazofarenksin T1 tümörleri ayrıca parafarenjeal uzanımı olmadan orofarenks ve/veya nazal kaviteye uzanan tümör olarak da tanımlanmaktadır.*

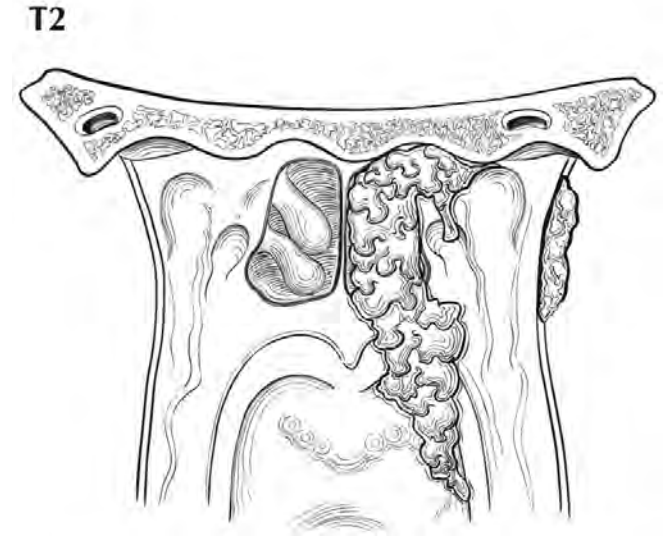

ŞEKİL 4.6. *Nazofarenksin T2 tümörleri parafarenjeal uzanımı olan herhangi bir nazofarenks tümörü olarak tanımlanmaktadır.*

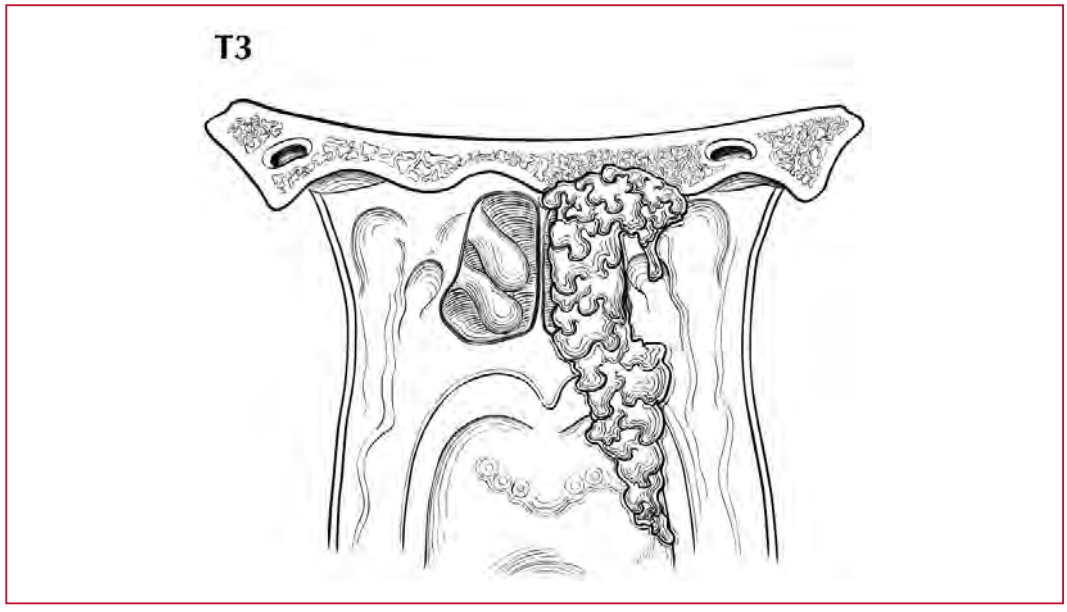

ŞEKİL 4.7. *Nazofarenksin T3 tümörleri kemik yapıları ve/veya paranazal sinüsleri tutmaktadır.*

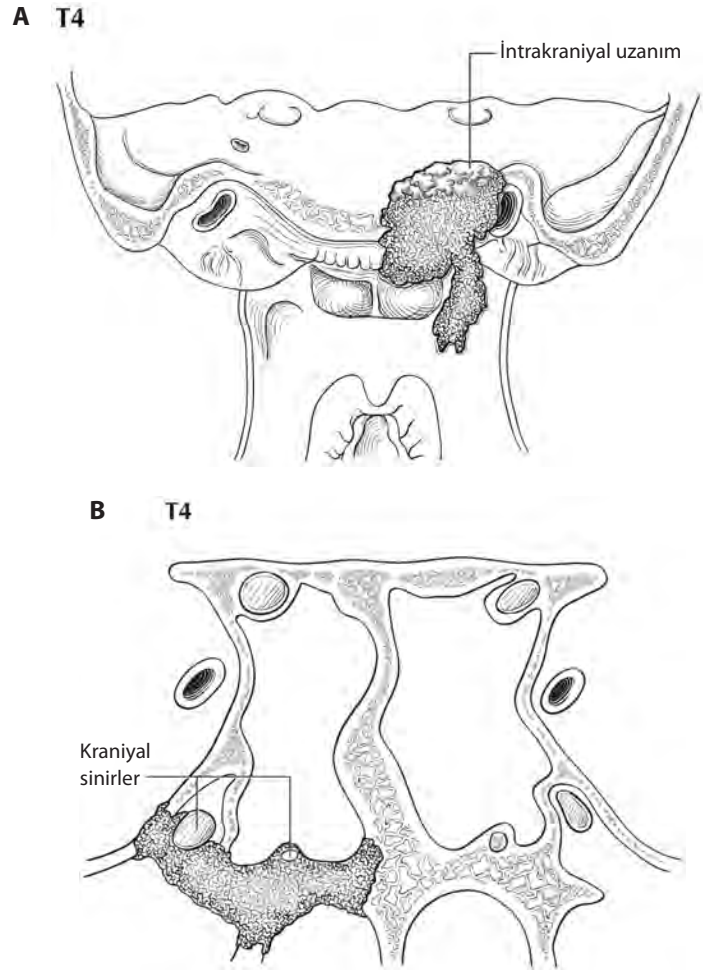

ŞEKİL 4.8. *Nazofarenksin T4 tümörleri intrakraniyal uzanımı olan ve/veya (A) kraniyal sinir, (B) hipofarenks, orbita tutulumu olan veya infratemporal/mastikatör boşluğa uzanımı olan tümör şeklinde tanımlanmaktadır.*

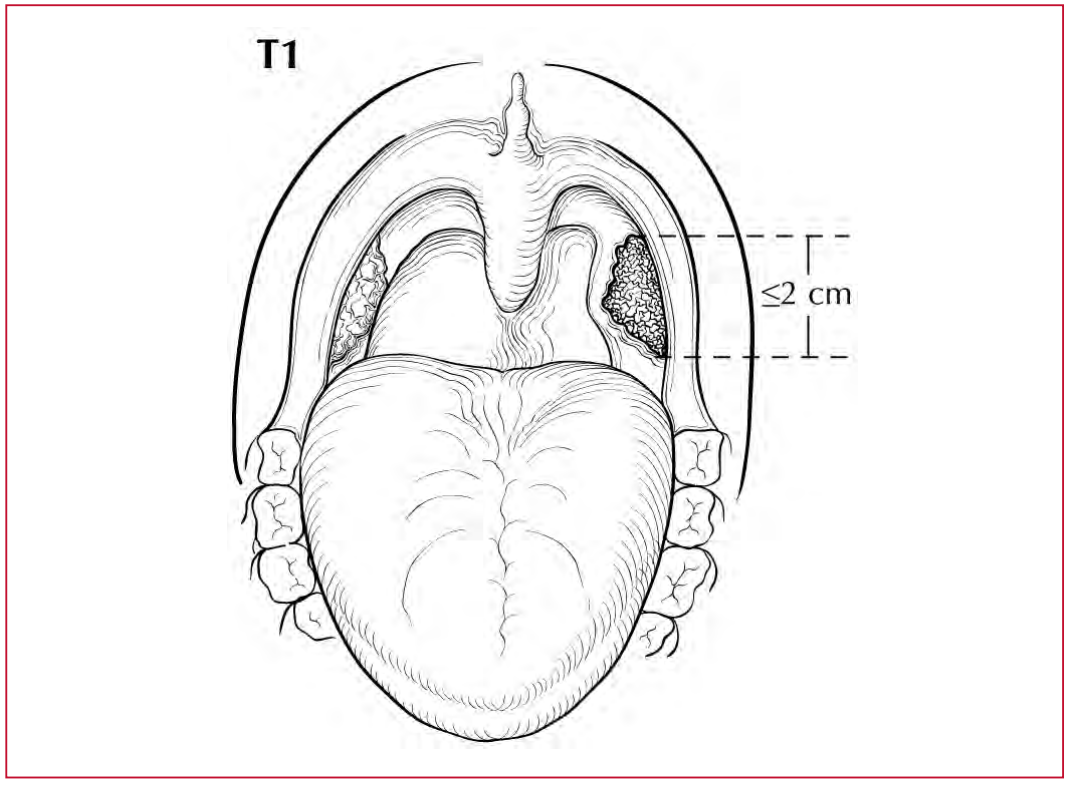

ŞEKİL 4.9. *Orofarenksin T1 tümörleri en büyük boyutu 2 cm veya daha küçük tümörlerdir.*

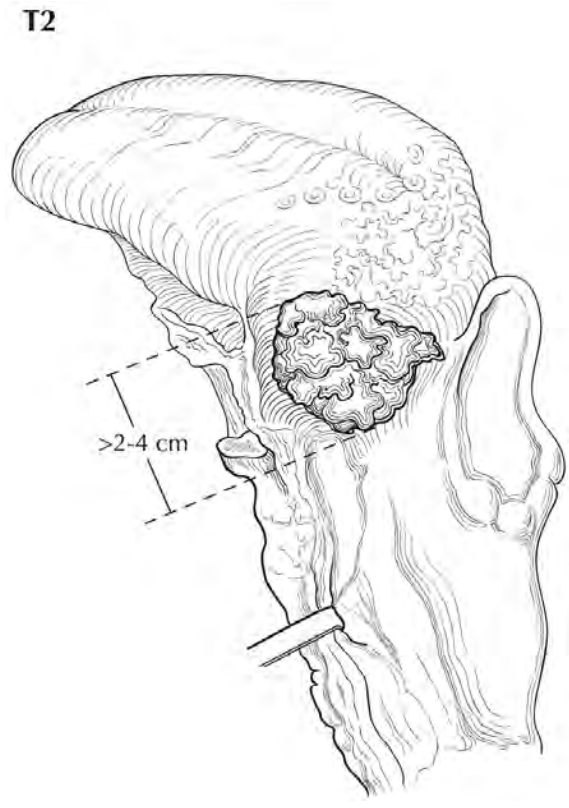

ŞEKİL 4.10. *Orofarenksin T2 tümörlerinin büyük boyutu 2 cm'den büyük ancak 4 cm'den küçüktür.*

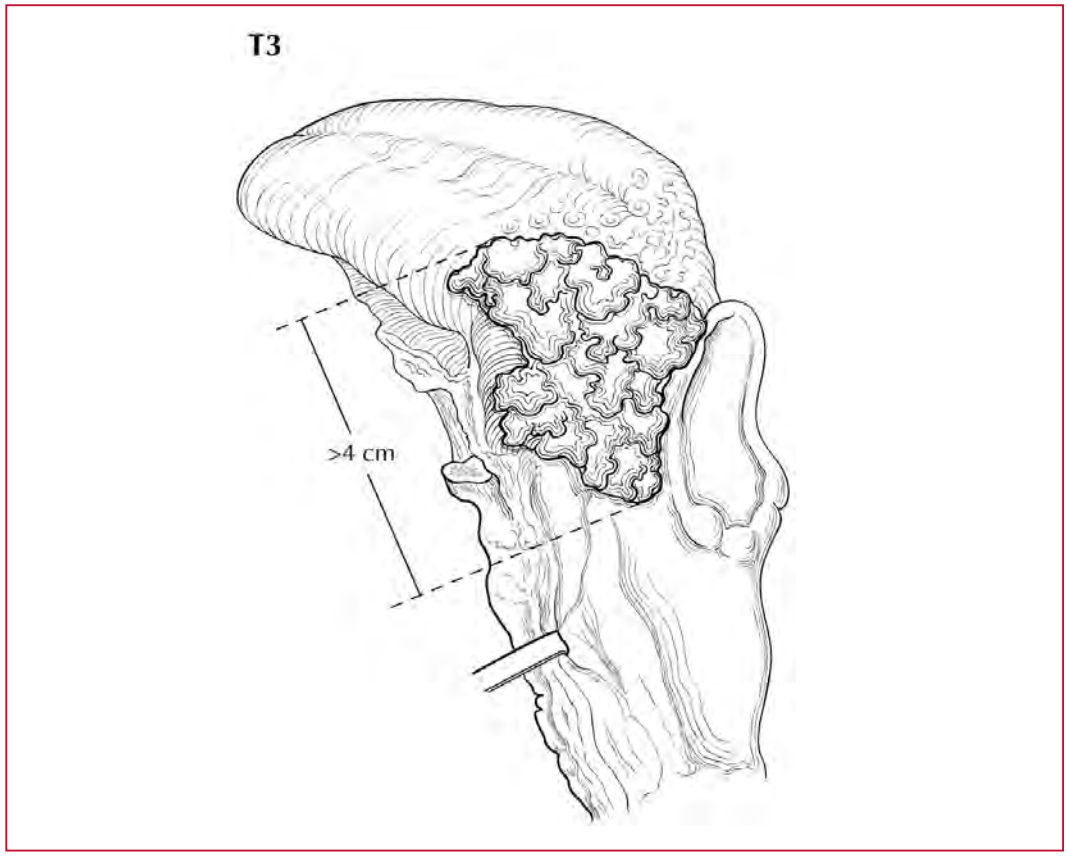

ŞEKİL 4.11. *Orofarenksin T3 tümörlerinin en büyük boyutu 4 cm'den büyüktür ya da epiglotun lingual yüzeyine uzanımı vardır.*

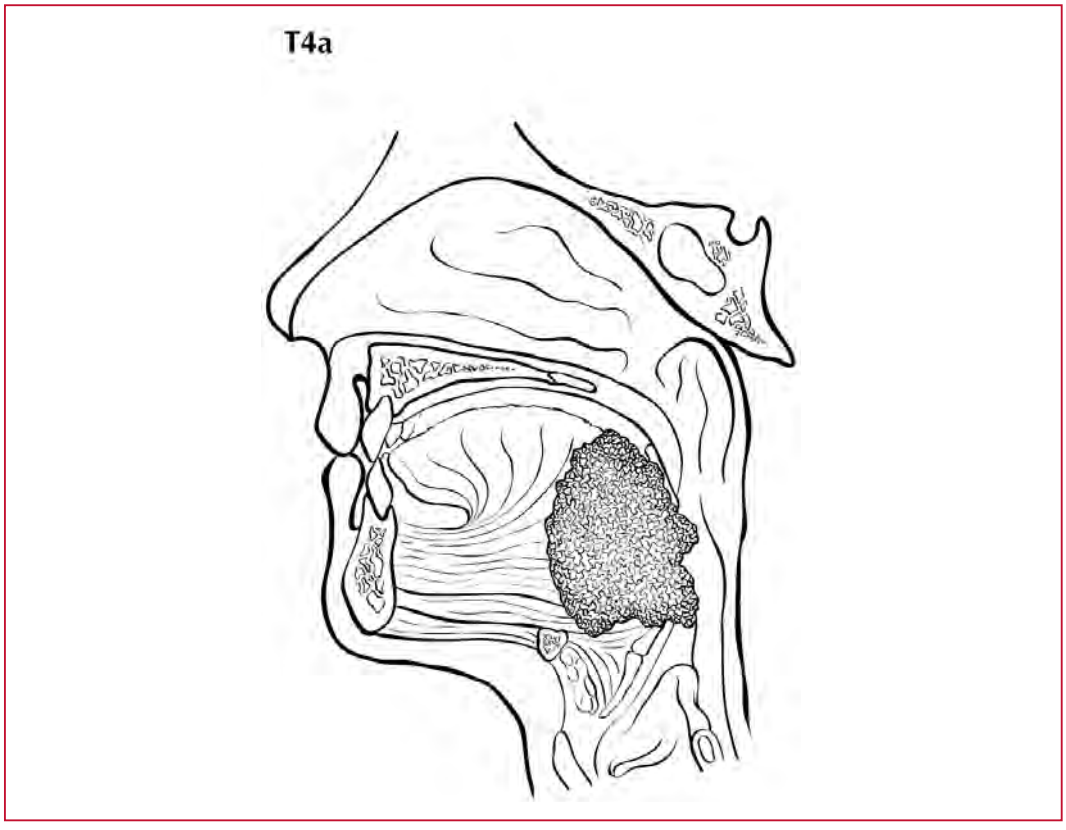

ŞEKİL 4.12. *Orofarenksin T4a tümörleri orta düzeyde lokal ileri hastalık, larenks, dilin ekstrinsik kasları, mediyal pterigoid, sert damak ve mandibulaya invaze bir tümör olarak tanmlanmaktadır.*

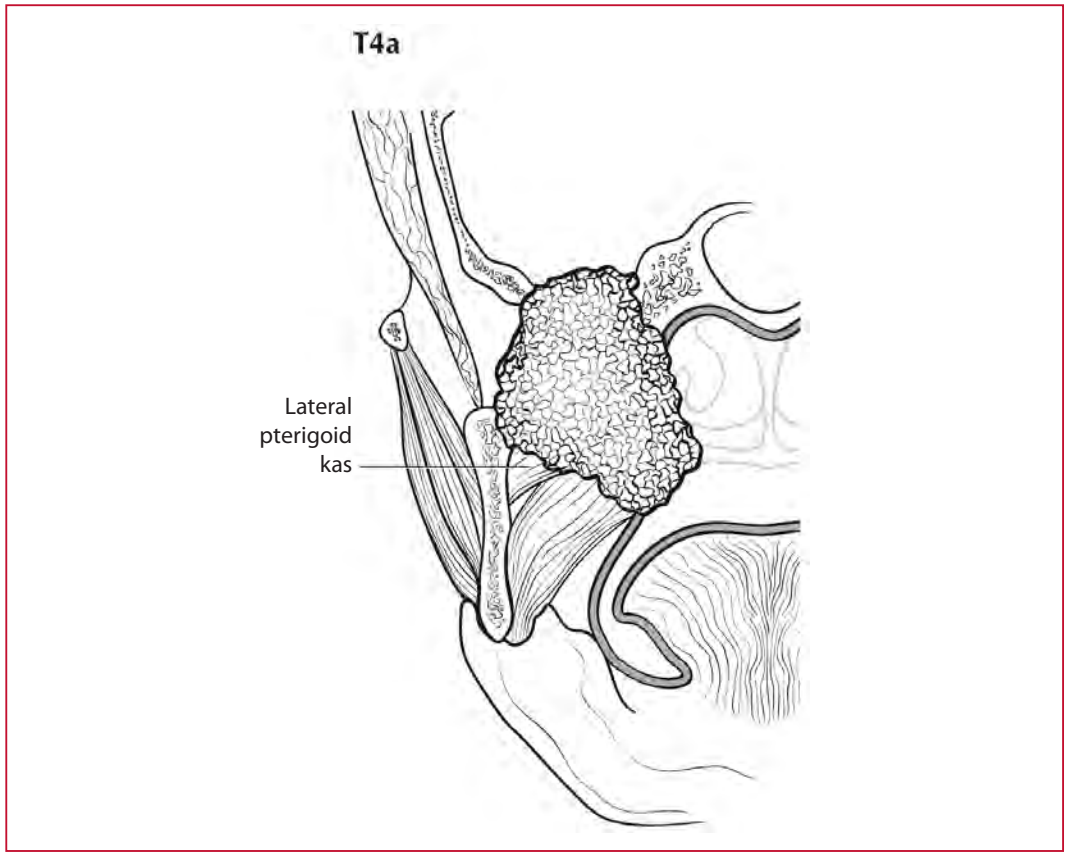

ŞEKİL 4.13. *Orofarenksin T4b tümörü çok ileri düzeyde lokal ileri hastalık, lateral pterigoid kas, pterigoid düzlem, lateral nazofarenks veya kafa tabanına invaze ya da karotid arteri sarmış tümör olarak tanımlanmaktadır.*

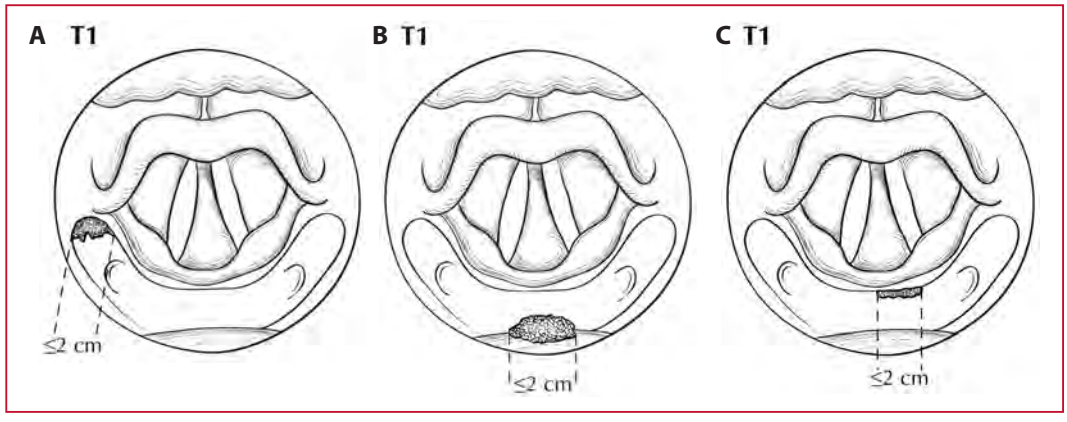

ŞEKİL 4.14. *(A) Hipofarenksin piriform sinüsü tutmuş T1 tümörü. (B) Hipofarenksin posterior duvar tutulumu olan T1 tümörü. (C) Hipofarenksin Post-Krikoid bölge tutulumu olan T1 tümörü.*

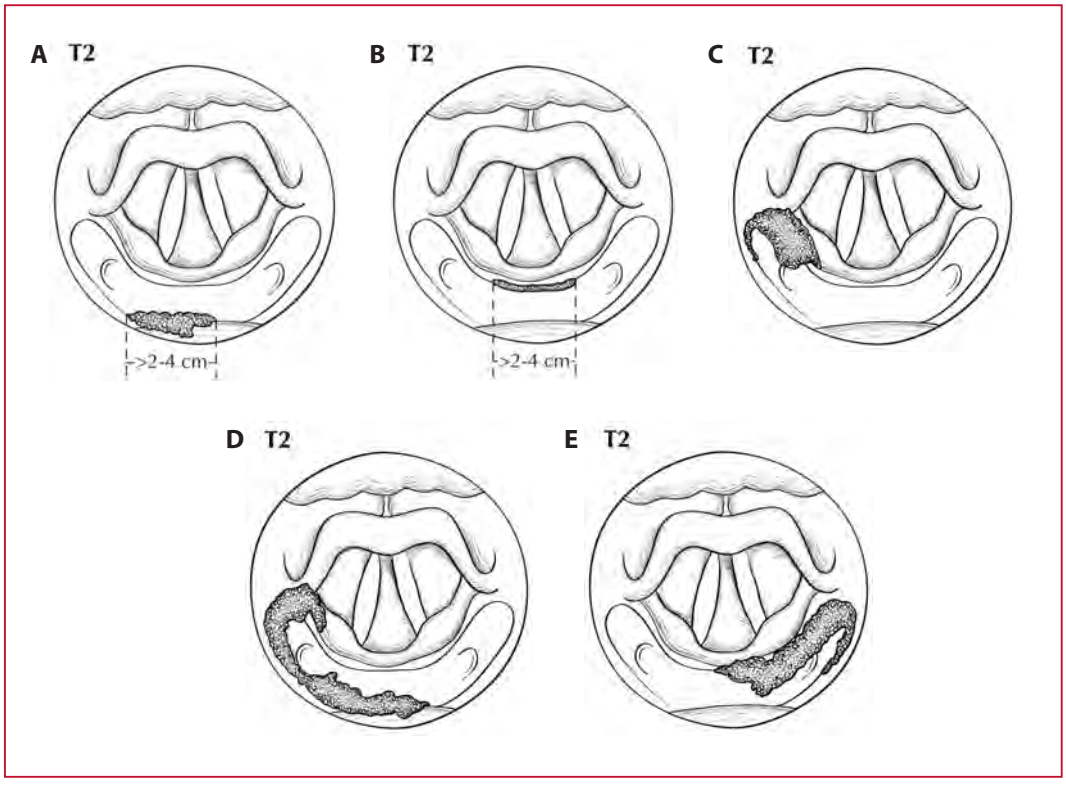

ŞEKİL 4.15. *(A) Hipofarenksin posterior duvar tutulumu olan T2 tümörü. (B) Hipofarenksin post-krikoid bölge tutulumu olan T2 tümörü. (C) Hipofarenksin piriform sinüs vey ariepiglitik katlantı tutulumu olan T2 tümörü. (D) Hipofarenksin piriform sinüs ve posterior duvar tutulumu olan T2 tümörü. (E) Hipofarenksin piriform sinüs ve post-krikoid bölge tutulumu olan T2 tümörü.*

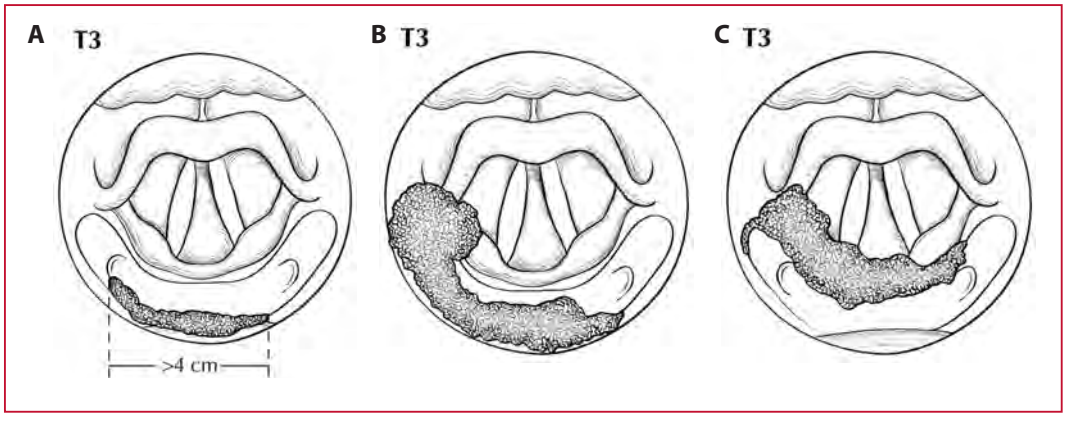

ŞEKİL 4.16. *(A) Hipofarenksin en büyük boyutu 4 cm'den büyük ve posterior duvar tutulumu olan T3 tümörü. (B) Hipofarenksin hemilarenks fiksasyonu ve piriform sinüs, ariepiglotik katlantı ve posterior duvar tutulumu olan T3 tümörü. (C) Hipofarenksin hemilarenks fiksasyonu ve piriform sinüs ile post-krikoid bölge tutulumu olan T3 tümörü.*

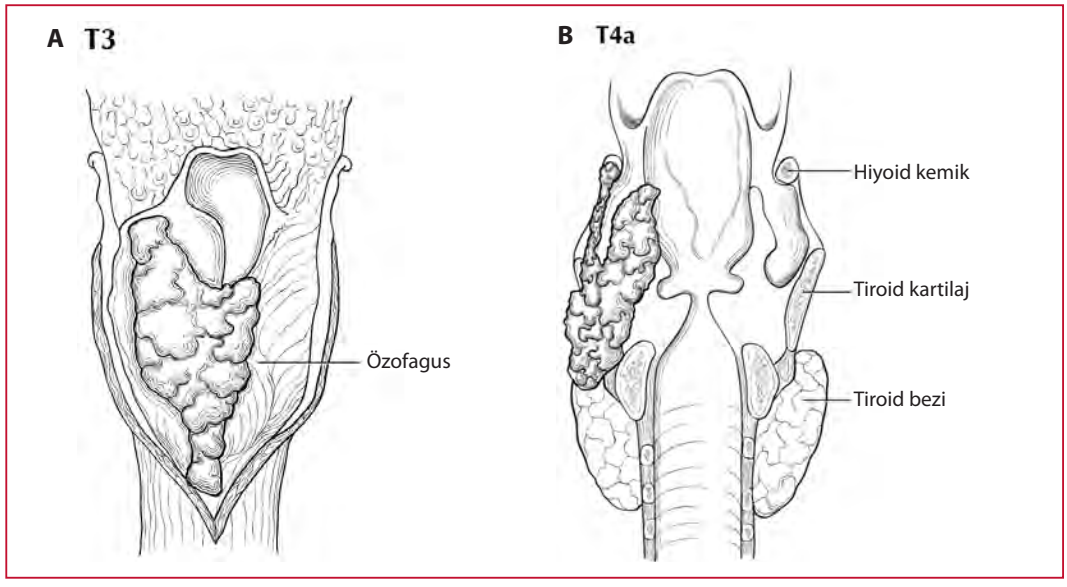

ŞEKİL 4.17. *(A) Hipofarenksin özofagusa invaze T3 tümörü. (B) Hipofarenksin orta düzeyde lokal ileri hastalık, tiroid/krikoid kartilaj, hiyoid kemik, tiroid bez veya yumuşak dokunun santral bölümüne invaze T4a tümörü.*

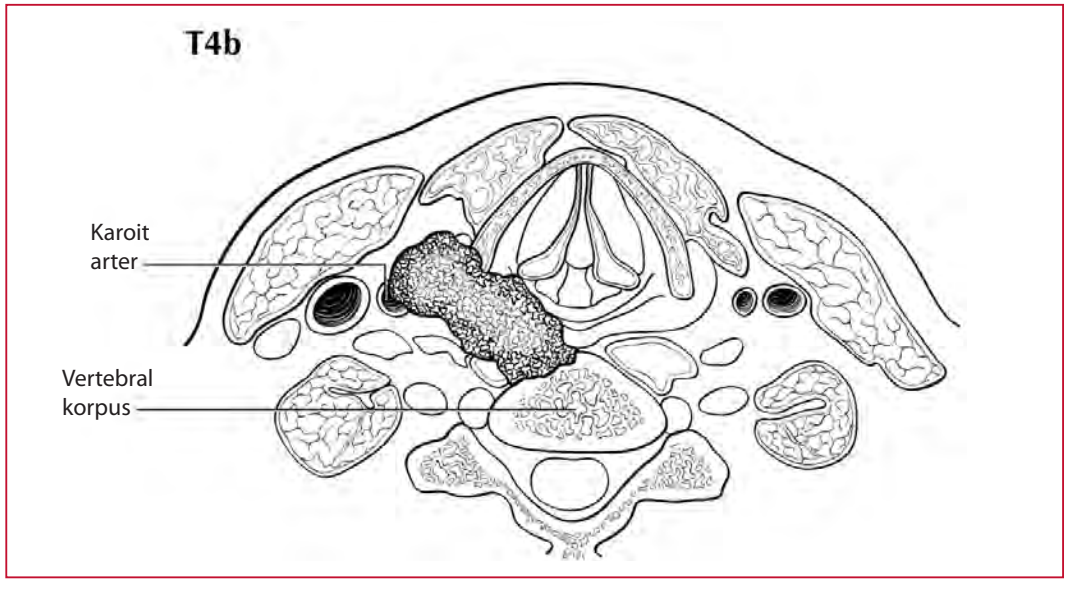

ŞEKİL 4.18. *Hipofarenksin çok ileri düzeyde lokal ileri hastalık, prevertebral fasyaya invaze veya karotid arteri sarmış veya mediastinal yapıları tutmuş T4b tümörü.*

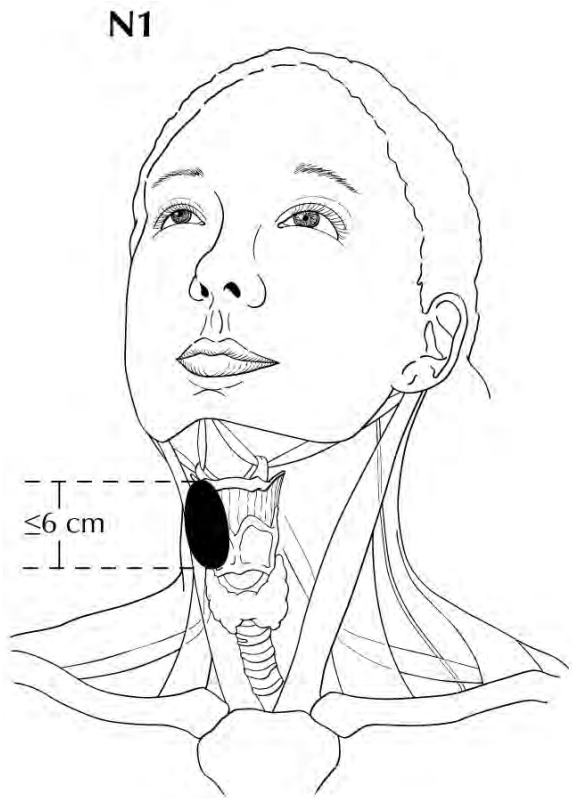

ŞEKİL 4.19. *Nazofarenks kanseri için N1, aynı tarafta supraklaviküler bölgenin üstünde en büyük boyutu ≤6 cm servikal lenf nodları ve/veya tek taraflı/bilateral ≤6 cm retroferenjeal lenf nodları şeklinde tanımlanmaktadır.*

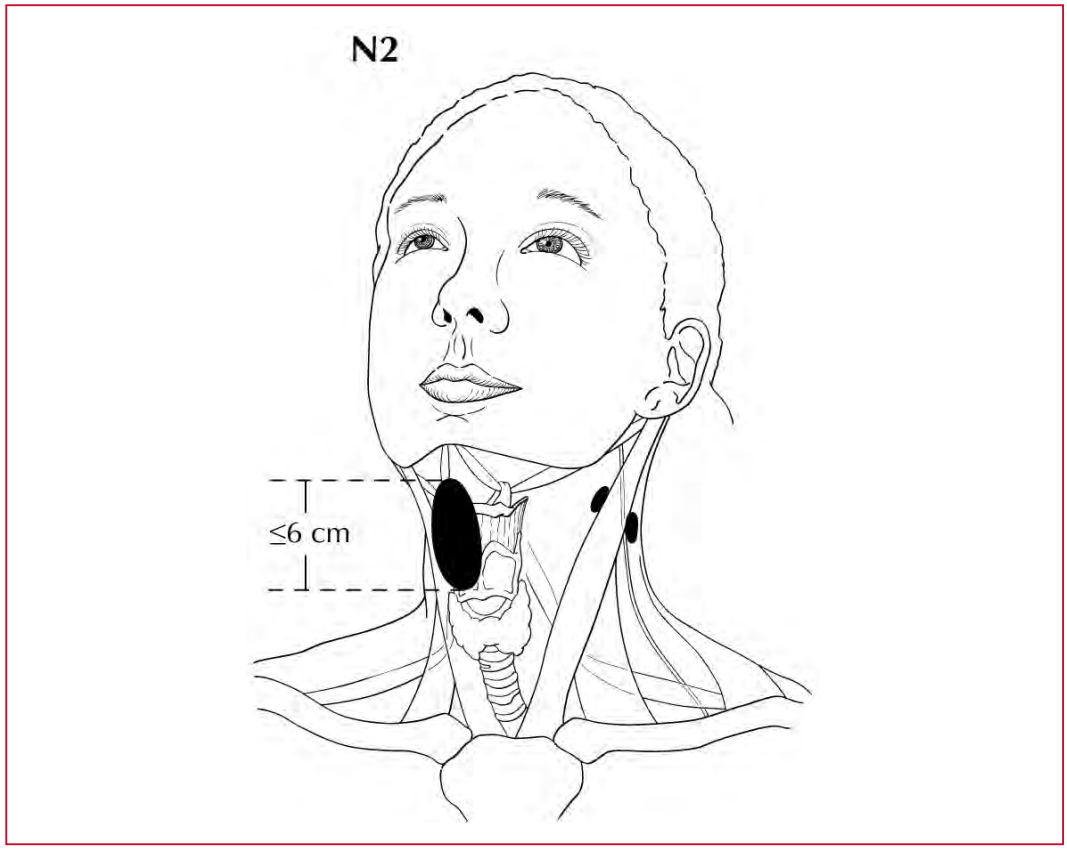

ŞEKİL 4.20. *Nazofarenks kanseri için N2 bilateral supraklaviküler bölgenin üstünde en büyük boyutu ≤6 cm servikal lenf nodları şeklinde tanımlanmaktadır.*

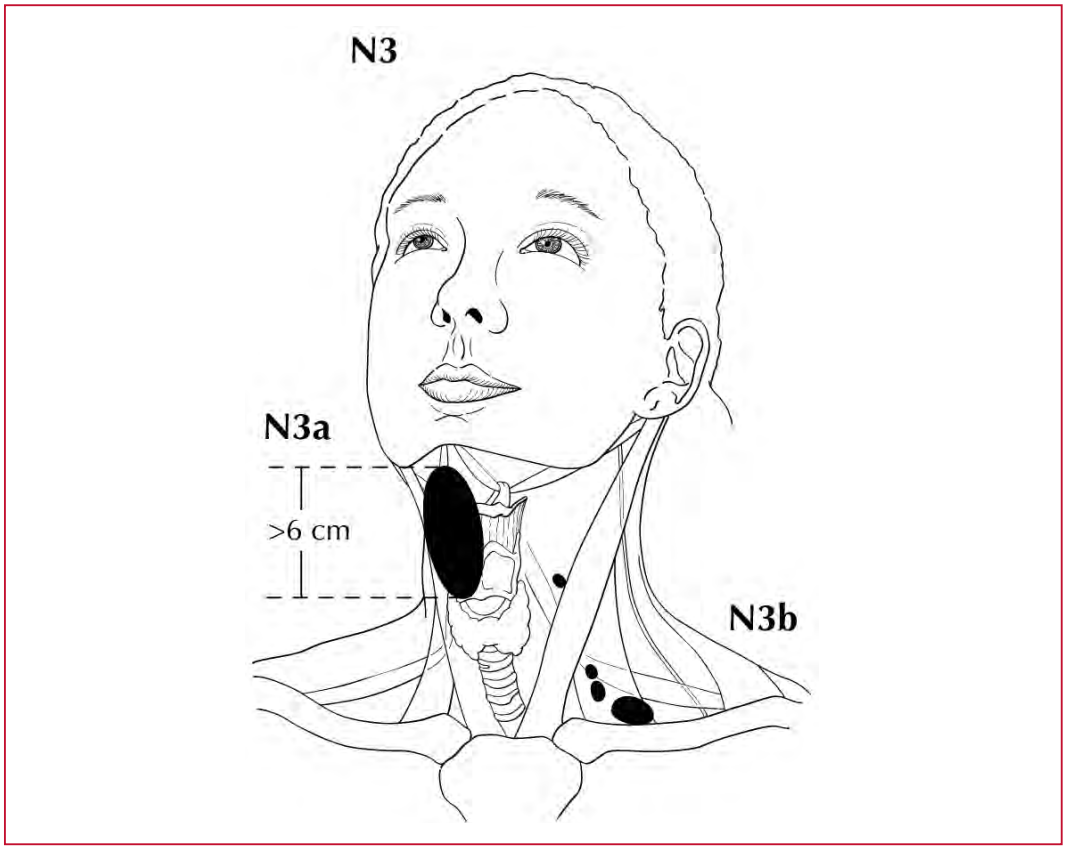

ŞEKİL 4.21. *Nazofarenks kanseri için N3, en büyük boyutu >6 cm olan N3a (sol) ve/veya supraklaviküler bölgeye metastaz olan N3b (sağ) şeklinde tanımlanmaktadır.*

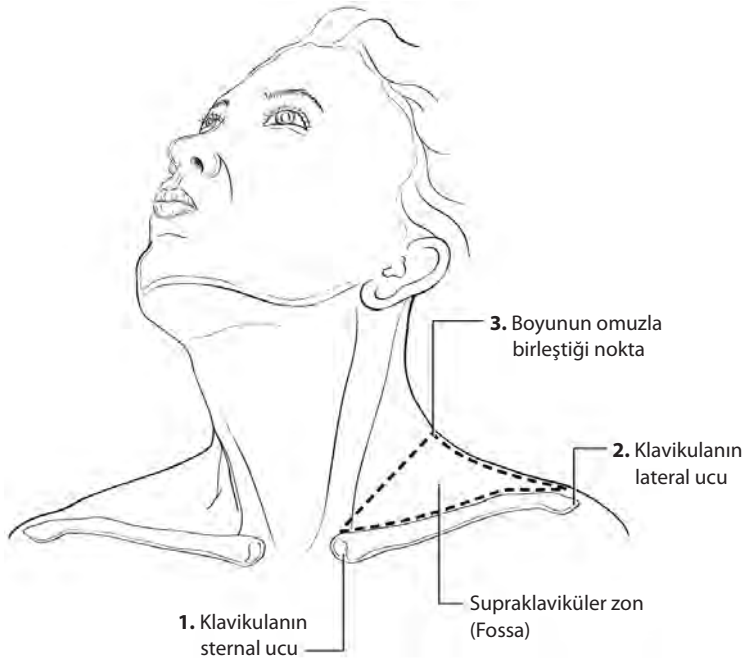

ŞEKİL 4.22. *Taralı üçgen bölge nazofarenks kanseri evrelemesinde kullanılan supraklaviküler fossadır.*

PROGNOSTİK FAKTÖRLER (BÖLGEYE ÖZEL FAKTÖRLER)

(Toplanması önerilen)

Evreleme için gerekli	Yok
Klinik olarak önemli	Lenf bezi boyutu EKY varlığı Baş ve boyuna ait seviye I-III lenf bezleri Baş ve boyuna ait seviye IV-V lenf bezleri Baş ve boyuna ait seviye VI-VII lenf bezleri Diğer lenf bezi grupları Servikal bezlerin klinik yerleşimi Klinik EKY varlığı Patolojik EKY varlığı HPV Tümör kalınlığı

Larenks

(Lenfoid doku, yumuşak doku, kemik ve kıkırdak gibi epitelyal olmayan tümörler dahil edilmemiştir)

5

DEĞİŞİKLİKLERİN ÖZETİ

- T4 lezyonlar T4a (orta düzeyde lokal ileri) ve T4b (Çok ileri düzeyde lokal ileri hastalık) olmak üzere Evre IV hastalığı Evre IVA (orta düzeyde ileri lokal/bölgesel hastalık), Evre IVB (çok ilerlemiş lokal/bölgesel hastalık) ve Evre IVC (uzak)

ICD-O-3 TOPOGRAFİ KODLARI

C10.1 Epiglottisin anterior (lingual) yüzeyi
C32.0 Glottis
C32.1 Supraglottis (larynjeal yüzey)
C32.2 Subglottis
C32.3 Larynjeal kartilaj
C32.8 Larenksin üst üste binen lezyonu
C32.9 Larenks, NOS

ICD-O-3 HİSTOLOJİK KOD ARALIĞI

8000-8576, 8940-8950, 8980-8981

ANATOMİ

Primer Bölge. Buradaki tanımlanan larenks anatomisi lateral veya posterior farenjeal duvar, piriform sinüs, postkrikoid alan ya da dil kökünden köken alan kanserleri dışlamakta olup sadece mukozal membranlardan köken alan karsinomları sınıflamaya olanak sağlamaktadır.

Larenksin ön sınırı suprahyoid epiglotun anterior ya da lingual yüzeyi, tirohyoid membran, anterior komissür ve tiroid kıkırdak, krikotiroid membran ve krikoid kıkırdağın anterior arkından meydana gelen subglottik bölgenin ön duvarından oluşmaktadır.

Arka ve lateral sınırları aryepiglotik katlantılar, aritenoid bölge, interaritenoid boşluk ve krikoid kıkırdağın yüzeyini kaplayan mukozal membrandan ibaret olan subglotik boşluğun posterior yüzeyi tarafından oluşmaktadır.

C.C. Compton et al. (eds.), *AJCC Cancer Staging Atlas: A Companion to the Seventh Editions of the AJCC Cancer Staging Manual and Handbook*, DOI 10.1007/978-1-4614-2080-4_5,
© 2012 American Joint Committee on Cancer

Superolateral sınırı epiglotun ucu ve lateral sınırlarından ibarettir. Alt sınırı krikoid kıkırdağın alt kenarından geçen hat tarafından oluşmaktadır.

Larenks klinik evre sınıflaması amacıyla 3 bölgeye ayrılır: Supraglottis, glottis ve subglottis. Supraglottis epiglottis (her iki larynjeal ve lingual yüzey), ariepiglotik katlantı (Larenjeal yüzey), aritenoidler ve ventriküler bantlardan (yalancı kord) oluşur. Epiglottis evreleme amacıyla hyoid kemik seviyesindeki bir plan tarafından suprahyoid ve infrahyoid kısımlarına ayrılır. Supraglottisin alt sınırı ventrikülün vokal kord ile birleştiği noktadaki lateral kenarından geçen yatay bir plandır. Glottis anterior ve posterior komissürler dahil olacak şekilde gerçek vokal kordların üst ve alt yüzeylerini içermektedir. Ventrikül lateral kenarından aşağıya doğru uzanan 1 cm kalınlığındaki bir bölgeyi oluşturmaktadır. Subglottis glottisin alt sınırından başlayıp krikoid kıkırdağın alt kenarına kadar uzanan bölgedir.

Larenksin bölümleri aşağıda özetlenmiştir:

Bölge	*Alt bölge*
Supraglottis	Suprahyoid epiglottis İnfrahyoid epiglottis Aryepiglotik katlantı (Larynjeal yüzey); arytenoidler Ventriküler bantlar (Yalancı kord)
Glottis	Gerçek vokal kordlar; anterior ve posterior komissürler dahil
Subglottis	Subglottis

Bölgesel Lenf Nodları. Larenks kanserlerinde servikal nodal metastazların görülme sıklığı ve dağılımı, primer tümörün çıkış noktası ve T evresine bağlı olarak değişmektedir. Gerçek vokal kordlar lenfatiklere sahip olmaması nedeniyle bu düzeye ait tümörler bölgesel lenf nodlarına nadiren yayılırlar. Aksine supraglotik bölge birbiriyle bağlantısı olan ve iki taraflı zengin bir lenfatik ağa sahiptir ve supraglotik kanserlerinin bölgesel lenf bezlerine yayılımı sıktır. Glotik tümörler komşu yumuşak dokular ile prelarenjeal, pretrakeal, paralarenjeal ve paratrakeal lenf nodlarına ve yine üst, orta ve alt jugular nodlara direkt yayılım gösterebilir. Supraglotik tümörler sıklıkla üst ve orta jugular nodlara, daha az sıklıkla submental ya da submandibular nodlara ve nadiren de retrofarenjeal nodlara yayılırlar. Nadir primer subglotik tümörler önce komşu yumuşak doku ile prelarenjeal, pretrakeal, paralarenjeal ve paratrakeal lenf nodlarına, sonrasında da orta ve alt jugular nodlara yayılırlar. Karşı taraf lenfatik yayılım sıktır.

Klinik değerlendirmede nodal kitlenin fiziksel boyutu ölçülmelidir. Çapı 3 cm'den büyük kitleler çoğunlukla tek bir nod olarak değil de birden fazla nodun konfluensi ya da yumuşak doku kitlesi anlamına gelmektedir. Klinik olarak tutulu nodların 3 kategorisi vardır: N1, N2 ve N3. Orta hat bezleri aynı taraf olarak kabul edilir. Nodların N kategori tanımında kullanılan bileşenlere ek olarak tutulu boyun seviyeleri de belirtilmelidir. Ancak bu hastalık uzanımının belgelenmesi için patolojik inceleme şarttır. Görüntülemede amorf spiküle kontur varlığı ya da internodal yağ tutulumuna bağlı nodun normal oval/yuvarlak şeklini kaybetmesi EKY için önemli bir bulgudur. Günümüzde, bölgesel lenf bezindeki mikroskopik kanser odağını saptayabilen ya da ufak reaktif bir lenf bezini malign olandan ayırt edebilen (santral heterojenite var olmadıkça) herhangi bir görüntüleme yöntemi mevcut değildir.

Uzak Metastaz. Uzak metastaz sadece ciddi boyutta bölgesel lenfadenopatiye sahip hastalarda sıktır. Uzak metastaz var ise en sık tutulan organ akciğerdir. İskelet sistemi ve karaciğere metastaz daha az sıklıkla görülür. Seviye VII (innominat arterin üstünde anterior süperior mediasten) dışındaki mediastinal lenf nodu metastazları uzak metastaz olarak kabul edilir.

MUKOZAL MELANOM

Baş ve boyun mukozal melanomuna ait evreleme Böl. 9'da tartışılmıştır.

TNM TANIMLAMASI

Primer Tümör (T)

TX	Primer tümör değerlendirilemiyor
T0	Primer tümöre ait herhangi bir bulgu yok
Tis	Karsinoma in situ

Supraglottis

T1	Normal vokal kord hareketleriyle birlikte supraglottisin bir kesimine sınırlı tümör
T2	Larenks fiksasyonu olmadan supraglottisin birden fazla alt bölgesine veya glottise ya da supraglottis dışında bir bölgeye (Dil kökü, valleküla, piriform sinüsün mediyal duvar mukozası, vb) invaze tümör
T3	Vokal kord fiksasyonuyla birlikte larenkse sınırlı ve/veya postkrikoid alanın, preepiglotik boşluk, paraglotik boşluktan herhangi birine ve/veya tiroid kıkırdağın iç korteksine invaze tümör
T4a	Orta düzeyde lokal ileri hastalık Tiroid kartilaj ve/veya larenks dışında herhangi bir dokuya (trakea, dilin ekstrinsik kasları dahil boyun yumuşak dokusu, strap kası, tiroid veya özofagus vb) invaze tümör
T4b	Çok ileri düzeyde lokal ileri hastalık Tümör prevertebral boşluğa invaze veya karotid arteri sarmış

Glottis

T1	Normal vokal kord hareketleriyle birlikte vokal kord(lar)a sınırlı (anterior veya posterior komissürü tutabilir) tümör
T1a	Bir vokal korda sınırlı tümör
T1b	Her iki vokal kordu tutmuş tümör
T2	Supraglottis ve/veya subglottise uzanan tümör ve/veya vokal kord hareketlerinde bozukluk
T3	Vokal kord fiksasyonuyla birlikte larenkse sınırlı ve/veya paraglottik boşluğa invaze ve/veya tiroid kartilajın iç korteksine invaze tümör
T4a	Orta düzeyde lokal ileri hastalık Tiroid kartilajın dış korteksine ve/veya larenks dışında herhangi bir dokuya (trakea, dilin ekstrinsik kasları dahil boyun yumuşak dokusu, strap kası, tiroid veya özofagus vb) invaze tümör
T4b	Çok ileri düzeyde lokal ileri hastalık Tümör prevertebral boşluğa invaze veya karotid arteri sarmış

Subglottis

T1	Subglottise sınırlı tümör
T2	Tümör vokal korda uzanıyor ve vokal kord hareketleri normal ya da bozulmuş
T3	Vokal kord fiksasyonuyla birlikte larenkse sınırlı tümör

(*devamı var*)

Primer Tümör (T) (*devamı*)

T4a	Orta düzeyde lokal ileri hastalık Krikoid veya tiroid kartilaja ve/veya larenks dışında herhangi bir dokuya (trakea, dilin ekstrinsik kasları dahil boyun yumuşak dokusu, strap kası, tiroid veya özofagus vb) invaze tümör
T4b	Çok ileri düzeyde lokal ileri hastalık Tümör prevertebral boşluğa invaze veya karotid arteri sarmış

Bölgesel Lenf Bezleri (N)* (Bkz. Bölüm II Baş ve Boyun Şekil II.1-II.4)

NX	Bölgesel lenf nodları değerlendirilemiyor
N0	Bölgesel lenf nodu metastazı yok
N1	Aynı tarafta en büyük boyutu ≤3 cm olan tek lenf nodu metastazı
N2	Aynı tarafta en büyük boyutu >3 cm ancak ≤6 cm tek lenf nodu metastazı veya aynı tarafta en büyük boyutu ≤6 cm tek lenf nodu metastazı veya iki taraflı ya da karşı tarafta en büyük boyutu ≤6 cm lenf nodu metastaz(lar)ı
N2a	Aynı tarafta en büyük boyutu >3 cm ancak ≤6 cm tek lenf nodu metastazı
N2b	Aynı tarafta en büyük boyutu ≤6 cm tek lenf nodu metastazı
N2c	İki taraflı ya da karşı tarafta en büyük boyutu ≤6 cm lenf nodu metastaz(lar)ı
N3	En büyük boyutu >6 cm olan lenf nodu metastaz(lar)ı

Uzak Metastaz (M)

M0	Uzak metastaz yok
M1	Uzak metastaz var

ANATOMİK EVRE /PROGNOSTİK GRUPLAR

Evre 0	Tis	N0	M0
Evre I	Tl	N0	M0
Evre II	T2	Nl	M0
Evre III	T3	N0	M0
	T1	N1	M0
	T2	N1	M0
	T3	N1	M0
Evre IVA	T4a	N0	M0
	T4a	Nl	M0
	T1	N2	M0
	T2	N2	M0
	T3	N2	M0
	T4a	N2	M0
Evre IVB	T4b	Herhangi N	M0
	Herhangi T	N3	M0
Evre IVC	Herhangi T	Herhangi N	Ml

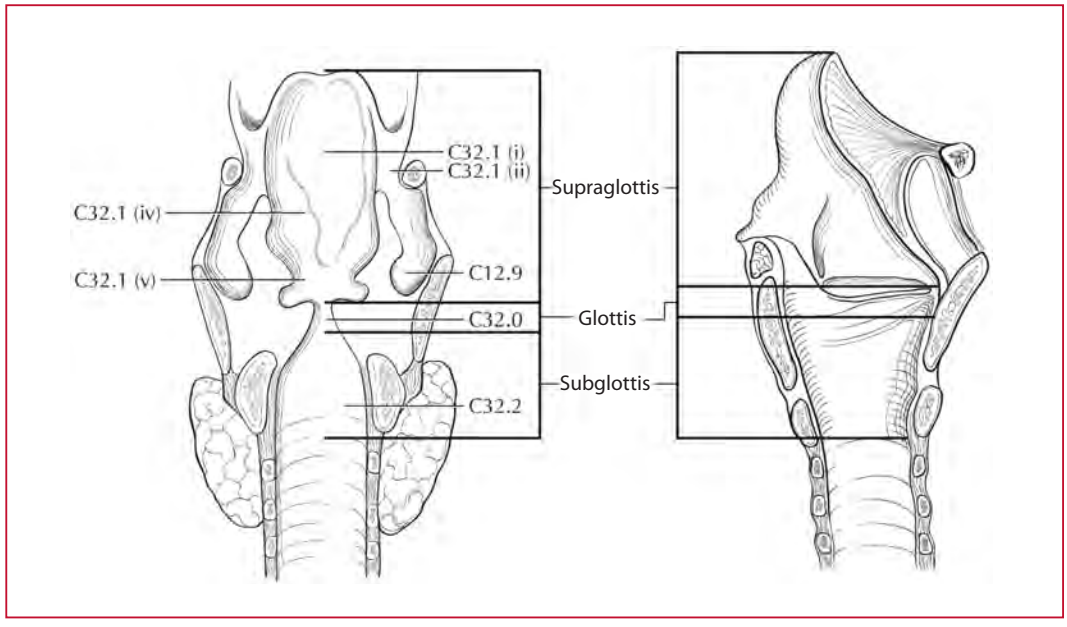

ŞEKİL 5.1. *Larenksin üç kısmının anatomik bölge ve alt bölgeleri: Supraglottis, glottis ve subglottis. Supraglottis (C32.1 suprahyoid epiglottis (i), aryepiglotik katlantı larynjeal yüzey (ii), infrahyoid epiglottis (iv), ve ventriküler bantlar ya da yalancı kordu (v) içermektedir.*

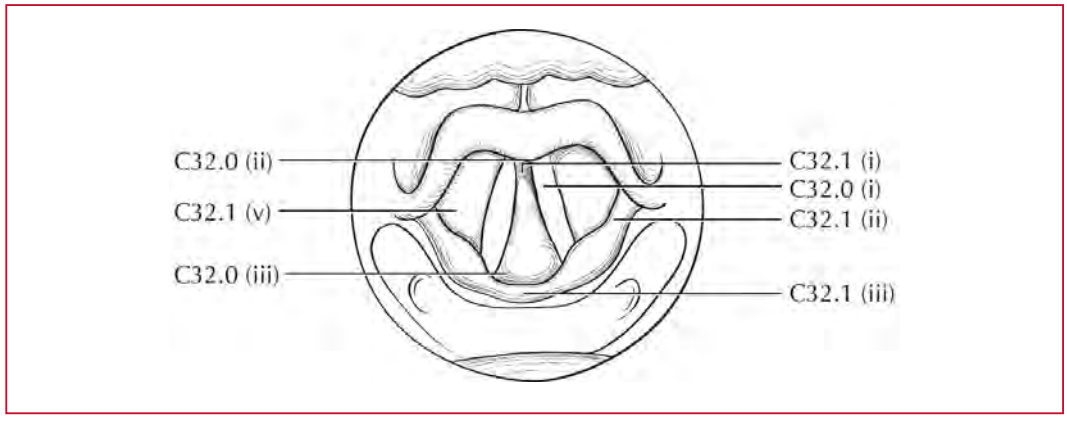

ŞEKİL 5.2. *Supraglottis ve glottisin anatomik bölge ve alt bölgeleri. Supraglottis (C32.1)suprahyoid epiglottis (i), aryepiglotik katlantı larynjeal yüzey (ii), aritenoidler (iii), ve ventriküler bantlar ya da yalancı kordu (v) içermektedir. Glotttis (C32.0) vokal kordler (i), anterior komissür (ii) ve posterior komissürü (iii) içermektedir.*

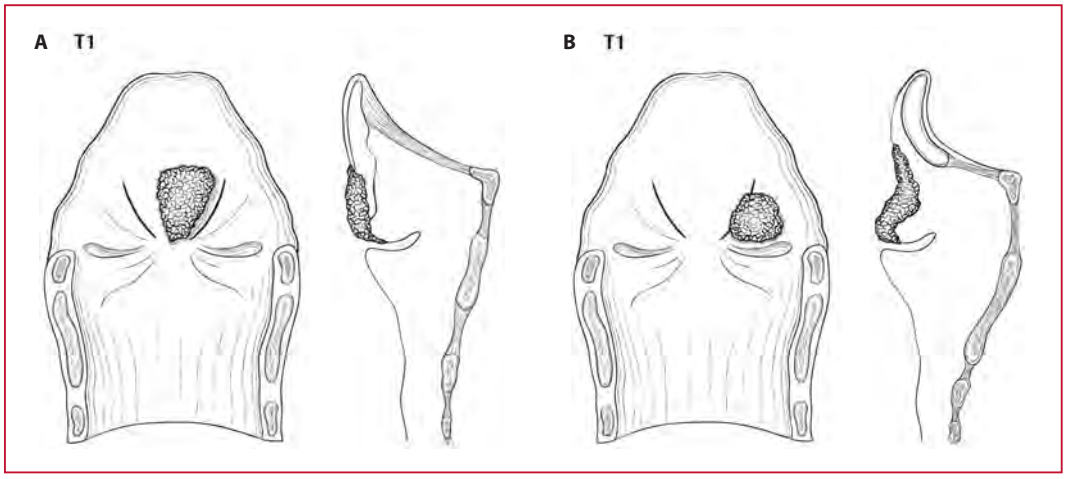

ŞEKİL 5.3. *(A) Supraglottis için T1, normal vokal kord hareketleriyle birlikte supraglottisin bir kesimine (burada epiglotta) sınırlı tümör olarak tanımlanmaktadır. (B) Supraglottis için T1, normal vokal kord hareketleriyle birlikte supraglottisin bir kesimine (burada ventriküler bantlarda) sınırlı tümör olarak tanımlanmaktadır.*

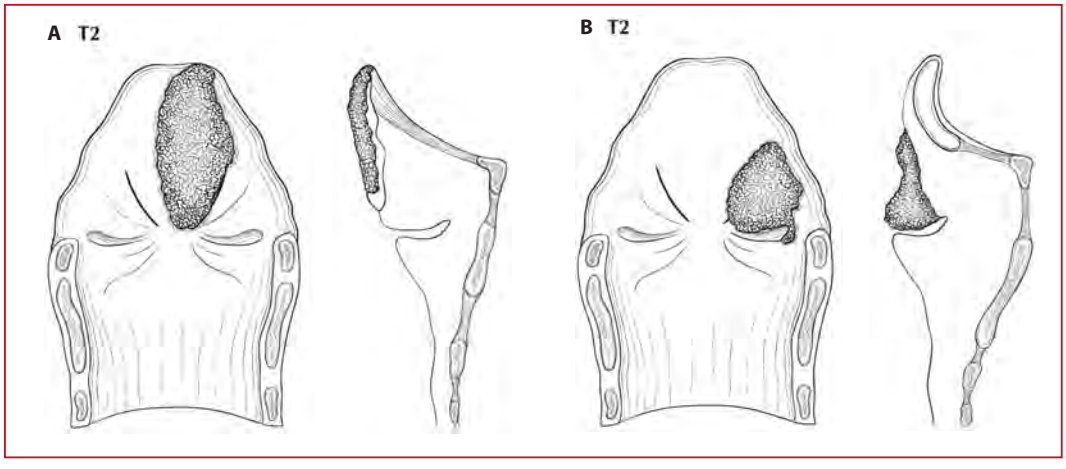

ŞEKİL 5.4. *Mukozası, vb) invaze tümör olarak tanımlanmaktadır (burada suprahiyoid ve infrahiyoid epiglotun mukozasına invaze tümör görülmektedir). (B) ventriküler bantlar (yalancı kordlar) ve epiglit invazyonu olan Supraglottis için T2.*

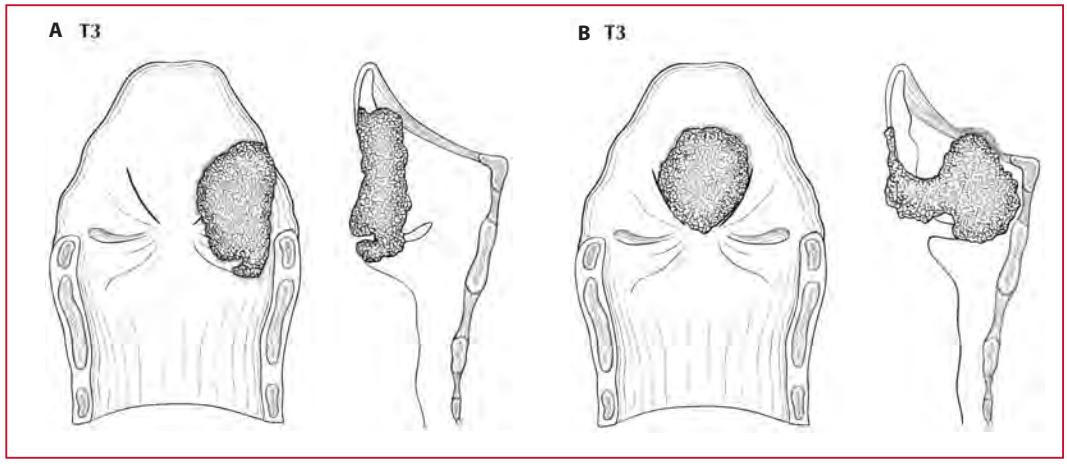

ŞEKİL 5.5. *(A) Supraglottis için T3 vokal kord fiksasyonuyla birlikte larenkse sınırlı ve/veya postkrikoid alanın, pre-epiglotik dokular, paraglotik boşluktan herhangi birine ve/veya tiroid kıkırdağın iç korteksine invaze tümör olarak tanımlanmaktadır (burada supraglottis ve vokal kordun vokal kord fiksasyonuyla birlikte invazyonu görülmektedir). (B) vokal kord fiksasyonuyla birlikte pre-epiglotik dokulara invaze suproglottis için T3.*

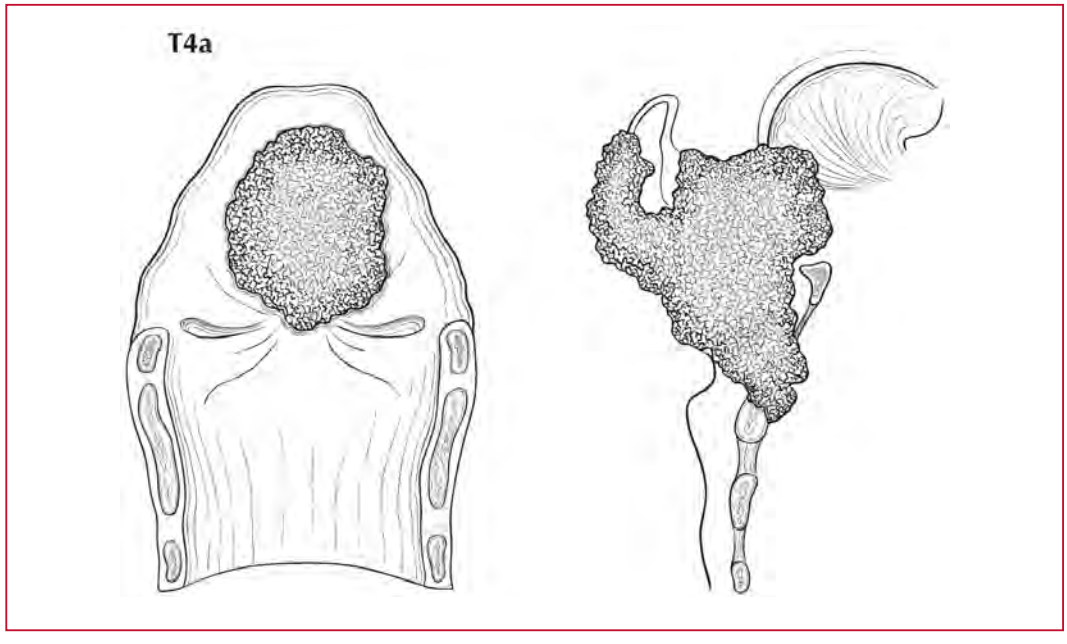

ŞEKİL 5.6. *Supraglottis için T4a, orta düzeyde lokal ileri hastalık, tiroid kartilaj ve/veya larenks dışında herhangi bir dokuya (trakea, dilin ekstrinsik kasları dahil boyun yumuşak dokusu, strap kası, tiroid veya özofagus vb) invaze tümör olarak tanımlanmaktadır. burada tümör larenks dışına vallekula, dil kökü ve boyun yumuşak dokularına invaze olmuştur.*

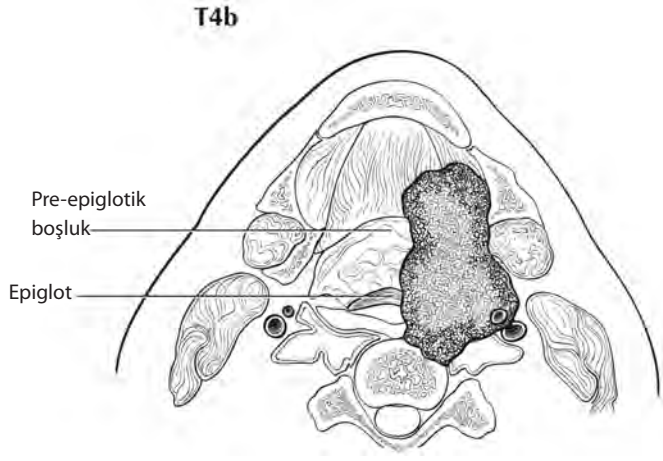

ŞEKİL 5.7. *Çok ileri düzeyde lokal ileri hastalık, prevertebral boşluğa invaze veya karotid arteri sarmış (görülmekte) veya mediastinal yapılara invaze tümör olarak tanımlaan supraglottisin T4b tümörünün kesitsel görünümü.*

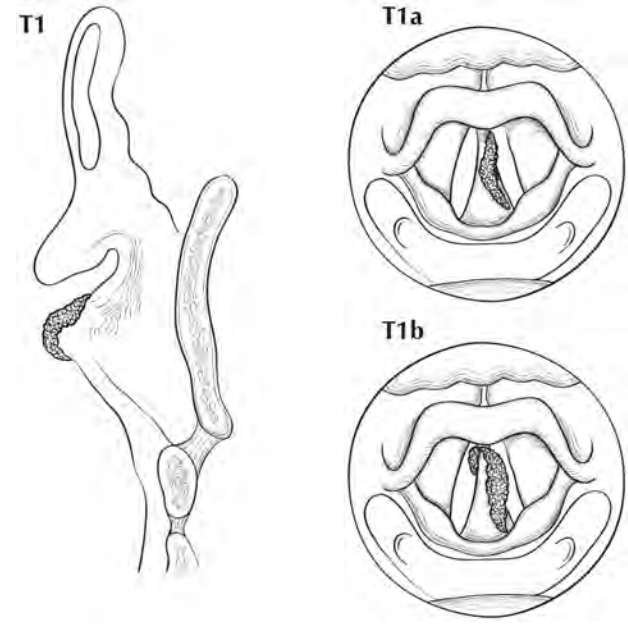

ŞEKİL 5.8. *Glottisin T1 tümörleri normal vokal kord hareketleriyle birlikte vokal kord(lar)a sınırlıdır (anterior veya posterior komissürü tutabilir). T1a, bir vokal korda sınırlıdır (üst sol) ve T1b her iki vokal kordu tutmuştur (alt sağ).*

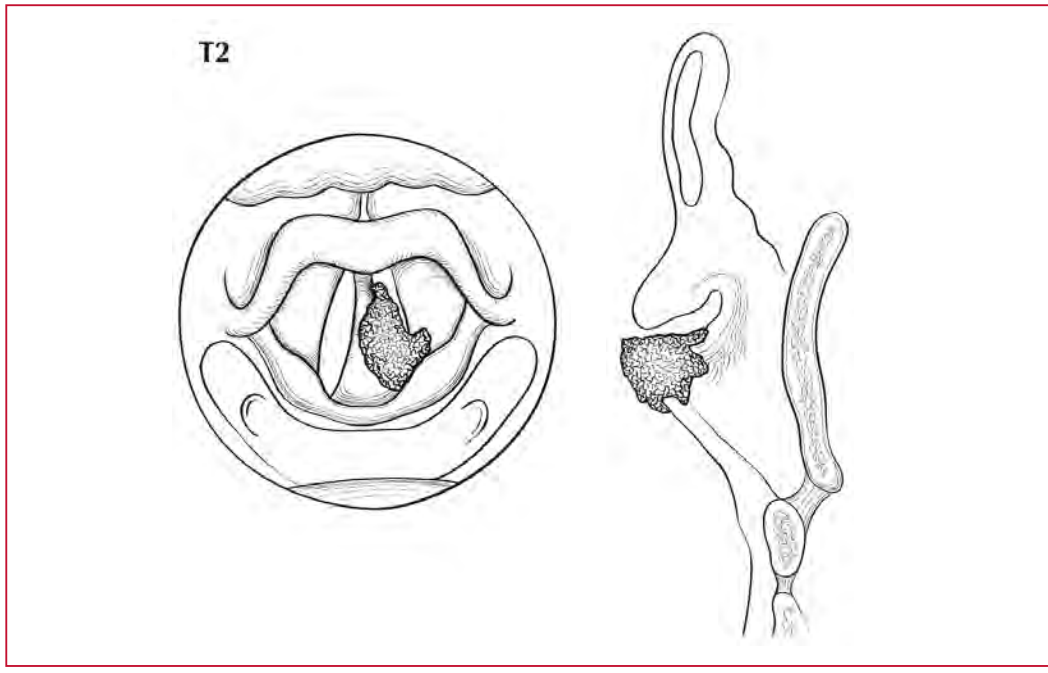

ŞEKİL 5.9. *Glottisin T2 tümörleri supraglottis ve/veya subglottise uzanmaktadır ve/veya vokal kord hareketlerinde bozukluk vardır.*

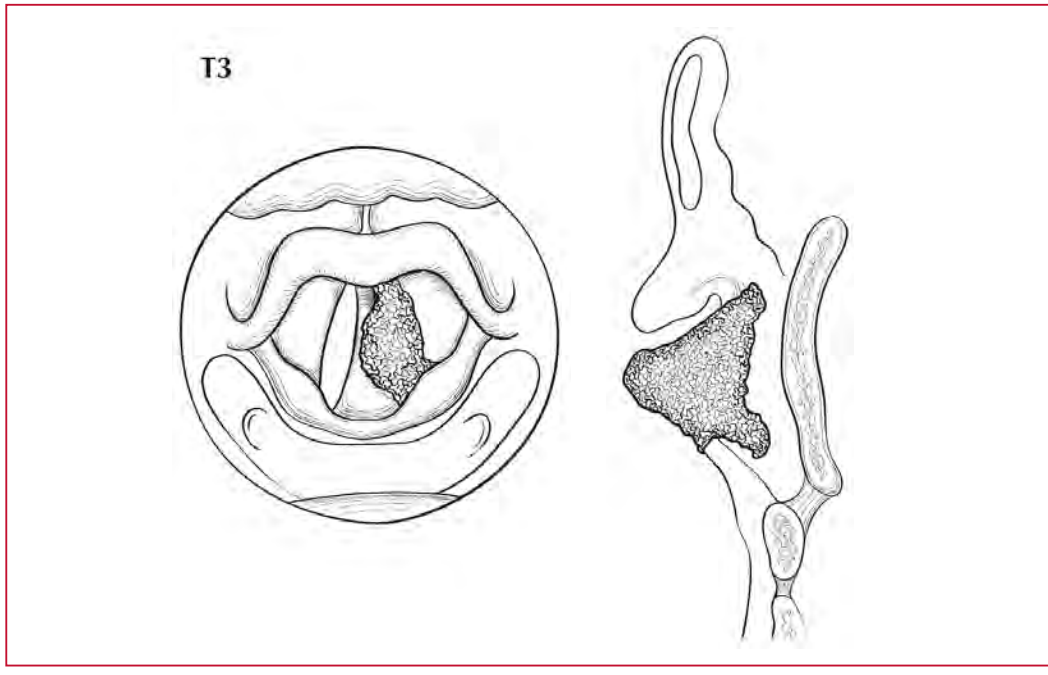

ŞEKİL 5.10. *Glottisin T3 tümörleri vokal kord fiksasyonuyla birlikte larenkse sınırlıdır (görülmekte) ve/veya paraglottik boşluğa invaze ve/veya tiroid kartilajın iç korteksine invazedir.*

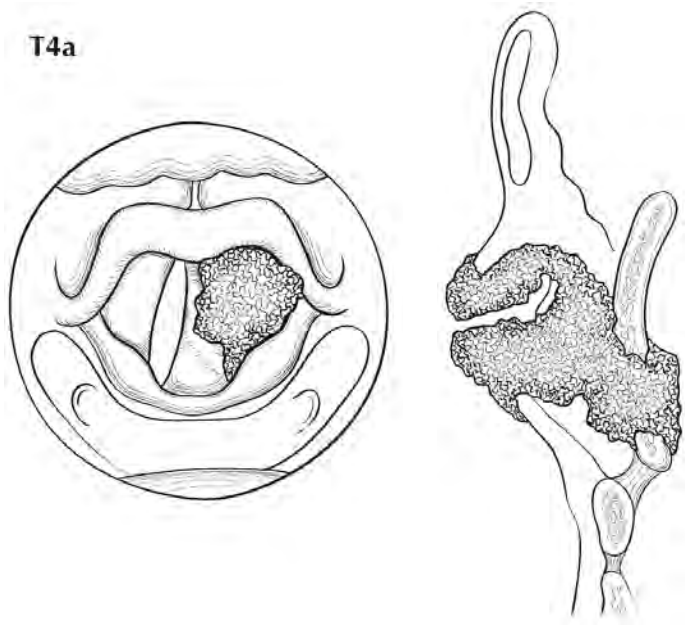

ŞEKİL 5.11. *Glottisin T4a tümörleri orta düzeyde lokal ileri hastalık, tiroid kartilajın dış korteksine ve/veya larenks dışında herhangi bir dokuya (trakea, dilin ekstrinsik kasları dahil boyun yumuşak dokusu, strap kası, tiroid veya özofagus vb) invaze tümör olarak tanımlanmaktadır.*

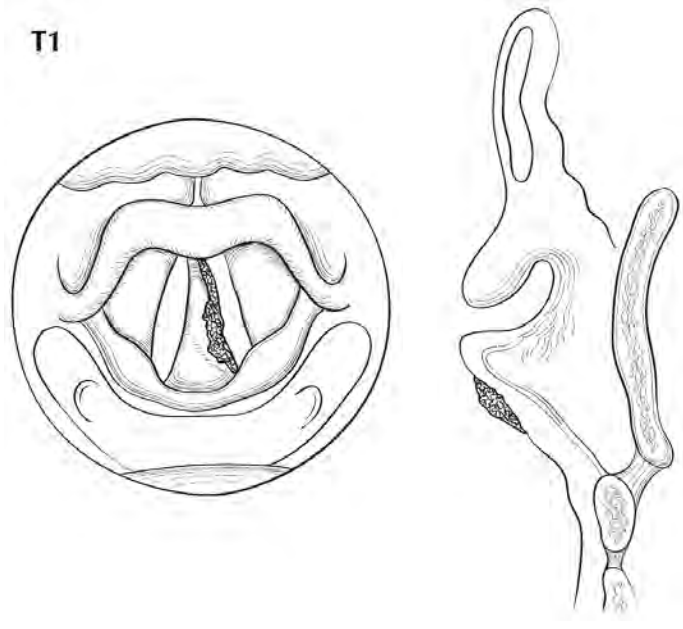

ŞEKİL 5.12. *Subglottisin T1 tümörleri subglottise sınırlıdır.*

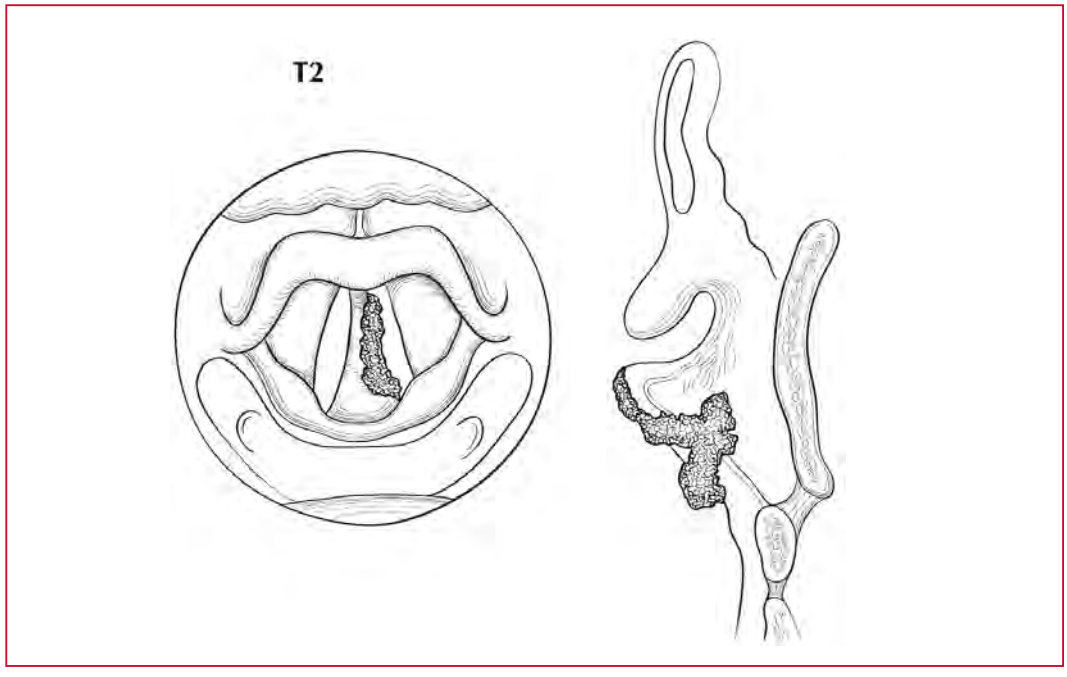

ŞEKİL 5.13. *Subglottisin T2 tümörleri vokal kord hareketleri normal ya da bozulmuş bir şekilde vokal korda uzanım göstermektedirler.*

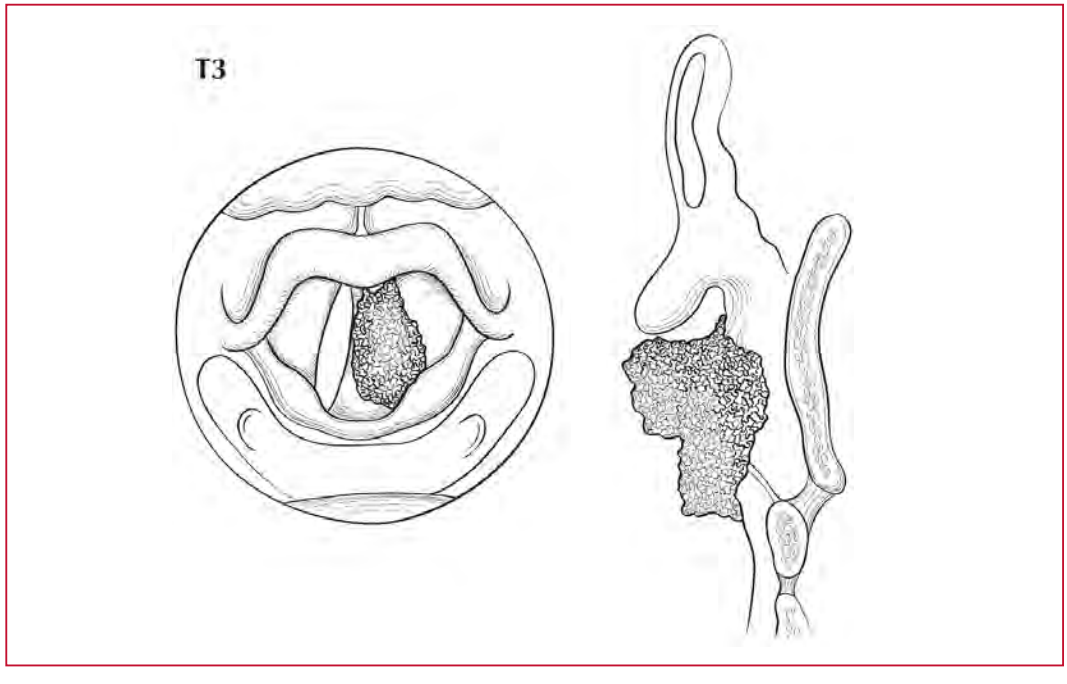

ŞEKİL 5.14. *Subglottisin T3 tümörleri vokal kord fiksasyonuyla birlikte larenkse sınırlı tümörlerdir.*

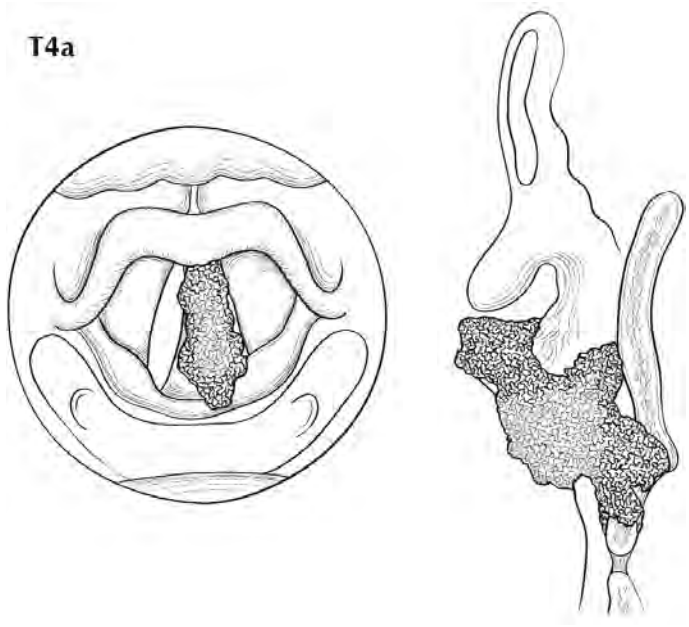

ŞEKİL 5.15. *Subglottisin T4a tümörleri orta düzeyde lokal ileri hastalıktır ve krikoid veya tiroid kartilaja ve/veya larenks dışında herhangi bir dokuya (trakea, dilin ekstrinsik kasları dahil boyun yumuşak dokusu, strap kası, tiroid veya özofagus vb) invazedir.*

PROGNOSTİK FAKTÖRLER (BÖLGEYE ÖZEL FAKTÖRLER)

(Toplanması önerilen)

Evreleme için gerekli	Yok
Klinik olarak önemli	Lenf bezi boyutu EKY varlığı Baş ve boyuna ait seviye I-III lenf bezleri Baş ve boyuna ait seviye IV-V lenf bezleri Baş ve boyuna ait seviye VI-VII lenf bezleri Diğer lenf bezi grupları Servikal bezlerin klinik yerleşimi Klinik EKY varlığı Patolojik EKY varlığı HPV

Nazal Kavite ve Paranazal Sinüsler

6

(Lenfoid doku, yumuşak doku, kemik ve kıkırdak gibi nonepitelyal tümörleri kapsamaz. Bu bölüm nazal kavitenin ve paranazal sinüslerin mukozal melanomasının evrelemesini içermez – bakınız Bölüm 9.)

DEĞİŞİKLİKLERİN ÖZETİ

- T4 lezyonlar T4a (orta düzeyde lokal ileri) ve T4b (Çok ileri düzeyde lokal ileri hastalık) olmak üzere Evre IV hastalığı Evre IVA (orta düzeyde ileri lokal/bölgesel hastalık), Evre IVB (çok ilerlemiş lokal/bölgesel hastalık) ve Evre IVC (uzak metastazlı hastalık) şeklinde sınıflandıracak şekilde ikiye ayrılmıştır.

ICD-O-3 TOPOGRAFİ KODLARI

C30.0 Nazal kavite
C31.0 Maksiller sinüs
C31.1 Etmoid sinüs

ICD-O-3 HİSTOLOJİK KOD ARALIKLARI

8000-8576, 8940-8950, 8980-8981

ANATOMİ

Primer Bölge. Sinonazal malignitelerin en sık görüleni maksiller sinüs kanseridir. Etmoid sinüs ve nazal kavite kanserleri eşit sıklıkta ancak maksiller sinüs kanserlerine göre oldukça az görülürler. Sfenoid ve frontal sinüslerin tümörleri nadirdir.

Maksiller sinüs içindeki mukozal lezyonların yayılımları kadar, yerleşimleri de prognostik öneme sahiptir. Tarihsel olarak Ohngren hattı olarak bilinen, gözün mediyal kantusu ile mandibula köşesini birleştiren düzlem, maksiller sinüsü iyi prognoz ile ilişkili bir ön-alt parçaya (altyapılar) ve kötü prognoza sahip bir arka-üst parçaya (üst yapılar) ayırmaya yarar (Şekil 6.1). Üstyapıların kanserleri ile ilişkili daha kötü sonuçlar, bu tümörlerin göz, kafa tabanı, piterigoidler ve infratemporal fossayı içeren kritik yapılara erken invazyonunun yansımasıdır.

Nazoetmoidal kompleks evreleme amacıyla iki bölgeye ayrılır: nazal kavite ve etmoid sinüsler. Etmoidler tekrar iki alt bölgeye ayrılır: Nazal septum (etmoidin perpendiküler –dikey- plakası) ile ayrılan sol ve sağ kısım. Nazal kavite dört alt bölgeye ayrılır: septum, taban, lateral duvar ve vestibül.

C.C. Compton et al. (eds.), *AJCC Cancer Staging Atlas: A Companion to the Seventh Editions of the AJCC Cancer Staging Manual and Handbook*, DOI 10.1007/978-1-4614-2080-4_6,
© 2012 American Joint Committee on Cancer

Bölge	*Alt bölge*
Maksiller sinüs	Sol/sağ
Nazal kavite	Septum
	Taban
	Lateral duvar
	Vestibül (burun deliği kenarından mukoku-tanöz bileşkeye kadar)
Etmoid sinus	Sol/sağ

Bölgesel Lenf Nodları. Nazal kavite ve paranazal sinüs kanserlerinin bölgesel lenf nodlarına yayılımı göreceli olarak sık değildir. Özellikle sinüs duvarlarının ötesine uzanarak yanağın yumuşak dokuları, üst alveoller, damak ve bukkal mukoza gibi yumuşak dokuları tutan ilerlemiş maksiller sinüs kanserinde buksinatör, submandibuler, üst juguler ve (bazen) retrofaringeal nodların tutulumu görülebilir. Etmoid sinüs kanserlerinde bölgesel lenfatiklere yayılma eğilimi daha düşüktür. Boynun sadece bir tarafında tutulum olduğunda ipsilateral olarak değerlendirilmelidir. Özellikle orta hattın ötesine yayılan ilerlemiş primer kanserlerde bilateral yayılım ortaya çıkabilir.

Klinik değerlendirmede nodal kitlenin büyüklüğü ölçülmelidir. Çapı 3 cm'nin üzerinde olan kitlelerin çoğu tek nod değildir, bunlar daha çok birleşmiş nodlar veya boyundaki yumuşak doku tümörleridir. Klinik olarak pozitif nodların üç kategorisi vardır: N1, N2 ve N3. Alt grup olarak a, b ve c'nin kullanımı gereklidir. Orta hattaki nodlar ipsilateral nodlar olarak değerlendirilir. N kategorisini tanımlamak için kullanılan bileşenlere ek olarak tutulan bölgesel lenf nodları seviyelerine göre tarif edilmelidir. Bu şekildeki bir hastalık yaygınlığını belgelemek için patolojik değerlendirme gereklidir. Tutulan nodlarda şekilsiz spiküle sınırların veya nodlar arası yağ dokusunun tutulması sonucu normal oval nodal şeklin yuvarlak şekle dönüşümünün görüntüleme yöntemleri ile gösterilmesi çok güçlü bir şekilde ekstrakapsüler (ekstranodal) tümör yayılımını düşündürür. Hiçbir görüntüleme yöntemi (henüz), bölgesel nodlardaki mikroskopik odakları gösteremez veya küçük reaktif nodlar ile santral radyografik düzensizlik içermeyen küçük malign nodları ayırt edemez.

pN için yapılan selektif boyun diseksiyonu genellikle altı veya daha fazla lenf nodunu, radikal veya modifiye radikal boyun diseksiyonu ise genellikle on veya daha fazla lenf nodunu içerir. Daha az sayıdaki lenf nodlarının patolojik değerlendirmesi negatif ise yine pN0 olarak kabul edilir.

Uzak Metastazlar. Uzak yayılım genellikle akciğerlere daha nadir olarak da kemiğe olur.

PROGNOSTİK ÖZELLİKLER

Daha önce özetlenen TNM faktörlerinin önemine ek olarak, bu hastaların genel sağlıkları sonucu açık şekilde etkiler. Hem tümör hem de tümör dışı ilişkili faktörler kullanılarak prognozun daha iyi belirlenmesine yönelik bir çaba başlamıştır. Kanser kayıt elemanları tarafından yapılan prognoz ile ilişkili spesifik faktörler hakkında önemli bilgiler elde edilen grafik çıkarma devam edecektir. Bu data gelecekteki düzeltmelerde evreleme sisteminin öngörü gücünü daha fazla keskinleştirmede kullanılabilir.

Komorbidite, ek medikal hastalığın spesifik testleri yapılarak sınıflandırılabilir. Hastanın tıbbi kayıtlarındaki bütün hastalıkların doğru şekilde raporlanması bu parametrenin değerlendirilmesi için esastır. Genel performans ölçümü sağkalım tahmini için yardımcıdır. AJCC, klinisyenin standart evreleme bilgisinin yanında ECOG, Zubrod veya Karnofsky performans ölçümü kullanılarak elde edilen performans durumunun da raporlanmasını ısrarla önerir. Majör performans araçlarının herbiri arasında bir ilişki mevcuttur.

ZUBROD/ECOG PERFORMANS SKALASI

0. Tamamen aktif, herhangi bir kısıtlama olmaksızın hastalık öncesi tüm aktiviteleri yerine getirebilmekte (Karnofsky 90-100)
1. Fiziksel olarak güç aktivitede kısıtlanmış; ancak ayaktan tedavi edilmekte ve az güç isteyen işleri yapabilmekte veya sedanter. Örneğin basit ev ya da ofis işleri (Karnofsky 70-80)
2. Ayaktan tedavi edilmekte ve kendine bakabilmekte; ancak herhangi bir iş yapamamaktadır. Gün içerisinde uyanık olunan zamanın %50'sinde uyanık. (Karnofsky 50-60)
3. Sınırlı bir şekilde kendine bakabilmekte; Uyanık olduğu zamanın %50 ya da daha fazlasında yatağa ya da koltuğa kısıtlı (Karnofsky 30-40)
4. Tamamen iş görmez. Kendine bakamaz. Tamamen yatağa kısıtlı (Karnofsky 10-20)
5. Ölüm (Karnofsky 0)

Tütün ve alkol kullanımı gibi yaşam tarzı faktörleri sağkalımı negatif etkiler. Yılda kaç paket sigara içildiğinin ve haftanın kaç günü ve günde ne kadar alkol alındığının doğru şekilde kaydedilmesi sonraki analizlerde önemli veriler sağlayacaktır. Beslenme prognozda önemlidir ve vücut ağırlığının %10'undan fazla kilo kaybı olmasıyla dolaylı yoldan ölçülebilir. Mevcut veya önceden not edilmiş depresyon tanısı hasta dosyasına işlenmelidir.

Mukozal Melanom. Baş ve boyun mukozal melanomuna ait evreleme Böl. 9'da tartışılmıştır.

TNM TANIMLAMASI

Primer Tümör (T)

TX	Primer tümör değerlendirilemiyor
T0	Primer tümör bulgusu yok
Tis	Karsinoma in situ

Maksiller Sinüs

T1	Tümör maksiller sinüs mukozası ile sınırlı kemikte erozyon veya destrüksiyon yok (Şekil 6.2)
T2	Tümör sert damak ve/veya orta nazal meatusa yayılımı içeren maksiller sinüsün arka duvarına ve piterigoid levhalara yayılımı dışında kemik erozyonuna veya destrüksiyonuna neden olmuş (Şekil 6.3)
T3	Tümör, maksiller sinüsün arka duvar kemiği, subkutan dokular, orbitanın mediyal duvarı veya tabanı, pterigoid fossa, etmoid sinüslerden herhangi birine invaze (Şekil 6.4)
T4a	Orta düzeyde lokal ileri hastalık Tümör anterior orbital içeriği, yanak derisini, pterigoid plakaları, infratemporal fossayı, kribriform plakayı, sfenoid veya frontal sinüsleri invaze etmiş (Şekil 6.5A, B)
T4b	Çok ileri düzeyde lokal ileri hastalık Tümör, orbita apeksi, dura, beyin, orta kraniyal fossa, trigeminal sinirin (V2) maksiller bölümü dışındaki kraniyal sinirler, nazofarinks veya klivustan herhangi birine invaze (Şekil 6.6)

Nazal Kavite ve Etmoid Sinüs

T1	Tümör herhangi bir alt bölge ile sınırlı, kemik invazyonu var veya yok (Şekil 6.7)
T2	Tümör tek bölgedeki iki alt bölgeyi invaze etmiş veya nazoetmoidal kompleks içinde bir komşu bölgeye yayılmış, kemik invazyonu var veya yok (Şekil 6.8)
T3	Tümör orbitanın mediyal duvarına veya tabanına, maksiller sinüse, damağa veya kribriform plakaya yayılmış (Şekil 6.9)

(*devamı var*)

Primer Tümör (T) (*devamı*)

T4a	Orta düzeyde lokal ileri hastalık Tümör, anteriyor orbita içeriği, burun veya yanak derisi, anteriyor kraniyal fossaya minimal yayılım, pterigoid plakalar, sfenoid veya frontal sinüslere invaze (Şekil 6.10)
T4b	Çok ileri düzeyde lokal ileri hastalık Tümör, orbita apeksi, dura, beyin, orta kraniyal fossa, trigeminal sinir (V2) dışındaki kraniyal sinirler, nazofarinks veya klivusa invaze (Şekil 6.11)

Bölgesel Lenf Nodları (N) (Bkz. Bölüm II Baş ve Boyun Şekil II.1-II.4)

NX	Bölgesel lenf nodları değerlendirilemez
N0	Bölgesel lenf nodu metastazı yok
N1	Büyük çapı 3 cm veya daha küçük tek ipsilateral lenf nodu metastazı
N2	Büyük çapı 3 cm'den büyük fakat 6 cm'den küçük tek ipsilateral lenf nodu metastazı, veya hiç birinin büyük çapı 6 cm'yi geçmeyen çoklu ipsilateral lenf nodu, veya hiç birinin büyük çapı 6 cm'yi geçmeyen bilateral veya kontrlateral lenf nodları
N2a	Büyük çapı 3 cm'den büyük fakat 6 cm'den küçük tek ipsilateral lenf nodu metastazı
N2b	Hiç birinin büyük çapı 6 cm'yi geçmeyen çoklu ipsilateral lenf nodu metastazı
N2c	Hiç birinin büyük çapı 6 cm'yi geçmeyen bilateral veya kontrlateral lenf nodları metastazı
N3	Büyük çapı 6 cm'den büyük lenf nodu metastazı

Uzak Metastaz (M)

M0	Uzak metastaz yok
M1	Uzak metastaz

ANATOMİK EVRE /PROGNOSTİK GRUPLAR

Evre 0	Tis	N0	M0
Evre I	Tl	N0	M0
Evre II	T2	N0	M0
Evre III	T3	N0	M0
	T1	N1	M0
	T2	N1	M0
	T3	N1	M0
Evre IVA	T4a	N0	M0
	T4a	Nl	M0
	T1	N2	M0
	T2	N2	M0
	T3	N2	M0
	T4a	N2	M0
Evre IVB	T4b	Herhangi N	M0
	Herhangi T	N3	M0
Evre IVC	Herhangi T	Herhangi N	Ml

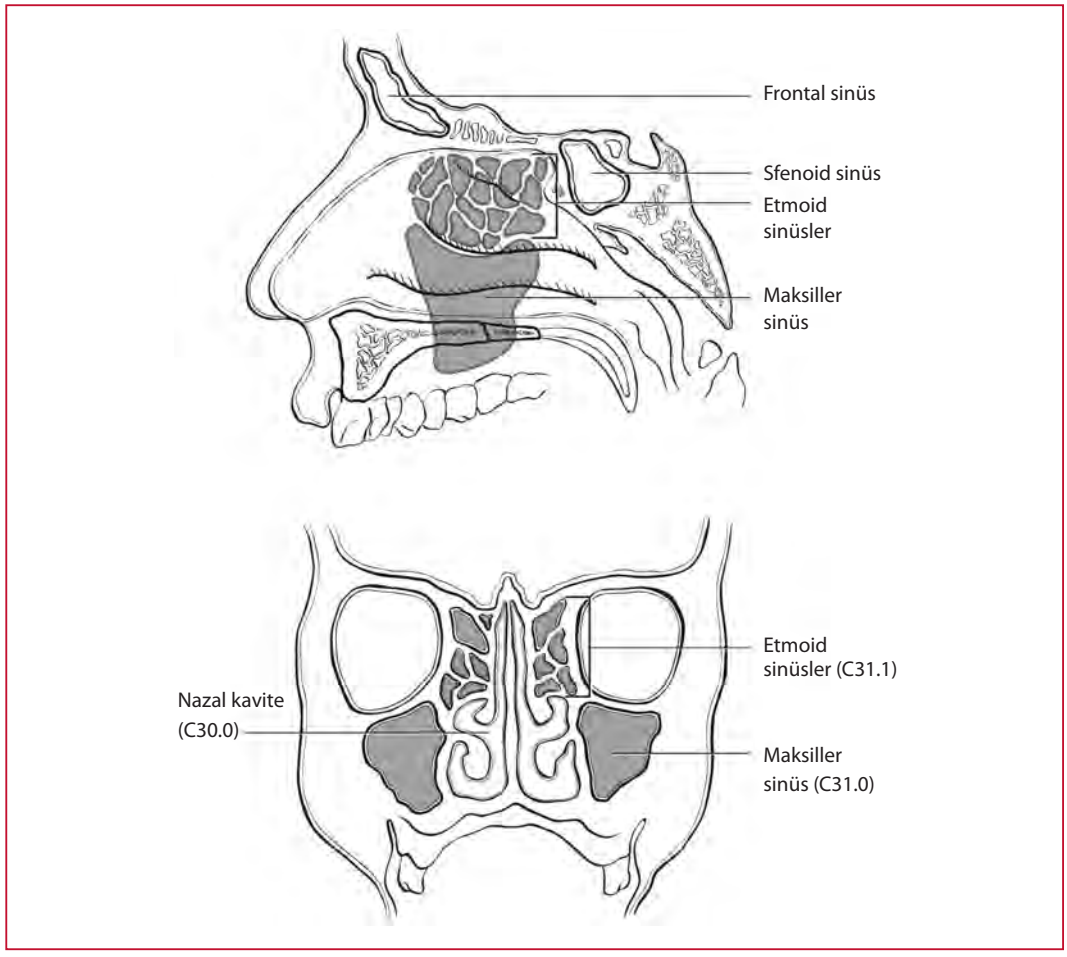

ŞEKİL 6.1. *Paranazal sinüs tümörlerinin oluşum bölgeleri*

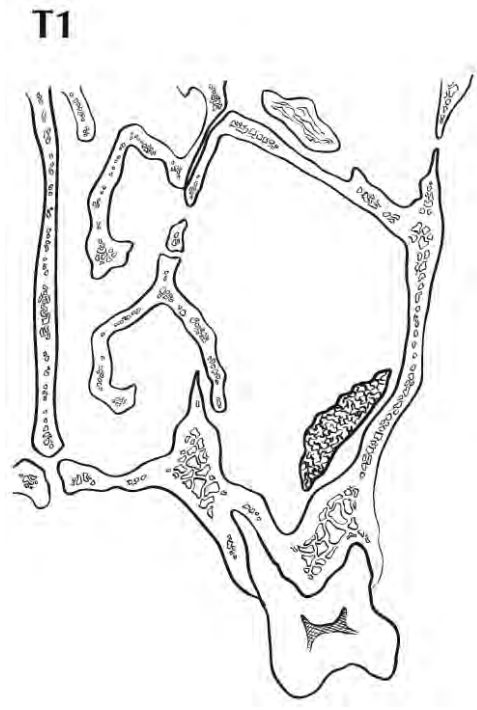

ŞEKİL 6.2. *Maksiller Sinüste T1 tümör kemikte erozyon veya destrüksiyon yapmadan maksiller sinüse sınırlıdır.*

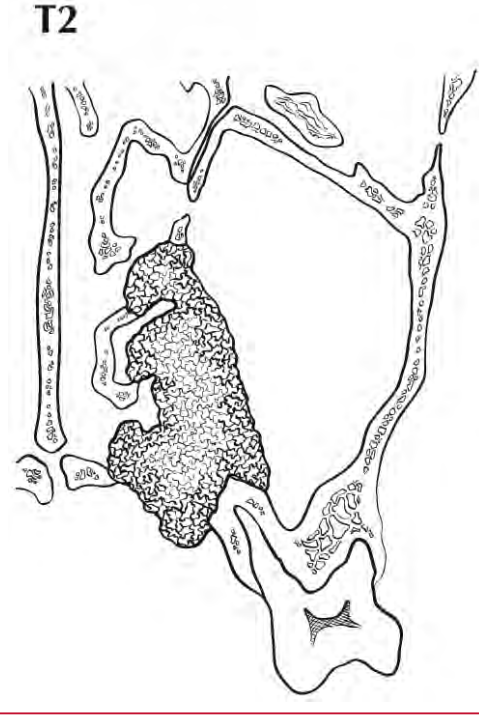

ŞEKİL 6.3. *Maksiller sinüste T2 tümör sert damak ve/veya orta nazal meatusa yayılımı içeren maksiller sinüsün arka duvarına ve piterigoid levhalara yayılımı dışında kemik erozyonuna veya destrüksiyonuna neden olur*

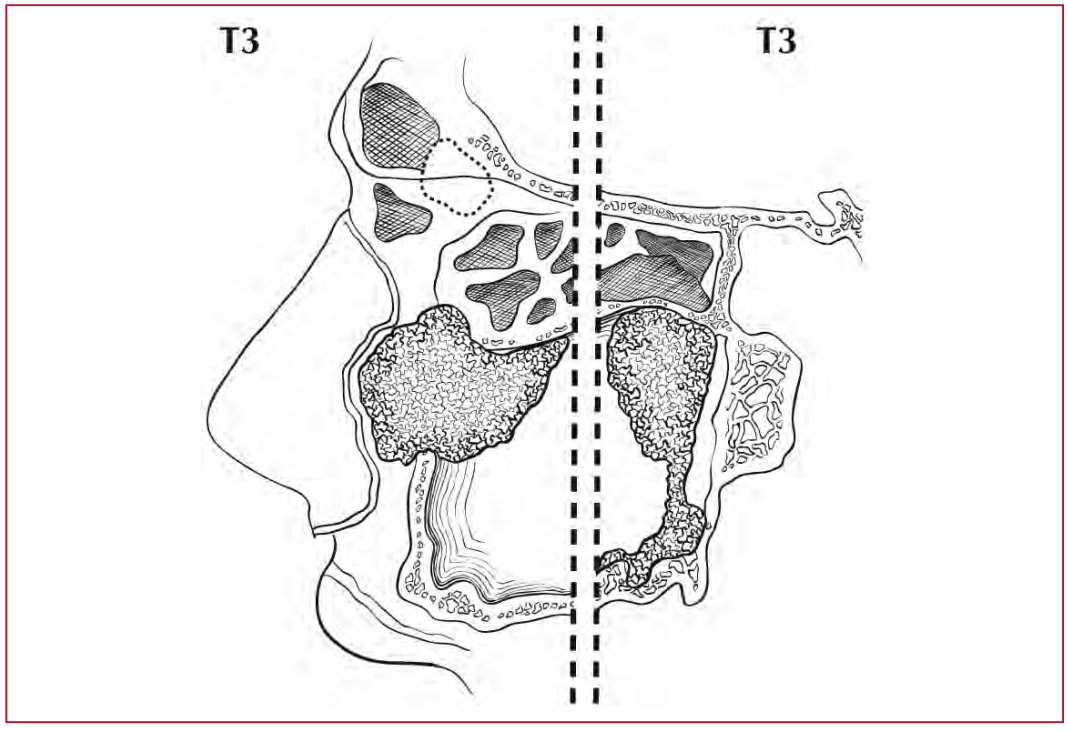

ŞEKİL 6.4. *Maksiller sinüste T3 tümörün iki görünümü. Tümör maksiller sinüsün arka duvar kemiği, subkutan dokular, orbitanın mediyal duvarı veya tabanı, pterigoid fossa, etmoid sinüslerden herhangi birine invazedir.*

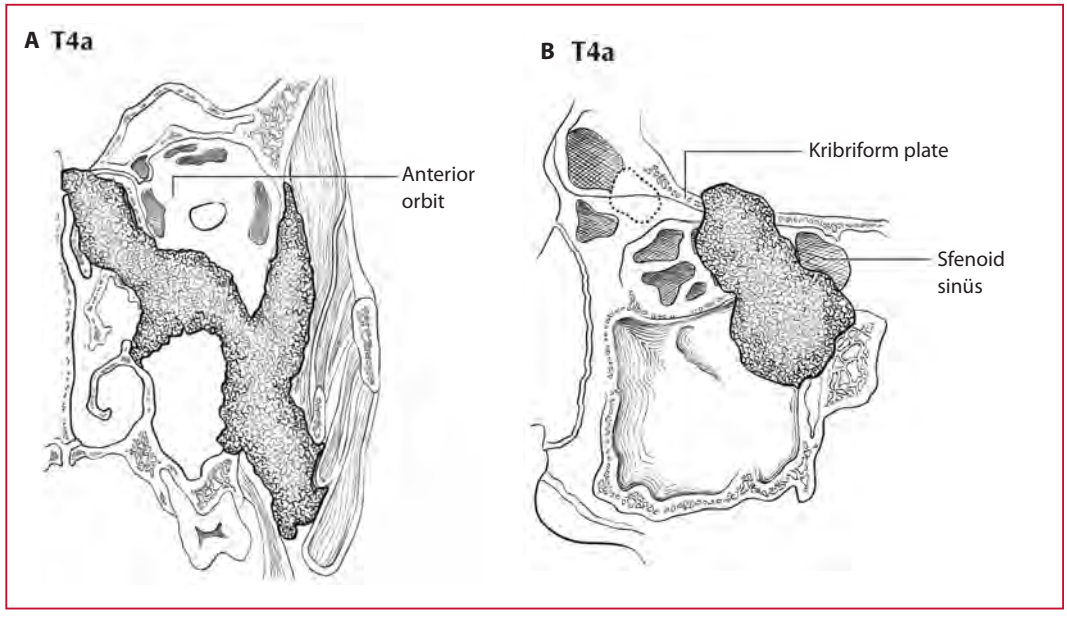

ŞEKİL 6.5. *(A) Maksiller sinüste T4a, anterior orbital içeriğe invazyon gösteren orta düzeyde lokal ileri hastalık olarak tanımlanmaktadır. (B) Maksiller sinüste T4a, sfenoid sinüs ve kribriform plate invazyon gösteren orta düzeyde lokal ileri hastalık olarak tanımlanmaktadır.*

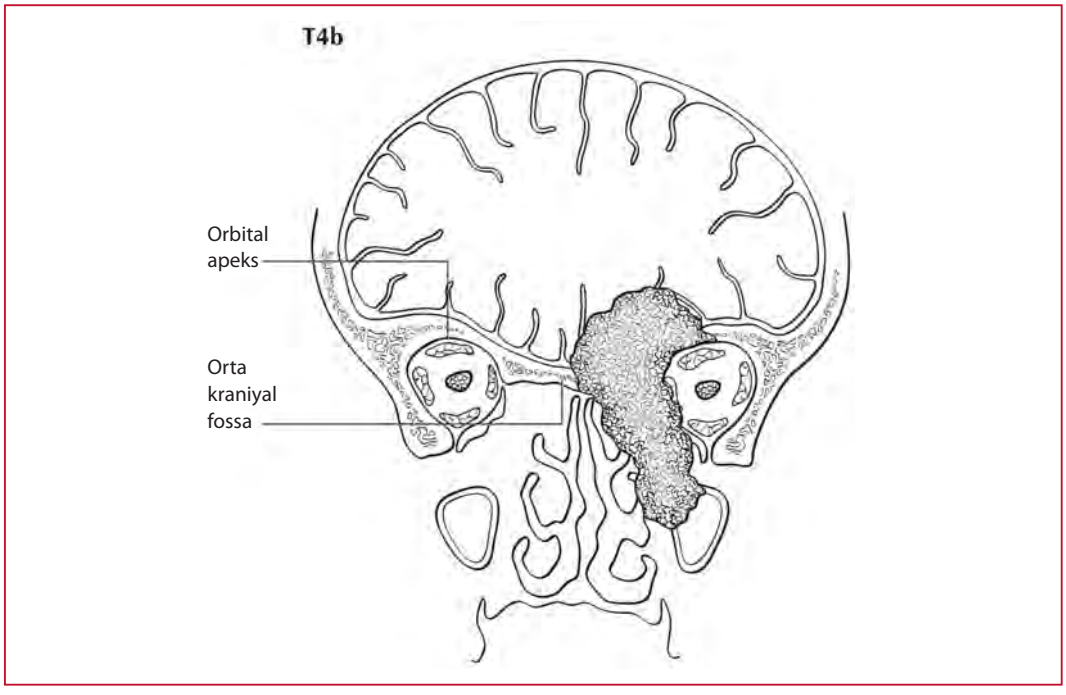

ŞEKİL 6.6. *Maksiller sinüste T4b tümörünün koronal görünümü. Orbita apekse invazyon gösteren çok ileri düzeyde lokal ileri hastalık.*

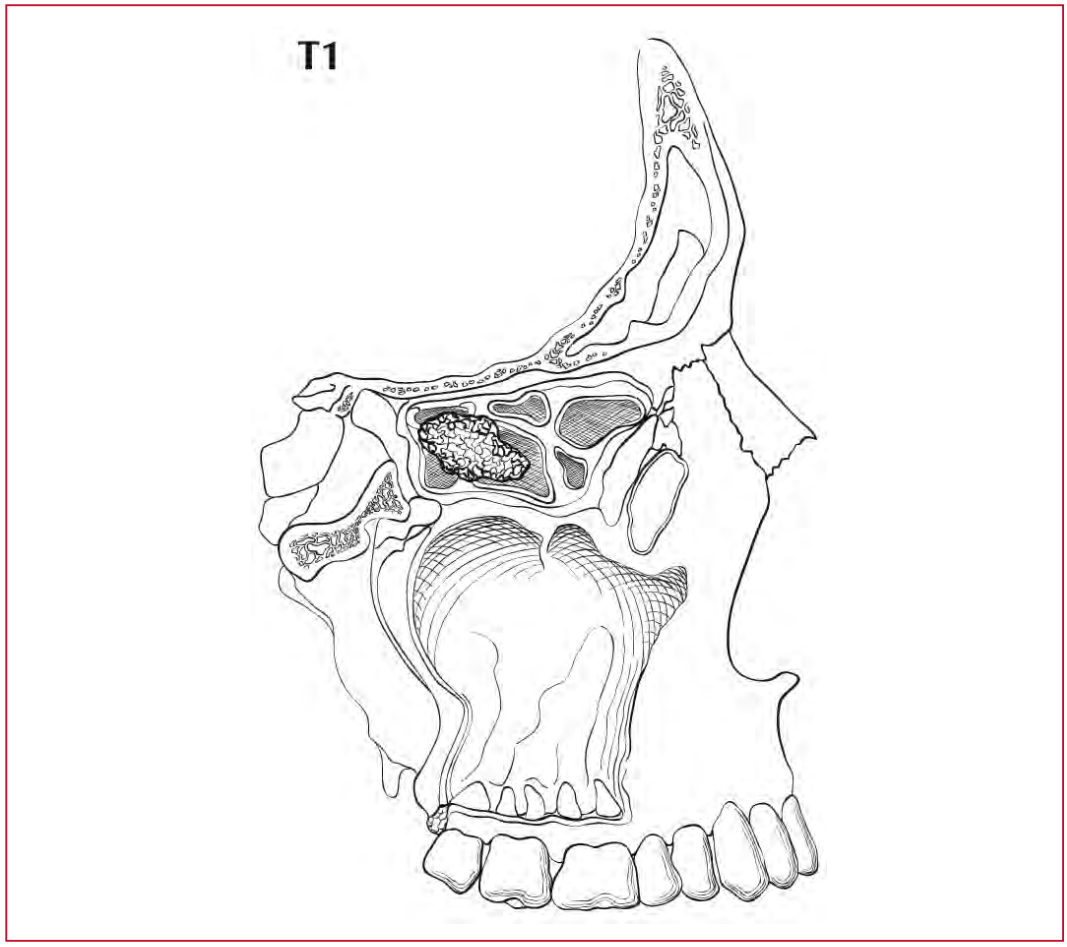

ŞEKİL 6.7. *Nazal kavite ve etmoid sinüste T1, kemik invazyonu olsun yada olmasın herhangi bir alt bölge ile sınırlı olarak tanımlanmaktadır.*

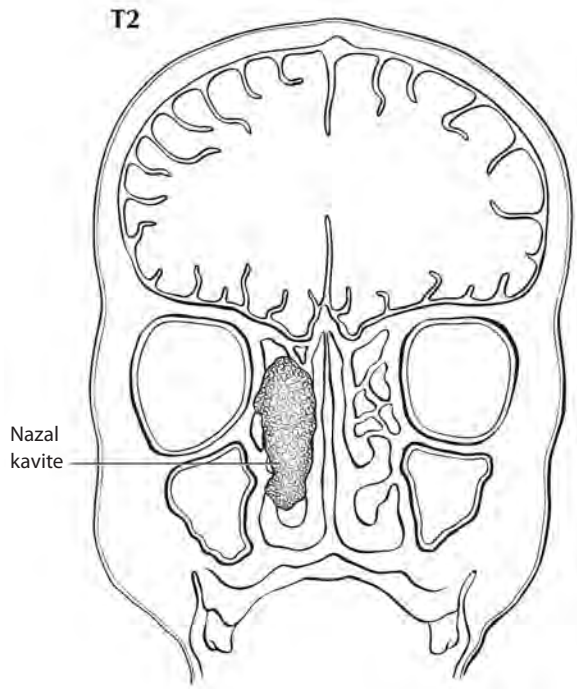

ŞEKİL 6.8. *Nazal kavite ve etmoid sinüste T2, kemik invazyonu olsun ya da olması tek bölgedeki iki alt bölgeyi invaze etmiş veya nazoetmoidal kompleks içinde bir komşu bölgeye yayılmış tümör olarak tanımlanmaktadır.*

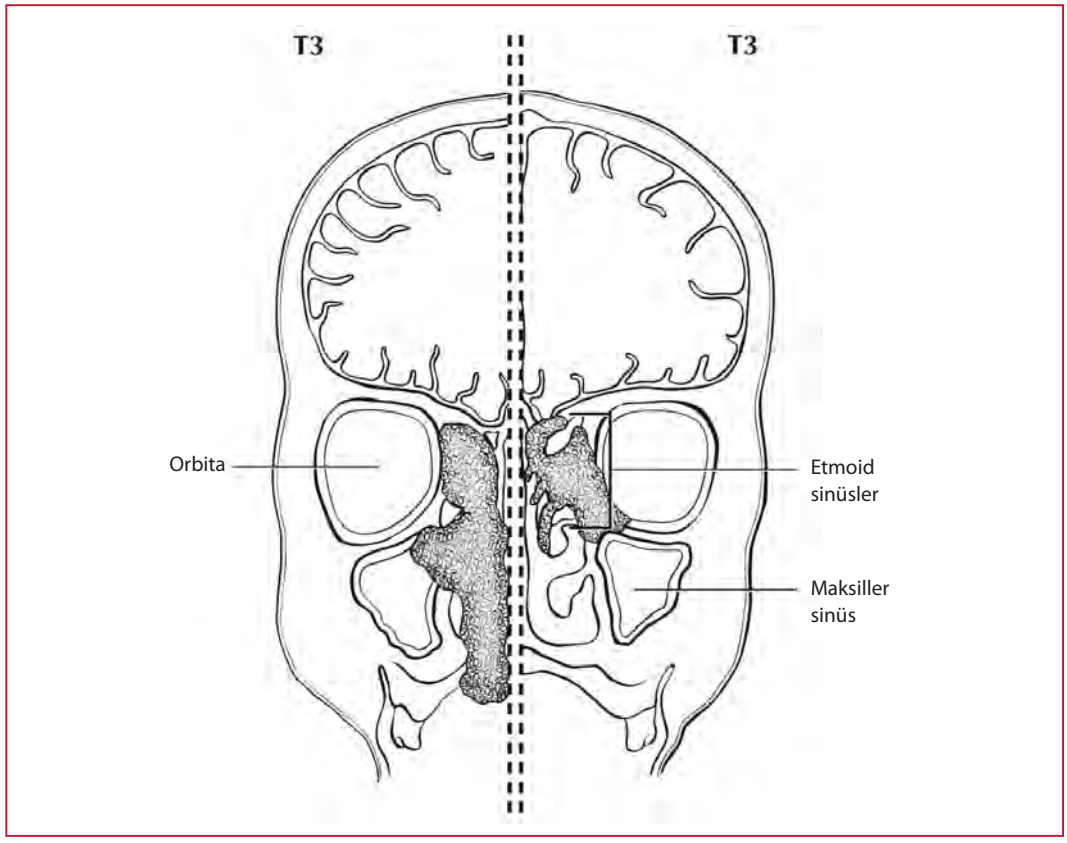

ŞEKİL 6.9. *Nazal kavite ve etmoid sinüste, maksiller sinüs ve kribriform plate (sol) ve orbitanın mediyal duvarına invazyon gösteren T3'ün iki görünümü.*

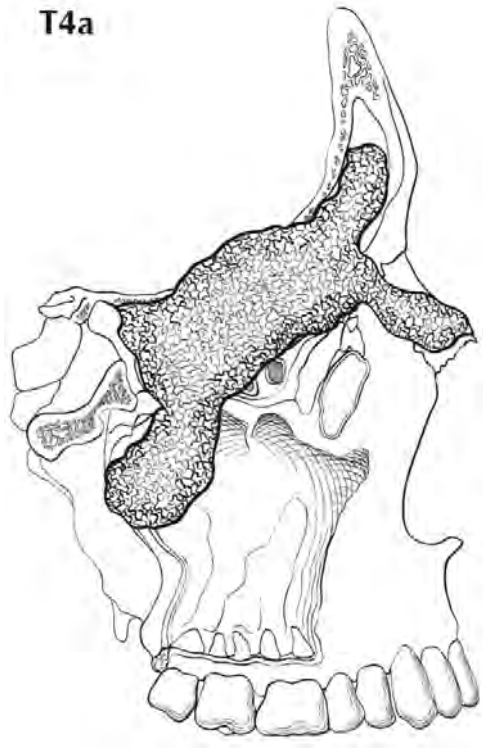

ŞEKİL 6.10. *Nazal kavite ve etmoid sinüster T4a, orta düzeyde lokal ileri hastalık, anteriyor orbita içeriği, burun veya yanak derisi, anteriyor kraniyal fossaya minimal yayılım, pterigoid plakalar, sfenoid veya frontal sinüslere invaze tümör olarak tanımlanmaktadır.*

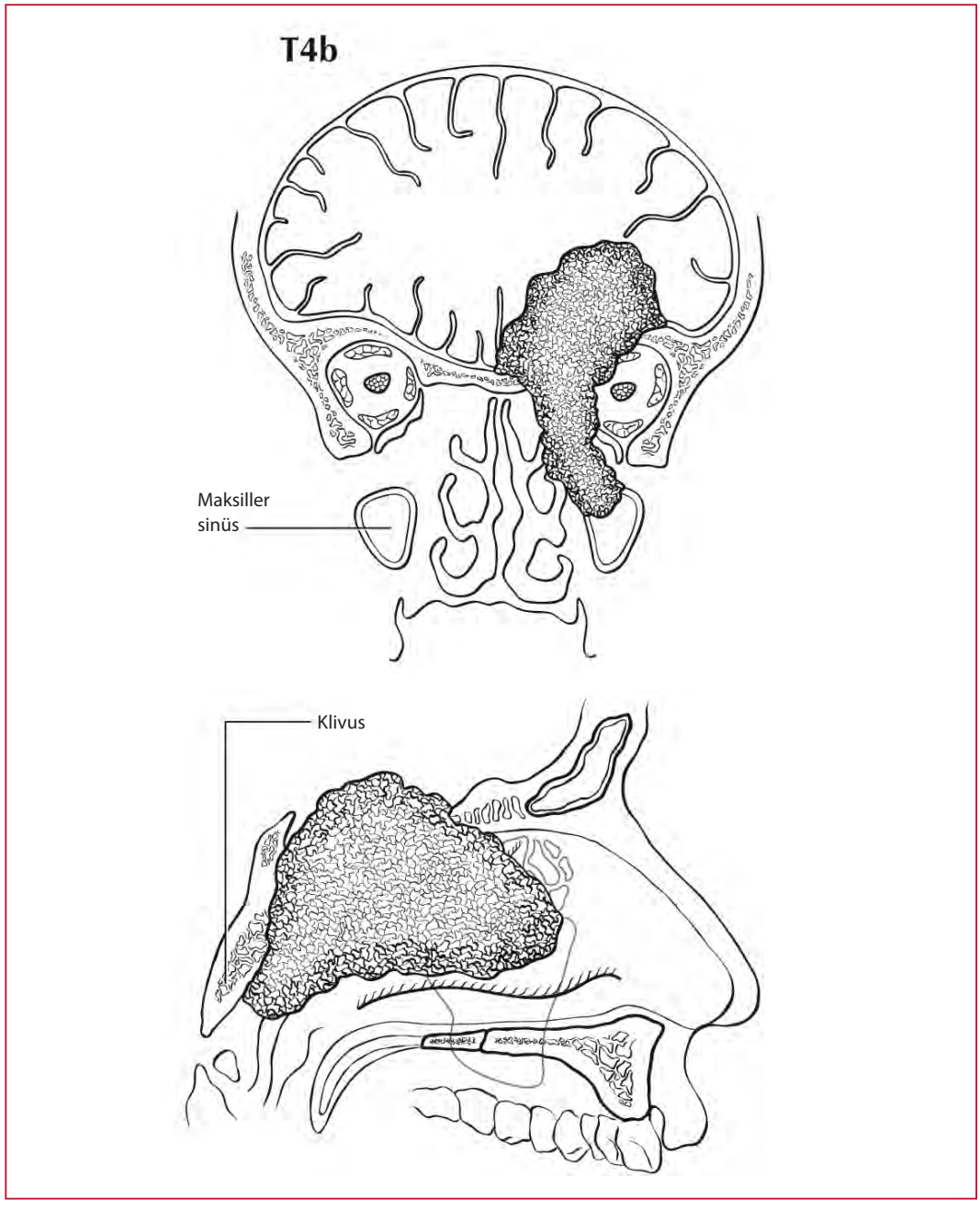

ŞEKİL 6.11. *Nazal kavite ve etmoid sinüste T4b'nin iki görünümü. Bu, çok ileri düzeyde lokal ileri hastalıktır ve soldaki koronal görüntü orbital apeks ve beyin invazyonunu göstermektedir. Sağda tümör klivusa invazedir.*

PROGNOSTİK FAKTÖRLER (BÖLGEYE ÖZEL FAKTÖRLER)

(Toplanması önerilen)

Evreleme için gerekli	Yok
Klinik olarak önemli	Lenf nodlarının boyutu Baş ve boyun bölgesi lenf nodlarınında kapsül dışı yayılım Baş ve boyun lenf nodları seviye I–III Baş ve boyun lenf nodları seviye IV–V Baş ve boyun lenf nodları seviye VI–VII Diğer lenf nodu grupları Servikal nodların klinik lokalizasyonu Kapsül dışı yayılım (KDY) klinik Kapsül dışı yayılım (KDY) patolojik İnsan papillomavirus (HPV) durumu Tümör kalınlığı

Majör Tükrük Bezleri

(Parotis, submandibüler ve sublingual)

7

DEĞİŞİKLİKLERİN ÖZETİ

- T4 lezyonlar T4a (orta düzeyde lokal ileri) ve T4b (Çok ileri düzeyde lokal ileri hastalık) olmak üzere Evre IV hastalığı Evre IVA (orta düzeyde ileri lokal/bölgesel hastalık), Evre IVB (çok ilerlemiş lokal/bölgesel hastalık) ve Evre IVC (uzak metastazlı hastalık) şeklinde sınıflandıracak şekilde ikiye ayrılmıştır.

ICD-O-3 TOPOGRAFİ KODLARI

C07.9 Parotis bezi
C08.0 Submandibüler bez
C08.1 Sublingual bez
C08.8 Majör tükrük bezlerinin Overlap (çakışan) lezyonu
C08.9 Majör tükrük bezi, NOS

ICD-O-3 HİSTOLOJİ KOD ARALIKLARI

8000-8576, 8940-8950, 8980-8982

ANATOMİ

Primer Bölge. Majör tükrük bezleri parotis, submandibüler ve sublingual bezleri kapsar. Minör tükrük bezlerinden gelişen tümörler (üst solunum yolu iç membranında mukus salgılayan bezler) ağız boşluğu, sinüsler v.b gibi köken aldığı anatomik bölgeye göre sınıflandırılırlar.

Parotisin primer tümörleri tükrük bezi tümörlerinin geniş bir bölümünü oluşturur. Sublingual primer kanserler nadirdir ve ağzın ön tabanının minör tükrük bezlerinin primer tümörlerinden kesin bir şekilde ayrılması zor olabilir.

Bölgesel Lenf Nodları. Tükrük bezi kanserinin bölgesel lenfatik yayılımı, baş ve boyun mukozal skuamöz kanserlerinden daha azdır ve tümörün histolojisine ve büyüklüğüne göre değişir. Çoğu nodal metastazlar ilk değerlendirmede klinik olarak göze çarpacaktır. Düşük gradlı tümörler bölgesel

C.C. Compton et al. (eds.), *AJCC Cancer Staging Atlas: A Companion to the Seventh Editions of the AJCC Cancer Staging Manual and Handbook*, DOI 10.1007/978-1-4614-2080-4_7,
© 2012 American Joint Committee on Cancer

nodlara nadiren metastaz yaparken bölgesel yayılım yüksek grade kanserlerde oldukça yüksektir. Bölgesel yayılım, sıralı bir şekilde öncelikle intraglandüler nodlardan komşu (periparotid, submandibuler) nodlara, sonra üst ve orta juguler nodlara, arka üçgen üst kesimi (düzey Va) nodlarına ve bazen retrofarengial nodlara olma eğilimindedir. İki taraflı lenfatik yayılım nadirdir.

pN için yapılan selektif boyun diseksiyonu genellikle altı veya daha fazla lenf nodunu, radikal veya modifiye radikal boyun diseksiyonu ise genellikle on veya daha fazla lenf nodunu içerir. Daha az sayıdaki lenf nodlarının patolojik değerlendirmesi negatif ise yine pN0 olarak kabul edilir.

Uzak Metastazlar (yayılım). Uzak yayılım en sık akciğerlere olur.

TNM TANIMLAMASI

Primer Tümör (T)	
TX	Primer tümör değerlendirilemiyor
T0	Primer tümör bulgusu yok
T1	Parankim dışı uzanımı olmayan en büyük çapı 2 cm veya daha küçük olan tümör*
T2	Parankim dışı uzanımı olmayan en büyük çapı 2 cm'den büyük 4 cm'den küçük tümör* (Şekil 7.3)
T3	En büyük çapı 4 cm'den büyük ve/veya parankim dışı uzanımı olan tümör*
T4a	Orta düzeyde ileri hastalık Tümör deri, mandibula, kulak kanalı ve/veya fasiyal siniri tutmuş
T4b	Çok ileri hastalık Tümör kafa tabanını ve/veya pterigoid planı tutmuş ve/veya karotis arteri kaplamış (Şekil 7.6A, B)

**Not:* Parankim dışı yayılım yumuşak doku yayılımının klinik veya makroskopik kanıtıdır. Yalnız mikroskobik bulgu evreleme amacıyla ekstraparankimal yayılımı göstermez.

Bölgesel Lenf Nodları (N) (Bkz. Bölüm II Baş ve Boyun Şekil II.1-II.4)	
NX	Bölgesel lenf nodları değerlendirilemez
N0	Bölgesel lenf nodu metastazı yok
N1	Büyük çapı 3 cm veya daha küçük tek ipsilateral lenf nodu metastazı
N2	Büyük çapı 3 cm'den büyük fakat 6 cm'den küçük tek ipsilateral lenf nodu metastazı, veya hiç birinin büyük çapı 6 cm'yi geçmeyen çoklu ipsilateral lenf nodu, veya hiç birinin büyük çapı 6 cm'yi geçmeyen bilateral veya kontrlateral lenf nodları
N2a	Büyük çapı 3 cm'den büyük fakat 6 cm'den küçük tek ipsilateral lenf nodu metastazı
N2b	Hiç birinin büyük çapı 6 cm'yi geçmeyen çoklu ipsilateral lenf nodu metastazı
N2c	Hiç birinin büyük çapı 6 cm'yi geçmeyen bilateral veya kontrlateral lenf nodları metastazı
N3	Büyük çapı 6 cm'den büyük lenf nodu metastazı

Uzak Metastaz (M)	
M0	Uzak metastaz yok
M1	Uzak metastaz

ANATOMİK EVRE /PROGNOSTİK GRUPLAR			
Evre I	Tl	N0	M0
Evre II	T2	N0	M0
Evre III	T3	N0	M0
	T1	N1	M0
	T2	N1	M0
	T3	N1	M0
Evre IVA	T4a	N0	M0
	T4a	Nl	M0
	T1	N2	M0
	T2	N2	M0
	T3	N2	M0
	T4a	N2	M0
Evre IVB	T4b	Herhangi N	M0
	Herhangi T	N3	M0
Evre IVC	Herhangi T	Herhangi N	Ml

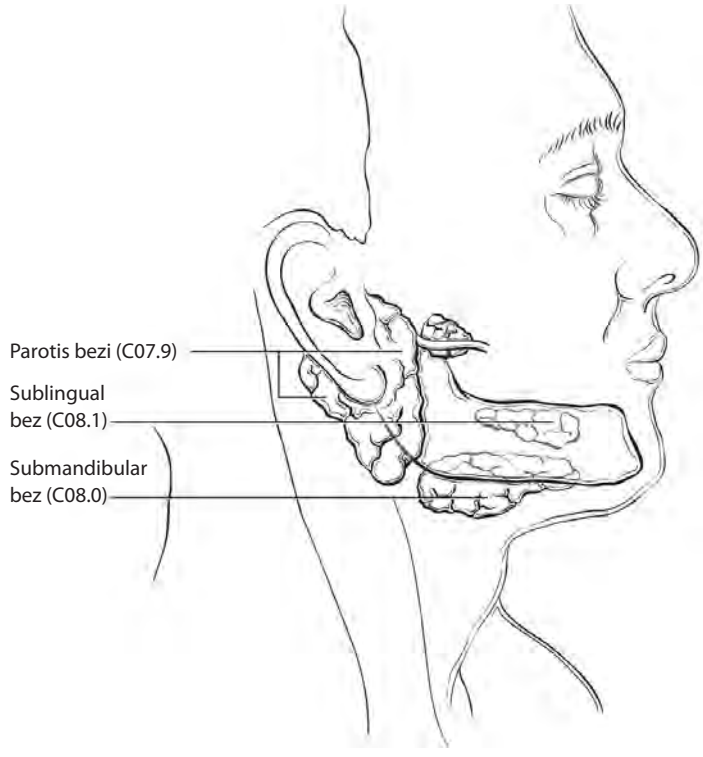

ŞEKİL 7.1. *Majör tükürük bezleri parotis, submandibüler ve sublingual bezleri içermektedir.*

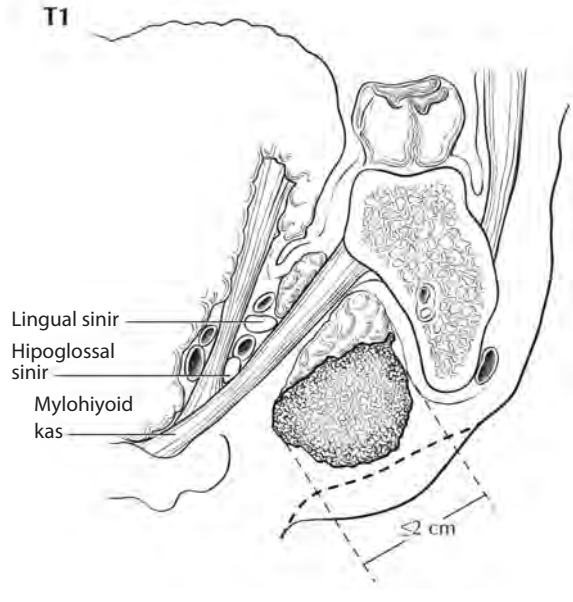

ŞEKİL 7.2. *T1, Parankim dışı uzanımı olmayan en büyük çapı 2 cm veya daha küçük olan tümör olarak tanımlanmaktadır. (submandibüler bez tümörünün koronal kesiti görülmektedir.)*

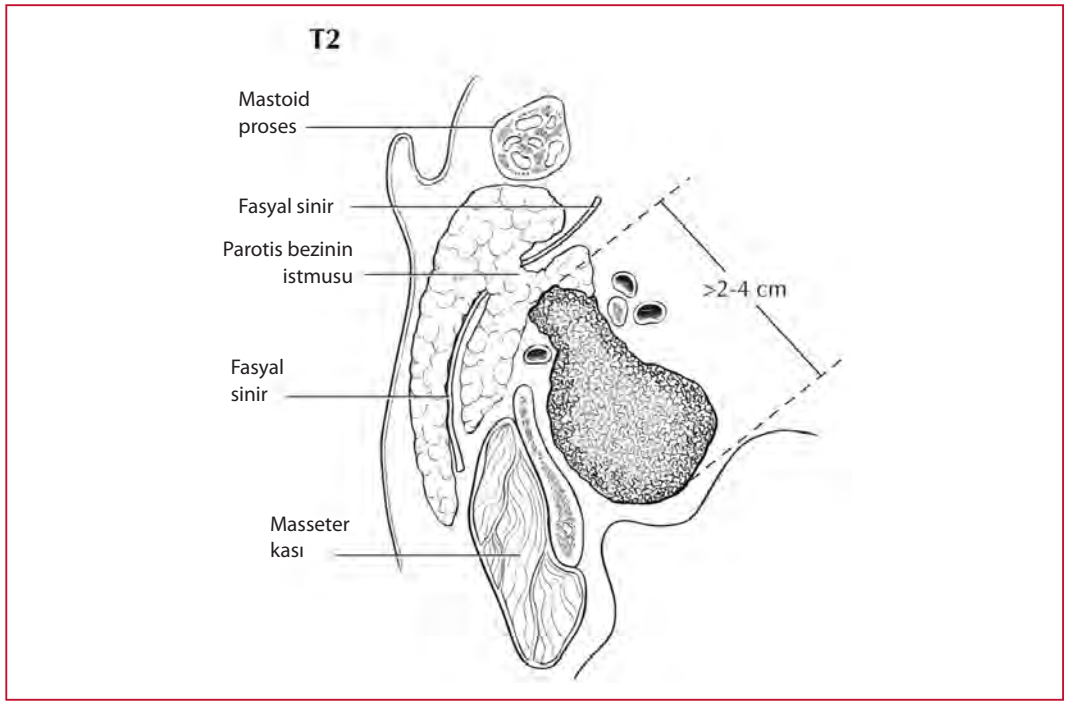

ŞEKİL 7.3. *T2, Parankim dışı uzanımı olmayan en büyük çapı 2 cm'den büyük 4 cm'den küçük tümör olarak tanımlanmaktadır. (parotis bezinin derin lobundaki bir tümörün aksiyel kesiti görülmektedir).*

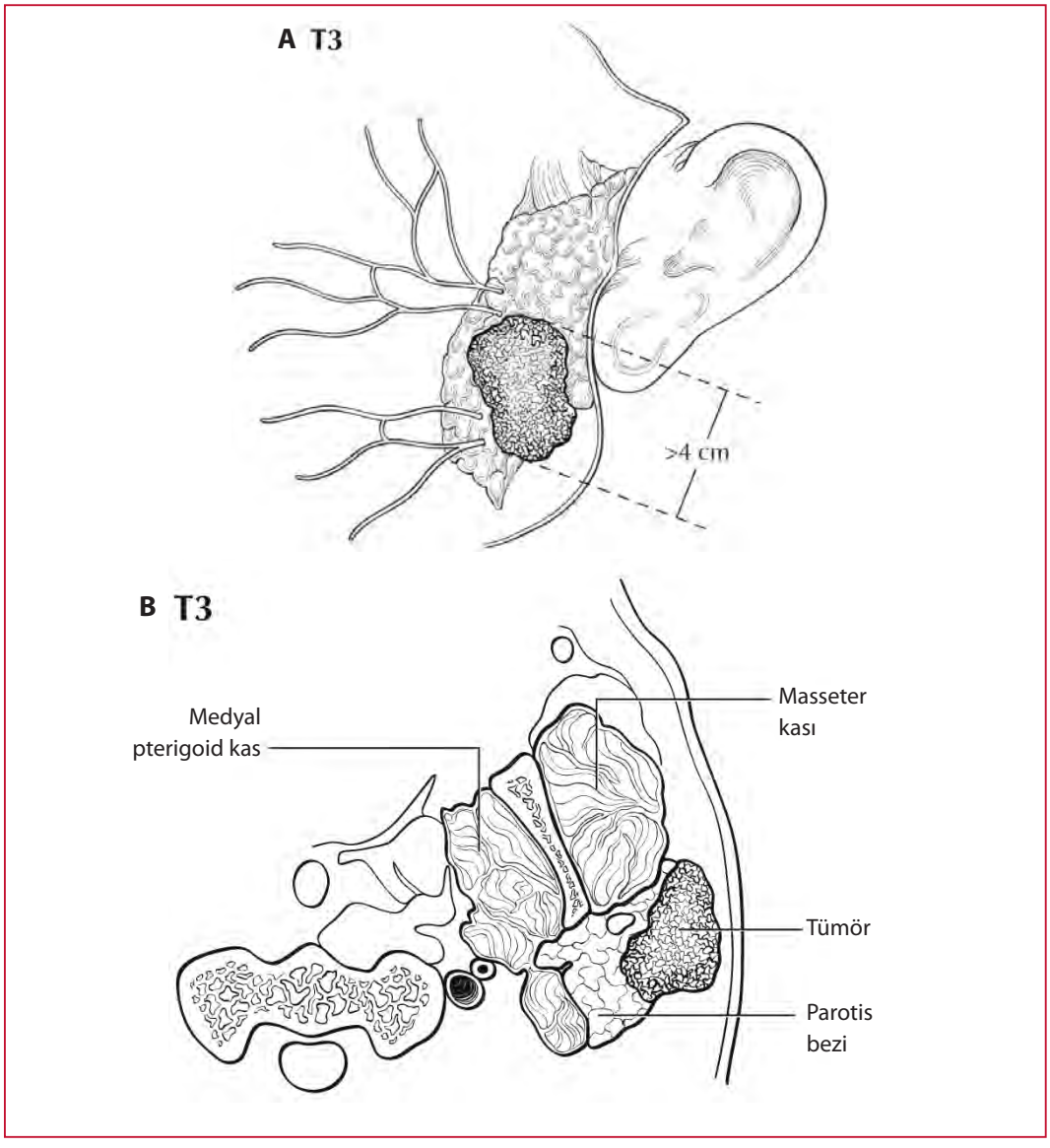

ŞEKİL 7.4. *(A) T3, en büyük çapı 4 cm'den büyük ve/veya parankim dışı uzanımı olan tümör olarak tanımlanmaktadır. (Parotis bezinin yüzeyel lobundaki bir tümör görülmektedir.) (B) parotis bezinden ekstraparenkimal uzanım gösteren T3 tümörün kesiti)*

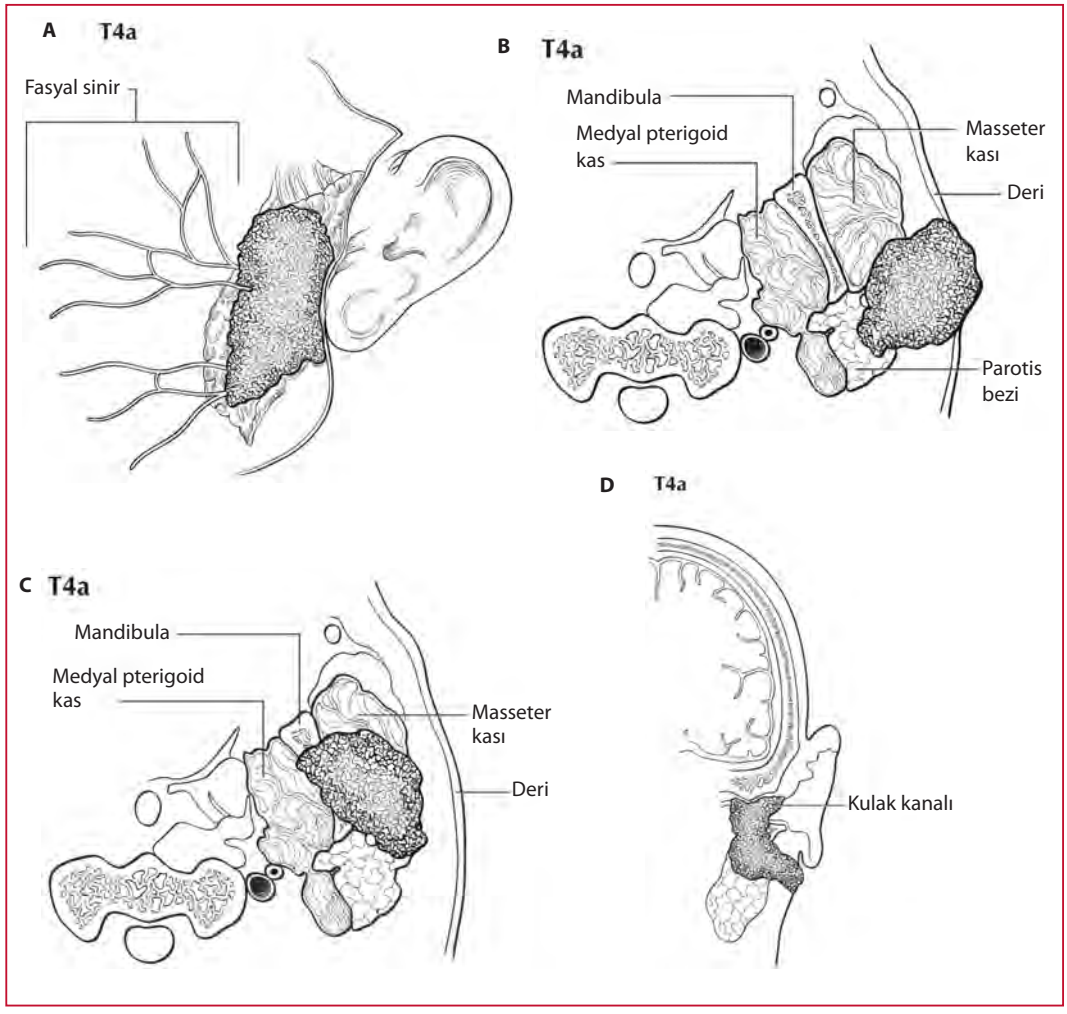

ŞEKİL 7.5. *(A) T4a, orta düzeyde ileri hastalık, deri, mandibula, kulak kanalı ve/veya fasiyal siniri (burada gösterildiği gibi) tutmuş tümör olarak tanımlanmaktadır. (B) Cilde invaze T4a tümörün kesiti. (C) Mandibulaya invaze T4a tümörün kesiti. (D). Kulak kanalına invaze T4a tümörün kesiti.*

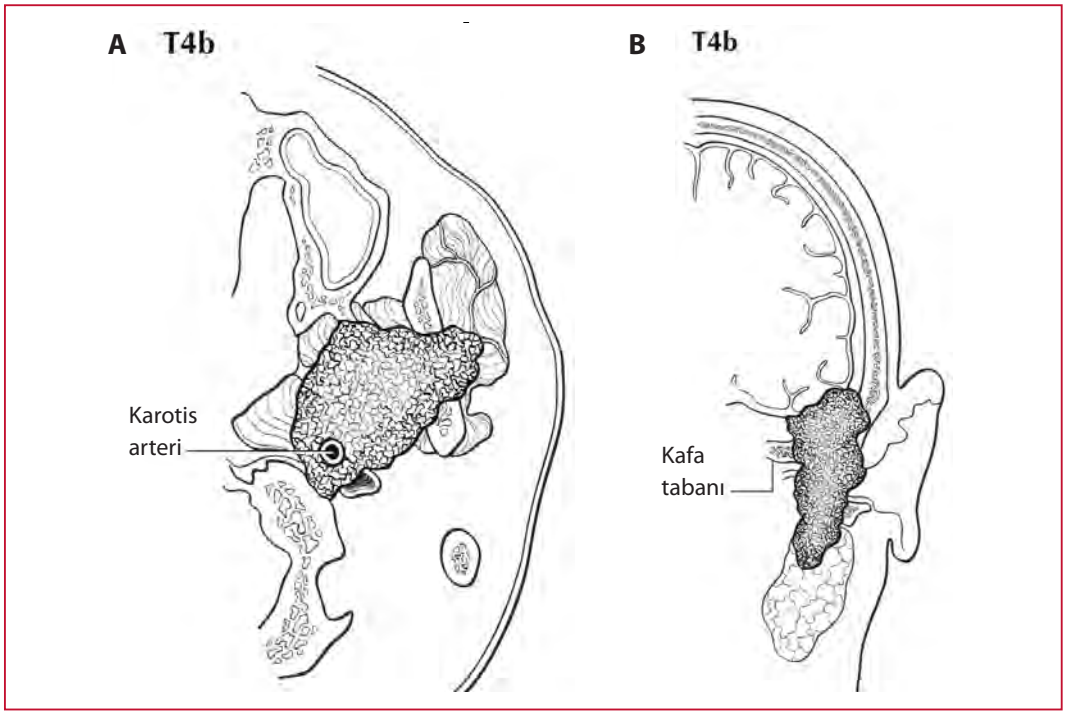

ŞEKİL 7.6. *(A) T4b, çok ileri hastalık, kafa tabanını ve/veya pterigoid planı tutmuş ve/veya karotis arteri kaplamış tümör olarak tanımlanmaktadır. Bu kesitte tümör karotis arteri çevrelemiştir. (B) Kafa tabanına invaze T4b tümör.*

PROGNOSTİK FAKTÖRLER (BÖLGEYE ÖZEL FAKTÖRLER)

(Toplanması önerilen)

Evreleme için gerekli	Yok
Klinik olarak önemli	Lenf nodlarının boyutu Baş ve boyun için lenf nodlarından kapsül dışı yayılım Baş ve boyun lenf nodları seviye I-III Baş ve boyun lenf nodları seviye IV-V Baş ve boyun lenf nodları seviye VI-VII Diğer lenf nod grupları Servikal nodların klinik lokalizasyonu Ekstrakapsüler yayılım klinik Ekstrakapsüler yayılım patolojik

Tiroid 8

DEĞİŞİKLİKLERİN ÖZETİ

- Tümör evrelemesi (T1) tiroid bezinde sınırlı olarak T1a (≤1 cm) ve T1b (>1-2 cm) olarak gruplandırılmıştır
- Tanımlayıcıların T kategorileri soliter tümör (s) ve multifokal tümör (m) olarak değiştirilmiştir
- *Rezeke edilebilir* ve *rezeke edilemez* terimleri *orta düzeyde ilerlemiş* ve *çok ileri düzeyde ilerlemiş* terimleriyle değiştirilmiştir

ICD-O-3 TOPOGRAFİ KODU

C73.9 Tiroid bezi

ICD-O-3 HİSTOLOJİ KOD ARALIKLARI

8000-8576, 8940-8950, 8980-8981

ANATOMİ

Primer Bölge. Tiroid bezi sağ ve sol loblardan oluşup trakea ve özofagusun lateralinde yerleşmiştir. İki lobu istmus birleştirir ve bazı olgularda tiroid kıkırdağının ön kesiminde yukarı doğru uzanan bir piramidal lob bulunmaktadır.

Bölgesel Lenf Nodları. Tiroid kanserinde bölgesel lenf nodlarına yayılım sıktır, fakat bu durumun prognoz açısından önemi iyi-diferansiye tümörlerde (papiller, folliküler) medüller kanserlerde olduğundan daha düşüktür. Diferansiye karsinomlu hastalarda lenf nodu metastazının olumsuz prognostik etkisi sadece ileri yaş hastalarda gözlenir. Nodal yayılımın ilk basamağı, genellikle seviye VI olarak tanımlanan ve boyunda santral bölgede yerleşim gösteren tiroid bezine bitişik paralaringeal, paratrakeal, ve prelaringeal (Delphian) nodlardır. Daha sonraki metastaz basamakları orta ve alt juguler, supraklaviküler, (daha nadiren) üst derin juguler ve spinal aksesuar lenf nodlarıdır. Submandibüler ve submental lenf nodlarına metastaz çok nadirdir. Üst mediastende (Seviye VII) nodal yayılım sıklıkla hem anterior hem posterior olarak gerçekleşir. Retrofarengeal nod metastazı, sıklıkla yaygın lateral servikal metastaz mevcutsa, gözlenebilir. Çift taraflı nodal tutulum yaygındır. N grubunun bileşenleri şu şekilde tanımlanmıştır: ilk basamak (santral kompartman/Seviye VI), veya N1a, ve lateral servikal ve/veya superior mediastinal ya da N1b. Nodal metastaz boyundaki tutulum düzeyine göre de tanımlanabilir. Medüller tiroid kanserinin nod metastazları benzer dağılım paterni gösterseler de, çok daha kötü prognoza sahiptirler.

pN için yapılan selektif boyun diseksiyonu genellikle altı veya daha fazla lenf nodunu, radikal veya modifiye radikal boyun diseksiyonu ise genellikle on veya daha fazla lenf nodunu içerir. Daha az sayıdaki lenf nodlarının patolojik değerlendirmesi negatif ise yine pN0 olarak kabul edilir.

C.C. Compton et al. (eds.), *AJCC Cancer Staging Atlas: A Companion to the Seventh Editions of the AJCC Cancer Staging Manual and Handbook*, DOI 10.1007/978-1-4614-2080-4_8,
© 2012 American Joint Committee on Cancer

Metastaz Bölgeleri. Uzak metastazlar hematojen yoldan olur - örneğin akciğer ve kemiğe – birçok farklı bölge de dahil olabilir.

TNM TANIMLARI

Primer Tümör (T)

Not: Tüm kategoriler (s) soliter tümör ve (m) multifokal tümör (en büyüğü sınıflamayı belirler) olmak üzere alt gruplara ayrılabilir

TX	Primer tümör değerlendirilemiyor
T0	Primer tümör bulgusu yok
T1	Tiroid bezinde sınırlı ve en geniş yerinde çapı 2 cm veya daha küçük tümör (Şekil 8.2)
T1a	Tiroid bezinde sınırlı ve 1 cm veya daha küçük tümör
T1b	Tiroid bezinde sınırlı ve en geniş yerinde 1 cm'den büyük ancak 2 cm'den küçük tümör
T2	Tiroid bezinde sınırlı ve en geniş yerinde 2 cm'den büyük ancak 4 cm'den küçük tümör (Şekil 8.3)
T3	Tiroid bezinde sınırlı ve en geniş yerinde 4 cm'den büyük veya herhangi bir boyutta minimal ekstratiroid (ör. sternotiroid kasa veya peritiroid yumuşak dokuya uzanım) uzanımı olan tümör (Şekil 8.4)
T4a	Orta derecede ilerlemiş hastalık Tiroid kapsülünün dışına uzanarak subkütanöz yumuşak doku, larenks, trakea, özefagus ya da rekürren larengeal sinire invazyon gösteren herhangi bir büyüklükteki tümör (Şekil 8.5A,B)
T4b	Çok ileri düzeyde ilerlemiş Tümör prevertebral fasyaya invaze veya karotid arteri sarmış veya mediastinal yapıları tutmuş Evre II (Şekil 8.6)
Tüm anaplastik karsinomlar T4 olarak değerlendirilir	
T4a	Tiroid içi anaplastik karsinom
T4b	Tiroid dışına gros uzanımı olan anaplastik karsinom

Bölgesel Lenf Nodları (N)

Bölgesel lenf nodları; santral kompartman, lateral servikal ve üst mediastinal lenf nodları.

NX	Bölgesel lenf nodları değerlendirilemiyor
N0	Bölgesel lenf nodu metastazı yok
N1	Bölgesel lenf nodu metastazı var
N1a	Seviye VI'ya metastaz (pretrakeal, paratrakeal, ve prelarengeal/Delphian lenf nodları) (Şekil 8.7)
N1b	Unilateral, bilateral veya kontralateral servikal (seviye I, II, III, IV veya V) veya retrofaringeal ya da üst mediatinal lenf nodlarına (seviye VII) metastaz (Şekil 8.8)

Uzak Metastaz (M)

M0	Uzak metastaz yok
M1	Uzak metastaz

ANATOMİK EVRE /PROGNOSTİK GRUPLAR

Papiller veya folliküler (diferansiye), medüller ve anaplastik (indiferansiye) karsinomlar için ayrı evreleme grupları önerilmiştir.

Papiller veya folliküler (diferansiye)

45 YAŞ ALTI

Evre I	Herhangi T	Herhangi N	M0
Evre II	Herhangi T	Herhangi N	Ml

45 YAŞ ÜSTÜ

Evre I	Tl	N0	M0
Evre II	T2	N0	M0
Evre III	T3	N0	M0
	T1	N1a	M0
	T2	N1a	M0
	T3	N1a	M0
Evre IVA	T4a	N0	M0
	T4a	N1a	M0
	T1	N1b	M0
	T2	N1b	M0
	T3	N1b	M0
	T4a	N1b	M0
Evre IVB	T4b	Herhangi N	M0
Evre IVC	Herhangi T	Herhangi N	Ml

Medüller karsinom (bütün yaş grupları)

Evre I	Tl	N0	M0
Evre II	T2	N0	M0
	T3	N0	M0
Evre III	T1	N1a	M0
	T2	N1a	M0
	T3	N1a	M0
Evre IVA	T4a	N0	M0
	T4a	Nla	M0
	T1	N1b	M0
	T2	N1b	M0
	T3	N1b	M0
	T4a	N1b	M0
Evre IVB	T4b	Herhangi N	M0
Evre IVC	Herhangi T	Herhangi N	Ml

Anaplastik karsinom

Bütün anaplastik karsinomlar Evre IV kabul edilir

Evre IVA	T4a	Herhangi N	M0
Evre IVB	T4b	Herhangi N	M0
Evre IVC	Herhangi T	Herhangi N	M1

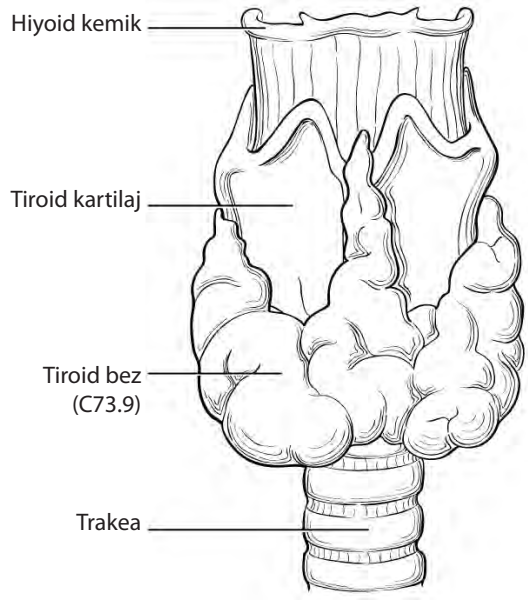

ŞEKİL 8.1. *Tiroid bezi.*

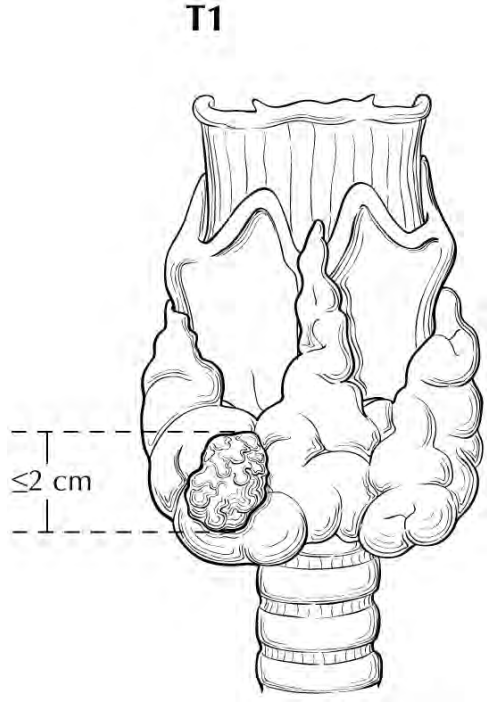

ŞEKİL 8.2. *T1, tiroid bezinde sınırlı ve en geniş yerinde çapı 2 cm veya daha küçük tümör olarak tanımlanmaktadır. T1a, tiroid bezinde sınırlı ve 1 cm veya daha küçük tümör olarak tanımlanmaktadır. T1b, tiroid bezinde sınırlı ve en geniş yerinde 1 cm'den büyük ancak 2 cm'den küçük tümör olarak tanımlanmaktadır.*

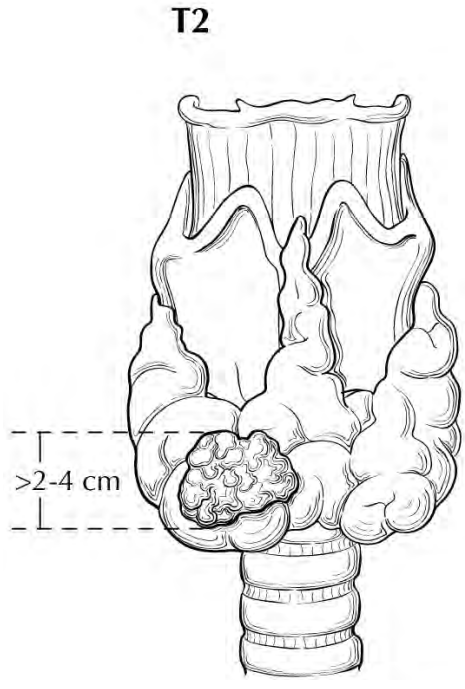

ŞEKİL 8.3. *T2, tiroid bezinde sınırlı ve en geniş yerinde 2 cm'den büyük ancak 4 cm'den küçük tümör.*

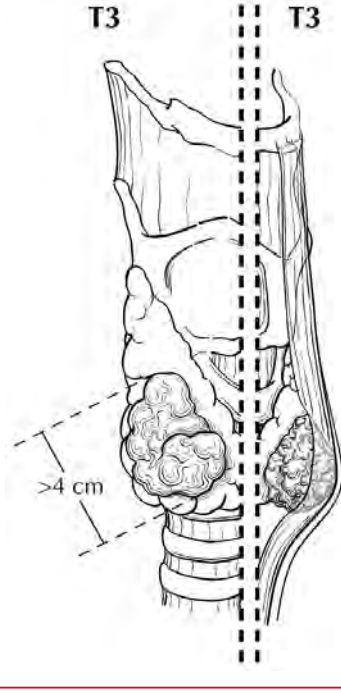

ŞEKİL 8.4. *T3 tümörün iki görüntüsü. Solda, tiroid bezinde sınırlı ve en geniş yerinde 4 cm'den büyük tümör, Sağda: herhangi bir boyutta minimal ekstratiroid (ör. sternotiroid kasa veya peritiroid yumuşak dokuya uzanım) uzanımı olan tümör.*

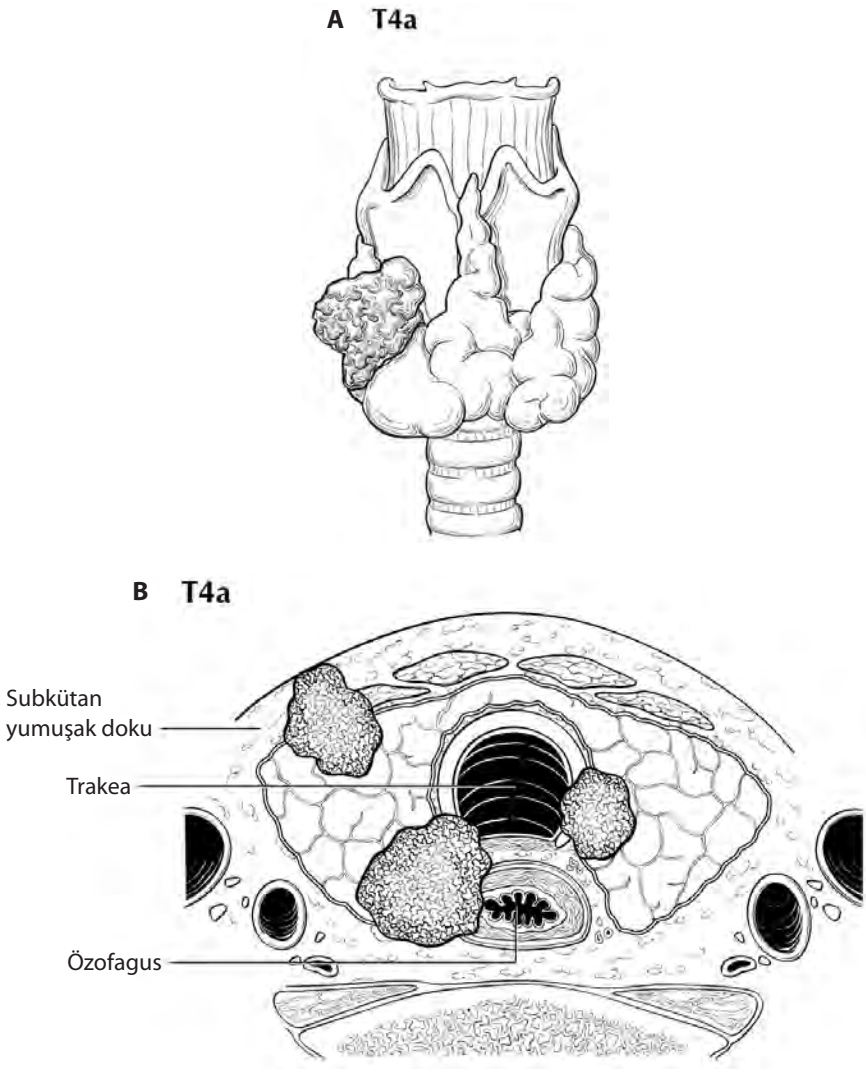

ŞEKİL 8.5. *T4a, orta derecede ilerlemiş hastalık, tiroid kapsülünün dışına uzanarak subkütanöz yumuşak doku, larinks, trakea, özefagus ya da rekürren larengeal sinire invazyon gösteren herhangi bir büyüklükteki tümör olarak tanımlanmaktadır. (B) T4a tümörün üç farklı parametrelerinin kesiti: Subkütan dokulara invaze tümör, trakeaya invaze tümör, özofagusa invaze tümör.*

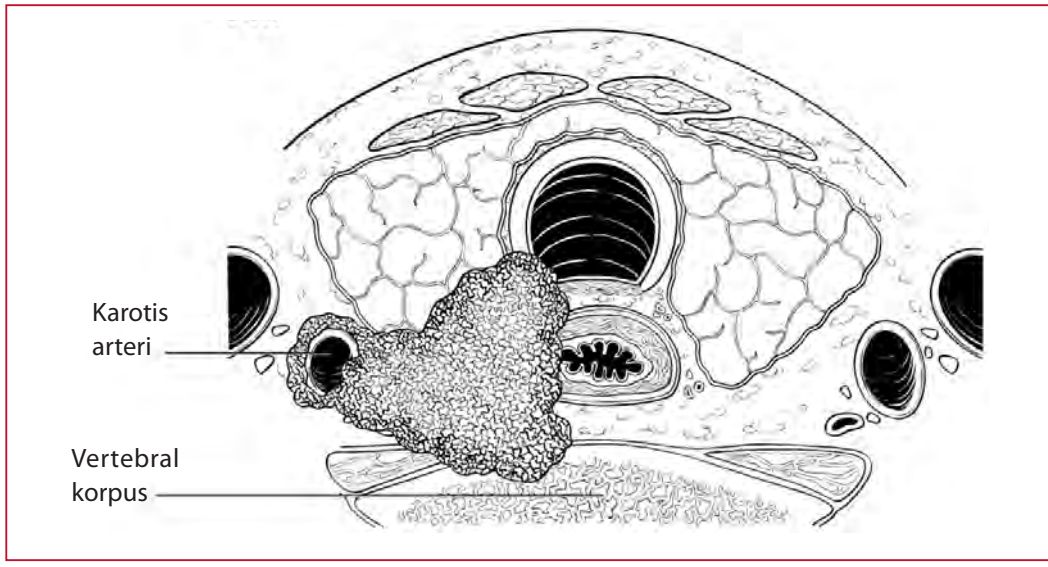

ŞEKİL 8.6. *T4b, çok ileri düzeyde ilerlemiş, prevertebral fasyaya invaze veya karotid arteri sarmış veya mediastinal yapıları tutmuş tümör olarak tanımlanmaktadır. T4b tümörün iki farklı parametrelerinin kesiti: tümör karotid arteri sarmış, tümör vertebral korpusa invaze.*

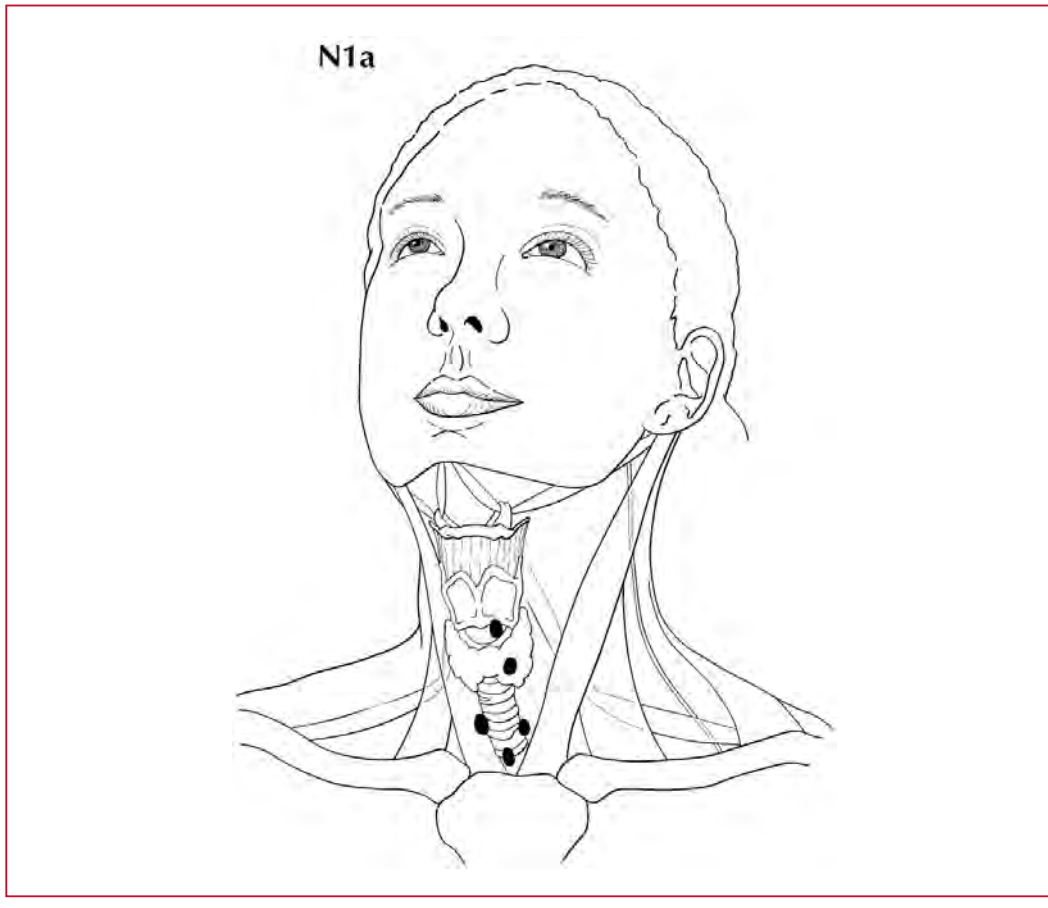

ŞEKİL 8.7. *N1a, seviye VI'ya metastaz (pretrakeal, paratrakeal, ve prelarengeal/Delphian lenf nodları) olarak tanımlanmaktadır.*

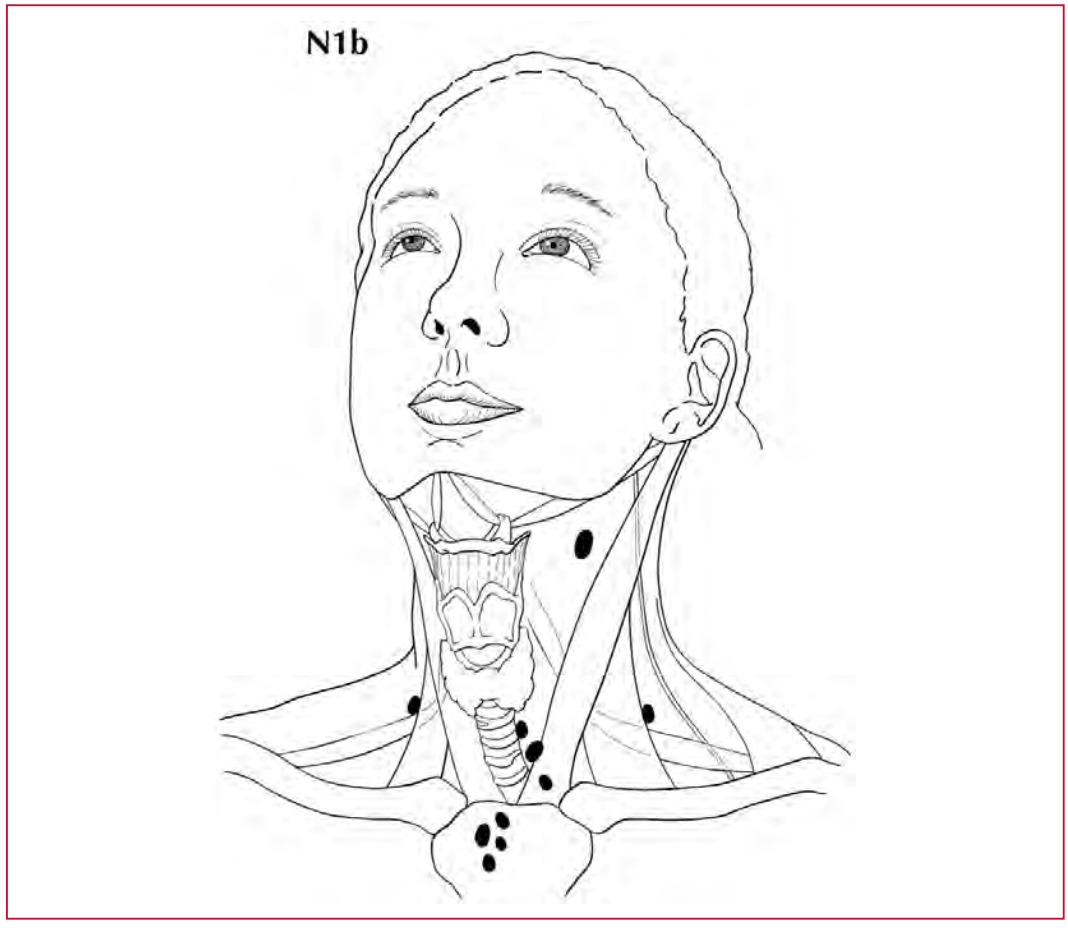

ŞEKİL 8.8. *N1b, ünilateral, bilateral veya kontralateral servikal (seviye I, II, III, IV veya V) veya retrofarengeal ya da üst mediatinal lenf nodlarına (seviye VII) metastaz olarak tanımlanmaktadır.*

PROGNOSTİK FAKTÖRLER (BÖLGEYE ÖZEL FAKTÖRLER)

(Toplanması önerilen)

Evreleme için gerekli	Yok
Klinik olarak önemli	Tiroid dışı yayılım Histoloji

Baş ve Boyun Mukoza Melanomları

9

DEĞİŞİKLİKLERİN ÖZETİ

- Bu, nadir görülen bu tümörün sınıflandırması için yeni bir bölümdür.

ICD-O-3 TOPOGRAFİ KODLARI

Kodların tam tanımı için mukozal melanomun yerleşim gösterdiği uygun anatomik bölgeleri içeren bölümlere bakınız (Bkz Bölüm 3-Bölüm 6)

Ek olarak, mukozal melanomlar aşağıda belirtilen topografik kodlar için evrelense de aynı bölgede bulunan mukoza dışı melanomlar için tanımlanmış evreleme sistemi mevcut değildir:

C14.0 Farenks, NOS
C14.2 Waldeyer Halkası
C14.8 Dudak, oral kavite ve farenksin çakışan lezyonları

Aşağıda belirtilen topografik kodlar içerilmemektedir:

C07.9 Parotis bezi
C08.0 Submandibular bez
C08.8 Birden fazla majör tükürük bezinin çakışan lezyonları
C08.9 Majör tükürük bezeri, NOS
C30.1 Orta kulak
C73.9 Tiroid

ICD-O-3 HİSTOLOJİ KOD ARALIĞI

8020-8090

ANATOMİ

Mukozal melanomlar üst aerodigestif yol boyunca görülebilir. Yerleşim yerinin anatomik tanımı için mukozal melanomun yerleşim gösterdiği anatomik bölgeye uyan bölüme bakınız.

C.C. Compton et al. (eds.), *AJCC Cancer Staging Atlas: A Companion to the Seventh Editions of the AJCC Cancer Staging Manual and Handbook*, DOI 10.1007/978-1-4614-2080-4_9,
© 2012 American Joint Committee on Cancer

TNM TANIMLAMASI

Primer Tümör (T)

T3	Mukozaya sınırlı hastalık
T4a	Orta derecede ileri hastalık Tümör derin yumuşak dokuyu tutmuş, kıkırdak, kemik veya cilt invazyonu mevcut
T4b	Çok ileri hastalık Tümör beyin, dura, kafa tabanı, alt kranyal sinirler (IX, X, XI, XII), mastikatör saha, karotid arter, prevertebral saha veya mediastinal yapılara invaze

Bölgesel Lenf Nodları (N)

NX	Bölgesel lenf nodları değerlendirilemiyor
N0	Bölgesel lenf nodu metastazı yok
N1	Bölgesel nodu metastazı yok

Uzak Metastaz

M0	Uzak metastaz yok
M1	Uzak metastaz yok

ANATOMİK EVRE /PROGNOSTİK GRUPLAR

Evre III	T3	N0	M0
Evre IVA	T4a	N0	M0
	T3-4a	Nl	M0
Evre IVB	T4b	Herhangi N	M0
Evre IVC	Herhangi T	Herhangi N	Ml

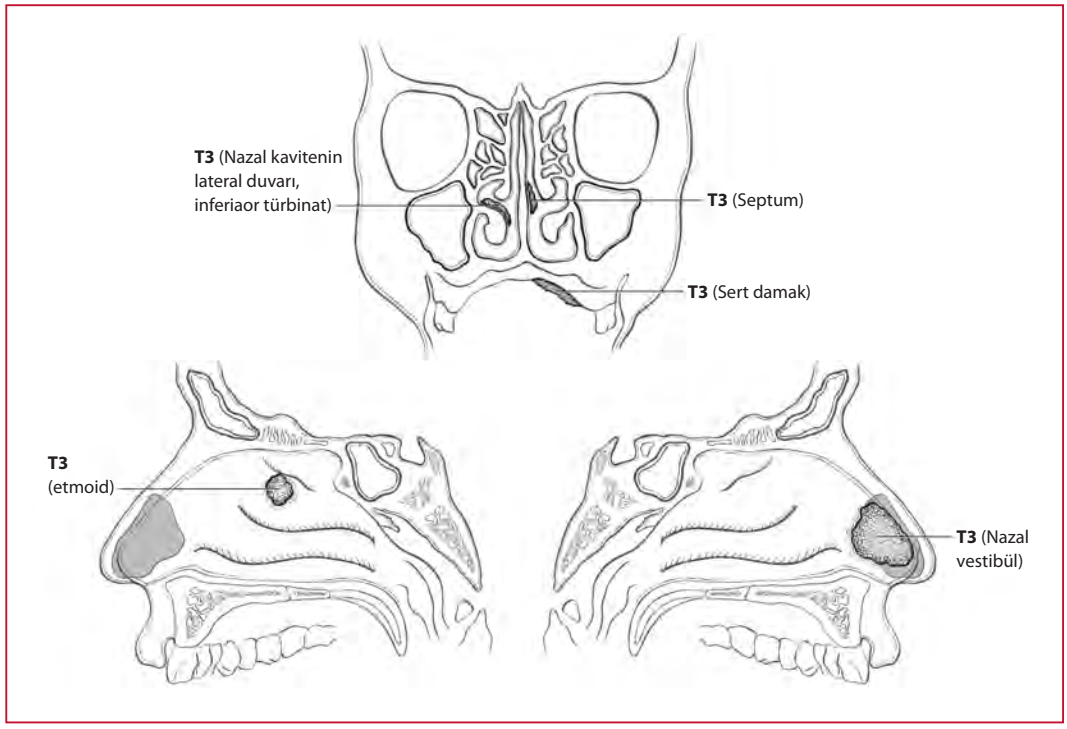

ŞEKİL 9.1. *T3 mukozal hastalık olarak tanımlanmaktadır. Nazal kavitenin lateral duvarı, inferior türbinat, sert damak, etmoid ve nazal vestibül tutulumu gösterilmiştir.*

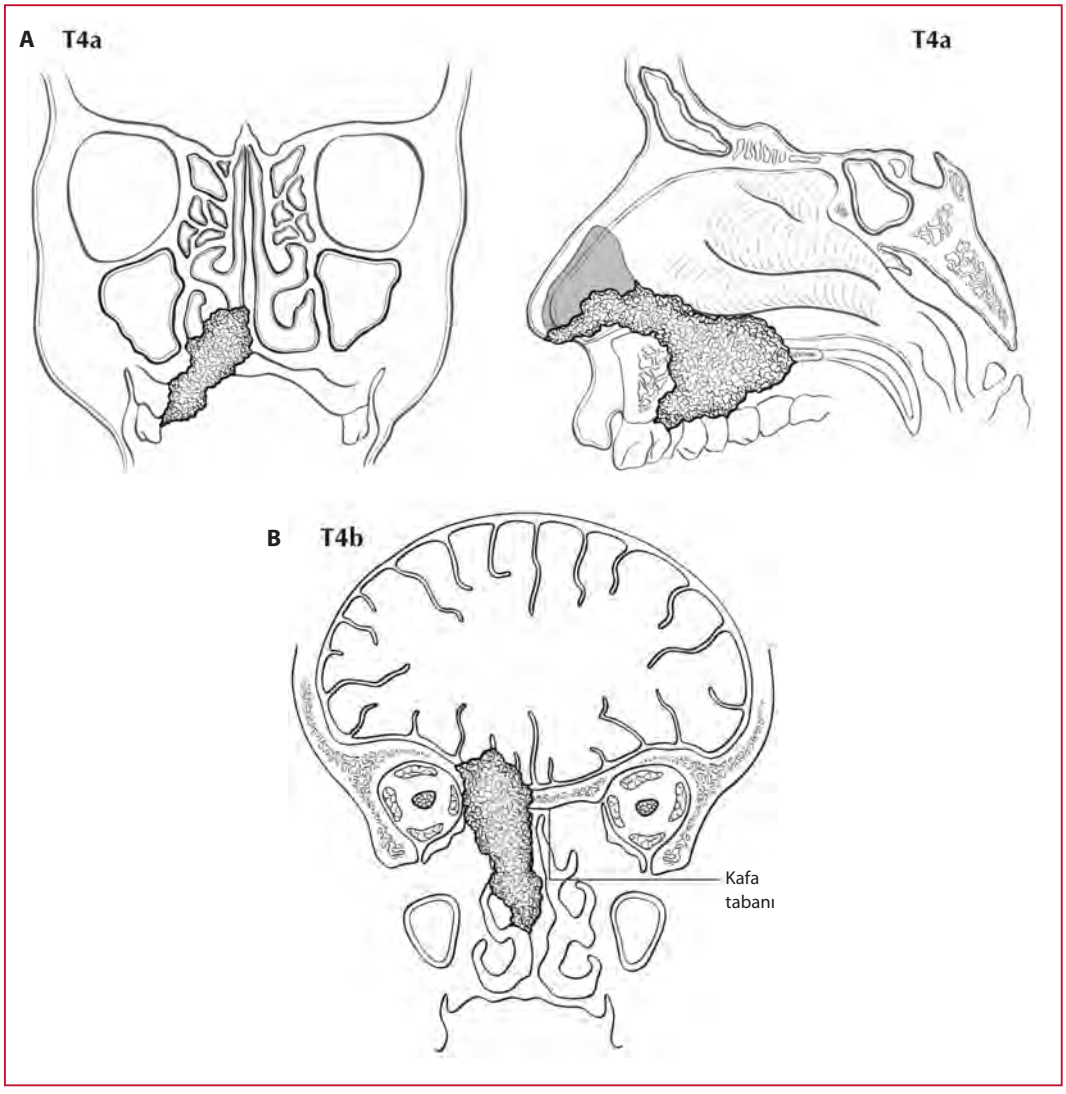

ŞEKİL 9.2. *(A) T4a, orta derecede ileri hastalık, derin yumuşak dokuyu tutmuş, kıkırdak, kemik veya cilt invazyonu olan tümör olarak tanımlanmaktadır. (B)T4b, çok ileri hastalık, beyin, dura, kafa tabanı, alt kranyal sinirler (IX, X, XI, XII), mastikatör saha, karotid arter, prevertebral saha veya mediastinal yapılara invaze tümör olarak tanımlanmaktadır.*

PROGNOSTİK FAKTÖRLER (BÖLGEYE ÖZEL FAKTÖRLER)

(Toplanması önerilen)

Evreleme için gerekli	Yok
Klinik olarak önemli	Lenf nodlarının büyüklüğü Lenf nodundan baş ve boyuna kapsül dışı uzanım Baş ve boyun lenf nodları seviye I-III Baş ve boyun lenf nodları seviye IV-V Baş ve boyun lenf nodları seviye VI-VII Diğer lenf nodu gurupları Boyun lenf nodlarının klinik yerleşimi Klinik olarak kapsül dışı yayılım (KDY) Patolojik olarak kapsül dışı yayılım (KDY) Tümörün kalınlığı



BÖLÜM III

Sindirim Sistemi

Özofagus ve Özofagogastrik Bileşke

(Mukoza dışı kanserler dahil edilmemiştir)

10

DEĞİŞİKLİKLERİN ÖZETİ

- Tümörün yerleşim yeri tanımı basitleştirildi ve özofagogastrik bileşke ve midenin proksimal 5 cm'lik kısmı dahil edildi
- Tis tekrar tanımlandı ve T4 alt sınıflara ayrıldı
- Bölgesel lenf nodları tekrar tanımlandı. N, metastaz içeren lenf nodu sayısına göre alt sınıflara ayrıldı
- M tekrar tanımlandı
- Skuamöz hücreli karsinom ve adenokarsinom için ayrı evrelendirme grupları oluşturuldu
- Evre gruplamaları T, N, M ve G sınıfları kullanılarak tekrar belirlendi

ICD-O-3 TOPOGRAFİ KODLARI

C15.0 Servikal özofagus
C15.1 Torasik özofagus
C15.2 Abdominal özofagus
C15.3 Özofagus üst 1/3
C15.4 Özofagus orta 1/3
C15.5 Özofagus alt 1/3
C15.8 Özofagusun taşan lezyonu
C15.9 Özofagus, NOS
C16.0 Kardia, özofagogastrik bileşke
C16.1 Mide fundusu, sadece proksimal 5 cm*
C16.2 Mide gövdesi, sadece proksimal 5 cm*
**Not*: Eğer gastrik tumor özofagogastrik bileşkeye ulaşır veya aşarsa

ICD-O-3 TOPOGRAFİ KODLARI

8000-8576, 8940-8950, 8980-8981 (sadece C15) 8000-8151, 8154-8231, 8243-8245, 8247-8248, 8250-8576, 8940-8950, 8980-8981 (sadece C16)

ANATOMİ

Primer Bölge. Primer tümörün yerleşim yeri kanserin üst sınırının özofagusta yerleştiği yere göre belirtilir. Bu, en iyi, ön kesici dişlerden tümörün proksimal kenarına olan mesafe olarak ve geleneksel ifadeyle özofagus içinde genel hatlarıyla bulunduğu bölge olarak belirtilir. ICD kodlaması, özofagusun kat ettiği üç anatomik bölge tarif etmektedir; servikal, torasik ve abdominal. Aynı

C.C. Compton et al. (eds.), *AJCC Cancer Staging Atlas: A Companion to the Seventh Editions of the AJCC Cancer Staging Manual and Handbook*, DOI 10.1007/978-1-4614-2080-4_10,
© 2012 American Joint Committee on Cancer

zamanda, özofagusu üç eşit bölgeye ayırmaktadır; üst, orta ve alt (Tablo10.1). Öte yandan, özofagus kanserinin primer yerleşim yerinin klinik olarak önemi, özofagusun neresinde olduğundan çok komşu yapılarla olan ilişkisiyle bağlantılıdır (Şekil 10.1).

Servikal Özofagus. Servial özofagus, anatomik olarak boyunda uzanır ve yukarısında hipofarinks ile ve aşağısında sternal çentik düzeyinde yer alan torasik girim ile sınırlandırılmaktadır**.** Trakea, karotis kılıfları ve vertebralar tarafından çevrelenmiştir. Özofagus uzunluğu vücut yapısı, cinsiyet ve yaşa göre değişiklik göstermekle birlikte, endoskopik ölçümlere göre servikal özofagus uzunluğu, kesici dişlerden itibaren 15 ila 20 cm arasındadır (Şekil 10.1). Eğer özofagoskopi yapılamıyorsa, yerleşim bilgisayarlı tomografi (BT) ile saptanabilir. Ösefajeal duvar kalınlaşması sternal çentiğin üzerinde başlıyorsa yerleşim servikaldir.

Üst Torasik Özofagus. Üst torasik özofagus, yukarıda torasik girim ve aşağıda azigos venle sınırlandırılmıştır. Anterolateralde trakea, arkus aorta damarları ve büyük venlerle ve posteriorda da vertebralarla çevrilidir. Ortalama endoskopik ölçümler, ön kesici dişlerden itibaren 20-25 cm arasıdır (Şekil 10.1). Üst torakstaki bir kanserin BT görüntüsü, sternal çentik ile azigos ven arasında başlayan özofagus duvar kalınlaşmasıdır.

Orta Torasik Özofagus. Orta torasik özofagusun üst sınırı azigos venin alt hizası ve alt sınırı inferior pulmoner venlerdir. Önde pulmoner hilus, solda inen torasik aorta ve arkada vertebralar tarafından sıkıştırılmış şekilde plevranın üstünde serbest şekilde uzanır. Ortalama endoskopik ölçümlere göre ön kesici dişlerden itibaren 25-30. cm'ler arasındadır (Şekil 10.1). BT görüntüsü, azigos ven ve inferior pulmoner ven arası düzeyde başlayan özofagus duvar kalınlaşmasıdır.

Alt Torasik Özofagus/Özofagogastrik Bileşke. Alt torasik özofagusun üst sınırını inferior pulmoner venler ve alt sınırını mide oluşturur. Özofagusun sonu olduğu için, özofagogastrik bileşkeyi (ÖGB) de içerir. Önde perikardium, arkada vertebralar ve solda inen torasik aorta ile çevrilidir. Normalde diafragmadan geçerek mideye ulaşır, ancak intra-abdominal bölüm varlığında değişkenlik söz konusudur ve hiatal herni varlığında bu bölüm olmayabilir. Ortalama endoskopik ölçümlere göre ön kesicilerden itibaren 30-40 cm arasında yer alır (Şekil 10.1). BT görünümü, inferior pulmoner ven düzeyinin altından başlayan duvar kalınlığı şeklindedir. Abdominal özofagus, alt torasik özofagusa dahildir.

Özofagusun distal 5 cm'lik ve midenin proksimal 5 cm'lik kısmını, ortalarında ÖGB'yi içerecek şekilde içine alan 10 cm'lik bölümü tartışma alanıdır. Bu bölümden ortaya çıkan kanserler, tedaviyi yapan hekimin yönlendirmesine göre değişiklik göstererek, özofagus veya mide tümörleri olarak değerlendirilmiştir. Bu baskıda, merkezi alt torasik özofagusta ya da ÖGB'de olan veya midenin (kardia) proksimal 5 cm'lik kısmında olup ÖGB'ye ya da özofagusa (Siewert III) uzanım gösteren kanserler, özofagus adenokarsinomları ile benzer grupta evrelendirilmiştir. Her ne kadar Siewert ve arkadaşları ÖGB kanserlerini alt tiplere (tip I, II, III) ayırsa da, verileri bu alanı içeren tek bir evre grubu şemasını desteklemekle kalmayıp, aynı zamanda prognozun Siewert tipine değil kanser sınıflandırmasına (T, N, M, G) göre değiştiğini ortaya koymaktadır. Merkezi midede olan ÖGB'den 5 cm'den daha uzakta olan veya ÖGB'den 5 cm mesafede olup da ÖGB'ye ya da özofagusa uzanım göstermeyen tüm diğer kanserler mide kanseri (ÖGB dışı) evreleme sistemi kullanılarak evrelendirilmiştir (Bkz. 11. Bölüm).

Özofagus Duvarı. Özofagus duvarının üç katmanı vardır: mukoza, submukoza ve muskülaris propria (Şekil 10.2). *Mukoza*; epitel, lamina propria ve muskülaris mukozadan oluşur. Mukoza, özofagus duvarının geri kalan kısmından bir bazal membran ile ayrılmıştır. Kolumnar hücrelerle döşeli

özofagusta, muskülaris mukoza çift tabakalı bir yapı halinde olabilir. Mukoza, m1 (epitel), m2 (lamina propria) veya m3 (muskülaris mukoza) şeklinde bölümlere ayrılabilir. Submukozayı ayıracak bir belirteç yoktur ama kimileri, iç (sm1), orta (sm2) ve dış (sm3) üçte birlik bölgelere ayırmaktadır. Muskülaris propriada iç sirküler ve dış longitidunal kas tabakaları bulunur. Seroza yoktur ve adventisya (periösefajeal bağ dokusu) direkt olarak muskülaris propria üzerini örter.

Komşu Yapılar. Plevra-periton, perikard ve diafragma özofagusa yakın komşulukta uzanmaktadırlar. Bu yapıları invaze eden kanserler rezektabl olabilir (T4a). Aorta, karotid damarlar, azigos ven, trakea, sol ana bronş ve vertebra korpusları da yakın komşuluktadırlar ancak bu yapıları invaze eden kanserler genellikle unrezektabl (T4b) olurlar.

Lenfatikler. Özofagus lenfatik drenajı intramural ve longitidunaldir (Şekil 10.2). Her ne kadar lenfatik ağ submukozada yoğunlaşmış olsa da, lamina propriada var olan lenfatik kanallar, normalde mukozaya sınırlı kalacak olan yüzeyel kanserlerde erken lenfatik metastazların oluşmasına olanak sağlar. Muskülaris proprianın lenfatik drenajı çok daha sınırlıdır ama lenfatik kanallar bu tabakadan geçerek bölgesel lenfatik kanallara ve periösefajeal yağ içindeki lenf nodlarına drene olurlar. Otopsi serilerinde olguların %43'ünde sistemik metastaza zemin oluşturan submukozal pleksustan duktus torasikusa direkt drenaj olduğu gösterilmiştir. Submukozal lenfatik pleksusun longitidunal yapısı, tümör invazyonunun derinliğine dik bir şekilde lenfatik metastazlara imkan verir. Lenfatik drenajın longitidunal yapısının özelliği, kanserin anatomik yerleşimiyle lenfatik drenajın olacağı nodların aynı olmayabileceğini göstermektedir.

Bölgesel lenf nodları, periözofageal servikal nodlardan, çölyak nodlara dek uzanabilir (Şekiller 10.3A-D ve 10.4). Radyoterapide, tedavi sahaları bu bölgesel lenf nodu tanımına uydurulmak zorunda değildir.

Veriler, metastaz içeren bölgesel lenf nodlarının (pozitif nodlar) sayısının en önemli prognostik faktör olduğunu ve N değerlendirilmesinde pozitif nod sayısının basitçe (0, 1-2, 3-6, 7 veya daha fazla) belirlenmesinin uygun olduğunu göstermektedir. Bunlar, şöyle adlandırılmıştır; N1 (1-2), N2 (3-6) ve N3 (7 veya fazla). Öte yandan keskin geçiş sınırları yoktur, eklenen her pozitif lenf nodu riski arttırır. Pozitif lenf nodu sayısı klinik olarak saptanabilir ve sağkalımla orantılıdır. Dolayısıyla, evreleme önerileri hem klinik hem de patolojik evrelemeye uymaktadır. Veriler, lenf nodu oranının (pozitif nod sayısının örneklenen nod sayısına bölünümü) lenf nodu yükünün iyi bir göstergesi olduğunu desteklememektedir. Bu oranın paydası olan örneklenen lenf nodu sayısı, lenf nodu yükünün önemini saptıracak şekilde oldukça değişkendir.

Veriler göstermektedir ki, genellikle ne kadar çok lenf nodu çıkartılırsa sağkalım o derece iyidir. Bu, artmış N sınıflamasına veya lenfadenektominin tedavi edici etkisine bağlı olabilir. Dünya çapındaki veriler, en uygun lenfadenktominin T sınıflamasına göre yapıldığını ortaya koymuştur. Sağkalımı olabildiğince arttırmak için pT1 hastalarda ortalama 10 lenf nodu, pT2'lerde ortalama 20 lenf nodu ve pT3 ya da pT4'lerde 30 veya daha fazla lenf nodu çıkartılmalıdır. Duyarlılığı arttırmayı amaçlayan diğer bazı veri ve değerlendirmelerde yeterli lenfadenektomide 12-22 lenf nodu rezeksiyonunun gerekliliği önerilmektedir. Bu nedenle, lenf nodu rezeksiyonu genişliğiyle, radikal lenfadenektomi morbiditesini dengeleyerek olabildiğince çok sayıda lenf nodu çıkartılması hedeflenmelidir.

Uzak Metastaz Bölgeleri. Uzak metastaz bölgeleri, özofagusla doğrudan temas halinde olmayan yerlerdir ve bölgesel olmayan lenf nodlarını (M1) da içerir. Daha önceki M1a ve M1b alt sınıflaması yararlı bulunmamıştır.

ANATOMİK OLMAYAN TÜMÖR ÖZELLİKLERİ

Bu özofagus kanseri sınıflandırması, kanserin kaynaklandığı epitele göre yapılmıştır; skuamöz (yassı) hücreli karsinom veya adenokarsinom. Duvardan kaynaklanan mukoza-dışı kanserler köken aldıkları hücreye göre sınıflandırılmalıdırlar.

Evre gruplandırmasında gereken, biyopside veya rezeksiyon örneğindeki en yüksek histolojik graddır. Skuamöz hücreli karsinomun, adenokarsinomdan daha kötü sağkalıma sahip olduğu bilindiğinden, bir tümör karma histopatolojik tipte ise ya da histopatolojik tipi belirtilmemişse, skuamöz hücreli karsinom olarak değerlendirilmelidir. Grad bilinmiyor ise, GX olarak belirtilmeli ve evre grubu açısından G1 şeklinde kaydedilmelidir. G4, undiferansiye kanserler de aynı şekilde belirtilmeli ve evre grubu açısından G3 skuamöz hücreli karsinomla aynı şekilde kaydedilmelidir.

TNM TANIMLARI

Primer Tümör (T)*	
TX	Primer tümör değerlendirilemiyor
T0	Primer tümör bulgusu yok
Tis	Yüksek derece displazi ** (Şekil 10.4)
T1	Lamina propria, muskularis mukoza veya submukozayı tutan tümör
T1a	Lamina propria veya muskularis mukozayı tutan tümör (Şekil 10.4)
T1b	Submukozayı tutan tümör (Şekil 10.4)
T2	Muskularis propriyayı tutan tümör (Şekil 10.5)
T3	Adventisyayı tutan tümör (Şekil 10.5)
T4	Komşu yapıları tutan tümör
T4a	Plevra, perikard veya diaframı tutan rezektabl tümör (Şekil 10.6)
T4b	Aorta, vertebra korpusu, trakea gibi diğer komşu yapıları tutan unrezektabl tümör (Şekil 10.6)

*(1) En azından tümörüm en geniş boyutu kaydedilmeli ve (2) multipl tümörlere T(m) son eki eklenmelidir.

**Yüksek derece displazi, daha önce karsinoma in situ adı verilen tüm non-invazif epitelyal neoplazileri içerir. Bu eski karsinoma in situ tanısı, artık gastrointestinal sistemin hiçbir kolumnar mukozası için kullanılmamaktadır.

Bölgesel Lenf Nodları (N)*	
NX	Bölgesel lenf nodları değerlendirilemiyor
N0	Bölgesel lenf nodu metastazı yok
N1	1-2 bölgesel lenf nodunda metastaz var
N2	3-6 bölgesel lenf nodunda metastaz var
N3	7 veya daha fazla bölgesel lenf nodunda metastaz var

* Örneklenen lenf nodu sayısı ve metastatik lenf nodu sayısı belirtilmelidir.

Uzak Metastaz (M)	
M0	Uzak metastaz yok
M1	Uzak metastaz var

ANATOMİK EVRE /PROGNOSTİK GRUPLAR

*Skuamöz Hücreli Karsinom**

Evre	T	N	M	Grad	Tümör yerleşimi
0	Tis (HGD)	N0	M0	1, X	Herhangi
IA	T1	N0	M0	1, X	Herhangi
IB	T1	N0	M0	2-3	Herhangi
	T2-3	N0	M0	1, X	Alt, X
IIA	T2-3	N0	M0	1, X	Üst, orta
	T2-3	N0	M0	2-3	Alt, X
IIB	T2-3	N0	M0	2-3	Üst, orta
	T1-2	N1	M0	Herhangi	Herhangi
IIIA	T1-2	N2	M0	Herhangi	Herhangi
	T3	N1	M0	Herhangi	Herhangi
	T4a	N0	M0	Herhangi	Herhangi
IIIB	T3	N2	M0	Herhangi	Herhangi
IIIC	T4a	N1-2	M0	Herhangi	Herhangi
	T4b	Herhangi	M0	Herhangi	Herhangi
	Herhangi	N3	M0	Herhangi	Herhangi
IV	Herhangi	Herhangi	M1	Herhangi	Herhangi

*Not: Eğer gastrik tümör özofagogastrik bileşkeye ulaşır veya aşarsa

Adenokarsinom

Evre	T	N	M	Grad
0	Tis (HGD)	N0	M0	1,X
IA	T1	N0	M0	1-2,X
IB	T1	N0	M0	3
	T2	N0	M0	1-2,X
IIA	T2	N0	M0	3
IIB	T3	N0	M0	Herhangi
	T1-2	N1	M0	Herhangi
IIIA	T1-2	N2	M0	Herhangi
	T3	N1	M0	Herhangi
	T4a	N0	M0	Herhangi
IIIB	T3	N2	M0	Herhangi
IIIC	T4a	N1-2	M0	Herhangi
	T4b	Herhangi	M0	Herhangi
	Herhangi	N3	M0	Herhangi
IV	Herhangi	Herhangi	M1	Herhangi

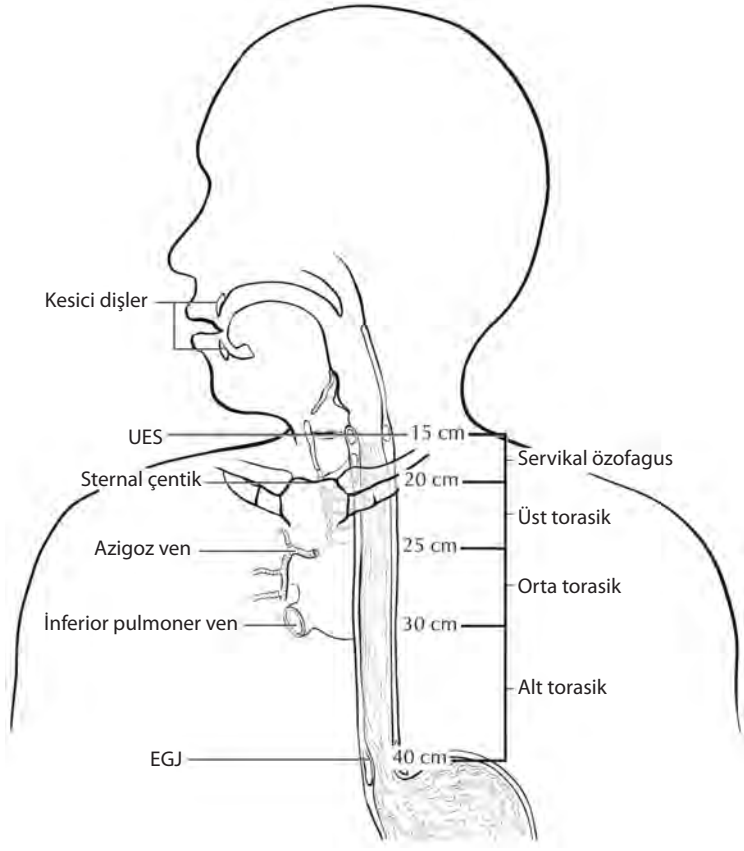

ŞEKİL 10.1. *Özofajeal kanser primer bölgesinin anatomisi. Bölgeleri tanımlayan anatomik özellikler (sol) ve kesici dişlerden itibaren her bir bölgeye kadar olan tipik endoskopik öklçümler dahil (sag). Gerçek ölçümler vücut büyüklüğü ve uzunluğuna bağlıdır.*

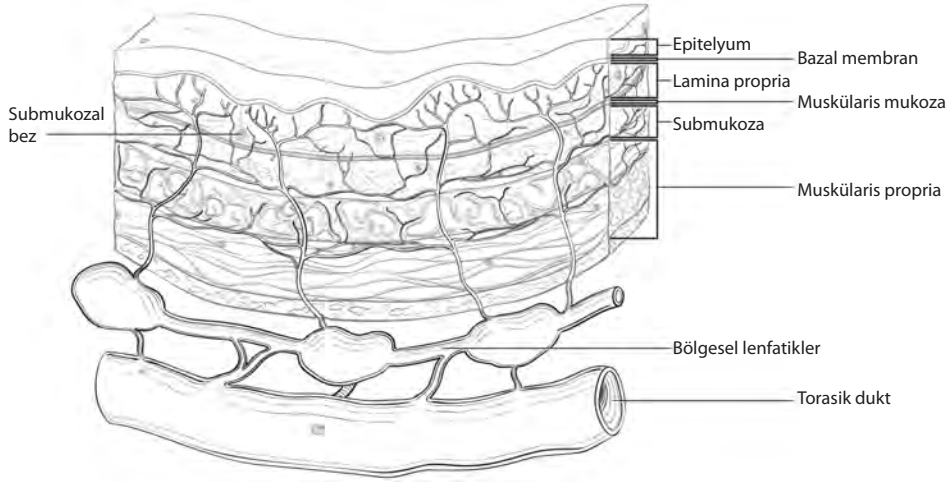

ŞEKİL 10.2. *Özofagus duvarı.*

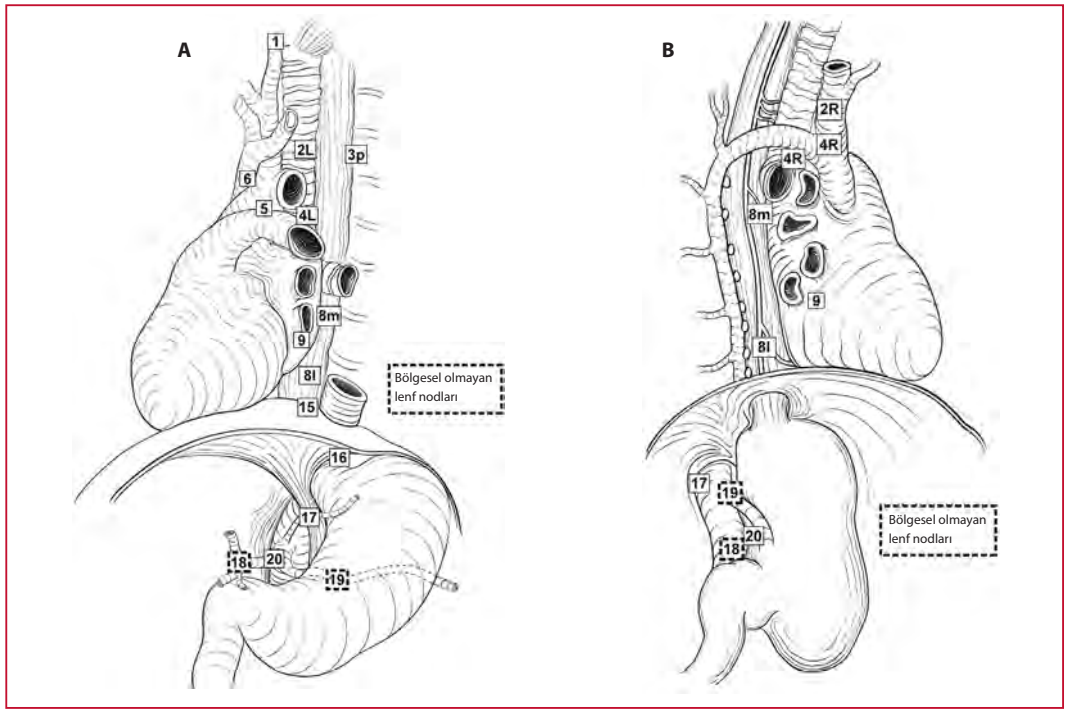

ŞEKİL 10.3. *(A-C) özofagus kanseri için lenf nodu haritaları. Farklı açılardan özofagus kanseri evrelemesi için bölgesel lenf nodu istasyonları. 1. supraklaviküler lenf nodları: suprasternal centik ve klavikulaların üstünde. 2R. Sağ üst paratrakeal nodlar: innominat trakea ile kesişme sınırının kaudal sınırı ve akciğer aeksi arasında. 2L. Sol üst paratrakeal: arkus aorta üst ucuyla akciğer apeksi arasında. 3p. Posterior mediastinal nodlar: üst paraözofajeal nodlar: trakea bifürkasyonunun üstünde. 4R. Sağ alt paratrakeal: innominat arter ile trakea kesişiminin alt ucu ile azigoz venin sefalik sınırı arasında. 4L. Sol alt paratrakeal nodlar: Arkus aorta üst ucu ile karina arasında. 5. Aortopulmoner nodlar: Ligamentum arteriozumun lateralindeki subaortik ve paraaortik nodlar. 6. Anterior mediastinal nodlar: asendan aorta vea innominat arterin üstünde. 7. Subkarinal nodlar: trakeal karinanın kaudalinde. 8m. Orta paraözofajeal nodlar: trakeal bifürkasyondan inferior pulmoner venin kaudal sınırına kadar. 8l. ALt paraözofajeal lenf nodları: inferior pulmoner venin kaudal sınırından özofagogastrik bileşkeye kadar. 9. Pulmoner ligaman nodları: inferior pulmoner ligaman içinde. 10 R. Sağ trakeobronşiyal nodlar: zigoz venin sefalik sınırından RUL bronkusunun başlangıcına kadar. 10L: Sol trakeobronşiyal nodlar: Karina ile LUL bronkusu arasında. 15. Diyafragmatik nodlar: diyafragma kubbesi ve kururisi yakını veya arkasında uzanan. 16. Parakardiyal nodlar: gastroözofajeal bileşkenin hemen komşuluğunda. 17. Sol gastrik nodlar: Sol gastrik arter yolu boyunca. 18. Ana hepatik nodlar: ana hepatik arter yolu boyunca. 19. Splenik nodlar: Splenik arter yolu boyunca. 20: Çölyak nodlar: çölyak arter kökünde. 18 ve 19 numaralı istasyonlar bölgesel lenf nodları olarak kabul edilmemektedirler.*

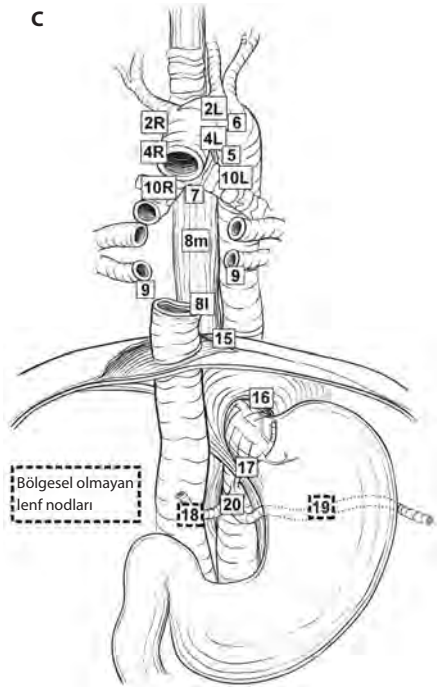

ŞEKİL 10.3. *(devamı (A–C) Özofagus kanseri için lenf nodu haritaları. Farklı açılardan özofagus kanseri evrelemesi için bölgesel lenf nodu istasyonları. 1. supraklaviküler lenf nodları: suprasternal centik ve klavikulaların üstünde. 2R. Sağ üst paratrakeal nodlar: innominat trakea ile kesişme sınırının kaudal sınırı ve akciğer aeksi arasında. 2L. Sol üst paratrakeal: arkus aorta üst ucuyla akciğer apeksi arasında. 3p. Posterior mediastinal nodlar: üst paraözofajeal nodlar: trakea bifürkasyonunun üstünde. 4R. Sağ alt paratrakeal: innominat arter ile trakea kesişiminin alt ucu ile azigoz venin sefalik sınırı arasında. 4L. Sol alt paratrakeal nodlar: Arkus aorta üst ucu ile karina arasında. 5. Aortopulmoner nodlar: Ligamentum arteriozumun lateralindeki subaortik ve paraaortik nodlar. 6. Anterior mediastinal nodlar: asendan aorta vea innominat arterin üstünde. 7. Subkarinal nodlar: trakeal karinanın kaudalinde. 8m. Orta paraözofajeal nodlar: trakeal bifürkasyondan inferior pulmoner venin kaudal sınırına kadar. 8l. ALt paraözofajeal lenf nodları: inferior pulmoner venin kaudal sınırından özofagogastrik bileşkeye kadar. 9. Pulmoner ligaman nodları: inferior pulmoner ligaman içinde. 10 R. Sağ trakeobronşiyal nodlar: zigoz venin sefalik sınırından RUL bronkusunun başlangıcına kadar. 10L: Sol trakeobronşiyal nodlar: Karina ile LUL bronkusu arasında. 15. Diyafragmatik nodlar: diyafragma kubbesi ve kururisi yakını veya arkasında uzanan. 16. Parakardiyal nodlar: gastroözofajeal bileşkenin hemen komşuluğunda. 17. Sol gastrik nodlar: Sol gastrik arter yolu boyunca. 18. Ana hepatik nodlar: ana hepatik arter yolu boyunca. 19. Splenik nodlar: Splenik arter yolu boyunca. 20: Çölyak nodlar: çölyak arter kökünde. 18 ve 19 numaralı istasyonlar bölgesel lenf nodları olarak kabul edilmemektedirler.*

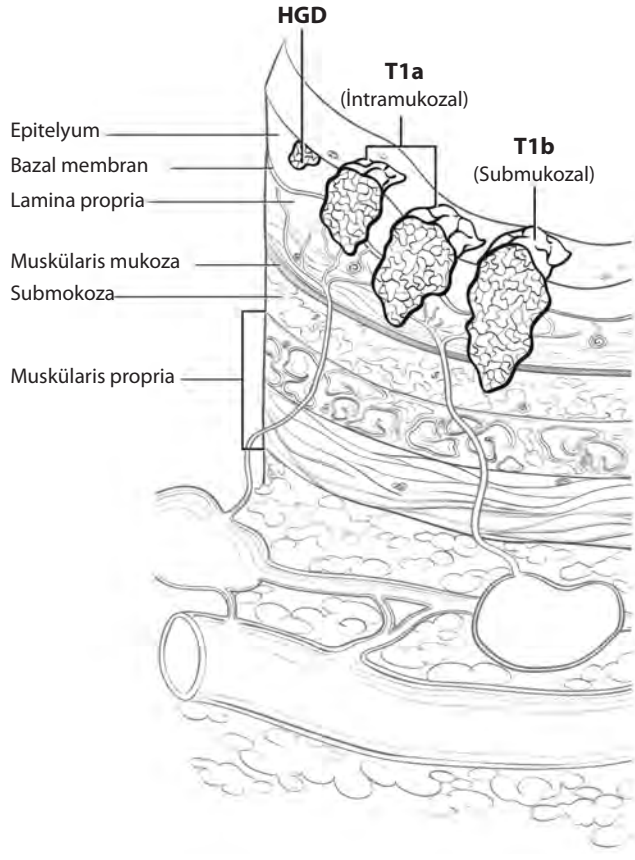

ŞEKİL 10.4. *Tis Yüksek derece displazi (YDD) olarak tanımlanmaktadır. T1a Lamina propria veya muskularis mukozayı tutan tümör olarak tanımlanmkatadır. T1b Submukozayı tutan tümör olarak tanımlanmaktadır.*

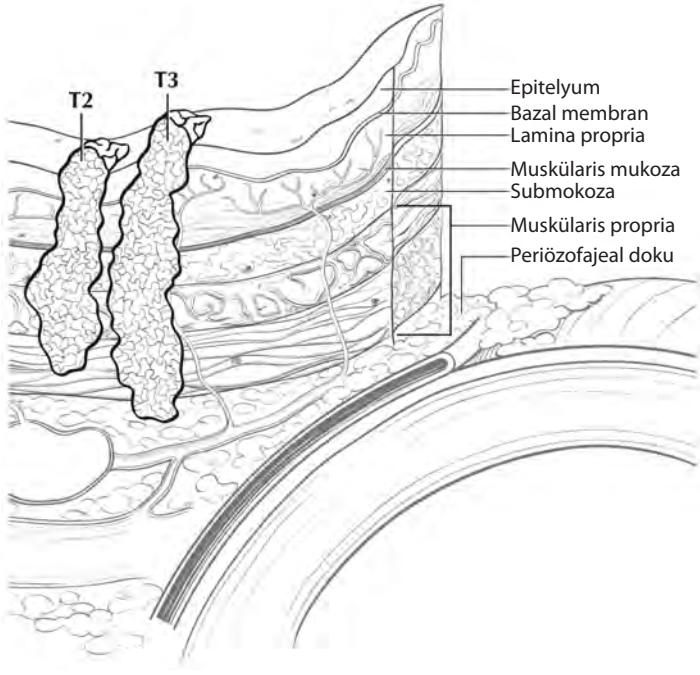

ŞEKİL 10.5. *T2, Muskularis propriyayı tutan tümör olarak tanımlanmaktadır. T3, Adventisyayı tutan tümör olarak tanımlanmaktadır.*

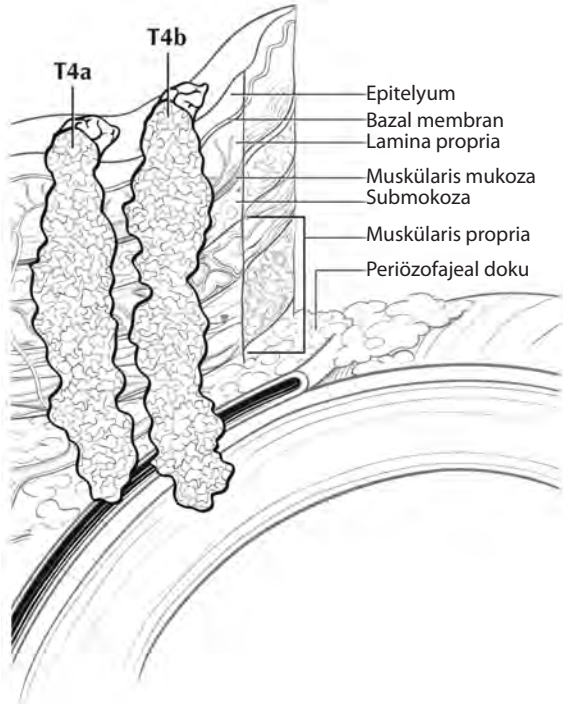

ŞEKİL 10.6. *T4, Komşu yapıları tutan tümör olarak tanımlanmaktadır. T4a, Plevra, perikard veya diaframı tutan rezektabl tümör olarak tanımlanmaktadır. T4b, Aorta, vertebra korpusu, trakea gibi diğer komşu yapıları tutan unrezektabl tümör olarak tanımlanmaktadır.*

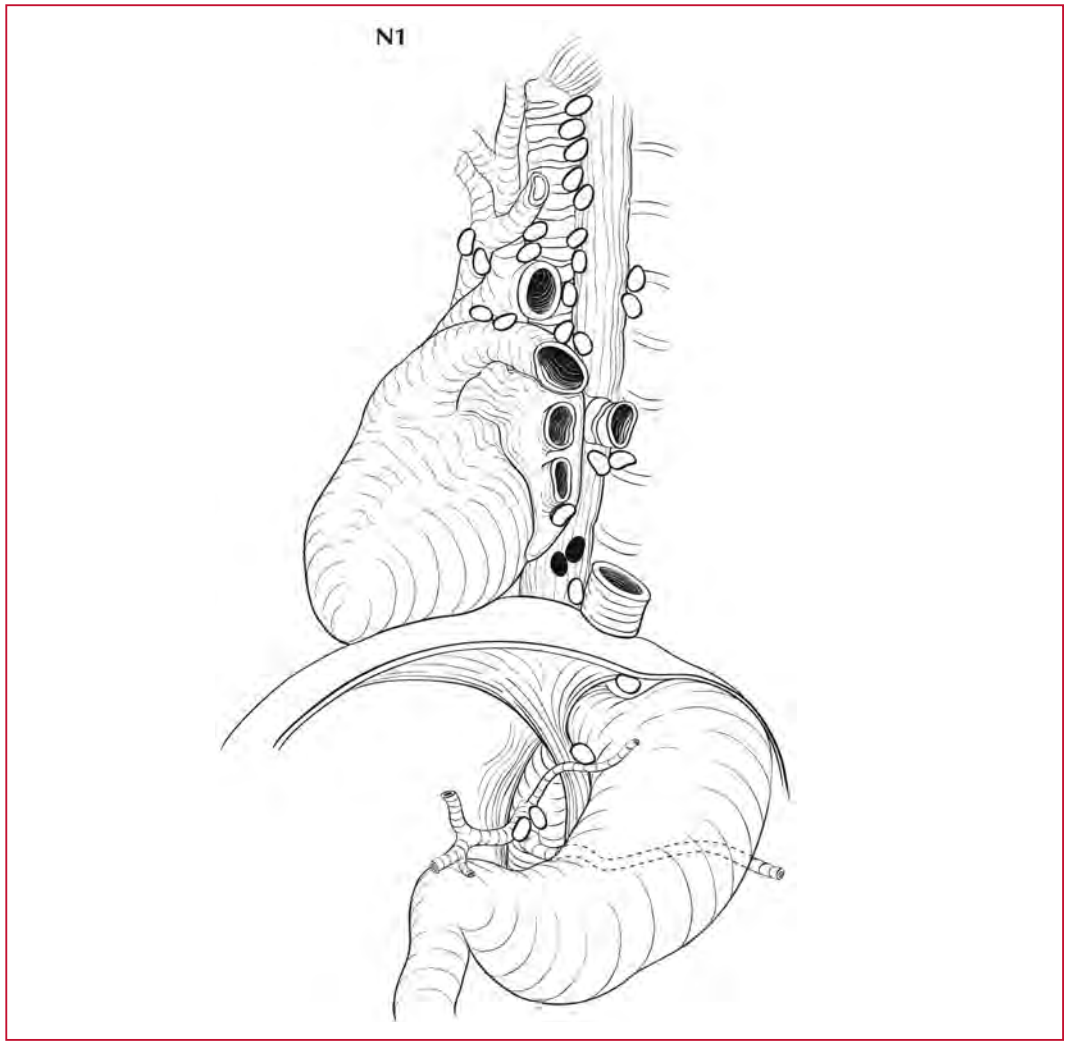

ŞEKİL 10.7. *N1, 1-2 bölgesel lenf nodunda metastaz olarak tanımlanmaktadır.*

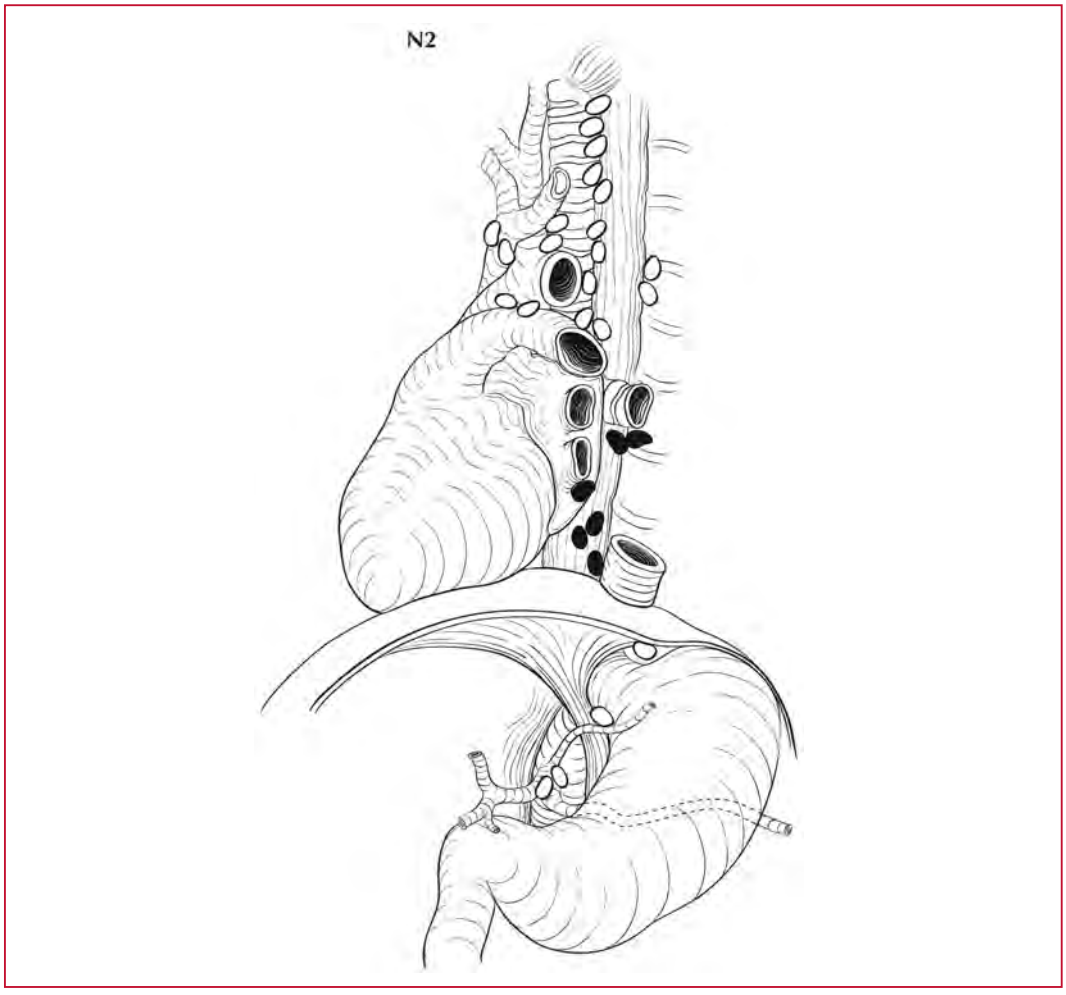

ŞEKİL 10.8. *N2, 3-6 bölgesel lenf nodunda metastaz olarak tanımlanmaktadır.*

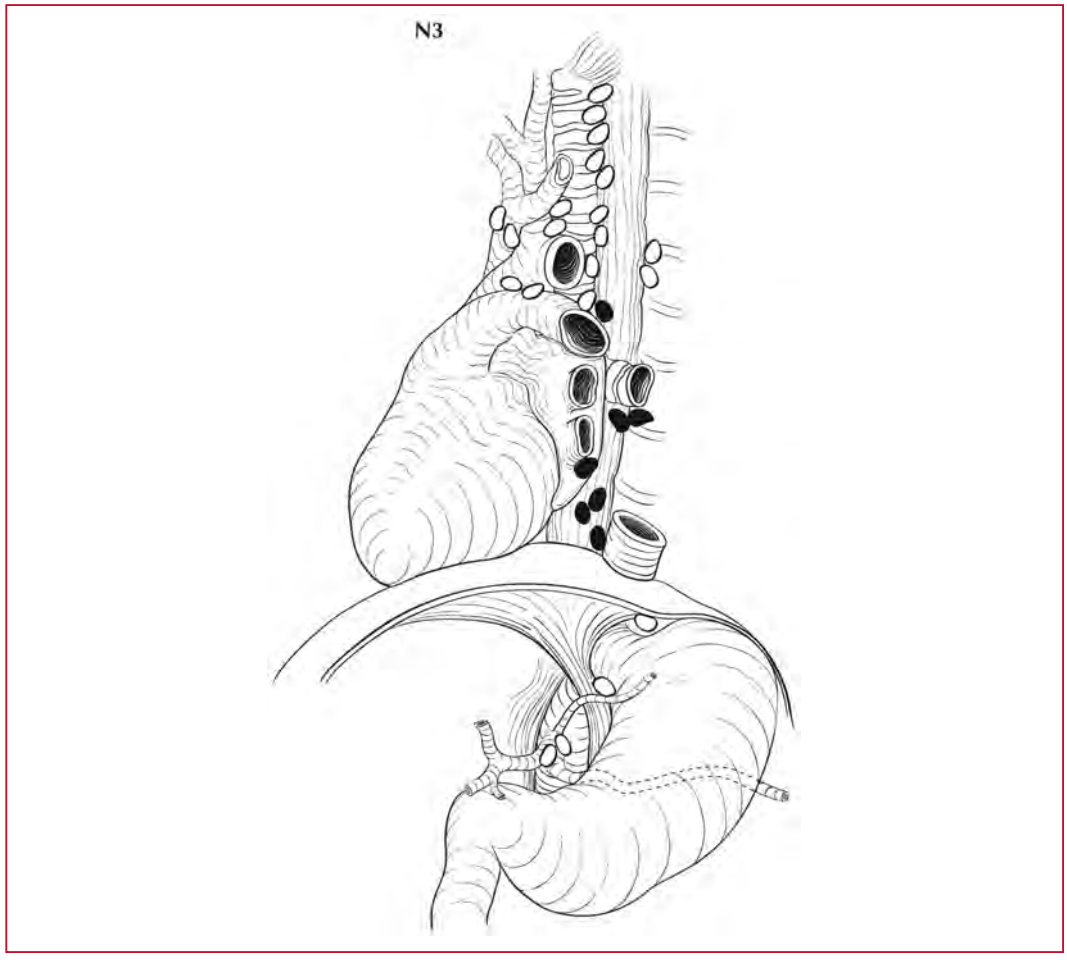

ŞEKİL 10.9. *N3, 7 veya daha fazla bölgesel lenf nodunda metastaz olarak tanımlanmaktadır.*

PROGNOSTİK FAKTÖRLER (BÖLGEYE ÖZEL FAKTÖRLER)

(Toplanması önerilen)

Skuamöz Hücreli Karsinom

Evreleme için gerekli	Yerleşim–özofagustaki tümörün üst (proksimal) köşesine dayandırılarak (üst veya orta-inferior pulmoner venin alt sınırının üstündeki kanserler; alt-inferior pulmoner venin altındakiler) Grad
Klinik olarak önemli	Ön kesici dişlerden tümörün proksimal kenarına olan uzaklık Ön kesici dişlerden tümörün distal kenarına olan uzaklık Ekstakapsüller tümörlerde bölgesel lenf nodu sayısı

Adenokarsinom

Evreleme için gerekli	Grad
Klinik olarak önemli	Ön kesici dişlerden tümörün proksimal kenarına olan uzaklık Ön kesici dişlerden tümörün distal kenarına olan uzaklık Ekstakapsüller tümörlerde bölgesel lenf nodu sayısı

Mide

(Lenfomalar, sarkomlar ve karsinoid tümörler [düşük gradlı nöroendokrin tümörler] dahil edilmemiştir)

11

DEĞİŞİKLİKLERİN ÖZETİ

- Özofagogastrik bileşkede ya da midede, özofagogastrik bileşkeye 5 cm uzaklıkta başlayıp bileşkeye kadar ilerlemiş olan tümörler, özofageal karsinom için kullanılan TNM sistemi kullanılarak evrelendirilir (bkz. Bölüm 10)
- T kategorileri, özafagus, ince ve kalın barsak T kategorileri ile uyumlu olsun diye modifiye edilmiştir
  - T1 lezyonlar T1a ve T1b olmak üzere alt gruplara ayrılmıştır
  - T2 muskularis propriyayı invaze eden tümör
  - T3 subserozal bag dokusunu invaze eden tümör
  - T4 seroza (visseral periton) ya da komşu yapıları invaze eden tümör
- N kategorileri, N1 = 1–2 pozitif lenf nodu, N2 = 3–6 pozitif lenf nodu ve N3 = 7 ve üzeri pozitif lenf nodu olacak şekilde modifiye edilmiştir
- Pozitif peritoneal sitoloji M1 olarak sınıflandırılır
- Evre grupları değiştirilmiştir

ICD-O-3 TOPOGRAFİ KODLARI

C16.1 Mide fundusu*
C16.2 Mide gövdesi*
C16.3 Mide antrum
C16.4 Pilor
C16.5 Mide küçük kavisi
C16.6 Mide büyük kavisi
C16.8 Üst üste binen lezyon
C16.9 Mide

**Not:* Bkz. "Değişiklikerin Özeti" başlığı altındaki ilk cümle

ICD-O-3 TOPOGRAFİ KODLARI

8000-8152, 8154-8231, 8243-8245,8247-8248, 8250-8576, 8940-8950, 8980-8990

ANATOMİ

Primer Bölge. Mide, sindirim sisteminin karın bölümünün özofajeal bileşkeden başlayıp pilora kadar uzanan ilk parçasıdır. Proksimal mide, diyaframın hemen altında bulunmaktadır ve kardia olarak adlandırılmaktadır. Diğer kısımları, fundus, mide gövdesi ve antrum olarak adlandırılan distal midedir. Pilor, yiyecek içeriğinin pilora kadar geçişini kontrol eden kas halkasıdır. Midenin medi-

C.C. Compton et al. (eds.), *AJCC Cancer Staging Atlas: A Companion to the Seventh Editions of the AJCC Cancer Staging Manual and Handbook*, DOI 10.1007/978-1-4614-2080-4_11,
© 2012 American Joint Committee on Cancer

al ve lateral kavisleri sırasıyla küçük kurvatur ve büyük kurvatur olarak adlandırılır. Histolojilik olarak mide duvarı 5 katmandan oluşmaktadır; mukozal, submukozal, müsküler, serozal ve subserozal katmanlar.

EGJ ortada olacak şekilde özofagusun distal 5 cm'lik bölümü ve kardianın 5 cm'lik proksimal bölümünü içeren 10 cm'lik alan çelişki konusudur. Bu segmentte gelişen tümörler tedavi eden hekimin oryantasyonuna göre özofagus veya mide tümörü gibi evrelendirilir. Bu versiyonda, orta noktası alt torasik özofagus, EGJ veya kardianın 5 cm proksimalinde olan ve EGJ ya da özofagusa (Siewert III) uzanan kanserler özofagusun adenokarsinomu olarak evrelendirilmektedir (bkz. Bölüm 10). Orta noktası midede EGJ'e 5 cm'den fazla uzakta veya EGJ'ye 5 cm uzaklıkta olan ancak EGJ veya özofagusa uzanım göstermeyen diğer tüm tümörler mide kanseri evrelemesi kullanılarak evrelendirilir (Şekil 11.2).

Primer gastrik adenokarsinomunun evrelemesi primer tümörün penetrasyon derinliğine bağlıdır. T1 tanımı, T1a (lamina propriya ya da müskülaris mukoza invazyonu) ve T1b (submukoza invazyonu) olarak alt gruplara ayrılmıştır. T2, müskülaris propriya invazyonu olarak ve T3 seroza veya komşu yapılar (visseral periton) dışında subserozal bağ dokusu invazyonunu temsil etmektedir. T4 tümörler serozaya penetre (T4a) ya da komşu yapılara invaze tümörleri (T4b) gösterir. Bu T kategorileri diğer gastrointestinal bölgelerle uyum sağlayacak şekilde değiştirilmiştir.

Bölgesel Lenf Nodları. Mide duvarını drene eden pek çok bölgesel lenf nodu grubu bulunmaktadır. Bu perigastrik nodlar mide küçük ve mide büyük kurvaturu boyunca yerleşmişlerdir. Diğer temel nod grupları aort ve portal dolaşımın ana arter ve venlerini izlemektedirler. Uygun pN tespiti için bu nod bölgelerinde yeterli nodal diseksiyon yapılmalıdır. Patolojik olarak 16 bölgesel nodunun değerlendirilmesi önerilse de pN0 tespiti mikroskobik olarak incelenen toplam nod sayısını da esas alabilir.

Hepatoduodenal, retropankreatik, mesenterik ve paraoartik gibi diger intra-abdominal lenf nodlarının tutulumu uzak metastaz olarak sınıflandırılır. Spesifik nodal bölgeler şunlardır (Şekil 11.3A, B):

Mide Büyük Kurvatur: Büyük kurvatur, omentum, gastroduodenal, gastroepiploik, pilorik, pancreaticoduodenal.

Pankreatik ve Splenik Bölge: Pankreatikolineal, peripankreatik, splenik

Mide Küçük Kurvatur: Küçük kurvatur, küçük omental, sol gastrik, common hepatik, çölyak ve hepatoduodenal.

Uzak Nodal Gruplar: Retropankreatik, para-oartik, portal, retroperitoneal ve mesenterik.

Metastatik Bölgeler. En yaygın metastatik dağılım karaciger, peritoneal yüzeyler, bölgesel olmayan ya da uzak lenf nodlarıdır. Merkezi sinir sistemi ve akciğer metaztazları da olmaktadır ancak nadirdir. Geniş ve büyük lezyonlarda karaciğer, transvers kolon, pankreas ya da diyaframın alt yüzeyine kadar direk uzanım olabilmektedir. Pozitif peritoneal sitoloji metastatik hastalık olarak sınıflandırılır.

PROGNOSTİK ÖZELLİKLER

Tedavi, mide kanseri için başlıca prognostik faktörlerdendir. Rezeke olmayan hastaların prognozu 3 ile 11 ay arasında değişen sağkalımla kötüdür. Mide duvarındaki invazyon derinliği (T) kısa sağkalımla orantılıdır ancak bölgesel lenfatik yayılım olası en önemli prognostik faktördür. Tam rezeksiyon yapılan hastalarda prognozu etkileyen faktörler tümörün mide içindeki yerleşimi, histolojik

grad ve lenfovasküler invazyondur. Proksimal gastrik kanser distal lezyonlardan daha kötü prognoza sahiptirler. Asyalı ırk, kadın cinsiyet ve genç yaş daha iyi sonucun göstergesi iken preoperatif yüksek serum CEA ve CA 19-9 düzeyleri daha kötü süreçle ilişkilidir.

TNM TANIMLARI

Primer Tümör (T)	
TX	Primer tümör değerlendirilemiyor
T0	Primer tümör bulgusu yok
Tis	Karsinoma in situ; lamina propriaya invazyonu olmayan tümör
T1	Lamina propria, muskolaris mukoza ve submukozaya invaze tümör
T1a	Lamina propria ya da muskolaris mukozaya invaze tümör (Şekil 11.4)
T1b	Submukozayıa invaze tümör (Şekil 11.4)
T2	Muskularis propriaya invaze tümör* (Şekil 11.4)
T3	Visseral periton ya da çevre yapılara invaze olmadan subserozal bağ dokusuna infiltre tümör **,*** (Şekil 11.4, Şakil 11.5A, B)
T4	Seroza (viseral periton) ya da çevre yapılara invaze tümör**,***
T4a	Serozaya invaze tümör (Şekil 11.6A, B, Şekil 11.7)
T4b	Çevre yapılara invaze tümör (Şekil 11.7)

**Not*: Tümör, muskülaris propriaya infiltre olarak gastrokolik ya da gastrohepatik bağ dokusu veya küçük/büyük omentuma kadar uzanabilir ve bu yapıları kaplayan viseral periton perforasyonu olmadan ilerleyebilir. Bu durumda tümör T3 olarak sınıflandırılır. Eğer gastrik ligamanı örten viseral periton veya omentumda perforasyon varsa, tümör T4 olarak sınıflandırılmalıdır.

**Midenin komşu yapıları, dalak, transvers kolon, karaciğer, diyafram, pankreas, karın duvarı, böbrek üstü bezi, ince barsak ve retroperitondur.

***Duodenum ya da ösofagusa intramural uzanım, mide dahil olmak üzere bu bölgelerde meydana gelen en büyük invazyon derinliğine göre sınıflandırılır.

Bölgesel Lenf Nodları (N)	
NX	Bölgesel lenf nodları değerlendirilemiyor
N0	Bölgesel lenf nodu metastazı yok*
N1	1-2 lenf nodunda metastaz var (Şekil 11.8)
N2	3-6 lenf nodunda metastaz var (Şekil 11.9)
N3	7 veya daha fazla lenf nodunda metastaz var (Şekil 11.10)
N3a	7-15 lenf nodunda metastaz var
N3b	16 ve daha fazla lenf nodunda metastaz

Not: pN0 terimi, kaç tane lenf nodu çıkarıldığına bakılmaksızın değerlendirilen lenf nodlarının tamamı negatif olduğunda kullanılmalıdır.

Uzak Metastaz (M)	
M0	Uzak metastaz yok
M1	Uzak metastaz var

ANATOMİK EVRE /PROGNOSTİK GRUPLAR			
Evre 0	Tis	N0	M0
Evre IA	T1	N0	M0
Evre IB	T2	N0	M0
	T1	N1	M0
Evre IIA	T3	N0	M0
	T2	N1	M0
	T1	N2	M0
Evre IIB	T4a	N0	M0
	T3	N1	M0
	T2	N2	M0
	T1	N3	M0
Evre IIIA	T4a	N1	M0
	T3	N2	M0
	T2	N3	M0
Evre IIIB	T4b	N0	M0
	T4b	N1	M0
	T4a	N2	M0
	T3	N3	M0
Evre IIIC	T4b	N2	M0
	T4b	N3	M0
	T4a	N3	M0
Evre IV	Herhangi T	Herhangi N	M1

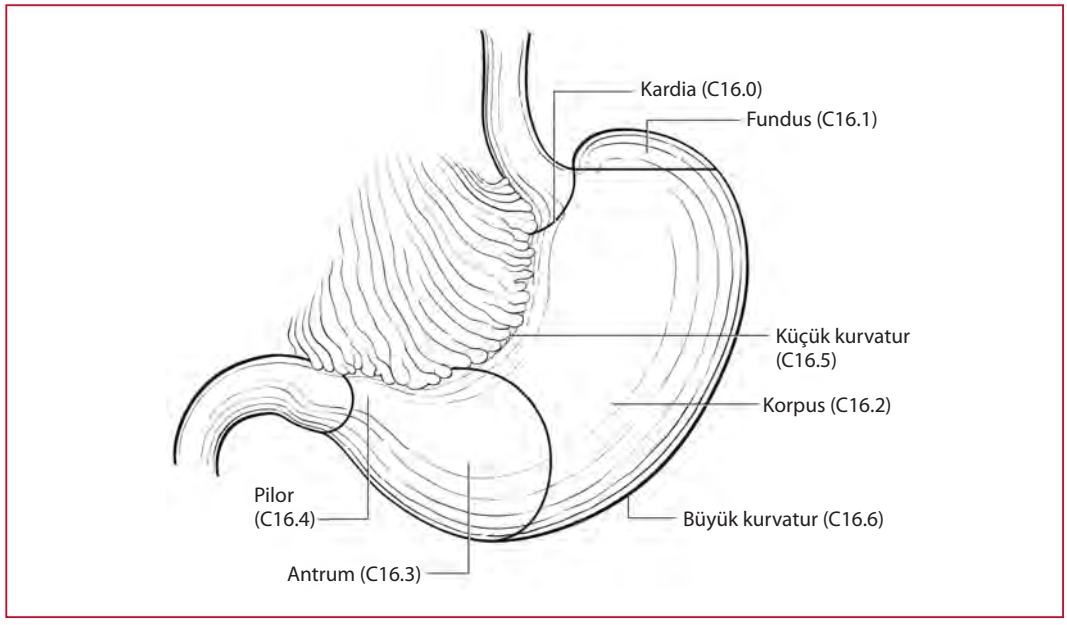

ŞEKİL 11.1. *Midenin anatomik alt bölgeleri.*

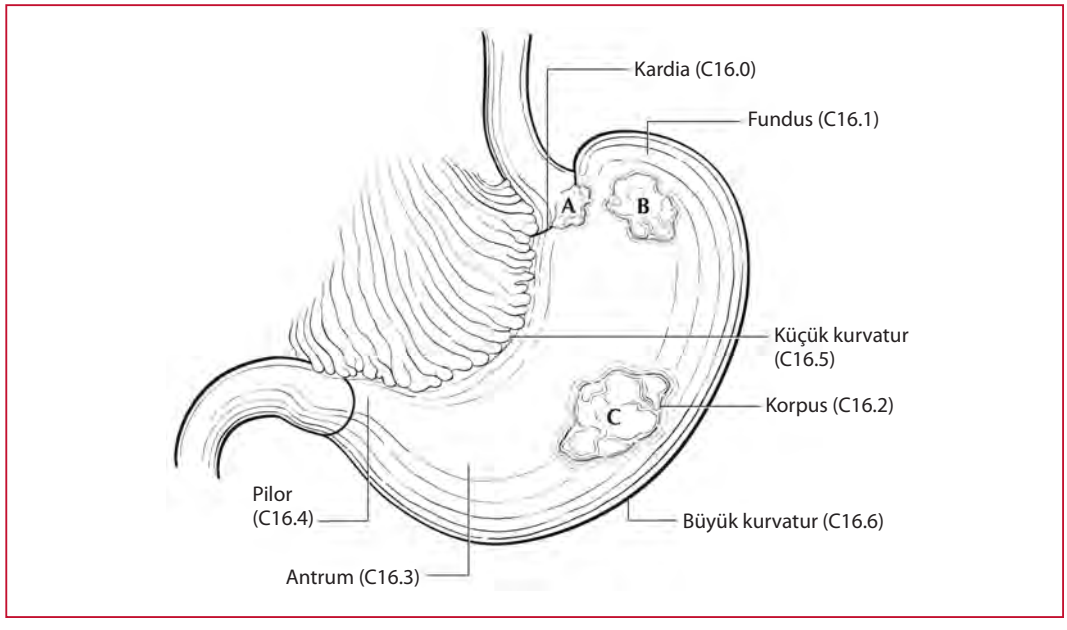

ŞEKİL 11.2. *Orta noktası özofagogastrik bileşkede (ÖGB) olan karsinomlar. (A) Kardia veya midenin proksimal 5 santimetrelik bölümündeki ve ÖGB'ye veya özofagusa uzananlar özofagus kanseri gibi evrelendirilir (10. bölüme bakınız.). Orta noktası ÖGB'nin 5 santimetresinde olan ve ÖGB veya özofagusa uzanmasyan (B) ve orta noktası ÖGB'den 5 cm'den daha uzakta bulunan karsinomlar (C) mide kanseri gibi evrelendirilir.*

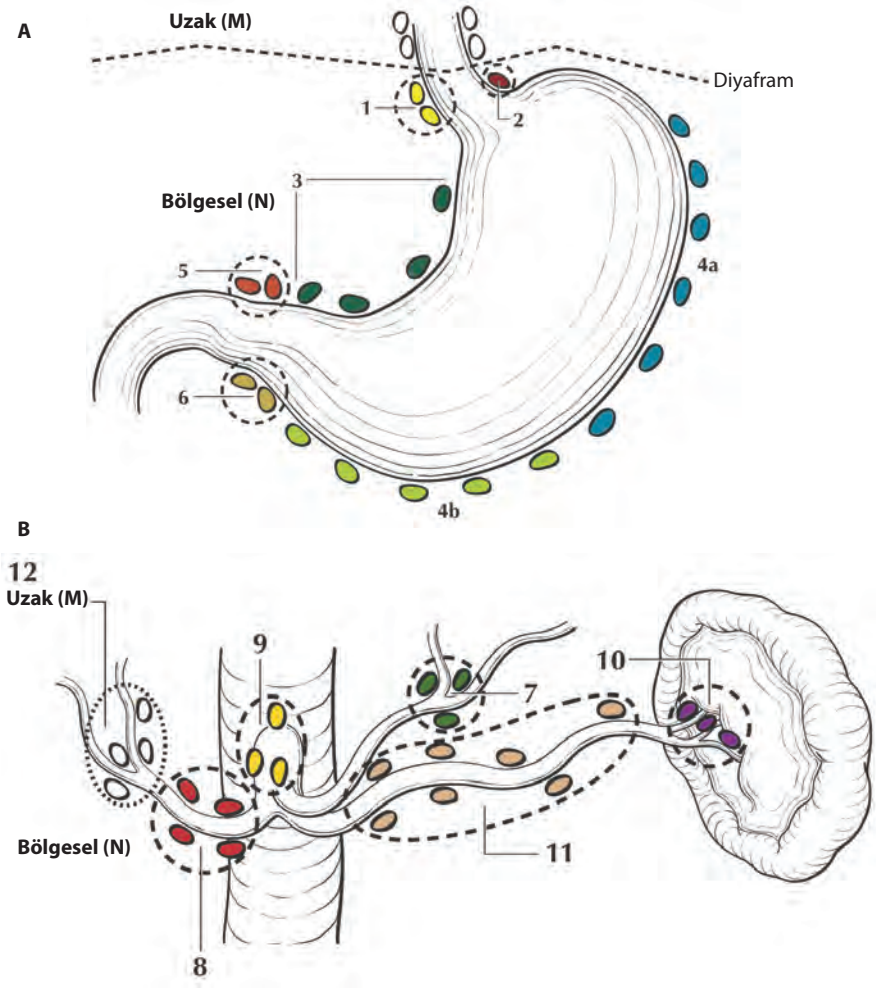

ŞEKİL 11.3. *(A) Midenin bölgesel lenf nodları. 1: Sağ parakardial nodlar, 2: Sol parakardial nodlar, 3: Küçük kurvaturun perigastrik nodları, 4a, 4b: Büyük kurvatur boyunca perigastrik nodlar, 5: Suprapilorik nodlar nodlar, 6: İnfrapilorik nodlar. Diyaframın üstündeki nodların tutulumu uzak metastaz olarak tanımlanmaktadır. (B) Midenin diğer lenf nodu grupları. 7: Sol gastrik nodlar, 8: Ana hepatik arter lenf nodları, 9: Çölyak arter lenf nodları, 10: Splenik hilus nodları, 11: Splenik arter nodları. Hepatodüodenal lenf nodlarının (12) tutulumu uzak metastatik hastalık olarak kabul edilmektedir.*

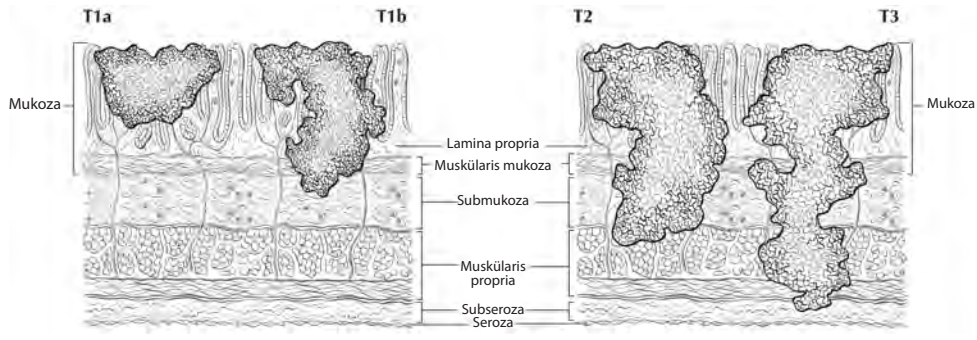

ŞEKİL 11.4. *T1a, Lamina propria ya da muskolaris mukozaya invaze tümör olarak tanımlanmaktadır. T1b, Submukozayıa invaze tümör olarak tanımlanmaktadır. T2, Muskularis propriaya invaze tümör, olarak tanımlanmakta iken T3, muskülaris propria üzerinden subserozal bağ dokusuna infiltre tümör olarak tanımlanmaktadır.*

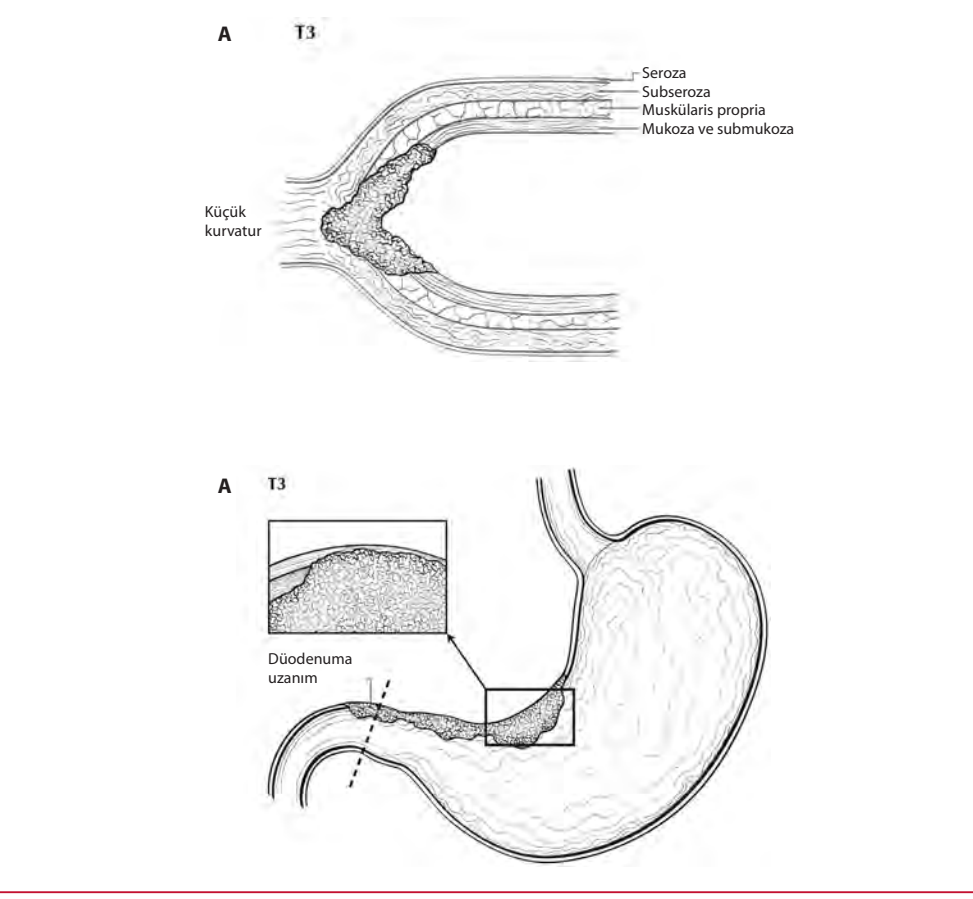

ŞEKİL 11.5. *(A) T3 subserozaya invaze tümör olarak tanımlanmaktadır. Burada seroza (viseral periton) tutulumu olmadan küçük omentum invazyonu görülmektedir. (B) Düodenumun distal tutulumu T sınıfını etkilememektedir.*

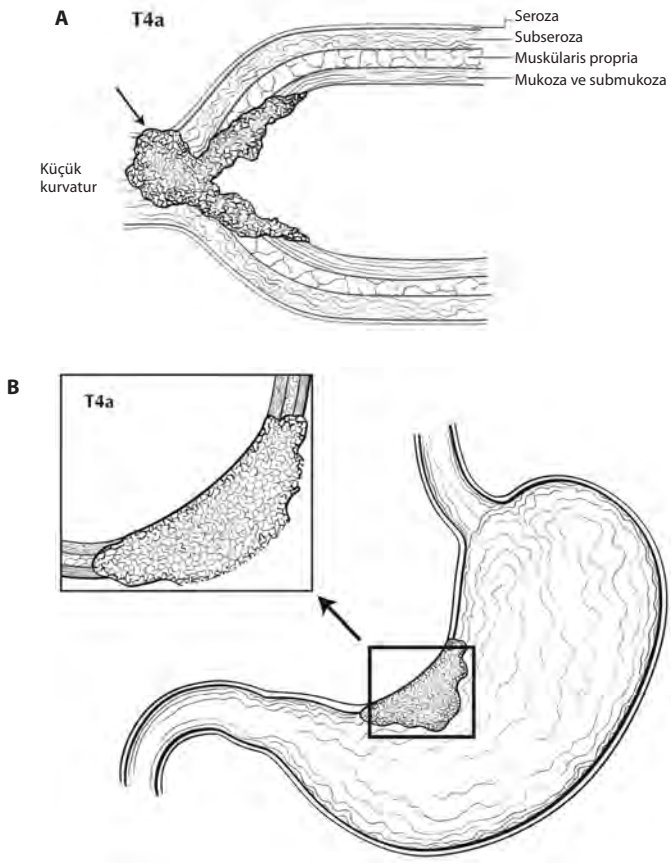

ŞEKİL 11.6. *(A ve B) T4a çevre yapılara invaze olmadan serozaya (viseral periton) invaze tümör olarak tanımlanmaktadır.*

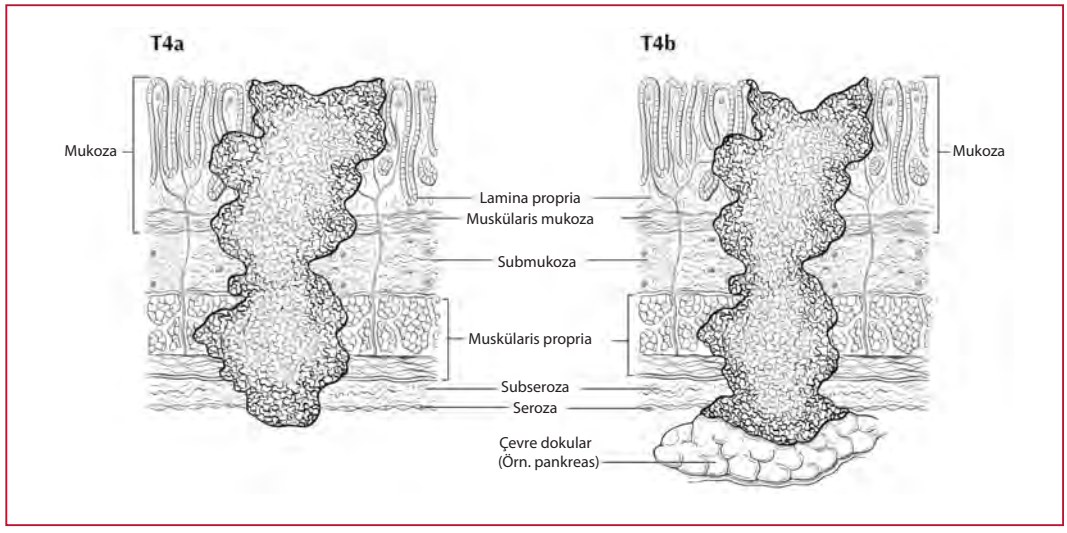

ŞEKİL 11.7. *(A ve B) T4a çevre yapılara invaze olmadan serozaya (viseral periton) invaze tümör olarak tanımlanmaktadır. T4b radial olarak çevre yapılara (Burada pankreasa) invaze tümör olarak tanımlanmaktadır.*

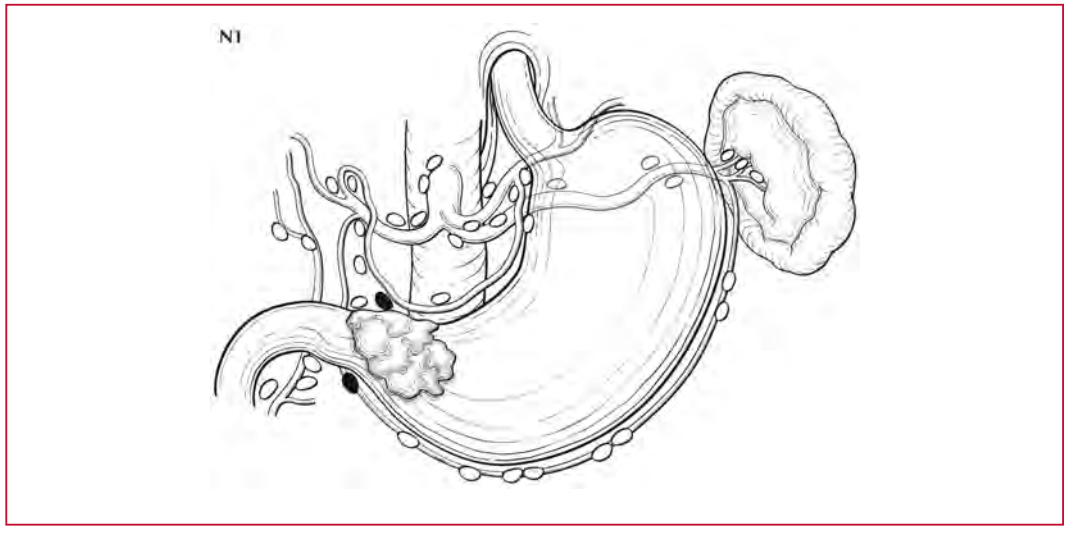

ŞEKİL 11.8. *N1, 1-2 lenf nodunda metastaz olarak tanımlanmaktadır.*

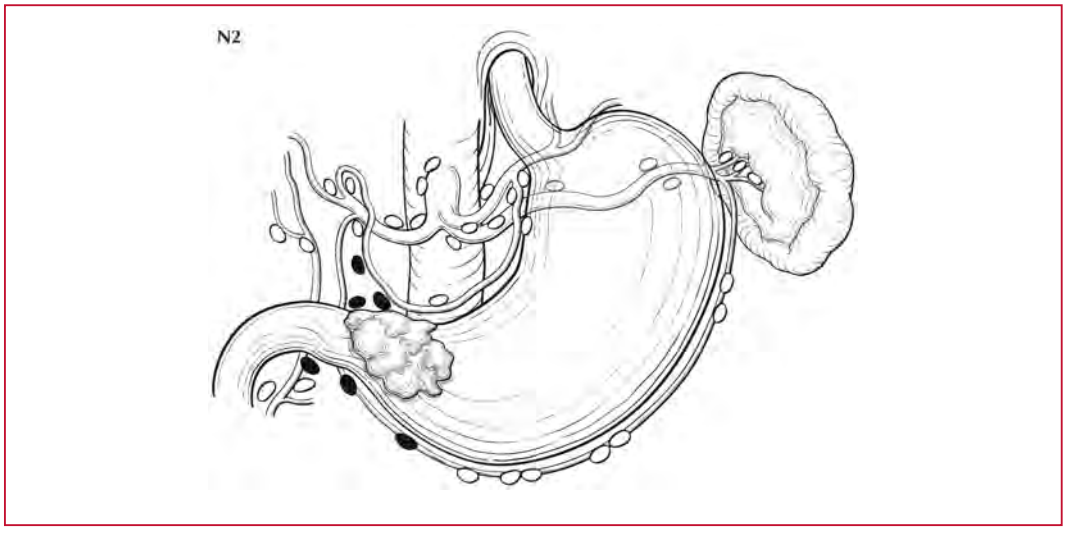

ŞEKİL 11.9. *N2 3-6 lenf nodunda metastaz olarak tanımlanmaktadır.*

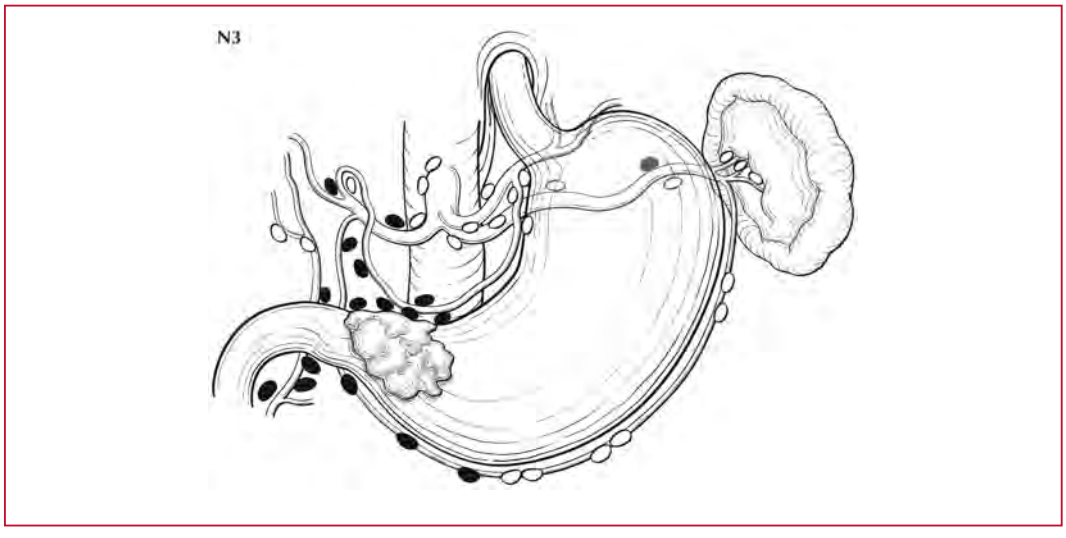

ŞEKİL 11.10. *N3 7 veya daha fazla lenf nodunda metastaz olarak tanımlanmaktadır. N3a 7-15 lenf nodunda metastaz var N3b 16 ve daha fazla lenf nodunda metastaz olarak tanımlanmaktadır.*

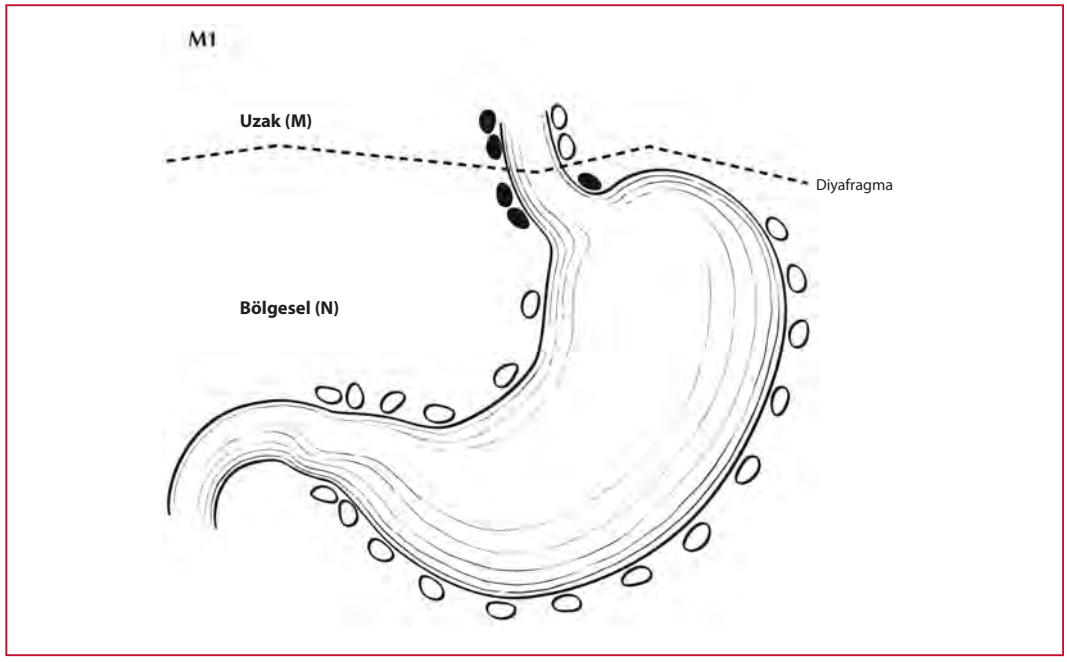

ŞEKİL 11.11. *Diyafragma üstündeki lenf nodu tutulumu uzak metastazt veya M1 olarak kabul edilmektedir.*

PROGNOSTİK FAKTÖRLER (BÖLGEYE ÖZEL FAKTÖRLER)

(Toplanması önerilen)

Evreleme için gerekli	Yok
Klinik olarak önemli	Tümörün yerleşimi Serum karsinoembriyonik antijen Serum CA 19-9

İnce Barsak

(Lenfomalar, karsinoid tümörler ve visseral sarkomalar dahil değildir)

12

DEĞİŞİKLİKLERİN ÖZETİ

- T1 lezyonlar diğer gastrointestinal yerleşimli tümörlerle karşılaştırmayı kolaylaştırmak üzere T1a (lamina propria invazyonu) ve T1b (submukoza invazyonu) olarak ayrılmıştır.
- Evre II, Evre IIa ve Evre IIb olarak ayrılmıştır.
- N1 kategorisi Evre III'ü, Evre IIIA ve Evre IIIB ye ayıracak şekilde N1 (1-3 pozitif lenf nodu) ve N2 (dört ya da üzeri pozitif lenf nodu) olarak değiştirilmiştir.

ICD-O-3 TOPOGRAFİ KODLARI

C17.0 Duodenum
C17.1 Jejunum
C17.2 İleum
C17.8 İnce barsağın çakışan lezyonları
C17.9 İnce barsak, NOS

ICD-O-3 HİSTOLOJİ KOD SINIRLARI

8000-8152, 8154-8231, 8243-8245, 8247-8248, 8250-8576, 8940-8950, 8980-8981

ANATOMİ

Primer Bölge. Bu sınıflandırma duodenum, jejunum ve ileumdan kaynaklanan karsinomlarda kullanılmaktadır. İleoçekal valf kökenli ya da Meckel divertikülünde kaynaklanabilecek karsinomalarda geçerli değildir. Ampulla Vater'den kaynaklanan karsinomalar Bölüm 23'te tanımlanan sisteme göre evrelendirilmektedirler.

Duodenum. Yaklaşık 25 cm uzunluğundaki duodenum, midenin pilorik sfinkterinden jejunuma kadar uzanır. Anatomik olarak ana safra kanalı ve pankreatik kanalın açıldığı ikinci kısımdaki ampulla Vater ile birlikte genellikle dört kısma ayrılmaktadır.

Jejunum ve İleum. Jejunum (245 cm uzunluğunda) ve ileum (365 cm uzunluğunda) proksimalde duodenal bileşkeden distalde ileoçekal valfe kadar uzanır. Jejunum ile ileumu birbirinden ayıran nokta net değildir. Genel bir kural olarak, ince barsağın duodenum hariç proksimal %40'ını jejunum, distal %60'ını ise ileum oluşturmaktadır.

Genel. İnce barsağın jejunal ve ileal kısımları mezenteri (kan beslenmesini ve bölgesel lenf nodları içeren peritoneal katlantı) ile desteklenmektedir. En kısa segment olan duodenum gerçek mezentere sahip değildir ve sadece önden periton ile kaplanır. İnce barsağın tüm bölümlerindeki duvar 5 tabakadan oluşmaktadır; mukozal, submukozal, muskuler, subserozal ve serozal . Çok ince bir düz

C.C. Compton et al. (eds.), *AJCC Cancer Staging Atlas: A Companion to the Seventh Editions of the AJCC Cancer Staging Manual and Handbook*, DOI 10.1007/978-1-4614-2080-4_12,
© 2012 American Joint Committee on Cancer

kas hücre tabakası olan muskularis mukoza, mukozayı submukozadan ayırır. İnce barsak, barsağın dar bir bant ile mezentere yapıştığı retroperitoneal yerleşimli duodenum kısmı hariç tamamen peritonla kaplıdır.

Bölgesel Lenf Nodları. pN için bölgesel lenfadenektomi spesmeninin histolojik incelenmesi normalde mezenterik damarlardan mezenter tabanına kadar uzanan tipik lenf nod dağılımının sayısını yansıtacak kadar lenf nodu içerir. Bölgesel lenfadenektomi spesmeninin histolojik incelemesi normalde altı veya daha fazla lenf nodu içerir. Lenf nodları negatifse ve incelenmesi gereken sayı karşılanmamış olsa da pN0 olarak değerlendirilmelidir. Örneklenen ve tutulan lenf nodu sayıları kayıt edilmelidir.

Duodenum (Şekil 12.2)
Duodenal
Hepatik
Pankreatikoduodenal
İnfrapilorik
Gastroduodenal
Süperior mezenterik
Perikoledokal
Bölgesel lenf nodları, NOS

İleum ve Jejunum (Şekil 12.3)
Çekal (sadece terminal ileum)
İleokolik (sadece terminal ileum)
Süperior mezenterik
Mezenterik, NOS
Bölgesel lenf nodları, NOS

Metastatik Bölgeler. İnce barsak kanserleri özellikle karaciğer ya da peritoneal yüzeylere olmak üzere birçok organa metastaz yapabilir. Bölgesel lenf nodu tutulumu ve komşu yapılara invazyon çok yaygındır. Çölyak nodların tutulumu duodenum, jejunum ve ileum karsinomları için M1 hastalık olarak kabul edilir. Sağ kalıma üzerindeki en önemli etki uzak metastaz ve rezidüel hastalık varlığıdır.

PROGNOSTİK ÖZELLİKLER

Anatomik yayılım, tümör rezeke edilebildiğinde, en güçlü sonuç göstergesidir. Tam çıkarılmayan ya da kansere yönelik cerrahiye gitmeyenlerde prognoz kötüdür. Crohn hastalığı ve hasta yaşının 75 üzerinde olması da kötü sonuçla ilişkilidir.

Tümörün, barsak duvarı boyunca invazyon derinliği ve bölgesel lenfatik yayılım olarak tanımlanan patolojik yayılımı anlamlı bir prognostik faktördür. Histolojik grad çok değişkenli analizlerde anlamlı bir prognostik faktör olarak belirmemiştir. Daha sofistike patolojik faktörlerin ve tümör belirteçlerin etkisini değerlendiren veriler yetersizdir ancak bu faktörlerin etkisinin kolorektal kanserlerde gösterilene benzer olabileceğine inanılabilir.

TNM TANIMLAMALARI

Primer Tümör (T)

TX	Primer tümör değerlendirilemiyor
T0	Primer tümör bulgusu yoktur
Tis	Karsinoma in situ
T1a	Tümör lamina propriaya invaze
T1b	Tümör submukozaya invaze*
T2	Tümör muskularis propriaya invaze
T3	Tümör muskularis propria boyunca subseroza ya da non-peritoneal perimuskuler dokuya invaze (mezenter ya da retroperiton) 2 cm ya da daha az uzanımla
T4	Tümör visseral peritona veya diğer organ ya da yapılara infiltre (diğer ince barsak segmentleri, mezenterin ya da retroperitonun 2 cm.den daha fazlası, seroza yoluyla karın duvarı ve sadece duodenum için pankreas ya da safra kanalının invazyonunu içermektedir)

**Not:* Jejunum ve ileum için peritonsuz perimuskuler doku mezenterin bir kısmıdır; duodenum içinse serozanın olmadığı pankreas ile arasındaki yüzeydir.

Bölgesel Lenf Nodları (N)

NX	Bölgesel lenf nodları değerlendirilemiyor
N0	Bölgesel lenf nodu metastazı yoktur
N1	1-3 bölgesel lenf noduna metastaz
N2	Dört ya da daha fazla lenf noduna metastaz

Uzak Metastaz (M)

M0	Uzak metastaz yok
M1	Uzak metastaz var

ANATOMİK EVRE /PROGNOSTİK GRUPLAR

Evre 0	Tis	N0	M0
Evre I	Tl	N0	M0
	T2	N0	M0
Evre IIA	T3	N0	M0
Evre IIB	T4	N0	M0
Evre IIIA	Herhangi T	N1	M0
Evre IIIB	Herhangi T	N2	M0
Evre IV	Herhangi T	Herhangi N	M1

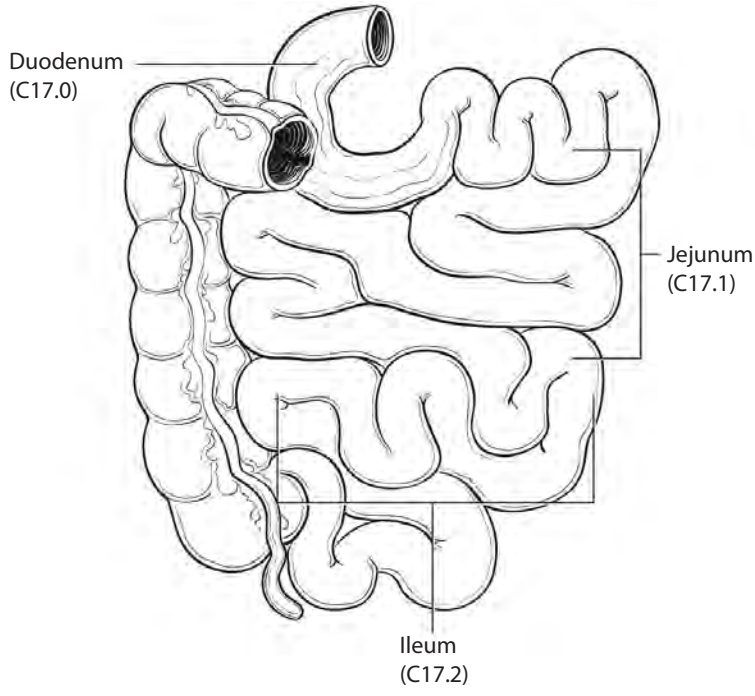

ŞEKİL 12.1. *İnce barsağın anatomik bölgeleri.*

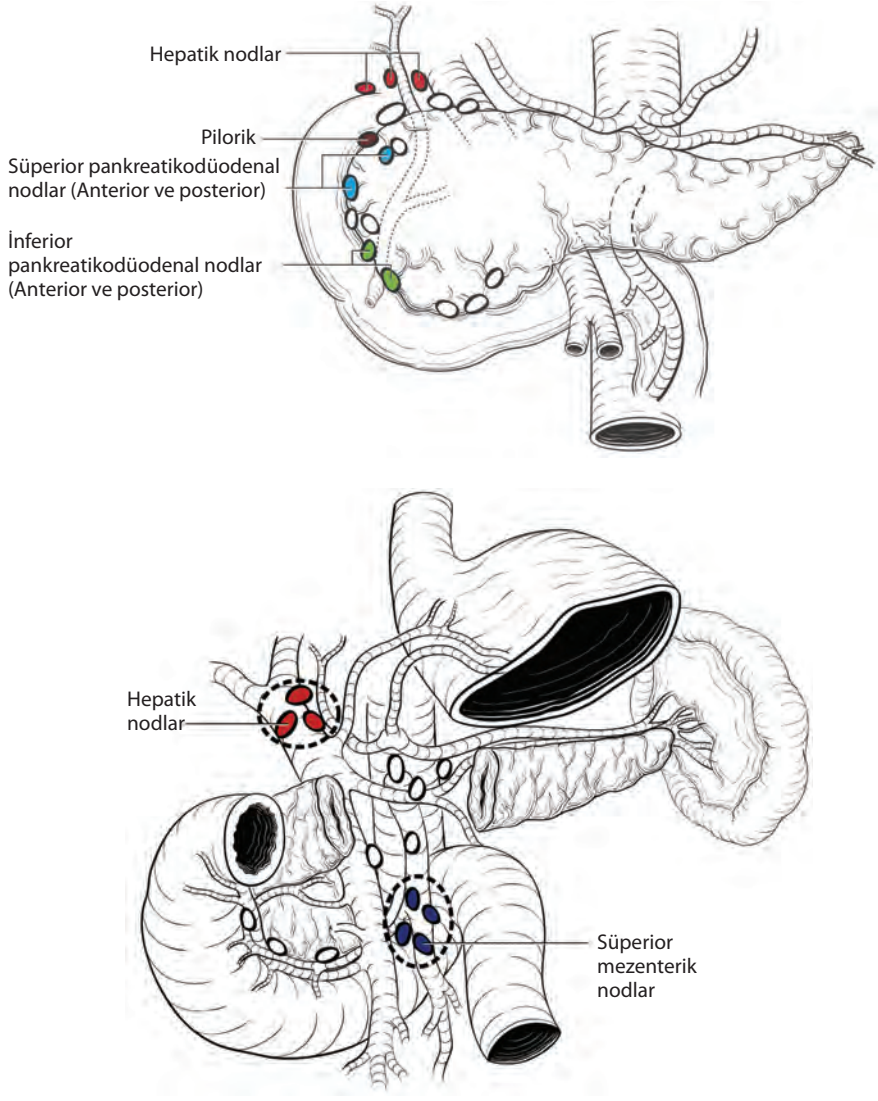

ŞEKİL 12.2. *(A ve B) Duodenumun bölgesel lenf nodları.*

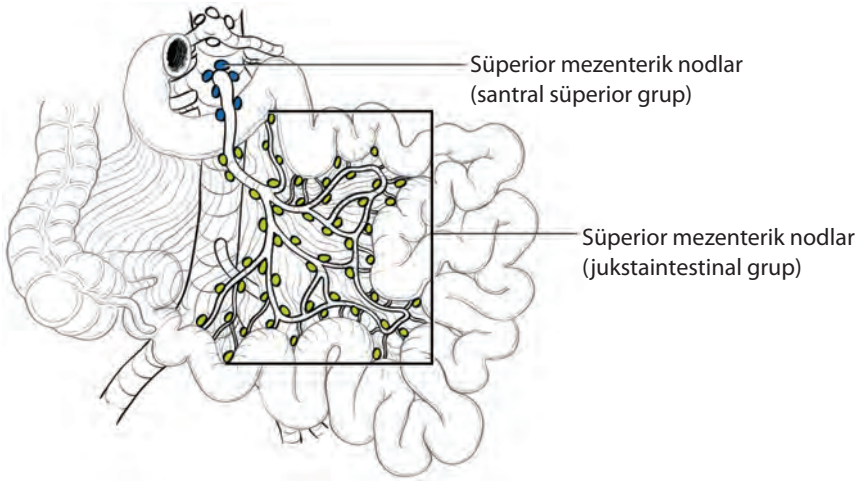

ŞEKİL 12.3. *İleum ve jejunumun bölgesel lenf nodları.*

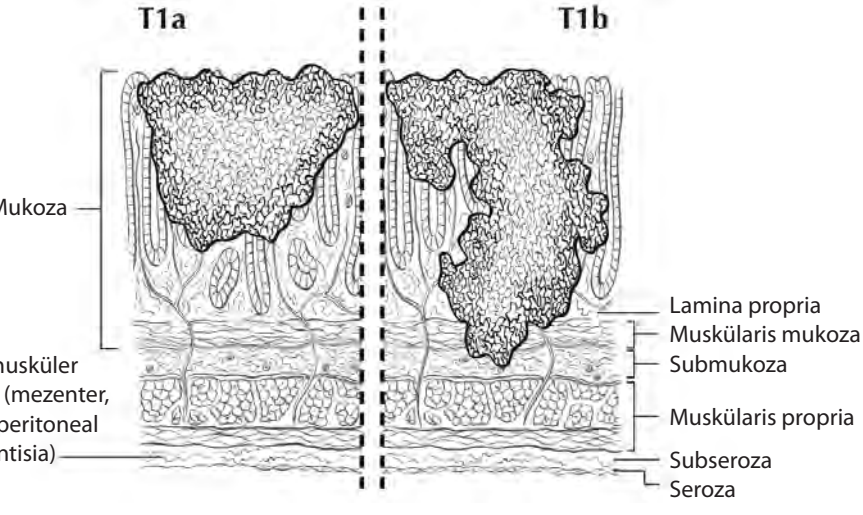

ŞEKİL 12.4. *T1a, lamina propriaya (figürün sol tarafı) invaze tümör olarak tanımlanmaktadır. T1b, submukozaya invaze tümör olarak tanımlanmaktadır (figürün sağ tarafı).*

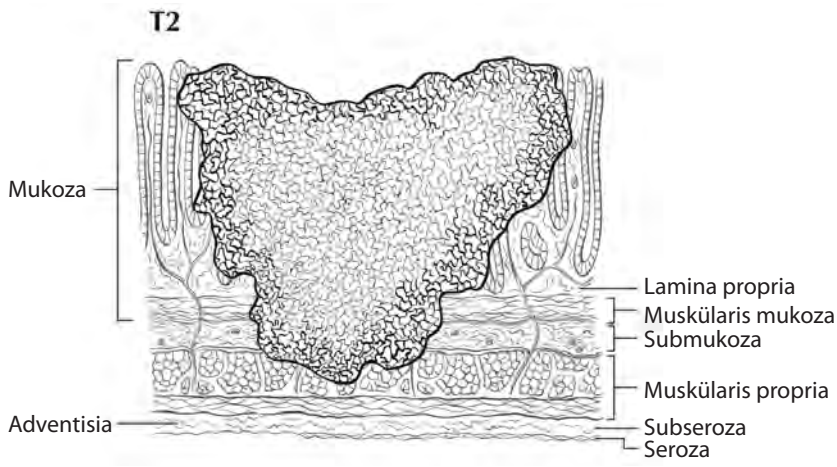

ŞEKİL 12.5. *T2 muskularis propriaya invaze tümör olarak tanımlanmaktadır.*

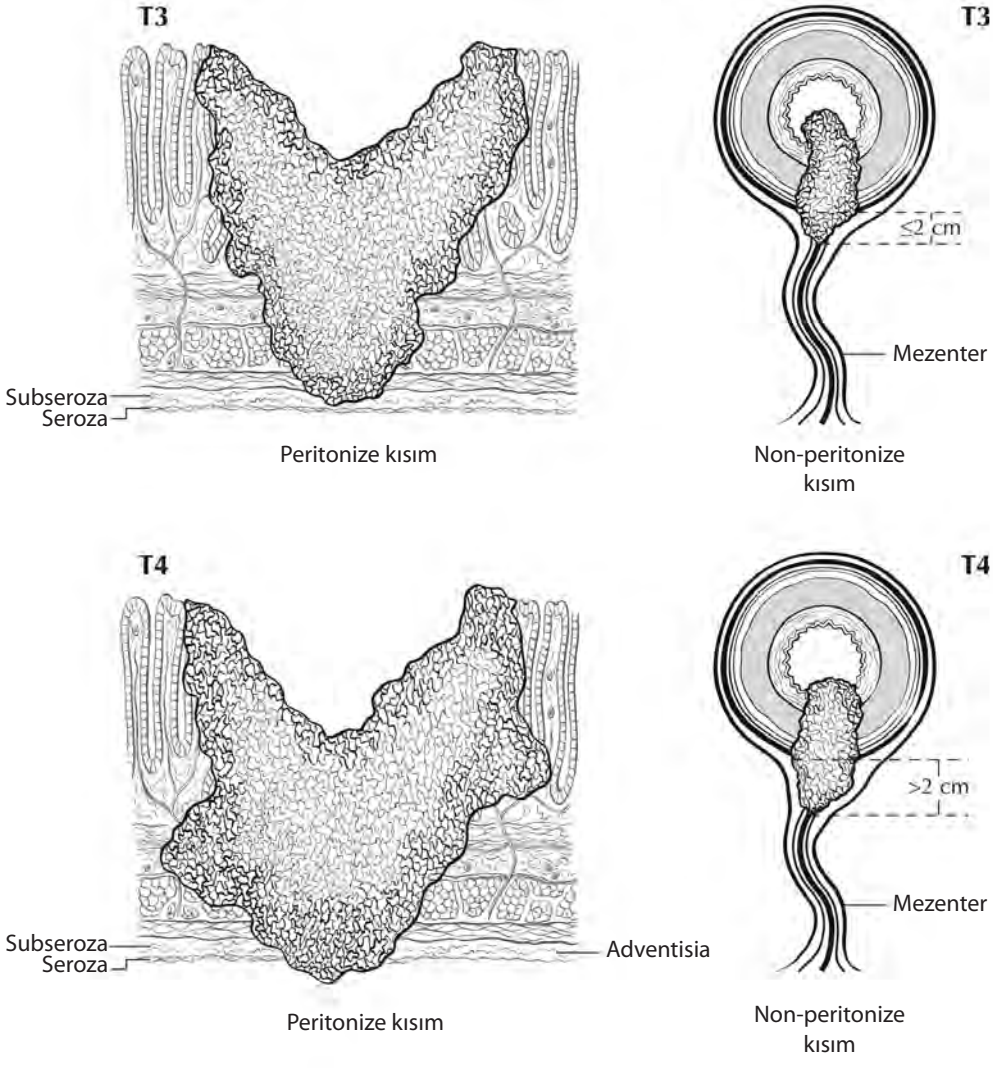

ŞEKİL 12.6. *T3 muskularis propria boyunca subseroza invaze tümör olarak tanımlanmaktayken T4, visseral peritonu perfore eden tümör olarak tanımlanmaktadır. T3, non-peritoneal perimuskuler dokuya invaze (mezenter ya da retroperiton) 2 cm ya da daha az uzanımlı tümör olarak tanımlıyken T4 diğer organ ya da yapılara (mezenter ya da retroperiton) 2 cm.den daha fazla infiltre tümör olarak tanımlanmaktadır.*

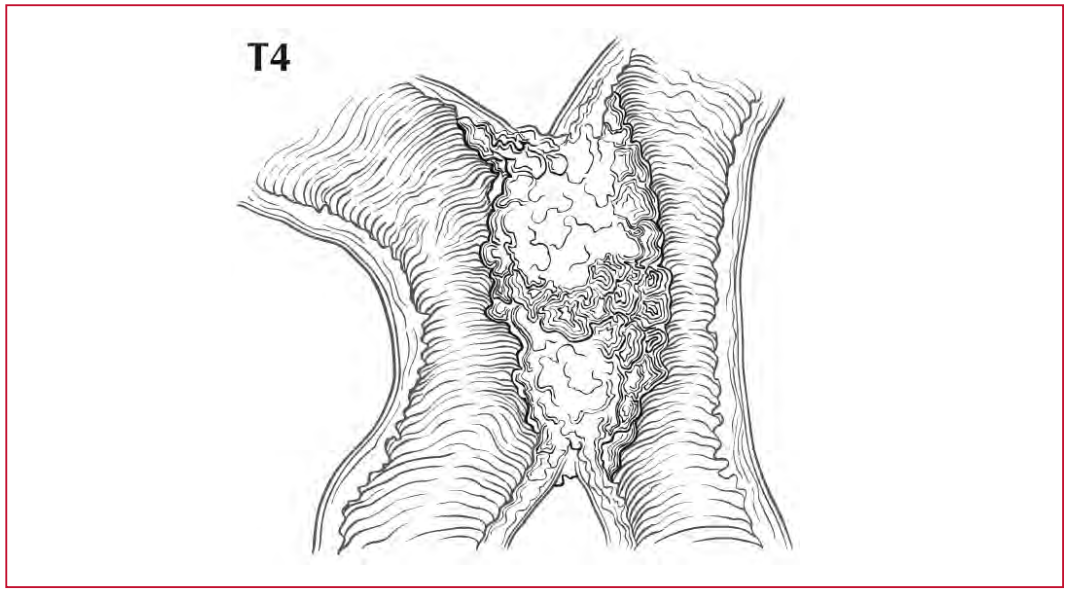

ŞEKİL 12.7. *T4, diğer ince barsak segmentleri gibi diğer organ ya da yapılara infiltre tümör olarak tanımlanmaktadır.*

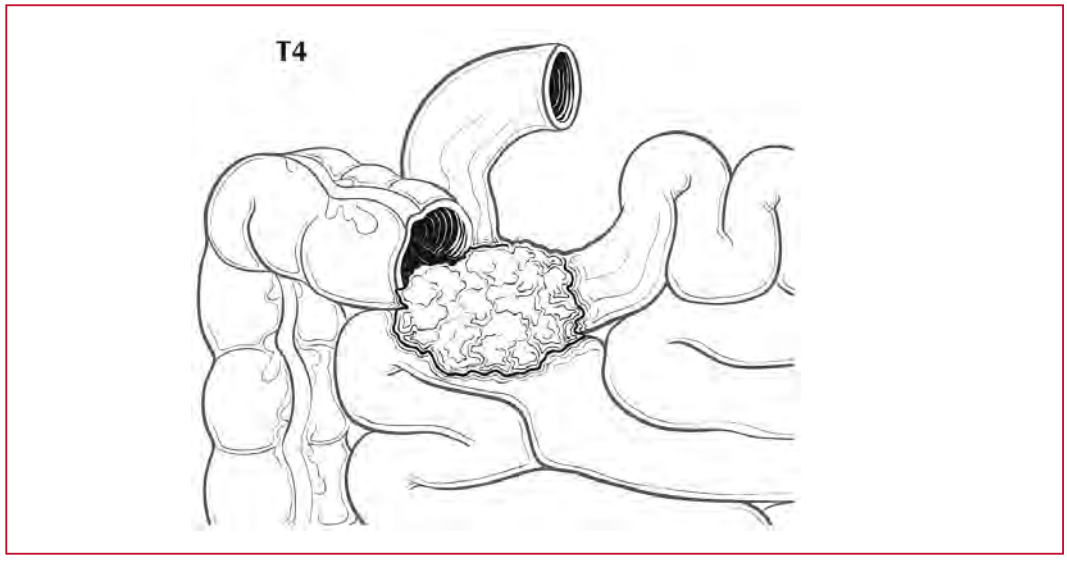

ŞEKİL 12.8. *T4, diğer ince barsak segmentleri gibi diğer organ ya da yapılara infiltre tümör olarak tanımlanmaktadır.*

T4 (yalnız düodenum)

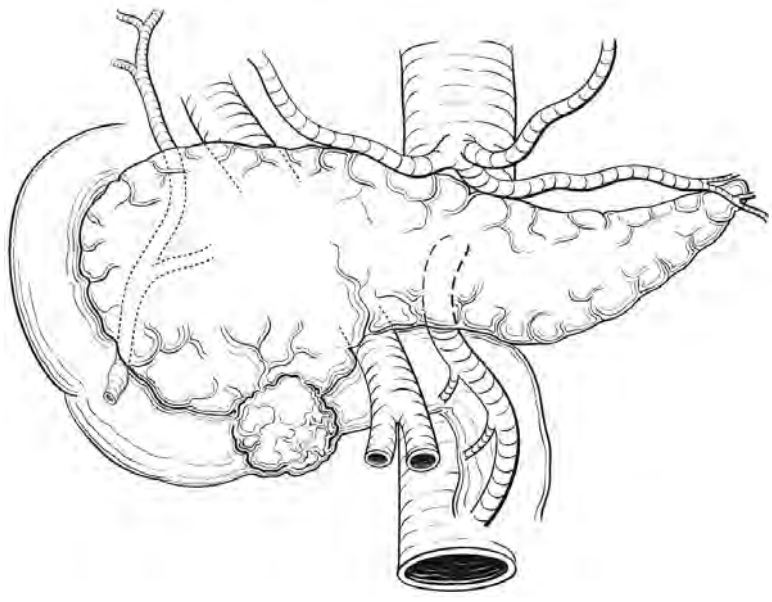

ŞEKİL 12.9. *Yalnızca duodenum için T4 pankreasa invaze tümör olarak tanımlanmaktadır.*

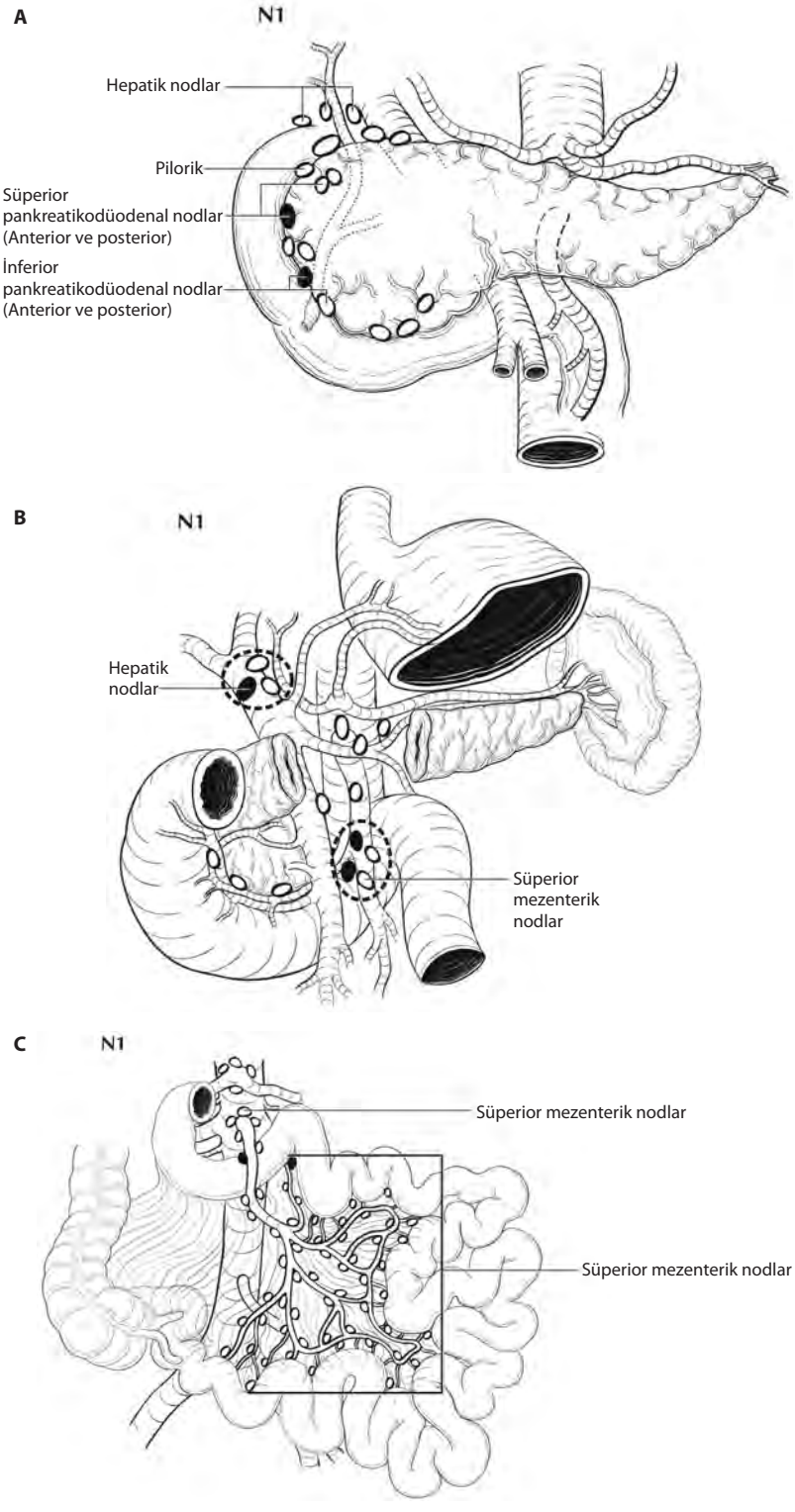

ŞEKİL 12.10. *(A) N1 1-3 bölgesel lenf noduna metastaz olarak tanımlanmaktadır. Duodenum gösterilmektedir. (B) N1 1-3 bölgesel lenf noduna metastaz olarak tanımlanmaktadır. Duodenum gösterilmektedir. (C) N1 1-3 bölgesel lenf noduna metastaz olarak tanımlanmaktadır. Jejunum ve ileum gösterilmektedir.*

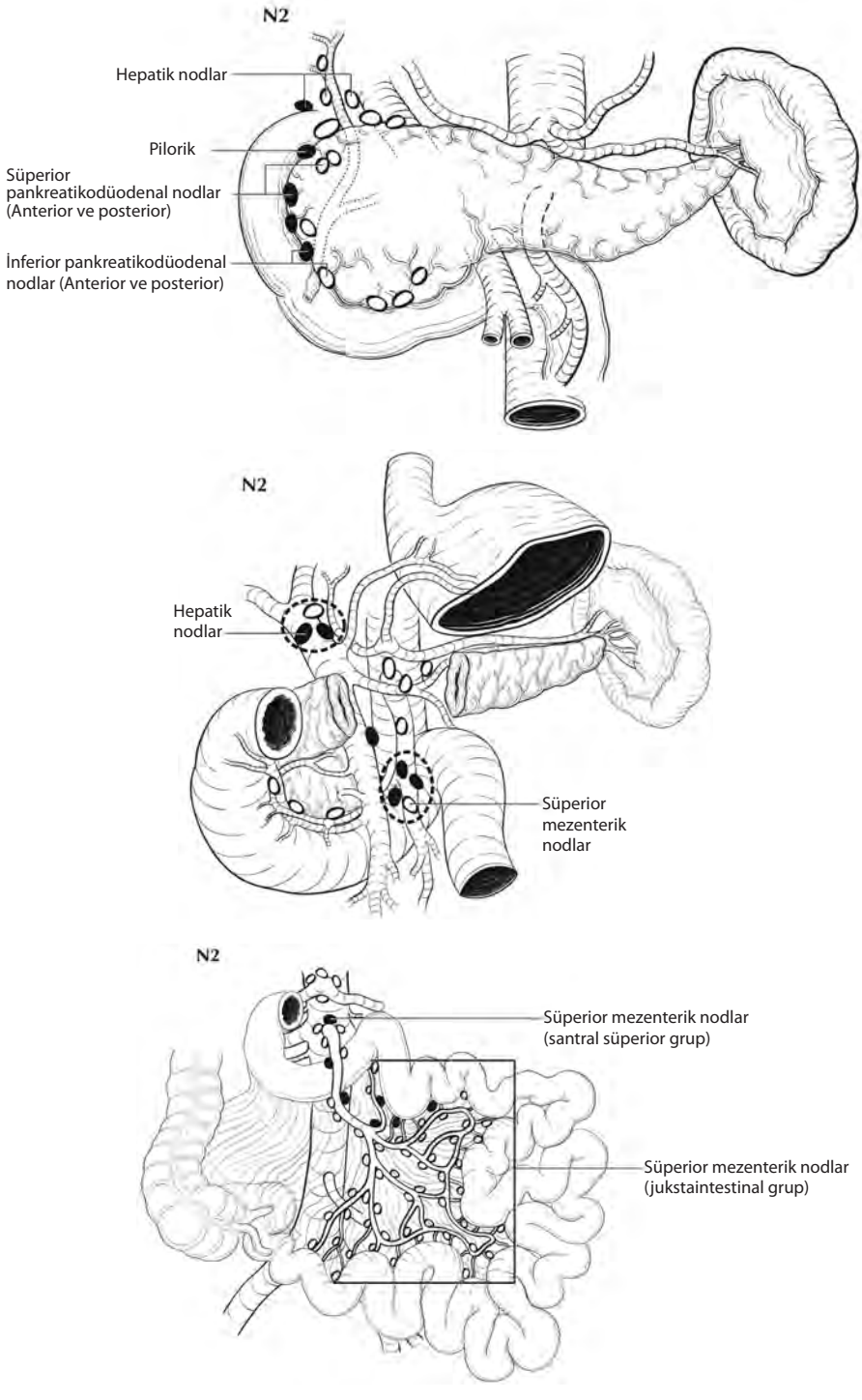

ŞEKİL 12.11. *(A) N2, dört ya da daha fazla lenf noduna metastaz olarak tanımlanmaktadır. Duodenum gösterilmektedir. (B) N2, dört ya da daha fazla lenf noduna metastaz olarak tanımlanmaktadır. Duodenum gösterilmektedir. (C) N2, dört ya da daha fazla lenf noduna metastaz olarak tanımlanmaktadır. Jejunum ve ileum gösterilmektedir.*

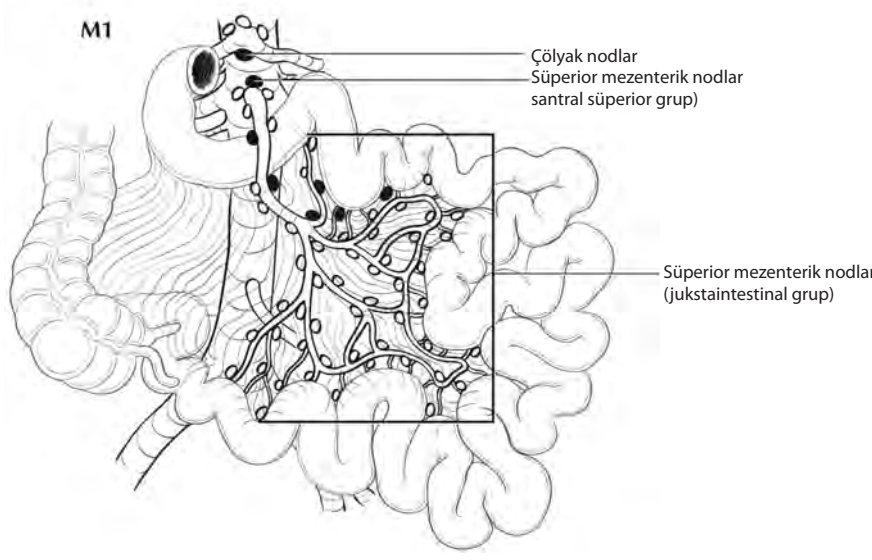

ŞEKİL 12.12. *Çölyak nodların tutulumu M1 hastalık olarak kabul edilmektedir.*

PROGNOSTİK FAKTÖRLER (BÖLGEYE ÖZEL FAKTÖRLER)

(Toplanması önerilen)

Evreleme için gerekli	Yok
Klinik olarak önemli	Cerrahi öncesi karsinoembriyolojik antijen (CEA) Mikrosatellit instabilite (MSI) Crohn hastalığı

Appendiks

(Appendiks karsinom ve karsinoidleri dahil edilmiş, ancak ayrı ayrı sınıflandırılmıştır)

13

DEĞİŞİKLİKLERİN ÖZETİ

Appendiksin Karsinomları

- Yedinci baskıda, appendiksin karsinomları ayrı olarak sınıflandırılmıştır. Altıncı baskıda, appendiksin karsinomları kolorektal karsinomlara ait tariflere göre sınıflandırılmıştır.
- Appendiks karsinomları artık müsinöz ve müsinöz olmayan tiplere ayrılmaktadır. Histolojik grad özellikle müsinöz tümörler için önemli kabul edilmektedir. Bu, metastatik tümörlerin evrelemesinde yansıtılmaktadır. Değişiklik NCDB'nin yayınlanmış veri ve analizlerine dayanmaktadır.
- Yedinci baskıda, T4 kategorisi kolonda olduğu gibi T4a ve T4b olmak üzere iki alt kategoriye ayrılmıştır. Bu durum evre II' nin alt evrelerine yansıtılmıştır.
- M1, M1a ve M1b olarak ikiye ayrılmıştır. Böylelikle, psödomiksoma peritonei (M1a), periton dışı metastazdan (M1b) ayrılmıştır.
- Bölgesel lenf nodu metastazı altıncı baskı ile aynıdır. Kolorektal tümörlerde N alt gruplara ayrıldığı halde, appendiks karsinomları için böyle bir ayrım yapmayı haklı gösteren herhangi bir veri henüz yoktur. Bu nedenle altıncı baskıda tanımlanan appendiks karsinomları için evre III, bu baskıda da değiştirilmemiştir.
- Yedinci baskıda, kolorektal karsinomlardan farklı olarak, evre IV N, M ve G durumuna göre alt kategorilere ayrılmıştır.
- Kanser kayıt sistemlerinde toplanılmak üzere klinik olarak önemli prognostik faktörler belirtilmiştir. Bunlar CEA, CA 19-9, mezenterdeki tümör depozitlerinin sayısı ve mümkünse mikrosatellit instabilite ve 18q da heterozigosite kaybıdır.

Appendiks Karsinoidleri

- Daha önce TNM tarafından sınıflandırılmayan karsinoid tümörler için yeni bir sınıflama eklenmiştir. Bu yeni bir sınıflamadır. Appendiksin karsinomları ve karsinoidleri arasında ve appendiksin karsinoidleri ile diğer iyi diferansiye gastrointestinal nöroendokrin tümörlerin (karsinoidler) sınıflama şemaları arasında kayda değer farklılıklar mevcuttur.
- Serum Kromogranin A düzeyi anlamlı bir prognostik faktör olarak belirlenmiştir

ICD-O-3 TOPOGRAFİ KODLARI

C18.1 Appendiks

ICD-O-3 HİSTOLOJİ KOD ARALIKLARI

8000-8576, 8940-8950, 8980-8981

C.C. Compton et al. (eds.), *AJCC Cancer Staging Atlas: A Companion to the Seventh Editions of the AJCC Cancer Staging Manual and Handbook*, DOI 10.1007/978-1-4614-2080-4_13,
© 2012 American Joint Committee on Cancer

ANATOMİ

Primer Bölge. Appendiks, çekum tabanından köken alan tübüler bir oluşumdur. Uzunluğu değişken olamakla beraber, 10 mm civarındadır. İleal mezentere ileokolik arterden köken alan arterinin içinden geçtiği mezoappendiks ile bağlıdır.

Bölgesel Lenf Nodları. Lenfatik drenaj ileokolik lenf nodlarına doğru gider.

Metastaz Bölgeleri. Müsinöz adenokarsinomlar lenf nodu metastazı olmadığında bile, sıklıkla peritoneal yüzeyler boyunca yayılırlar. Müsinöz olmayan adenokarsinomların yayılma şekli, farklı olarak, çekal (kolonik) tümörlere benzer. Appendiks karsinoidleri de benzer şekilde, çekal tümörler gibi bölgesel lenf nodlarına ve karaciğere yayılırlar. Goblet hücre karsinoidlerinin overlere metastaz yapma eğilimleri vardır.

PROGNOSTİK ÖZELLİKLER

Karsinom. Peritona yayılım gösteren appendiks müsinöz karsinomlarının prognozu müsinöz olmayan tümörlerden çok daha iyidir (Şekil 13.1). Sağ alt kadranın dışına yayılmış muküs ve appendiks dışındaki peritoneal boşlukta epitelial hücre varlığı kötü prognostik etkenlerdir. Psödomiksoma peritoneideki kötü prognoz, yüksek histolojik grad ve/veya peritoneal yüzeyde derin invazyon ile ilişkilidir. Peritoneal müküsün hacminin küçültülmesi, özellikle düşük gradlı tümörlerde sağkalım süresini uzatabilir. Psödomiksoma peritonei vakalarında, aspire edilmiş müküs örneğinin sitolojik veya DNA flow sitometre çalışmaları ile incelenmesi prognostik amaçlara yardımcı değildir.

Karsinoid. Mezoappenksin karsinoid tarafından invazyonunun prognostik önemi tartışmalıdır. Agresif davranış için tek baskın kriter tümör boyutudur. Nöral invazyon, appendiks karsinoidlerinde sıklıkla görülmektedir ve prognostik bir değer taşımamaktadır. Tübüler karsinoidler tipik olarak indolandır. Goblet hücre karsinoidleri diğer appendiks karsinoidlerine göre daha saldırgan olarak kabul edilirler ve appendiks karsinomu kriterlerine göre sınıflandırılırlar (önceki tartışmaya bakınız). Appendiksin uzun ekseni boyunca konsantrik olarak büyüyen ve kolayca ölçülemeyecek kadar küçük olan bu tümörler bazen farkedilemeden çekum lümeni içine kadar taşabilirler. Bu nedenle rezeksiyon hattı rezidüel tümör değerlendirilmesinde son derece önemlidir. Karsinoid sendrom tipik olarak karaciğere metastaz yapmış olan karsinoidlerde görülür. Serum kromogranin A seviyesinin yüksek olması metastatik karsinoid hastalarında kötü prognostik bir belirteç olarak kabul edilir.

TNM TANIMLARI

KARSİNOM

Primer Tümör (T)	
TX	Primer tümör değerlendirilemiyor
T0	Primer tümöre bulgusu yok
Tis	Karsinoma insitu: intraepiteliyal veya lamina propria invazyonu*
T1	Submukozaya invaze tümör (Şekil 13.3)
T2	Muskülaris propriaya invaze tümör (Şekil 13.4)
T3	Muskülaris propria üzerinden subseroza veya mezoappendikse invaze tümör (Şekil 13.5)
T4	Tümör viseral peritona penetre, sağ alt kadranda müsinöz peritoneal tümör ve/veya diğer yapı ve organlara invaze tümör**,***
T4a	Tümör viseral peritona penetre, sağ alt kadranda müsinöz peritoneal tümör (Şekil 13.6)
T4b	Diğer yapı ve organlara invaze tümör (Şekil 13.7)

*Tis muskülaris mukoza üzerinden submukozaya uzanmamış, bazal membran (intraepitelyal) veya lamina propriaya (intramükozal) sınırlı kanser hücrelerini içermektedir.
**T4'teki direk invazyon kolorektumun farklı segmentlerinin seroza aracılığı ile invazyonunu kapsar.
***Başka yapılara ve organlara yapışık olan tümör, makroskopik olarak. cT4b olarak sınıflanır. Ancak, eğer yapışıklık içinde mikroskopik olarak tümör yoksa sınıflama duvardaki anatomik invazyon derinliğine göre pT1-3 şeklinde olmalıdır.

Bölgesel Lenf Nodları (N)	
NX	Bölgesel lenf nodları değerlendirilemiyor
N0	Bölgesel lenf nodu metastazı yok
N1	1-3 bölgesel lenf nodunda metastaz var (Şekil 13.8)
N2	4 veya daha fazla bölgesel lenf nodunda metastaz var (Şekil 13.9)

Not: Primer karsinomun periappendiseal adipoz dokusu içinde, histolojik incelenmede rezidüel lenf noduna ait bulgu izlenmeyen, peritümöral bir uydu nodülü veya tümör depoziti (TD) transit yayılımı (T3), ekstravasküler yayılımlı venöz invazyonu (T3, V1/2) veya tamamen invaze bir lenf nodunu (N1/2) işaret edebilir. Tamamen invaze edilmiş nodlar pozitif nod olarak sayılmalı ancak transit yayılım veya venöz invazyon bölgeye-özel faktör TD olarak sayılmalıdır.

Uzak Metastazlar (M)	
M0	Uzak metastaz yok
M1	Uzak metastaz var
M1a	Psödotümiksoma peritonei dahil sağ alt kadran ötesinde intraperitoneal metastazlar (Şekil 13.10)
M1b	Periton dışı metastazlar (Şekil 13.11)

pTNM Patolojik Sınıflama. pT, pN ve pM kategorileri T, N ve M kategorilerine denk gelmektedirler.
pN0. Bir bölgesel lenfadenektomi spesimeninin histolojik incelenmesi 12 veya daha fazla lenf nodu içerimelidir. Eğer rezeke edilen lenf nodları negatifse fakat 12 lenf nodu incelemesine ulaşılamamışsa vaka genede pN0 olarak sınıflanmalıdır.

Primer Tümör (T)	
TX	Primer tümör değerlendirilemiyor
T0	Primer tümöre bulgusu yok
T1	En büyük boyutu 2 cm veya daha az olan tümör (Şekil 13.12)
T1a	En büyük boyutu 1 cm veya daha az olan tümör
T1b	1 cm'den büyük ancak 2 cm'den küçük tümör
T2	2 cm'den büyük ancak 4 cm' den küçük veya çekuma doğru uzanan tümör (Şekil 13.13 ve 13.14)
T3	4 cm' den büyük veya ileuma doğru ilerlemiş tümör (Şekil 13.15 ve 13.16)
T4	Karın duvarı veya iskelet kası gibi komşu yapılara veya organlara direk olarak invaze tümör* (Şekil 13.17)

Not: Başka yapılara ve organlara gros olarak yapışık tümör cT4 olarak sınıflanır. Ancak, eğer yapışıklık içinde mikroskopik olarak tümör yoksa sınıflama duvardaki anatomik invazyon derinliğine göre pT1-3 şeklinde olmalıdır.
*Mezoappendikse penetrasyon, primer tümörün boyutu kadar önemli bir prognostik faktör gibi görünmemektedir. Bu nedenle, ayrı bir kategori oluşturulmamıştır.

Bölgesel Lenf Nodları (N)	
NX	Bölgesel lenf nodları değerlendirilemiyor
N0	Bölgesel lenf nodu metasazı yok
N1	Bölgesel lenf nodu metasazı var (Şekil 13.18)

Uzak Metastaz (M)	
M0	Uzak metastaz yok
M1	Uzak metastaz var

pTNM Patolojik Sınıflama. pT, pN ve pM kategorilerii pM0 hariç T, N ve M kategorilerine denk gelmektedirler.
pN0. Bir bölgesel lenfadenektomi spesimeninin histolojik incelenmesi 12 veya daha fazla lenf nodu içerimelidir. Eğer rezeke edilen lenf nodları negatifse fakat 12 lenf nodu incelemesine ulaşılamamışsa vaka genede pN0 olarak sınıflanmalıdır.

ANATOMİK EVRE /PROGNOSTİK GRUPLAR

Karsinom

Evre 0	Tis	N0	M0
Evre I	T1	N0	M0
	T2	N0	M0
Evre IIA	T3	N0	M0
Evre IIB	T4a	N0	M0
Evre IIC	T4b	N0	M0

(*devam ediyor*)

ANATOMİK EVRE /PROGNOSTİK GRUPLAR (*devamı*)				
Evre IIIA	T1	N1	M0	
	T2	N1	M0	
Evre IIIB	T3	N1	M0	
	T4	N1	M0	
Evre IIIC	Herhangi T	N2	M0	
Evre IVA	Herhangi T	N0	M1a	G1
Evre IVB	Herhangi T	N0	M1a	G2, 3
	Herhangi T	N1	M1a	Herhangi G
	Herhangi T	N2	M1a	Herhangi G
Evre IVC	Herhangi T	Herhangi N	M1b	Herhangi G

ANATOMİK EVRE /PROGNOSTİK GRUPLAR				
Karsinoid				
Evre I	T1	N0	M0	
Evre II	T2, T3	N0	M0	
Evre III	T4	N0	M0	
	Herhangi T	N1	M0	
Evre IV	Herhangi T	Herhangi N	M1	

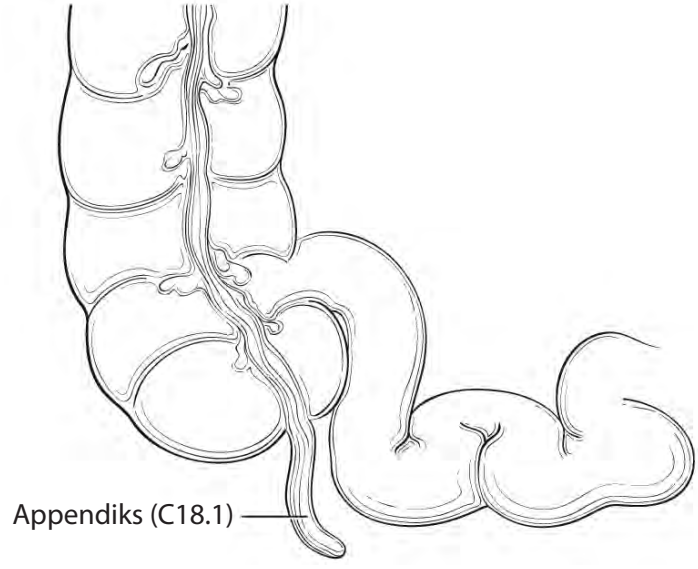

ŞEKİL 13.1. *Appendiksin anatomik yerleşimi.*

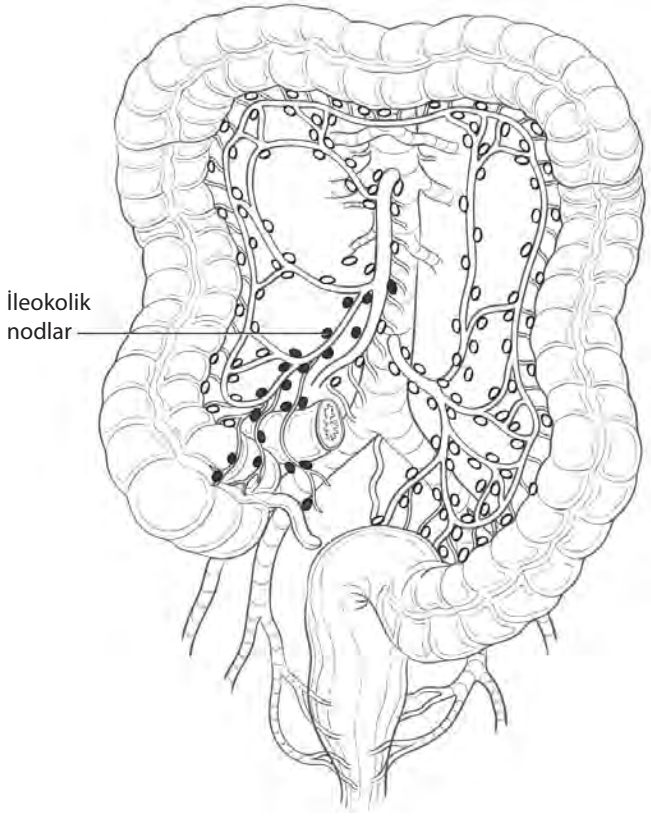

ŞEKİL 13.2. *Appendiksin bölgesel lenf nodları.*

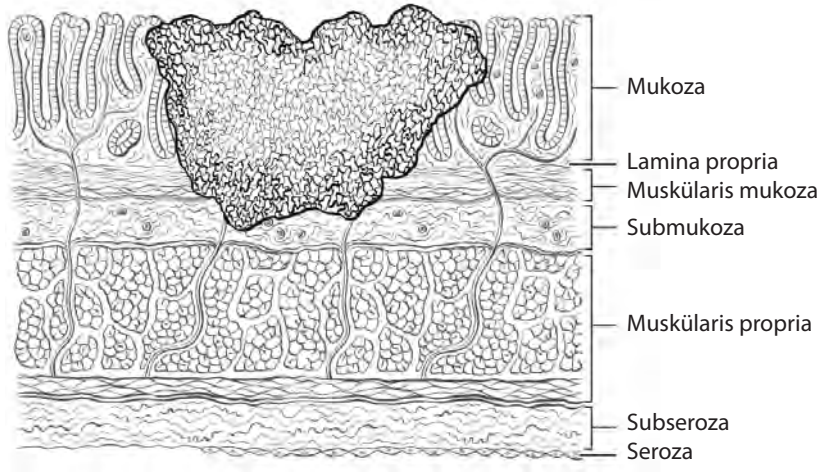

ŞEKİL 13.3. *Karsinom için T1, Submukozaya invaze tümör olarak tanımlanmaktadır.*

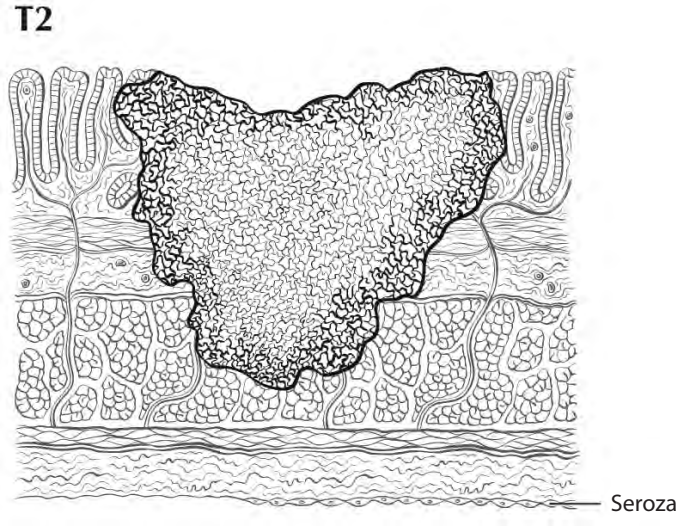

ŞEKİL 13.4. *Karsinom için T2, Muskülaris propriaya invaze tümör olarak tanımlanmaktadır.*

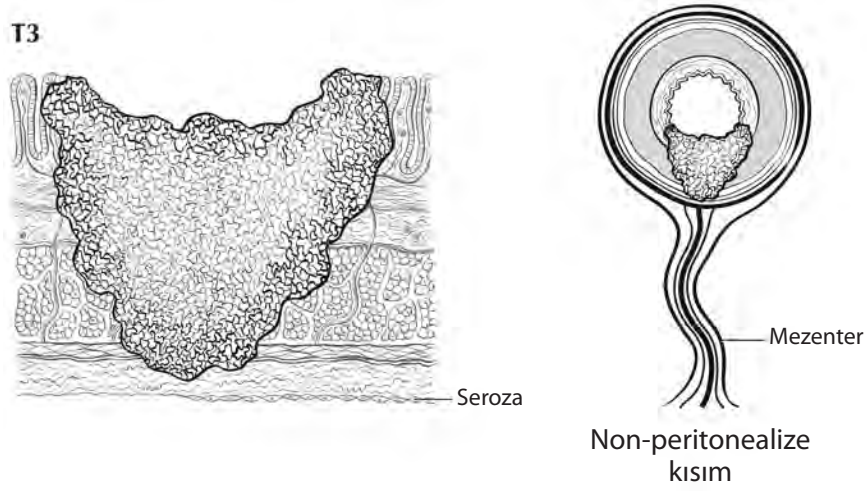

ŞEKİL 13.5. *Karsinom için T3, Muskülaris propria üzerinden subseroza veya mezoappendikse invaze tümör olarak tanımlanmaktadır.*

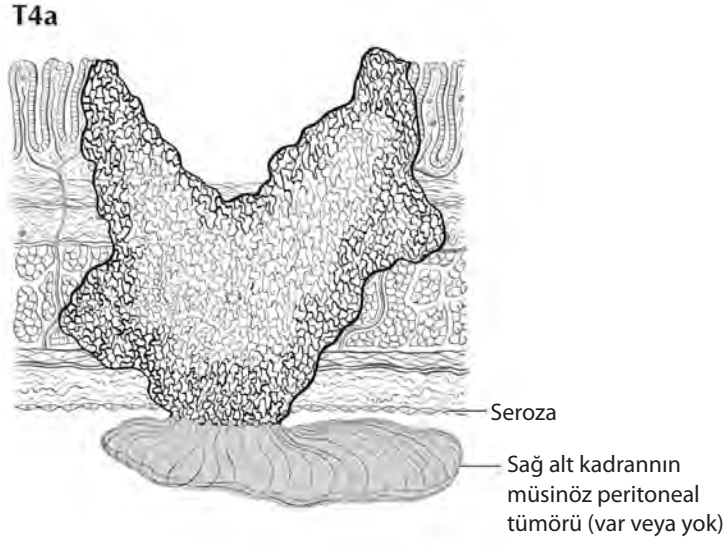

ŞEKİL 13.6. *Karsinom için T4a, viseral peritona penetre, sağ alt kadranda müsinöz peritoneal tümör olarak tanımlanmaktadır.*

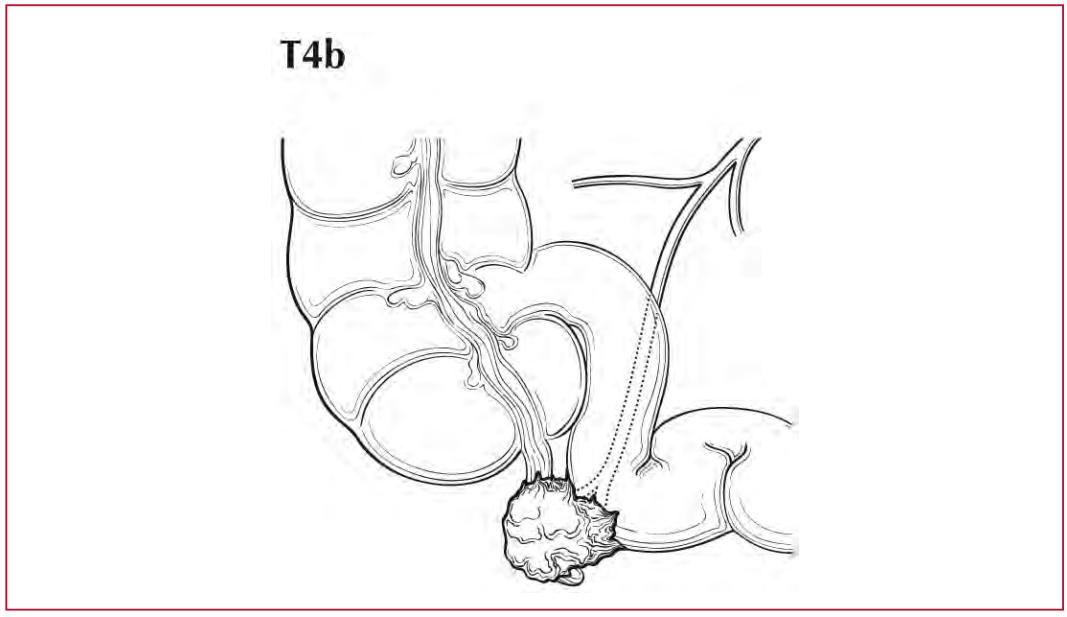

ŞEKİL 13.7. *Karsinom için T4b, diğer yapı ve organlara invaze tümör olarak tanımlanmaktadır.*

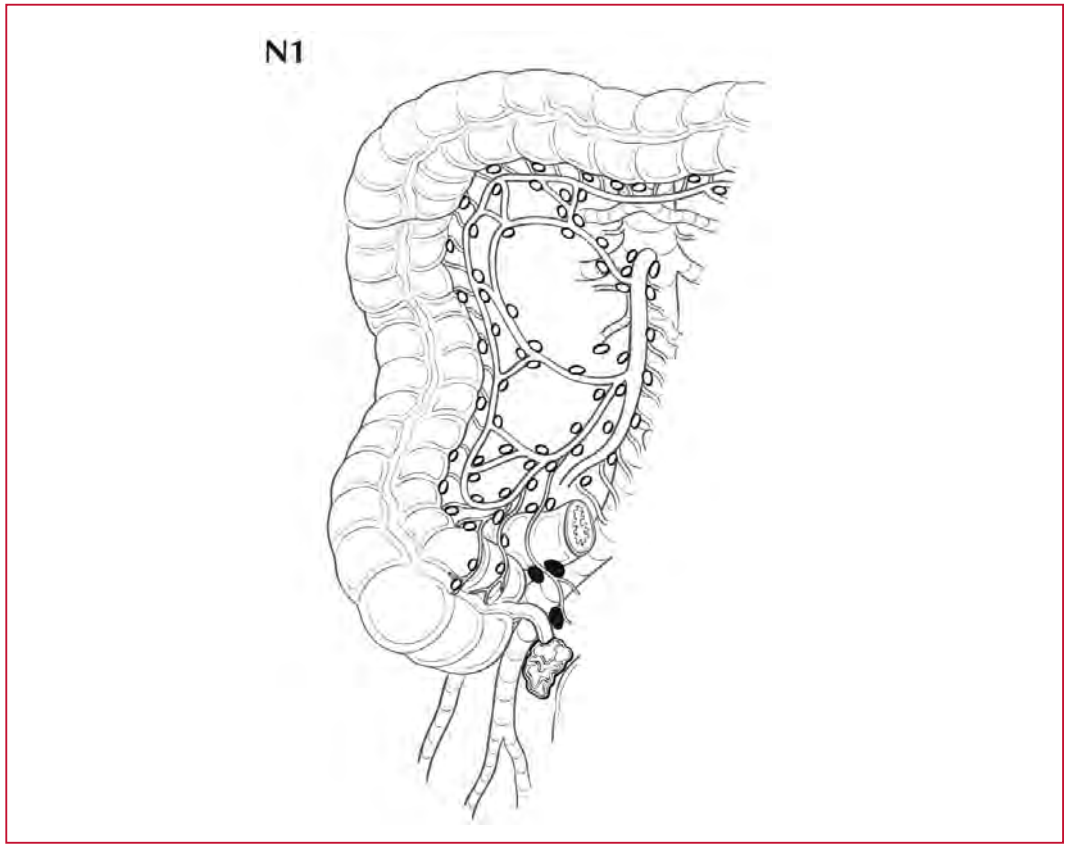

ŞEKİL 13.8. *Karsinom için N1, 1-3 bölgesel lenf nodunda metastaz olarak tanımlanmaktadır.*

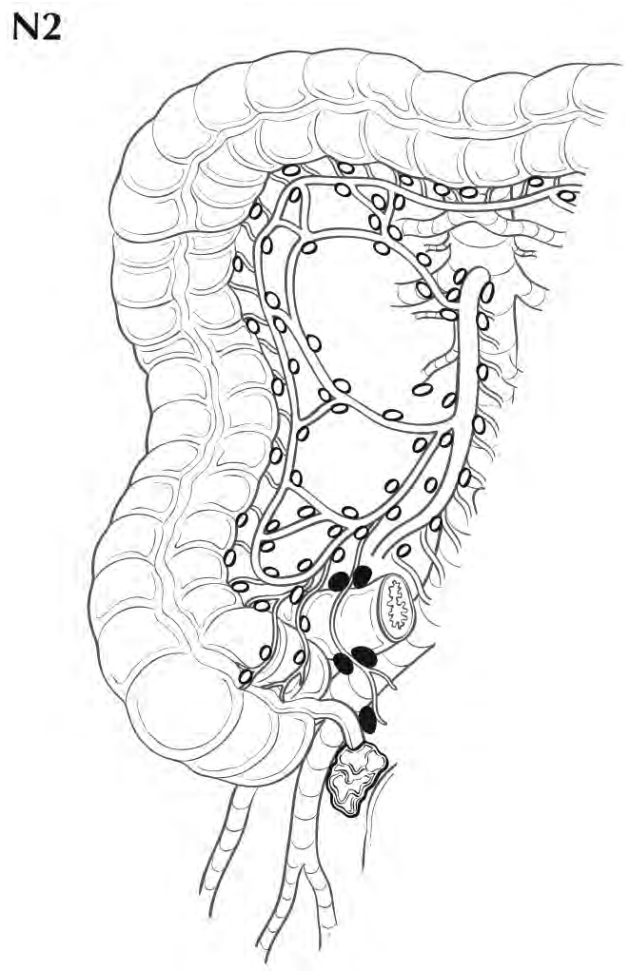

ŞEKİL 13.9. *Karsinom için N2 4 veya daha fazla bölgesel lenf nodunda metastaz olarak tanımlanmaktadır.*

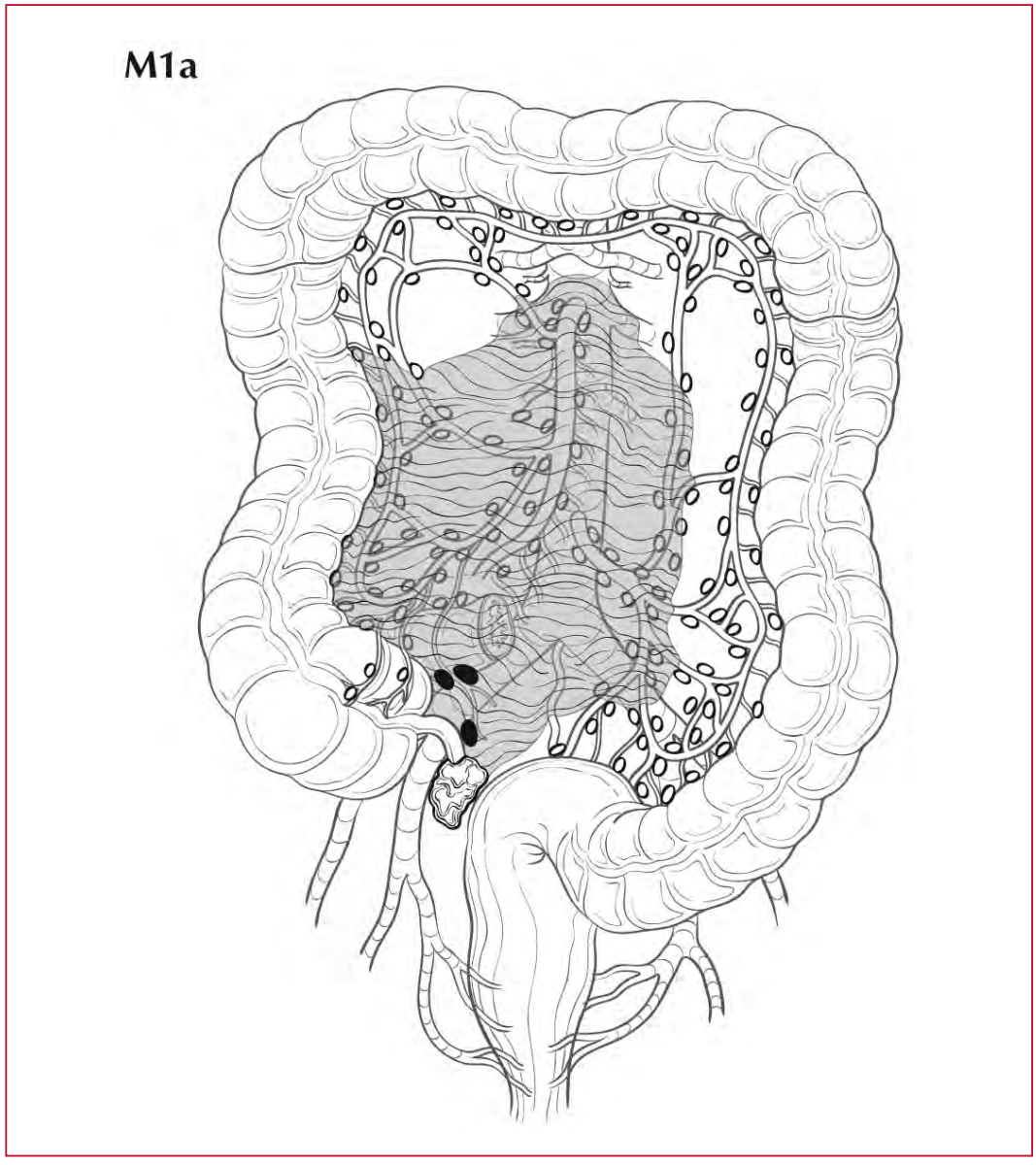

ŞEKİL 13.10. *Karsinom için M1a, Psödomiksoma peritonei dahil sağ alt kadran ötesinde intraperitoneal metastaz olarak tanımlanmaktadır. Gri alan psödomiksoma peritoneiyi göstermektedir ve eşzamanlı 3 bölgesel lenf nodu tutulumu da görülmektedir.*

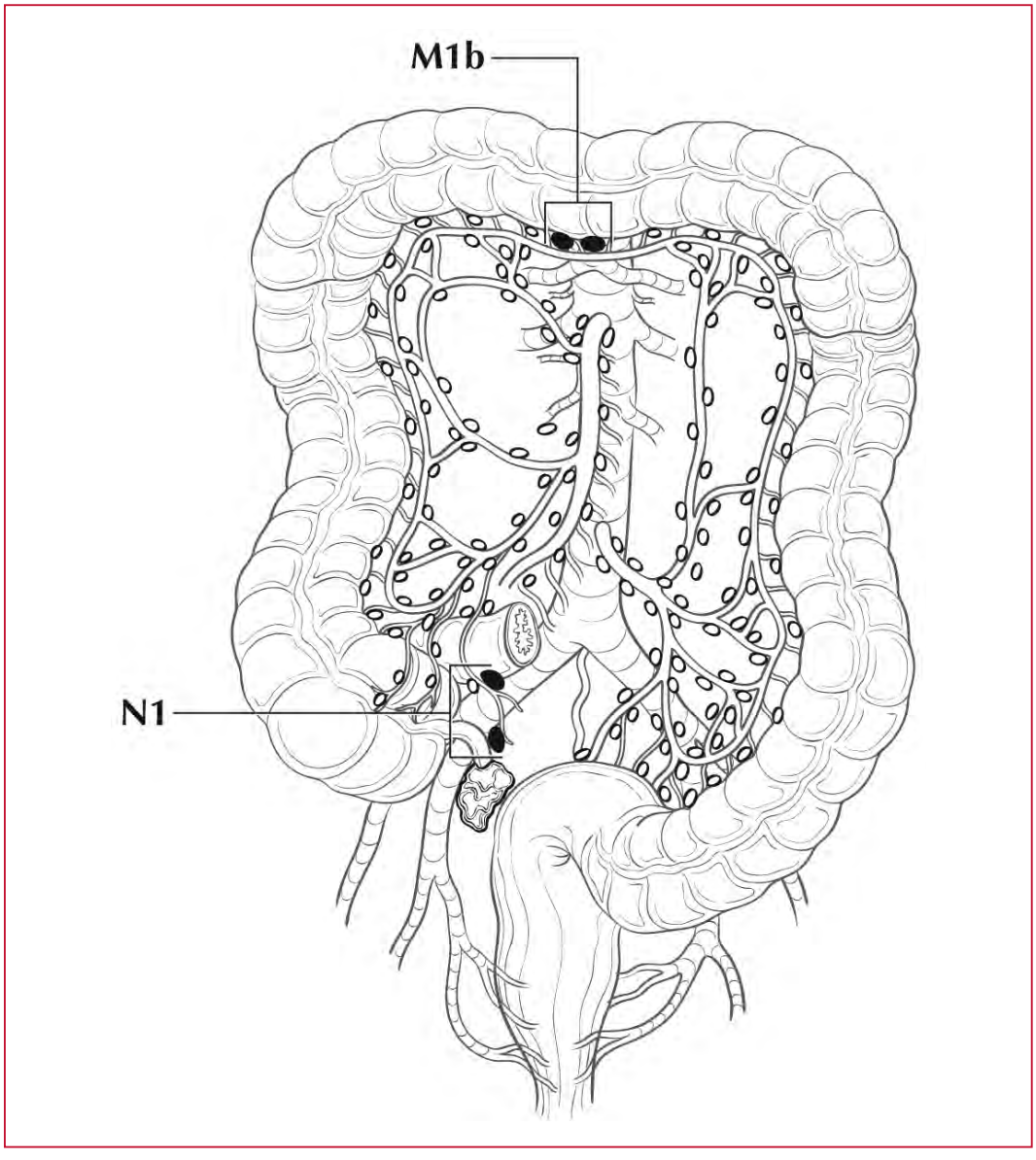

ŞEKİL 13.11. *Karsinom için M1b, periton dışı metastaz olarak tanımlanmaktadır.*

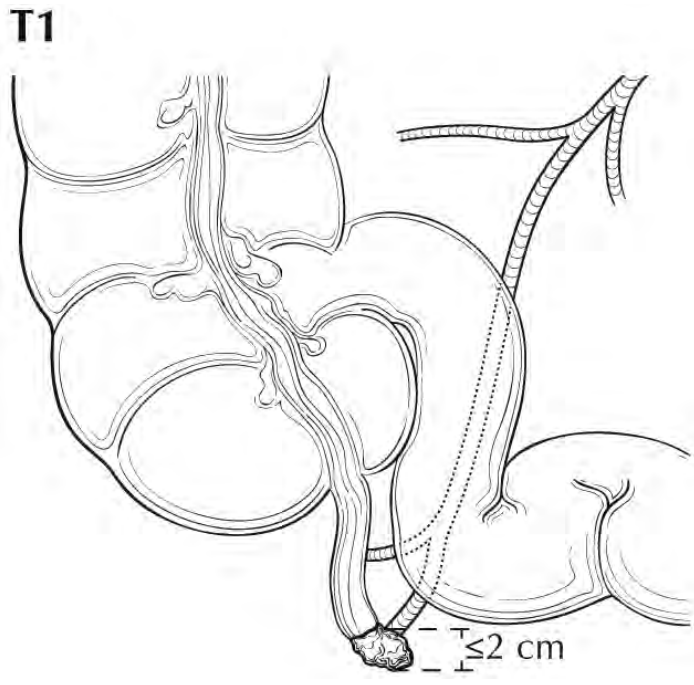

ŞEKİL 13.12. *Karsinoid için T1, en büyük boyutu 2 cm veya daha az olan tümör olarak tanımlanmaktadır. T1a En büyük boyutu 1 cm veya daha az olan tümör olarak tanımlanmaktadır. T1b 1 cm'den büyük ancak 2 cm'den küçük tümör olarak tanımlanmaktadır.*

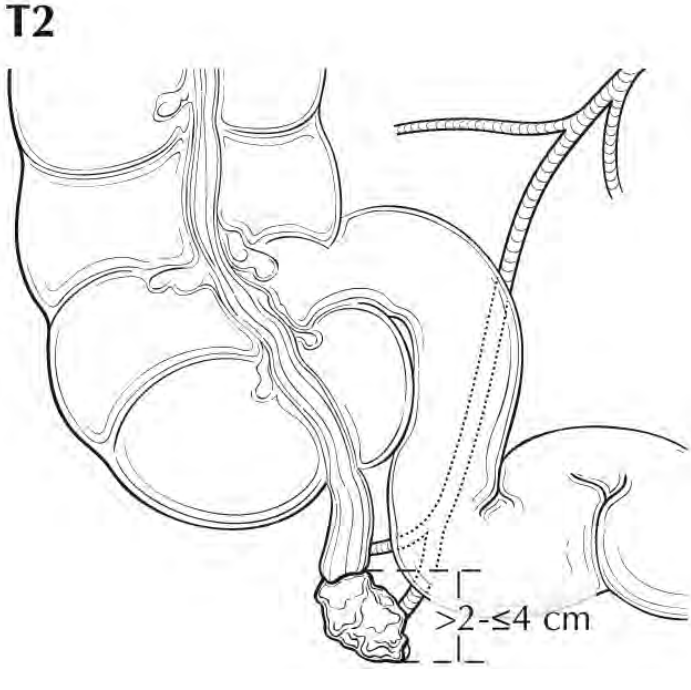

ŞEKİL 13.13. *Karsinoid için T2 2 cm'den büyük ancak 4 cm' den küçük tümör olarak tanımlanmaktadır.*

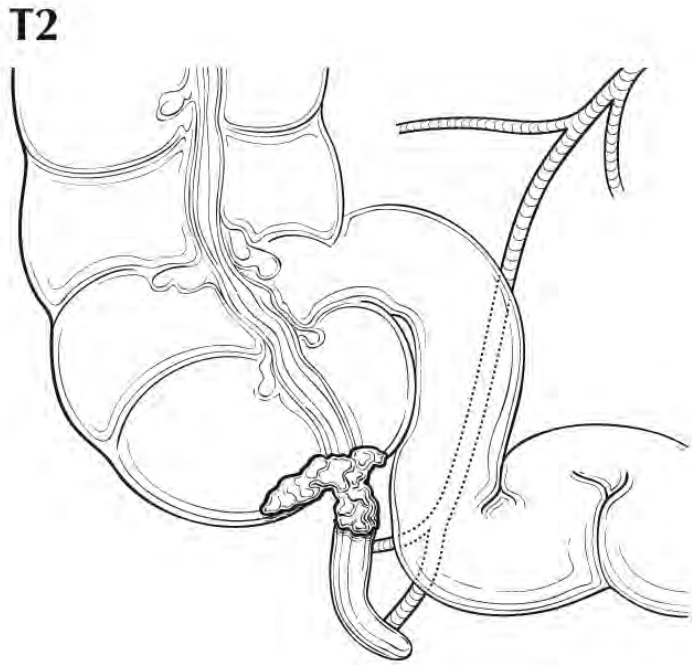

ŞEKİL 13.14. *Karsinoid için T2 çekuma doğru uzanan tümör olarak tanımlanmaktadır.*

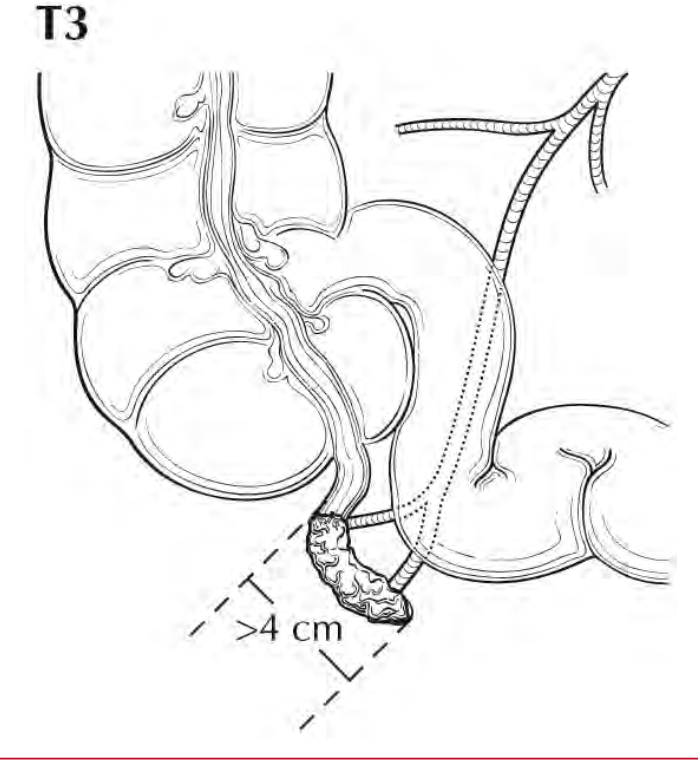

ŞEKİL 13.15. *Karsinoid için T3 4 cm' den büyük tümör olarak tanımlanmaktadır.*

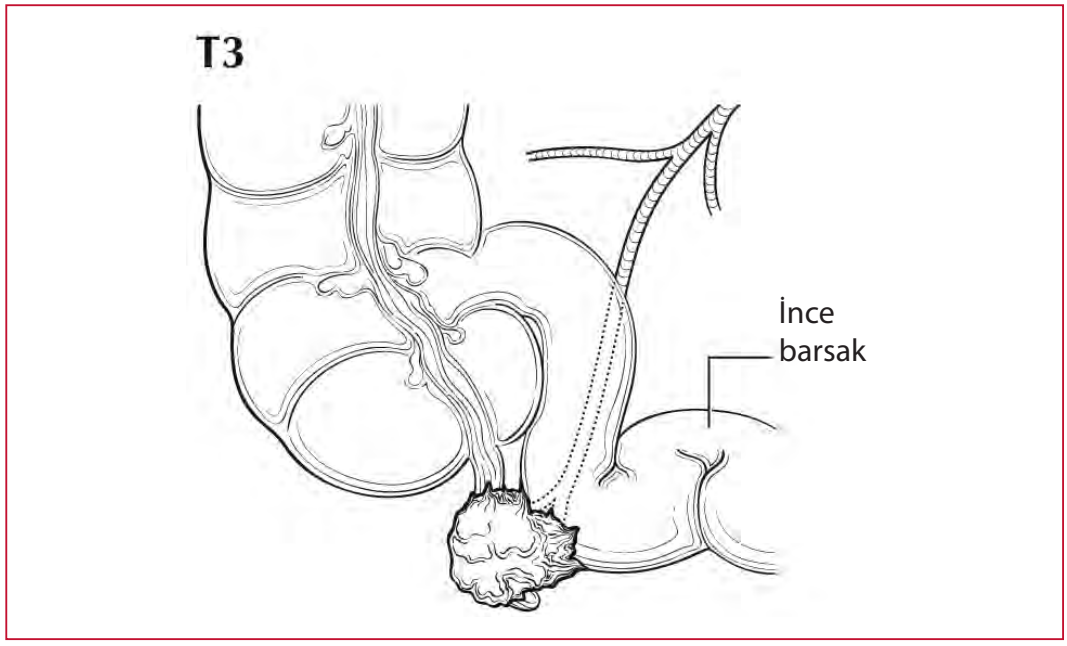

ŞEKİL 13.16. *Karsinoid için T3 ileuma doğru ilerlemiş tümör olarak tanımlanmaktadır.*

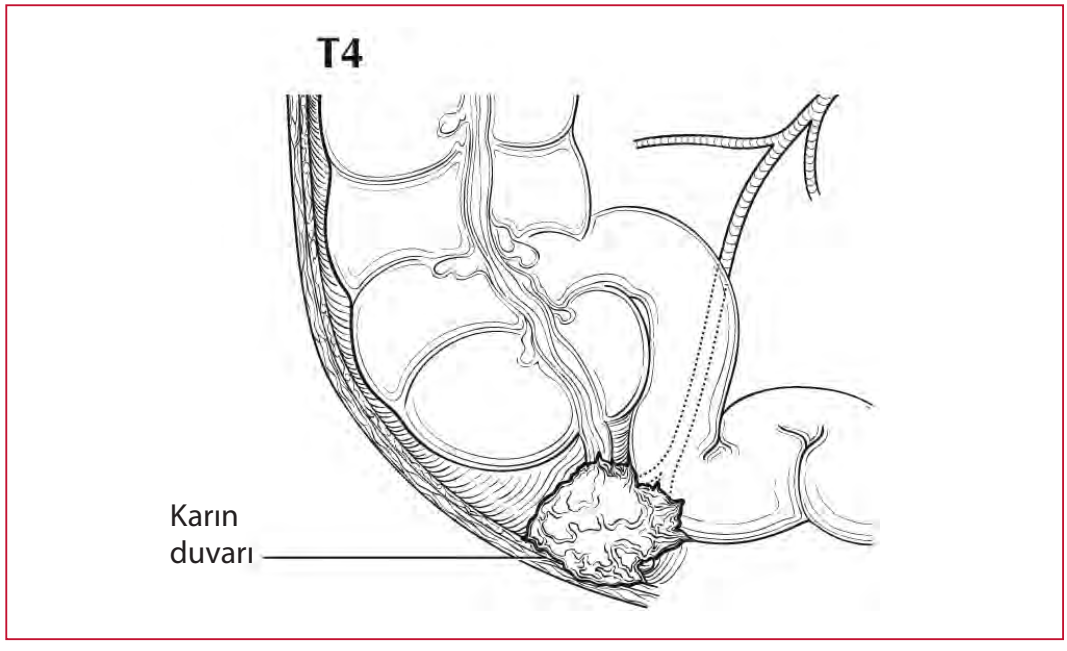

ŞEKİL 13.17. *Karsinoid için T4 Karın duvarı veya iskelet kası gibi komşu yapılara veya organlara direk olarak invaze tümör olarak tanımlanmaktadır.*

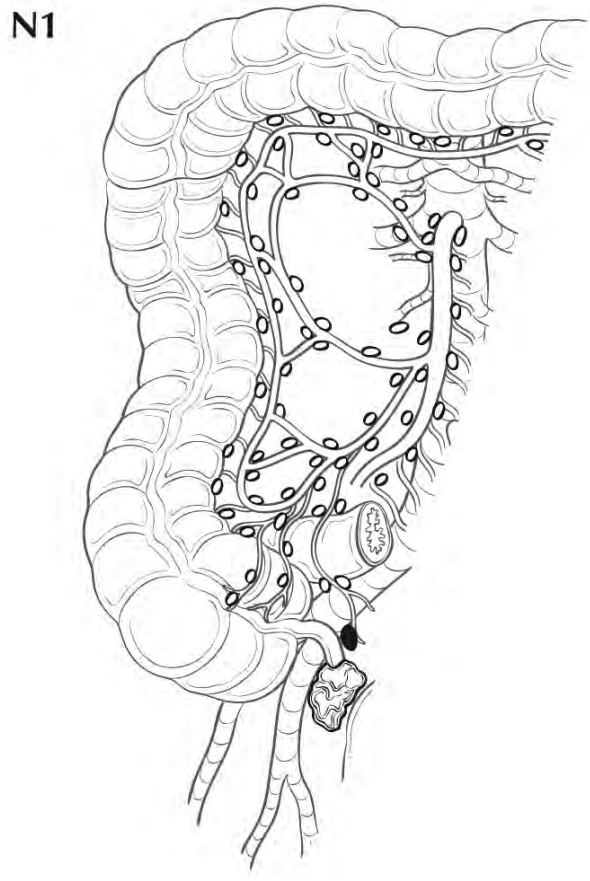

ŞEKİL 13.18. *Karsinoid için N1, bölgesel lenf nodu metastazı olarak tanımlanmaktadır.*

PROGNOSTİK FAKTÖRLER (BÖLGEYE ÖZEL FAKTÖRLER)	
(Toplanması önerilen)	
Evreleme için gerekli	Grad
Klinik olarak önemli	Preoperatif/tedavi öncesi karsinoembiriyojenik antijen (CEA) Preoperatif/tedavi öncesi CA 19.9 Tümör depozitleri (TD) Mikrosatellit instabilite (MSI) 18q Heterozigosite kaybı (LOH)

PROGNOSTİK FAKTÖRLER (BÖLGEYE ÖZEL FAKTÖRLER)	
(Toplanması önerilen)	
Evreleme için gerekli	Yok
Klinik olarak önemli	Serum Kromogranin A düzeyi

Kolon ve Rektum

(Kalın barsağın sarkom, lenfoma ve karsinoid tümörlerini içermemektedir)

14

DEĞİŞİKLİKLERİN ÖZETİ

- Altıncı baskıda; Evre II, primer tümörün T3N0 ya da T4N0 olmasına bağlı olarak sırasıyla IIA ve IIB alt gruplarına ve Evre III de IIIA (T1-2N1M0), IIIB (T3-4N1M0) ya da IIIC (herhangi bir TN2M0) olarak ayrılmıştı. Yedinci baskıda, Evre II ve III için daha önceki baskıda mevcut olmayan sağkalım ve relaps verilerine dayanarak alt gruplamalar yapılmıştır
- Genişletilmiş veri gruplarında hastalığın yaygınlığına bağlı olarak T4 lezyonlar için farklı prognozlar gösterilmiştir. Böylece T4 lezyonlar T4a (tümör viseral periton yüzeyine penetre) ve T4b (tümör direkt invaze ya da komşu diğer organ ve yapılara histolojik olarak yapışık) olarak ayrılmaktadır.
- Satellit tümör depozitlerinin potansiyel önemi, bunların özellik ve sayılarını tarifleyen yeni bir bölgeye özel faktör olan Tümör Depozitleri (TD) ile tanımlanmaktadır. Bölgesel lenf nodu metastaz yapmamış fakat tümör depozitlerine sahip T1-2 lezyonlar ek olarak N1c gibi sınıflandırılacaklardır.
- Tutulan lenf nodu sayısı hem N1 hem de N2 grupları için prognozu etkiler. Bundan dolayı N1, N1a (tek bölgesel nodda metastaz) ve N1b (2-3 nodda metastaz) olarak ve N2, N2a (4-6 nodda metastaz) ve N2b (7 ya da daha fazla nodda metastaz) olarak ayrılacaktır.
- Evre Grubu II, IIA (T3N0), IIB (T4aN0) ve IIC (T4bN0) olarak ayrılmaktadır.
- Evre Grubu III:
  - Öncesinde IIIB olarak sınıflandırılmış olan N1 lezyon kategorisinin, T4bN1, sonuçları IIIC'ye daha yakın olduğu için IIIB'den IIIC kategorisine alınmıştır.
  - Benzer şekilde; önceden IIIC olarak sınıflanan N2 lezyonun birkaç kategorisi, diğer evreleme gruplarına benzediğinden, T1N2a; IIIA olarak ve T1N2b, T2N2a-b ve T3N2a hepsi birlikte IIIB olarak sınıflandırılmıştır.
- M1, tek bir metastatik saha için M1a' ya ve birden fazla metastatik sahalar için M1b'ye ayrılmıştır.

ICD-O-3 TOPOGRAFİ KODLARI

C18.0 Çekum
C18.2 Çıkan kolon
C18.3 Kolonun hepatik fleksurası
C18.4 Transvers kolon
C18.5 Kolonun splenik fleksurası
C18.6 İnen kolon
C18.7 Sigmoid kolon
C18.8 Kolonun üst üste binen lezyonu
C18.9 Kolon, NOS
C19.9 Rektosigmoid bileşke
C20.9 Rektum, NOS

C.C. Compton et al. (eds.), *AJCC Cancer Staging Atlas: A Companion to the Seventh Editions of the AJCC Cancer Staging Manual and Handbook*, DOI 10.1007/978-1-4614-2080-4_14,
© 2012 American Joint Committee on Cancer

ICD-O-3 HİSTOLOJİ KOD ARALIKLARI

8000-8152, 8154-8231, 8243-8245, 8247-8248, 8250-8576, 8940-8950, 8980-8981

ANATOMİ

Kolon ve rektumun bölümleri şunlardır (Şekil 14.1 ve 14.2):

Çekum
Çıkan kolon
Hepatik fleksura
Transvers kolon
Splenik fleksura
İnen kolon
Sigmoid kolon
Rektosigmoid bileşke
Rektum

Primer Bölge. Kalın barsak (kolorektum), terminal ileumdan anal kanala kadar uzanmaktadır. Kolon rektum ve appendiks vermiform hariç dört kısma ayrılır: sağ ya da çıkan kolon, orta ya da transvers kolon, sol ya da inen kolon ve sigmoid kolon. Sigmoid kolon anal kanal ile sonlanan rektumla devam eder.

Çekum sağ kolonun proksimal segmentinden kaynaklanan geniş ve kör bir kesedir. Uzunluğu 6-9 cm olup viseral periton (seroza) ile kaplıdır. Çıkan kolon 15-20 cm uzunluğundadır. Çıkan (ve inen) kolonun arka yüzünde periton yoktur ve bu yüzden retroperiton ile direkt temas halindedir. Buna karşın, çıkan (ve inen) kolonun ön ve yan yüzleri serozaya sahiptir ve intraperitonealdir. Hepatik fleksura, çıkan kolon ve transvers kolonu birleştirir, karaciğerin hemen altında ve duodenumun önünden geçer.

Transvers kolon tamamıyla intraperitonealdır, pankreasa bağlı bir mezenterle desteklenir. Serozası ön tarafta gastrokolik ligaman olarak devam eder. Splenik fleksura, dalağın altından ve pankreas kuyruğunun önünden geçerek transvers kolonu inen kolona bağlar. Yukarıda belirtildiği gibi, inen kolonun arka yüzeyi seroza ile kaplı olmayıp retroperiton ile direkt ilişkiliyken yan yüzeyleri ve ön yüzeyi serozaya sahiptir ve intraperitonealdir. İnen kolon 10-15 cm uzunluğundadır. Kolon, mezenterin sol arka psoas major kasının orta sınırına kadar ilerlediği yer olan sigmoid kolonda bir kez daha tamamıyla intraperitoneal hale gelir ve rektuma kadar uzanır. Sigmoid kolondan rektuma geçiş, sigmoid kolonun tenyaları ve rektumun çevresel longitudinal kaslarının birleşimi ile belirginleşir. Bu yaklaşık olarak dentat çizgiden itibaren 12-15 cm'de görülür.

Yaklaşık olarak 12 cm uzunluğundaki rektum, tenyaların birleştiği yerden puborektal halkaya kadar uzanır. Rektumun üst üçte birinin önü ve her iki yan yüzü ile orta üçte birinin ön yüzü periton ile kaplıdır. Periton, yanlarda perirektal fossa ve önde uterin ya da rektovezikal kıvrımları oluşturmak üzere katlanır. Sıklıkla rektal ampulla olarak bilinen son üçte birlik kısmında periton bulunmaz.

Uzunluğu 3-5 cm olan anal kanal, puborektal ligamentin üst sınırından anal verge kadar uzanır. Puborektal ligamanın üst sınırı, rektal muayenede palpe edilebilen anorektal halkanın proksimal bölümü olup, dentat çizginin yaklaşık 1-2 cm proksimalidir.

Bölgesel Lenf Nodları. Bölgesel lenf nodları kolon ve rektumu besleyen büyük damarlar boyunca (1), marjinal arterlerin oluşturduğu vasküler ağlar etrafında (2) ve kolon komşuluğunda, yani kolonun mezokolik sınırı (3) boyunca yer almaktadır. Özellikle, bölgesel lenf nodları perikolik ve perirektal nodlar ile ileokolik, sağ kolik, orta kolik, sol kolik, inferior mezenterik arter, süperior rektal (hemoroidal) ve internal iliak arterler boyunca yer alan nodlardır (Şekil 14.3).

pN değerlendirilmesinde, örneklenen lenf nodlarının sayısı kayıt edilmelidir. Operasyonda elde edilen spesmendeki lenf nodu sayısı, evreleme doğruluğundaki olası katkılarından dolayı daha iyi sağkalım ile ilişkilidir. Neoadjuvan tedavi almamış hastalarda radikal kolon ve rektum rezeksiyonunda en az 10-14 lenf nodu elde edilmelidir. Ancak preoperatif radyoterapi alan ya da palyasyon amaçlı tümör rezeksiyonu yapılan hastalarda daha az sayıda lenf nodu çıkarılabilir ya da bulunabilir. Bununla birlikte, tüm vakalarda, sayı prognostik olarak önemli olduğundan spesmendeki bölgesel lenf nodu sayısının belirlenmesi esastır. Nodlar histolojik olarak negatif ise, önerilenden daha az sayıda lenf nodu incelense bile pN0 olarak tanımlanır. Öte yandan, Amerikan Patologlar Derneği (CAP)'nin önerdiğinden daha az sayıda lenf nodu inceleniyorsa, patoloji raporunun çok dikkatli bir şekilde hazırlanması önemlidir.

Kalın bağırsağın her bir segmenti için bölgesel lenf nodları aşağıdaki gibi düzenlenmiştir.

Segment	**Bölgesel Lenf Nodları**
Çekum	Perikolik, anterior çekal, posterior çekal, ileokolik, sağ kolik
Çıkan kolon	Perikolik, ileokolik, sağ kolik, orta kolik
Hepatik fleksura	Perikolik, orta kolik, sağ kolik
Transvers kolon	Perikolik, orta kolik
İnen kolon	Perikolik, sol kolik, inferior mezenterik, sigmoid
Sigmoid kolon	Perikolik, inferior mezenterik, süperior rektal (hemoroidal), sigmoidal, sigmoid mezenterik
Rektosigmoid	Perikolik, perirektal, sol kolik, sigmoid mezenterik, sigmoidal, inferior mezenterik, süperior rektal (hemoroidal), orta rektal (hemoroidal)
Rektum	Perikolik, sigmoid mezenterik, inferior mezenterik, lateral sakral presakral, internal iliyak, süperior rektal (hemoroidal), orta rektal (hemoroidal), inferior rektal (hemoroidal)

Metastaz Yeri. Kolon ve rektumun kanserleri hemen hemen her organa metastaz yapabilmesine rağmen en sık karaciğer ve akciğerler tutulur. Kolonun diğer segmentlerine, ince barsağa veya peritona yayılımları da olabilir.

Tümör Depozitleri. Tümör sınırından uzakta perikolik ya da perirektal yağ dokusunda veya komşu mezenterde (mezokolik yağ); rezidüel lenf nodunda hiçbir kanıt gösterilemese de primer karsinomun lenf drenaj sahası içinde ayrı tümör odaklarının bulunması peritümöral depozitler ya da satellitler olarak düşünülür; ve bunların sayıları tümör depozitleri (TD) olarak evrelendirme formundaki bölge spesifik prognostik belirteçler kısmına kayıt edilmelidir. Bu gibi tümör depozitleri sürekli olmayan yayılım, venöz invazyonlu ekstravasküler yayılım (V1/2) veya tamamen replase olmuş lenf nodlarını (N1/2) gösterilebilir. Eğer tümör depozitleri lezyon içinde gözlenirse, T1 veya T2 olarak sınıflandırılır ve primer tümör sınıflaması değişmez fakat nodül olduğunda N1c pozitif nod olarak TD sınıflamasında kaydedilir.

PROGNOSTİK ÖZELLİKLER

Serum CEA seviyelerine ek olarak toplanması gereken 7 yeni prognostik faktör dahil edilmiştir. Yeni bölgeye özel faktörler, tümör depozitleri (TD, rezidü lenf nodunun olmadığı durumda karsinom sınırıyla devamlılık göstermeyen satellit tümör depozitlerinin sayısı), neoadjuvan tedaviye patolojik yanıtta derecelendirilmeye olanak sağlayan tümör regresyon gradı, çevresel rezeksiyon sınırı (ÇRS, tümör kenarından en yakın cerrahi rezeksiyon sınırına olan mesafenin mimilimetrik ölçümüdür), mikrosatellit instabilite (MSI, özellikle kolon kanseri için önemli fakat tartışmalı bir prognostik faktördür), lenfo vasküler invazyonla benzer prognoza sahip perinöral invazyonu (PN, bölgesel sinirlere invazyonun histolojik kanıtıdır) içermektedir. KRAS mutasyonuna da bakılabilir çünkü yakın tarihli analizlerde metastatik kolorektal karsinomlu hastalarda epidermal büyüme faktör reseptörüne (EGFR) karşı oluşturulan monoklonal antikor ile tedaviye direncin KRAS mutasyonuyla ilişkili olduğu gösterilmiştir. 18q LOH analizi doğrulanmıştır ve evre II kolon kanserinde adjuvan tedavinin gerekliliğini belirlemede prognostik bir belirteç olarak geçerliliği araştırılmaktadır.

Tümör Regresyon Gradı. Preoperatif adjuvan tedaviye patolojik yanıt, CAP tümör regresyon gradı rehberine göre kaydedilmelidir (bakınız "Kolon ve Rektum Karsinomlu Hastalardan Alınan Spesmenlerin İncelenmesi için CAP protokolü") çünkü rektal kanserde neoadjuvan kemoradyoterapi sıklıkla belirgin tümör yanıtı ve evrede gerileme ile ilişkilidir. Veriler çok kesin olmasa da, elde edilen patoloji spesmeninde tümörün tamamen yok edildiğinin saptanması iyi prognoz ile ilişkili olabilirken, neoadjuvan tedaviye tümör yanıtı olmaması kötü bir prognostik faktördür. Bu nedenle, neoadjuvan kemoradyoterapi alan hastaların spesmenleri primer tümör lokalizasyonu, bölgesel nodları, peritümöral satellit nodülleri veya depozitlerinin ayrıntılı incelemesini içermelidir. Tümör yanıtının derecesi prognozla ilişkili olabilir. Tedavi sonrası minimal veya hiç rezidüsü kalmayan hastalar, gros rezidü hastalığı olanlara göre daha iyi prognoza sahip olabilirler. Tümör regresyonu için farklı sayılarda derecelendirme sistemleri savunulmakla birlikte 4 puanlı tümör regresyon derecelendirme sistemi (Ryan ve ark.'ın yaptığına benzer şekilde canlı tümörün tamamen yokluğu grade 0 olarak kaydedilmesi haricinde) kullanılmalıdır.

Çevresel Rezeksiyon Sınırları (ÇRS). ÇRS'nın patolojik değerlendirmesinin doğruluğu için tümör invazyonunun en derin noktasına kadar değerlendirilmesi esastır. ÇRS, cerrahi olarak diseke edilen preperatın peritonla örtülü olmayan yüzeyidir. Bu, mezotelyal hücrelerin serozal katı ile çevrelenmeyen kolorektumun herhangi bir tarafı ile ilgilidir ve organ çıkarılması için retroperiton ya da subperitondan diseke edilmesi zorunludur. Kolorektumun seroza ile kaplı yüzeyi diseke edilemez, bunlar doğal anatomik yapılardır ve patolojik cerrahi sınır değildirler. Çıkan kolonun, inen kolonun ya da üst rektumun cerrahi rezeksiyon spesmenindeki çevresel yüzeyinin sadece bir kısmında periton vardır ve patolojik incelemede bazı spesmenlerin peritonize ve peritonize olmayan yüzeyleri arasındaki (ÇRS ile ilgili olarak) sınır ayrımı her zaman kolaylıkla seçilemez. Bu nedenle cerrahtan, patolog ÇRS'ı kesin olarak değerlendirebilsin diye peritonu belirtmek ve/veya en derin tümör penetrasyonunu işaretlemek için peritonize olmayan yüzey alanını bir klip veya sütür ile belirlemesi istenmektedir.

Orta ve distal rektal kanserler (subperitoneal yerleşimli) için rezeksiyon spesmeninin tüm yüzeyi ÇRS (ön, arka, iç, yan) ile ilişkilidir. Proksimal rektal veya retroperitoneal kolon kanserleri için (çıkan, inen, mümkün olduğunca çekum) cerrahi diseksiyon sınırı yukarda tanımlanan (Şekil 14.5) retroperitoneal veya subperitoneal alana kadar uzanmalıdır. Tümüyle viseral peritonla kaplı kolon segmentleri için (transvers, sigmoid, mümkün olduğunca çekum) kanser komşu

organ veya dokuya invaze olmadıkça cerrahi diseksiyon sınırı, mezenterik sınırdır. Bu nedenle çekum, transvers ya da sigmoid kolon kanserleri için kesilen mezenter sınırı pozitif ÇRS için uygundur.

Rektal kanser için cerrahi tekniğin kalitesi, lokal rekürens ve olası uzun sureli sağkalım ile ilişkili uzun dönem sonuçlar için anahtar faktördür. Çok sayıda randomize olmayan çalışmada tümörün penetre olduğu yerin total mezorektal eksizyon (TME) ile yeteri kadar temizlenmesinin lokal relapsı azalttığı gösterilmiştir. TME tekniği, viseral mezorektal fasyanın rektumun çıkarılması için (yana doğru) areolar bağ doku plandan net bir şekilde diseksiyonunu gerektirmektedir. Bu yaklaşımla mezenter ve bölgesel lenf nodlarından ibaret olan ve rektumu örten tüm mezorektal yumuşak dokular intakt bir şekilde çıkartılır. Bu nedenle, TME rezeksiyon spesmenlerinin çevresel yüzeyi (ÇRS) mezorektal ya da Waldeyer'in fasyasıdır. Daha az hassas teknikle yapılan rektal rezeksiyon, mezorektumun yetersiz eksizyonuyla ilişkili olabilir. TME örneklerinin, CAP rehberine uygun olarak analizi kritik öneme sahiptir. Ek olarak, tümörün en yakın kenarı ile ÇRS (cerrahi temizlenme olarak bilinen) arasındaki mesafe patolojik olarak ölçülüp evrelendirme formunun ÇRS kısmına milimetre cinsinden kayıt edilmelidir. TME'nin cerrahi sınırı negatif kabul edilebilmesi için 1 mm'den daha fazla bir mesafe gereklidir çünkü 1 mm veya daha az cerrahi temizlik belirgin bir şekilde artmış lokal rekürens ile ilişkilidir ve pozitif sınır olarak sınıflandırılır (Şekil 14.5).

Rezidüel Tümör (R). Tanımının geniş olmasından dolayı görünen ancak cerrahi olarak çıkarılmayan diğer tutulumları ve transvers sınırları da içeriyor olsa da rezeksiyonun tam olması büyük oranda ÇRS'nın durumuna bağlıdır. Her bir işlem için rezeksiyon (R) kodları verilmelidir.

- R0–Tam tümör rezeksiyonu, bütün sınırlar histolojik olarak negatif
- R1–Tam olmayan tümör rezeksiyonu, mikroskobik olarak cerrahi rezeksiyon sınırında tutulum (sınırlar gros tutulmamış)
- R2–Tam olmayan tümör rezeksiyonu, rezeke edilmemiş gros rezidüel tümör (primer tümör, bölgesel nodlar, makroskopik sınır tutulumu)

İzole Tümör Hücreleri ve Moleküler Nod Tutulumu. Teknolojik ilerlemelere ve sentinel nod biopsisinin ya da diğer işlemlerin kolon ve rektal cerrahisinde yapılabilir hale gelmesine karşın, bölgesel lenf nodlarında çok az miktarlarda saptanan tümörün tanımlaması pN0 olarak kabul edilmeye devam edecektir. Bu izole tümör hücreleri (İTH) için evrensel terminoloji Bölüm 1'de yer alan terminolojiyi izleyecektir. Bölgesel lenf nodlarında tek başına malign hücreler olarak veya birkaç tümör hücresinin bir araya gelmek suretiyle mikro küme oluşturması şeklinde tanımlanan İTH'nin prognostik önemi hala net değildir. Bu nedenle, İTH'nin belirlenmesi için patologlar özel immünohistokimyasal boyalar veya moleküler analiz işlemleri uygularlar ki aksi takdirde standart hemotoksilen-eozin (H&E) ile metastaz negatif olarak bulunur. Tek başına H&E boyasıyla saptanan İTH de immünohistokimyasal boyayla görülen İTH (örneğin pN0(i+) "i" = "izole tümör hücreleri") gibi kabul görmeli ve İTH olarak sınıflandırılmalıdır.

KRAS. Yakın zamanlı çok sayıda klinik çalışmanın analizi göstermiştir ki; KRAS (anormal ya da "mutasyonlu" KRAS) geninin 12. veya 13. kodonunda mutasyon varlığı, metastatik kolorektal karsinomlu hastalarda anti-EGRF antikorlarıyla tedaviye yanıtsızlıkla güçlü bir şekilde ilişkilidir. İleri evre kolorektal karsinomlu hastalarda tedavi anti-EGFR antikorlarını içerecekse, KRAS mutasyonunun varlığı test edilmelidir. KRAS durumu biliniyorsa bölgeye özel faktör olarak normal ("vahşi tip") veya anormal ("Mutasyonlu") şeklinde kaydedilmelidir.

Anatomik Sınır. Rektum ve anal kanal arasındaki sınır patolojik olarak dentate çizgi ile belirlenir. Bununla birlikte, sfinkter-koruyucu cerrahideki ilerlemelerle, anüs ile rektum arasındaki sınırın tanımlanmasında rektal muayenede palpe edilen puborektal kasın proksimal sınırına denk gelen anorektal halkanın kullanılması daha uygundur.

Hastalığın TNM evresi. Altıncı baskıdan bu yana, sağkalım ve yineleme bakımından yeni prognostik veriler Evre II III'ün anatomik kriterlere göre alt gruplara ayrılması gerektiğini. T4 lezyonlu hastalar için SEER rektal hem de kolon kanseri (Tablo 14.6 ve 14.7) analizinde hastalığın yayılımını esas alan farklı prognoz gösterilmiştir. Buna göre, AJCC 7. baskısında T4 lezyonlar, T4a (tümör visseral periton yüzeyine penetre olmuştur) ve T4b (tümör direkt invaze ya da diğer organ veya dokulara yapışıktır) olmak üzere alt gruplara ayrılmıştır. Ek olarak, ayrı bir SEER analizinde rektal kanser, kolon kanseri, metastatik nod sayısının N1 ve N2 gruplarında prognozu etkilediği gösterilmiştir. SEER analizi için, rölatif ve gözlenen sağkalım hastalığın TN kategorisine göre listelenir (rölatif sağkalım yaş-ilişkili komorbidite ile düzeltilmiş sağkalımdır; daha fazla bilgi için Bölüm 2'ye bakınız). Ayrıca, incelenen toplam lenf nodu sayısı da sağkalım üzerinde önemli etkiye sahiptir. Kolon ve rektum kanserlerinde rezeke edilen spesmende incelenen nod sayısındaki artış tüm T ve N kombinasyonlarında açıkça daha iyi sonuçlarla ilişkiliyken, bu ilişki T1-T3 rektum kanserlerinde korunurken preoperatif radyoterapi veya eşzamanlı kemoradyoterapi almış olan az sayıdaki T4a ve T4b lezyonlarda daha az bir öneme sahiptir.

Evre Grubu II, farklı sağkalım prognozuna bağlı olarak IIA (T3N0), IIB (T4aN0) ve IIC (T4bN0) şeklinde alt gruplara ayrılmıştır. Bu farklılıklar hem rektal (Tablo 14.4 ve 14.5) hem de kolon kanseri SEER analizlerinde gösterilmiştir.

Evre III içerisinde, rektal kanser havuz analizleri, SEER rektal ve kolon kanseri analizleri ve NCDB kolon kanseri analizlerinde gösterilen farklı prognoz esas alınarak birçok değişiklik yapılmıştır. N1 tümör kategorisi IIIC'ye (T4bN1) daha fazla benzer prognoza sahip olduğundan Evre IIIB'den IIIC'ye kaymıştır. Ayrıca, çeşitli kategorilerdeki N2 tümörleri prognoz olarak IIIA (T1N2a grubu) veya IIIB'ye (T1N2b, T2N2a-b ve T3N2a grupları) daha çok benzediğinden Evre IIIC'den çıkarılmıştır.

Bağımsız Prognostik Faktörler ve Moleküler Belirteçler. TNM'ye ek olarak, hasta yönetiminde kullanılan ve literatürde desteklenen bağımsız prognostik faktörler, rezidüel hastalık, histolojik tip, histolojik evre, serum karsinoembriyojenik antijen ve sitokin seviyeleri, ekstramural venöz invazyon ve adenomlardan gelişen karsinomalarda submukozal vasküler invazyonlarıdır. Küçük hücreli karsinomlar, taşlı yüzük hücreli karsinomlar ve indiferansiye karsinomlar diğer histolojik tiplere göre daha kötü sonuçlara sahiptirler. Buna karşın, medüller karsinom prognoz olarak daha iyidir. Adenomlardan köken alan karsinomların submukozal vasküler invazyonları daha fazla bölgesel lenf nodu tutulum riski ile ilişkilidir. Lenfatik venöz ve perinöral invazyonlar daha kötü sonuçlar gösterir. Günümüzde bağımsız prognostik faktörlerin bir çoğu TNM evrelemesi de dahil olmak üzere nomogramlarda değerlendirilmektedirler (aşağıya bakınız).

Gelecekte, DCC ya da 18q heterozigozite kaybı (LOH), $p27^{Kip1}$, DNA mikrosatelit instabilitesi, KRAS mutasyonu ya da timidilat sentetaz gibi spesifik moleküllerin intratümöral ekspresyonunun, TNM evrelemesi veya histolojik graddan bağımsız bir şekilde hem prognoz hem de tedaviye yanıtla olan ilişkisi kanıtlanabilir. Günümüzde bu moleküler belirteçler evreleme sisteminin bir parçası değildir fakat eğer mevcutsa ve tercihen bir klinik çalışma bünyesinde değerlendirildilerse kaydedilmelidirler. Dahası, T ve N sınıflaması arasındaki etkileşim muhtemelen spesifik moleküllerin kanser

içindeki ekspresyonundan köken almaktadır. Böylece, TNM evrelemesinin bir sonraki versiyonun basım anında olası moleküler profil bilgileri TNM bilgilerine eklenebilir ve prognoz veya tedaviye yanıt tahminlerinin doğruluğu artabilir. Son olarak, yaş, cinsiyet, ırk/etnisite gibi diğer faktörlerin de tedaviye yanıtı ve hastalık sonuçlarını etkilediğini göz önünde bulundurmak gerekir. Bu faktörler şu anda TNM özeti ya da çalışma evrelerinde yer almasa da, bazı gruplar http://www.nomograms.org. benzeri çeşitli nomogramlarda klinikopatolojik faktörlerin TNM ve diğer prognostik faktörlerle ilişkisini incelemektedirler. Bu gibi klinik, patolojik ve moleküler faktörlerin TNM ile entegrasyonu için optimal yöntemi belirlemek için, uygun bilgilerin bir sonraki basımdan önce toplanması gerekmektedir.

TNM TANIMLAMALARI

Klinik ve patolojik evreleme için aynı sınıflama kullanılmaktadır.

Primer Tümör (T)	
TX	Primer tümör değerlendirilemiyor
T0	Primer tümör bulgusu yok
Tis	Karsinoma in situ: intraepitelyal ya da lamina propriaya invazyonu*
T1	Tümör submukozaya invaze (Şekil 14.6)
T2	Tümör muskularis propriaya invaze (Şekil 14.7)
T3	Tümör muskularis propria boyunca perikolorektal dokulara invaze (Şekil 14.8)
T4a	Tümör viseral periton yüzeyine nüfuz etmiştir ** (Şekil 14.9A, B)
T4b	Tümör direkt olarak diğer organ ve yapılara invaze ya da yapışık**,*** (Şekil 14.9C, D)

**Not:* Tis glandüler bazal membranı (intraepitelyal) veya lamina propriayı (intramukozal) kuşatmış ancak muskularis mukoza üzerinden submukoza tutulumu olmayan kanser hücrelerini içermektedir.
***Not:* T4 içersindeki direk invazyon, diğer organların veya mikroskobik inceleme ile doğrulanan direk serozal uzanım (çekumun sigmoid kolon karsinomu tarafından invazyonu) sonucu kolorektumun diğer segmentlerinin invazyonu veya retroperitoneal ya da subperitoneal yerleşimli kanserlerde için muskularis propria ötesinde diğer organ ve dokulara yayılımı (yani, inen kolonun posterior duvarındaki bir tümor sol böbreği veya lateral karın duvarını ya da orta veya distal rektal kanser prostat, seminal vezikül, serviks veya vajinal yayılım yapabilir) içermektedir.
****Not:* Diğer organ veya dokulara net bir şekilde yayılmış tümör cT4b olarak sınıflandırılmaktadır. Bununla birlikte, yapışıklık bölgesinde mikroskopik olarak tümör yoksa, duvar invazyonunun anatomik derinliğine bağlı olarak pT1-4a olarak sınıflanmalıdır. PN bölgeye özel faktör perinöral invazyon için kullanılmaktadır ve vasküler veya lenfatik invazyonun varlığını veya yokluğunu tanımlamada V ve L sınıflaması kullanılmalıdır.

Bölgesel lenf Nodları (N)	
NX	Bölgesel lenf nodları değerlendirilemiyor
N0	Bölgesel lenf nodu metastazı yok
N1	1-3 bölgesel lenf nodunda metastaz
N1a	Bir bölgesel lenf nodunda metastaz

N1b	2-3 bölgesel lenf nodunda metastaz
N1c	Bölgesel lenf nodu metastazı olmadan subseroza, mezenter ya da peritonsuz perikolik veya perirektal dokuda tümör depozit(ler)i
N2	4 ya da daha fazla bölgesel lenf nodunda metastaz
N2a	4-6 bölgesel lenf nodunda metastaz
N2b	7 ya da daha fazla bölgesel lenf nodunda metastaz

Not: Rezidüel lenf noduna ait histolojik kanıt olmaksızın, perikolorektal yağlı dokudaki satellit peritümöral nodül, devamlı olmayan yayılım, venöz invazyonlu ekstravasküler yayılım (V1/2) veya tamamen replase olmuş lenf nodlarını (N1/2) yansıtabilir. Farklı bölgede yer alan nodlar N sınıflamasında pozitif olarak ayrıca sayılmalıdırlar. Buna karşın, devamlı olmayan yayılım ya da venöz invazyon ve tümör depozitleri (TD) bölgeye özel faktör sınıflamasında sınıflandırılmalı ve hesaplanmalıdırlar.

Uzak Metastaz (M)	
M0	Uzak metastaz yok
M1	Uzak metastaz
M1a	Metastaz tek bir organ ya da bölgeye sınırlıdır (örneğin; karaciğer, akciğer, over, bölgesel olmayan nod)
M1b	Birden fazla organ/bölge ya da peritonda metastaz

ANATOMİK EVRE/PROGNOSTİK GRUPLAR

Evre	T	N	M	Dukes*	MAC*
0	Tis	N0	M0	–	–
I	T1	N0	M0	A	A
	T2	N0	M0	A	B1
IIA	T3	N0	M0	B	B2
IIB	T4a	N0	M0	B	B2
IIC	T4b	N0	M0	B	B3
IIIA	T1-T2	N1/N1c	M0	C	C1
	T1	N2a	M0	C	C1
IIIB	T3-T4a	N1/N1c	M0	C	C2
	T2-T3	N2a	M0	C	C1/C2
	T1-T2	N2b	M0	C	C1
IIIC	T4a	N2a	M0	C	C2
	T3-T4a	N2b	M0	C	C2
	T4b	N1-N2	M0	C	C3
IVA	Herhangi T	Herhangi N	MIa	–	–
IVB	Herhangi T	Herhangi N	MIb	–	–

Not: c TNM klinik sınıflandırmadır, pTNM patolojik sınıflandırmadır. y ön eki kanserlerin neoadjuvan tedaviden sonra sınıflandırılması için kullanılmaktadır (örn: ypTNM). Tam patolojik yanıta sahip hastalar Evre Grup 0 ya da I benzeyen ypT0N0M0'dır. r ön eki hastalıksız aralıktan sonra rekürrens olmuş kanserler için kullanılmaktadır (rTNM).
*Dukes B, daha iyi (T3 N0 M0) ve daha kötü (T4 N0 M0) grupların bileşimidir. Dukes C (Herhangi bir TN1 M0 ve Herhangi bir T N2 M0) de aynı şekilde. MAC, modifiye Astler-Coller sınıflamasıdır.

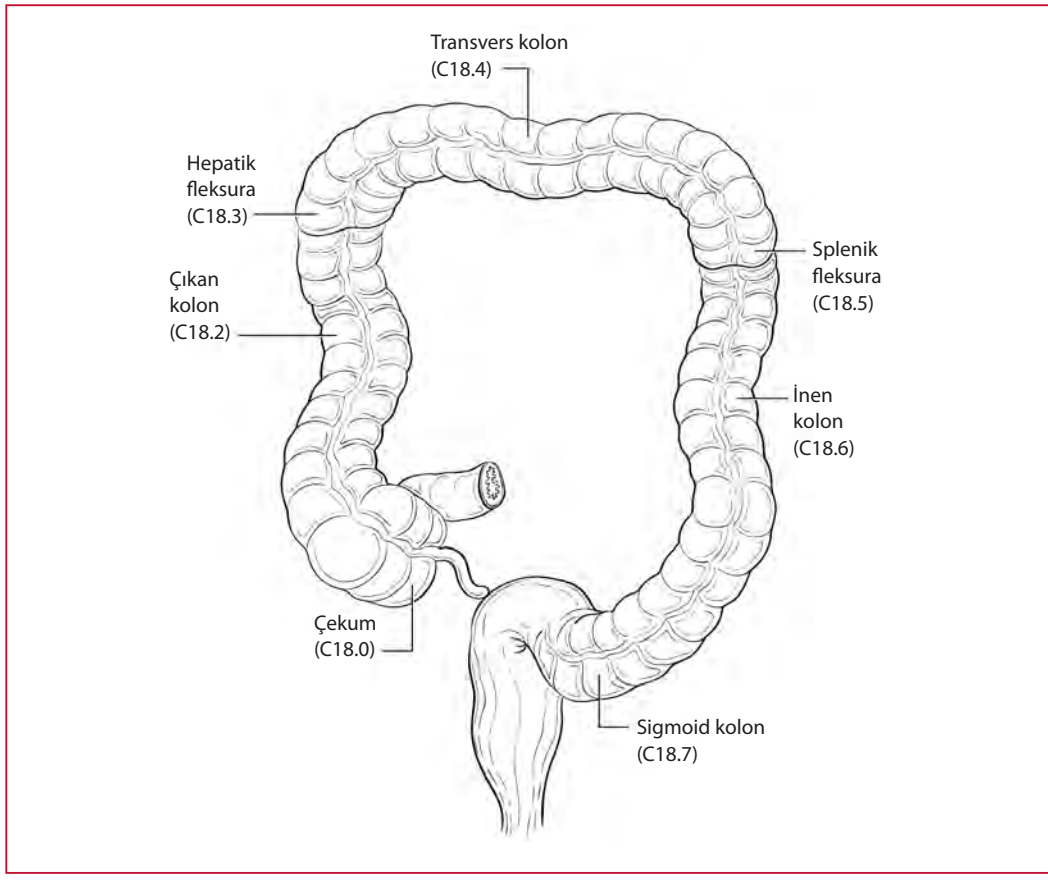

ŞEKİL 14.1. *Kolonun anatomik alt bölgeleri*

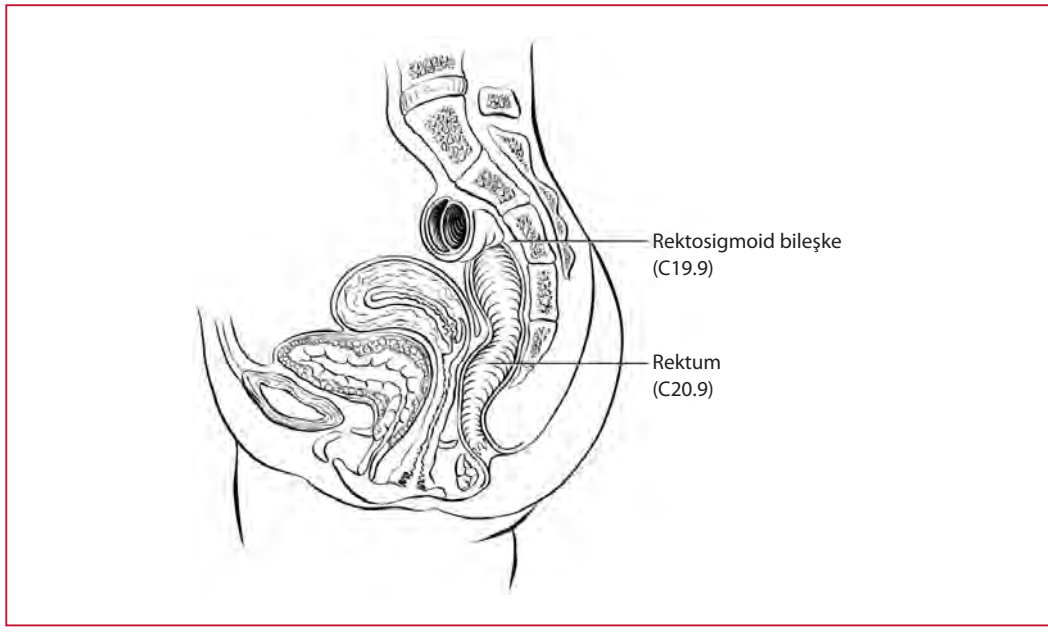

ŞEKİL 14.2. *Rektumun anatomik alt bölgeleri*

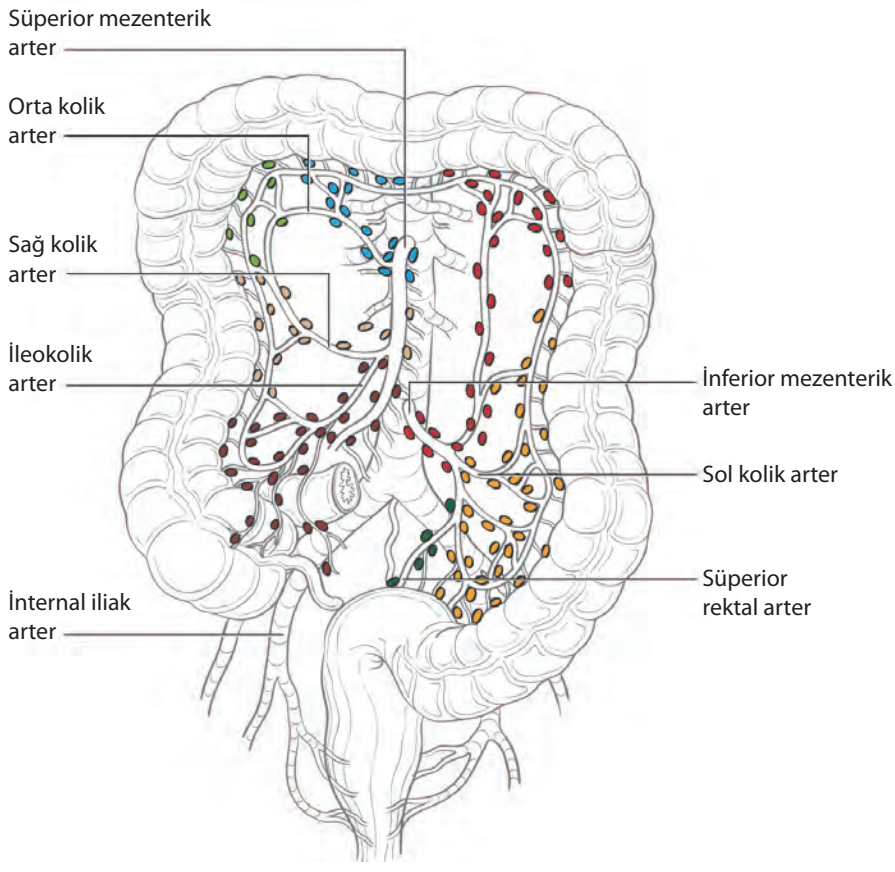

ŞEKİL 14.3. *Rektum ve kolonun bölgesel lenf nodları anatomik yerleşim egöre boyanmıştır. koyu kahverenki: sağ kolon ve çekum, mavi: hepatik fleksura, kırmızı: splenik fleksura, sol kolon ve sigmoid kolon.*

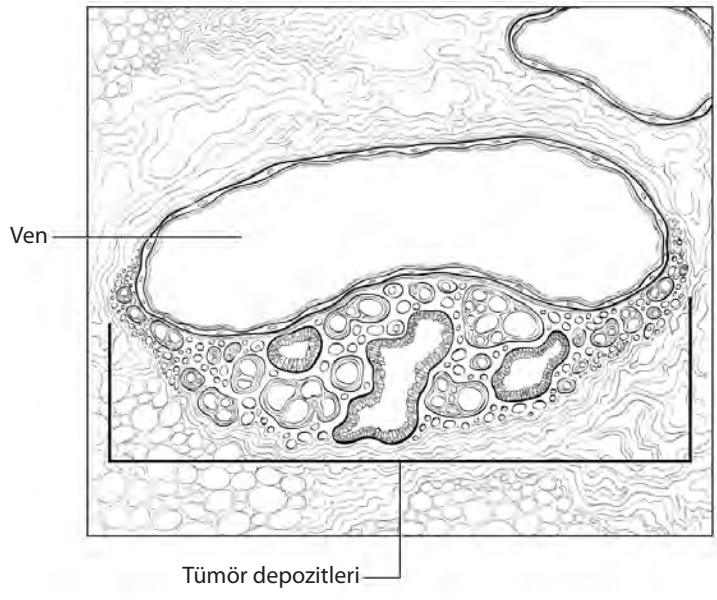

ŞEKİL 14.4. *Tümör Depozitleri. Tümör sınırından uzakta perikolik ya da perirektal yağ dokusunda veya komşu mezenterde (mezokolik yağ); rezidüel lenf nodunda hiçbir kanıt gösterilemese de primer karsinomun lenf drenaj sahası içinde ayrı tümör odaklarının bulunması peritümöral depozitler ya da satellitler olarak düşünülür; ve bunların sayıları tümör depozitleri (TD) olarak evrelendirme formundaki bölge spesifik prognostik belirteçler kısmına kayıt edilmelidir.*

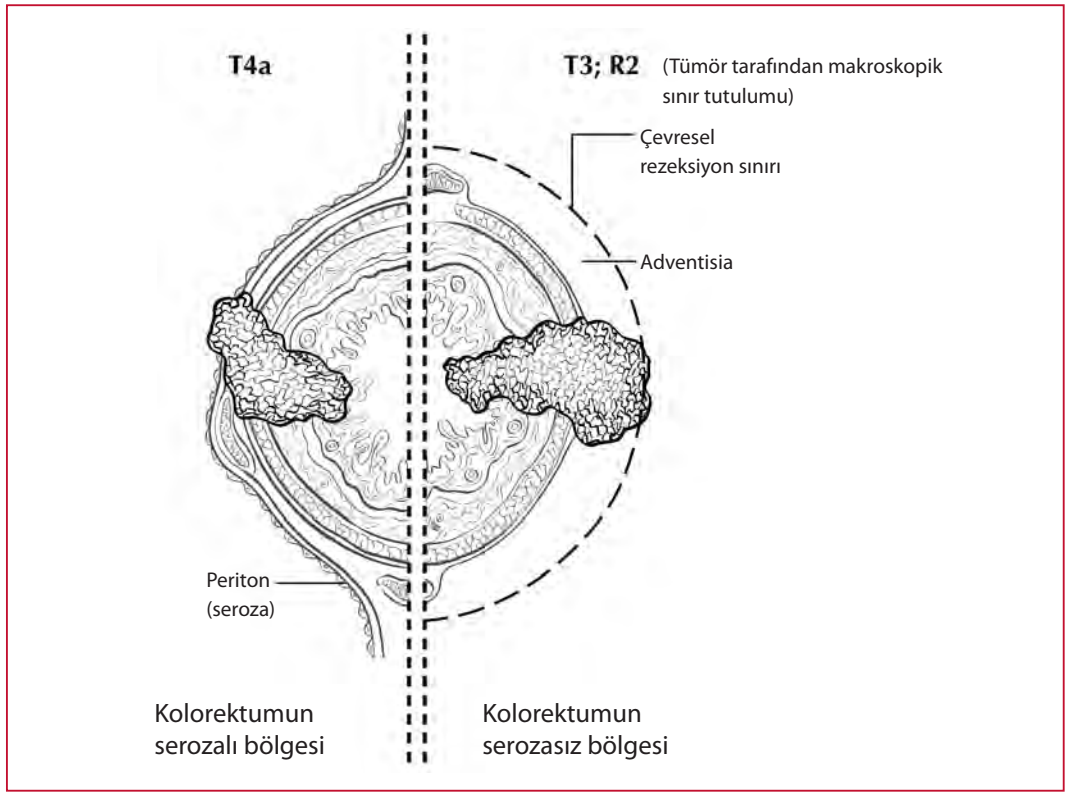

ŞEKİL 14.5. *Çevresel rezeksiyon sınırı. T4a (sol taraf) viseral peritonu perfore etmiştir. Tam tersi, T3, R2 (sağ taraf) non-peritonealize kolorektum yüzeyinin cerrahi rezeksiyon sonrası gros hastalık tarafından çevresel rezeksiyon sınır tutulumu.*

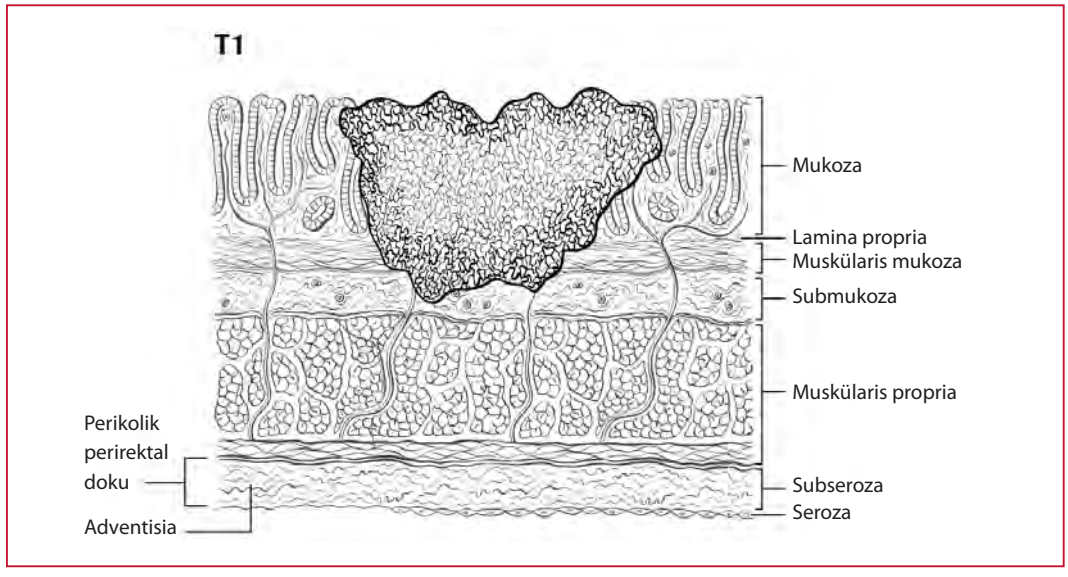

ŞEKİL 14.6. *T1 tümör submukozaya invazedir.*

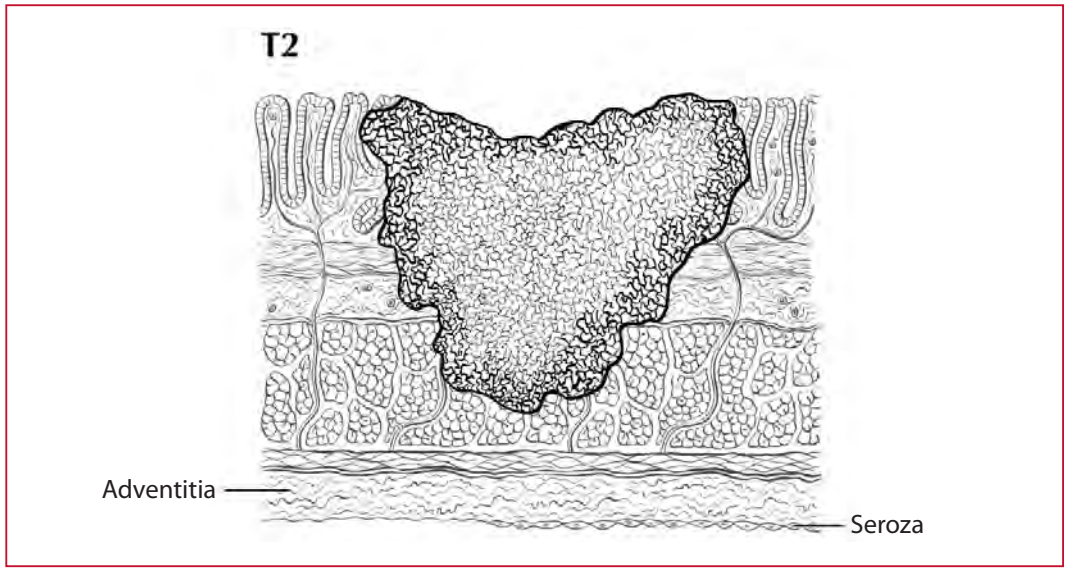

ŞEKİL 14.7. *T2 tümör muskularis propriaya invazedir.*

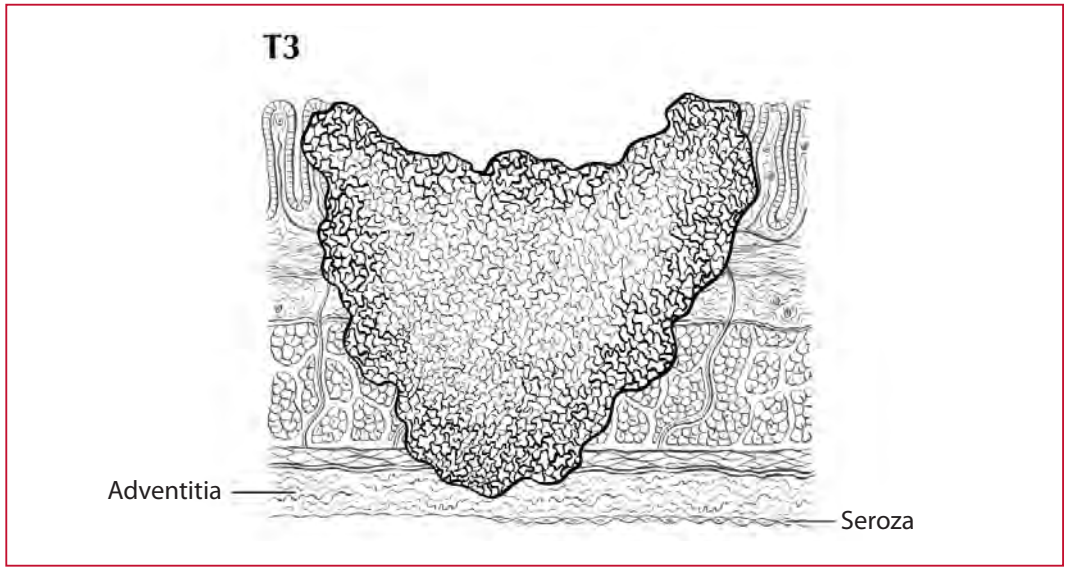

ŞEKİL 14.8. *T3 tümör muskularis propria boyunca perikolorektal dokulara invazedir.*

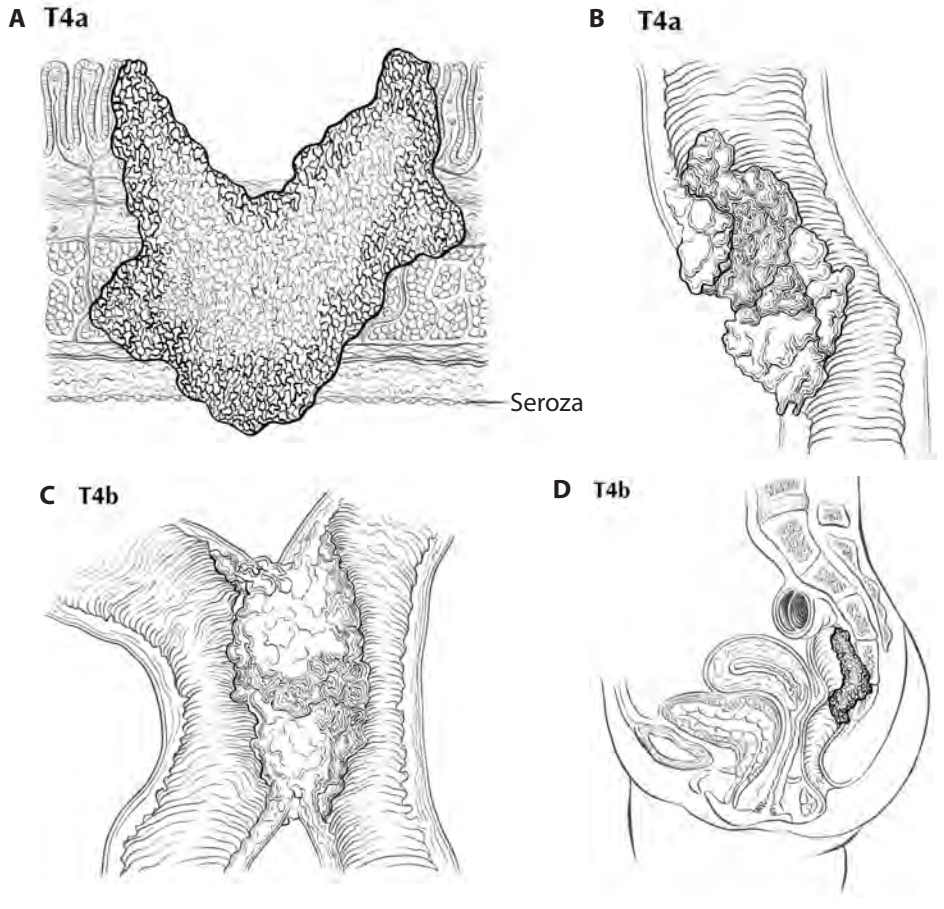

ŞEKİL 14.9. *(A) T4a tümör viseral periton yüzeyine nüfuz etmiştir. Tümör burada gösterildiği gibi viseral peritona penetredir. (B) T4a tümör viseral periton yüzeyine nüfuz etmiştir (tümör üzerinden gros barsak perforasyonu). (C)T4b tümör direkt olarak diğer organ ve yapılara invaze ya da yapışık (çevre ince barsak segmentine uzanım görülmektedir). T4b tümör direkt olarak diğer organ ve yapılara invaze ya da yapışık (Örneğin sakrum).*

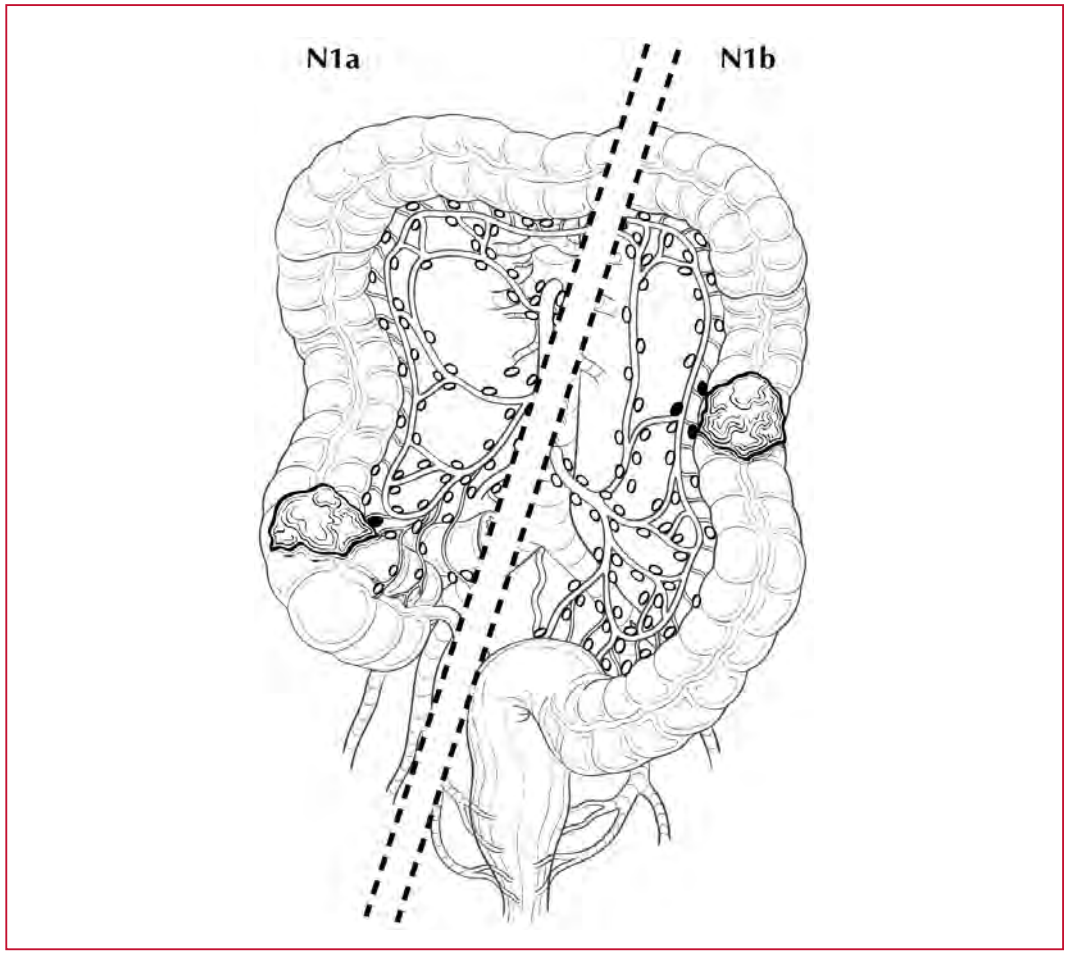

ŞEKİL 14.10. *N1a bir bölgesel lenf nodunda metastaz olarak tanımlanmaktadır. N1b, 2-3 bölgesel lenf nodunda metastaz olarak tanımlanmaktadır.*

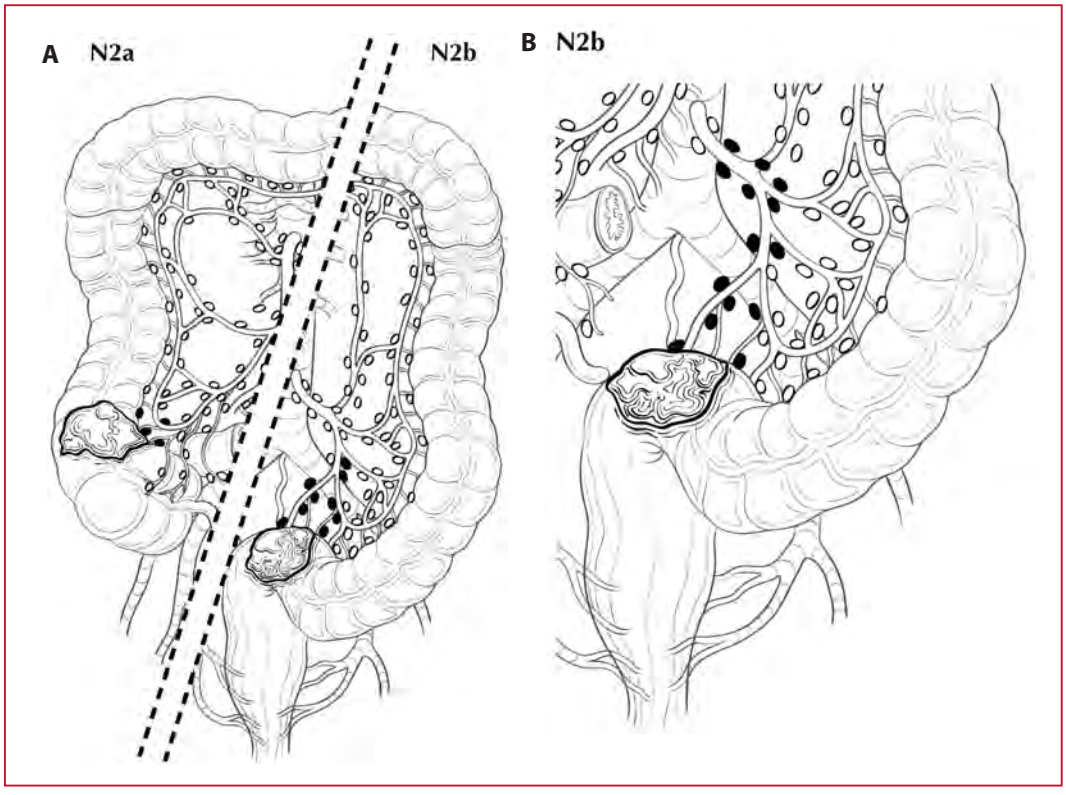

ŞEKİL 14.11. *(A) N2a, 4-6 bölgesel lenf nodunda metastaz olarak tanımlanmaktadır. N2b, 7 ya da daha fazla bölgesel lenf nodunda metastaz. (B) N2b 7'den fazla bölgesel lenf nodunda metastaz yapmış.*

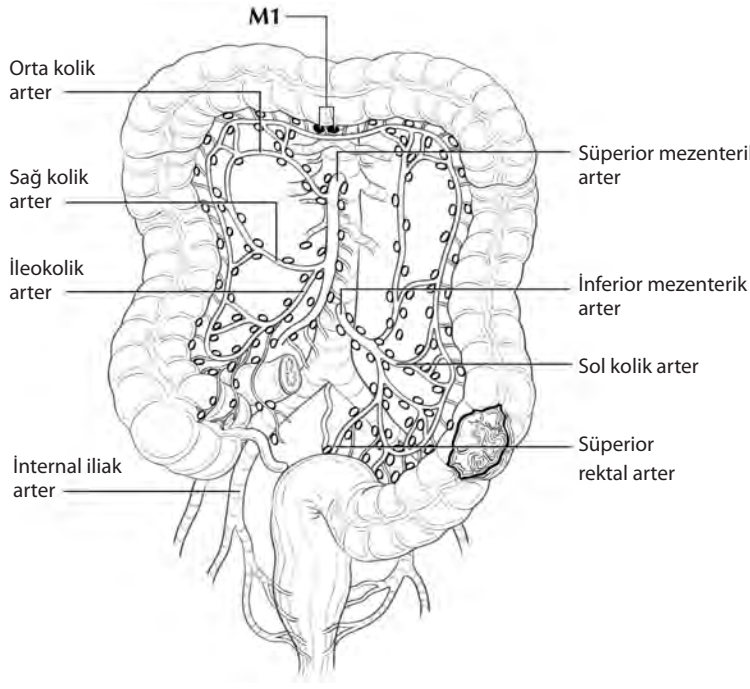

ŞEKİL 14.12. *M1a hastalık tek bir organ ya da bölgeye sınırlı (örneğin; karaciğer, akciğer, over, bölgesel olmayan nod) metastaz olarak tanımlanmaktadır. Bu vakada primer tümörün bölgesel nodlarının dışında tutulum vardır. M1b Birden fazla organ/bölge ya da peritonda metastaz.*

PROGNOSTİK FAKTÖRLER (BÖLGEYE ÖZEL FAKTÖRLER)

(Toplanması önerilen)

Evreleme için gerekli	Yok
Klinik olarak önemli	Cerrahi öncesi ya da tedavi öncesi karsinoembriyolojik antijen (CEA) (ng/ml) Tümör depozitleri (TD) Çevresel rezeksiyon sınırı (ÇRS) Perinöral invazyon (PN) Mikrosatellit instabilite (MSI) Tümör regresyon gradı (neoadjuvan tedavi ile birlikte) KRAS gen analizi

Anüs

(Sınıflama yalnızca karsinomlar içindir, melanomlar, karsinoid tümörler ve sarkomlar dahil değildir)

15

DEĞİŞİKLİKLERİN ÖZETİ

- Bu bölümdeki TNM tanımları ve evre grupları altıncı baskıdan bu yana değişmemiştir.
- Anal kanal ve anal karsinomlar için sınırların tanımı netleştirilmiştir.
- Tümörlerde bildirilen insan papilloma virüs durumu dahil edilmiştir.

ICD-O-3 TOPOGRAFİ KODLARI

C21.0 Anüs
C21.1 Anal kanal
C21.2 Kloakojenik zon
C21.8 Rektum, anüs ve anal kanalın örtüşen lezyonları

ICD-O-3 HİSTOLOJİ KOD SINIRLARI

8000-8152, 8154-8231, 8243-8245, 8250-8576, 8940-8950, 8980-8981

ANATOMİ

Primer Bölge. Anal kanalın anatomik alt bölümleri Şekil 15.1'de gösterilmiştir. Anal kanal rektumun anal sfinkter kompleksinin (dijital rektal muayenede anorektal halka olarak palpe edilen veya dentat çizginin yaklaşık 1-2 cm proksimali) püborektal askıya girdiği bölgede başlayıp skuamöz mukozanın perianal deri ile birleştiği ve kabaca intersfinkterik oluk ya da internal sfinkter kasının en dış kenarına denk gelen bölgede sonlanmaktadır. Anal kanalın en proksimal tarafı içerisinde skuamöz metaplazinin de görülebildiği kolorektal mukoza ile örtülüdür. Bu bölge metaplazi tarafından tutulduğunda transformasyon zonu olarak ta adlandırılabilir. Makroskopik olarak görünen dentat çizginin hemen proksimalinde ince bir ürotelyuma benzeyen değişici hücreli mukoza hattı bulunmaktadır. Püborektalisin üst ucundan dentat çizgiye kadar uzanan anal kanalın proksimal bölümü yaklaşık 1-2 cm'dir. Dentat çizgi bölgesinde anal bezler mukoza içerisinde sıklıkla internal sfinkterden intersfinkterik plana doğru uzanmaktadırlar. Anal kanalın distal bölümü perianal deri ile birlikte dentat çizgiden mukokütanöz bileşkeye uzanmaktadır ve epidermal eklerden (kıl folikülleri, apokrin bezler ve ter bezleri) yoksun nonkeratinize skuamöz epitel ile örtülüdür.

Anorektal bileşkede kesişen karsinomların anatomik kaynağını belirlemek problemlidir. Evreleme amacıyla, merkezi dijital rektal muayeneden dentat çizgiden 2 cm'den daha proksimal veya anorektal halkanın proksimalindeki lezyonlar rektal kanser olarak kabul edilirken merkezi 2 cm

C.C. Compton et al. (eds.), *AJCC Cancer Staging Atlas: A Companion to the Seventh Editions of the AJCC Cancer Staging Manual and Handbook*, DOI 10.1007/978-1-4614-2080-4_15,
© 2012 American Joint Committee on Cancer

veya daha yakın yerleşimli lezyonlar anal kanal kanseri olarak adlandırılmaktadırlar. Anal kanal kanserlerinde olduğu gibi dentat çizginin ötesine uzanan rektal kanserler için yüzeyel inguinal lenf nodları metastatik yayılım için riskli nodal bölgelerdir ve cN/pN incelemesinde dahil edilmelidirler.

Bölgesel Lenf Nodları. Anal kanserlerin lenfatik drenajı ve nodal tutulumu primer tümörün yerleşimine bağlıdır. Dentat çizginin üstündeki tümörler primer olarak anorektal, perirektal ve paravertebral nodlara yayılırken dentat çizginin aşağısındaki tümörler primer olarak yüzeyel inguinal nodları tutmaktadırlar.

Bölgesel lenf nodları şunlardır (Şekil 15.2):

Perirektal
- Anorektal
- Perirektal
- Lateral sakral

İnternal iliak (hipogastrik)

İnguinal
- Yüzeyel

Diğer nodal gruplar uzak metastaz bölgelerini temsile etmektedirler.

Metastatik Bölgeler. Anüs kanserleri her organa metastaz yapabilir ancak karaciğer ve akciğerler en sık tutulan uzak organlardır. Abdominal kavitenin tutulumu olağan değildir.

PROGNOSTİK ÖZELLİKLER

Anal kanal karsinomunun evrelere göre gözlenen 5-yıllık sağkalım oranları evre I için %69.5 (n = 637), evre II için %61.8 (n = 1.711), evre IIIA için %45.6 (n = 453), evre IIIB için %39.6 (n = 495) ve evre IV için %15.3'tür (n = 285).

Anal kanal kanseri için her bir evre grubu içerisinde 5-yıllık sağkalım oranları histolojik tiple belirgin bir şekilde değişmektedir. Her bir evre grubunda skuamöz hücreli karsinomlu hastalar için sağkalım oranları non-skuamöz tümörlerden daha iyidir.

Skuamöz hücreli karsinomun keratinize büyük hücreli, non-keratinize büyük hücreli ve bazaloid tip gibi tarihi histolojik varyanları prognostik fark göstermemektedirler. Bu nedenle, Dünya Sağlık Örgütü jenerik "skuamöz hücreli karsinom" teriminin anal kanalın tüm skuamöz hücreli tümörlerinde kullanılmasını önermektedir. Anal kanal karsinomunun non-skuamöz histolojileri adenokarsinom, müsinöz adenokarsinom, küçük hücreli karsinom (yüksek gradlı nöroendokrin karsinom) ve undiferansiye karsinomu içermektedir.

İnsan papilloma virüs (HPV) anal kanserde bir etiyolojik ajan olabilir. Kanser kayıtlarında HPV'yi not etmek önemlidir.

TNM TANIMLAMALARI

Primer Tümör (T)	
TX	Primer tümör değerlendirilemiyor
T0	Primer tümör bulgusu yok
Tis	Karsinoma in situ [Bowen hastalığı, yüksek gradlı skuamöz intraepitelyal lezyon (HSIL) anal intraepitelyal neoplazi II-III (AIN II-III)]
T1	En büyük boyutu 2 cm veya daha küçük tümör (Şekil 15.3)
T2	En büyük boyutu 2 cm'den büyük ancak 5 cm'den küçük tümör (Şekil 15.4)
T3	En büyük boyutu 5 cm'den büyük tümör (Şekil 15.5)
T4	Herhangi bir boyutta çevre organlara (vajen, üretra, mesane* vs) invaze tümör (Şekil 15.6)

**Not:* Rektal duvar, perirektal cilt, subkütan doku veya sfinkter kaslarının direk invazyonu T4 olarak sınıflandırılmaz.

Bölgesel Lenf Nodları (N)	
NX	Bölgesel lenf nodları değerlendirilemiyor
N0	Bölgesel lenf nodu metastazı yok
N1	Perirektal lenf nodlarına metastaz var (Şekil 15.7)
N2	Aynı taraf internal iliak ve/veya inguinal lenf nodlarına metastaz var (Şekil 15.8A, B)
N3	Perirektal ve inguinal lenf nodlarına ve/veya bilateral internal iliak ve/veya inguinal lenf nodlarına metastaz var (Şekil 15.9A-C)

Uzak Metastaz (M)	
M0	Uzak metastaz yok
M1	Uzak metastaz var

ANATOMİK EVRE /PROGNOSTİK GRUPLAR

0	Tis	N0	M0
I	T1	N0	M0
II	T2	N0	M0
	T3	N0	M0
IIIA	T1	N1	M0
	T2	N1	M0
	T3	N1	M0
	T4	N0	M0
IIIB	T4	N1	M0
	Herhangi T	N2	M0
	Herhangi T	N3	M0
IV	Herhangi T	Herhangi N	M1

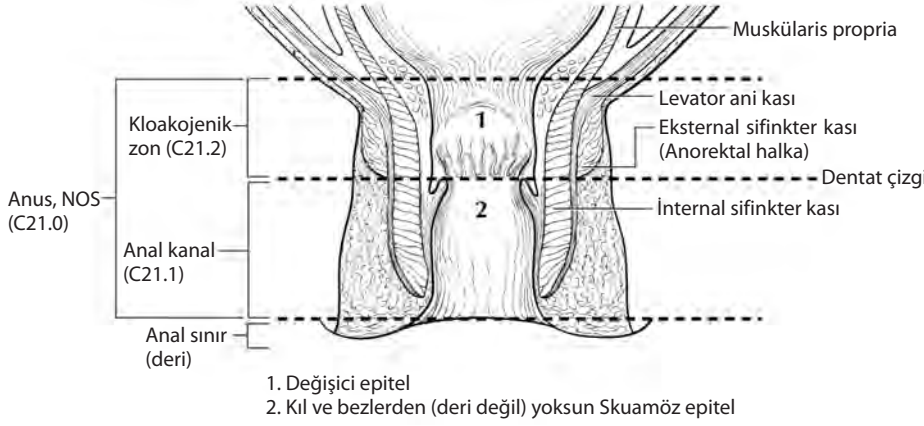

ŞEKİL 15.1. *Anüsün anatomik alt bölgeleri. Perianal bölge ve vulvar zon epiteli HPV ve diğer deri enfeksiyonlarında olduğu gibi skuamöz karsinomlar için risk altındadır. Bunlar düşük malignite potansiyeline sahip olsalar da sıkıntılı olabilirler. Kadınlarda, problem oluşturabilecek perivulvar skuamöz karsinoma neden olabilecek hastalıklar vardır. Erkeklerde, HIV pozitif hastalıkta ve muhtemelen HPV pozitif hastalıkta skuamöz hücreli karsinoma dönüşebilecek kondilomlar olabilir.*

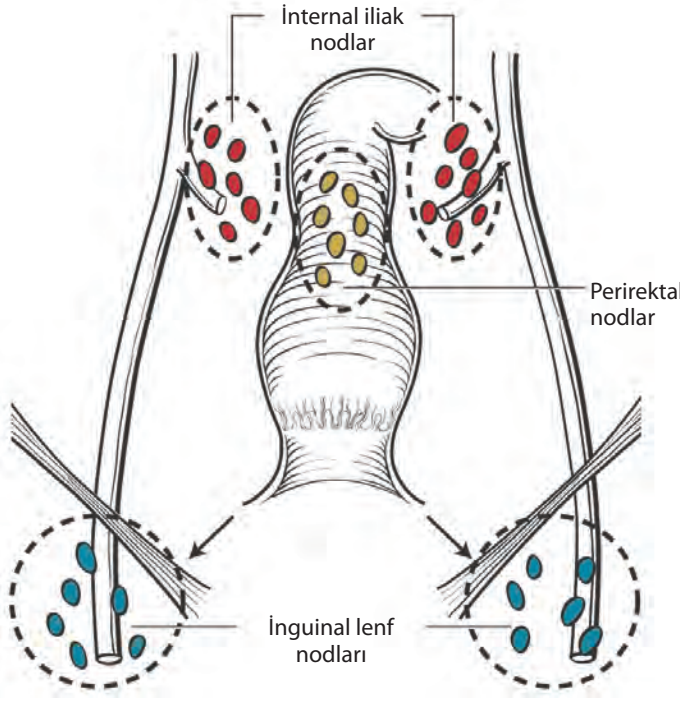

ŞEKİL 15.2. *Anüsün bölgesel lenf nodları*

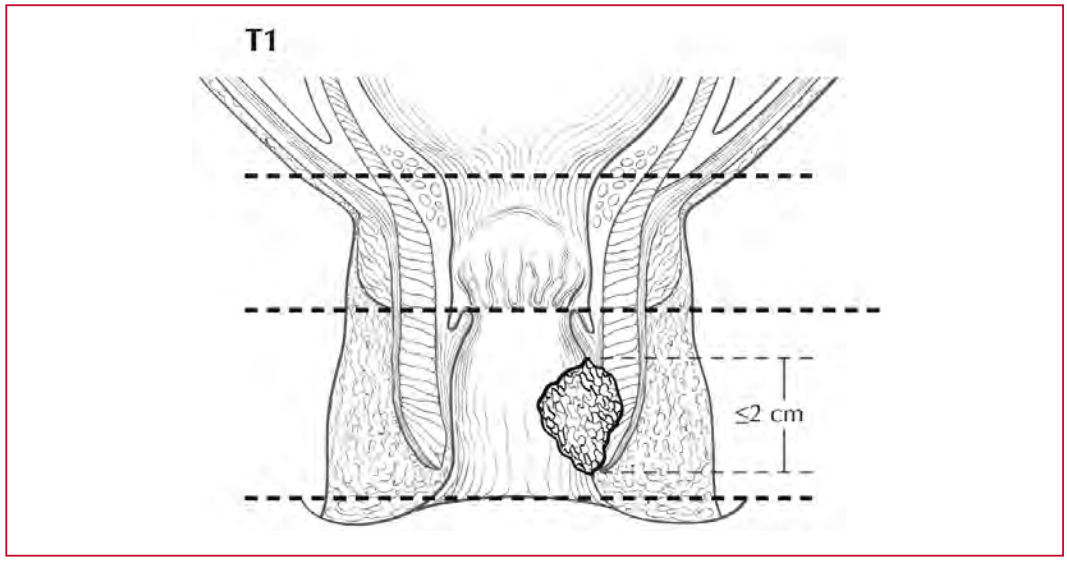

ŞEKİL 15.3. *T1, en büyük boyutu 2 cm veya daha küçük tümör olarak tanımlanmaktadır.*

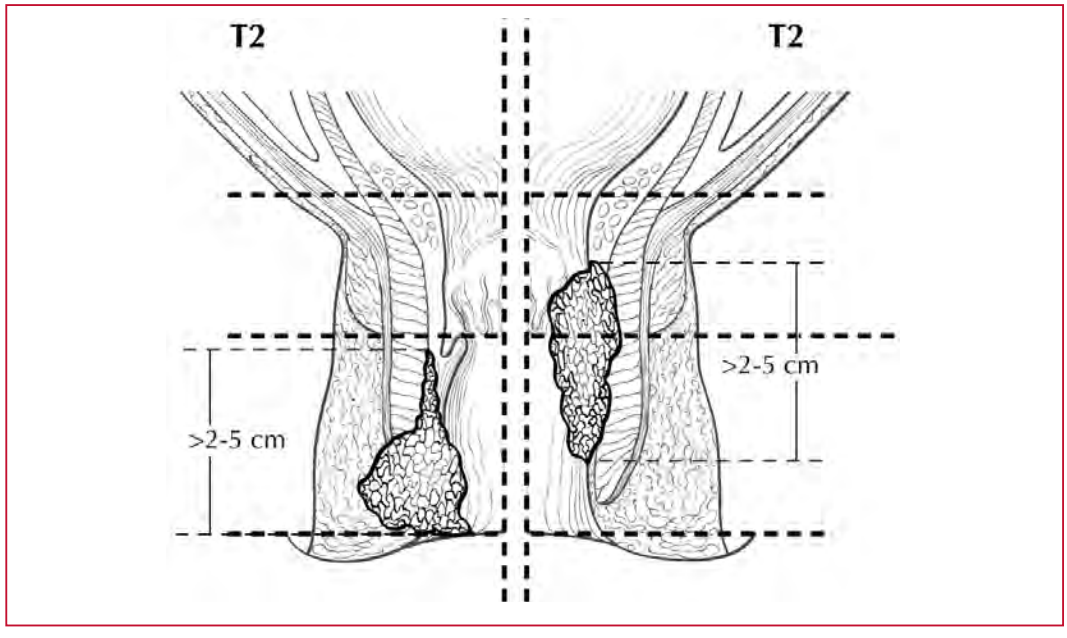

ŞEKİL 15.4. *En büyük boyutu 2 cm'den büyük ancak 5 cm'den küçük tümör olarak tanımlanan T2'nin iki görünümü. Şemanın sağında tümör dentat çizginin üstüne uzanmaktadır.*

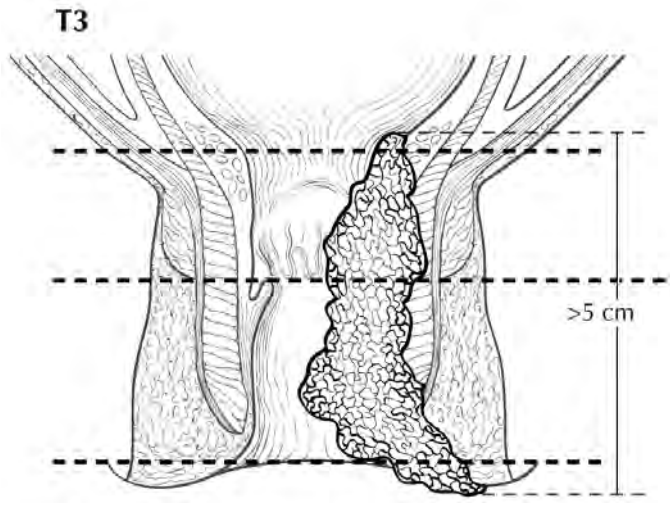

ŞEKİL 15.5. *T3 en büyük boyutu 5 cm'den büyük tümör olarak tanımlanmaktadır.*

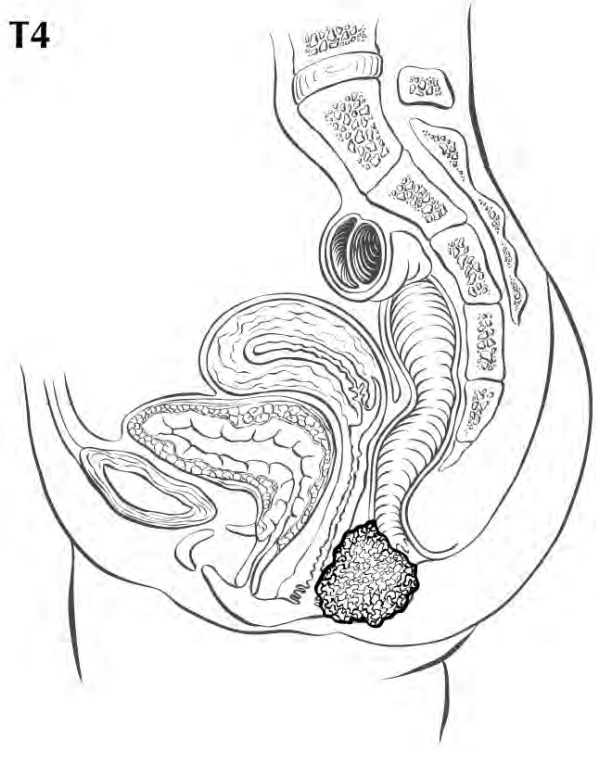

ŞEKİL 15.6. *T4 herhangi bir boyutta çevre organlara invaze tümör olarak tanımlanmaktadır örn. vajen (görüldüğü gibi), üretra, mesane* vs). Not: Rektal duvar, perirektal cilt, subkütan doku veya sfinkter kaslarının direk invazyonu T4 olarak sınıflandırılmaz.*

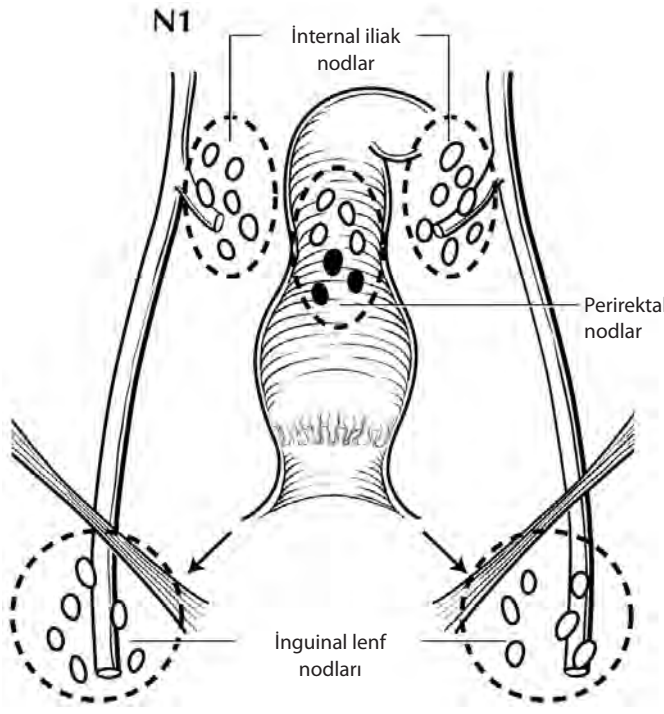

ŞEKİL 15.7. *N1 Perirektal lenf nodlarına metastaz olarak tanımlanmaktadır.*

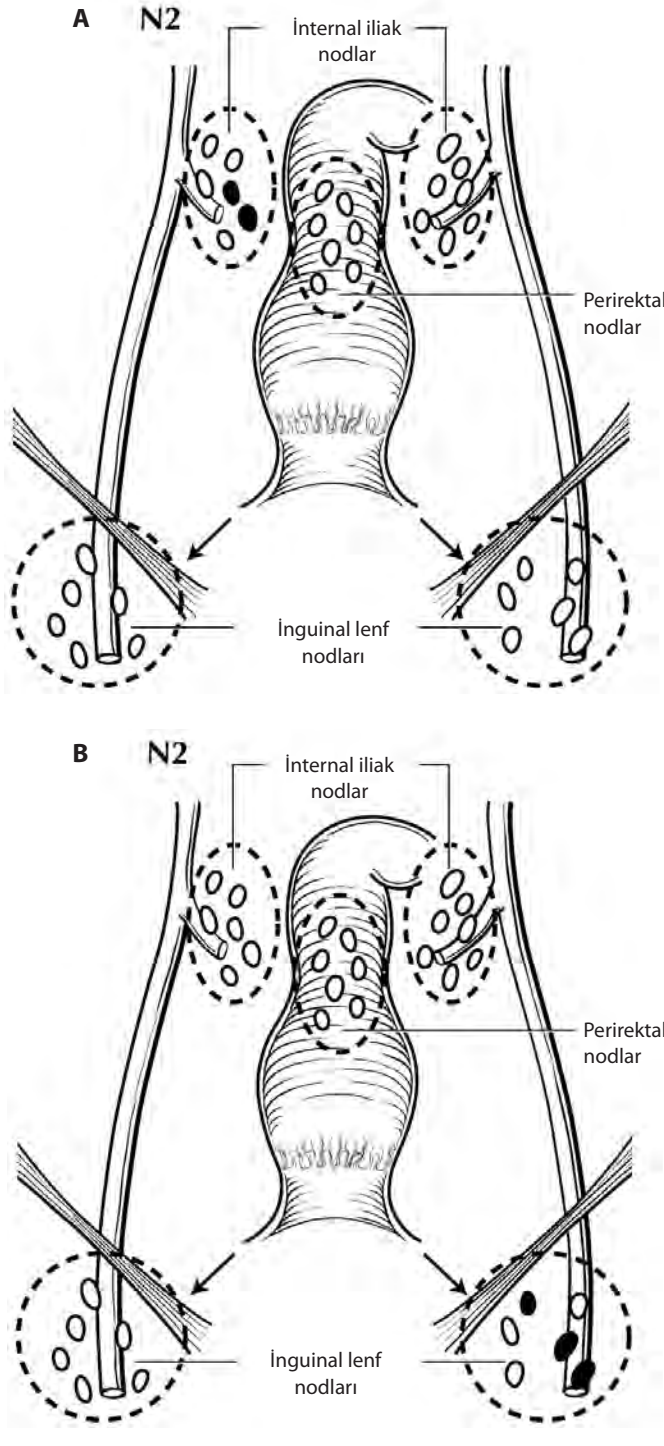

ŞEKİL 15.8. *(A) N2 Aynı taraf internal iliak nodlarına metastaz olarak tanımlanmaktadır. (B) N2 inguinal lenf nodlarına metastaz olarak tanımlanmaktadır.*

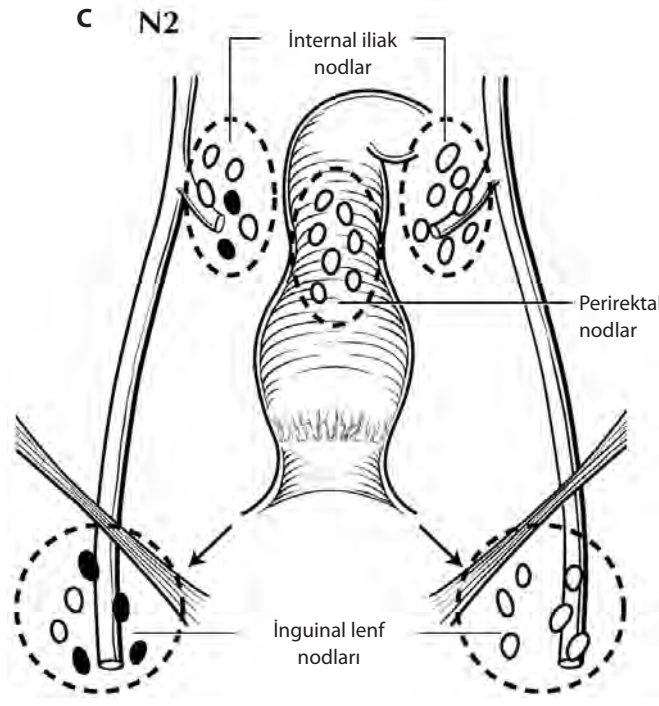

ŞEKİL 15.8. *(devam) (C) N2 Aynı taraf internal iliak ve inguinal lenf nodlarına metastaz olarak tanımlanmaktadır.*

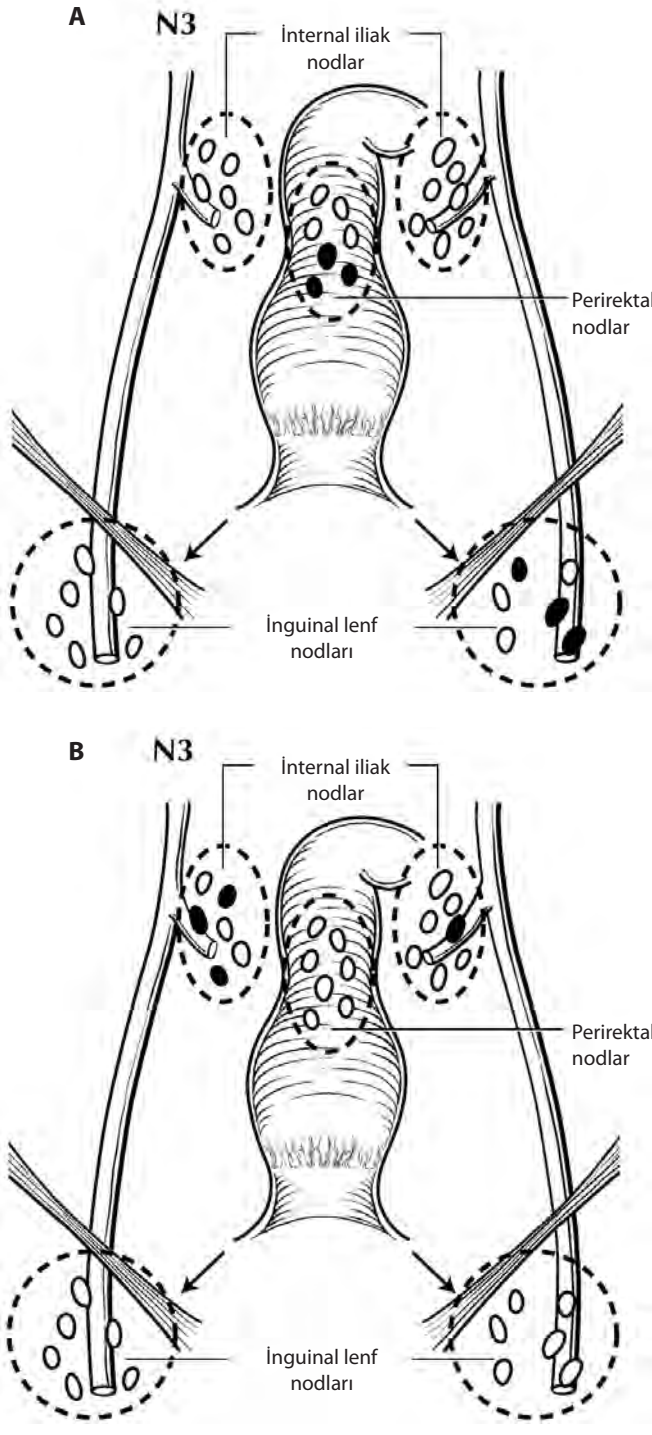

ŞEKİL 15.9. *(A) N3 Perirektal ve inguinal lenf nodlarına ve/veya bilateral internal iliak ve/veya inguinal lenf nodlarına metastaz olarak tanımlanmaktadır. (B) N3 bilateral internal iliak lenf nodlarına metastaz olarak tanımlanmaktadır.*

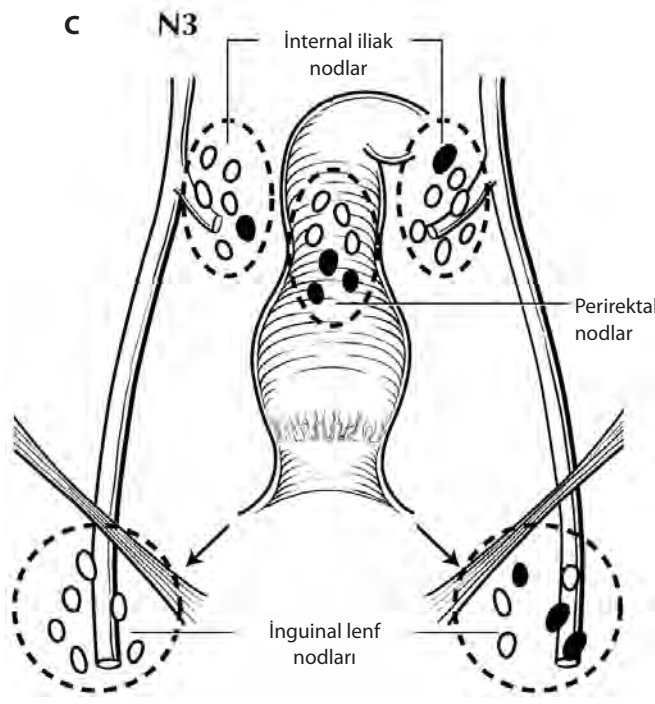

ŞEKİL 15.9. *N3 bilateral internal iliak ve inguinal lenf nodlarına metastaz olarak tanımlanmaktadır.*

PROGNOSTİK FAKTÖRLER (BÖLGEYE ÖZEL FAKTÖRLER)

(Toplanması önerilen)

Evreleme için gerekli	Yok
Klinik olarak önemli	HPV durumu

Gastrointestinal Stromal Tümörler

16

DEĞİŞİKLİKLERİN ÖZETİ

- Bu evreleme sistemi yedinci baskı için yenidir.

ICD-O-3 TOPOGRAFİ KODLARI

C15.0-C15.9	Ösofagus
C16.0-C16.9	Mide
C17.0- C17.2, C17.4- C17.9	İnce barsak
C18.0-C18.9	Kolon
C19.9	Rektosigmoid bileşke
C20.9	Rektum
C48.0-C.48.8	Peritonun belirtilen kısımları (mezenter ve omentum)

ICD-O-3 HİSTOLOJİ KOD SINIRLARI

8935, 8936

ANATOMİ

Primer Bölge. GIST tüm gastrointestinal sistem boyunca ortaya çıkabilir. En sık mide (%60) ve ince barsakta (jejunum ve ileum) (%30) ve daha az oranda duodenum (%5), rektum (%3), kolon (%1-2) ve ösofagusta (<%1) bulunmaktadır. Bazı vakalarda, bilinen bir primer bölge olmadan yaygın tümör olarak karşımıza çıkabilir ve çok az sayıda bazı GIST vakalarında da primer omentum veya mezenterlerde olabilir.

Bölgesel Lenf Nodları. Nodal metastaz GIST'te çok nadirdir. Cerrahlar GIST için nodal diseksiyonun endike olmadığı konusunda uzlaşı içerisindedir. Bölgesel lenf nodu durumu konusunda bilgi eksikliğinde N0/pN0 uygundur ve NX kullanılmamalıdır.

Metastatik Bölgeler. Metastastatik bölgeler intra-abdominal yumuşak doku, karaciğer ve uzak organlardır. Bunlardan herhangi birinin olması M1 olarak tanımlanmaktadır. Uzak metastazlar GIST'te nispeten nadirdir ancak sofistike radyolojik çalışmalarla artan oranda saptanmaktadır. Batın dışı en sık metastatik bölgeler, kemik, yumuşak doku ve deri iken akciğerler son derece nadirdir.

C.C. Compton et al. (eds.), *AJCC Cancer Staging Atlas: A Companion to the Seventh Editions of the AJCC Cancer Staging Manual and Handbook*, DOI 10.1007/978-1-4614-2080-4_16,
© 2012 American Joint Committee on Cancer

PROGNOSTİK ÖZELLİKLER

Bazı vakalar, soliter intra-abdominal GIST metastazı sonrası uzun süre hayatta kalmışlardır. "Yüksek mitotik oran" değerlerinin alt sınırına yakın mitotik orana sahip vakalar (6-10 mitoz/50 HPF), belirgin olarak artmış mitotik oranı (>10 mitoz/50 HPF) olanlardan daha iyi davranabilirler.

Farklı KIT veya PDGFRA mutasyonlarına sahip GIST'ler arasında davranış farkları olabilir. Mutasyon çalışmalarının evrensel kullanımı konusunda kısıtlamalar (en önemlisi her merkezde yok) olduğundan, mutasyonlar bu evreleme sisteminde içerilmemiştir. Bu ve diğer prognostik faktörlerin daha ileri çalışmalarla incelenmesi gerekmektedir.

TNM TANIMLARI (TÜM BÖLGELERDEKİ GIST'LER İÇİN)

Primer Tümör (T)	
Tx	Primer tümör değerlendirilemiyor
T0	Primer tümör bulgusu yok
T1	2 cm veya daha küçük tümör (Şekil 16.1)
T2	2 cm'den büyük ancak 5 cm'den küçük tümör (Şekil 16.1)
T3	5 cm'den büyük ancak 10 cm'den küçük tümör (Şekil 16.2)
T4	10 cm'den büyük tümör (Şekil 16.2)

Bölgesel lenf nodları (N)	
N0	Bölgesel lenf nodu metastazı yok
N1	Bölgesel lenf nodu metastazı var

Uzak metastaz (M)	
M0	Uzak metastaz yok
M1	Uzak metastaz

HİSTOPATOLOJİK GRAD (G)

GIST gradı mitotik orana bağlıdır
Mitotik oran ≤ 5/50 HPF, düşük olarak kabul edilir
Mitotik oran > 5/50 HPF, yüksek olarak kabul edilir

ANATOMİK EVRE/PROGNOSTİK GRUPLAR

*Mide GIST**

Grup	T	N	M	Mitotik oran
Evre IA	T1 veya T2	N0	M0	Düşük
Evre IB	T3	N0	M0	Düşük
Evre II	T1	N0	M0	Yüksek
	T2	N0	M0	Yüksek
	T4	N0	M0	Düşük
Evre IIIA	T3	N0	M0	Yüksek
Evre IIIB	T4	N0	M0	Yüksek
Evre IV	Herhangi T	N1	M0	Herhangi oran
	Herhangi T	Herhangi N	M1	Herhangi oran

*İnce Barsak GIST***

Grup	T	N	M	Mitotik oran
Evre I	T1 veya T2	N0	M0	Düşük
Evre II	T3	N0	M0	Düşük
Evre IIIA	T1	N0	M0	Yüksek
	T4	N0	M0	Düşük
Evre IIIB	T2	N0	M0	Yüksek
	T3	N0	M0	Yüksek
	T4	N0	M0	Yüksek
Evre IV	Herhangi T	N1	M0	Herhangi oran
	Herhangi T	Herhangi N	M1	Herhangi oran

*Not: Omentum için de kullanılmaktadır

**Not: Ösofagus, kolorektum, mezenter ve omentum için de kullanılmaktadır.

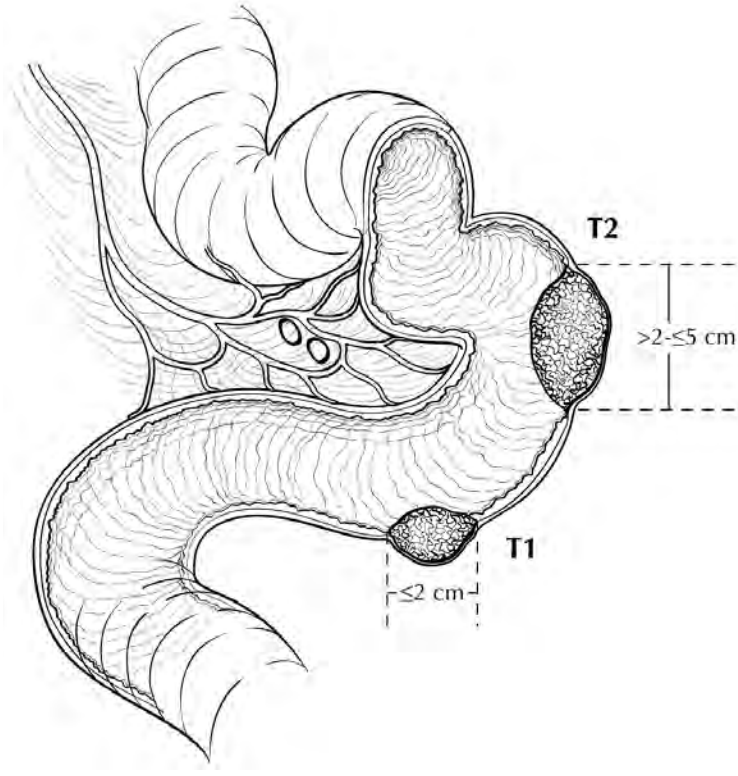

ŞEKİL 16.1. *T1 2 cm veya daha küçük tümör olarak tanımlanmaktadır. T2 2 cm'den büyük ancak 5 cm'den küçük tümör olarak tanımlanmaktadır.*

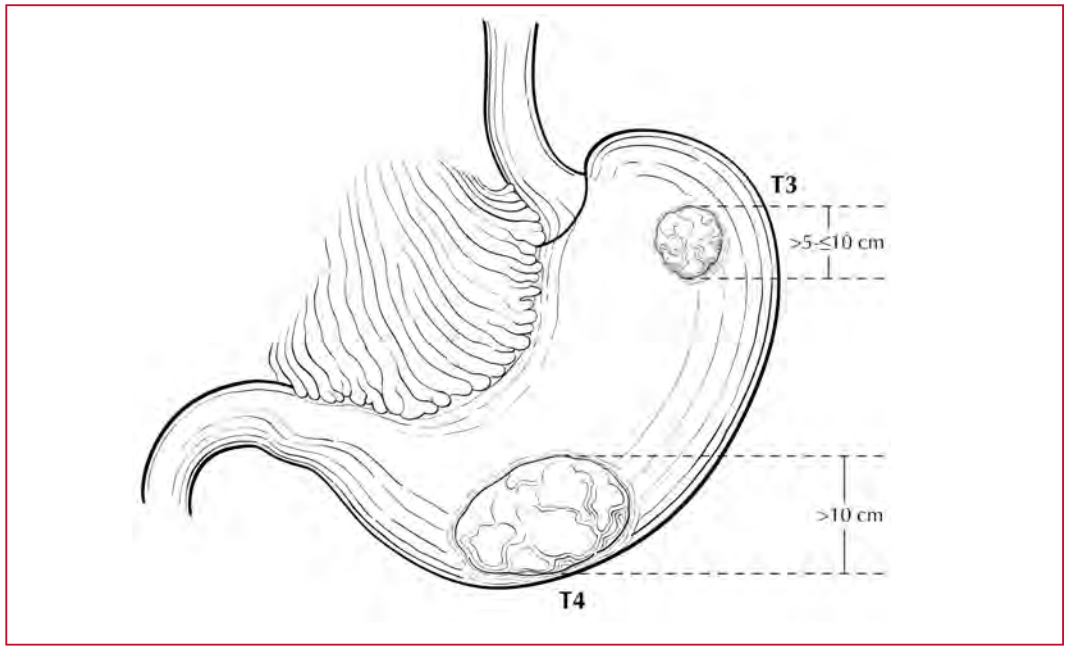

ŞEKİL 16.2. *T3 5 cm'den büyük ancak 10 cm'den küçük tümör olarak tanımlanmaktadır. T4 10 cm'den büyük tümör olarak tanımlanmaktadır.*

PROGNOSTİK FAKTÖRLER (BÖLGEYE ÖZEL FAKTÖRLER)	
(Toplanması önerilen)	
Evreleme için gerekli	Yok
Klinik olarak önemli	KIT immünhistokimyası KIT, PDGFRA mutasyon durumu

Nöroendokrin Tümörler

(Mide, ince barsak, kolon, rektum ve ampulla Vater karsinoid tümörleri [iyi diferansiye nöroendokrin tümörler ve iyi diferansiye nöroendokrin karsinomalar]; appendiksin karsinoid tümörleri [bkz. Bölüm 13] ve pankreasın nöroendokrin tümörleri [bkz. Bölüm 24] dahil değildir)

17

DEĞİŞİKLİKLERİN ÖZETİ

- Bu evreleme sistemi 7. Baskı için yenidir.

ICD-O-3 TOPOGRAFİ KODLARI

C16.0-C16.9	Mide
C17.0-C17.9	İnce barsak
C.18.0,	Kolon
C18.2-C18.9	(C18.1 hariç)
C19.9	Rektosigmoid bileşke
C20.9	Rektum
C24.1	Ampulla Vater

ICD-O-3 HİSTOLOJİ KOD SINIRLARI

8153, 8240-8242, 8246, 8249

ANATOMİ

Primer Bölge. NET'ler tüm gastroenteropankreatik sistemin nöroendokrin hücrelerinden köken alabilir ancak en sık yerleşim yeri ince barsaklardır (%20.7). Terminal ileal bölge en sık yerleşim yeridir ve lezyonlar multisentrik olabilir. Gastrointestinal NET'lerin çoğunda öncül hücreler "EC" hücrelerdir. Gastrik NET'ler mide fundus bezlerindeki enterokromafin benzeri hücrelerden (ECL) köken alırlar. SEER veri tabanındaki 12,259 GEP-NET'in %8.2'i mide, %5.4'ü pankreas ve %20.7'si ince barsak NET'tir (duodenal %19.1, jejunal %9.2, ileal %71.7). Fonksiyonel olmayan GEP-NET'lerin oranı bazı serilerde %48'lere kadar bildirilse de, kullanılan non-fonksiyonalite kriterlerine göre %10-25 arasında değişmektedir.

Bölgesel Lenf Nodları. Gastrointestinal organları zengin bir lenfatik ağ çevreler ve NET'ler nerede ise kan dolaşımıyla yayılım kadar lenfatik sistem ile de yayılım eğilimi gösterirler.

Mide

- *Midenin büyük kurvaturu.* Büyük kurvatur büyük omental, gastroduodenal, gastroepiploik, pilorik ve pankreatikoduodenal nodlar
- *Pankreatik ve Splenik bölgeler.* Pankreatikolienal, peripankreatik ve splenik nodlar

C.C. Compton et al. (eds.), *AJCC Cancer Staging Atlas: A Companion to the Seventh Editions of the AJCC Cancer Staging Manual and Handbook*, DOI 10.1007/978-1-4614-2080-4_17,
© 2012 American Joint Committee on Cancer

- *Midenin küçük kurvaturu.* Küçük kurvatur, küçük omental, sol gastrik, kardiyoözofageal, ana hepatik, çölyak ve hepatoduodenal nodlar
- *"Uzak metastaz" nod grupları.* Retropankreatik, paraaortik, portal, retroperitoneal ve mezenterik.

İnce Barsak

- *Duodenum.* Duodenal, hepatik, pankreatikoduodenal, pilorik, süperior mezenterik ve perikoledokal nodlar
- *İleum ve jejunum.* Posterior çekal (sadece terminal ileum), süperior mezenterik ve mezenterik NOS nodlar.
- *"Uzak metastaz" nod grupları.* Çölyak nodlar.

Kalın Barsak

- *Çekum.* Perikolik, anterior çekal, posterior çekal, ileokolik, sağ kolik
- *Çıkan kolon.* Perikolik, ileokolik, sağ kolik, orta kolik
- *Hepatik fleksura*. Perikolik, orta kolik, sağ kolik
- *Transvers kolon.* Perikolik, orta kolik
- *Splenik fleksura.* Perikolik, orta kolik, sol kolik, inferior mezenterik
- *İnen kolon.* Perikolik, orta kolik, inferior mezenterik, sigmoid
- *Sigmoid kolon.* Perikolik, inferior mezenterik, süperior rektal (hemoroidal), sigmoidal, sigmoid mezenterik
- *Rektosigmoid.* Perikolik, perirektal, sol kolik, sigmoid mezenterik, sigmoidal, inferior mezenterik, süperior rektal (hemoroidal), orta rektal (hemoroidal)
- *Rektum.* Perikolik, perirektal, inferior mezenterik, lateral sakral presakral, internal iliyak, sakral promontori (Gerota), internal iliyak, süperior rektal (hemoroidal), orta rektal (hemoroidal), inferior rektal (hemoroidal)

Metastaz Yerleri. GEP-NET'lerin en sık metastatik yayılımı lenf nodlarına (%89.8), karaciğere (%44.1), akciğere (%13.6), peritona (%13.6) ve pankreasadır (%6.8). Komşu organlara lokal yayılım sıklıkla yaygın fibrozis ile karakterizedir.

PROGNOSTİK ÖZELLİKLER

NET'ler için önemli sağ kalım belirleyicileri, nöroendokrin hücrenin tipi, nodal durum ve Ki67 indeksidir. Negatif prediktif değişkenler klinik semptom varlığı, primer tümör boyutu, yüksek Cg A düzeyi ve hormonal olarak aktif tümör ve yüksek mitotik indekstir.

Mide NET'leri, ECL hücreli karsinoid Tip I-III şeklinde alt guruplara ayrılabilir. Tip I tümörler (yaklaşık %80-90'ı) hipergastrinemik ortamdan kaynaklanmaktadır (metastaz yaklaşık %1-3 ile nadirdir, 5-yıllık sağ kalım %100'e yakındır). Tip II lezyonlar nadirdir (%5-7), MEN –I içerisinde görülür ve daha agresif neoplastik fenotip sunmaktadır (%10-30 metastaz, 5-yıllık sağ kalım %60-90). Tip III lezyonlar normogastrinemik çevrede görülür, tümörlerin yaklaşık %10-15'ini oluştururlar, adenokarsinom gibi davranırlar, genelde metastatiktirler (%50) ve 5-yıllık sağ kalım oranı %50 den azdır. İnsan ECL hücre transformasyonundan sorumlu mekanizmalarla ile ilgili var olan biyolojik bilgi kısıtlıdır.

Mide NET tiplerinin malignitesi, CCN2, metastaz ilişkili protein 1-MTA1 ve, gen ve protein ekspresyonlarının invazyon ve metastaz potansiyeli ile ilişkili olduğu melanoma antijen D2- MAGE-D2 düzeylerindeki yükselmeyle de belirlenebilir.

Boyutu 2 cm'den büyük, muskularis propriyayı tutan ve mitotik figürleri olan duodenal NET'ler kötü prognoza sahiptir. EUS faydalı olsa da, bölgesel lenf nodlarındaki metastaz varlığı tümör boyutu

ya da invazyon derinliğine dayanarak güvenilir bir şekilde tahmin edilememektedir. Duodenal NE'li 89 hastayı içeren bir çalışmada 5-yıllık sağ kalım oranı %60 olarak belirlenmiştir.

Jejunoileal NETler tipik olarak ileri evrede bulunurlar ve diğer GI NET'ler ile karşılaştırıldığında kötü bir 5-yıllık sağ kalım oranına sahiptirler (%60.5). Tümör boyutu en prediktif faktördür ve tanı anında bölgesel lenf nodlarına yayılım sıktır.

Kolondan köken alan iyi-diferansiye NET'ler nispeten nadirdir ve sıklıkla çekumda görülür ancak bu lokalizasyondaki tümörlerin bazıları appendiks karsinoidlerinin yayılımı olabilir. Tümör boyutu muhtemelen önemli bir prognostik göstergedir ancak kolonik NET'lerde kullanışlı değildir çünkü tanı anında çoğu 2 cm'den büyük ve muskülaris propriyı tutmuştur. Genel sağ kalım oranı %33-42'dir.

Rektal NET'lerin metastaz eğilimi azdır ve %88.3'lik 5-yıllık sağ kalımla iyi bir prognoza sahiptirler. Kötü prognoza işaret eden faktörler 2 cm'den büyük tümör boyutu ve muskülaris propriya invazyonudur.

TNM TANIMLARI

Mide

Primer Tümör (T)	
TX	Primer tümör değerlendirilemiyor
T0	Primer tümöre ait bulgu yok
Tis	Karsinoma in situ/displazi (tümör boyutu 0,5 mm.den küçük), mukozada sınırlı
T1	Tümör lamina propriyaya veya submukozaya invaze ve boyutu 1 cm veya daha küçüktür.
T2	Tümör muskularis propriyaya invaze veya 1 cm'den büyük
T3	Tümör subserozaya penetre
T4	Tümör viseral peritona (serozal) veya diğer organlara veya komşu yapılara invaze Birden çok tümör varlığında T'nin yanına (m) eklenir

Bölgesel lenf Nodları (N)	
NX	Bölgesel lenf nodları değerlendirilemiyor
N0	Bölgesel lenf nodu metastazı yok
N1	Bölgesel lenf nodu metastazı var

Uzak Metastaz (M)	
M0	Uzak metastaz yok
M1	Uzak metastaz var

Duodenum/Ampulla/Jejunum/İleum

Primer Tümör (T)	
TX	Primer tümör değerlendirilemiyor
T0	Primer tümör ait bulgusu yoktur
T1	Tümör lamina propriyaya veya submukozaya invaze ve boyutu 1 cm veya daha küçük* (ince barsak tümörleri). Tümör 1 cm veya daha küçük (ampulla tümörleri).
T2	Tümör muskularis mukozaya invaze veya >1 cm (ince barsak tümörleri). Tümör >1 cm (ampulla tümörleri)
T3	Tümör muskularis propriya boyunca serozaya penetre olmadan subserozal dokuya invaze (jejunum ya da ileal tümörler) veya pankreas ya da retroperitona (ampulla veya duodenal tümörler) veya non-peritonize dokuya invaze
T4	Tümör viseral peritona(serozal) veya diğer organlara invaze Birden çok tümör varlığında T'nin yanına (m) eklenir

**Not*: Tümör ampullar gangliyositik paraganglioma için ampulla Vatere sınırlı

Bölgesel lenf Nodları (N)	
NX	Bölgesel lenf nodları değerlendirilemiyor
N0	Bölgesel lenf nodu metastazı yok
N1	Bölgesel lenf nodu metastazı var

Uzak Metastaz (M)	
M0	Uzak metastaz yok
M1	Uzak metastaz var

Kolon ya da Rektum

Primer Tümör (T)	
TX	Primer tümör değerlendirilemiyor
T0	Primer tümör ait bulgu yok
T1	Tümör lamina propriyaya veya submukozaya invaze ve boyutu 2 cm veya daha küçük
T1a	En büyük tümör boyutu 1 cm'den küçük
T1b	En büyük tümör boyutu 1-2 cm
T2	Tümör muskularis propriya invaze veya 2 cm'den büyük ve lamina propriya veya submukozaya invaze
T3	Tümör muskularis propriyaya üzerinden subseroza içine veya non-peritonealize perikolik ya da perirektal dokulara invaze
T4	Tümör viseral peritona (serozal) veya diğer organlara invaze Birden çok tümör varlığında T'nin yanına (m) eklenir

Bölgesel lenf Nodları (N)	
NX	Bölgesel lenf nodları değerlendirilemiyor
N0	Bölgesel lenf nodu metastazı yok
N1	Bölgesel lenf nodu metastazı var

Uzak Metastaz (M)	
M0	Uzak metastaz yok
M1	Uzak metastaz var

ANATOMİK EVRE /PROGNOSTİK GRUPLAR			
Evre 0	Tis	N0	M0
Evre I	Tl	N0	M0
Evre IIA	T2	N0	M0
Evre IIB	T3	N0	M0
Evre IIIA	T4	N0	M0
Evre IIIB	Herhangi T	N1	M0
Evre IV	Herhangi T	Herhangi N	M1

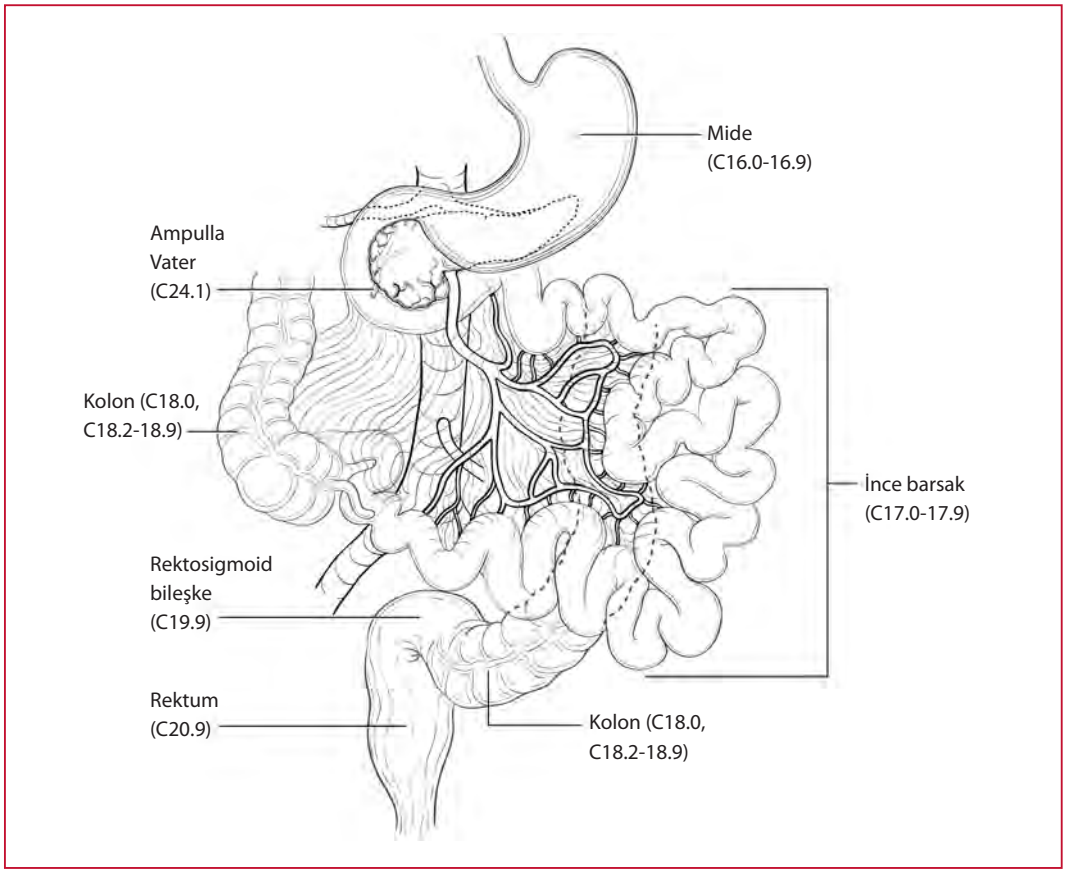

ŞEKİL 17.1. *Nöroendokrin tümörlerin evrelemesinde kullanılan anatomik bölgeler.*

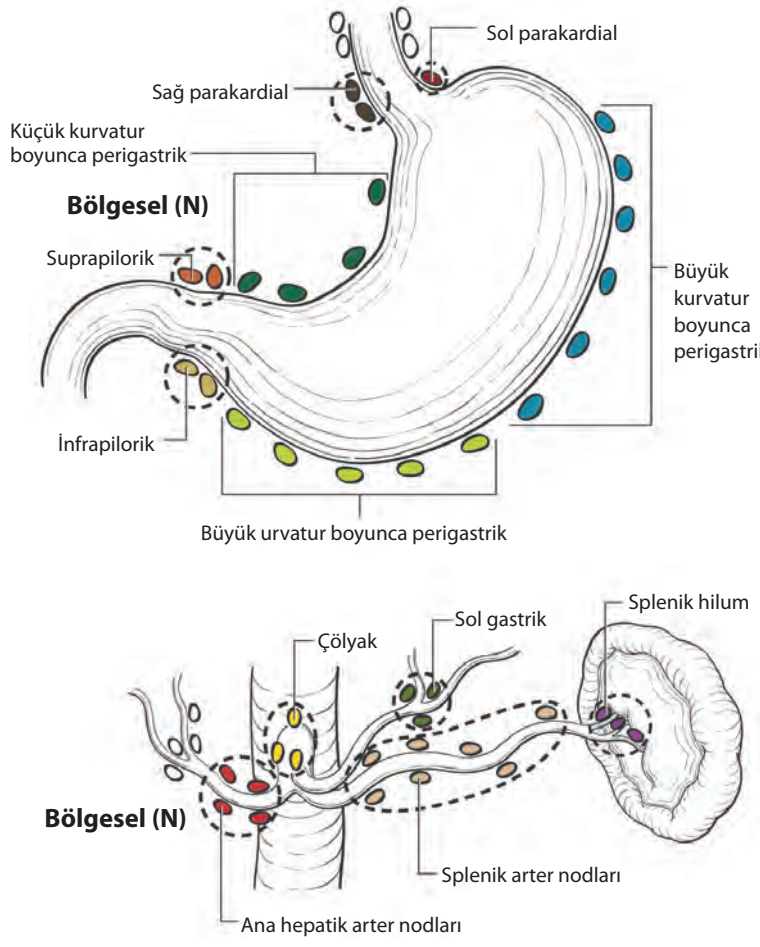

ŞEKİL 17.2. *Nöroendokrin tümörler için midenin bölgesel lenf nodları.*

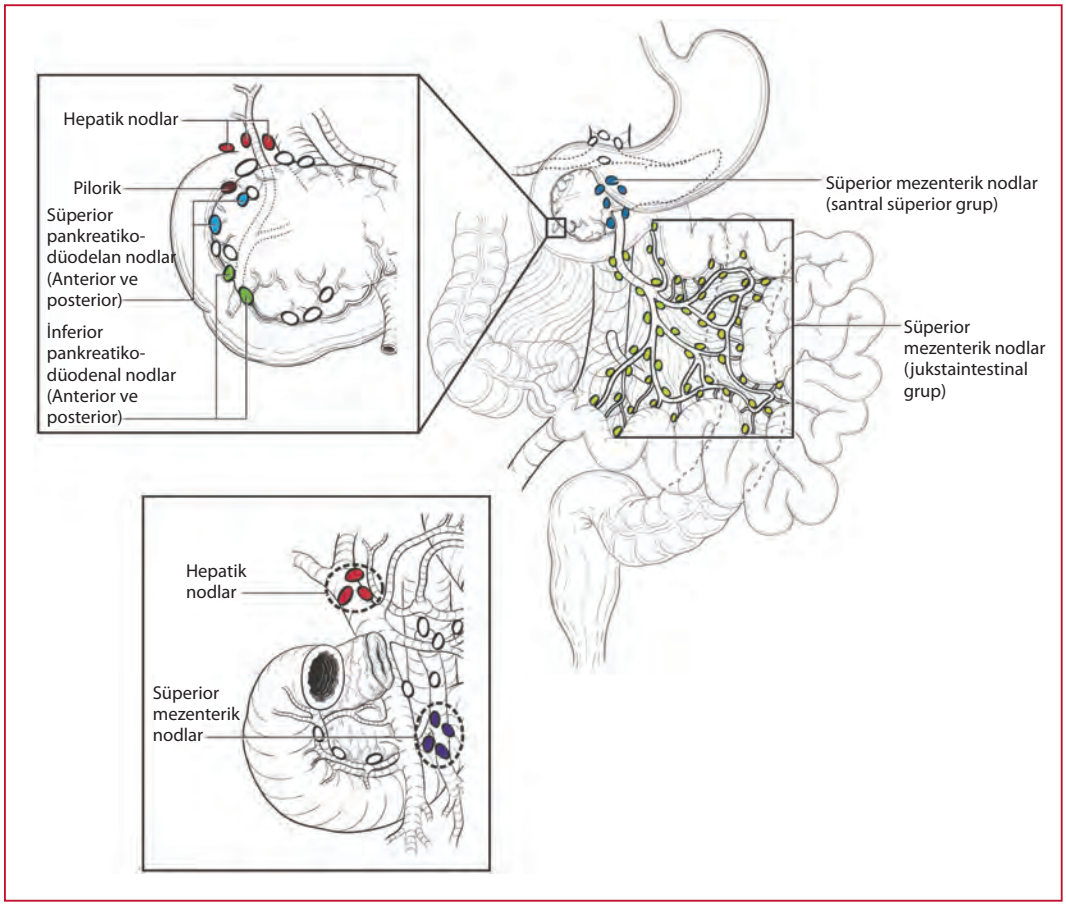

ŞEKİL 17.3A. *Nöroendokrin tümörler için ince barsağın bölgesel lenf nodları.*

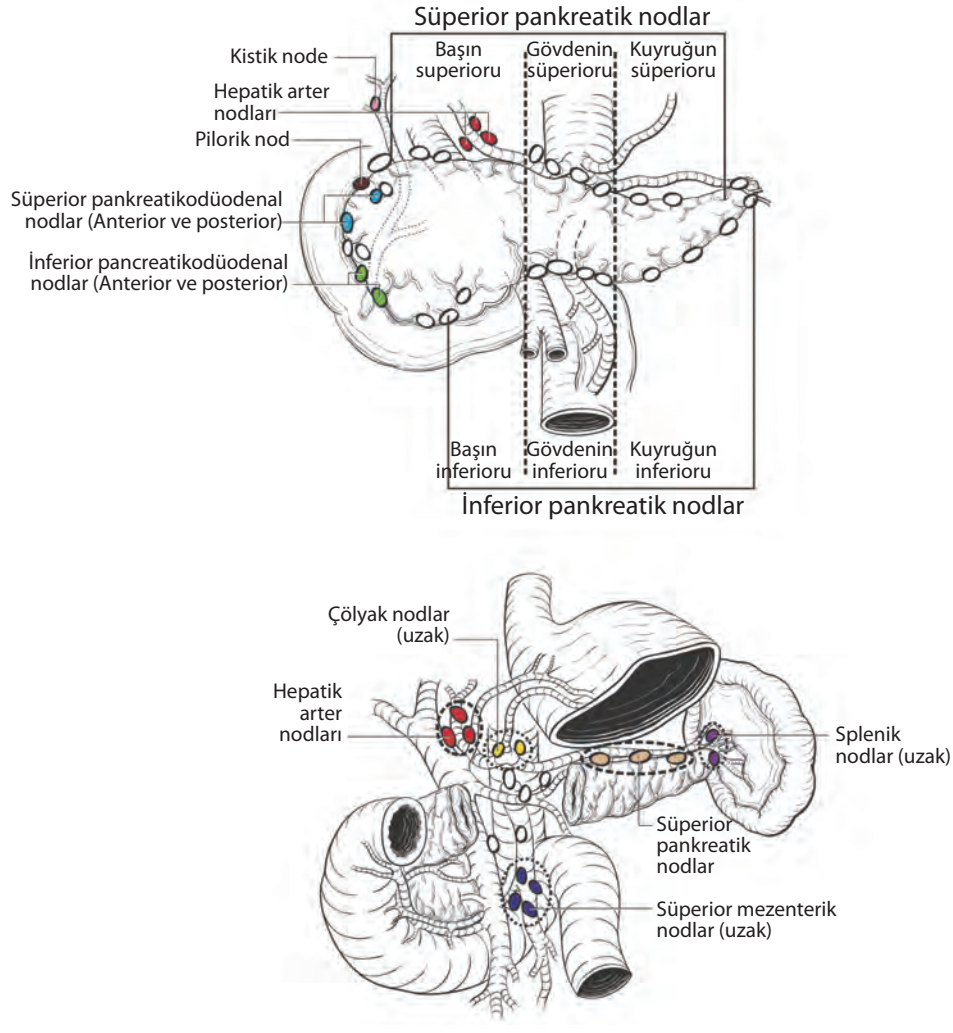

ŞEKİL 17.3B. *Nöroendokrin tümörler için Ampulla Vaterin bölgesel lenf nodları.*

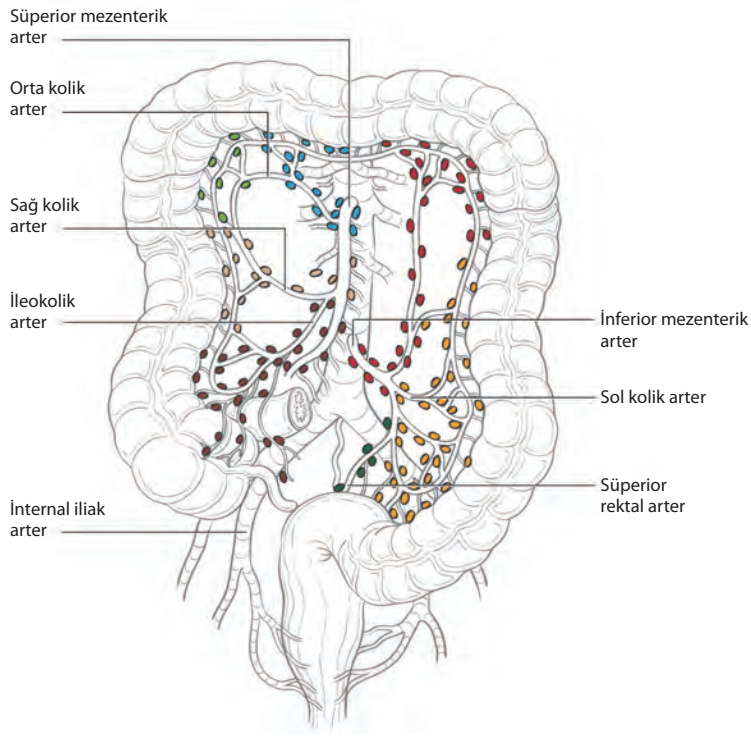

ŞEKİL 17.4. *Nöroendokrin tümörler için kalın barsağın bölgesel lenf nodları.*

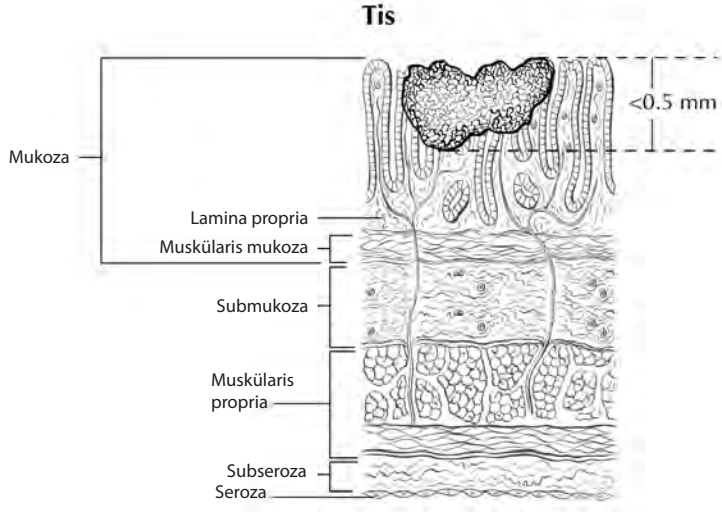

ŞEKİL 17.5. *Mide için Tis, mukozada sınırlı karsinoma in situ/displazi (tümör boyutu 0,5 mm.den küçük) olarak tanımlanmaktadır.*

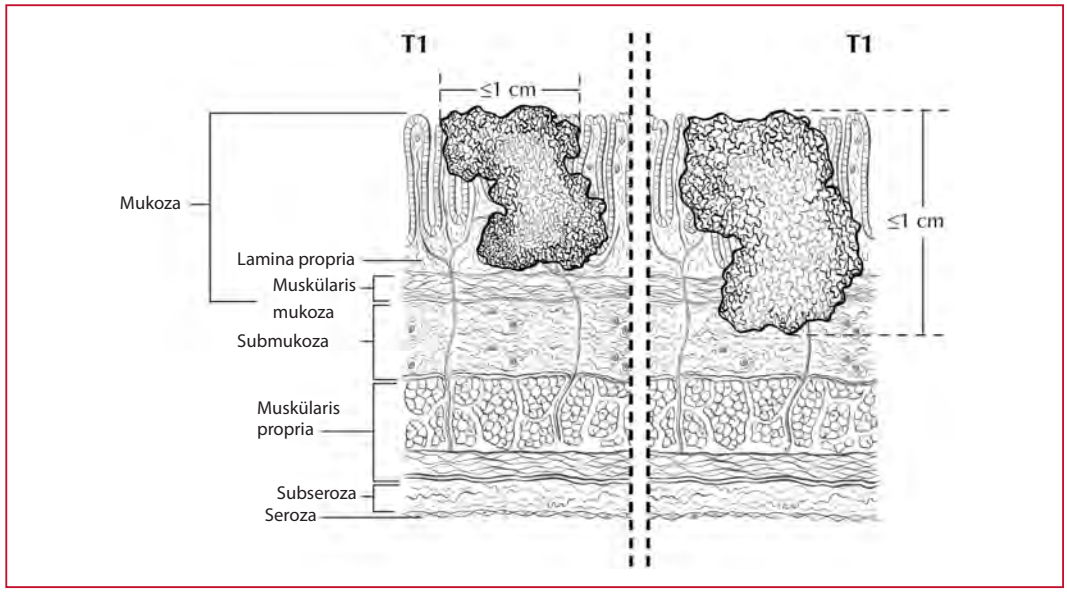

ŞEKİL 17.6. *Mide için T1 lamina propriyaya (sol taraf) veya submukozaya (sağ taraf) invaze ve boyutu 1 cm veya daha küçük tümör olarak tanımlanmaktadır.*

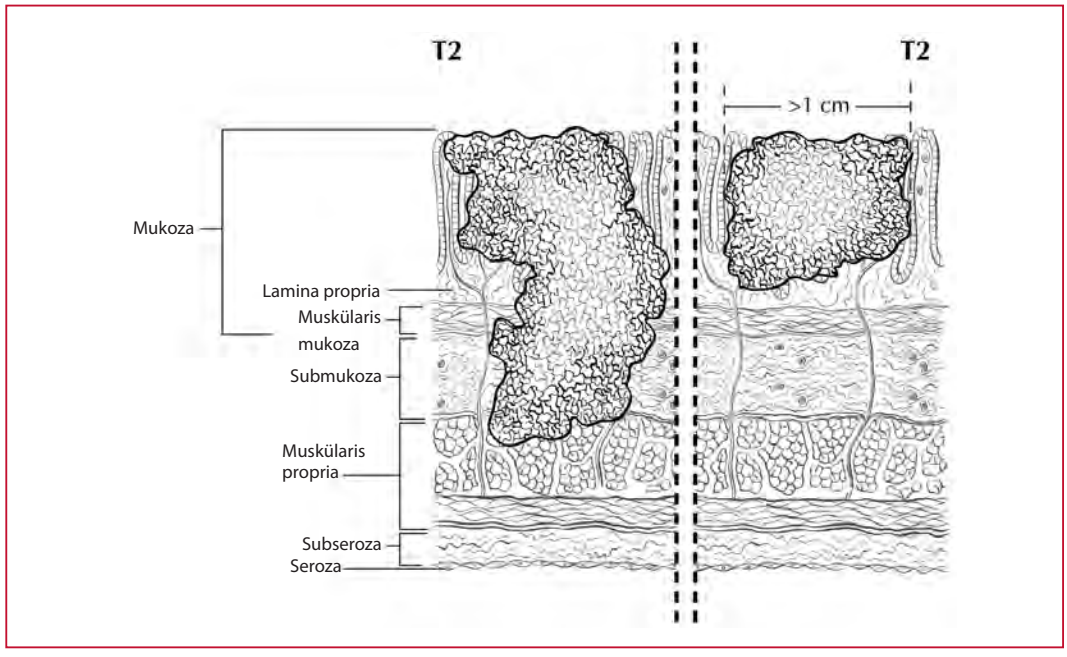

ŞEKİL 17.7. *Mide için T2 muskularis propriyaya invaze (sol taraf) veya 1 cm'den büyük tümör (sağ taraf) olarak tanımlanmaktadır.*

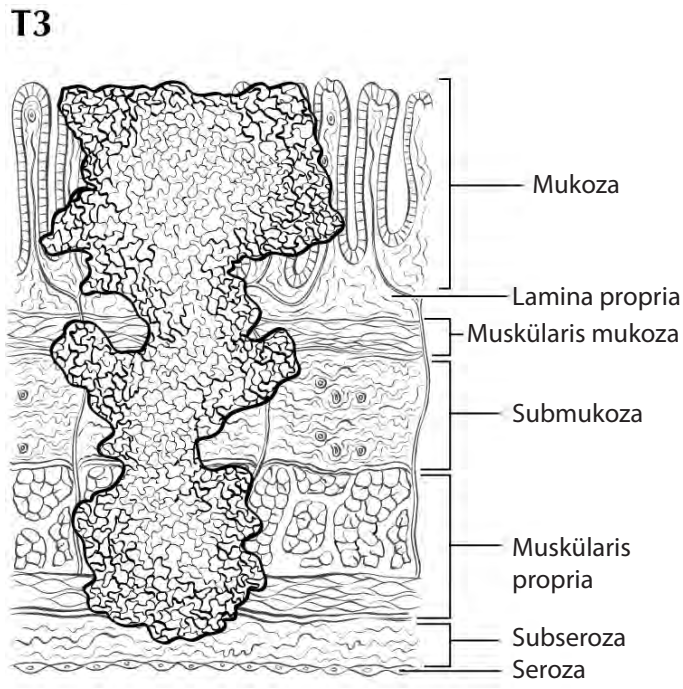

ŞEKİL 17.8. *Mide için T3 Tümör subserozaya penetre tümör olarak tanımlanmaktadır.*

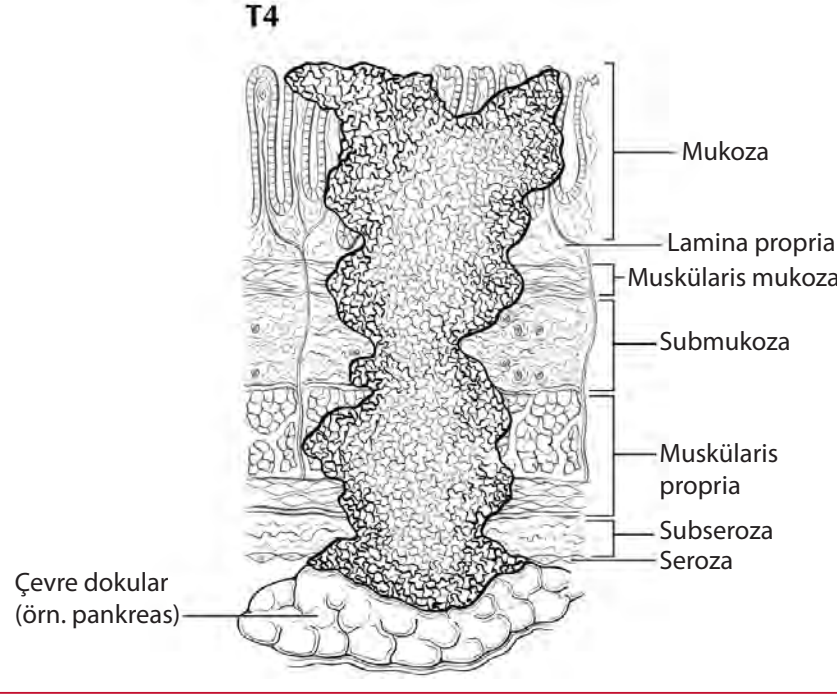

ŞEKİL 17.9. *Mide için T4 Tümör viseral peritona (serozal) veya diğer organlara veya komşu yapılara invaze tümör olarak tanımlanmaktadır.*

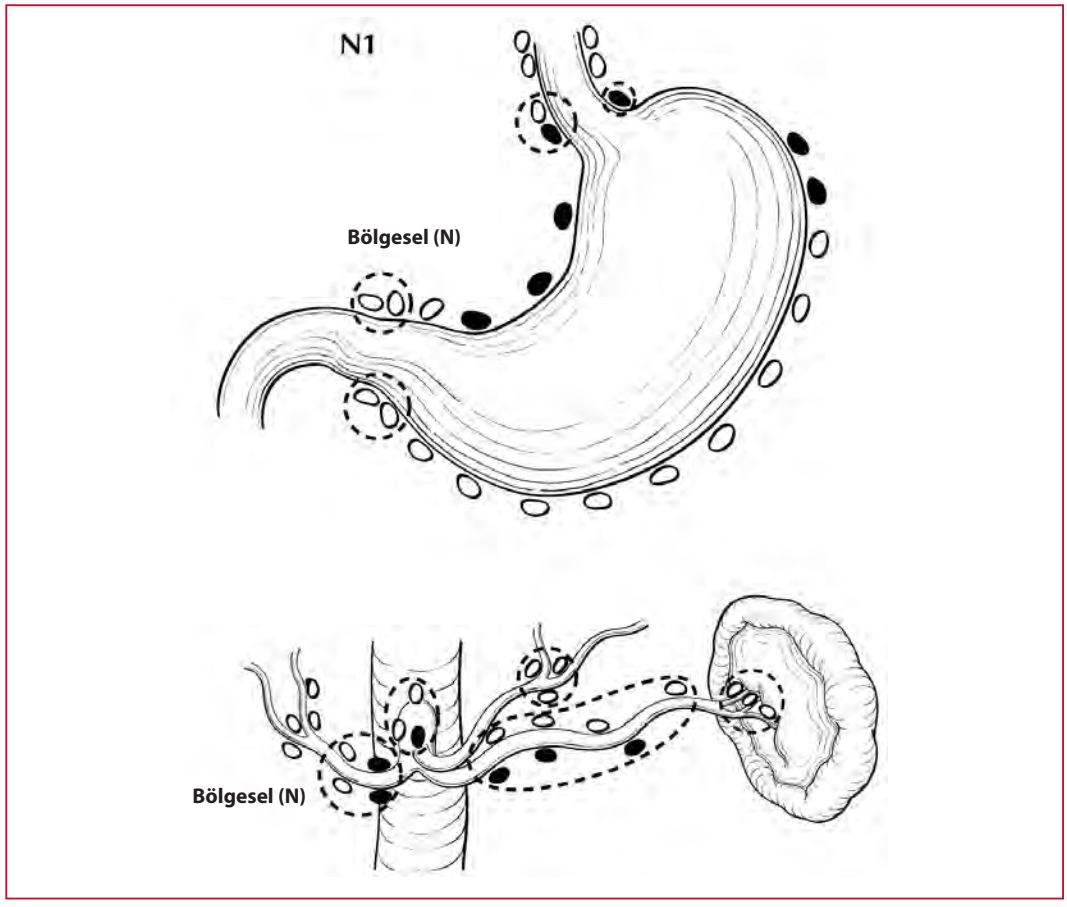

ŞEKİL 17.10. *Mide için N1 bölgesel lenf nodu metastazı olarak tanımlanmaktadır.*

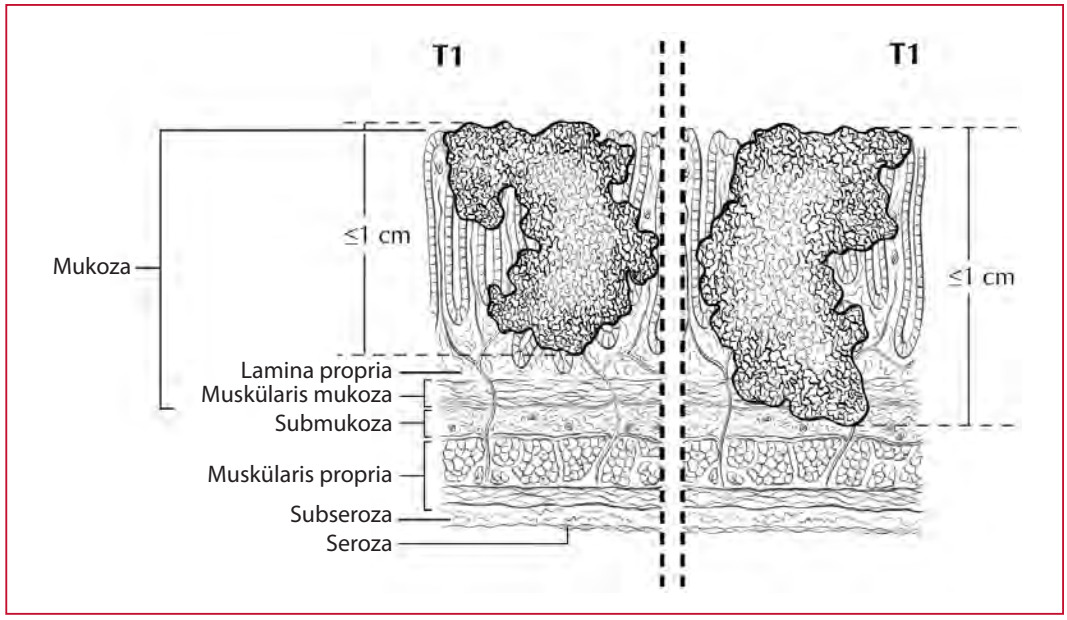

ŞEKİL 17.11. *Düodenum/jejunum/ileum için T1 lamina propriyaya (sol taraf) veya submukozaya (sağ taraf) invaze ve boyutu 1 cm veya daha küçük tümör olarak tanımlanmaktadır. Ampulla için 1 cm veya daha küçük tümör olarak tanımlanmaktadır.*

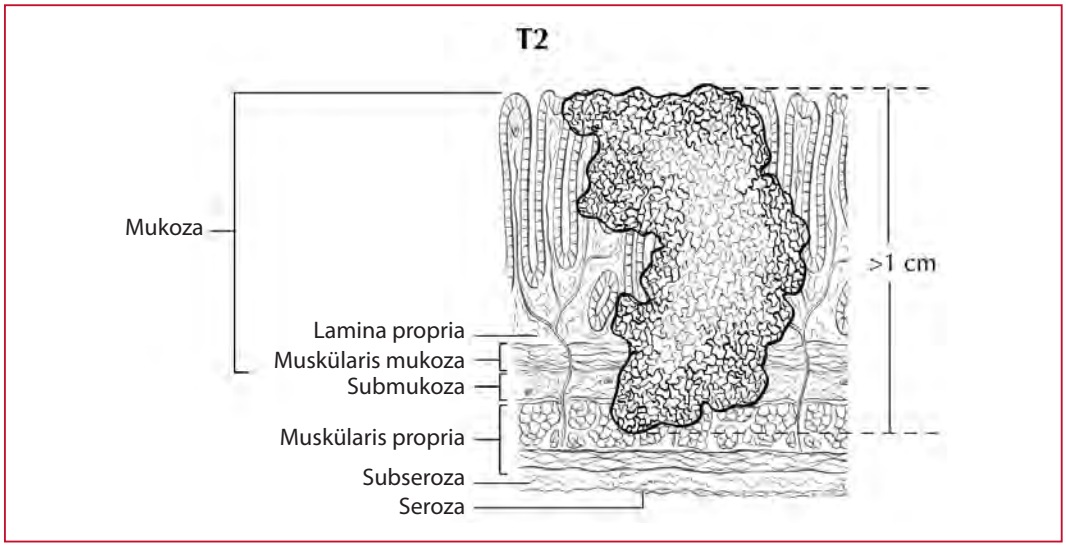

ŞEKİL 17.12. *Düodenum/jejunum/ileum için T2 muskularis mukozaya invaze veya >1 cm tümör olarak tanımlanmaktadır. Ampulla için >1 cm tümör tanımlanmaktadır.*

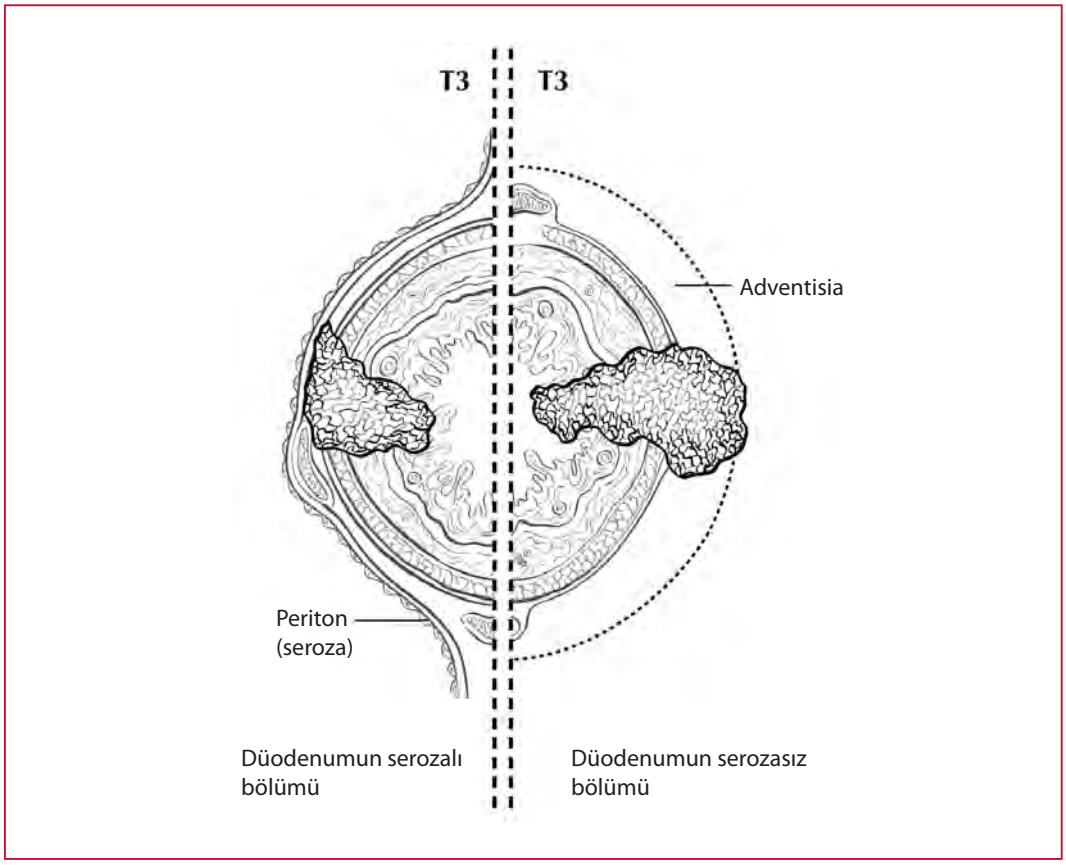

ŞEKİL 17.13. *Jejunum/ileum için T3 muskularis propriya boyunca serozaya penetre olmadan subserozal dokuya invaze (sol taraf) veya ampulla veya duodenum için pankreas ya da retroperitona veya non-peritonize dokuya invaze tümör (sağ taraf) olarak tanımlanmaktadır.*

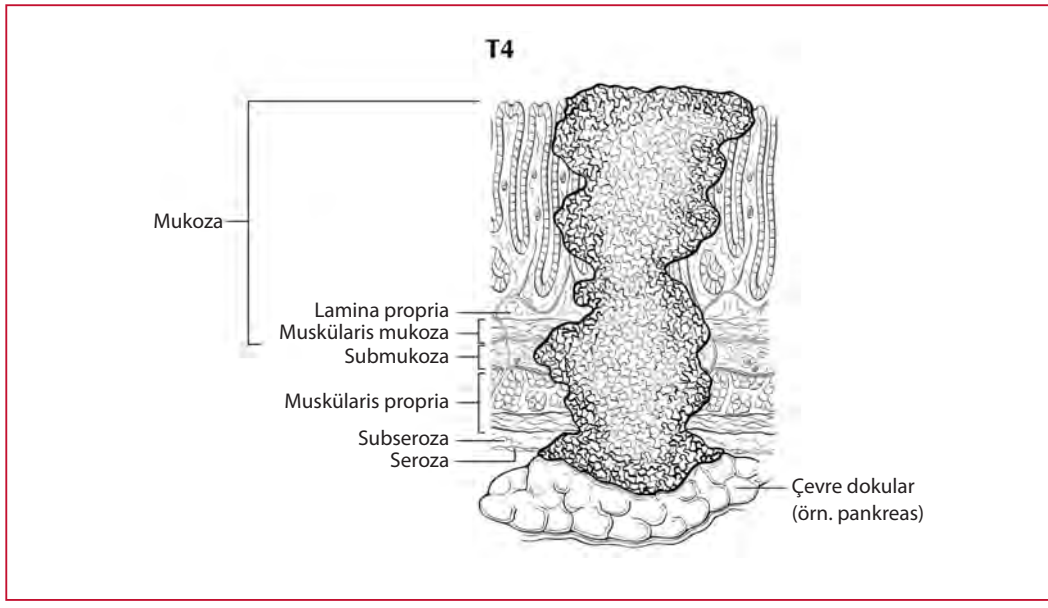

ŞEKİL 17.14. *Düodenum/ampulla/jejunum/ileum için T4 viseral peritona (seroza) veya diğer organlara invaze tümör olarak tanımlanmaktadır. Birden çok tümör varlığında T'nin yanına (m) eklenir.*

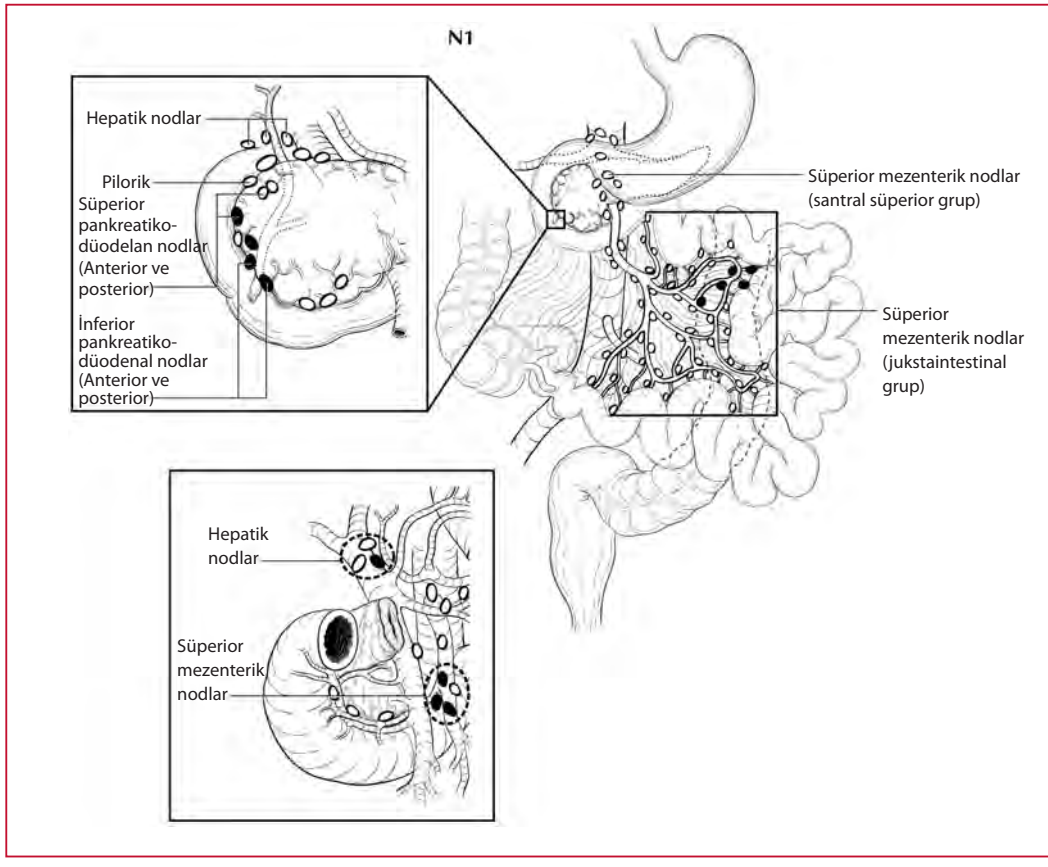

ŞEKİL 17.15A. *İnce barsak için için N1 bölgesel lenf nodu metastazı olarak tanımlanmaktadır.*

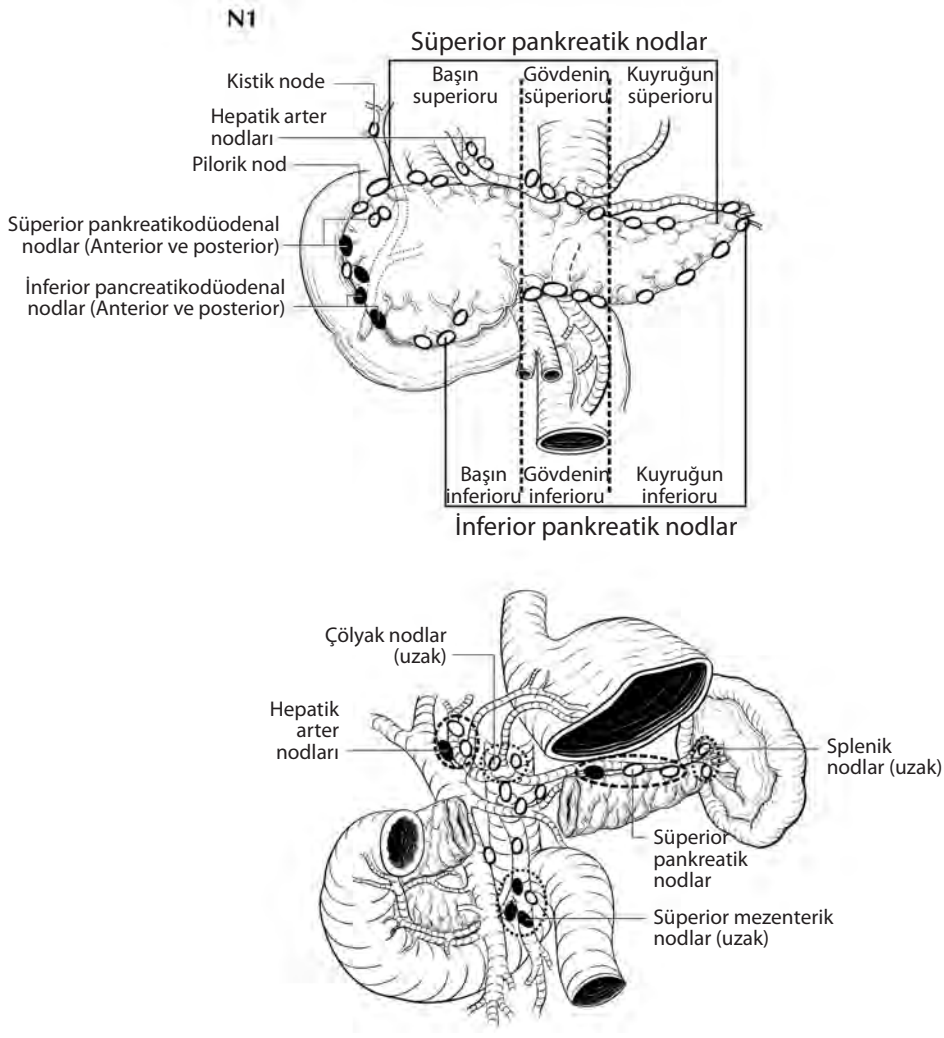

ŞEKİL 17.15B. *Ampulla Vater için için N1 bölgesel lenf nodu metastazı olarak tanımlanmaktadır.*

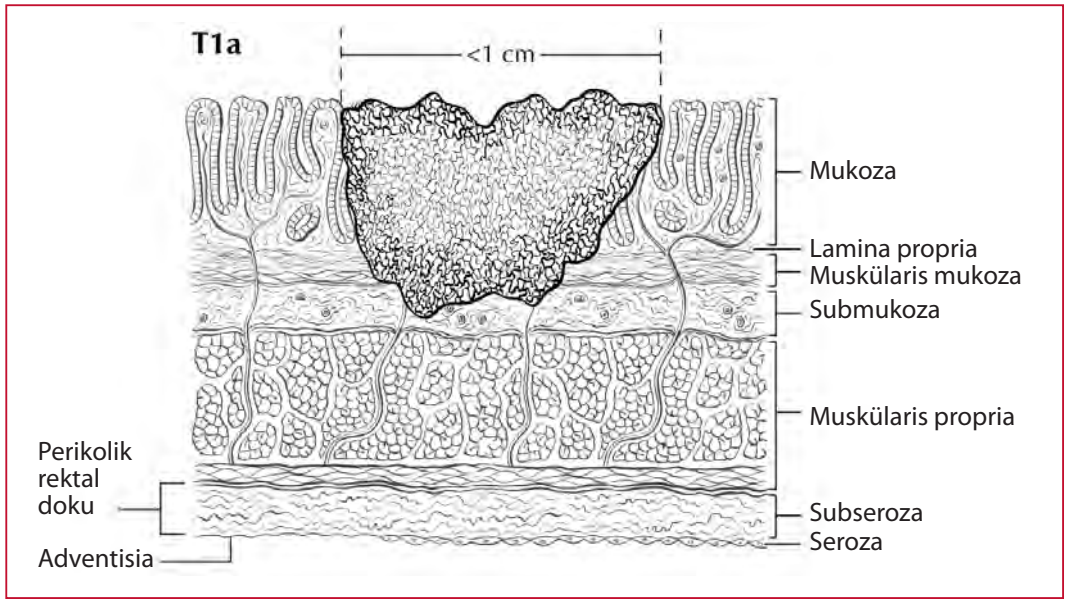

ŞEKİL 17.16. *Kolon ya da rektum için T1 lamina propriyaya veya submukozaya invaze ve boyutu 2 cm veya daha küçük tümör olarak tanımlanmaktadır. T1a En büyük tümör boyutu 1 cm'den küçük tümör olarak tanımlanmaktadır.*

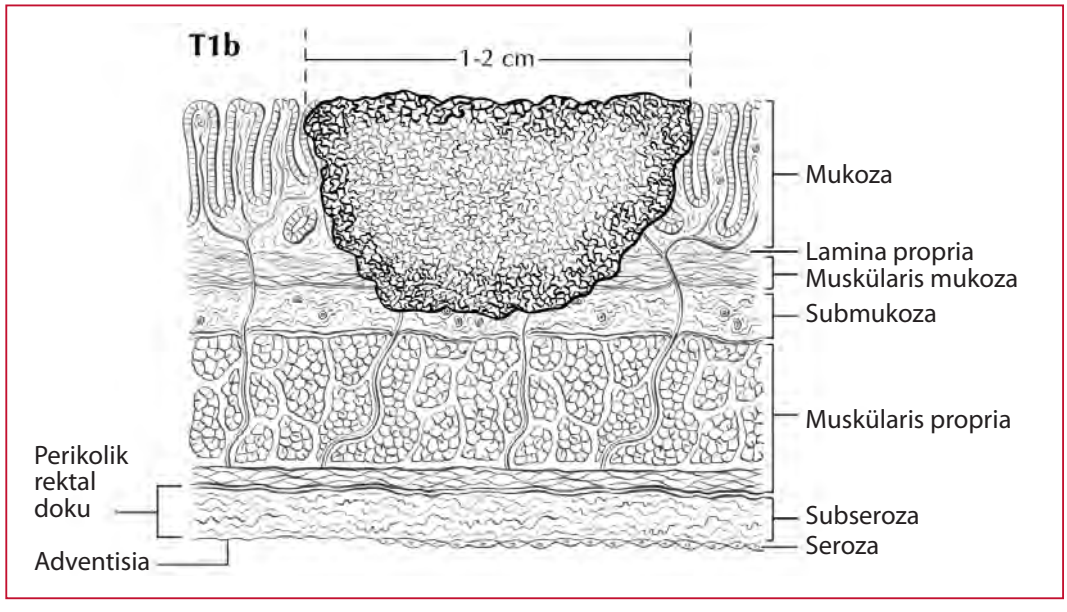

ŞEKİL 17.17. *Kolon ya da rektum için T1b En büyük tümör boyutu 1-2 cm tümör olarak tanımlanmaktadır.*

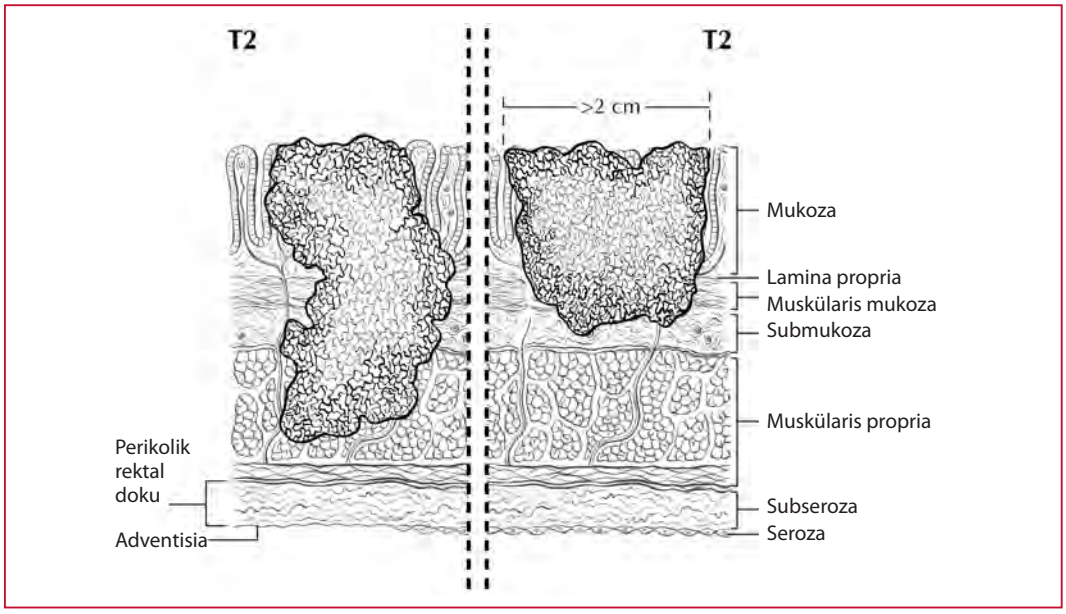

ŞEKİL 17.18. *Kolon ya da rektum için T2 muskularis propriya invaze (sol taraf) veya 2 cm'den büyük ve lamina propriya veya submukozaya invaze tümör (sağ taraf) olarak tanımlanmaktadır.*

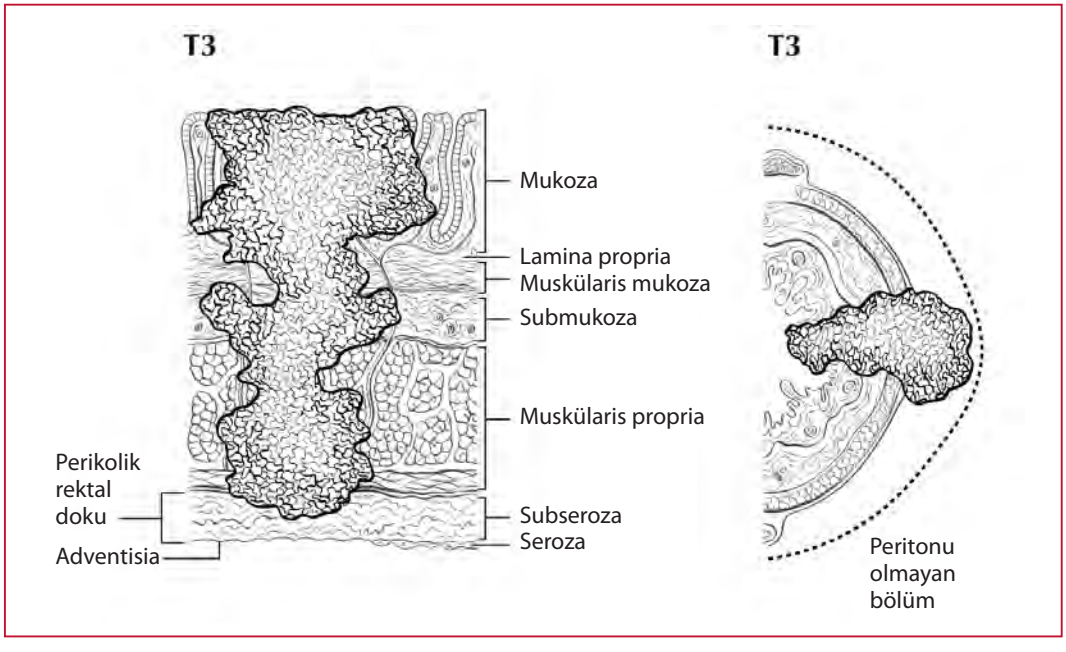

ŞEKİL 17.19. *Kolon ya da rektum için T3 Tümör muskularis propriyaya üzerinden subseroza içine (sol taraf) veya non-peritonealize perikolik ya da perirektal dokulara invaze tümör (sağ taraf) olarak tanımlanmaktadır.*

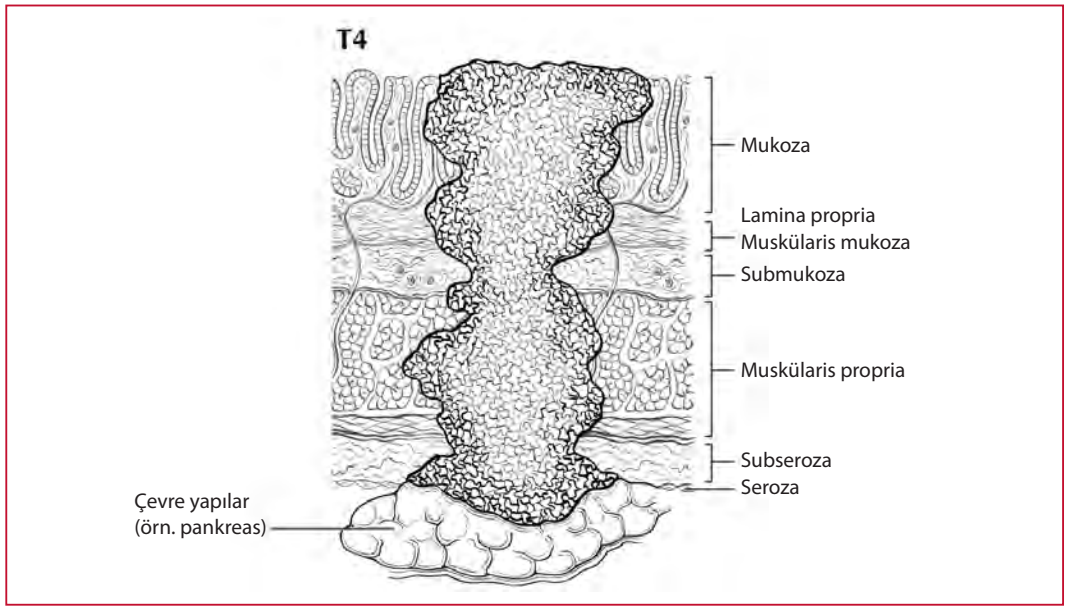

ŞEKİL 17.20. *Kolon ya da rektum için T4 viseral peritona (serozal) veya diğer organlara invaze tümör olarak tanımlanmaktadır.*

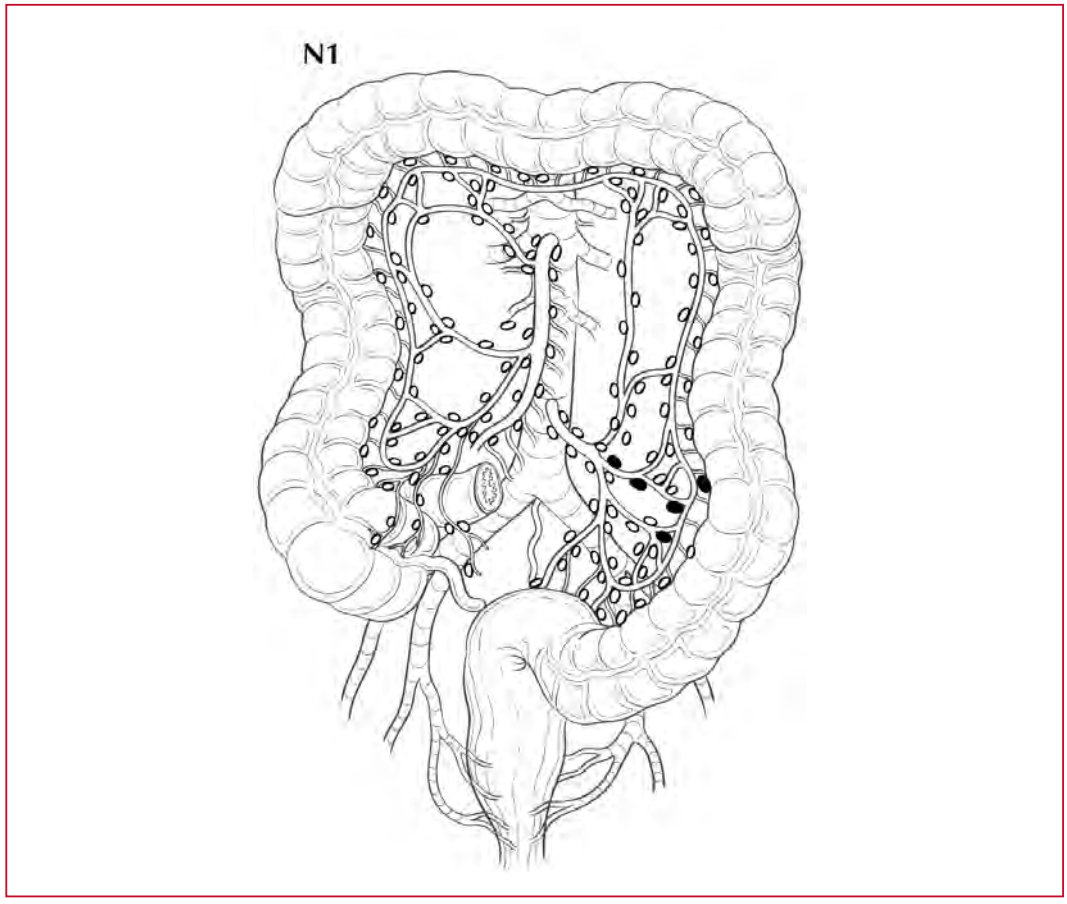

ŞEKİL 17.21. *Kolon ya da rektum için N1 bölgesel lenf nodu metastazı olarak tanımlanmaktadır.*

PROGNOSTİK FAKTÖRLER (BÖLGEYE ÖZEL FAKTÖRLER)

(Toplanması önerilen)

Evreleme için gerekli	Yok
Klinik olarak önemli	Cerrahi öncesi plazma kromogranin A düzeyi Üriner 5-hidroksiindolasetik asit (5-HİAA) Mitotik sayım

Karaciğer

(Sarkomlar, karaciğerin metastatik tümörleri ve intrahepatik safra kanalları dahil edilmemiştir)

18

DEĞİŞİKLİKLERİN ÖZETİ

İntrahepatik safra kanalları artık bu evreleme konusunda incelenmemektedir. Karaciğer evrelemesi artık sadece hepatosellüler karsinomu içermektedir.

T Kategorisindeki Değişiklikler

- T3 kategorisinde ana damar invazyonu olan hastalar, ana damar invazyonu olmayan ancak herhangi biri >5 cm birden fazla tümörlü hastalardan, bu iki grubun belirgin bir şekilde farklı prognozlarından dolayı ayrılmışlardır.
  - T3a herhangi biri >5 cm olan birden fazla tümörü içermektedir.
  - T3b ana portal ven ya da hepatik ven tutulumu olan herhangi bir büyüklükteki tümörü içermektedir.
- T4 kategorisi değişmemiştir.

N Kategorisindeki Değişiklikler

- İnferior frenik lenf nodları uzak metastaz yerine bölgesel lenf nodu olarak yeniden sınıflanmıştır.

Evre Gruplarındaki Değişiklikler

- T3 kategorisindeki değişiklikler evre III grubunda değişmelere neden olmuştur:
  - Evre IIIA artık sadece T3a'yı içermektedir ve Major damar invazyonu olanlar evre III A grubundan çıkarılmışlardır.
  - Evre IIIB artık sadece T3b'yi (Major damar invazyonu) içermektedir.
  - T4 Evre IIIC'ye kaymıştır.
- Evre IV, nodal ya da uzak tüm metastazlı hastaları içermekte ve alt grup tayini için IVA ve B olarak iki gruba ayrılmıştır.
  - Evre IVA artık nod pozitif (N1) hastaları içermektedir.
  - Evre IVB artık uzak metastazlı (M1) hastaları içermektedir.

ICD-O-3 TOPOGRAFİ KODLARI

C.22.0 Karaciğer

ICD-O-3 HİSTOLOJİ KOD SINIRLARI

8170-8175

C.C. Compton et al. (eds.), *AJCC Cancer Staging Atlas: A Companion to the Seventh Editions of the AJCC Cancer Staging Manual and Handbook*, DOI 10.1007/978-1-4614-2080-4_18,
© 2012 American Joint Committee on Cancer

ANATOMİ

Primer Bölge. Karaciğer çift kan desteğine sahiptir: çölyak arterin dallarından olan hepatik arter ve bağırsakları drene eden portal ven. Karaciğerden gelen kan, hepatik venden geçerek inferior vena kavaya dökülür. Karaciğer, safra kesesi boşluğu, vena kava ve orta hepatik ven ile belirlenmiş bir düzlemde (Cantlie Hattı) sağ ve sol olmak üzere ikiye ayrılır (Şekil 18.1). Couinaud karaciğerin fonksiyonel anatomisi hakkındaki bilgileri gözden geçirerek karaciğer dört bölüm (önceden segment olarak bilinirdi) ve sekiz segmente ayırmıştır. Bu terminolojide karaciğer, vertikal ve oblik düzlemlere ya da sağ ve sol portal ven dallarını takip eden bir çizgi üzerinde kesitlere bölünür. Böylece, dört geleneksel segment (sağ ön, sağ arka, sol iç ve sol dış) bölümlerle (sağ ön, sağ arka, sol ön ve sol arka) yer değiştirmiştir ve bölümler de transvers bir kesiyle segmentelere bölünmüştür (Şekil 18.2). Sekiz segment frontal bir planda saat yönünde numaralandırılır. Hepatik cerrahideki gelişmeler bu düzlemler boyunca anatomik (ya da tipik) rezeksiyona imkan sağlamıştır.

Karaciğer histolojik olarak her biri santral venlerle drene olan lobüllerden oluşmaktadır. Lobüller arasındaki portal triad intrahepatik safra kanalları, kan gereksinimini sağlayan hepatik arterin, portal venin küçük dalları ve intrahepatik lenf kanallarını içermektedir.

Bölgesel Lenf Nodları. Bölgesel lenf nodları, hiler, hepatoduodenal ligaman lenf nodları, inferior frenik, kaval lenf nodları ve de en önemlisi hepatik arter ve portal ven lenf nodlarıdır (Şekil 18.3). Nodal tutulum N1 olarak değerlendirilmelidir ve nodal tutulum şu anda Evre IV olarak kabul edilmektedir.

Uzak Metastaz. Karaciğer karsinomlarının ana yayılım yolu, portal ven (intrahepatik) ve hepatik ven üzerinden olmaktadır. İntrahepatik venöz yayılım satellitoz veya multifokal tümörlerden ayırt edilemez ve çoklu tümör olarak sınıflandırılır. Ekstrahepatik yayılımın en yaygın bölgeleri akciğer ve kemiklerdir. Tümör, karaciğer kapsülünü geçerek komşu organlara yayılabilir (adrenal, diyafram ve kolon) ya da rüptüre olarak akut hemoraji ve peritoneal metastazlara neden olabilir.

PROGNOSTİK FAKTÖRLER

Sağkalım sürelerinin azaldığını öngören klinik faktörler, yüksek alfa-fetoprotein seviyeleri ve Child-Pugh B/C karaciğer hastalığını içermektedir. Tümör rezeksiyonu yapılan hastalarda en önemli kötü sonuç göstergesi pozitif cerrahi sınırdır (gros veya mikroskobik olarak gösterilen tümör varlığı yetersiz rezeksiyonun göstergesidir). En yakın sınırda cerrahi temizliğin boyutu (<10 cm veya >10 cm) tartışmalıdır. Sağkalımı azaltan diğer prognostik faktörler multipl tümörlü bir hastada ana damar invazyonu ve >5 cm'lik tümör boyutudur.

FİBROZ SKORU (F)

Ishak tarafından tanımlanan fibroz skoru genel sağkalım açısından prognostik olduğundan önerilmektedir. Bu skorlama sistemi 0-6 ölçütünü kullanmaktadır.

F0 Fibroz skoru 0-4 (Fibroz yok- orta düzeyde fibroz)

F1 Fibroz skoru 5-6 (Ağır fibroz/siroz)

TNM TANIMLARI

Primer Tümör (T)	
Tx	Primer tümör değerlendirilemiyor
T0	Primer tümör bulgusu yok
T1	Vasküler invazyonu olmayan soliter tümör (Şekil 18.4)
T2	Vasküler invazyonu olan tek ya da birden fazla tümör veya hiçbiri 5 cm üzerinde olmayan tümör birden fazla tümör (Şekil 18.5A, B)
T3a	5 cm'den büyük birden fazla tümör (Şekil 18.6A)
T3b	portal ya da hepatik venin dallarını tutmuş herhangi boyuttaki tek ya da birden fazla tümör (Şekil 18.6B)
T4	Safra kesesi dışında komşu organlara direk uzanımı olan veya periton perforasyonu yapmış tümör (Şekil 18.7)

Bölgesel Lenf Nodları (N)	
NX	Bölgesel lenf nodları değerlendirilemiyor
N0	Bölgesel lenf nodu metastazı yok
N1	Bölgesel lenf nodu metastazı var (Şekil 18.8)

Uzak Metaztaz (M)	
M0	Uzak metastazı yok
M1	Uzak metastazı var

ANATOMİK EVRE/PROGNOSTİK GRUPLAR			
Evre I	Tl	N0	M0
Evre II	T2	N0	M0
Evre IIIA	T3a	N0	M0
Evre IIIB	T3b	N0	M0
Evre IIIC	T4	N0	M0
Evre IVA	Herhangi T	N1	M0
Evre IVB	Herhangi T	Herhangi N	M1

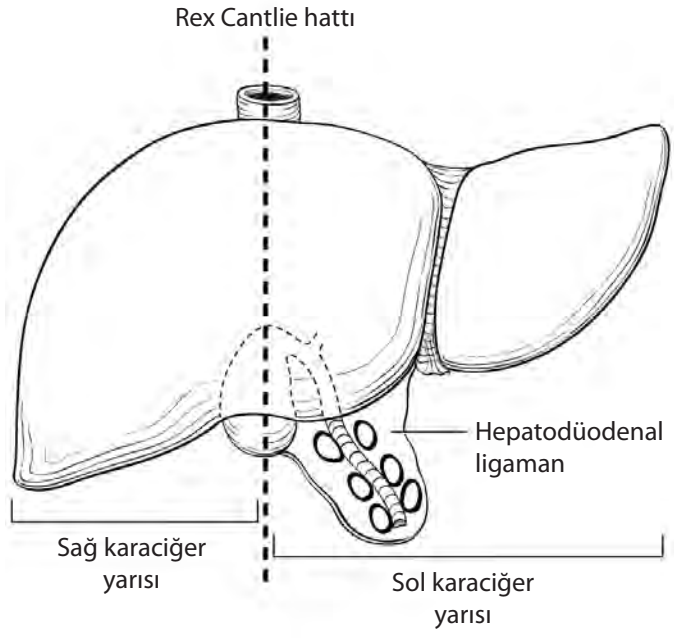

ŞEKİL 18.1. *Rex Cantlie hattı ile sağ ve sol loblara ayrılmış karaciğerin anatomisi.*

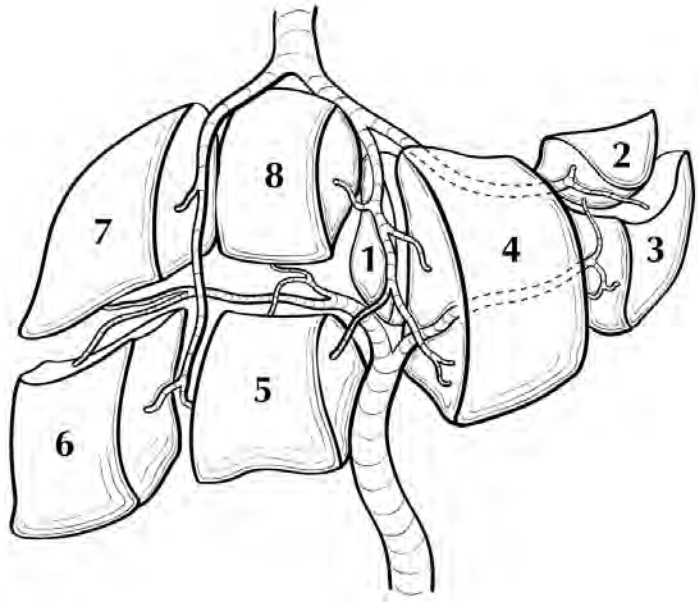

ŞEKİL 18.2. *Karaciğerin 8 segmenti frontal planda saat yönünde sıralanmaktadır.*

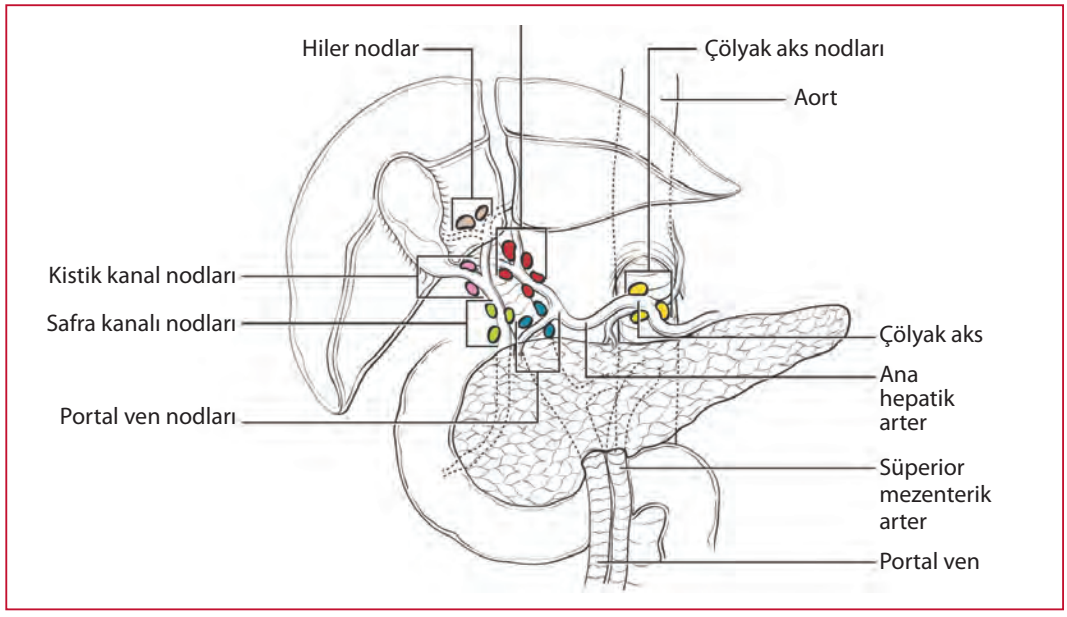

ŞEKİL 18.3. *Karaciğerin bölgesel lenf nodları.*

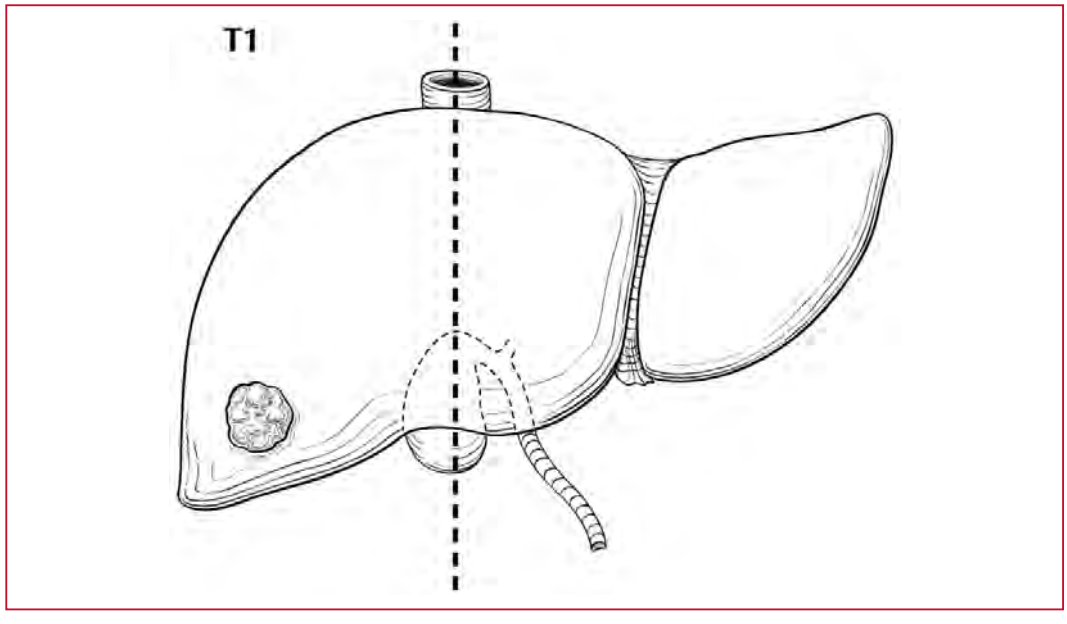

ŞEKİL 18.4. *T1 Vasküler invazyonu olmayan soliter tümör olarak tanımlanmaktadır.*

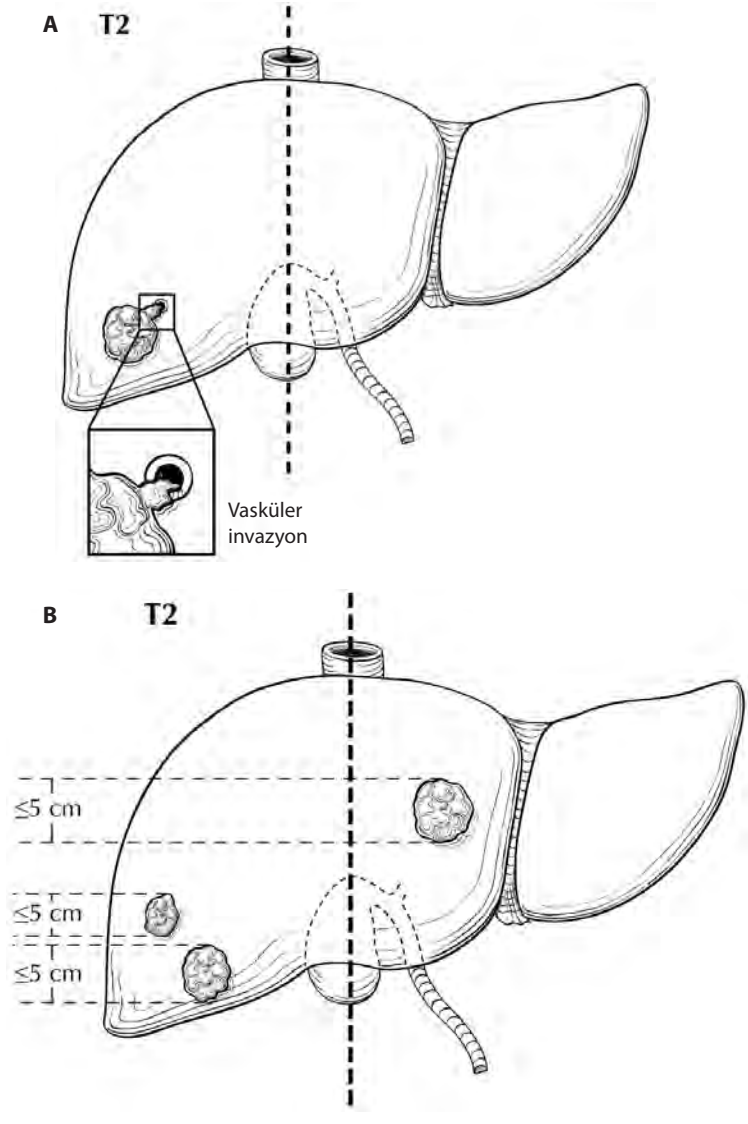

ŞEKİL 18.5. *(A) Boyutun abakılmaksızın vasküler invazyonu olan tüm soliter lezyonlar T2 olarak sınıflandırılır. (B) Hiçbiri 5 cm üzerinde olmayan tümör birden fazla tümör T2 olarak sınıflandırılır.*

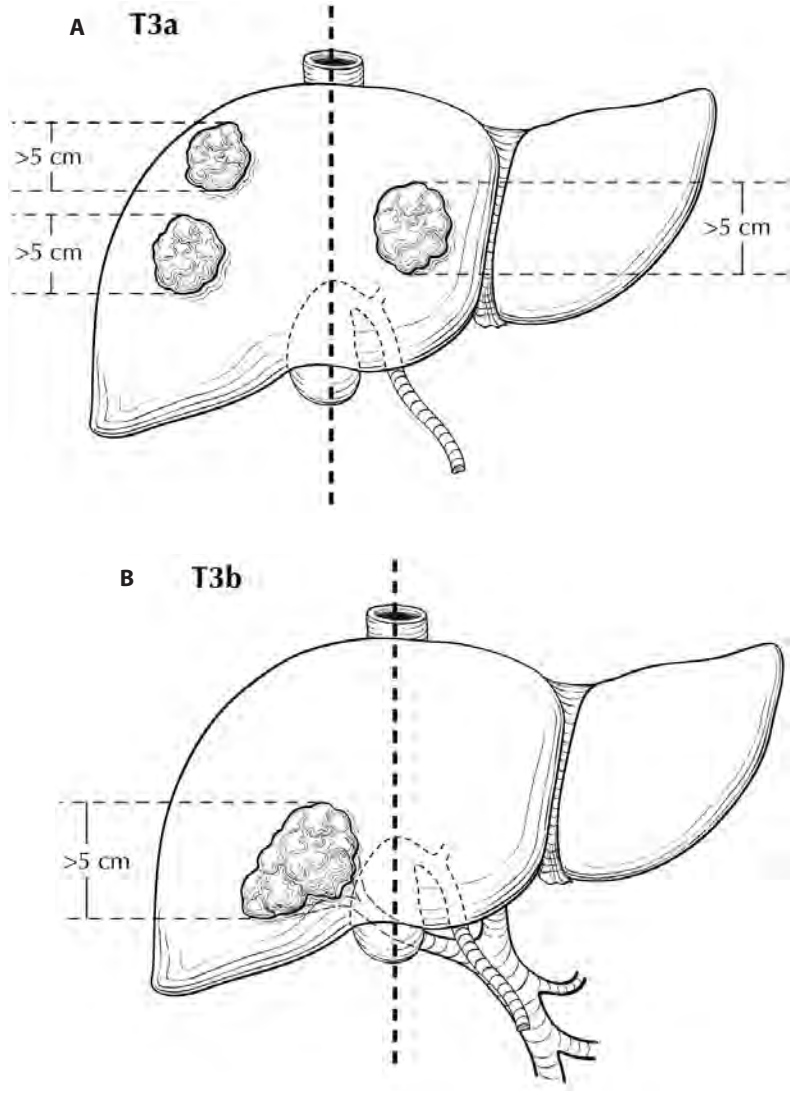

ŞEKİL 18.6. *(A) 5 cm'den büyük birden fazla tümör T3a olarak sınıflandırılır. (B) Portal ya da hepatik venin dallarını tutmuş tümör T3b olarak sınıflandırılır .*

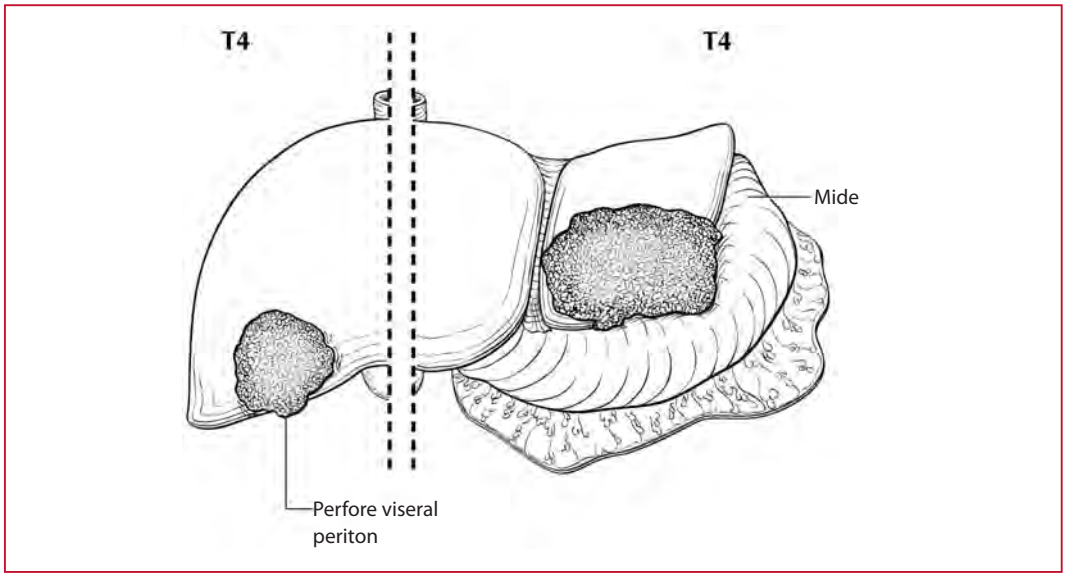

ŞEKİL 18.7. *T4 tümörün iki görünümü. Viseral periton perforasyonu yapmış tümör (kesikli çizginin solundaki) ve safra kesesi dışında komşu organlara direk uzanımı olan tümör (kesikli çizginin sağındaki, tümör midye invaze).*

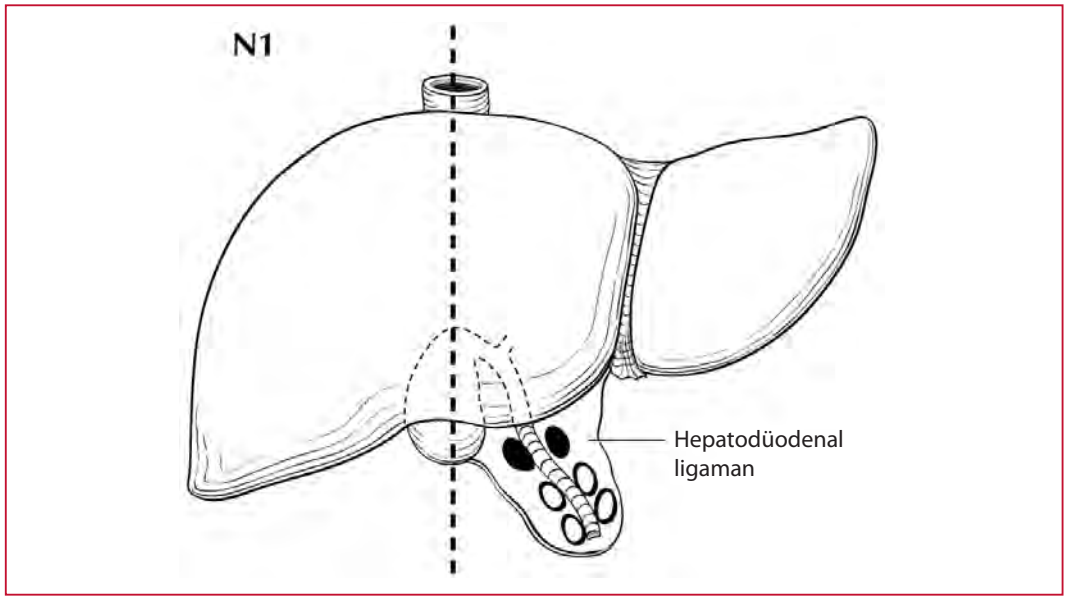

ŞEKİL 18.8. *N1 Bölgesel lenf nodu metastazı olarak tanımlanmaktadır.*

PROGNOSTİK FAKTÖRLER (BÖLGEYE ÖZEL FAKTÖRLER)

(Toplanması önerilen)

Evreleme için gerekli	Yok
Klinik olarak önemli	Alfa feto protein (AFP) Fibroz skoru Hepatit serolojisi Kreatinin (Son Dönem Karaciğer Hastalığı Skorlama Modelinin parçası) Bilirubin (Son Dönem Karaciğer Hastalığı Skorlama Modelinin parçası) Protrombin zamanı (INR) (Son Dönem Karaciğer Hastalığı Skorlama Modelinin parçası)

İntrahepatik Safra Kanalları

19

DEĞİŞİKLİKLERİN ÖZETİ

- Bu yeni evreleme sistemi, hepatosellüler karsinom evrelendirmesi ve ekstrahepatik safra kanalı malignite evrelendirmesinden bağımsızdır ve hiler safra kanalı kanserlerini içermektedir. Nadiren bir arada bulunan hepatosellüler ve kolanjiyokarsinom (miks tip hepatokolanjiyokarsinom) intrahepatik safra kanalı kanser evrelendirmesinde değerlendirilebilir.
- Tumor evrelemesi (T) üç prognostik faktöre dayanmaktadır: Tümör büyüklüğü, damar invazyonu ve direkt ekstrahepatik tümöral yayılım
- Nodal evreleme (N), bölgesel lenf nodu metastazının varlığı ya da yokluğuna göre ikili bir sınıflamadır.
- Metastaz evrelemesi (M), uzak metastazın olup olmamasına bağlı olarak iki evredir.
- Cerrahi ve tedavi öncesi CA 19.9 değerlerinin toplanması önerilmektedir.

ICD-O-3 TOPOGRAFİ KODLARI

C22.0 Karaciğer
C.22.1 İntrahepatik safra kanalı

ICD-O-3 HİSTOLOJİ KOD ARALIKLARI

8160, 8161, 8180

ANATOMİ

Primer Bölge. Hiler planda, sağ ve sol hepatik safra kanalları karaciğer parankimine girer (Şekil 19.1). Histolojik olarak bu safra kanalları tek tabaka uzun kolumnar hücrelerle örtülüdür. Mukoza çoğunlukla düzensiz pliler ve küçük uzunlamasına kıvrımlar oluşturur. Safra kanalı duvarı subepitelyal bağ doku ve kas lifleri içermetedir. Öte yandan, bu kas lifleri karaciğer parenkiminde tipik olarak seyrektir veya yoktur. Sıklıkla, kolanjiyokarsinom tarafından tutulan bir periduktal nöral bileşen vardır.

İntrahepatik kolanjiyokarsinomun tümör büyüme paternleri, kitle oluşturan tip, periduktal infiltran tip ve miks tipten oluşmaktadır. Kitlesel formdaki intrahepatik kolanjiyosarkom, sınırları iyi belirlenmiş bir şekilde komşu karaciğer parankimine doğru radial bir büyüme paterni sergiler. Histopatolojik incelemede bunlar belirgin sınırlı nodüler sklerotik kitledirler. Tam tersine, periduktal infiltran tip, safra kanalı boyunca diffüz longitudinal bir büyüme paterni gösterir.

Tüm intrahepatik kolanjiyokarsinomlu hastaların %60'ı saf kitle oluşturan form iken, izole periduktal infiltran form %20 ve miks tipi %20'sinde görülmektedir. Sınırlı sayıdaki analizler, diffüz periduktal infiltran tipin, kötü prognozla ilişkili olduğunu göstermektedir. Öte yandan, bu değişkenlerin

C.C. Compton et al. (eds.), *AJCC Cancer Staging Atlas: A Companion to the Seventh Editions of the AJCC Cancer Staging Manual and Handbook*, DOI 10.1007/978-1-4614-2080-4_19,
© 2012 American Joint Committee on Cancer

prognostik önemini diğer prognostik faktörlerle karşılaştırması yoktu. Her bir histolojik tip vasküler yapılara invazyon yapabilse de bu durum kitlesel formda daha az gözlenmektedir. Anatomik olarak, intrahepatik safra kanalları karaciğerin periferinden ikinci sıradaki safra kanallarına doğru uzanım gösterir (perihiler safra kanalı tanımlamasına bakınız, Bölüm 21).

Bölgesel Lenf Nodları. Primer hepatosellüler karsinomla karşılaştırıldığında, intrahepatik kolanjiyokarsinom bölgesel lenf nodu metastazlarıyla daha çok ilişkilidir. İntrahepatik safra kanalındaki lenf nodu drenajı lateralite göstermektedir. Karaciğerin sol lateralindeki iki segmentteki (segment 2-3) tümörler, midenin küçük kurvaturundaki lenf nodlarına ve oradan da çölyak nod havuzuna drene olmayı tercih etmektedirler. Bun tersine, sağ karaciğerin (segment 5-8) intrahepatik kolanjiyokarsinomları primer olarak hiler lenf nodları ve sonrasında kaval ve periaortik lenf nodlarına drene olur (Şekil 19.2 ve 19.3).

Sağ karaciğerdeki intrahepatik kolanjiyokarsinomlar için (segment 5-8) bölgesel lenf nodları, hiler bölge (ana safra kanalı, hepatik arter, portal ven ve kistik kanal), periduodenal ve peripankreatik lenf nodlarıdır. Sol karaciğer (segment 2-4) için bölgesel lenf nodları, hiler ve gastrohepatik lenf nodlarıdır. İntrahepatik kolanjiyosarkomlar için, çölyak ve/veya periaortik ve kaval lenf nodlarına yayılım uzak metastaz kabul edilmektedir (M1). İnferior frenik nodlar, uzak değil bölgesel nod olarak kabul edilmektedir.

Metastatik Bölgeleri. İntrahepatik kolanjiyokarsinomlar genellikle diğer intrahepatik bölgelere (ancak bu T kategorisi içinde çoklu tümör olarak değerlendirilir), peritona ve daha sonra akciğer ve plevraya (M kategorisinde uzak metastaz olarak sınıflandırılır) metastaz yapar.

PROGNOSTİK FAKTÖRLER

Düşük sağkalımın göstergesi olan klinik faktörler, serum CA 19-9 düzeyi, altta yatan karaciğer hastalığı varlığı ve birden fazla tümör varlığıdır. Cerrahi rezeksiyonla tedavi edilmiş hastalarda kötü prognozun ana belirleyicisi bölgesel lenf nodu tutulumu ve inkomplet rezeksiyondur. Diğer önemli prognostik faktörler, satellitoz veya multiple intrahepatik tümör, vasküler invazyon ve periduktal infiltran tümöre özgü büyüme paterni varlığıdır.

TNM TANIMLARI

Primer Tümör (T)	
TX	Primer tümör değerlendirilemiyor
T0	Primer tümör bulgusu yok
Tis	Karsinoma in situ (intraduktal tümör)
T1	Vasküler invazyonu olmayan soliter tümör (Şekil 19.4)
T2a	Vasküler invazyonu olan soliter tümör (Şekil 19.5A)
T2b	Vasküler invazyon olsun ya da olmasın multipl tümör (Şekil 19.5B)
T3	Viseral peritonu perfore eden ya da direk invazyonla lokal ekstrahepatik yapıları tutan tümör (Şekil 19.6)
T4	Periduktal invazyonlu tümör (Şekil 19.7)

Bölgesel Lenf Nodları (N)	
NX	Bölgesel lenf nodları değerlendirilemiyor
N0	Bölgesel lenf nodu metastazı yok
N1	Bölgesel lenf nodu metastazı var

Uzak Metaztaz (M)	
M0	Uzak metastazı yok
M1	Uzak metastazı var

ANATOMİK EVRE/PROGNOSTİK GRUPLAR			
Evre 0	Tis	N0	M0
Evre I	T1	N0	M0
Evre II	T2	N0	M0
Evre III	T3	N0	M0
Evre IVA	T4	N0	M0
Evre IVB	Herhangi T	N1	M0
	Herhangi T	Herhangi N	M1

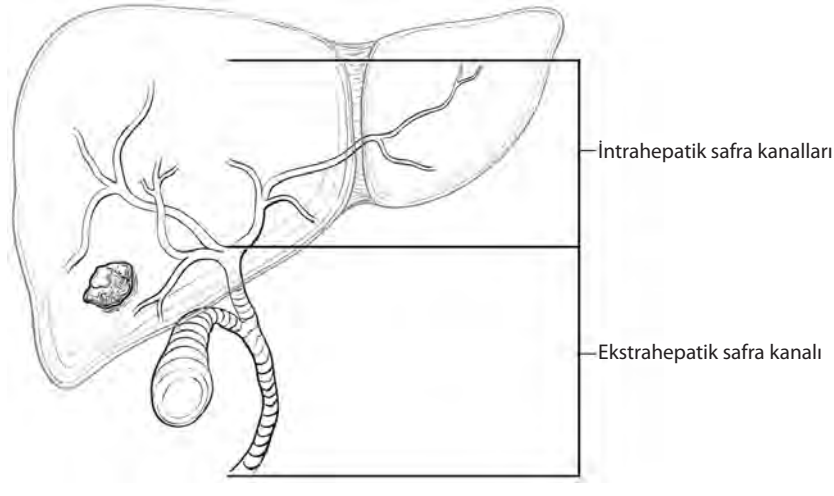

ŞEKİL 19.1. *İntrahepatik safra kanallarını ekstrahepatik safra kanallarından ayıran karaciğer şeması. Kitle oluşturan intrahepatik kolanjiyokarsinom görülmektedir. İntrahepatik safra kanalları karaciğerin periferinden uzanıp sağ ve sol hepatik kanalları içermektedirler.*

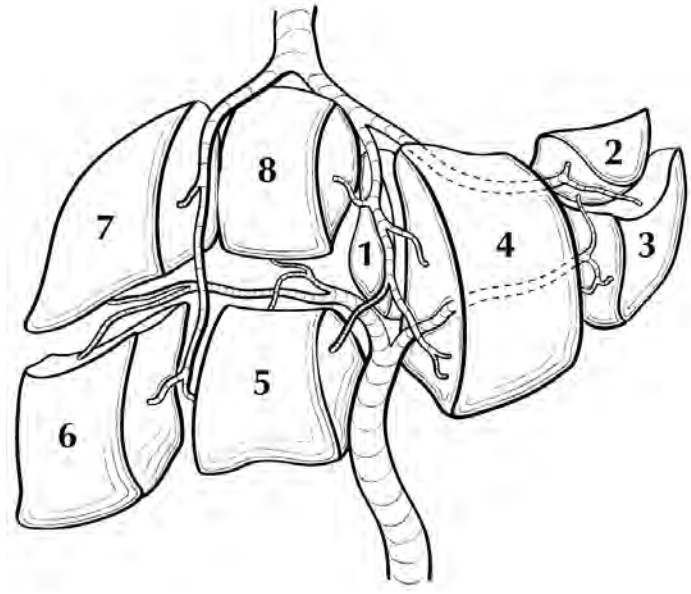

ŞEKİL 19.2. *Karaciğerin 8 segmenti frontal planda saat yönünde sıralanmaktadır.*

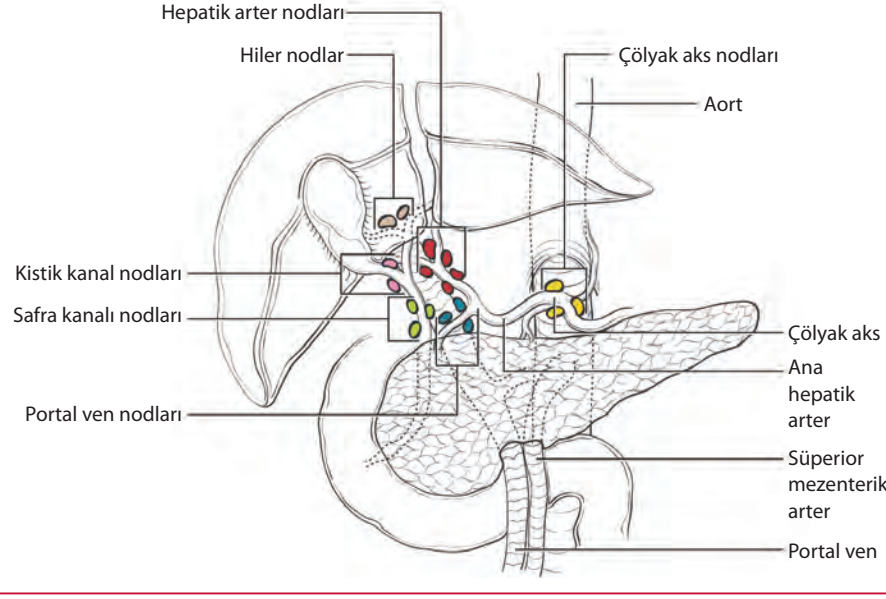

ŞEKİL 19.3. *İntrahepatik safra kanalındaki lenf nodu drenajı karaciğerdeki tümör yerleşimine göre değişmektedir. Segment 2-3, midenin küçük kurvaturundaki lenf nodlarına ve oradan da çölyak nod havuzuna drene olmayı tercih etmektedirler. Sağ karaciğerin (segment 5-8) intrahepatik kolanjiyokarsinomları primer olarak hiler lenf nodları ve sonrasında kaval ve periaortik lenf nodlarına drene olur.*

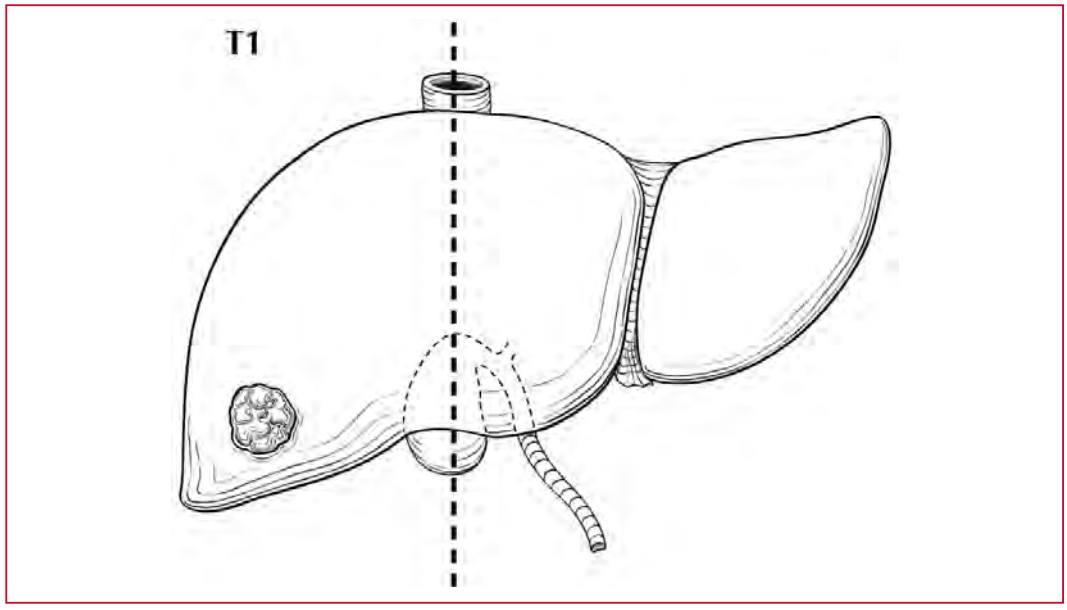

ŞEKİL 19.4. *T1 vasküler invazyonu olmayan soliter tümör olarak tanımlanmaktadır.*

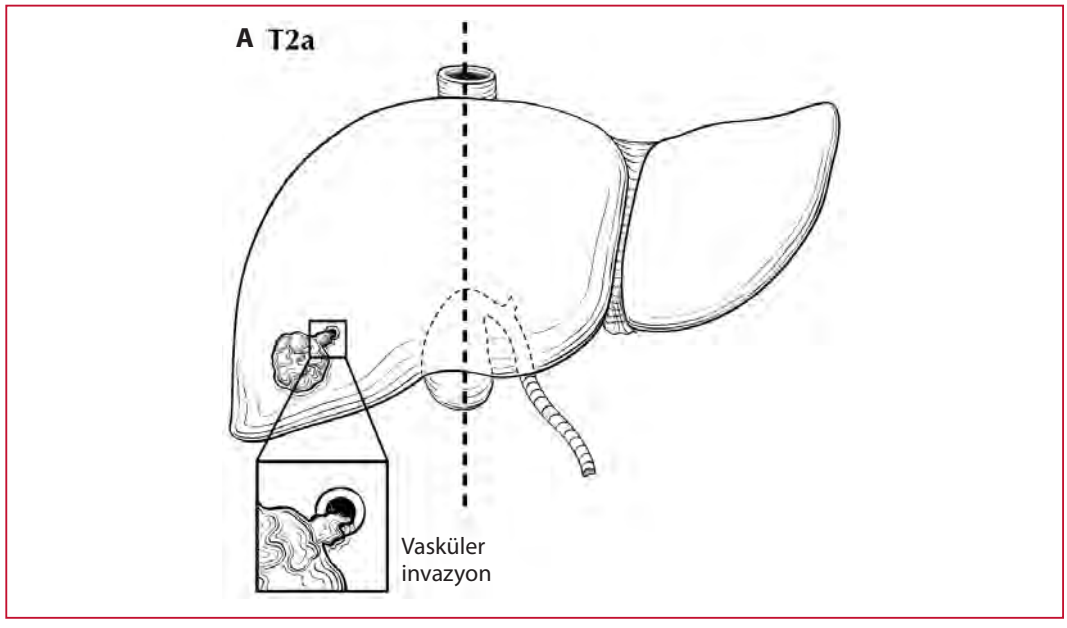

ŞEKİL 19.5. *(A) Vasküler invazyonu olan tüm soliter tümörler T2a olarak sınıflandırılmaktadır.*

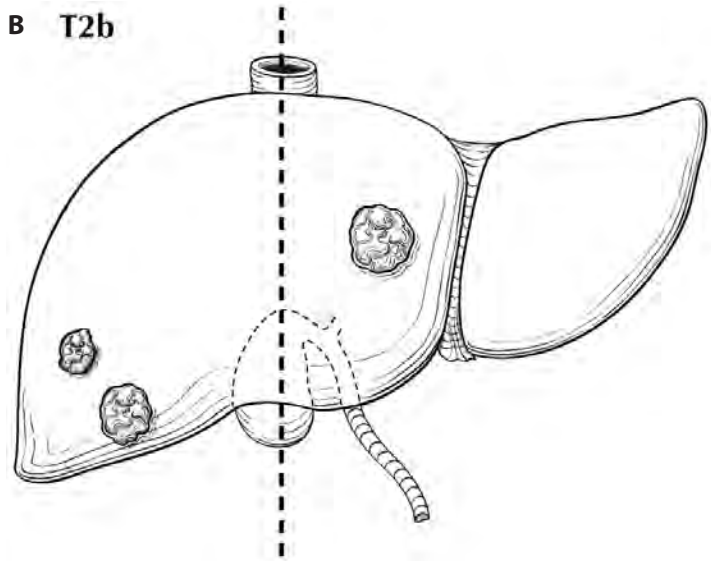

ŞEKİL 19.5. *(Devamı) (B) vasküler invazyon olsun ya da olmasın karaciğere sınırlı birden fazla tümör T2b olarak sınıflanmaktadır.*

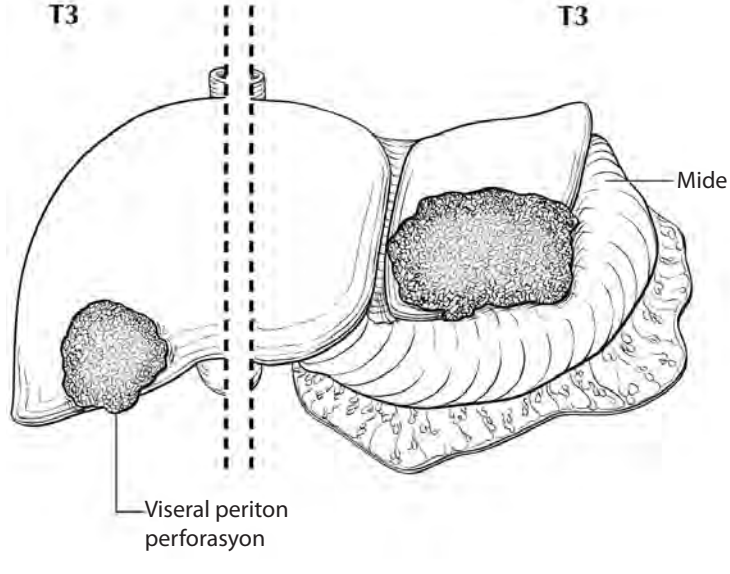

ŞEKİL 19.6. *T3 tümörün iki görünümü. Viseral periton perforasyonu yapmış tümör (kesikli çizginin solundaki) ve safra kesesi dışında komşu organlara direk uzanımı olan tümör (kesikli çizginin sağındaki, tümör midye invaze).*

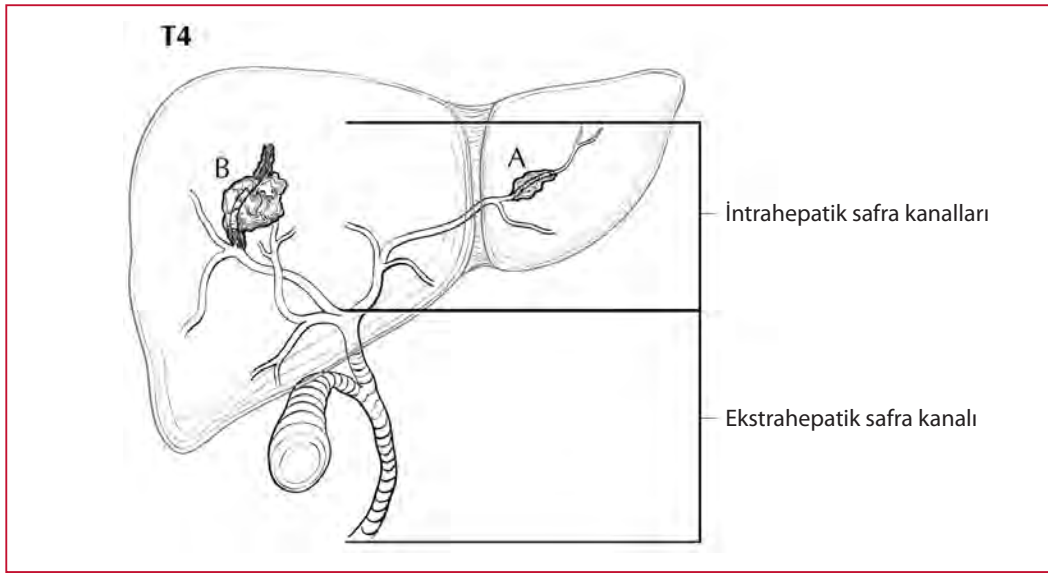

ŞEKİL 19.7. *Periduktal infiltran tümör gros ve mikroskopik incelemede intrahepatik safra kanalları boyunca difüz longitudinal büyüme paterni gösterir. T4 diffüz periduktal infiltran tümörleri (A) ve kitle oluşturan ve periduktal infiltran tümör karışımını içermektedir (B).*

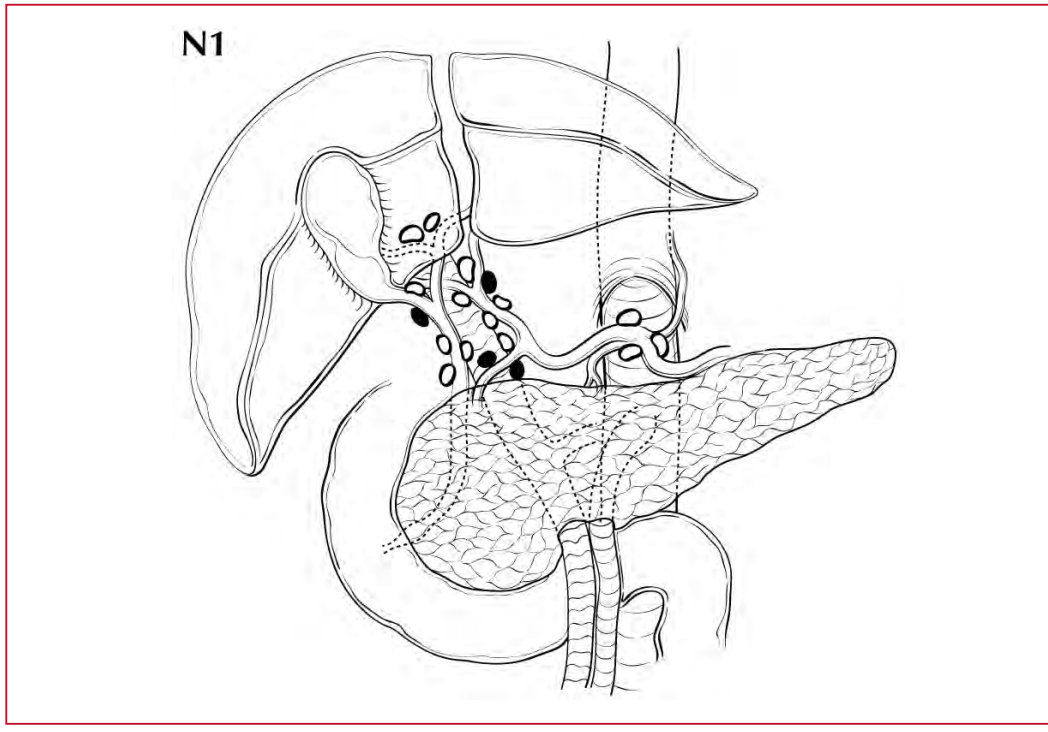

ŞEKİL 19.8. *N1 Bölgesel lenf nodu metastazı olarak tanımlanmaktadır.*

PROGNOSTİK FAKTÖRLER (BÖLGEYE ÖZEL FAKTÖRLER)

(Toplanması önerilen)

Evreleme için gerekli	Yok
Klinik olarak önemli	Tümör büyüme paterni Primer sklerozan kolanjit CA 19-9

Safra Kesesi

(Karsinoid tümörler ve sarkomlar dahil değildir)

20

DEĞİŞİKLİKLERİN ÖZETİ

- Sistik kanal bu evreleme sistemine dahil edilmiştir.
- N sınıflaması hiler lenf nodlarını (N1: sistik kanal, safra kanalı, hepatik arter ve portal ven çevresindeki lenf nodları) diğer bölgesel lenf nodlarından (N2: çölyak, periduodönal, peripankreatik ve superior mezenterik lenf nodları) ayırmaktadır.
- Evre gruplamasıyla cerrahiye uygunluk ve prognoz arasında korelasyon sağlanabilmesi için değişiklik yapılmıştır. Cerrahiye uygun olmayan T4a vakalar, Evre IVA olarak gruplandırılmıştır.
- Lenf nodu metastazı Evre IIIB (N1) veya Evre IV B (N2) olarak sınıflandırılmıştır.

ICD-O-3 TOPOGRAFİ KODLARI

C23.9 Safra kesesi
C24.0 Sistik kanal

ICD-O-3 HİSTOLOJİ KOD ARALIKLARI

8000-8152, 8154-8231, 8243-8245, 8250-8576, 8940-8950, 8980-8981

ANATOMİ

Primer Bölge. Safra kesesi karaciğerin altında, sağ ve sol karaciğer loblarını ayıran fizyolojik Cantlie's çizgisine uyan bölgede yerleşmiş armut şeklinde sakküler bir organdır. Fundus, gövde ve incelerek sistik kanalı oluşturan boyun olmak üzere üç bölüme ayrılabilir. Duvarı diğer içi boş organlara göre daha incedir ve submukozal tabakası yoktur. Duvar mukoza, kas tabakası, perimusküler bağ dokusu ve bir yanında (karaciğere bitişik olan bölgede seroza yoktur) serozadan oluşmaktadır. Safra kesesinin bir yüzeyini kaplayan seroza tabakası (sistik tabaka) karaciğere komşu bölgelere daha sıkı bağlıdır ve bu kısım kolesistektomi sırasında genelde geride bırakılır. Bu nedenle, bazı vakalarda segment IVb ve V'de parsiyel karaciğer rezeksiyon gerekmektedir. Sistik kanalın primer tümörleri de bu evreleme sistemine dahil edilmiştir.

Bölgesel Lenf Nodları. Doğru evreleme için, cerrahide çıkarılan tüm lenf nodlarının metastaz açısından patolojik olarak değerlendirilmesi gerekmektedir. Bölgesel lenf nodları hepatik hilus lenf nodlarıyla (ana safra kanalı, hepatik arter portal ven ve sistik kanal lenf nodları dahil) sınırlandırılmıştır. Çölyak, periduodönal, peripankreatik ve superior mezenterik arter nod turulumu uzak metastaz olarak değerlendirilmektedir.

Metastatik Bölgeler. Safra kesesi kanserleri sıklıkla periton ve karaciğere, nadiren akciğer ve plevraya metastaz yaparlar.

C.C. Compton et al. (eds.), *AJCC Cancer Staging Atlas: A Companion to the Seventh Editions of the AJCC Cancer Staging Manual and Handbook*, DOI 10.1007/978-1-4614-2080-4_20,
© 2012 American Joint Committee on Cancer

PROGNOSTİK FAKTÖRLER

Olguların neredeyse %50'sinde tanı, kolelitiazis şüphesi ile yapılan kese rezeksiyon materyalinin patolojik incelenmesinde konur. Beş yıllık sağ kalım T1 tümörlerde %50'dir. T2 tümörlerin %29'luk 5-yıllık sağkalımı vardır ve radikal cerrahi ile bu oranlarda artış gözlenmektedir. Lenf nodu metastazlı olgularda (≥ Evre IIIB) veya lokal ileri tümörlerde (≥ Evre IVA) nadiren uzun dönem sağkalım gözlenmektedir. Bölgeye özel prognostik faktörler, histolojik tip, histolojik grad ve vasküler invazyondur. Papiller kanserler en iyi prognoza sahiptir. Kötü prognostik tipler küçük hücreli karsinomlar ve undiferansiye karsinomlarıdır. Lenfatik ve/veya damar invazyonu da kötü prognostik sonuçları işaret etmektedir. Histolojik grad da sonuçla orantılıdır.

Patolojik olarak teşhis edilen T2-T3 kanserlere, genellikle rezidüel hastalığın radikal rezeksiyonu için ikinci bir cerrahi sunulmaktadır. Bu safra kesesi yatağının non-anatomik rezeksiyonu (karaciğerin IVB ve V segmentleri) olabileceği gibi sağ hepatektomi benzeri daha formal anatomik rezeksiyon da olabilir. Safra kanalı rezeksiyonu definitif cerrahi sırasındaki karara bağlıdır ve sistik kanal cerrahi sınırı esas alınabilir. Evrelemede definitif cerrahinin tek seansta ya da ikinci cerrahide yapıldığı (kolesistektomi sonrası definitif rezeksiyon) belirtilmelidir. İki aşamalı cerrahi uygulanmış ise kolesistektominin hangi yöntemle yapıldığı belirtilmelidir (laparoskopi, laparotomi). Son olarak, patoloji raporunda tümörün hangi yüzde geliştiği belirtilmelidir (karaciğere komşu bölge, seroza ile kaplı bölge).

TNM TANIMLARI

Primer Tümör (T)	
Tx	Primer tümör değerlendirilemiyor
T0	Primer tümör bulgusu yok
Tis	Karsinoma in situ
T1	Lamina propriya veya muskuler tabaka invaze tümör (Şekil 20.3)
T1a	Lamina propriya invaze tümör (Şekil 20.3)
T1b	Muskuler tabaka invaze tümör (Şekil 20.3)
T2	Perimuskuler bağ dokusu invaze ancak seroza veya karaciğer invazyonu yapmamış tümör (Şekil 20.4)
T3	Serozaya (viseral periton) penetre ve/veya karaciğere ve/veya mide, duodönum, kolon, pankreas, omentum, ekstrahepatik safra kanalından bir tanesine direk invaze tümör (Şekil 20.5A, B)
T4	Ana portal ven veya hepatik artere veya ikiden fazla ekstrahepatik komşu organ/yapıya invaze tümör (Şekil 20.6)

Bölgesel Lenf Nodları (N)	
Nx	Bölgesel lenf nodları değerlendirilemiyor
N0	Bölgesel lenf nodu metastazı yok
N1	Sistik kanal, safra kanalı, hepatik arter ve/veya portal ven komşuluğundaki lenf nodlarında metastaz (Şekil 20.7A)
N2	Periaortik, perikaval, süperior mezenterik ve/veya çölyak lenf nodlarına metastaz (Şekil 20.7B)

Uzak metastaz (M)	
M0	Uzak metastaz yok
M1	Uzak metastaz var

ANATOMİK EVRE/PROGNOSTİK GRUPLAR			
Evre 0	Tis	N0	M0
Evre I	T1	N0	M0
Evre II	T2	N0	M0
Evre IIIA	T3	N0	M0
Evre IIIB	T1-3	N1	M0
Evre IVA	T4	N0-1	M0
Evre IVB	Herhangi T	N2	M0
	Herhangi T	Herhangi N	M1

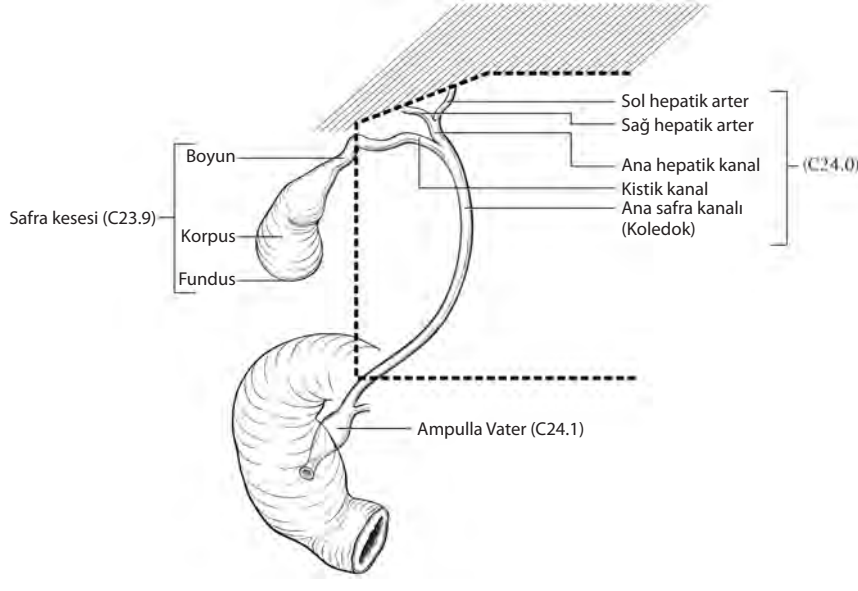

ŞEKİL 20.1. *Safra kesesinin karaciğer ve safra sistemiyle ilişkisini gösteren şema.*

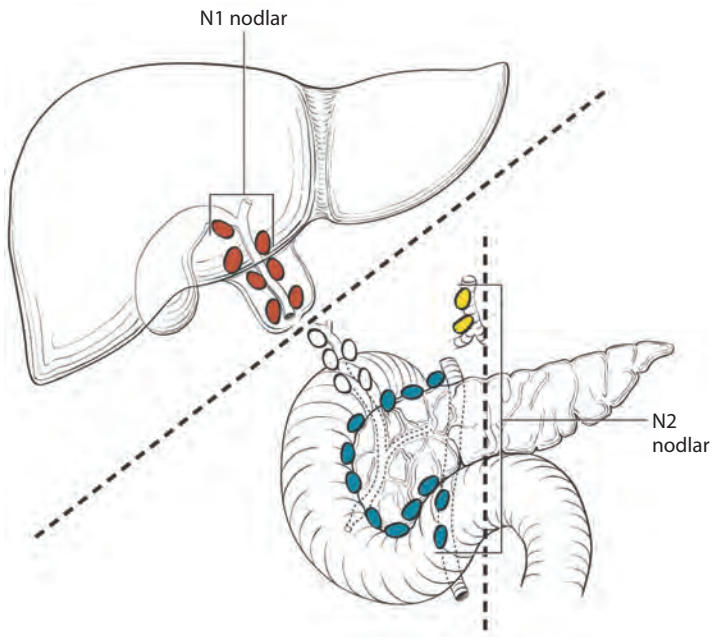

ŞEKİL 20.2. *Safra kesesinin bölgesel lenf nodları (N1) hepatik hilus lenf nodlarıyla (ana safra kanalı, hepatik arter portal ven ve sistik kanal lenf nodları dahil) sınırlandırılmıştır. Çölyak, periduodönal, peripankreatik ve superior mezenterik arter nod tutulumu N2 hastalık olarak değerlendirilmektedir.*

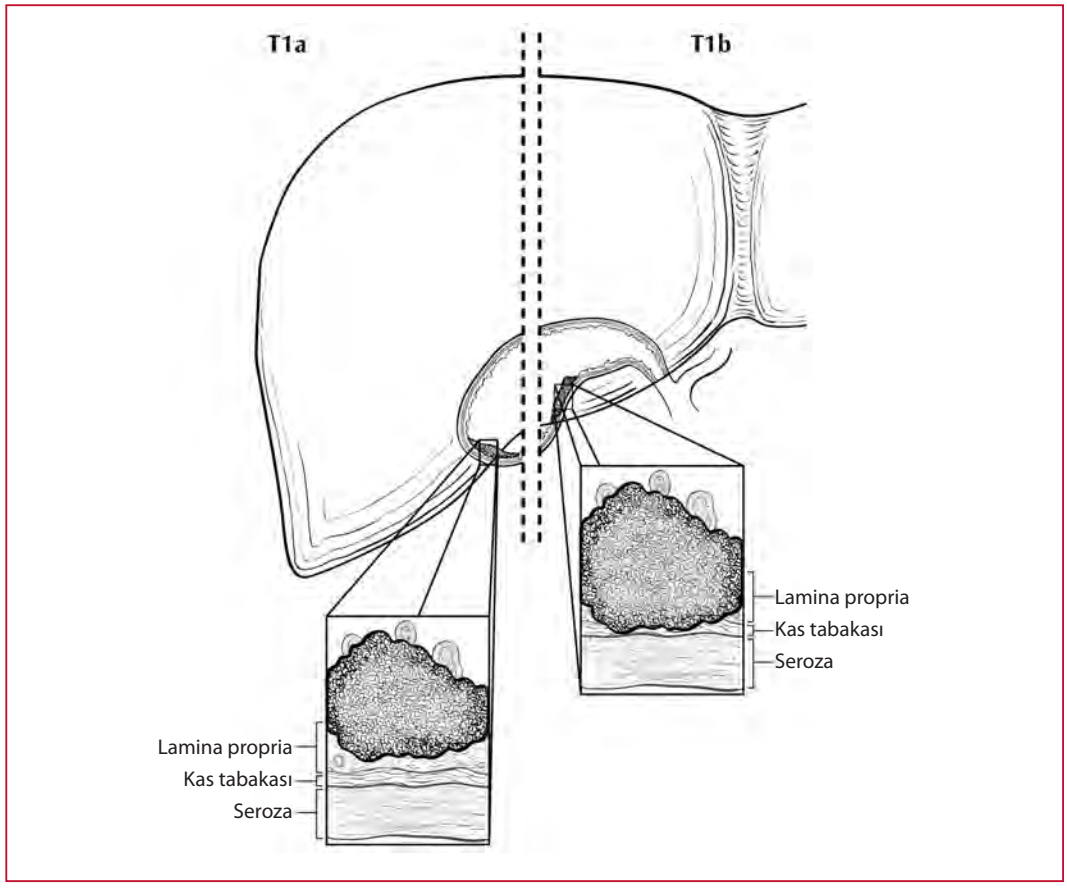

ŞEKİL 20.3. *Lamina propriya (T1a) veya muskuler tabaka invaze (T1b) tümör görülmektedir.*

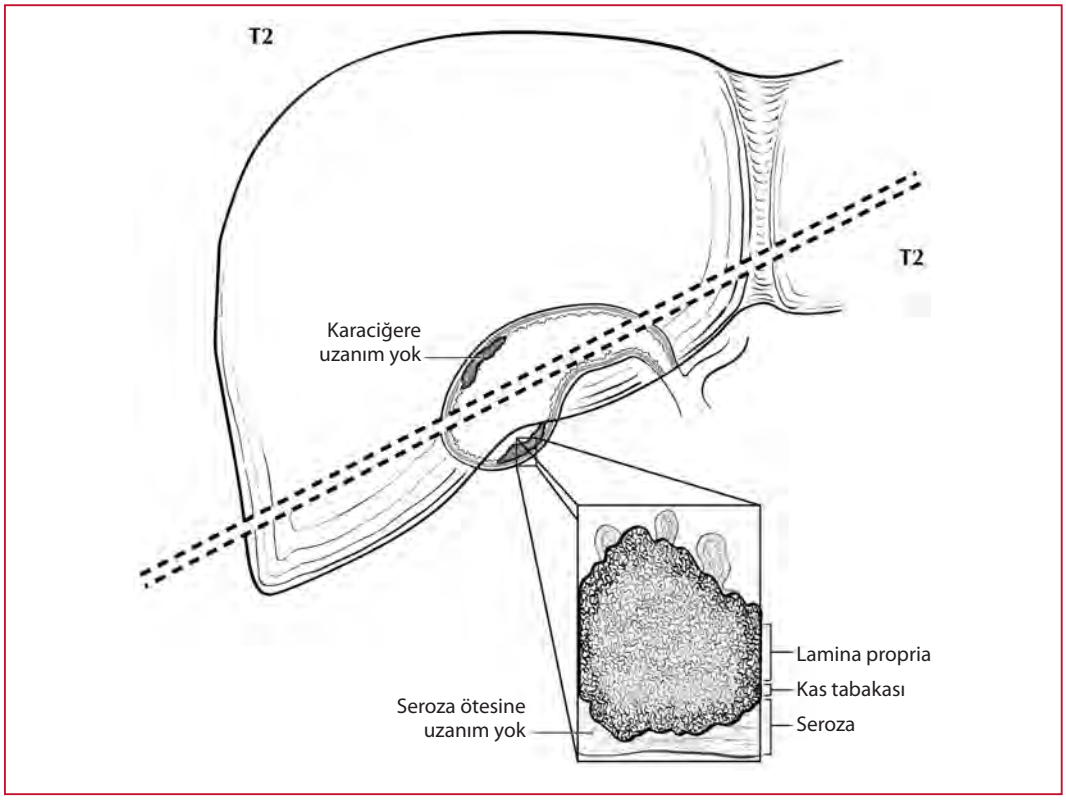

ŞEKİL 20.4. *T2 tümörün iki görüntüsü. Perimuskuler bağ dokusu invaze ancak seroza (kesikli çizginin üstü) veya karaciğer invazyonu (kesikli çizginin altı) yapmamış tümör*

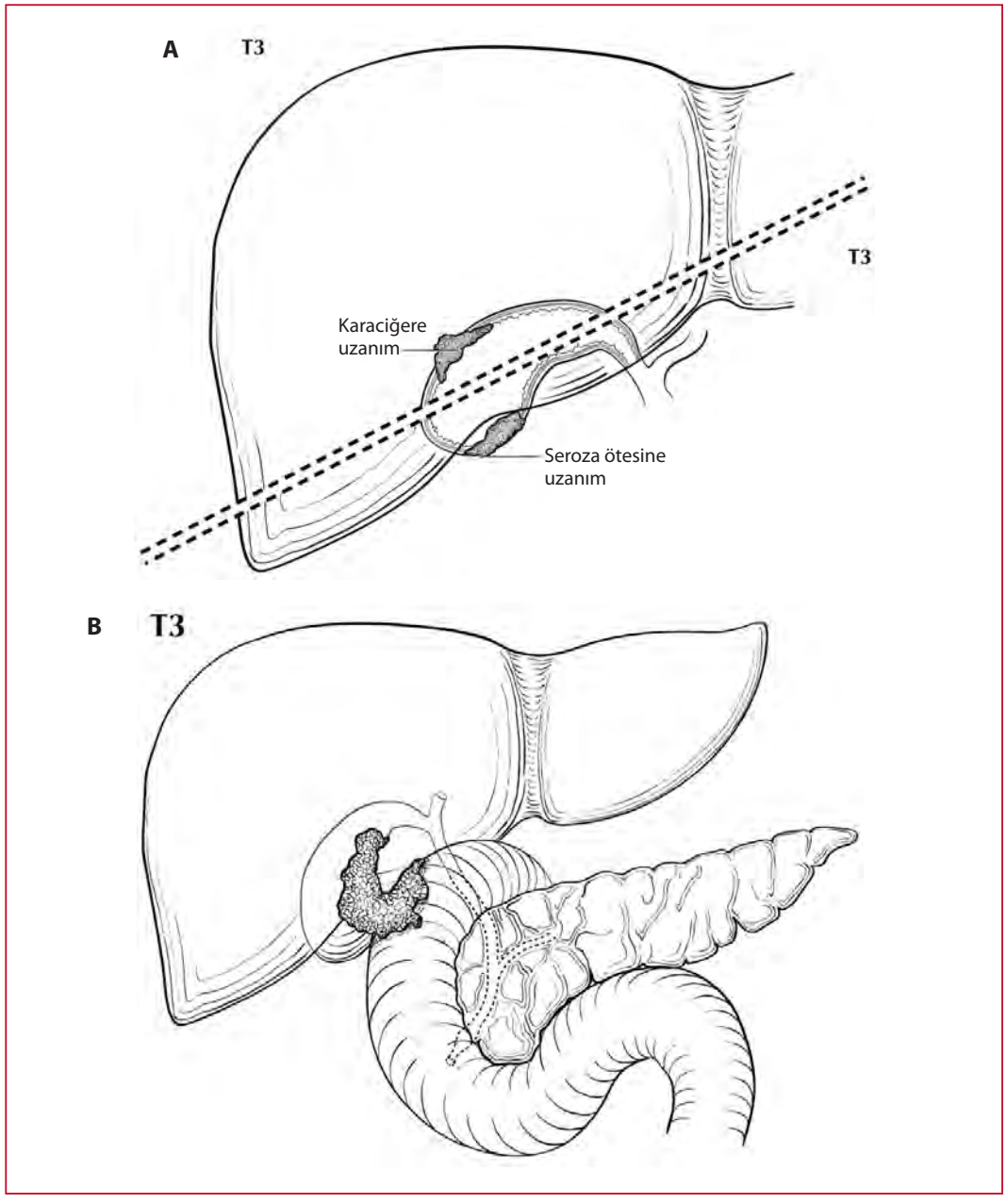

ŞEKİL 20.5. *T3 tümörün iki görüntüsü. (A) Serozaya (viseral periton) penetre (kesikli çizginin altı) ve/veya karaciğere (kesikli çizginin üstü) invaze. (B) T3b ayrıca mide, duodönum (görüldüğü gibi), kolon, pankreas, omentum, ekstrahepatik safra kanalından bir tanesine direk invaze tümör olarak da tanımlanmaktadır.*

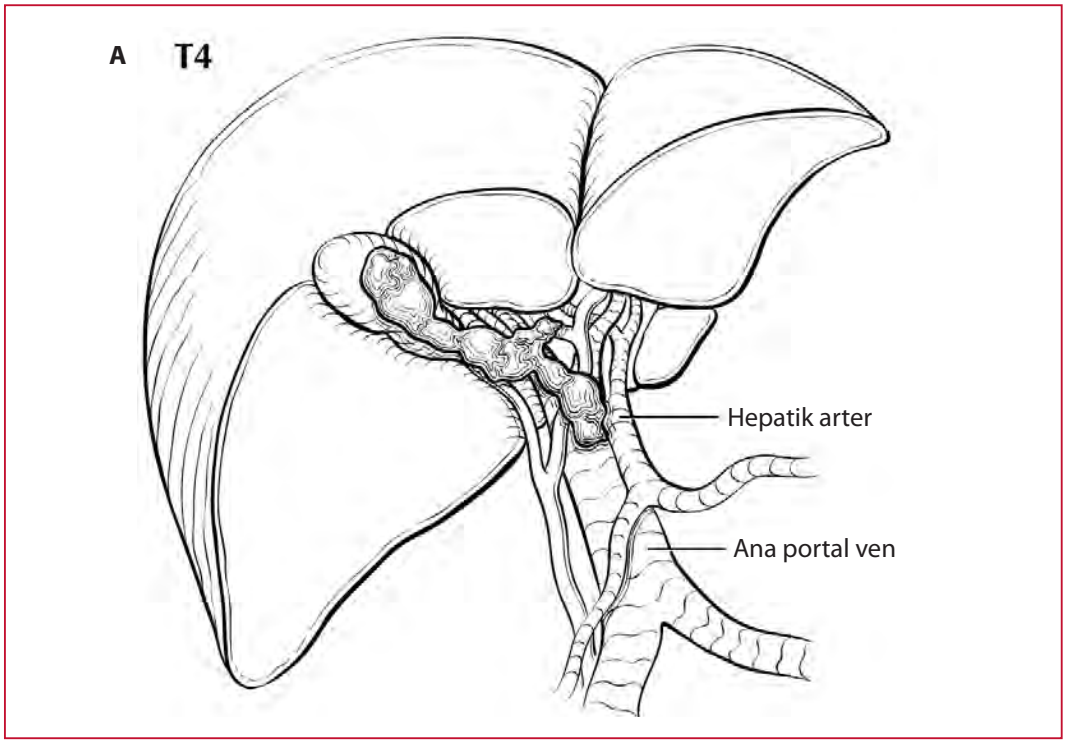

ŞEKİL 20.6. *(A) T4 ana portal ven veya hepatik artere invaze tümör olarak tanımlanmaktadır.*

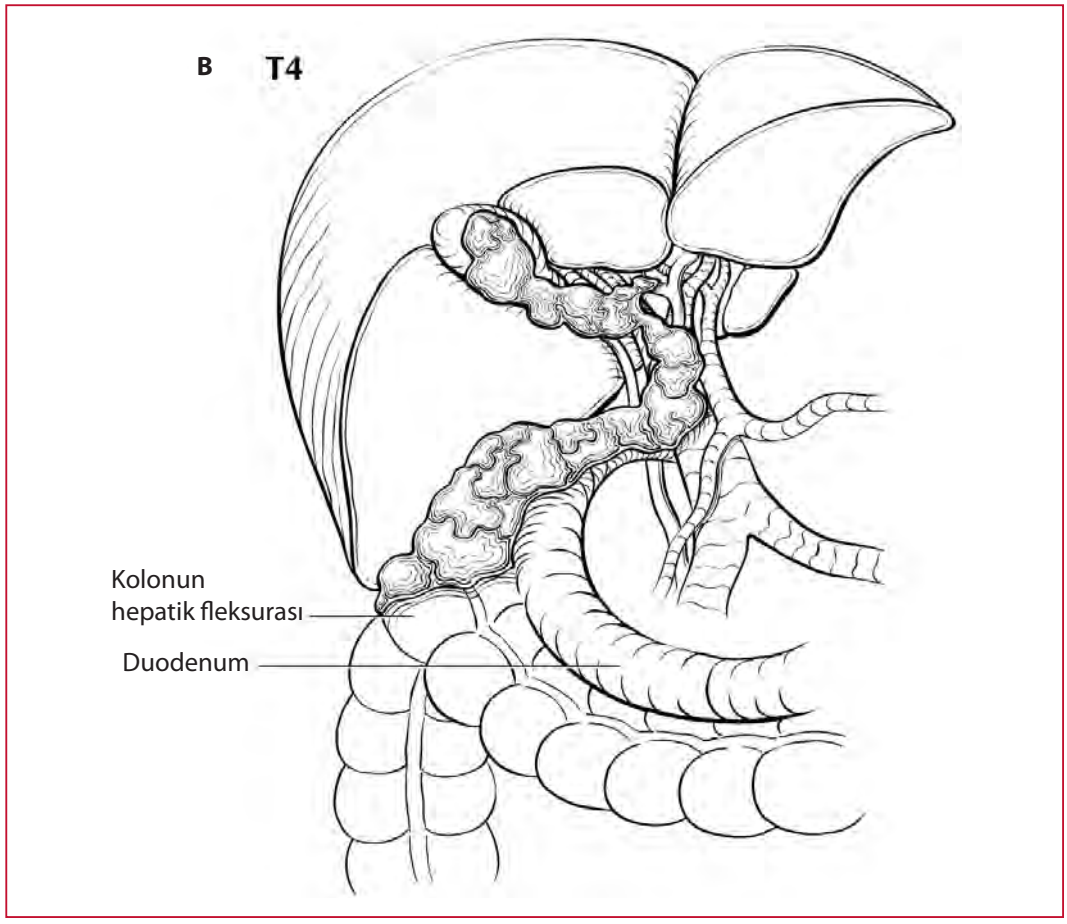

ŞEKİL 20.6. *(Devamı) (B) T4 ikiden fazla ekstrahepatik komşu organ/yapıya invaze tümör olarak tanımlanmaktadır.*

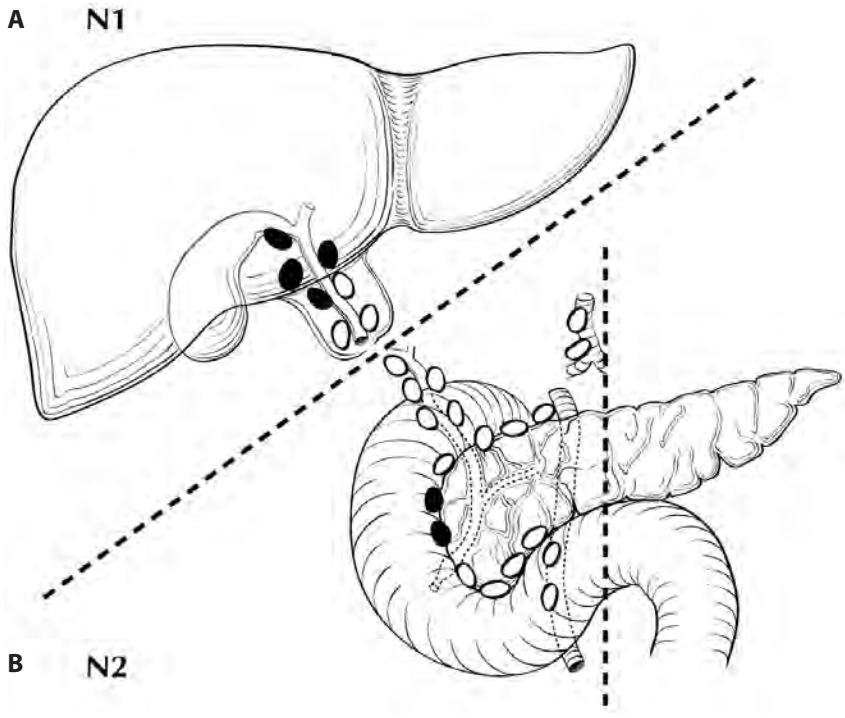

ŞEKİL 20.7. *(A) N1 hepatik hiler lenf nodlarında metastaz (bölgesel) olarak tanımlanmaktadır. (B) N2 periaortik, perikaval, süperior mezenterik ve/veya çölyak lenf nodlarına metastaz olarak tanımlanmaktadır.*

PROGNOSTİK FAKTÖRLER (BÖLGEYE ÖZEL FAKTÖRLER)

(Toplanması önerilen)

Evreleme için gerekli	Yok
Klinik olarak önemli	Tümör lokalizasyonu Spesimen tipi Karaciğer rezeksiyonu genişliği T2 tümörlerde peritonlu yüzey ile ilişkisi

Perihiler Safra Kanalı

(Sarkom ve karsinoid tümörler hariç)

21

DEĞİŞİKLİKLERİN ÖZETİ

- Ekstrahepatik safra kanalı tümörleri perihiler (proksimal) ve distal grup olarak ayrılmış ve her biri için ayrı evre sınıfları tanımlanmıştır
- T1 (safra kanalına sınırlı) ve T2 (safra kanalı duvarının dışına geçmiş) histolojik olarak tanımlanmıştır
- T2 komşu karaciğer parankim invazyonu içermektedir
- T3 tek taraflı vasküler invazyon olarak tanımlanmıştır
- T4 bilateral safra ve/veya vasküler invazyon temel alınarak tanımlanmıştır
- Lenf nodu metastazı Evre III olarak tekrar sınıflandırılmıştır (Evre II den üst evreye yükselmiştir)
- Evre IV grupları, lokal invazyon (IVA) veya uzak metastaz (IVB) temelinde anrezektabiliteyi tanımlamaktadır.

ICD-O-3 TOPOGRAFİ KODLARI

C24.0 Ekstrahepatik safra yolları (proksimal ya da sadece perihiler)

ICD-O-3 HİSTOLOJİ KOD ARALIKLARI

8000-8152, 8154-8231, 8243-8245, 8250-8576, 8940-8950, 8980-8981

ANATOMİ

Primer Bölge. Kolanjiokarsinom proksimal periferik intrahepatik kanallardan distal intraduodenal safra kanallarına kadar bilier ağacın herhangi bir yerinden gelişebilir. Ekstrahepatik safra kanalı tümörleri geleneksel olarak perihiler (proksimal), orta ve distal alt gruplara ayrılmaktadır. Bununla birlikte, orta lezyonlar nadir olup; hepatik ve hiler rezeksiyonu gerektiren proksimal tümör ya da pankreatikoduedonektomi gerektiren distal tümörler gibi tedavi edilmektedir. *AJCC Kanser Evreleme Kılavuzu*'nun bu baskısında ekstrahepatik kolonjiokarsinom perihiler ve distal alt gruplara ayrılır ve orta lezyonlar yapılan tedaviye göre sınıflandırılır. Perihiler kolanjiokarsinomlar anatomik olarak sistik kanalın proksimalinde kalan ekstrahepatik bilier ağaçta yerleşen tümörler şeklinde tanımlanmaktadır (Şekil 21.1). Bunlar, proksimal yönde sağ hepatik kanal, sol hepatik kanal veya her ikisine birden uzanabilir. Tümörün sağ ve sol periduktal bölgelerle uzanımı lateralizasyon olarak tanımlanmaktadır.

AJCC Kanser Evreleme Kılavuzu'nun altıncı baskısı, komşu karaciğer parenkimi ve tek taraflı vasküler tutulumu T3 olarak sınıflandırmaktadır. Bununla birlikte, komşu karaciğer parenkimine invazyonu olan hastaların vasküler tutulumu olan hastalara göre daha iyi prognoz sahip olduğu saptanmıştır (Şekil 21.2). Bu nedenle, şu anda komşu karaciğer invazyonu T2 olarak sınıflandırılırken tek taraflı vasküler tutulum T3 olarak sınıflandırılmaktadır.

T4 tümörler hepatik vasküler yapıların bilateral tutulumu, sekonder bilier radikallere olan bilateral tümör yayılımı ya da karşı tarafa vasküler invazyonla birlikte sekonder bilier radikallere uzanıma göre tanımlanmaktadır. T4 tümörlü hastaların medyan sağkalımı 8-13 aydır ve *AJCC Kanser Evreleme Kılavuzu*'nun bu baskısına göre tümörler evre IVA olarak sınıflandırılmaktadırlar. Bununla birlikte,

C.C. Compton et al. (eds.), *AJCC Cancer Staging Atlas: A Companion to the Seventh Editions of the AJCC Cancer Staging Manual and Handbook*, DOI 10.1007/978-1-4614-2080-4_21,
© 2012 American Joint Committee on Cancer

T4 tümörlü bazı seçilmiş hastalar protokol-bazlı kemoradyasyon sonrası karaciğer transplantasyonu için aday olabilmektedirler.

Bölgesel Lenf Nodları. Perihiler kolanjiokarsinomda lenfatik metastazın yaygınlığı T kategorisi ile doğru orantılı olarak artmaktadır ve toplamda %30-53 oranında değişmektedir. Hiler, hepatoduodenal ligaman ve koledok etrafındaki nodlar en sık tutulanlardır (Şekil 21.2).

Metastatik Bölgeler. Perihiler kolanjiokarsinoma perinöral ve periduktal lenfatik kanallar boyunca yayıldığı gibi intrahepatik duktal yayılımla da karekterizedir. Karaciğer, metastazların sık olduğu bölgeyken özellikle ekstraabdominal bölgede başka organlara yayılım nadirdir. Periton boşluğu, akciğer, beyin ve kemikte ekstrahepatik metastazlar bildirilmiştir.

PROGNOSTİK ÖZELLİKLER

Perihiler bölgeye sınırlı kolanjiyokarsinom nedeniyle cerrahi rezeksiyon uygulanan hastaların medyan sağkalımı yaklaşık 3 yıldır ve 5-yıllık sağkalım oranları %20-40 aralığındadır. Primer sklerozan kolanjitli ve erken dönem perihiler kolanjiokarsinomlı dikkatli seçilmiş hastalarda ilk veriler neoadjuvant kemoradyasyon ve karaciğer transplantasyonunun mükemmel sonuçlar verdiğini göstermektedir. Negatif histolojik sınırlı tam rezeksiyon, sonuç için majör belirleyicidir ve karaciğer rezeksiyonu negatif sınır elde edebilmenin temelini oluşturur. İleri tümör evresi, vasküler tutulum, lob atrofisi ve lenf nodu metastazları sağkalımı olumsuz etkileyen faktörlerdir. Papiller morfoloji, nodüler veya sklerozan tümörlere göre daha iyi prognoza sahiptir.

TNM TANIMLARI

Primer Tümör (T)	
TX	Primer tümör değerlendirilemiyor
T0	Primer tümör bulgusu yok
Tis	Karsinoma in situ
T1	Fibröz doku ya da kas tabakalarına kadar uzanım gösteren, safra yoluna sınırlı tümör (Şekil 21.3)
T2a	Safra yolu duvarını aşmış, çevre yağ dokusuna invaze tümör (Şekil 21.4)
T2b	Komşu karaciğer parankiminde tutulum gösteren tümör (Şekil 21.4)
T3	Tek taraflı portal ven veya hepatik arter dallarını tutan tümör (Şekil 21.5)
T4	Ana portal ven ya da onun iki taraflı dallarına; ya da ana hepatik artere; ya da iki taraflı ikincil safra yolları dallanmalarına; ya da karşı taraf portal ven veya hepatik arter tutulumuyla birlikte tek taraflı ikincil safra yolları dallanmalarına yayılım gösteren tümör (Şekil 21.6)

Bölgesel Lenf Nodları (N)	
NX	Bölgesel lenf nodları değerlendirilemiyor
N0	Bölgesel lenf nodu metastazı yok
N1	Bölgesel lenf nodu metastazı (sistik kanal, ana safra yolları, hepatik arter ve portal ven boyunca bulunan lenf nodları) (Şekil 21.7A)
N2	Periaortik, perikaval, superior mezenterik arter ve/veya çölyak arter lenf nodları metastazı (Şekil 21.7B)

Uzak Metastaz (M)	
M0	Uzak metastaz yok
M1	Uzak metastaz var

ANATOMİK EVRE/PROGNOSTİK GRUPLAR			
Evre 0	Tis	N0	M0
Evre I	T1	N0	M0
Evre II	T2a-b	N0	M0
Evre IIIA	T3	N0	M0
Evre IIIB	T1-3	N1	M0
Evre IVA	T4	N0-1	M0
Evre IVB	Herhangi T	N2	M0
	Herhangi T	Herhangi N	M1

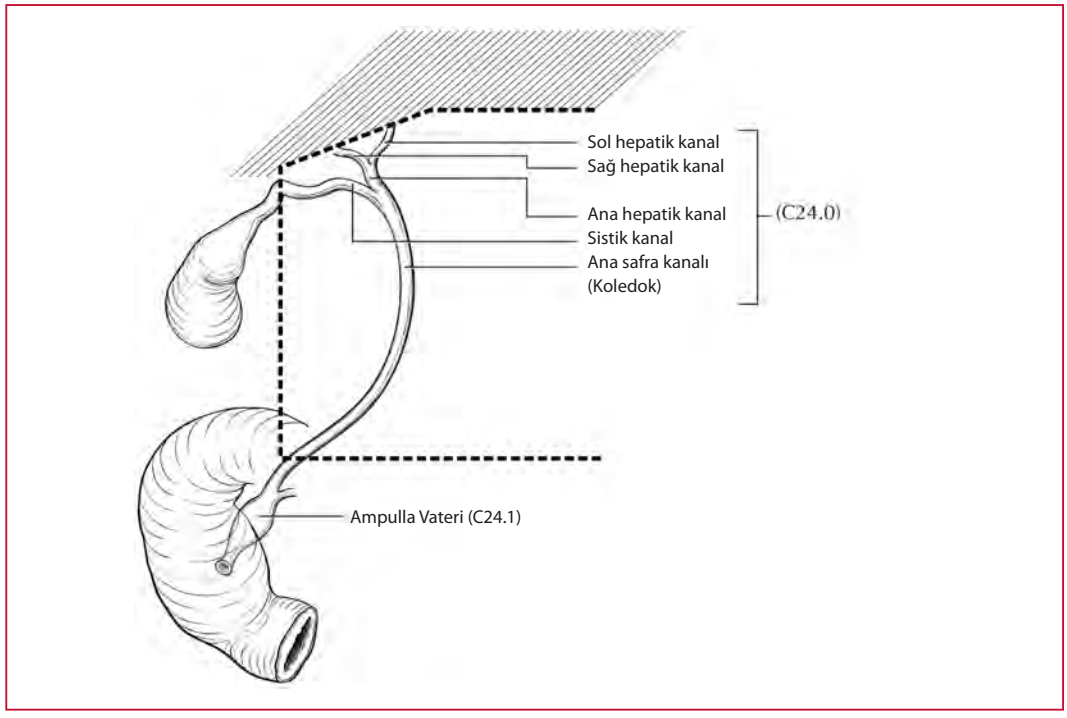

ŞEKİL 21.1. *Safra kanalı kanserlerinin anatomisi. Perihiler safra kanalı kanserleri sağ ve sol hepatik kanalların birleşim yerini içermektedir.*

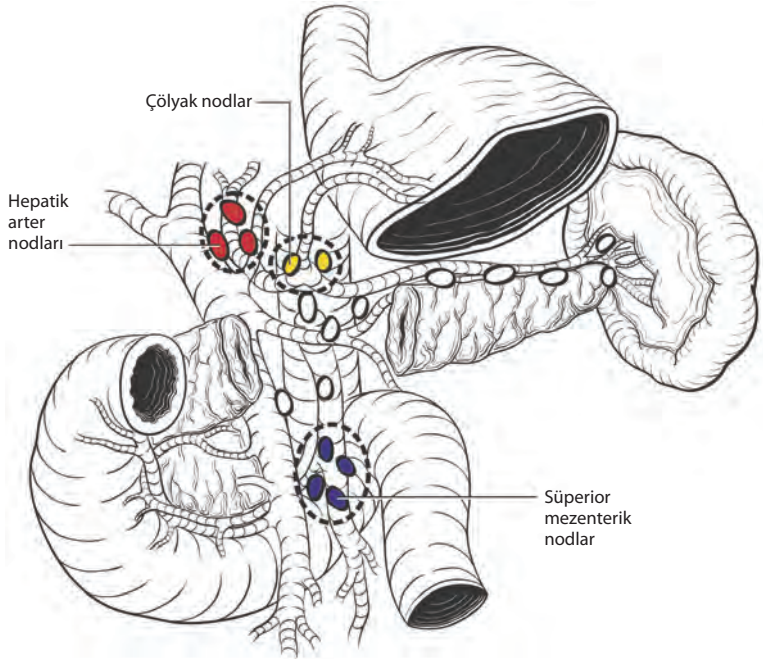

ŞEKİL 21.2. *Perihiler safra kanalının bölgesel lenf nodları.*

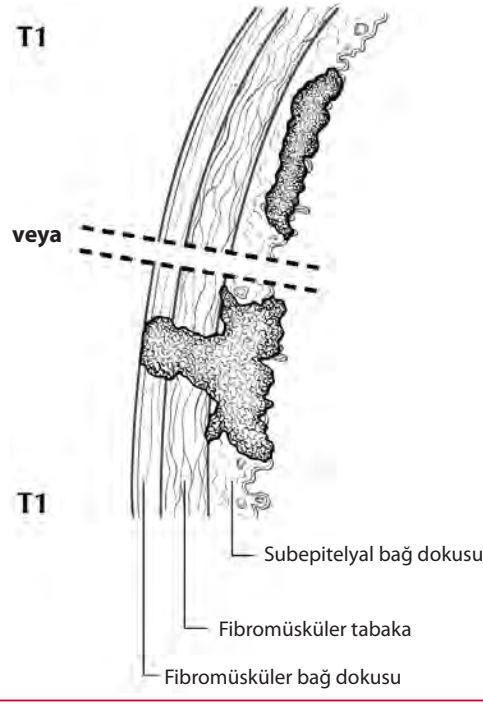

ŞEKİL 21.3. *T1 tümörün iki görüntüsü. Her iki tümör de histolojik olarak safra kanalına sınırlıdır.*

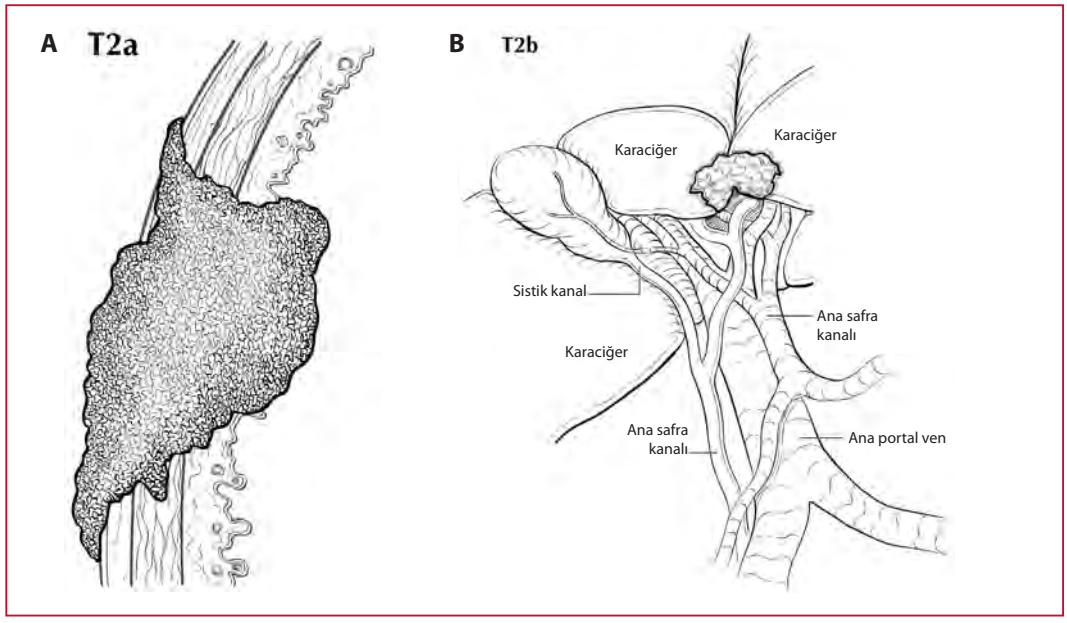

ŞEKİL 21.4. *T2a, safra yolu duvarını aşmış, cevre yağ dokusuna invaze tumor olarak tanımlanmaktadır. T2b, komşu karaciğer parankiminde tutulum gosteren tumör olarak tanımlanmaktadır.*

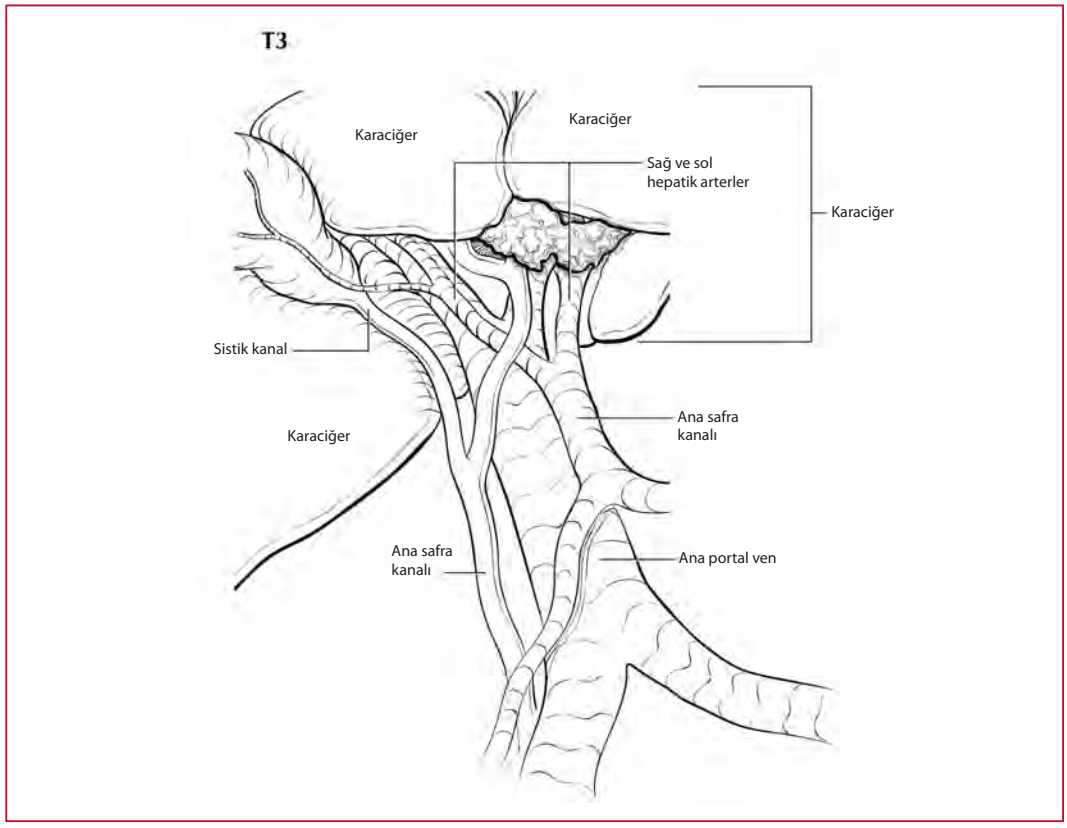

ŞEKİL 21.5. *Tek taraflı hepatik arter dalını tutan T3 tümör.*

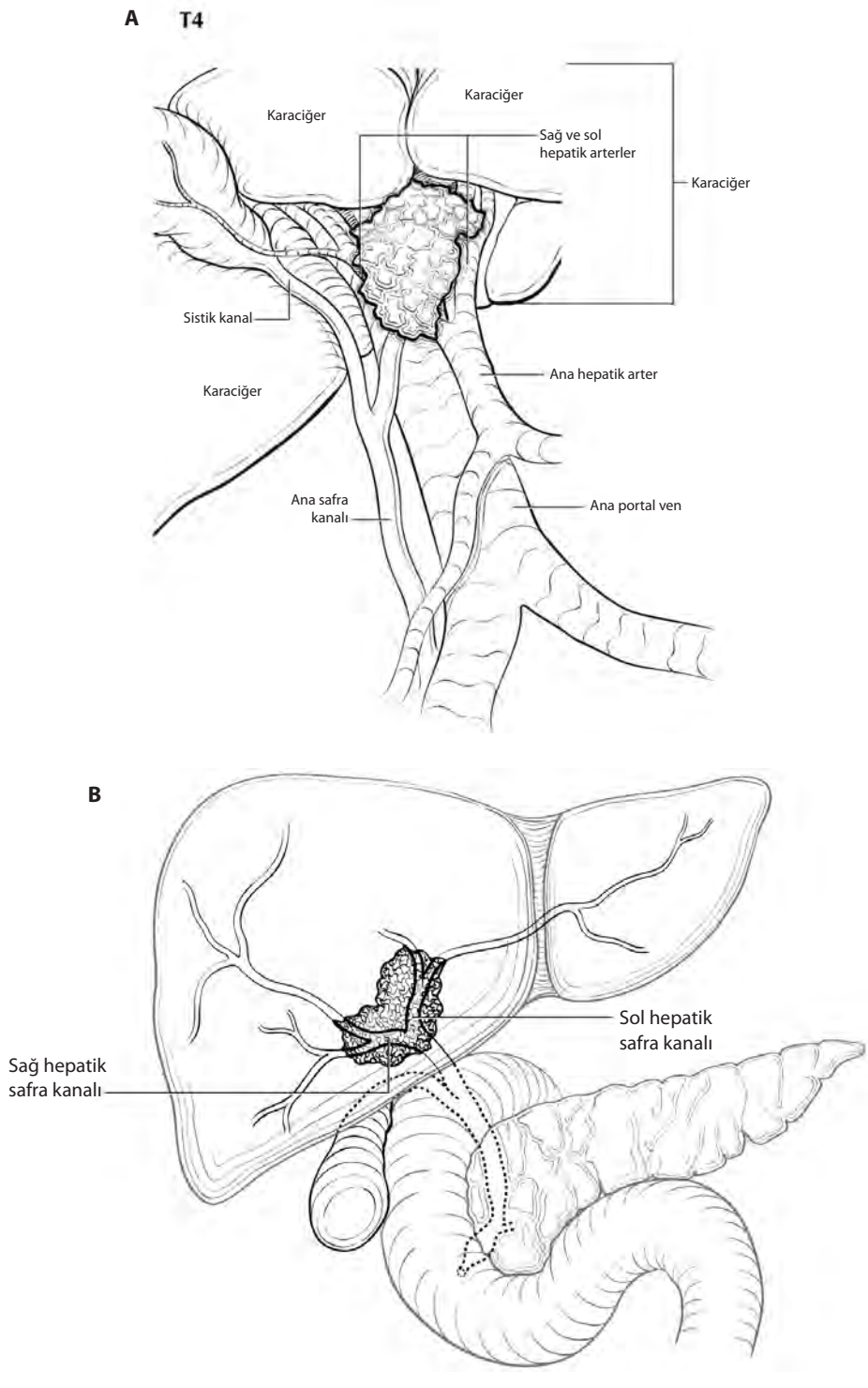

ŞEKİL 21.6. *T4 Ana portal ven ya da onun iki taraflı dallarına; ya da ana hepatik artere; ya da iki taraflı ikincil safra yolları dallanmalarına; ya da karşı taraf portal ven veya hepatik arter tutulumuyla birlikte tek taraflı ikincil safra yolları dallanmalarına yayılım gosteren tumor olarak tanımlanmaktadır. (A) Portal vean veya hepatik arterin bilateral dallarına invaze T4 tümör. (B) İkincil safra yolları dallanmalarına yayılım gosteren T4 tümör.*

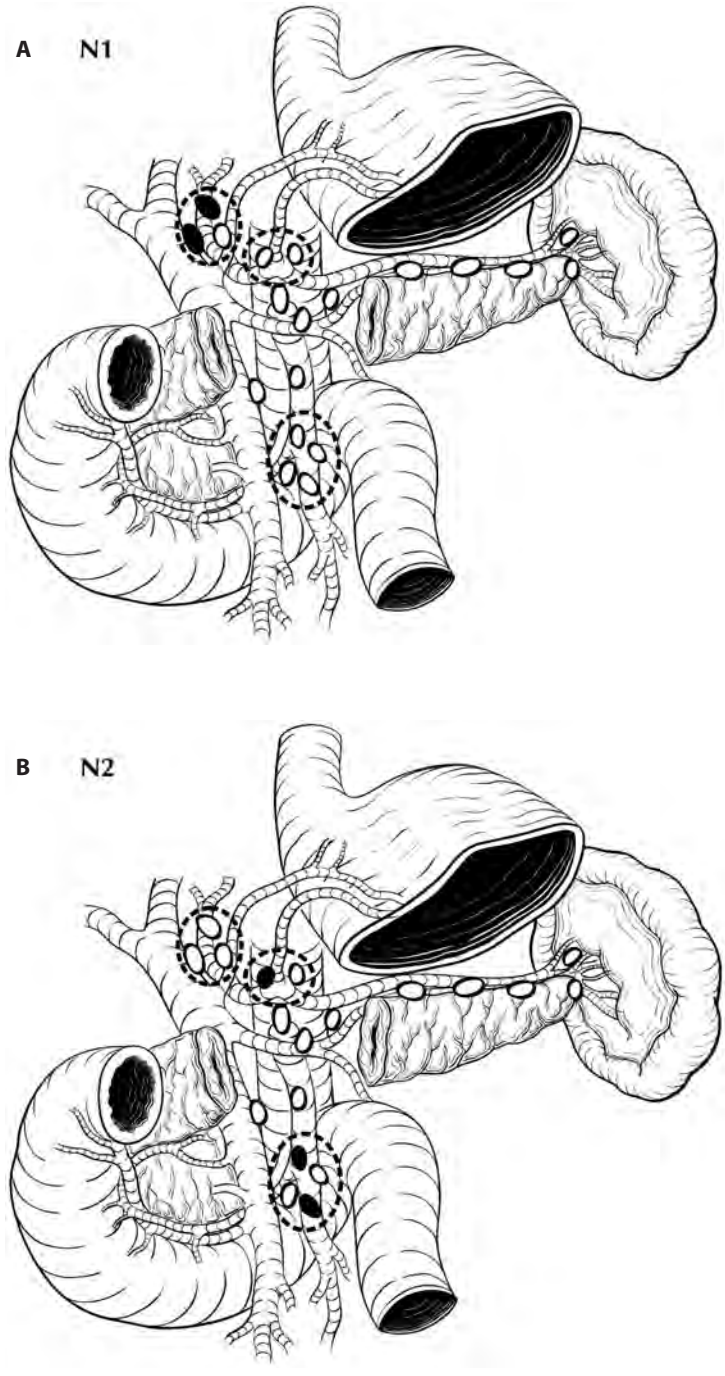

ŞEKİL 21.7. *(A) N1, sistik kanal, ana safra yolları, hepatik arter ve portal ven boyunca bulunan lenf nodları dahil hepatik hiler lenf nodlarına metastaz olarak tanımlanmaktadır. (B) N2 Periaortik, perikaval, superior mezenterik arter ve/veya çölyak arter lenf nodlarına metastaz olarak tanımlanmaktadır.*

PROGNOSTİK FAKTÖRLER (BÖLGEYE ÖZEL FAKTÖRLER)

(Toplanması önerilen)

Evreleme için gerekli	Yok
Klinik olarak önemli	Tümör yerleşim yeri Papiller değişim gösterme Tümörün büyüme paterni Primer sklerozan kolanjit CA19-9

Distal Safra Kanalı

(Sarkom ve karsinoid tümörler dahil değildir)

22

DEĞİŞİKLİKLERİN ÖZETİ

- Ekstrahepatik safra kanalı altıncı versiyonda tek bir bölümde verilmişti ancak bu versiyonda iki bölüme ayrılmıştır [Perihiler Safra Kanalları (Bkz. Böl. 21) ve Distal Safra Kanalı].
- İki adet bölgeye-özel prognostik faktör olan preoperatif veya tedavi öncesi serum karsinoembriyonik antijen ve CA 19-9 bilgilerinin toplanması önerilmektedir.

ICD-O-3 TOPOGRAFİ KODLARI

C24.0 Yalnızca distal safra kanalı

ICD-O-3 HİSTOLOJİ KOD ARALIKLARI

8000-8152, 8154-8231, 8243-8245, 8250-8576, 8940-8950, 8980-8981

ANATOMİ

Primer Bölge. Sistik kanal, safra kesesi ile ana hepatik kanalı birbirine bağlayarak, duodenumun arkasından geçerek pankreas başını geçip daha sonra Ampulla Vater üzerinden duodenumun ikinci kısmına giren ana safra kanalını oluşturmaktadır (Şekil 22.1). Histolojik olarak, safra kanalları, tek sıra kolumnar hücrelerle örtülmektedir. Mukoza genellikle düzensiz kıvrımlar veya ufak boylamasına katlanmalar oluşturmaktadır. Safra kanallarının duvarı, subepitelyal bağ dokusu katmanı ve kas lifleri içermektedir. Kas liflerinin ana safra kanalının distal kısmında daha belirgin olduğuna dikkat edilmelidir. Ekstrahepatik kanallarda seroza bulunmamaktadır ancak farklı miktarlarda adventisyal yağ dokusu ile sarılmaktadırlar. Fibromüsküler duvarı çevreleyen yağ dokusu, safra kanalının duvar anatomisinin bir parçası olarak kabul edilmemektedir. Perimural yağ dokusu invazyonu, safra kanalı duvarının ötesine uzanım olarak kabul edilmektedir.

Bölgesel Lenf Nodları. Doğru tümör evrelemesi çıkarılan tüm lenf nodlarının incelenmesini gerektirir. Bir pankreatikoduoenektomi örneğinin histolojik değerlendirmesi en az 12 lenf nodu içermelidir. Eğer rezeke edilen lenf nodülü negatif ancak bu sayıya ulaşılamıyor ise, pN0 olarak kabul edilmelidir. Bölgesel lenf nodları, pankreas başı tümörleri ile aynıdır ve ana safra kanalı boyunca seyreden nodlar, hepatik arter ile arka kısımda çölyak trunkus'a doğru seyreden nodlar, arka ve ön pankreatikoduodenal nodlar, mezentrik ven ve süperior mezenerik arterin sağ lateral duvarı boyunca ilerleyen nodları içermektedir (Şekil 22.2A, B). Bölgesel lenf nodlarını anatomik olarak ayırmaya gerek yoktur ancak ayrı bir şekilde verilen lenf nodları verildiği şekilde belirtilmelidir.

Metastatik Bölgeler. Ana safra kanalının distal segmentinde meydana gelen karsinomlar pankreas, duodenum, mide, bağırsak veya omentuma yayılabilir. Uzak metastaz genel olarak hastalığın sonraki safhalarında görülmekte olup, çoğunlukla karaciğer, akciğer ve peritona olmaktadır.

C.C. Compton et al. (eds.), *AJCC Cancer Staging Atlas: A Companion to the Seventh Editions of the AJCC Cancer Staging Manual and Handbook*, DOI 10.1007/978-1-4614-2080-4_22,
© 2012 American Joint Committee on Cancer

PROGNOSTİK ÖZELLİKLER

Lokalize safra kanalı adenokarsinomu nedeniyle cerrahi rezeksiyon uygulanmış olan hastalar, cerrahi anındaki hastalık evresine bağlı olarak 2 yıllık medyan ve %20-40'lık 5-yıllık sağkalıma sahiptir. Ekstrahepatik safra kanalı karsinomları için primer tümörün patolojik özelliklerini esas alan pek çok kötü prognostik faktör bildirilmiştir. Bunlar histolojik tip, histolojik grad ile vasküler, lenfatik ve perinöral invazyondur. Papiler karsinom diğer karsinom türlerine göre daha iyi sonuçlara sahiptir. Yüksek-gradlı tümörler (grad 3-4) düşük-gradlı tümörlere göre (grad 1-2) daha kötü sonuçlara sahiptir. Pozitif cerrahi sınır çok önemli bir prognostik faktör olarak karşımıza çıkmaktadır. Pozitif cerrahi sınır durumunda rezidüel tümör sınıflaması (R0, R1, R2) bildirilmelidir.

Pankreas orijinli olmayan lokalize periampüler adenokarsinom nedeniyle pankreatikoduodenektomi uygulanan hastalar, pankreas orijinli adenokarsinom tanısıyla aynı tedaviyi alan hastalara kıyasla daha iyi sağkalıma (medyan sağkalım 3-4 yıla kıyasla 18-24 ay ve 5-yılllık sağkalım %35-45'e %10-20) sahiptir. Ancak, pankreatik adenokarsinomun doğal seyrinde olduğu gibi hastalığın yaygınlığı ve primer tümörün histolojik özellikleri sağkalım süresini öngörebilmektedir. Potansiyel olarak küratif cerrahi yapılan hastalarda bile lenf nodu metastazı, kötü diferansiye histoloji, pozitif rezeksiyon marjı ve pankreas invazyonu olumsuz bir tablo ile ilişkilendirilmiştir. Ampulla'da pankreas parenkimine doğru gelişen tümör yayılımına ilişkin histolojik bulgular hem lokal hem de bölgesel hastalığın boyutunu yansıtmaktadır. Perinöral invazyon, ülserasyon ve yüksek histopatolojik grad da kötü prognostik faktörlerdir. Tümör boyutu TNM sınıflamasının bir parçası olmasa da prognostik öneme sahiptir.

Preoperatif veya tedavi öncesi serum karsinoembriyonik antijen ve CA19-9, prognostik öneme sahiptir ve toplanmaları gerekir.

TNM TANIMLAMALARI

Primer Tümör (T)	
TX	Primer tümör değerlendirilemiyor
T0	Primer tümör bulgusu yok
Tis	Karsinoma in situ
T1	Histolojik olarak safra kanalına sınırlı tümör (Şekil 22.3)
T2	Safra kanalı duvarının ötesine invaze tümör (Şekil 22.4)
T3	Çölyak aks veya süperior mezenterik arter dışında safra kesesi, pankreas, duodenum ya da diğer çevre organlara invaze tümör (Şekil 22.5)
T4	Çölyak aks veya süperior mezenterik artere invaze tümör (Şekil 22.6)

Bölgesel Lenf Nodları (N)	
NX	Bölgesel lenf nodları değerlendirilemiyor
N0	Bölgesel lenf nodu metastazı yok
N1	Bölgesel lenf nodu metastazı var (Şekil 22.7A, B)

Uzak Metastaz (M)	
M0	Uzak metastaz yok
M1	Uzak metastaz var

ANATOMİK EVRE/PROGNOSTİK GRUPLAR			
Evre 0	Tis	N0	M0
Evre IA	T1	N0	M0
Evre IB	T2	N0	M0
Evre IIA	T3	N0	M0
Evre IIB	T1	N1	M0
	T2	N1	M0
	T3	N1	M0
Evre III	T4	Herhangi N	M0
Evre IV	Herhangi T	Herhangi N	M1

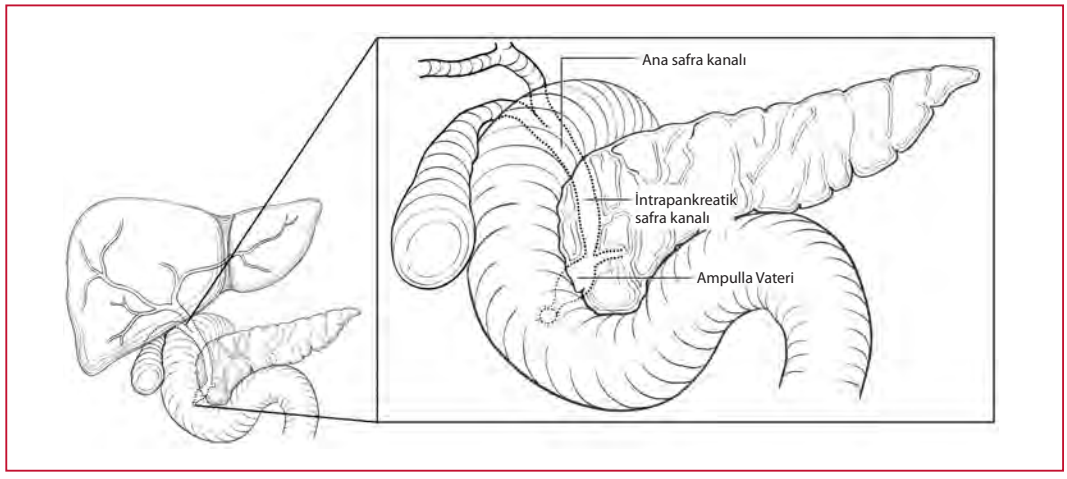

ŞEKİL 22.1. *Safra kanalı kanserlerinin anatomisi. Distal safra kanalı tümörleri sistik-aha hepatik kanal ve ampulla Vateri birleşim yerinde ortaya çıkan lezyonlar olarak tanımlanmaktadır. Konjenital koldedok kistleri veya ana safra kanalının intrapankreatik kısmından gelişen malign tümörler de distal safra kanalı kanserleri olarak sınıflandırılırlar.*

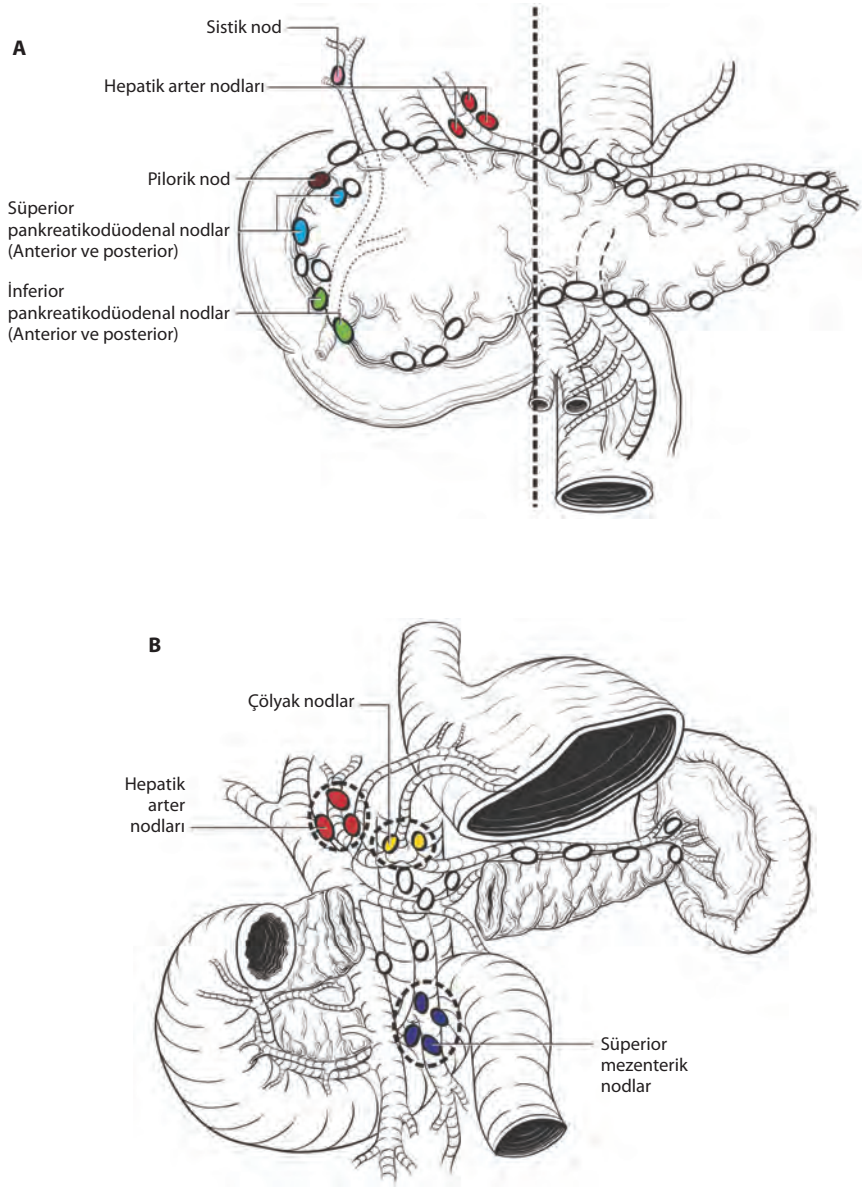

ŞEKİL 22.2. *(A) Distal safra kanalıkanserleri için bölgesel lenf nodları pankreas başı kanserleriyle aynıdır (kesikli çizginin sol tarafı). (B) Distal safra kanalının bölgesel lenf nodları (Önden görünüm. Retroperitoneal damar ve lenf nodlarını göstermek üzere pankreas gövdesi çıkarılmıştır.)*

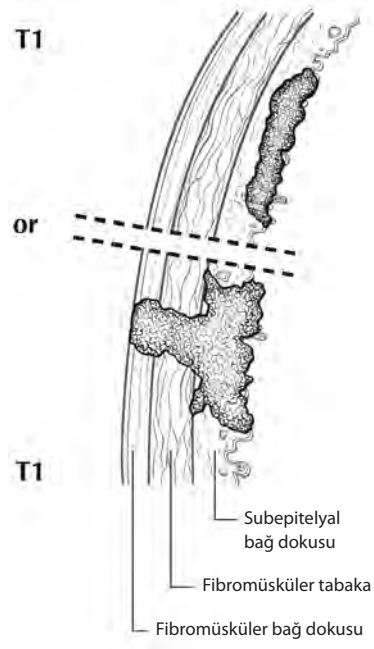

ŞEKİL 22.3. *T1 tümörün iki görüntüsü. Her iki tümör de histolojik olarak safra kanalına sınırlıdır.*

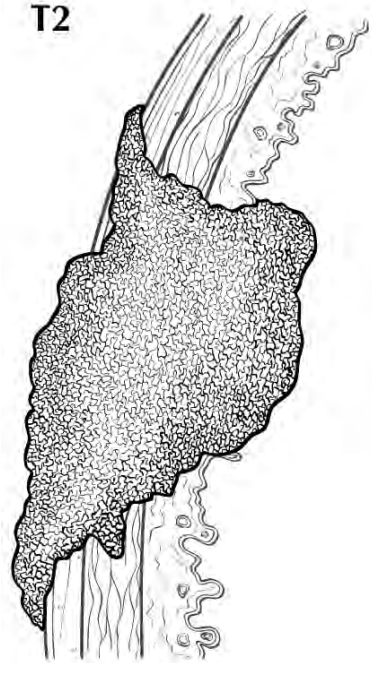

ŞEKİL 22.4. *T2 Safra kanalı duvarının otesine invaze tümör olaraktanımlanmaktadır.*

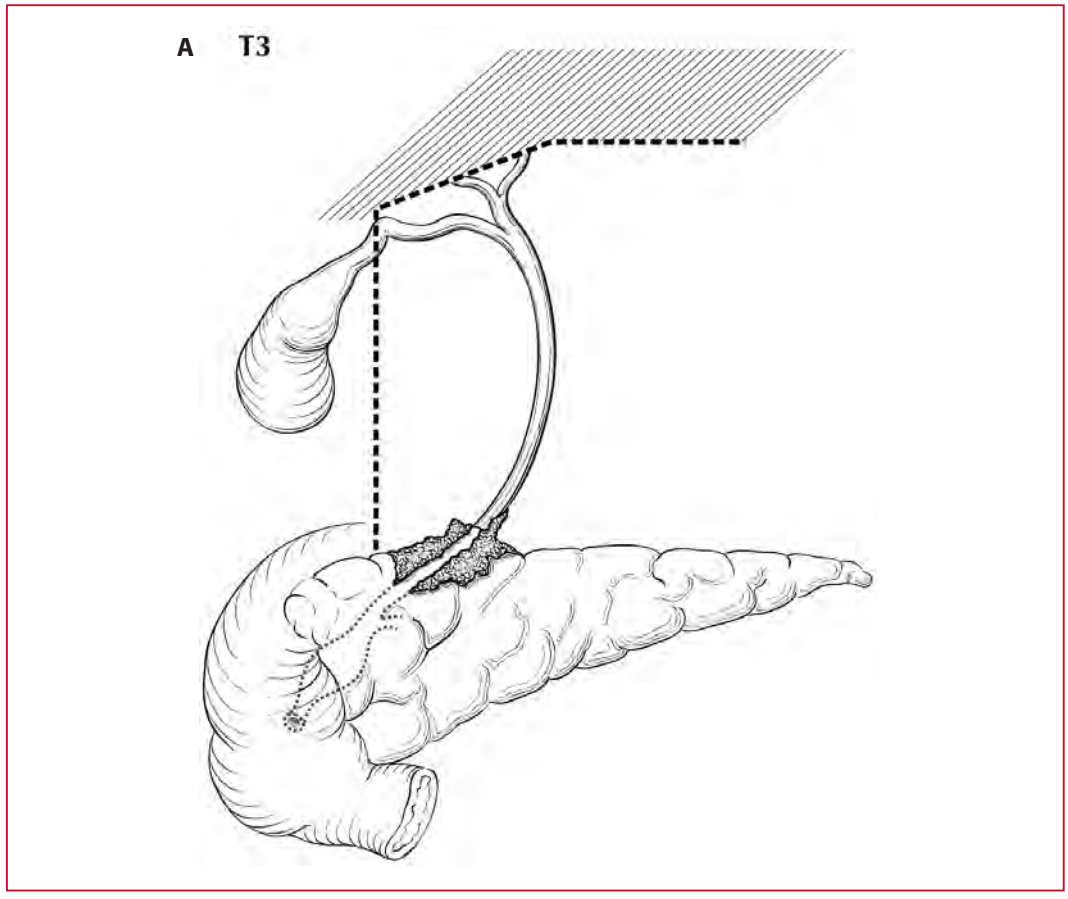

ŞEKİL 22.5. *(A) Pankreasa invaze T3 tümör.*

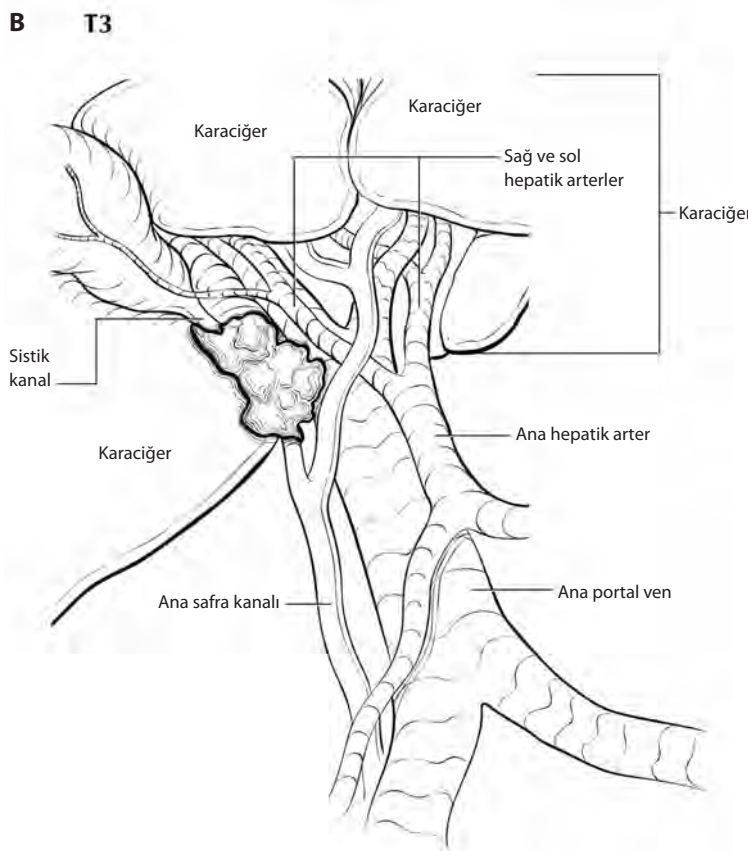

ŞEKİL 22.5. *(Devamı) (B) Sağ portal vene invaze T3 tümör.*

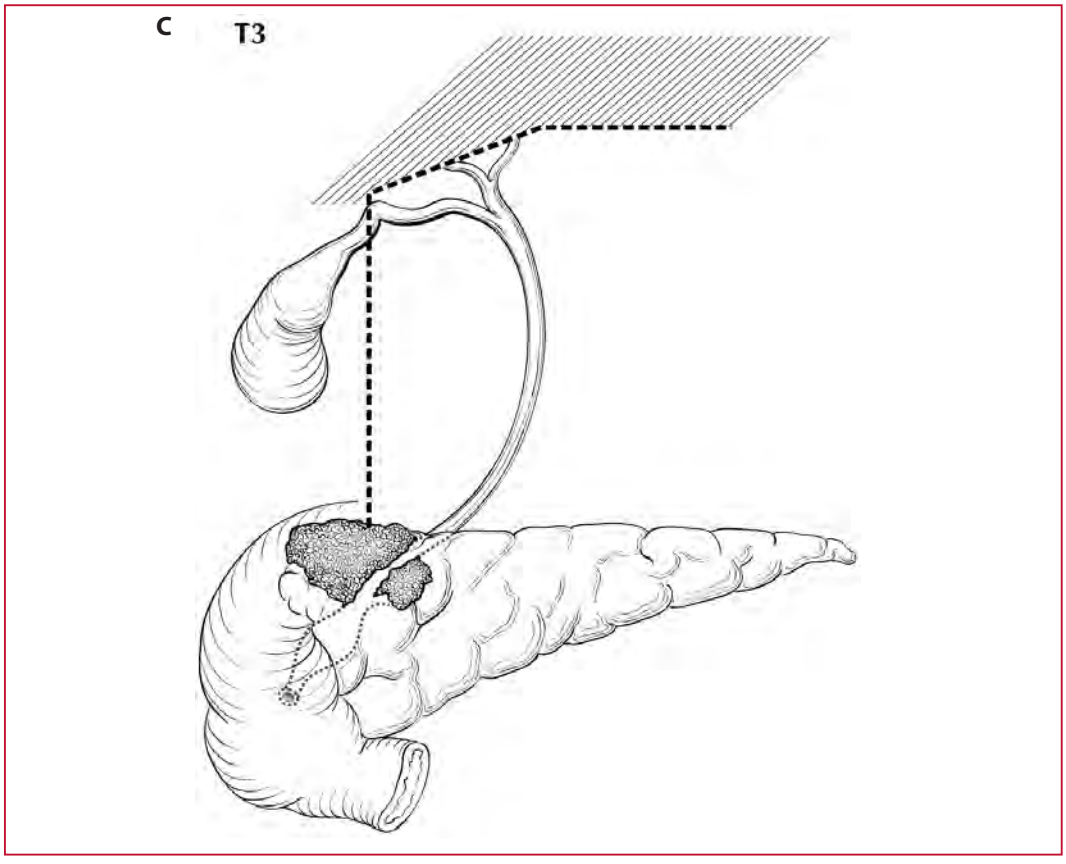

ŞEKİL 22.5. *(Devamı) (C) Düodenuma invaze T3 tümör.*

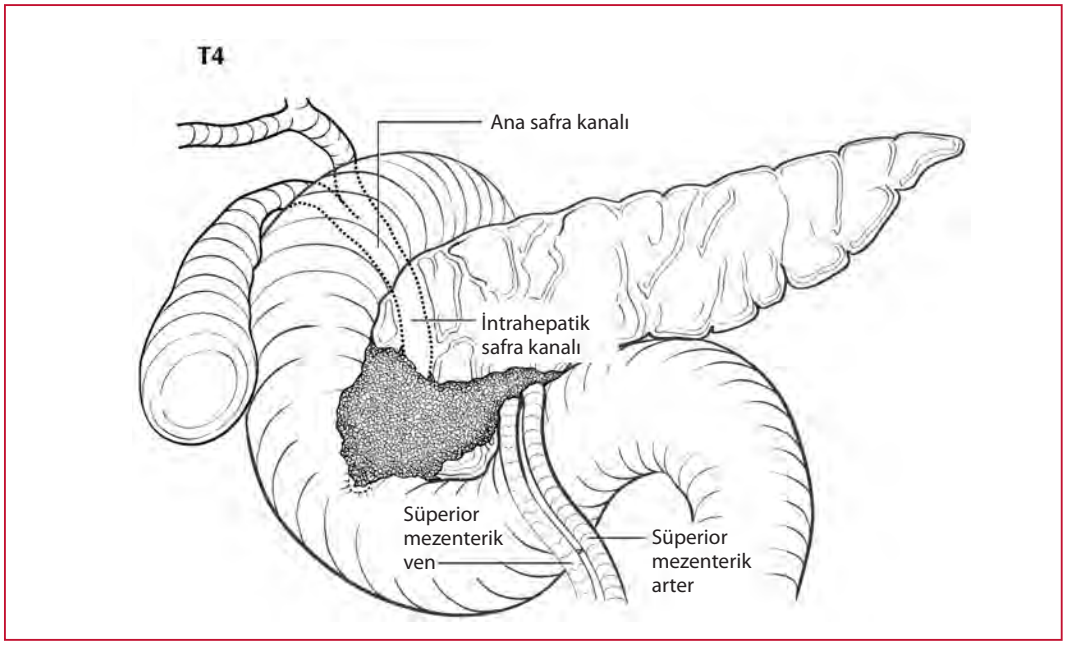

ŞEKİL 22.6. *Süperior mezenterik artere invaze T4 tümör*

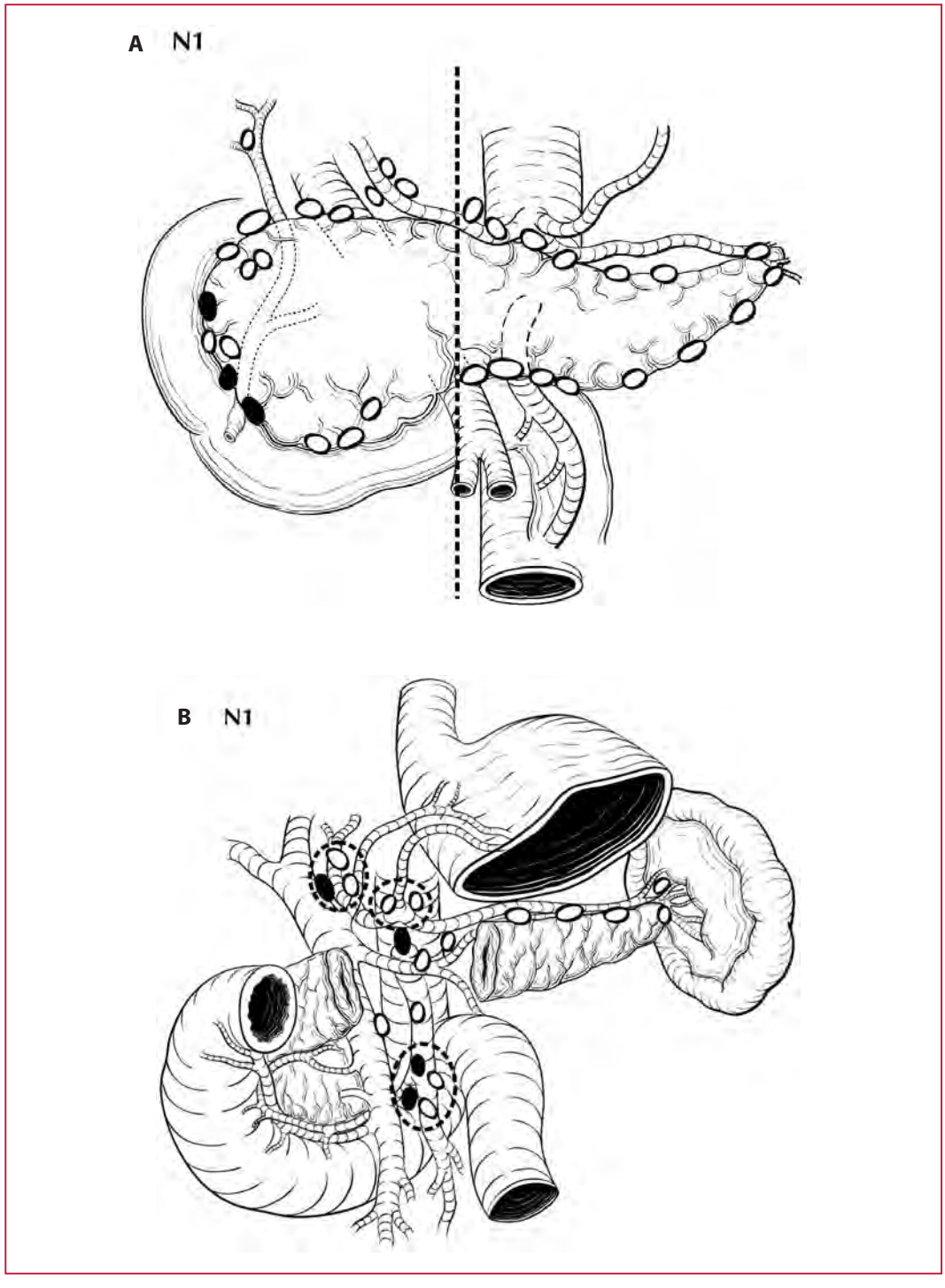

ŞEKİL 22.7. *(A) N1 Bölgesel lenf nodu metastazı olarak tanımlanmaktadır. (B) N1 Bölgesel lenf nodu metastazı olarak tanımlanmaktadır.*

PROGNOSTİK FAKTÖRLER (BÖLGEYE ÖZEL FAKTÖRLER)

(Toplanması önerilen)

Evreleme için gerekli	Yok
Klinik olarak önemli	Tumor yerleşimi Karsinoembriyojenik antijen CA 19-9

Ampulla Vateri

23

DEĞİŞİKLİKLERİN ÖZETİ

- Bu bölümdeki TNM tanımları ve evre grupları altıncı baskıdan bu yana değişmemiştir.

ICD-O-3 TOPOGRAFİ KODLARI

C24.1 Ampulla Vater

ICD-O-3 HİSTOLOJİ KOD ARALIKLARI

8000-80152, 8154-8231, 8243-8245, 8250-8576, 8940-8950, 8980-8981

ANATOMİ

Primer Bölge. Ampulla çoğu kişide pankreatik ve ana safra kanalının terminal kısımlarının birleşmesiyle oluşan 1.5 cm uzunluğunda küçük dilate bir kanaldır (Şekil 23.1). Ancak, insanların %42'sinde ampulla ana safra kanalının bitim noktasıdır ve pankreatik kanalın duodenumda ampullaya yakın kendi girişi bulunmaktadır. Bu kişilerde, ampullayı tespit etmek güçtür ve hatta bulunmamaktadır. Ampulla duodenuma posterior-medial yüzde papilla vateri olarak da bilinen bir mukoza kabarıklığından açılmaktadır. Karsinomlar ya papilla ya da ampulladan gelişebilseler de, genellikle ampulla ile papilla mukozalarının birleşim yerinden ortaya çıkmaktadırlar. Geniş tümörlerde kaynak bölgesini tespit etmek mümkün olmayabilir. Bu alanda ortaya çıkan tümörlerin neredeyse tamamı iyi diferansiye adenokarsinomlardır.

Bölgesel Lenf Nodları (N). Pankreas ve periampüller bölgeyi çok zengin bir lenfatik ağ sarmaktadır ve doğru tümör evrelemesi çıkarılan tüm lenf nodlarının incelenmesini gerektirmektedir. Bölgesel lenf nodları aynı zamanda hepatik arter ve portal ven boyunca seyreden nodları da içeren peripankreatik lenf nodlarıdır (Şekil 23.2, 23.3). Bölgesel lenf nodlarının anatomik olarak ayrımı gerekli değildir. Bir pankreatikoduodenektomi materyalinin optimal histolojik değerlendirmesi için en az 12 lenf nodu incelenmelidir. Eğer rezeke edilen tüm lenf nodları negatif ancak incelenen lenf nodu sayısı bu rakamı karşılamıyor olsa da halen pN0 olarak adlandırılmalıdır. Örneklenen ve tutulan lenf nodu sayısı kayıt edilmelidir.

Metastatik Bölgeler. Ampulla tümörleri duodenum duvarı, pankreas başı ve ekstrahepatik safra kanalı gibi komşu yapılara infiltre olabilir. Metastatik hastalık en sık karaciğer ve pertonda bulunurken en az akciğer ve plevrada görülmektedir.

C.C. Compton et al. (eds.), *AJCC Cancer Staging Atlas: A Companion to the Seventh Editions of the AJCC Cancer Staging Manual and Handbook*, DOI 10.1007/978-1-4614-2080-4_23,
© 2012 American Joint Committee on Cancer

PROGNOSTİK ÖZELLİKLER

Pankreas kaynaklı olmayan periampüller adenokarsinom nedeniyle pankreatikoduodenektomi yapılan hastalar benzer şekilde tedavi edilen pankreas kökenli adenokarsinomlu hastalarla kıyaslandığında daha iyi bir sağkalıma (medyan sağkalım 3-4 yılla kıyasla 18-24 ay, 5-yıllık sağkalım %35-45'e kıyasla %10-20) sahiptir. Öte yandan, pankreatik adenokarsinom doğal sürecinde olduğu gibi, hastalık uzanımı ve primer tümörün histolojik özellikleri sağkalım süresini öngörmektedir. Potansiyel küratif rezeksiyon yapılan hastalarda bile lenf nodu metastazları, kötü diferansiye histoloji, pozitif rezeksiyon sınırı ve pankreas invazyonu kötü prognozla ilişkilidir. Ampulladan pankreasa tümör uzanımının histolojik bulguları hem lokal hem de bölgesel uzanımın boyutunu yansıtmaktadır. Perinöral invazyon, ülserasyon ve yüksek histopatolojik grad da kötü prognostik faktörlerdir.

Tümör boyutu TNM sınıflamasının bir parçası olmasa da prognostik önemi vardır. Rezeksiyon sınırında tümör tutulumunun (pozitif) kötü prognostik faktör olduğu defalarca gösterilmiştir. Sınırlar tutulu ise rezidüel tümör sınıflaması (R1 veya R2) belirtilmelidir.

Lenf nodu metastazının, pankreas kanserinde hastalık nüksü veya kısa sağkalımın bir göstergesi olmasa da Ampulla Vateri adenokarsinomlu hastalarda kötü prognostik etmen olduğu gösterilmiştir. Nod pozitif pankreas adenokarsinomlu hastalarda potansiyel küratif cerrahi sonrası 5-yıllık sağkalım %0-5 iken ampulla adenokarsinomunda bu oran %15-30'dur. Genişletilmiş retroperitoneal lenfadenektominin sağkalımı iyileştirdiği gösterilmemiştir. Papiller histolojiye sahip tümörler nonpapiller olanlara kıyasla daha iyi sonuçlara sahiptirler. İki serum belirteci prognostik öneme sahip olabilir. Bu nedenle cerrahi veya tedaviden önce rutin olarak bakılmalıdır çünkü tedaviye yanıtı değerlendirmede faydalı olabilir. Bunlar karsinoembriyojenik antijen (CEA) ve CA 19-9'dur.

TNM TANIMLARI

Primer Tümör (T)	
Tx	Primer tümör değerlendirilemiyor
T0	Primer tümör bulgusu yok
Tis	Karsinoma in situ
T1	Ampulla Vateri veya sfinkter Oddi'ye sınırlı tümör (Şekil 23.4)
T2	Duodenum duvarına invaze tümör (Şekil 23.5)
T3	Pankreasa invaze tümör (Şekil 23.6)
T4	Peripankreatik yumuşak doku veya çevre organ ya da yapılara invaze tümör (Şekil 23.7)

Bölgesel Lenf Nodları (N)	
NX	Bölgesel lenf nodları değerlendirilemiyor
N0	Bölgesel lenf nodu metastazı yok
N1	Bölgesel lenf nodu metastazı var (Şekil 23.8A, B, C)

Uzak Metaztaz (M)	
M0	Uzak metastazı yok
M1	Uzak metastazı var

ANATOMİK EVRE/PROGNOSTİK GRUPLAR			
Evre 0	Tis	N0	M0
Evre IA	T1	N0	M0
Evre IB	T2	N0	M0
Evre IIA	T3	N0	M0
Evre IIB	T1	N1	M0
	T2	N1	M0
	T3	N1	M0
Evre III	T4	Herhangi N	M0
Evre IV	Herhangi T	Herhangi N	M1

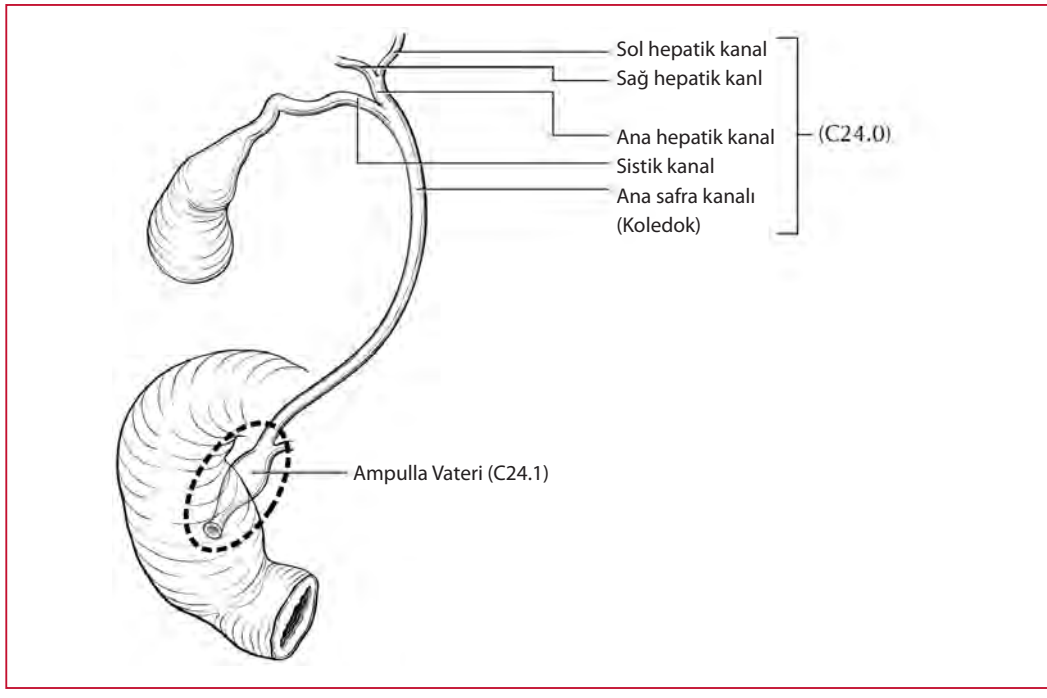

ŞEKİL 23.1. *Ampulla Vateri'nin anatomisi. Stratejik olarak pankreatik ve ana safra kanalının birleşim yerindedir.*

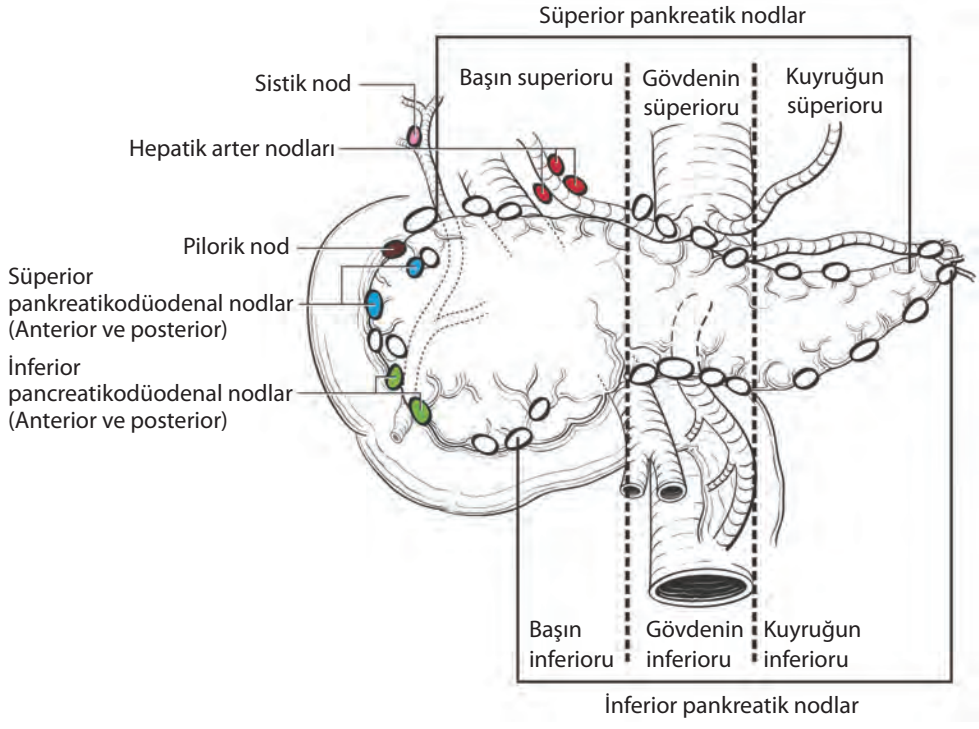

ŞEKİL 23.2. *Ampulla Vateri'nin bölgesel lenf nodları pankreas başı, hepatik arter ve pilorik bölgedeki lenf nodlarını içermektedir. Pankreas gövdesinin distali ve kuyruk bölgesindeki lenf nodları Ampulla Vateri için bölgesel lenf nodu olarak kabul edilmemektedir.*

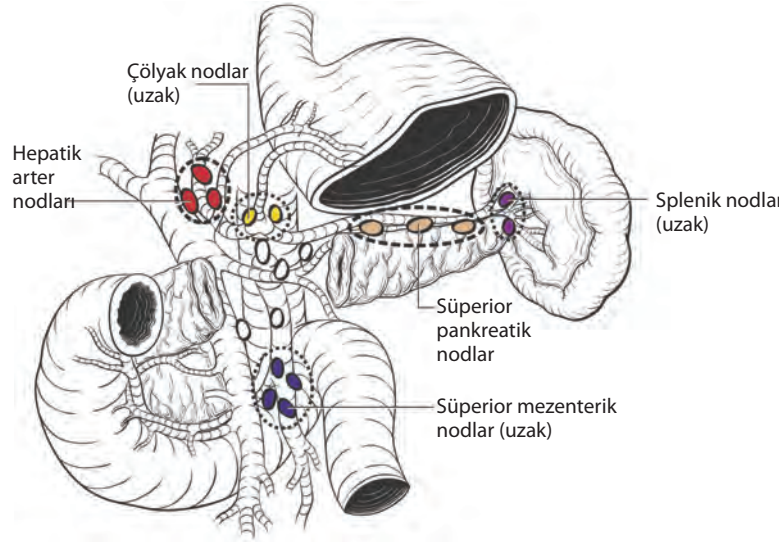

ŞEKİL 23.3. *Ampulla Vateri'nin bölgesel lenf nodları: proksimal mezenterik ve ana safra kanalı lenf nodları. Çölyak aks lenf nodları, splenik lenf nodları ve pankreas gövdesinin distali ve kuyruk bölgesindeki lenf nodları Ampulla Vateri için bölgesel lenf nodu olarak kabul edilmemektedir.*

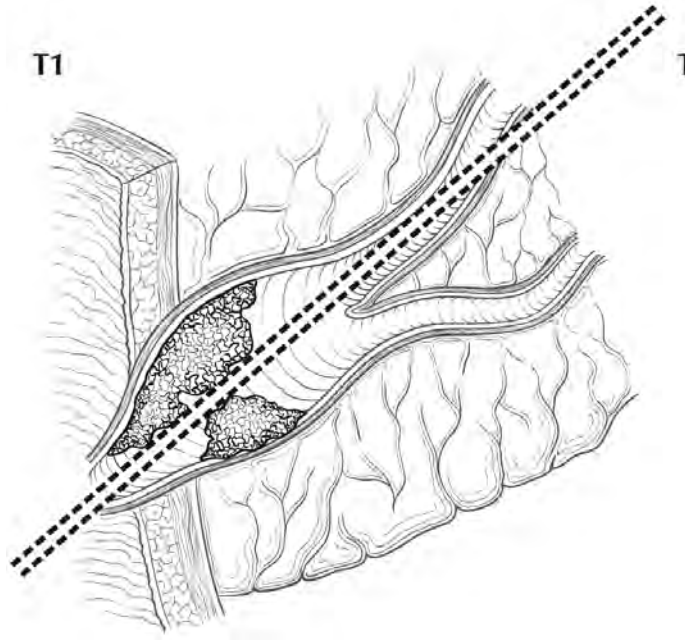

ŞEKİL 23.4. *T1 tümörün iki görüntüsü. Tümör Ampulla Vateri (kesikli çizginin altı) veya sfinkter Oddi'ye sınırlı (kesikli çizginin üstündeki tümör)*

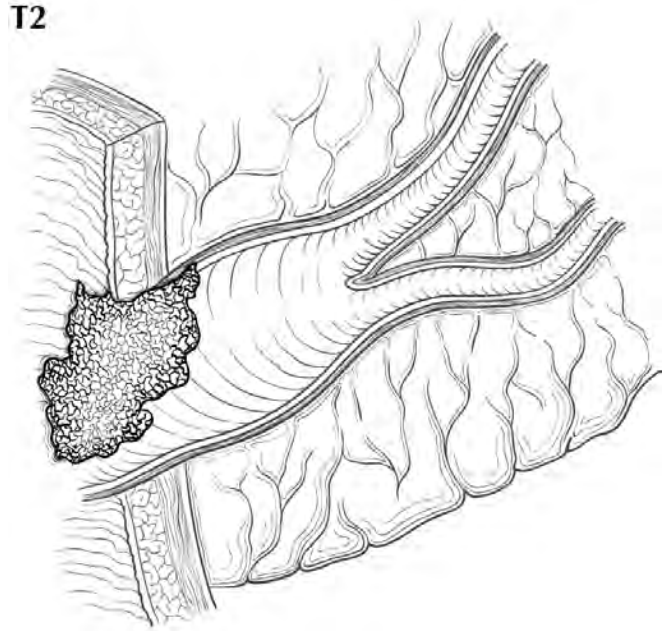

ŞEKİL 23.5. *T2 Duodenum duvarına invaze tümör olarak tanımlanmaktadır.*

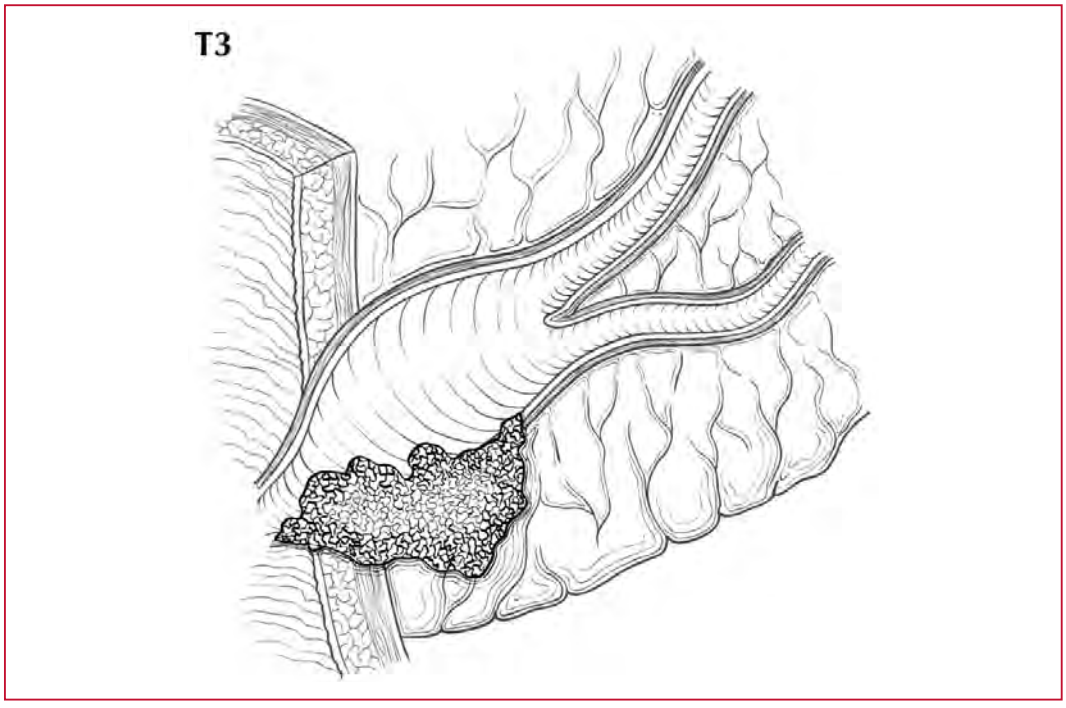

ŞEKİL 23.6. *T3 Pankreasa invaze tumor olarak tanımlanmaktadır.*

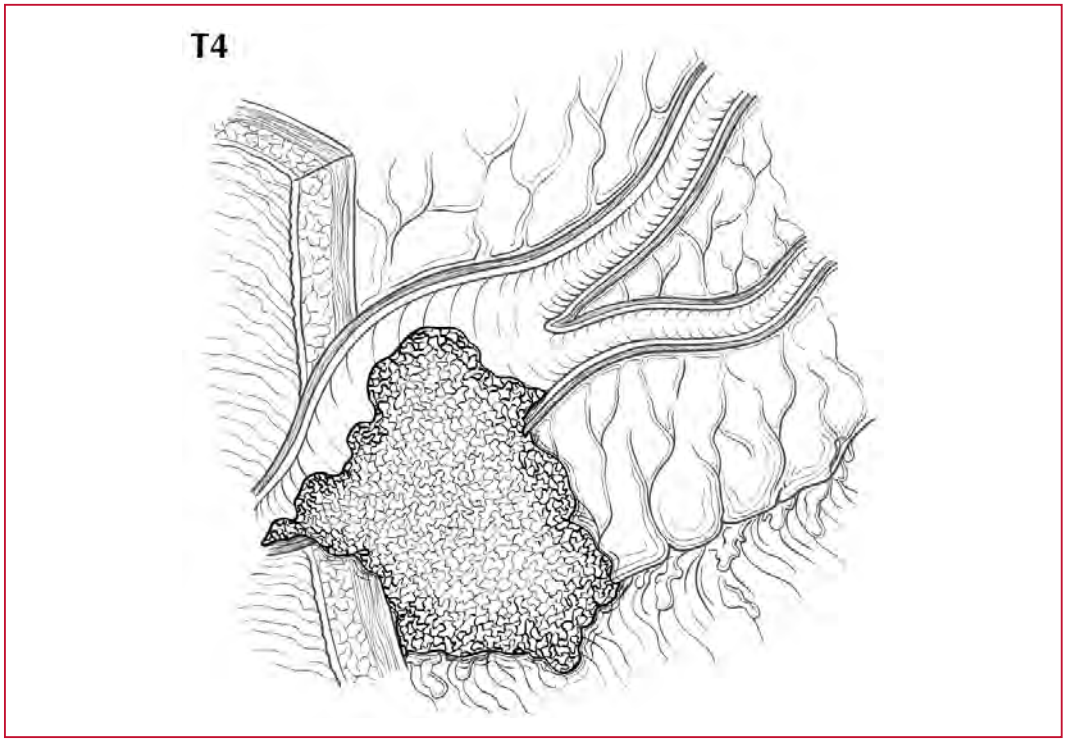

ŞEKİL 23.7. *T4 Peripankreatik yumuşak doku veya cevre organ ya da yapılara invaze tumor olarak tanımlanmaktadır.*

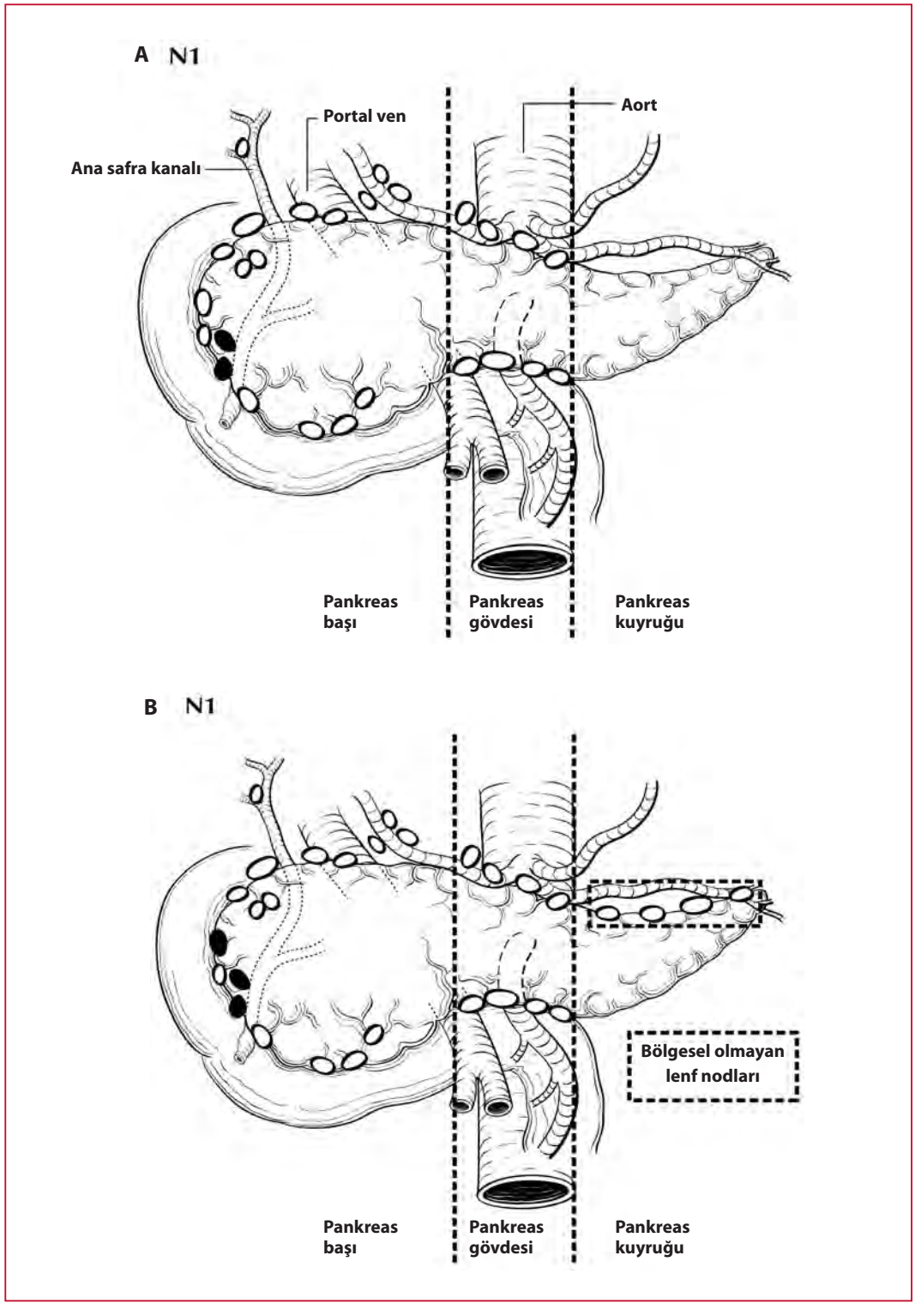

ŞEKİL 23.8. *(A) N1 Bolgesel lenf nodu metastazı olarak tanımlanmaktadır. (B) N1 Bolgesel lenf nodu metastazı olarak tanımlanmaktadır. Bu görüntü bölgesel olarak kabul edilmeyen bazı lenf nodlarını vurgulamaktadır.*

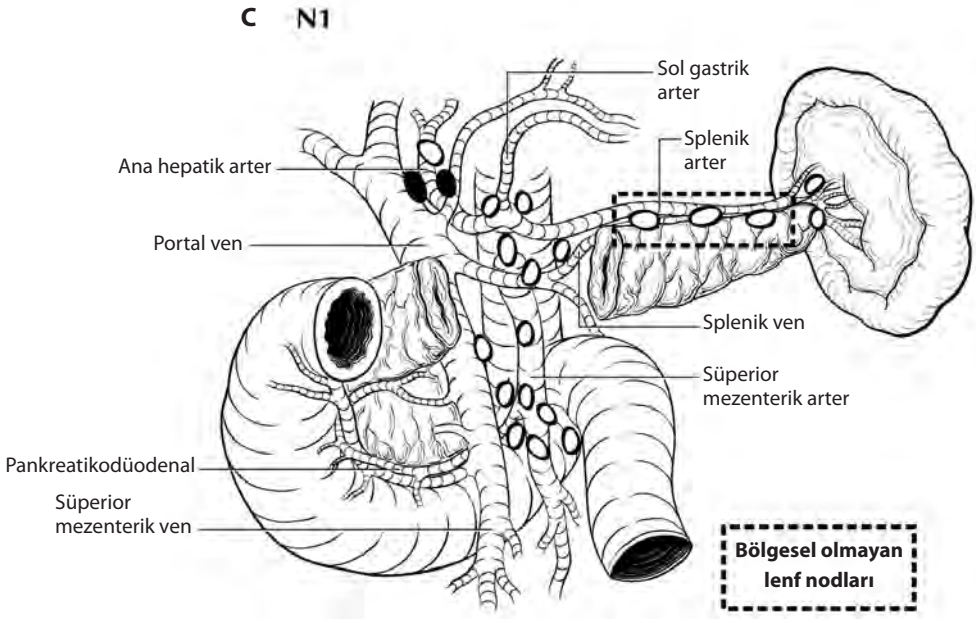

ŞEKİL 23.8. *(Devamı) (C) N1 Bolgesel lenf nodu metastazı olarak tanımlanmaktadır.*

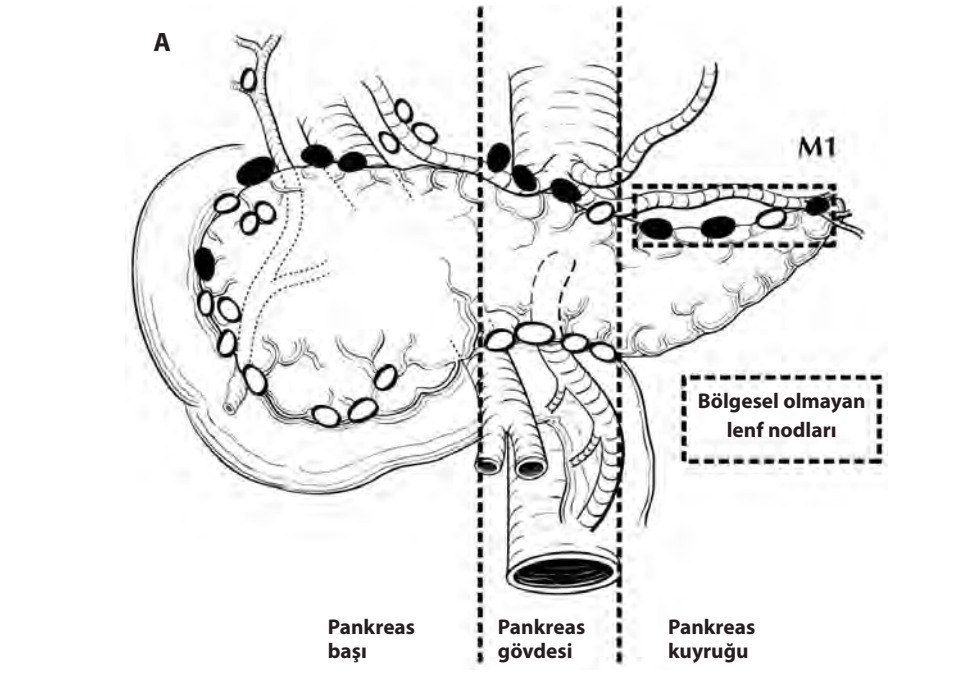

ŞEKİL 23.9. *M1 Uzak metastaz olarak tanımlanmaktadır (Burada pankras kuyruğundaki lenf nodlarına).*

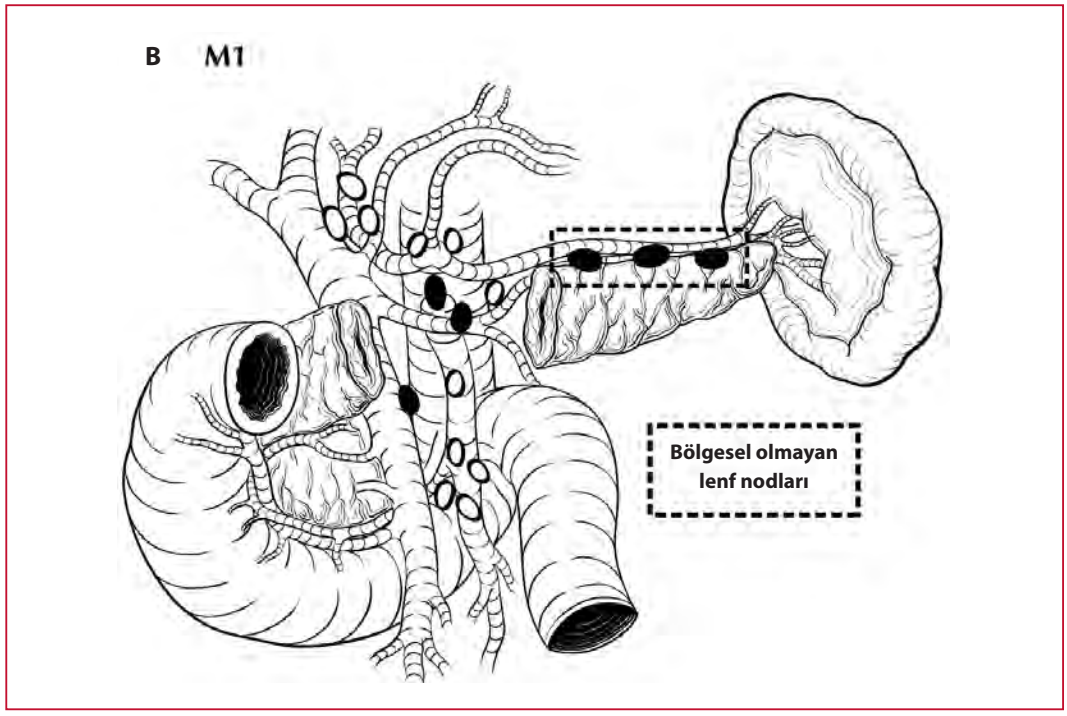

ŞEKİL 23.9. *M1 Uzak metastaz olarak tanımlanmaktadır (Burada pankras kuyruğundaki lenf nodlarına).*

PROGNOSTİK FAKTÖRLER (BÖLGEYE ÖZEL FAKTÖRLER)	
(Toplanması önerilen)	
Evreleme için gerekli	Yok
Klinik olarak önemli	Preoperatif veya tedavi öncesi karsinoembriyojenik antijen (CEA) Preoperatif veya tedavi öncesi CA 19-9

Ekzokrin ve Endokrin Pankreas

24

DEĞİŞİKLİKLERİN ÖZETİ

- Pankreatik nöroendokrin tümörler (karsinoid tümörler dahil) artık tek bir pankreas evreleme sistemiyle evrelendirilmektedirler.
- Ekzokrin pankreas için TNM Tanımları ve Anatomik Evre/Prognostik Gruplar altıncı versiyondan bu yana değişmemiştir.

ICD-O-3 TOPOGRAFİ KODLARI

C25.0 Pankreas başı
C25.1 Pankreas gövdesi
C25.2 Pankras kuyruğu
C25.3 Pankratik kanal
C25.4 Langerhans adacıkları (endokrin pankreas)
C25.7 Pankreasın belirtilen diğer bölümleri
C25.8 Pankreasın çakışan lezyonları
C25.9 Pankreas, belirtilmemiş

ICD-O-3 HİSTOLOJİ KOD ARALIKLARI

8000-8576, 8940-8950, 8980-8981

ANATOMİ

Primer Bölge. Pankreas batın arka tarafında duodenumdan splenik hilusa kadar seyreden uzun ve lobüle konturlu bir organdır (Şekil 24.1). Organ küçük bir unsinat prosesli baş, boyun, gövde ve kuyruktan oluşmaktadır. Gövdenin ön yüzü midenin arka duvarıyla direk komşuluktadır ve arkasında inferior vena kava, süperior mezenterik ven, splenik ven ve sol böbrek bulunmaktadır.

Bölgesel Lenf Nodları. Pankreas çok zengin bir lenfatik ağ ile sarılmıştır ve doğru tümör evrelemesi çıkarılan tüm lenf nodlarının incelenmesini gerektirmektedir. Pankreatikoduodenektomi spesmeninin optimal histolojik değerlendirmesi minumum 12 lenf nodunun incelenmesini gerektirmektedir. Baş ve boyun yerleşimli pankreas tümörlerin standart bölgesel lenf nodu ve yumuşak doku rezeksiyonu ana safra kanalı, common hepatik arter, portal ven, posterior ve anterior enterik ven ile süperior mezenterik arterin sağ lateral duvarı boyunca seyreden lenf nodlarını içermelidir (Şekil 24.2 ve 24.3). Gövde ve kuyruk yerleşimli kanserler için bölgesel lenf nodu bölgeleri common hepatik arter, çölyak aks, splenik arter ve splenik hilus nodlarıdır. Bölgesel lenf nodlarının anatomik ayrımı gerekli değildir. Ancak, ayrı bir şekilde gönderilen lenf nodları cerrahın işaretlediği şekilde raporlanmalıdır.

C.C. Compton et al. (eds.), *AJCC Cancer Staging Atlas: A Companion to the Seventh Editions of the AJCC Cancer Staging Manual and Handbook*, DOI 10.1007/978-1-4614-2080-4_24,
© 2012 American Joint Committee on Cancer

Metastatik Bölgeler. Metastatik yayılım tanı anında sıktır ve tipik olarak karaciğer, peritoneal kavite ve akciğerleri tutmaktadır. Diğer bölgelere metastaz nadirdir.

YERLEŞİM TANIMI

Pankreas başı tümörleri süperior mezenterik-portal ven birleşim yerinin sağından gelişmektedirler (Şekil 24.1). Unsinat proses pankreas başının bir parçasıdır. Pankreas gövdesi tümörleri süperior mezenterik-portal ven birleşim yerinin solu ile aortun sol ucu arasında gelişmektedirler. Pankreasın kuyruk tümörleri aortun sol sınırının solundan gelişmektedirler.

Patolojik Evreleme. Pankreatikoduodenektomi materyalinde safra kanalı, pankreatik kanal ve süperior mezenterik arter sınırları gros ve mikroskobik olarak değerlendirilmelidir. Süperior mezenterik arter sınırı retroperitoneal, mezopankreatik ve unsinat sınır olarak da adlandırılmaktadır. Total pankreatektomi materyalinde safra kanalı ve retroperitoneal sınırlar değerlendirilmelidir. Duodenal (pilor koruyucu pankreatikoduodenektomi ile) ve mide (standart pankreatikoduodenektomi ile) sınırları nadiren tutulmaktadır ancak durumları patoloji raporunda belirtilmelidir. Sınırların raporlanması şu sınırların belgelenmesiyle kolaylaşacaktır; (1) ana safra (hepatik) kanalı, (2) pankreas boynu, (3) süperior mezenterik arter sınırı, (4) diğer yumuşak doku sınırları (posterior pankreatik, vb), duodenum ve mide.

Süperior mezenterik arter sınırına (süperior mezenterik arter sağ lateral sınırına yakın perinöral doku içeren yumuşak doku, Şekil 24.4), çoğu lokal yinelemelerin pankreas yatağında bu sınır boyunca meydana gelmesinden dolayı özellikle dikkat edilmelidir. Vena kavanın ön yüzü ile pankreas ve duodenumun arka yüzü arasındaki yumuşak doku posterior pankreatik sınırı (retroperitoneal sınır değil) temsil etmektedir. Süperior mezenterik arter sınırı (retroperitoneal veya unsinat sınır) materyalin gros incelemesinin bir parçası olarak boyanmalı ve materyal daha sonra histolojik analiz için boyalı sınıra dik bir şekilde kesilmelidir. Tümörün sınıra en yakın mikroskobik uzanımı milimetre cinsinden kayıt edilmelidir.

PROGNOSTİK ÖZELLİKLER

Adenokarsinom. Pankreasın lokalize non-metastatik adenokarsinomu nedeniyle cerrahi rezeksiyon yapılan hastalar %20'lik bir uzun dönem sağkalım ve 12-20 aylık bir medyan sağkalıma sahiptirler (Tablo 24.1). Lokal ileri non-metastatik hastalığı olan vakalar 6-10 aylık bir medyan sağkalıma sahiptirler (Tablo 24.2). Metastatik hastalar hastalık uzanımı, performas durumu ve sistemik tedaviye yanıta göre değişmekle birlikte kısa bir sağkalıma (3-6 ay) sahiptirler.

Pek çok araştırmacı kısa sağkalımla ilişkili olabilecek prognostik değişkenleri belirlemek amacıyla rezeke materyalde (belirgin bir şekilde lokalize rezektabl pankreas kanserli hastalarda) patolojik faktörleri araştırmıştır. Bölgesel lenf nodlarında metastatik hastalık, kötü diferansiye histoloji, lenfovasküler invazyon ve yüksek CA 19-9 seviyeleri kötü bir prognozla ilişkilidir. Pankreatikoduodenektomi olan hastalarda bir diğer önemli prognostik faktör yetersiz rezeksiyondur. Bu nedenle pankreatikoduodenektomi materyalinin gros ve mikroskobik değerlendirmesinde sınır incelemesi son derece önemlidir. Rezeksiyon boyutunun (Ro: gros ve mikroskobik negatif sınırla tam rezeksiyon, R1:gros olarak negatif ancak mikroskobik olarak pozitif sınırlı rezeksiyon ve R2: gros ve mikroskobik olarak pozitif sınırla rezeksiyon) TNM evreleme sisteminin bir parçasının olmadığı ancak prognostik olarak önemli olduğuna dikkat edilmelidir. Arşiv materyalinin geriye dönük patolojik

incelemesi cerrahi rezeksiyon sınırı ve pozitif lenf nodu açısından doğru bilgi sağlamayabilir ve bu bilgi materyalin çıkarıldığı ve cerrahi patoloji odasına gönderildiği sırada elde edilmelidir. Pozitif olması en muhtemel rezeksiyon sınırı süperior mezenterik arter sınırıdır. Bu sınır, süperior mezenterik arterin tam 3-4 cm proksimalindeki yumuşak doku sınırıdır ve histolojik inceleme kesitlerinde sınır durumunu değerlendirmek üzere boyanmaktadır (Patolojik evreleme bölümüne bakınız). Gros positif retroperitoneal sınır bırakarak yapılan yetersiz cerrahi rezeksiyon hiçbir sağkalım avantajı sağlamamaktadır (cerrahi olmayan ve kemoradyoterapi alan hastalara kıyasla).

Nöroendokrin Tümörler. Pankreasın lokalize nöroendokrin tümöründen dolayı cerrahi rezeksiyon yapılan hastalar yaklaşık %55.4'lük bir 5-yıllık genel sağkalım oranına sahiptirler ve bu pankreatik adenokarsinomlu hastalardan anlamlı bir şekilde daha iyidir (Tablo 24.3). Rezeksiyon yapılmayanlarda 5-yıllık genel sağkalım oranı yaklaşık %15.6'dır. Bu tümörlerin doğal süreci nispeten nadir olduklarından az anlaşılmaktadır ancak gösterilen prognostik faktörler hasta yaşı, uzak metastaz, tümörün fonksiyonel durumu ve diferansiyasyon derecesidir. Bu tümörlerin pankreas kanseri evreleme sistemine dahil edilmesi veri toplama ve prognostik faktörlerin tanımlanması sürecini iyileştirmeye olanak sağlayacaktır. Bu tümörlerin "benign" veya "malign" olarak sınıflandırılması çelişkilidir ve tüm pankreatik nöroendokrin tümörler benign ya da malign oluşuna bakılmadan evrelendirilmelidirler.

TNM TANIMLAMALARI

Primer Tümör (T)*	
Tx	Primer tümör değerlendirilemiyor
T0	Primer tümör bulgusu yok
Tis	Karsinoma in situ*
T1	En büyük boyutu 2 cm veya daha küçük ve pankreasa sınırlı tümör (Şekil 24.5)
T2	En büyük boyutu 2 cm'den büyük ve pankreasa sınırlı tümör (Şekil 24.5)
T3	Çölyak aks veya süperior mezenterik artere invaze olmadan pankreas dışına uzanım gösteren tümör (Şekil 24.6A, B, C, D)
T4	Çölyak aks veya süperior mezenterik artere invaze tümör (unrezektabl tümör) (Şekil 24.7)

*Bu "PanINIII" sınıflamasını da içermektedir

Bölgesel Lenf Nodları (N)	
NX	Bölgesel lenf nodları değerlendirilemiyor
N0	Bölgesel lenf nodu metastazı yok
N1	Bölgesel lenf nodu metastazı var (Şekil 24.8A, B, C, D)

Uzak Metastaz (M)	
M0	Uzak metastaz yok
M1	Uzak metastaz var

ANATOMİK EVRE/PROGNOSTİK GRUPLAR			
Evre 0	Tis	N0	M0
Evre IA	T1	N0	M0
Evre IB	T2	N0	M0
Evre IIA	T3	N0	M0
Evre IIB	T1	N1	M0
	T2	N1	M0
	T3	N1	M0
Evre III	T4	Herhangi N	M0
Evre IV	Herhangi T	Herhangi N	M1

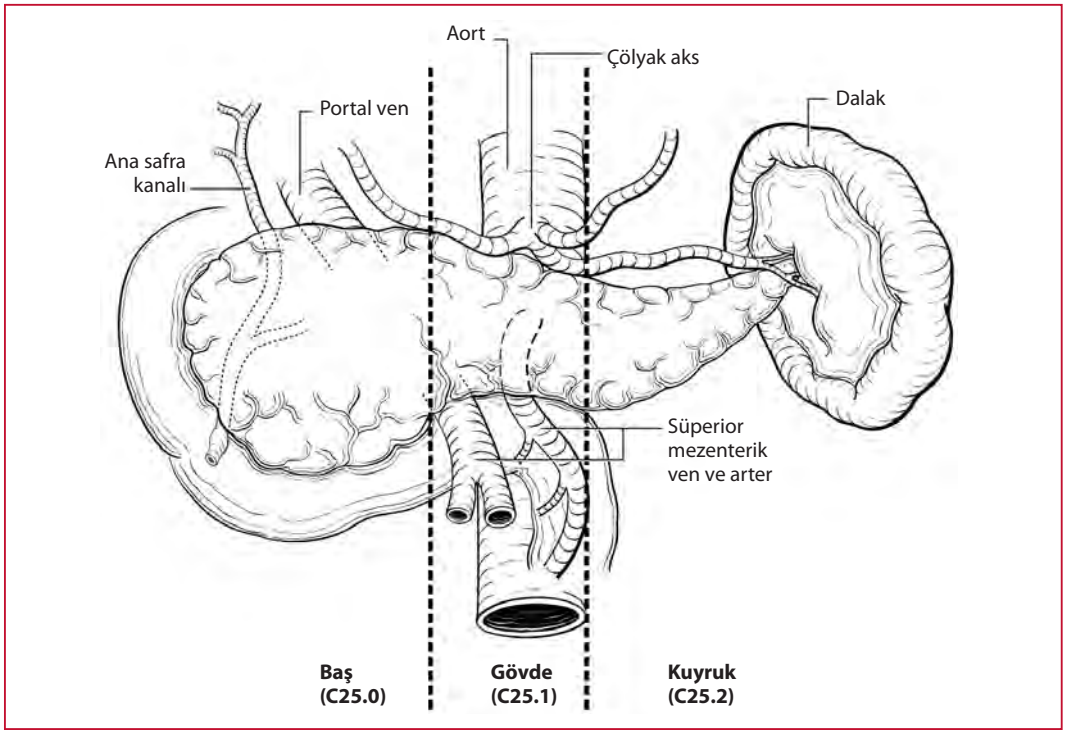

ŞEKİL 24.1. *Pankreasın anatomik alt bölgeleri*

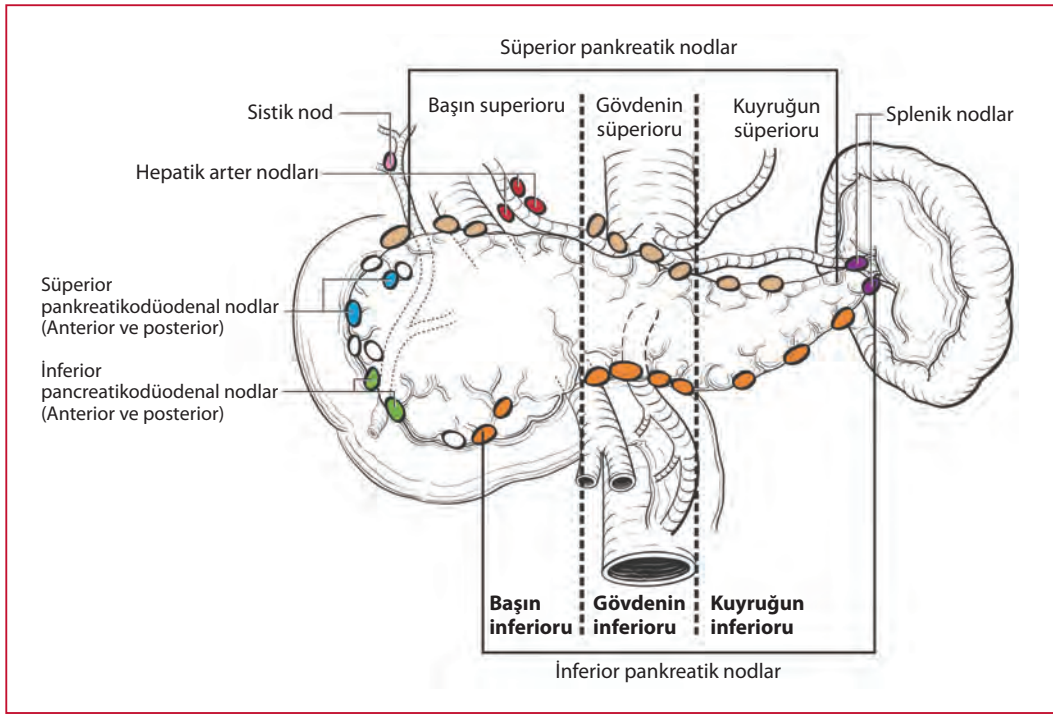

ŞEKİL 24.2. *Pankreasın bölgesel lenf nodları (önden görünüm).*

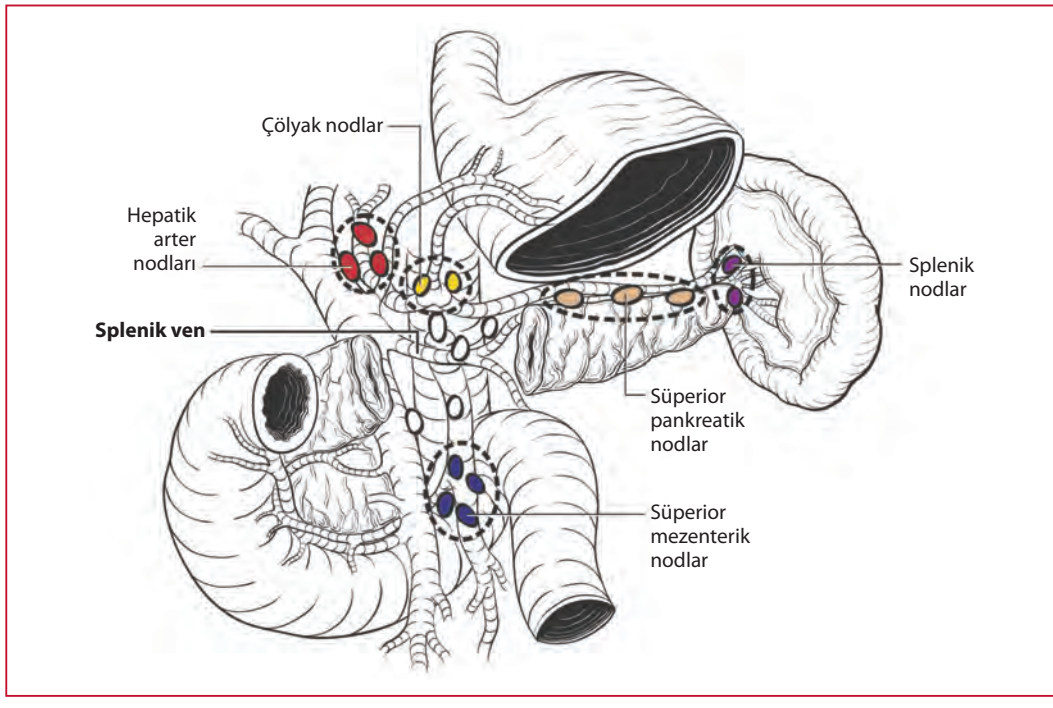

ŞEKİL 24.3. *Pankreasın bölgesel lenf nodları (retroperitoneal damarlar ve lenf nodlarını göstermek üzere pankreas gövdesinin çıkarılmış olduğu ön görünüm)*

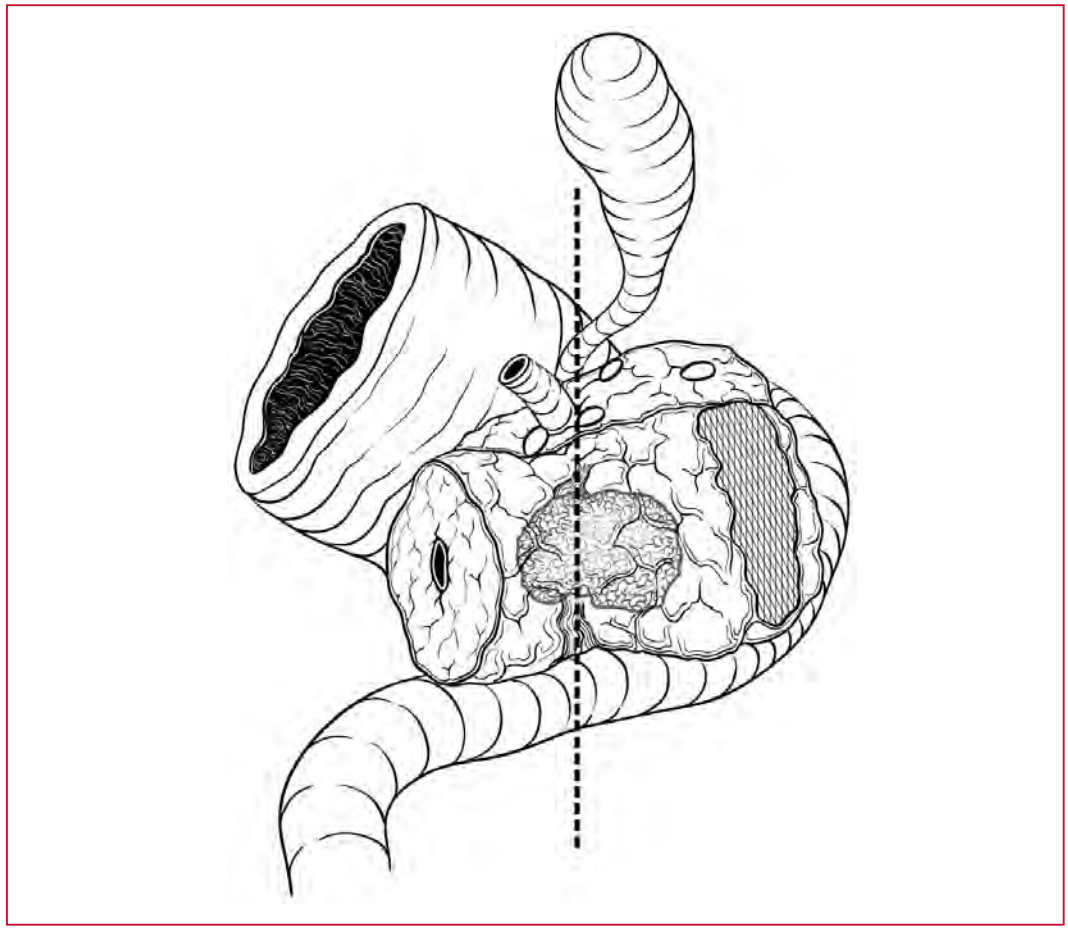

ŞEKİL 24.4. *Pankreas başının kesikli çizgi ile portal ve süperior mezenterik venlerin birleştiği yerin gösterildiği ön görüntüsü. Taralı bölge unsinat çıkıntının sınırlarını göstermektedir.*

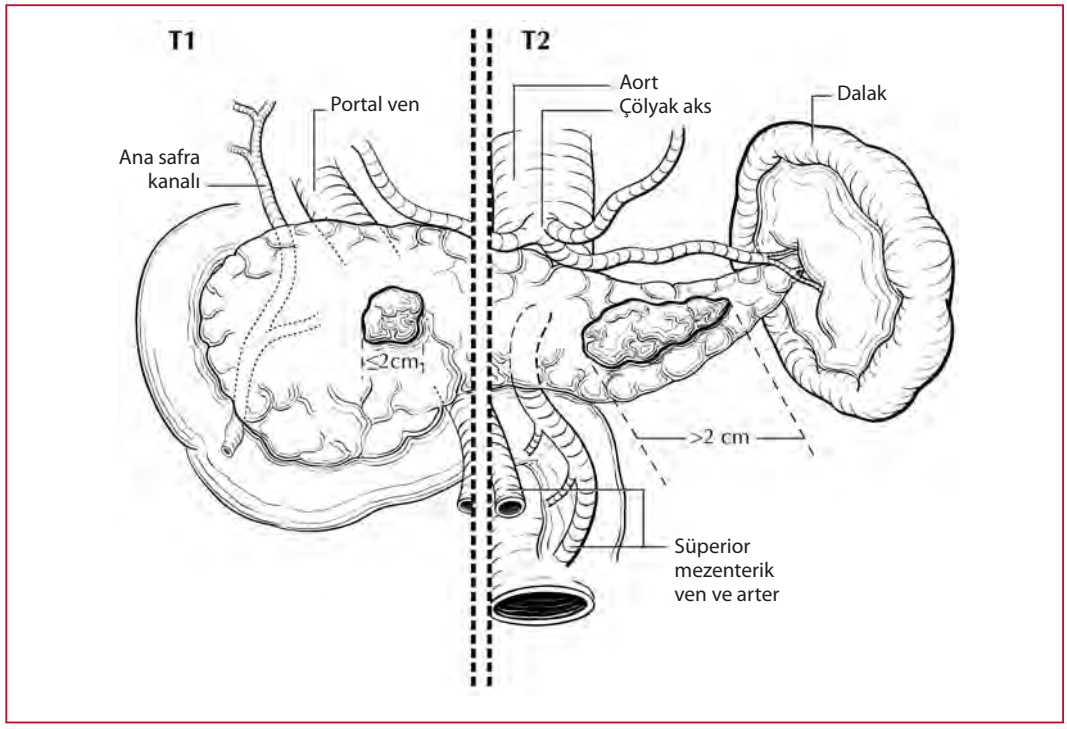

ŞEKİL 24.5. *T1(kesikli çizginin sol tarafı) , en buyuk boyutu 2 cm veya daha kucuk ve pankreasa sınırlı tümör olarak tanımlanmaktadır. T2 (Kesikli çizginin sağ tarafı), En buyuk boyutu 2 cm'den buyuk ve pankreasa sınırlı tumor olarak tanımlanmaktadır.*

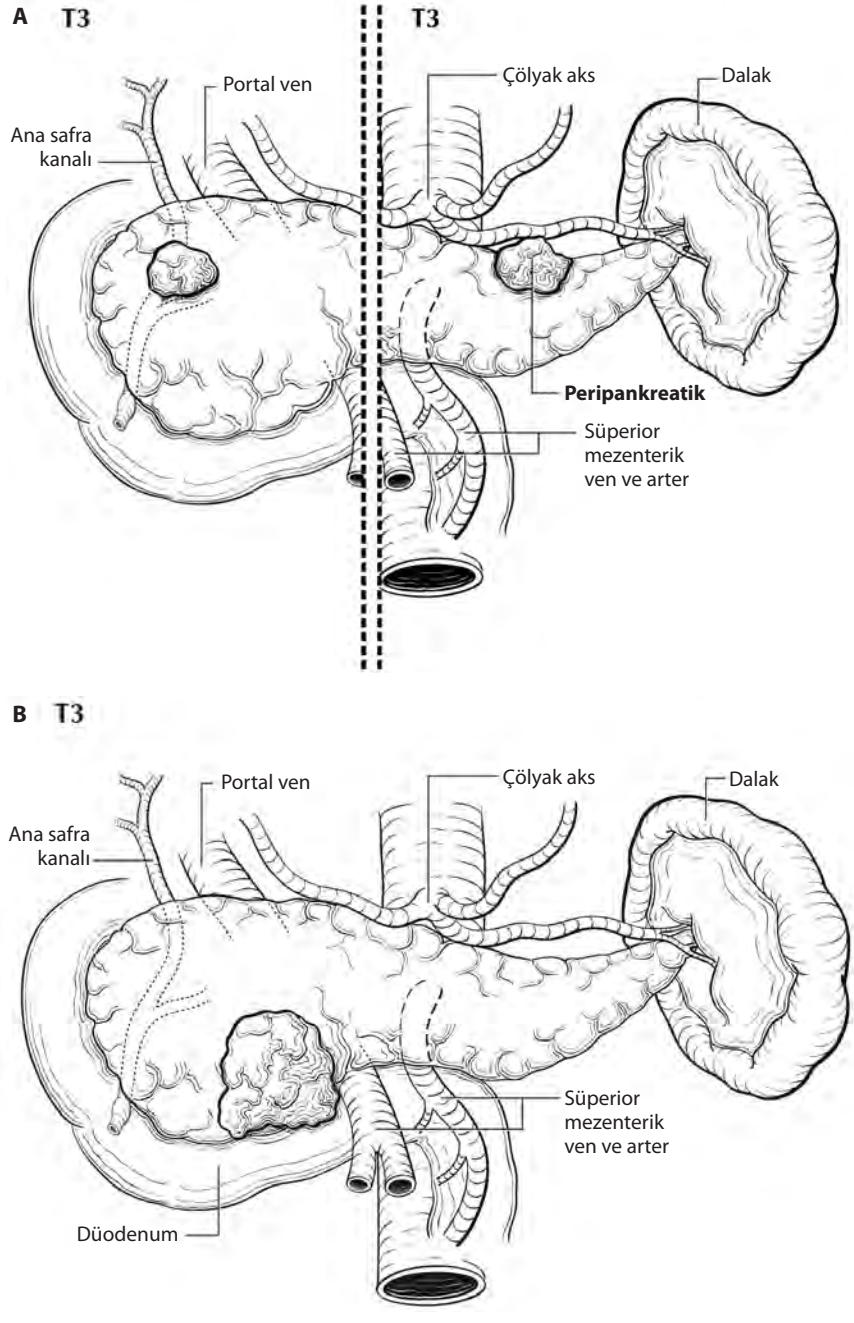

ŞEKİL 24.6. *(A) çölyak aks veya superior mezenterik artere invaze olmadan pankreas dışına uzanım gosteren tumor olarak tanımlnan T3'ün iki ayrı görüntüşü. Noktalı çizginin solunda: Tümör süperior mezenterik arteri tutlmadan ana safra kanalına invaze. Noktalı çizginin sağı: Tümör çölyak aksı tutmadan peripankreatik dokulara invaze. (B) T3: Tümör süperior mezenterik arteri tutmadan düodenuma invaze.*

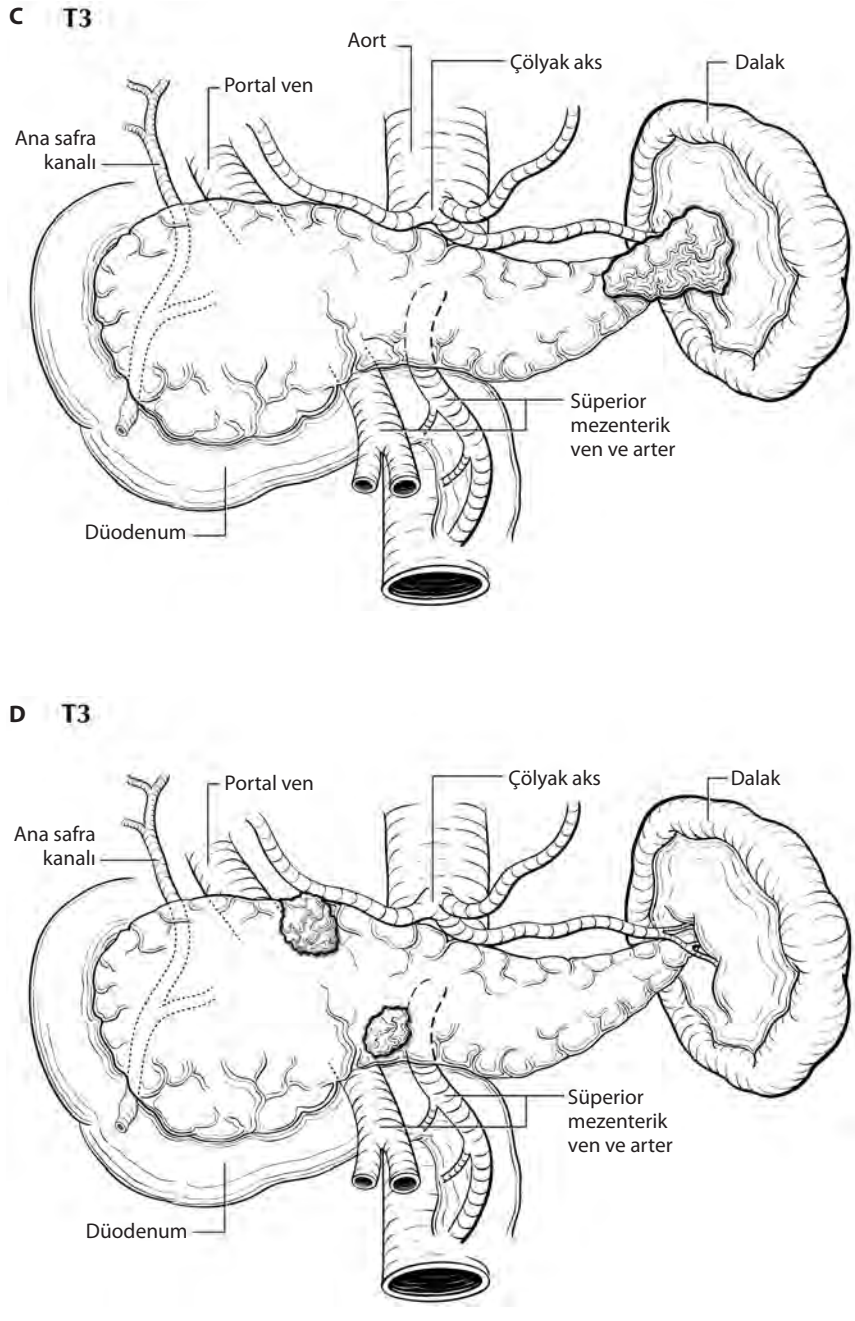

ŞEKİL 24.6. *(Devamı) (C) T3: Tümör çölyak aks veya süperior mezenterik arteri tutmadan dalağa invaze. (D) Süperior mezenterik arter ve portal vene yapışık ancak sarmamış tümörü tarif eden T3'ün iki ayrı görünümü.*

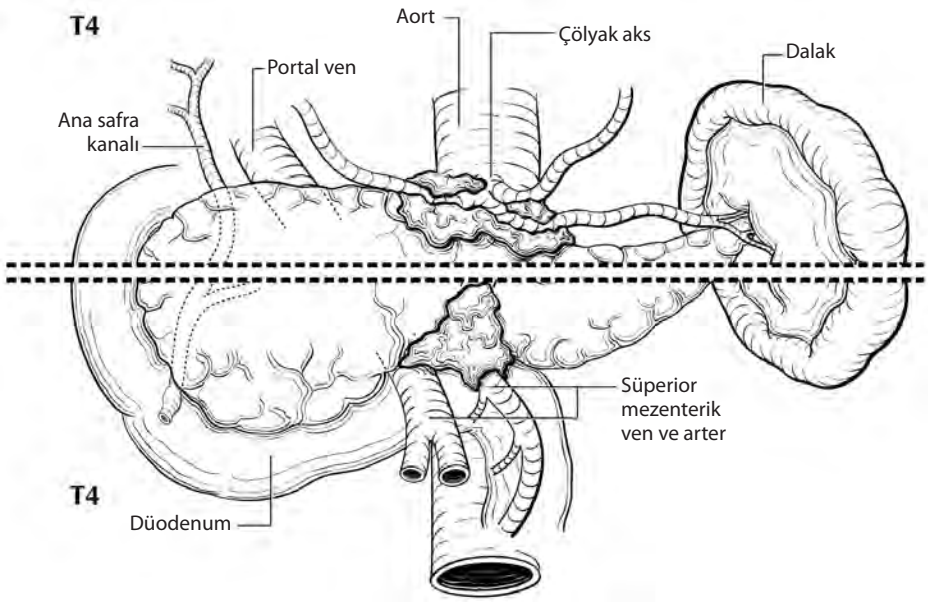

ŞEKİL 24.7. *Çölyak aks (noktalı çizginin üst) ya da süperior mezenterik arteri (noktalı çizginin altı; unrazektabl primer tümör) sarmış tümör olarak tanımlanan T4'ün iki ayrı görünümü.*

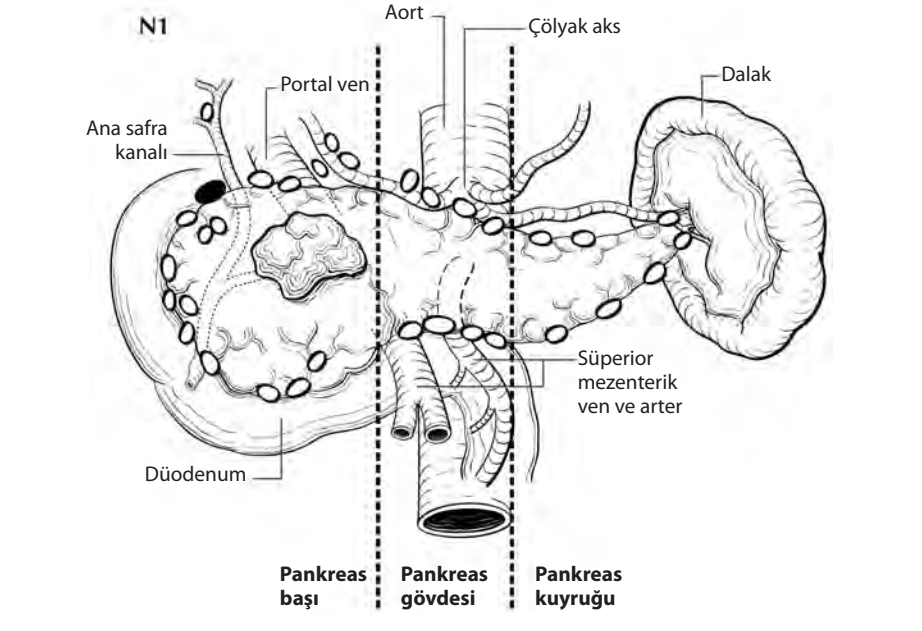

ŞEKİL 24.8. *N1, bölgesellenf nodu metastazı olarak tanımlanmaktadır. (A) Burada, primer tümör ve tek nodal metastaz pankreas başında yerleşmiştir.*

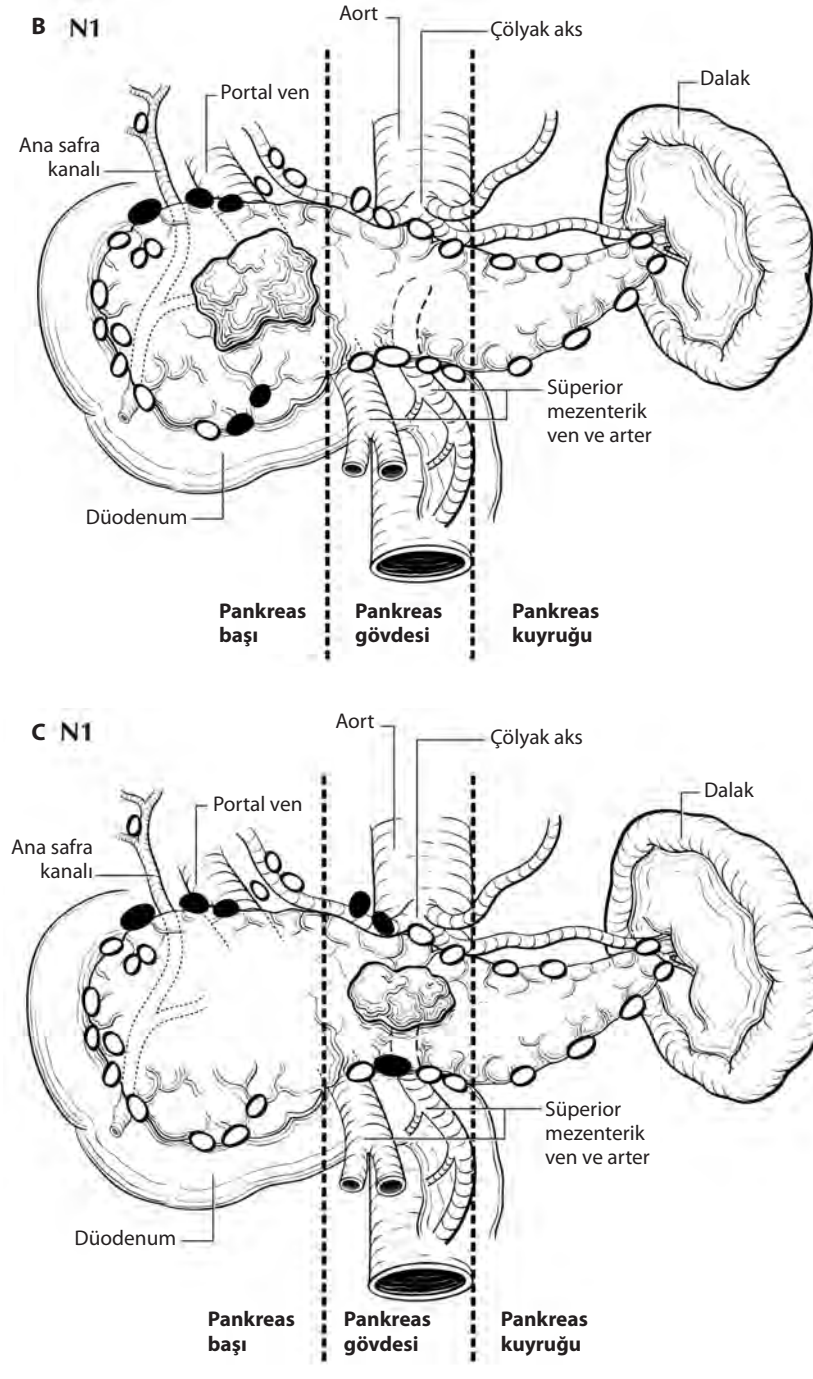

ŞEKİL 24.8. *(Devamı) (B) Burada, primer tümör ve multipl nodal metastazlar pankreas başında yerleşmiştir. (C) burada, primer tümör pankreas gövdesinde ancak multipl nodal metastazlar pankreas başı ve gövdesinde yerleşmiştir.*

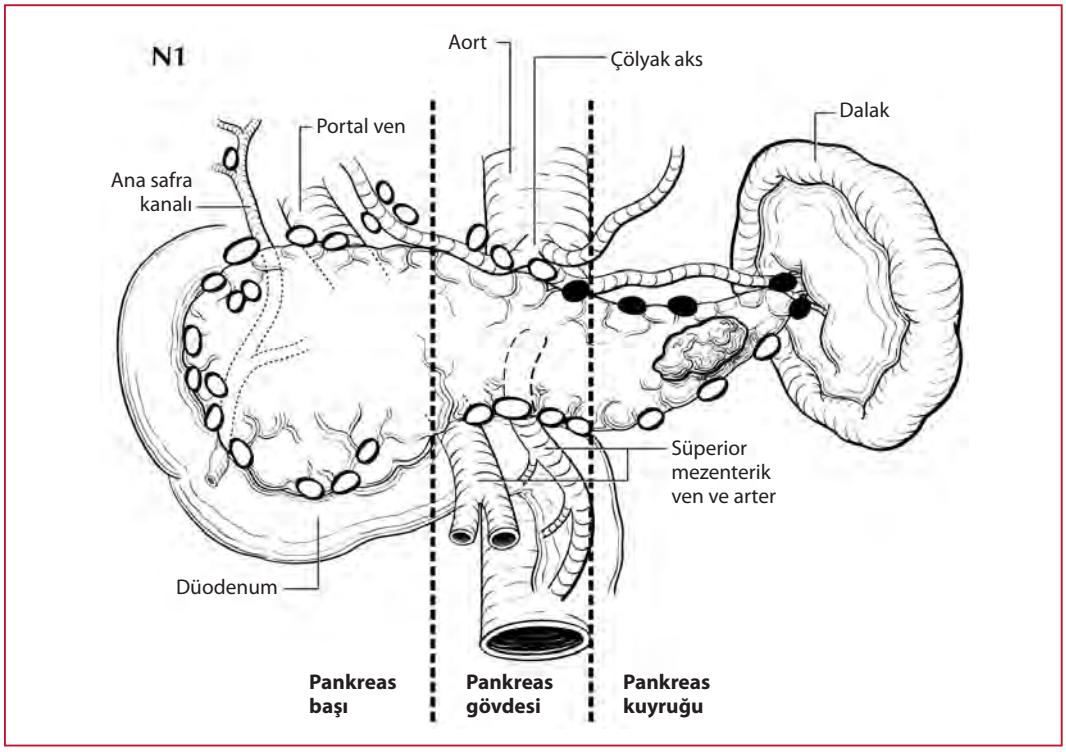

ŞEKİL 24.8. *(Devamı) (D) Burada, Primer tümör pankreas kuyruğunda; multipl nodal metastazlar ise pankreas kuyruğu ve dalak hilusunda yerleşmiştir.*

PROGNOSTİK FAKTÖRLER (BÖLGEYE ÖZEL FAKTÖRLER)

(Toplanması önerilen)

Evreleme için gerekli	Yok
Klinik olarak önemli	Preoperatif CA 19-9 Preoperatif karsinoembriyonik antijen (CEA) Preoperatif plazma kromogranin A seviyesi (CgA) (endokrin pankreas) Mitotik indeks (endokrin pankreas)



BÖLÜM IV

Toraks

Akciğer

(Karsinoid tümörler dahildir. Sarkomlar ve diğer ender tümörleri içermemektedir)

25

DEĞİŞİKLİKLERİN ÖZETİ

- Bu evreleme sistemi, küçük hücreli-dışı ve küçük hücreli akciğer karsinomları ile akciğerin karsinoid tümörlerinin sınıflaması için önerilmektedir.
- T sınıflaması tekrar tanımlanmıştır:
  - T1, T1a (≤2 cm) ve T1b (>2-3 cm) olarak yeniden sınıflandırılmıştır.
  - T2, T2a (>3-5 cm) ve T2b (>5-7 cm) olarak yeniden sınıflandırılmıştır.
  - T2 (>7 cm) T3 olarak yeniden sınıflandırılmıştır.
  - Aynı lobdaki multipl nodüller T4 olarak değil T3 olarak yeniden sınıflandırılmıştır.
  - Aynı akciğerde fakat farklı loblardaki multipl tümör nodülleri M1 olarak değil T4 olarak yeniden sınıflandırılmıştır.
- N sınıflaması ile ilgili hiçbir değişiklik yapılmamıştır. Ancak, lenf nodu istasyonlarının anatomik sınırlarını tanımlayan yeni bir uluslararası lenf nodu haritalaması geliştirilmiştir.
- M sınıflaması yeniden tanımlanmıştır:
  - M1, M1a ve M1b olarak ikiye ayrılmıştır.
  - Malign plevral ve perikardiyal efüzyonlar T4 yerine M1a olarak yeniden sınıflandırılmıştır.
  - Karşı akciğerdeki ayrı tümör nodülleri M1a olarak sınıflandırılmıştır.
  - M1b uzak metastazı göstermektedir.

ICD-O-3 TOPOGRAFİ KODLARI

C34.0 Ana bronş
C34.1 Üst lob, akciğer
C34.2 Orta lob, akciğer
C34.3 Alt lob, akciğer
C34.8 Akciğerin üst üste lezyonları
C34.9 Akciğer, tanımlanmamış

ICD-O-3 HİSTOLOJİK KOD ARALIĞI

8000-8576, 8940-8950, 8980-8981

ANATOMİ

Primer Bölge. Akciğer kanseri, alveol yüzeyini kaplayan hücrelerden veya trakea-bronşial ağacı örten mukoza tabakasından kaynaklanır. Trakea, anatomik olarak orta mediastende yerleşmiştir ve sırasıyla sağ veya sol akciğer içlerine doğru uzanan sağ ve sol ana bronşa ayrılmaktadır. Bronşlar da

C.C. Compton et al. (eds.), *AJCC Cancer Staging Atlas: A Companion to the Seventh Editions of the AJCC Cancer Staging Manual and Handbook*, DOI 10.1007/978-1-4614-2080-4_25,
© 2012 American Joint Committee on Cancer

sağda üst, orta ve alt, solda ise üst ve orta lobar bronşlara ayrılmaktadır (Şekil 25.1). Akciğerler viseral plevra denilen bir zarla örtülmüştür. Göğüs kafesinin iç yüzeyi de pariyetal plevra olarak adlandırılan benzer bir zarla kaplıdır. Bu iki zar arasındaki potansiyel boşluk plevral boşluktur. Mediasten iki akciğer arasındaki kalp, ana damarsal yapılar, lenf nodları ve özofagus gibi organları barındırmaktadır.

Ana damarlar aşağıdaki gibidir:

Aort
Süperior vena cava
İnferior vena cava
Ana pulmoner arter

Bölgesel Lenf Nodları. Bölgesel lenf nodları süpraklavikular bölgeden diaframa kadar uzanır. Son otuz yılda akciğer kanseri tarafından potansiyel olarak tutulabilecek lenf nodlarını tarif etmek üzere iki ayrı lenf nodu haritası kullanılmıştır. Bu haritalardan birincisi Naruke tarafından önerilen, ve Japon Akciğer Kanser Derneği tarafından resmi olarak kabul edilen ve daha çok Japonya'da kullanılandır. İkincisi, Amerikan Toraks Derneğinin lenf nodu haritasının Mountain Dresler modifikasyonudur ve Kuzey Amerika ile Avrupa'da kullanılmaktadır. Bu iki lenf nodu haritası, özellikle paratrakeal, trakeobronşial açı ve subkarinal bölgelerde yerleşim gösteren lenf nodları olmak üzere lenf nodlarının anatomik yerleşim adları bakımından farklılıklar göstermektedir. Günümüzde, Uluslararası Akciğer Kanseri Çalışma Birliği (IASLC) (Şekil 25.2) bu iki eski harita arasındaki farklılıkları gideren, diğer yayınlanmış önerileri değerlendiren ve lenf nodu istasyonlarının anatomik sınırlarını daha ayrıntılı tanımlayan bir lenf nodu haritası önermiştir. Tablo 25.1 her üç haritadaki lenf nodu istasyonu tanımlarını göstermektedir. ISALC lenf nodu haritası, şu anda akciğer kanserinin lenf nodu tutulumunu tanımlamada önerilen sistemdir. Büyük bir uluslararası akciğer kanseri veri tabanının analizi, lenf nodu istasyonlarının 'zonlar' olarak adlandırılmasının prognostik sınıflama açısından daha uygun olabileceğini ileri sürmektedir. Bununla birlikte, N evrelemesi için 'zon' kullanımı halen araştırma halindedir ve gelecekteki prospektif çalışmalarca doğrulanmalıdır.

Yeterli evreleme için cerrahi sırasında kaç tane lenf nodu çıkarılması gerektiği konusunda kanıta dayalı bir kılavuz yoktur. Bununla birlikte, yeterli N evrelemesi için genellikle sağ akciğer tümörlerinde 2R, 4R, 7, 10R, ve 11R lenf nodu istasyonlarının, sol akciğer tümörlerinde ise 5, 6, 7, 10L ve 11L lenf nodu istasyonlarının örneklemesi veya diseksiyonu gerekmektedir. Alt lob tümörleri için 9. İstasyon da değerlendirilmelidir. Daha periferik yerleşimli 12-14 numaralı istasyondaki lenf nodları genellikle patolog tarafından lobektomi veya pnömonektomi spesmenlerinden değerlendirilirler ancak sublobar rezeksiyon (segmentektomi gibi) durumunda ayrıca çıkartılabilmektedirler. Hiler ve mediastinal lenfadenektomi spesmenlerinin 6 veya daha fazla lenf nodu/istasyonunu içermesi gerektiğini destekleyen kanı bulunmaktadır. Bu lenf nodu/istasyonlarından üçü mediastinal lenf nodu, mediastinal (subkarinal nodları içermekte) ve üç de N1 lenf nodu istasyonunu içermelidir.

Uzak Metastatik Bölgeler. En sık metastaz bölgelerini beyin, kemikler, adrenal bezler, karşı akciğer, karaciğer, perikard, böbrekler ve subkütan doku oluşturmaktadır. Ancak, gerçekte herhangi bir organ metastatik hastalığın tutulum bölgesi olabilir.

PROGNOSTİK ÖZELLİKLER

IASLC akciğer kanseri veri tabanı, retrospektif olsa da KHDAK ve KHAK için yayınlanmış en büyük prognostik faktör analizini sağlamaktadır. Akciğer kanseri sağkalımı açısından potansiyel prognostik faktörler, TNM evresi, tümör histolojisi, hasta yaşı, cinsiyet ve performans, çeşitli laboratuvar değerleri ve moleküler belirteçlerdir.

Klinik Faktörler. IASLC akciğer kanseri veri tabanının analizi, performans durumu, hasta yaşı ve cinsiyetinin (erkek cinsiyeti daha kötü genel sağkalım ile ilgilidir) hem KHADK hem de KHAK için klinik evreye ek olarak önemli prognostik faktörler olduğunu göstermiştir. KHDAK'de evre III hastalar arasında yassı hücreli karsinom diğer hücre tiplerine göre daha iyi prognoza sahiptir ancak bu diğer evreler için söz konusu değildir. İlerlemiş KHDAK'de (evre IIIB ve IV) bazı laboratuvar parametreleri de (Beyaz kan hücreleri ve hiperkalsemi) önemli prognostik faktörlerdir. KHAK'de albümin bağımsız bir prognostik faktördür. Bu faktörleri TNM ile birleştirerek yapılan analizler, hem KHAK hem de KHDAK için genel sağkalımları birbirinden tamamen farklı dört grup tanımlamıştır. Bunlara ek olarak, 455 tamamen rezeke edilmiş evre I KHDAK hastasını inceleyen bir çalışma, operasyon öncesi yüksek CEA düzeylerinin özellikle operasyon sonrasında yüksek kalmaya devam edenlerde kötü prognozla ilişkili olduğunu göstermiştir. Diğer retrospektif çalışmalar, rezeke KHDAK hastalarında operasyon öncesi FDG-PET taramada gösterilen hipermetabolizmanın sağkalım ile ilişkili olduğunu göstermiştir. Ayrıca FDG-PET taramanın tüm gruplarda ve histolojilerde prognostik öneminin doğrulanması amacıyla prospektif çalışmalar gerekmektedir.

Akciğerde, kanserin arteriolleri invaze etmesine sık rastlanmaktadır. Bu nedenle, V sınıflandırılması ile venöz veya alveolar olmasına bakılmaksızın vasküler invazyon varlığı belirtilmelidir.

Biyolojik Faktörler. Son yıllarda, birçok biyolojik ve moleküler belirtecin, özellikle KHDAK'de olmak üzere akciğer kanserinde sağkalımla ilişkili prognostik önemi saptanmıştır. EGFR ve K-ras mutasyonları gibi bazı moleküler bozukluklar tedaviye karar vermede aktif olarak kullanılıyorsa da akciğer kanseri evrelemesinde rutin olarak kullanılmamaktadırlar.

TNM TANIMLARI

Primer Tümör (T)	
TX	Primer tümör değerlendirilemiyor
T0	Primer tümör bulgusu yok
Tis	Karsinoma in situ
T1	En büyük çapı 3 cm veya daha küçük, akciğer veya viseral plevra ile çevrili, lober bronş proksimaline invazyonun bronkoskopik bulusu olmayan (örn: ana bronşta yoktur) tümör
T1a	En büyük çapı 2 cm veya daha küçük tümör (Şekil 25.3)
T1b	En büyük çapı 2 cm'den büyük ancak 3 cm veya daha küçük tümör (Şekil 25.3)
T2	En büyük çapı 3 cm'den büyük ancak 7 cm veya daha küçük, veya şu özelliklerden birini içeren tümör (bu özelliklerden birine sahip bir T2 tümör eğer 5 cm veya daha küçük ise T2a olarak sınıflandırılır); Ana bronşu tutan, distal karinaya 2 cm'den fazla uzaklıkta, viseral plevraya invaze (PL1 veya PL2), hiler bölgeye uzanan ancak tüm akciğeri içermeyen atelektazi veya obstrüktif pnömoni.
T2a	En büyük çapı 3 cm'den büyük ancak 5 cm veya daha küçük tümör (Şekil 25.4)
T2b	En büyük çapı 5 cm'den büyük ancak 7 cm veya daha küçük tümör (Şekil 25.4)
T3	En büyük çapı 7cm'den büyük ve pariyetal plevra (PL3), göğüs duvarı (superior sulkus tümörleri dahil), diyafram, frenik sinir, mediastinal plevra ve pariyetal perikarddan herhangi birine invaze veya ana bronş tümörü (distal karinaya 2 cm'den daha yakın ancak invaze olmayan) veya tüm akciğeri etkileyen atelektazi ya da obstrüktif pnömoni veya aynı lobta nodül(ler) (Şekil 25.5 ve 25.6A)
T4	Herhangi bir büyüklükteki ve mediasten, kalp, büyük damarlar, trakea, rekürren laringeal sinir, özefagus, vertebra korpusu, karinadan herhangi birine invaze tümör veya ipsilateral farklı lobta tümör nodülü (Şekil 25.6A, B, C, D)

* Yüzeyel yayılım gösteren, invaziv komponenti bronş duvarı ile sınırlı nadir tümörler, ana bronşu proksimaline kadar uzansalar dahi, T1a olarak sınıflandırılırlar.

Bölgesel Lenf Nodları (N)	
NX	Bölgesel lenf nodları değerlendirilemiyor
N0	Bölgesel lenf nodu metastazı yok
N1	İpsilateral peribronşial ve/veya subkarinal lenf nodlarına metastaz veya intrapulmoner nodlar, direkt uzanım ile tutulumlar dahil (Şekil 25.7)
N2	İpsilateral mediastinal ve/veya subkarinal lenf nodu metastazı (Şekil 25.8)
N3	Kontralateral mediastinal, hiler, ipsilateral veya kontralateral skalen veya supraklavikular lenf nodu metastazı (Şekil 25.9)

Metastaz (M)	
M0	Uzak metastaz yok
M1	Uzak metastaz var
M1a	Kontralateral lobta ayrı tümör nodül veya nodülleri, tümör ile birlikte plevral nodüller veya malign plevral (veya perikardiyal) efüzyon**
M1b	Uzak metastaz

From Goldstraw P, Crowley J, Chansky K, et al.: The IASLC Lung Cancer Staging Project: Proposals for the revision of the TNM stage groupings in the forthcoming (seventh) edition of the TNM classification of malignant tumours. *J Thorac Oncol* 2:706-714, 2007, with permission.

** Akciğer kanserine eşlik eden çoğu plevral (ve perikardiyal efüzyon) tümöre bağlıdır. Ancak az sayıda hastada, plevral (perikardiyal) sıvının birden fazla sitopatolojik incelemesi negatif olabilir ve sıvı non-hemorajik ve eksüdatif olmayan vasıfta saptanabilir. Bu durumda klinik kararda sıvının tümör ile ilişkisiz olduğunu düşündürür ise efüzyon evrelemede göz önüne alınmayabilir ve hastada M0 kabul edilir.

ANATOMİK EVRE /PROGNOSTİK GRUPLAR			
Okkült karsinom	TX	N0	M0
Evre 0	Tis	N0	M0
Evre 1A	T1a	N0	M0
	T1b	N0	M0
Evre IB	T2a	N0	M0
Evre II	T2b	N0	M0
	T1a	N1	M0
	T1b	N1	M0
	T2a	N1	M0
Evre IIB	T2b	N1	M0
	T3	N0	M0
Evre IIIA	T1a	N2	M0
	T1b	N2	M0
	T2a	N2	M0
	T2b	N2	M0
	T3	N1	M0
	T3	N2	M0
	T4	N0	M0
	T4	N1	M0
Evre IIIB	T1a	N3	M0
	T1b	N3	M0
	T2a	N3	M0
	T2b	N3	M0
	T3	N3	M0
	T4	N2	M0
	T4	N3	M0
Evre IV	Herhangi T	Herhangi N	M1a
	Herhangi T	Herhangi N	M1b

TNM TANIMLAYICILARINA EK NOTLAR

T kategorisi primer tümör boyutu ve uzanımıyla belirlenir. Tanımlamalar bir önceki TNM versiyonuna göre değiştirilmştir. T2 kategorisi, viseral plevra invazyonu viseral plevra yüzeyi veya elastik katmanın ötesinde invazyon şeklinde tanımlanır. IASLC Evreleme Komitesi, yayınlanmış literatürün bir derlemesi temelinde, elastik katman invazyonunun H&E boyası ile ayırt edilememesi durumunda elastik boyaların kullanılabileceğini önermiştir. Eğer tümör elastik katmanı boydan boya geçmez ise PL0 olarak tanımlanır. Tümör elastik katmanı tamamen geçti ise PL1 olarak tanımlanır ve viseral plevra yüzeyine uzandı ise PL2 olarak kabul edilir. PL1 veya PL2 durumu primer tümörü T2 olarak tanımlamaya yeter. Tümörün pariyetal plevraya uzanımı PL3 olarak tanımlanır ve bu tümörü T3 olarak sınıflandırır. Aynı taraflı komşu loba direkt invazyon T2a olarak kabul edilir. Bu tanımlamalar Travis ve ark tarafından yayınlanmış ve bu bölümün bibliyografisinde referanslandırılmıştır (Şekil 25.11).

Birden fazla tümör odakları eğer histopatolojileri farklı ise senkron tümörler olarak kabul edilirler. Birden fazla aynı tip tümör, patolog karsinoma in-situ veya morfolojik, immunhistokimyasal ve/veya moleküler çalışmalar ile farklı histopatolojik alt tipe ait olduğunu belirtiyor ve aynı zamanda mediyastinal lenf nodu metastazı yoksa veya ortak nodlara drene oluyorlarsa senkron tümör olarak kabul edilirler. Senkron primer tümörler daha çok bronkoalvelolar karsinom veya bronkoalvelolar bileşenli adenokarsinom varlığında görülür. Çoklu senkron tümörler ayrı ayrı evrelendirilmelidirler. En yüksek T kategorisi ve hastalık evresi seçilmeli ve çoğulluğu ile tümör sayısı parantez içinde belirtilmelidir, örn. T2 (m) veya T2 (5).

Vokal kord paralizi, (vagal sinir rekürren dalının tutulumu sonucunda oluşan), süperior vena cava tıkanıklığı, trakea veya özofagus basısı, primer tümörün direk uzanımı veya lenf nodu tutulumuna bağlı gelişebilir. Tedavi seçenekleri ve prognoz direkt tümör basısı ile ilgili olan T4N0-1 (Evre IIIA) kategorisine denk gelmektedir ve nedenle de T4 sınıflandırması önerilmektedir. Eğer primer tümör periferik yerleşimliyse, vokal kord paralizi genellikle N2 lenf noduna bağlıdır ve buna göre sınıflandırılmalıdır.

Pankoast tümör tanımı bir semptom kompleksidir ya da süperior sulkustan kaynaklanan ve brakiyal pleksusun (C8 ve/veya T1) tutulumunu içeren ve bazı vakalarda satellit gangliyon tutulumunun gözlendiği bir sendromdur. Bazı süperior sulkus tümörleri daha önde yerleşip daha az nörolojik semptoma neden olmaktadır ancak subklaviyan damar sıkışması olmaktadır. Bu tümörlerde hastalık yayılımı değişmektedir ve belirlenen kurallara göre sınıflandırılmalıdırlar. Eğer vertebral korpus veya spinal kanal tutulumu, subklaviyan damar veya brakial pleksus tutulumu varsa, tümör T4 olarak sınıflandırılır. Eğer T4 kriterlerini tutturmuyor ise T3 olarak sınıflandırılır.

Diğer lokal ileri hastalık bulgusu olmayan izole diafram invazyonu, potansiyel olarak rezektabl KHDAK'in %1'inden azını oluşturmaktadır. Bu tümörler T3 olarak kabul edilirler fakat tam rezeksiyon yapılsa ve N2 lenf nodu negatif olsa bile daha kötü prognoza sahiptirler. Bu tümörlerin sınıflandırması ileride elde edilecek daha fazla sağkalım verisiyle yeniden gözden geçirilmelidir.

"*Satellit Nodülleri*" terimi AJCC Kanser Evreleme Kılavuzunun 6. Baskısında yer almıştır. Tanımlaması, aynı lobda primer tümörden gros olarak ayrı tümör odağı şeklindedir. Sadece mikroskopik saptanabilen ek küçük nodüller bu tanım içerisinde yer almamaktadır. "Satellit Nodülleri" terimi,

Evreleme Kılavuzu'nun bu versiyonunda kaldırılmıştır çünkü bu terimi kafa karıştırıcı, bilimsel temelden yoksun ve UICC evreleme kılavuzundaki çelişkiler nedeniyle kullanılmamıştır. Aynı lobtaki çoklu tümör odaklarını tanımlamak için "ek tümör nodülleri" terimi kullanılmaktadır. Bu nodüller T3 olarak sınıflandırılmıştır. Bu tanımlama primer tümör dışındaki mikroskopik odakları içermemektedir.

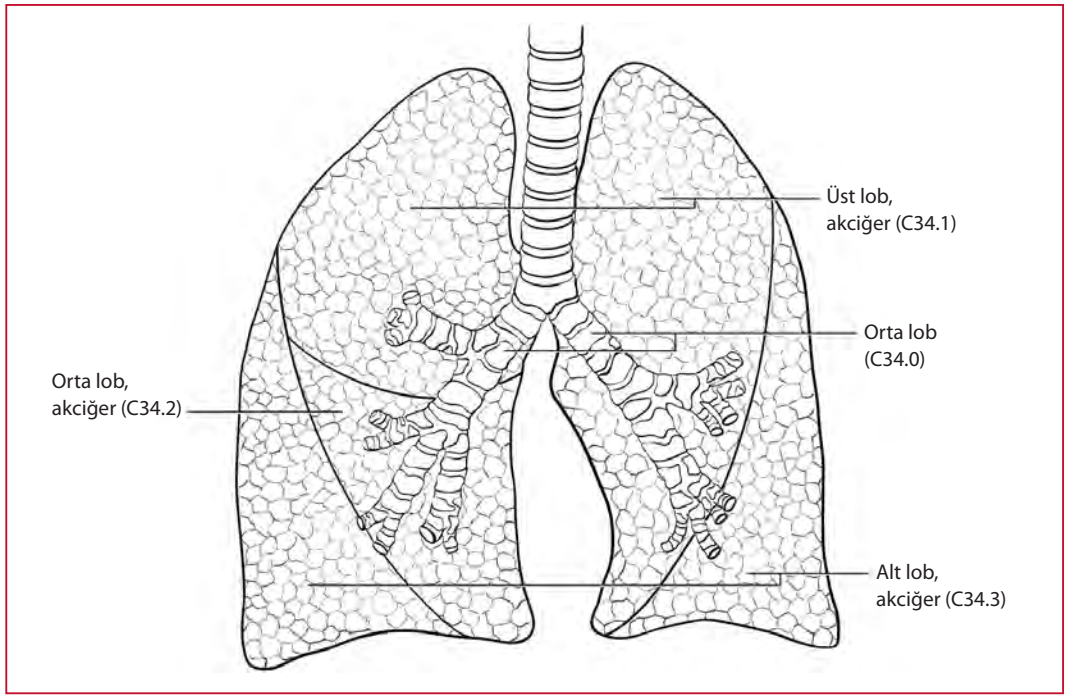

ŞEKİL 25.1. *Akciğerin anatomik alt bölgeleri*

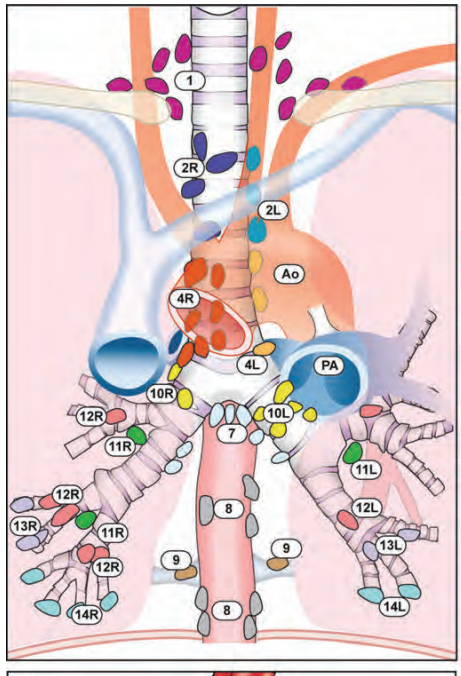

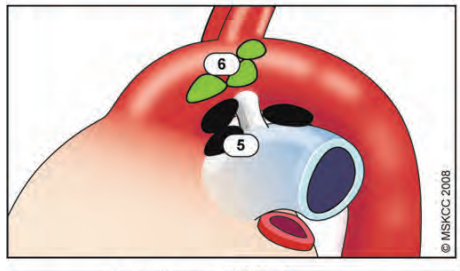

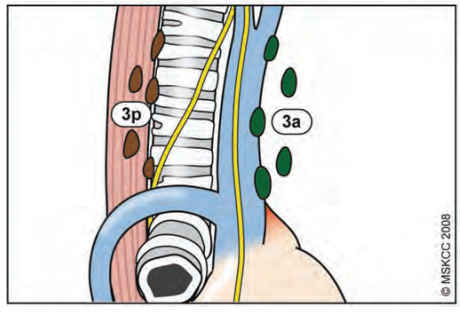

Supraklaviküler zon

1 Alt servikal, supraklaviküler ve sternal çentik nodları

Superior Mediastinal Nodlar

Üst zon

2R Üst Paratrakeal (sağ)
2L Üst Paratrakeal (sol)
3a Pre-vasküler
3p Retrotrakeal
4R Alt Paratrakeal (sağ)
4L Alt Paratrakeal (sol)

Aortik Nodlar

AP zon

5 Subaortik
6 Para-aortik (asendan aort veya frenik

İnferior Mediastinal Nodlar

Subkarinal zon

7 Subkarinal

Alt zon

8 Paraözofajeal (karina altı)
9 Pulmoner ligaman

N_1 Nodlar

Hilar/Interlobar zon

10 Hilar
11 Interlobar

Periferik zon

12 Lobar
13 Segmental
14 Subsegmental

ŞEKİL 25.2. *Lenf nod seviyelerini zonlara dönüştürülme önerisi ile IASLC lenf nodu haritası. (© Memorial Sloan-Kettering Cancer Center, 2009.)*

TABLO 25.1. *IASLC haritası içinde nodal istasyon tanımları*

1 Alt servikal, süpra klavikular ve sternal çentik lenf nodları
Üst sınır: krikoid kıkırdağın alt ucu
Alt sınır: iki taraflı klavikulalar ve orta hatta manubriyumun üst sınırı. Bu bölgede 1R sağ taraflı lenf nodlarını, 1L sol taraflı lenf nodlarını gösterir
1 numaralı lenf nodu istasyonları için, trakeanın orta hattı 1R ve 1L arasındaki sınırı oluşturur
2 Üst paratrakeal lenf nodları
2R: Üst sınır: sağ akciğer ve plevral apeks ile ortada manubriyumun üst sınırı
Alt sınır: innominat venin kuyruk kısmının trakea ile kesiştiği bölge
4R lenf nodu istasyonu gibi, 2R trakeanın sol yan sınırına kadar uzanan lenf nodlarını içermektedir
2L: Üst sınır: sol akciğer ve plevral apeks ile ortada manubriyumun üst sınırı
Alt sınır: Aortik arkın süperior sınırı
3 Pre-vasküler ve retrotrakeal lenf nodları
3a: Prevasküler
Sağ taratfta:
Üst sınır: göğüs kafesinin apeksi
Alt sınır: karina seviyesi
Ön sınır: sternumun arka yüzeyi
Arka sınır: süperiyor vena cavanın ön yüzeyi
Sol tarafta:
Üst sınır: göğüs kafesinin apeksi
Alt sınır: karina seviyesi
Ön sınır: sternumun arka yüzeyi
Arka sınır: sol karotid arter
3p: Retrotrakeal
Üst sınır: göğüs kafesinin apeksi
Alt sınır: karina seviyesi
4 Alt paratrakeal lenf nodları
4R: sağ paratrakeal lenf nodlarını ve trakeanın sol yanında uzanan Pretrakeal lenf nodlarını gösterir
Üst sınır: trakeanın innominat venin kaudal sınırı ile kesiştiği bölge
Alt sınır: azigos venin alt sınırı
4L: ligaentum arteriyosumun ortasına doğru uzanan ve trakeanın sol yan sınırını solundaki lenf nodlarını içerir
Üst sınır: aortik arkın üst sınırı
Alt sınır: sol pulmoner arterin üst kenarı
5 Subaortik (aorta-pulmoner pencere)
Subaortik lenf nodları ligamentum arteriyozumun her iki yanında bulunur
Üst sınır: aortik arkın alt sınırı
Alt sınır: sol ana pulmoner arterin üst ucu

(devam ediyor)

TABLO 25.1. *(devamı)*

6 Para-aortik nodlar (çıkan aorta veya frenik)

Çıkan aorta ve aortik arkın yanlarında ve önünde bulunan lenf nodları

Üst sınır: aortik arkın üst sınırından çizilen teğetsel çizgi

Alt sınır: aortik arkın alt sınırı

7 Subkarinal nodlar

Üst sınır: karina

Alt sınır: solda sol alt lobun üst sınırı; sağda intermediyer lobun alt sınırında bulunur

8 Para-özofajeal

Orta hattın sağı ve solunda özofagus duvarına komşu olarak uzanır, Subkarinal lenf nodlarını içermez.

Üst sınır: solda sol alt lobun üst sınırı; sağda intermediyer lobun alt sınırında bulunur

Alt sınır: diyafram

9 Pulmoner ligament nodları

Pulmoner ligament içindeki lenf nodlarıdır

Üst sınır: inferiyor pulmoner ven

Alt sınır: diyafram

10 Hiler nodları

Ana bronşa ve ana pulmoner arter ile venin proksimal bölümünün içinde bulunduğu hiler damarları içine alacak şekilde birleşik lenf nodlarını içerir

Üst sınır: Sağda azigos venin alt ucu, solda pulmoner arterin üst ucu

Alt sınır: Çift taraflı olarak interlober bölge

11 İnterlober nodlar

Lober bronşun başlangıç noktaları arasında bulunur

11s: Sağda üst lob bronşu ve intermediyer bronş arasında bulunur

11i: Sağda orta ve alt lober bronş arasında bulunur

12 Lober nodlar

Lober bronşa komşu lenf nodları

13 Segmental nodlar

Segmental bronşa koşu lenf nodlarıdır

14 Subsegmental nodlar

Subsegmental komşuluğunda bulunur

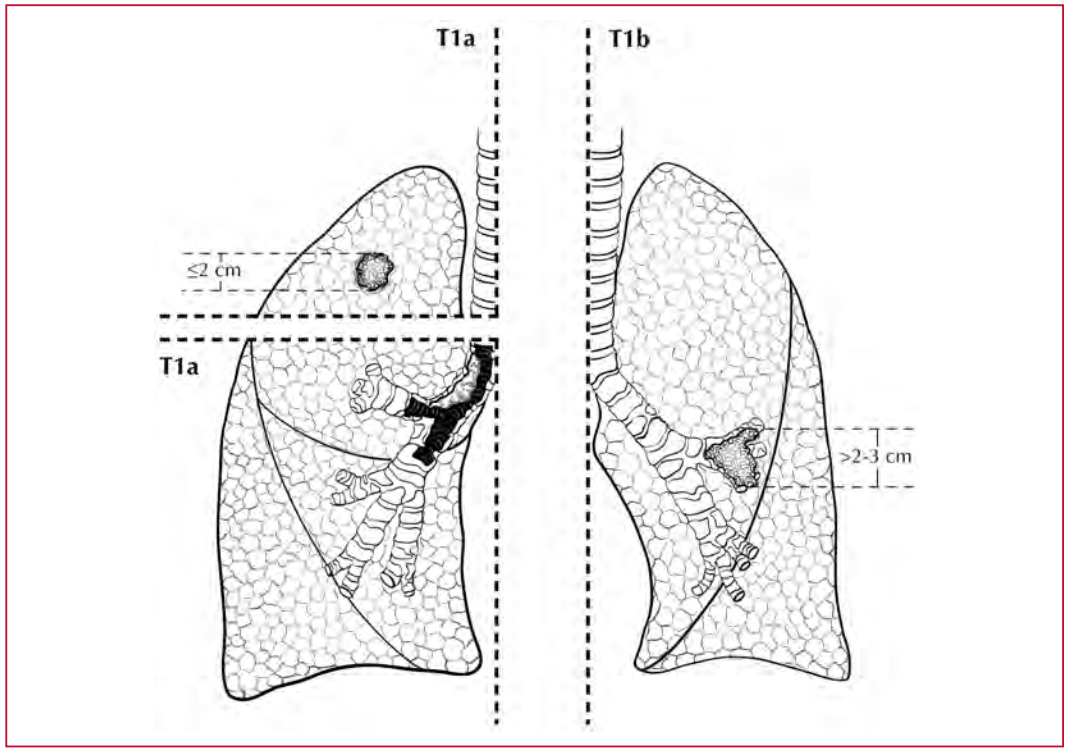

ŞEKİL 25.3. *T1, en büyük çapı 3 cm veya daha küçük, akciğer veya viseral plevra ile çevrili, lober bronş proksimaline invazyonun bronkoskopik bulgusu olmayan (Örn: ana bronşa değil) tümör olarak tanımlanmaktadır. T1a, en büyük çapı 2 cm veya daha küçük tümör (sol üst) olarak tanımlanmkatadır. T1a ayrıca invaziv komponenti broşiyal duvara sınırlı olan ancak ana broş proksimaline kadar uzanım gösteren herhangi bir boyuttaki yüzeyel yayılımlı tümör olarak da (sol alt) tanımlanmaktadır. T1b, en büyük çapı 2 cm'den büyük ancak 3 cm veya daha küçük tümör (sağ) olarak tanımlanmaktadır.*

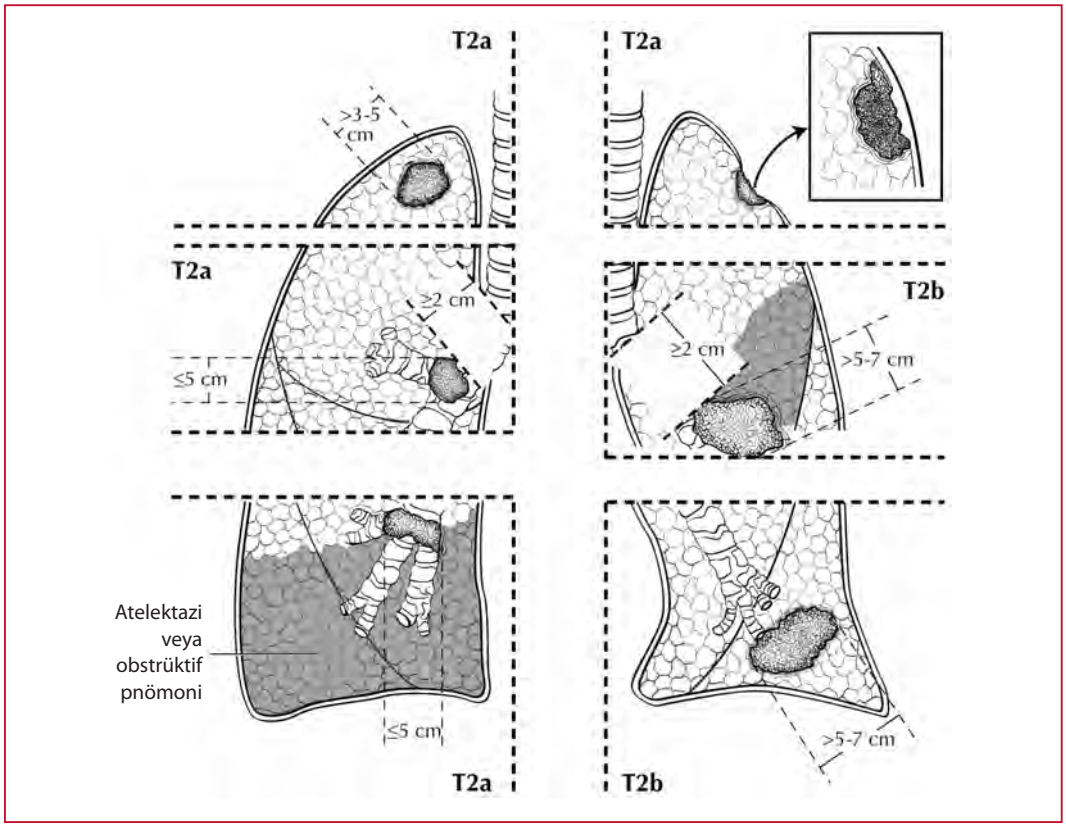

ŞEKİL 25.4. *T2 en büyük çapı 3 cm'den büyük ancak 7 cm veya daha küçük, veya şu özelliklerden birini içeren tümör olarak tanımlanmaktadır (bu özelliklerden birine sahip bir T2 tümör eğer 5 cm veya daha küçük ise T2a olarak sınıflandırılır); Ana bronşu tutan, distal karinaya 2 cm'den fazla uzaklıkta (sol orta ve sağ orta), viseral plevraya invaze (PL1 veya PL2) (sağ üst), hiler bölgeye uzanan ancak tüm akciğeri içermeyen atelektazi veya obstrüktif pnömoni (sol alt). T2a en büyük çapı 3 cm'den büyük ancak 5 cm veya daha küçük tümör olarak tanımlanmaktadır (sol üst). T2b, en büyük çapı 5 cm'den büyük ancak 7 cm veya daha küçük tümör olarak tanımlanmaktadır (sağ alt).*

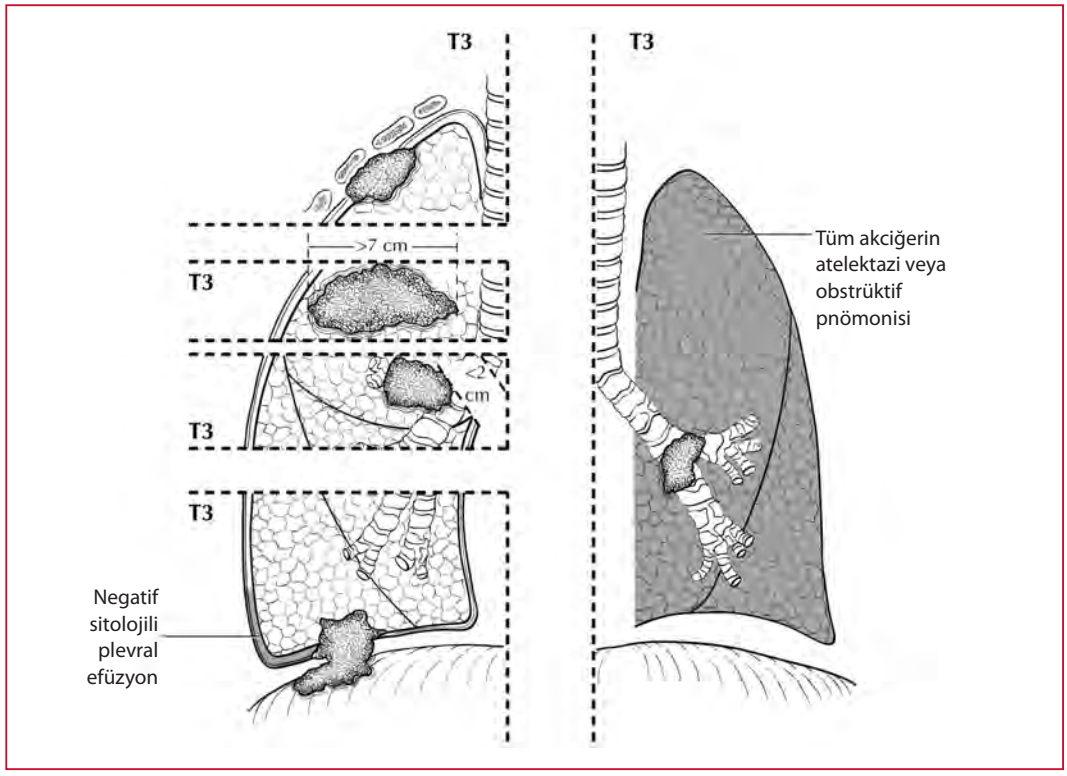

ŞEKİL 25.5. *T3, en büyük çapı 7cm'den büyük (sol orta üst) ve pariyetal plevra (PL3), göğüs duvarı (superior sulkus tümörleri dahil) (sol üst), diyafram (sol alt), frenik sinir, mediastinal plevra ve pariyetal perikarddan herhangi birine invaze veya ana bronş tümörü (distal karinaya 2 cm'den daha yakın ancak invaze olmayan) (sol orta alt) veya tüm akciğeri etkileyen atelektazi ya da obstrüktif pnömoni veya aynı lobta nodül(ler) şeklinde tanımlanmaktadır.*

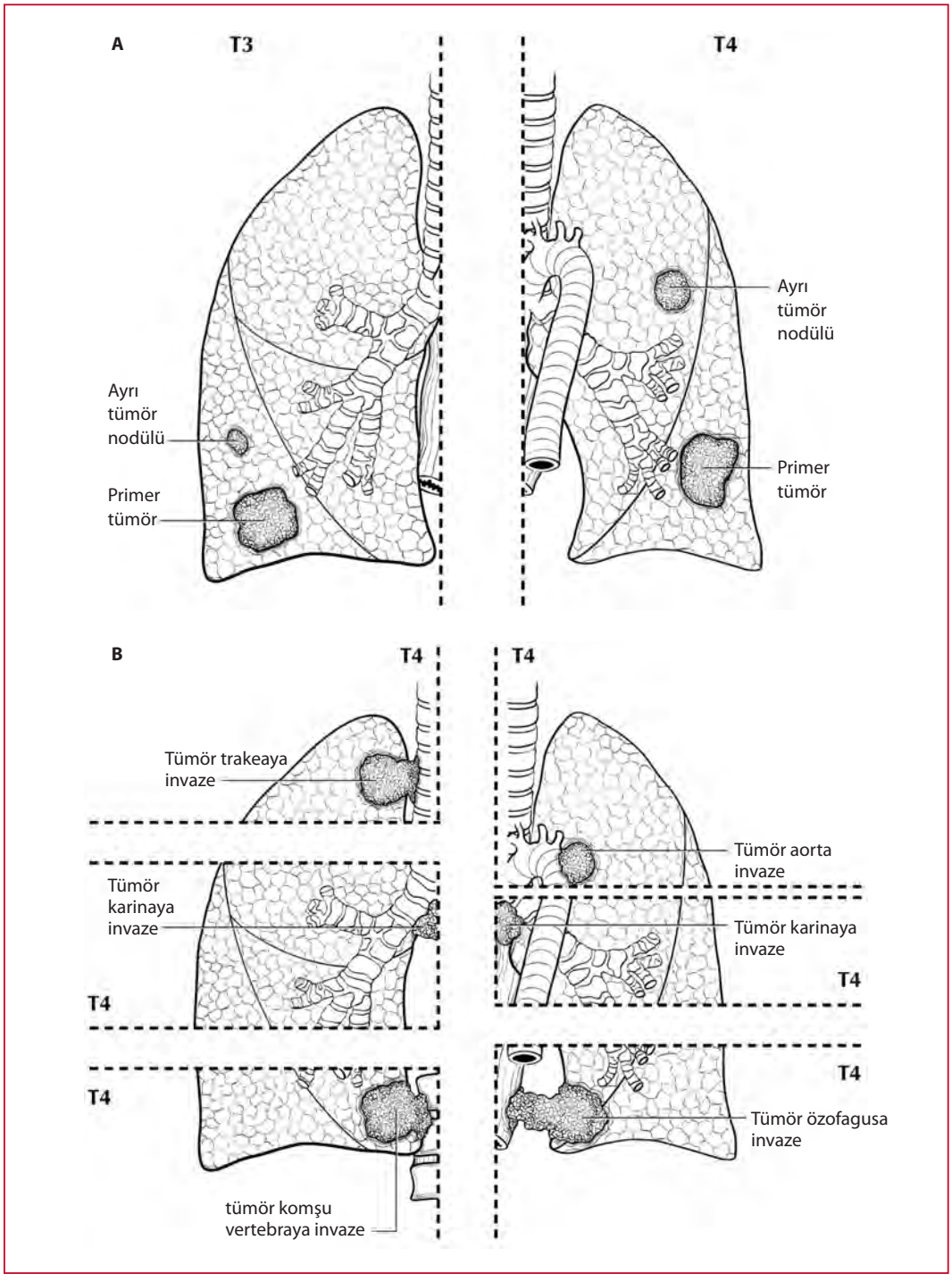

ŞEKİL 25.6. *(A) T3 aynı lobdaki ayru tümör nodül(ler)ini de içermektedir. T4 ipsilateral farklı lobdaki tümör nodül(ler)ini içermektedir. (B) T4, herhangi bir büyüklükteki ve mediasten, kalp, büyük damarlar (sağ üst), trakea (sol üst), rekürren laringeal sinir, özofagus (sağ alt), vertebra korpusu (sol alt), karinadan (sağ ve sol orta) herhangi birine invaze tümör veya ipsilateral farklı lobta tümör nodülü olarak tanımlanmkatadır.*

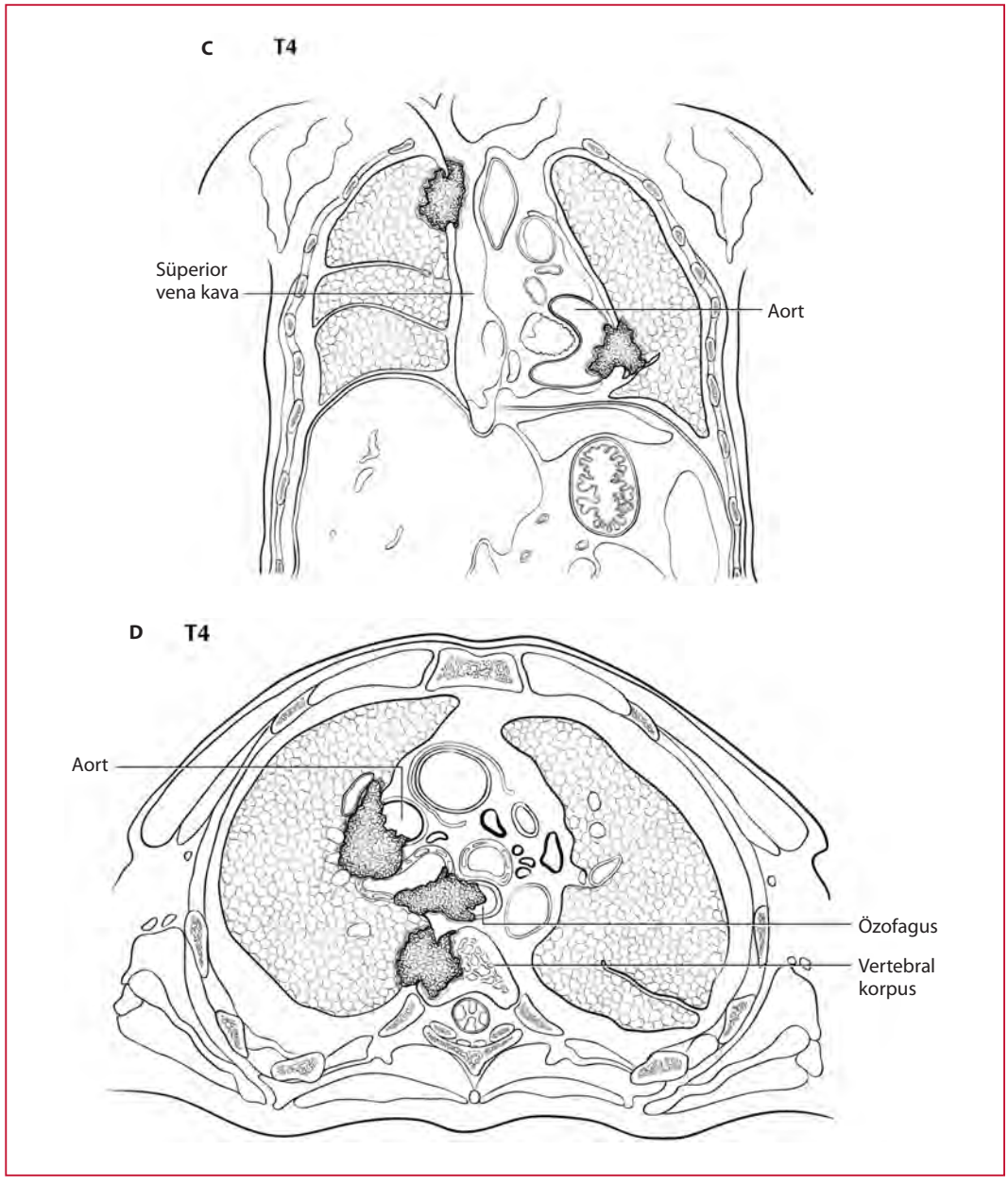

ŞEKİL 25.6. *(Devamı) (C) T4 süperior vena kava ve kalp invazyonunu içermektedir. (D) T4 aort, özofagus ve vertebra korpusunun tümöral invazyonunu içermektedir.*

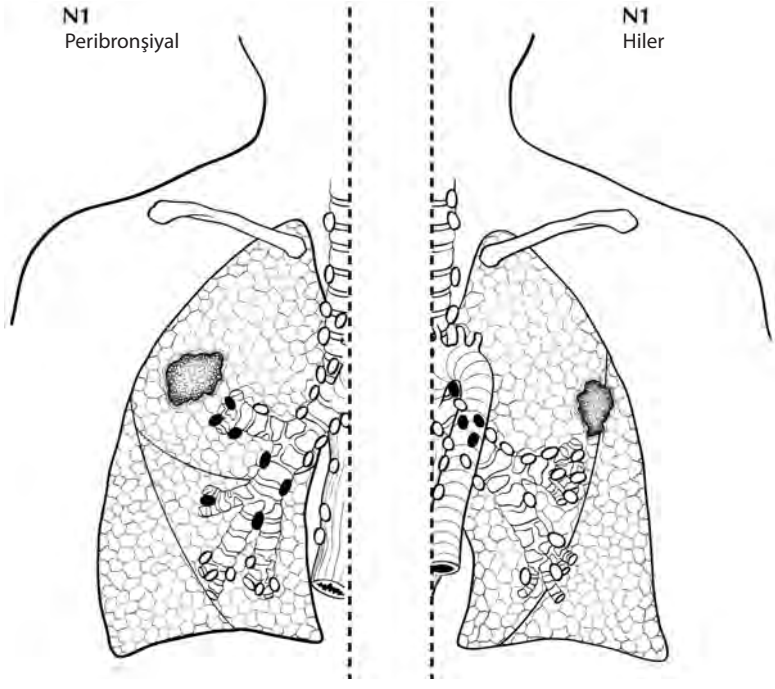

ŞEKİL 25.7. *N1, ipsilateral peribronşial (sol taraf) ve/veya subkarinal lenf nodlarına (sağ taraf) metastaz veya intrapulmoner nodlar, direkt uzanım ile tutulumlar dahil şeklinde tanımlanmkatadır.*

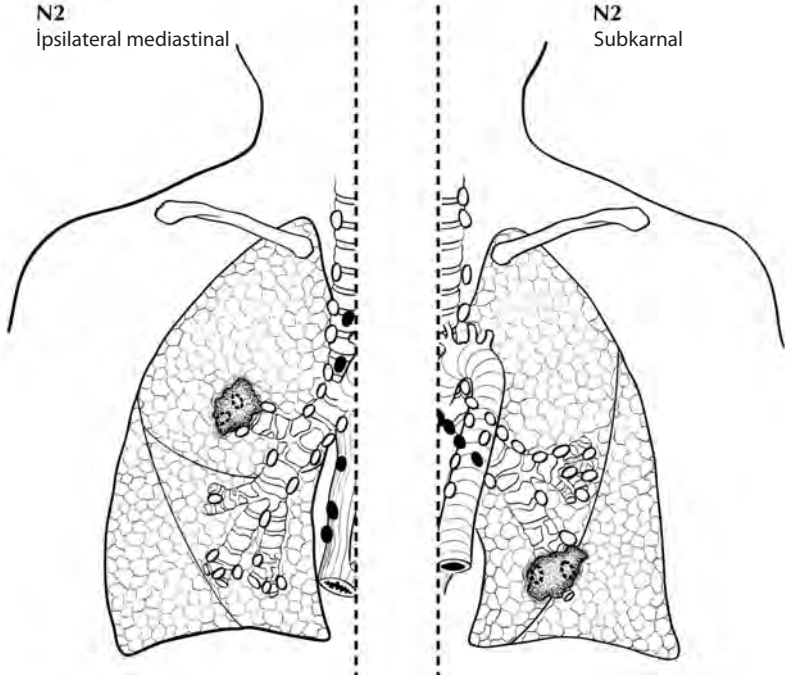

ŞEKİL 25.8. *N2, ipsilateral mediastinal (sol taraf) ve/veya subkarinal (sağ taraf) lenf nodu metastazı olarak tanımlanmaktadır.*

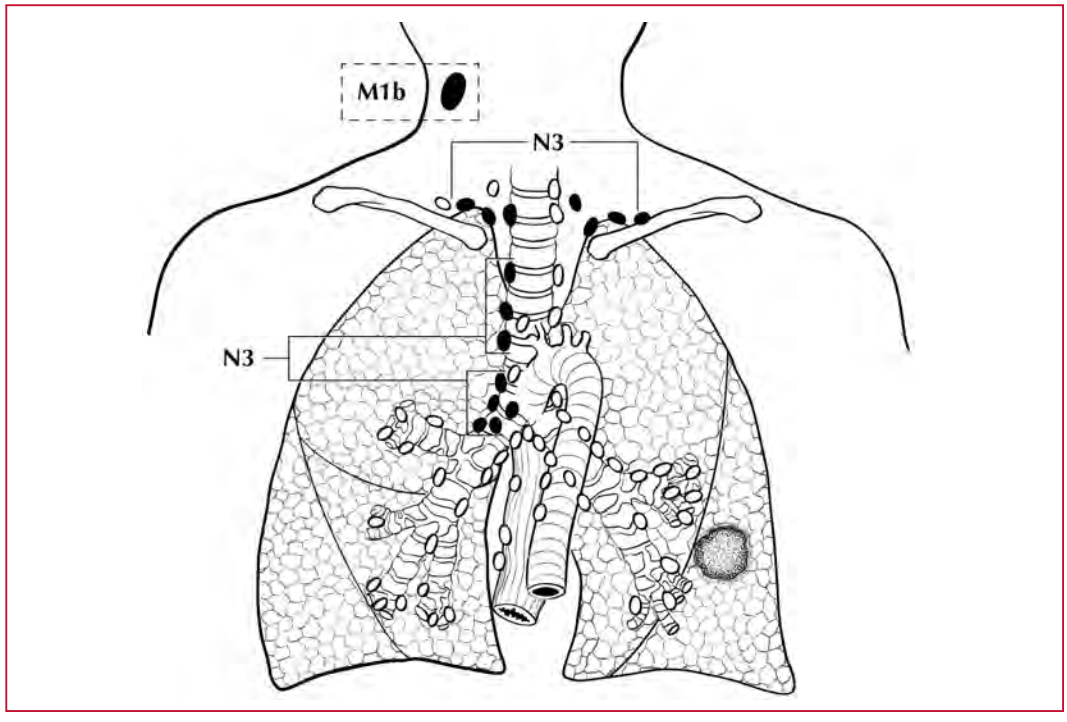

ŞEKİL 25.9. *N3, kontralateral mediastinal, hiler, ipsilateral veya kontralateral skalen veya supraklavikular lenf nodlarına metastaz olarak tanımlanmaktayken M1b uzak organ metastazı olarak tanımlanmaktadır (ekstratorasik organlar) ve bu uzak lenf nodlarını da içermektedir.*

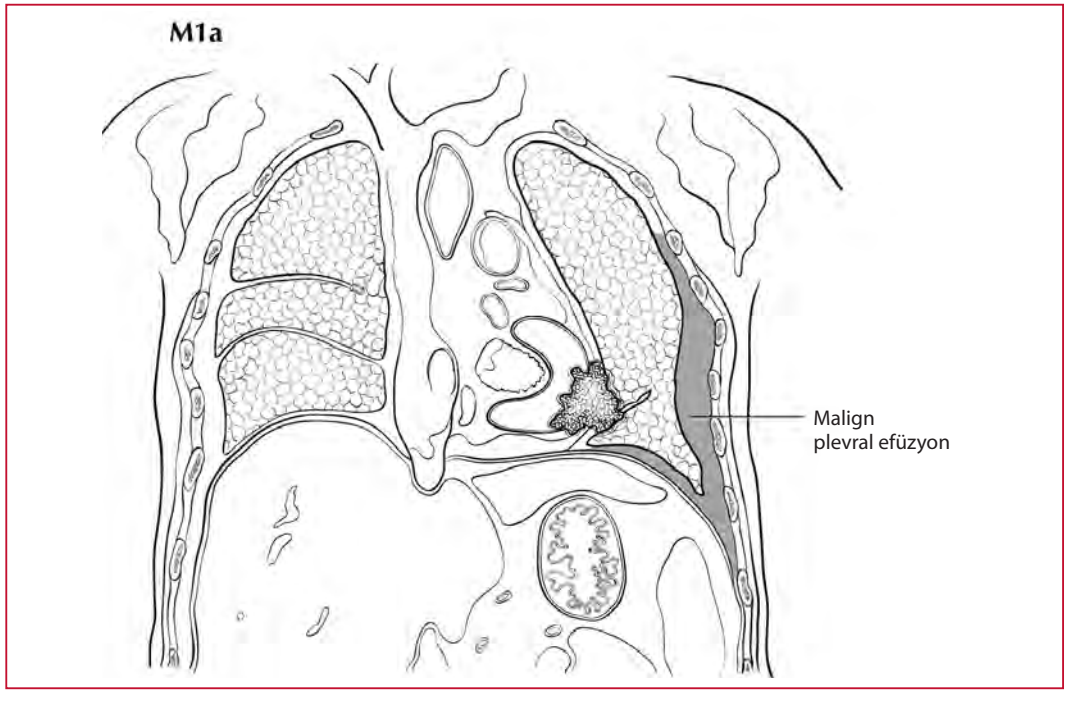

ŞEKİL 25.10. *M1a kontralateral lobda ayrı tümör nodül(ler)i, plevral nodüllü veya malign plevral (perikardiyal) efüzyonlu tümör olarak tanımlanmaktadır. Bu malign plevral efüzyonlu bir tümör görüntüsüdür.*

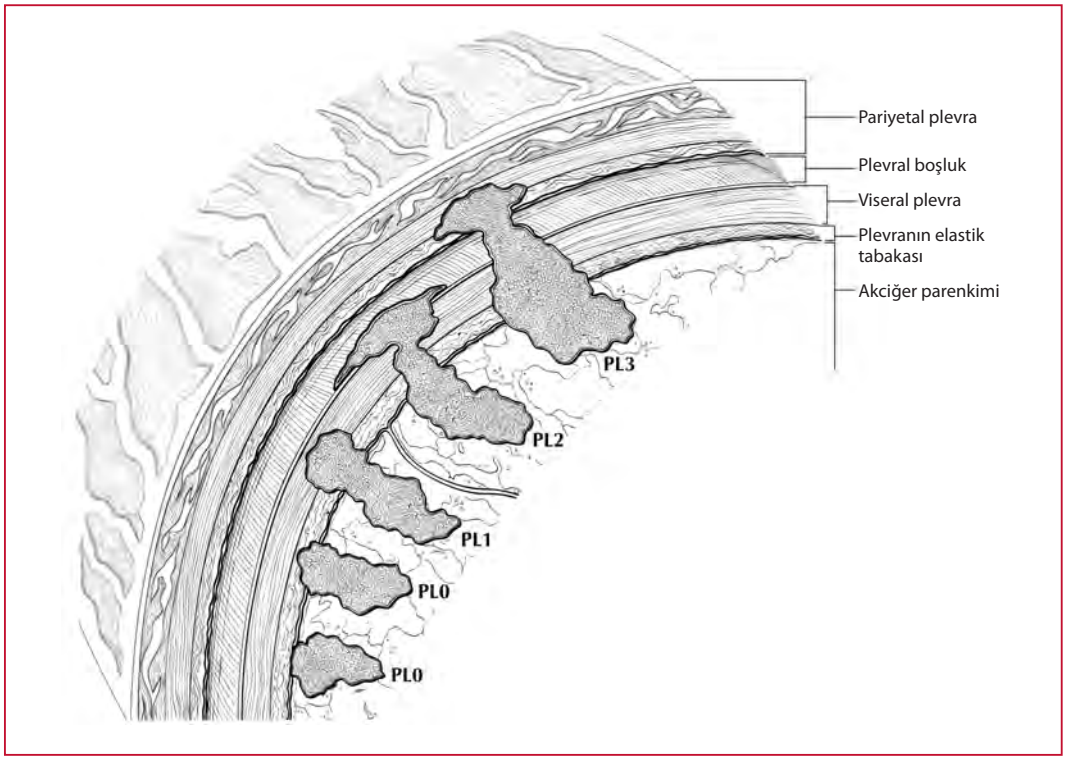

ŞEKİL 25.11. *Eğer tümör elastik katmanı boydan boya geçmez ise PL0 olarak tanımlanır. Elastik katmanı tamamen geçti ise PL1 olarak tanımlanır ve viseral plevra yüzeyine uzandı ise PL2 olarak kabul edilir. Tümörün pariyetal plevraya uzanımı PL3 olarak tanımlanır.*

PROGNOSTİK FAKTÖRLER (BÖLGEYE ÖZEL FAKTÖRLER)

(Toplanması önerilen)

Evreleme için gerekli	Yok
Klinik olarak önemli	Plevral/elastik yüzey invazyonu (H&E ve elastik boyamaya göre) Ayrı tümör nodülü Vasküler invazyon-V sınıflandırması (venöz veya arteriolar)

Plevral Mezotelyoma

26

DEĞİŞİKLİKLERİN ÖZETİ

- Peridiyafragmatik lenf nodları N2 grubuna dahil edildi.

ICD-O-3 TOPOGRAFİ KODLARI

C38.4 Plevra, NOS

ICD-O-3 HİSTOLOJİ KOD ARALIKLARI

9050, 9053

ANATOMİ

Primer Bölge. Mezotelyum akciğerlerin dış yüzünü ve göğüs duvarının iç yüzünü kaplar. Genellikle bir sıra kalınlığında düz ve birbirine sıkıca bağlı hücrelerden oluşmaktadır.

Bölgesel Lenf Nodları. Bölgesel lenf nodları şunlardır:

Intratorasik
Skalen
Supraklavikuler
Internal mamarian
Peridiafragmatik

Mezotelyoma evreleme sistemi için lend nodu haritası ve terminolojisi akciğer için kullanılan sistemden uyarlanmıştır. İntratorasik lenf nodlarının ayrıntılı listesi için 25. Bölüm'e bakınız. pN için, mediastinal lenfadenektomi veya lend nodu örneklemesinin histolojik incelemesi genellikle ipsilateral N1 veya N2 lenf nodlarını içermektedir. Ayrıca, mezotelyoma en sık internal mamarian ve peridiafragmatik lenf nodları olmak üzere akciğer kanserinde tutulmayan lenf nodlarını da tutabilirler. Bu iki bölge de N2 olarak adlandırılmaktadır. Mediastinoskopi veya nodal biopsi uygulandıysa karşı taraf mediastinal veya supraklavikuler lenf nodları da değerlendirilebilir ve eğer tutulu ise N3 grubuna dahil edilmelidir.

Uzak Metastaz Bölgesi. İleri evre mezotelyomalar, retroperitoneal lenf nodları, beyin ve vertebra gibi bölgelere, hatta metastazları daha az görülen tiroid ve prostat gibi organlara da sıkça metastaz yaparlar. Ancak en sık metaztaz periton, karşı taraf plevra ve akciğerde görülür.

C.C. Compton et al. (eds.), *AJCC Cancer Staging Atlas: A Companion to the Seventh Editions of the AJCC Cancer Staging Manual and Handbook*, DOI 10.1007/978-1-4614-2080-4_26,
© 2012 American Joint Committee on Cancer

PROGNOSTİK ÖZELLİKLER

Çok sayıda faktörün malign plevral mezotelyomalı hastalarda prognostik önemi bildirilmiştir. Histolojik alt tip ve hastanın performans durumu en sık rapor edilen prognostik faktörler arasındadır. Hasta yaşı, cinsiyeti, semptomları (göğüs duvarında ağrı olup olmaması), ve asbest maruziyeti potansiyel prognostik faktörler arasındadır. "Standardized uptake value (SUV)" ile ifade edilen primer tümör metabolizmasının yoğunluğu ile genel sağkalım arasında ilişki olduğu ve SUV değeri 10'un üzerinde olan tümörlerde sağkalımın daha kötü olduğu gösterilmiştir. Çok merkezli, geniş serilerle bu faktörlerin gerçek değerinin araştırılması gerekmektedir.

TNM TANIMLARI

Difüz Malin Plevral Mezotelyoma için IMIG Evreleme Sistemi

Primer Tümör (T)	
TX	Primer tümör değerlendirilemiyor
T0	Primer tümör bulgusu yok
T1	Tümör mediastinal plevra ve diafragmatik plevrayı tutsun ya da tutmasın aynı taraf parietal plevraya invaze
T1a	Viseral plevra tutulumu yok
T1b	Viseral plevra tutulumu var
T2	Tümör, aşağıdakilerden en az biri ile aynı taraf plevral yüzeylerin (paryetal, mediastinal, diafragmatik ve viseral plevra) herhangi birini tutmuş Diafragmatik kas tutulumu Viseral plevradan altta yatan akciğer parenkimine uzanımı
T3	Lokal ileri evre ancak potansiyel olarak rezeke edilebilir. Tümör, aşağıdakilerden en az biri ile aynı taraf plevral yüzeylerin herhangi birini (paryetal, mediastinal, diafragmatik ve viseral plevra) tutmuş Endotorasik faysa invazyonu Mediastinal yağ dokusu invazyonu Göğüs duvarı yumuşak dokularını invaze eden tek odak Perikardın transmural olmayan tutulumu
T4	Lokal ileri evre teknik olarak rezeke edilemeyen tümör. Aşağıdakilerden en az biri ile birlikte, aynı taraf plevral yüzeyden herhangi birini (paryetal, mediastinal, diafragmatik ve viseral plevra) tutmuş Kosta destrüksiyonu ile veya destrüksiyon olmaksızın göğüs duvarı yumuşak dokularının diffüz veya multi-fokal invazyonu Peritona direk transdiafragmatik invazyon Karşı taraf plevraya doğrudan invazyon Mediastinal organlara direk invazyon Omuriliğe direk invazyon Perikardiyal efüzyon ile birlikte veya efüzyon olmaksızın perikardın iç yüzüne yayılım veya miyokard invazyonu

Bölgesel lenf nodları (N)	
NX	Bölgesel lenf nodları değerlendirilemiyor
N0	Bölgesel lenf nodu metastazı yok
N1	Aynı taraf bronkopulmoner ve/veya hilar lenf nodu/nodlarında metastaz
N2	Subkarinal veya aynı taraf mammaria interna ve peridiafragmatik lenf nodlarını da içeren ipsilateral mediastinal lenf nodlarına metastaz
N3	Kontralateral mediastinal, mammaria interna veya hiler lenf nodu/nodlarında ve/veya aynı taraf veya kontralateral supraklavikular veya skalen lenf nodu/nodlarında metastaz

Uzak metastaz (M)	
M0	Uzak metastaz yok
M1	Uzak metastaz

ANATOMİK EVRE /PROGNOSTİK GRUPLAR			
Evre I	T1	N0	M0
Evre IA	T1a	N0	M0
Evre IB	T1b	N0	M0
Evre II	T2	N0	M0
Evre III	T1, T2	N1	M0
	T1, T2	N2	M0
	T3	N0, N1, N2	M0
Evre IV	T4	Herhangi N	M0
	Herhangi T	N3	M0
	Herhangi T	Herhangi N	M1



ŞEKİL 26.1. *Plevranın anatomisi*

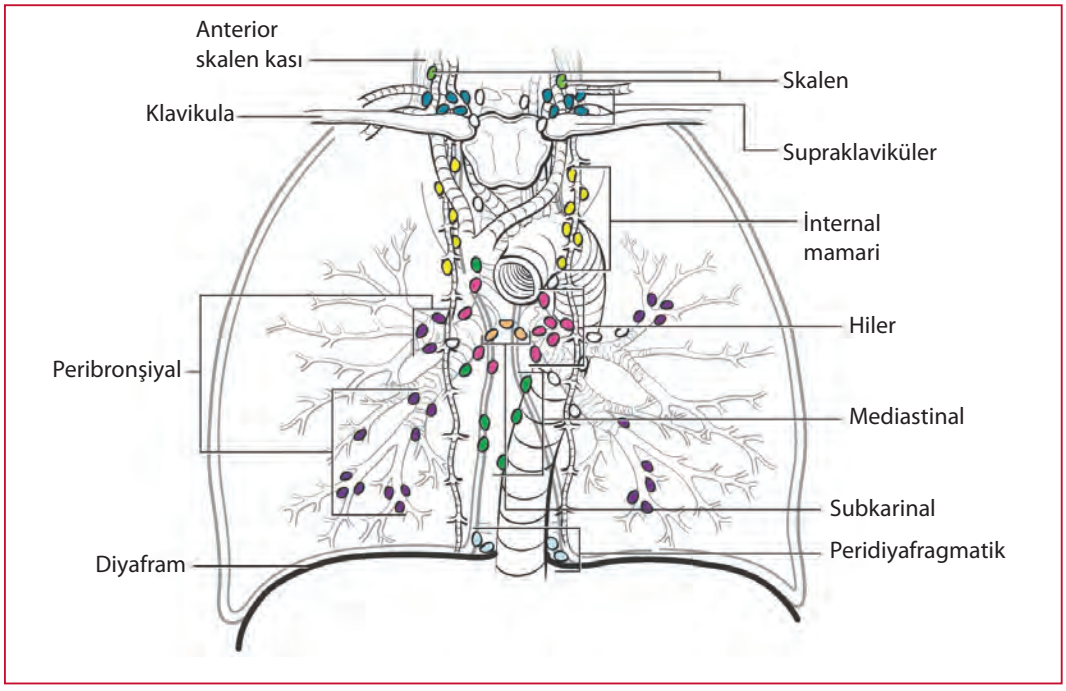

ŞEKİL 26.2. *Plevranın bölgesel lenf nodları*

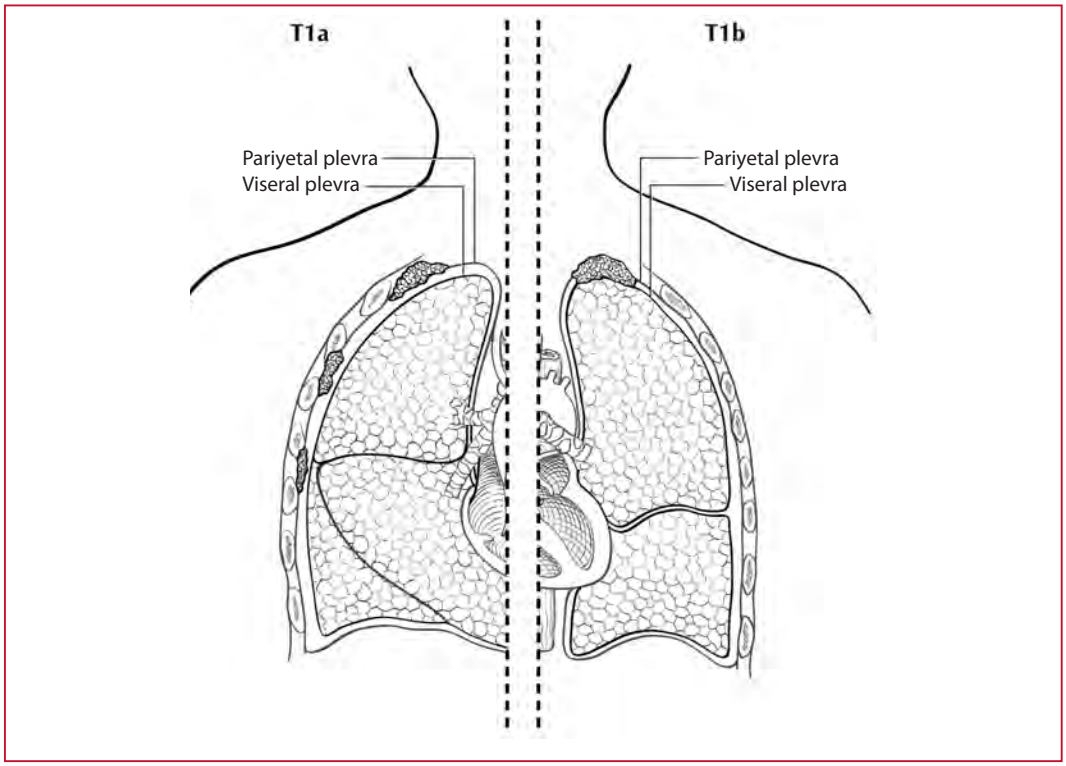

ŞEKİL 26.3. *T1a (sol) Viseral plevra tutulumu olmadan pariyetal plevra invazyonunu gösterir. T1b (sağ) ipsilateral viseral plevra tutulumu ile birlikte pariyetal plevra tutulumu.*

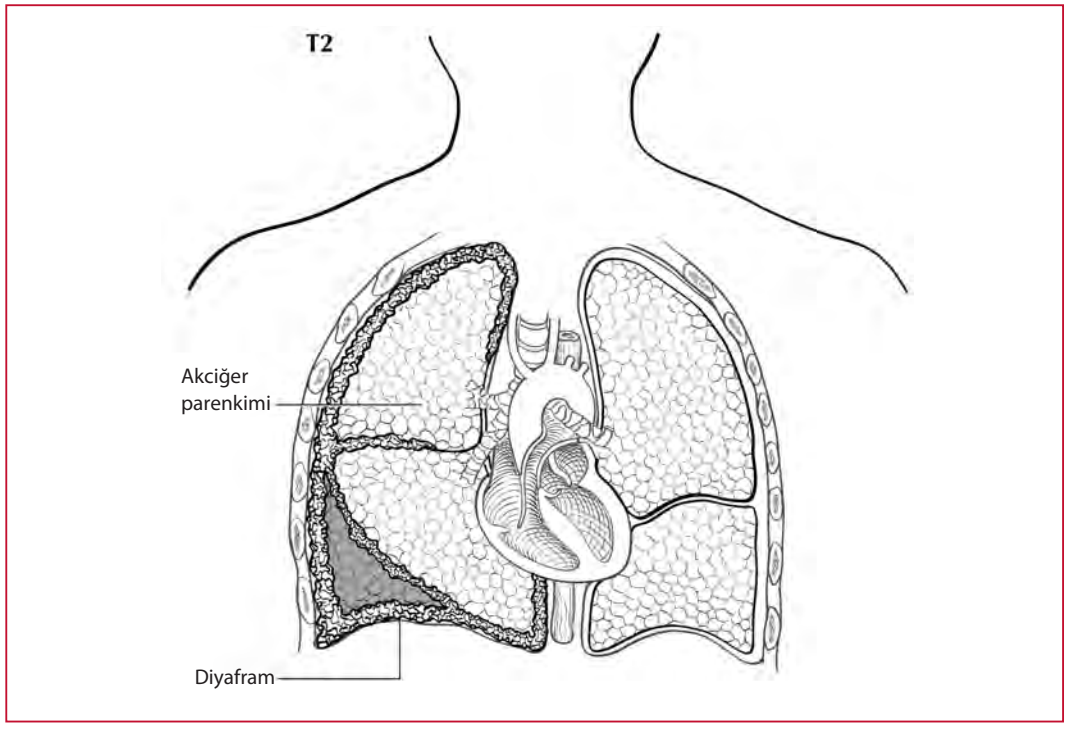

ŞEKİL 26.4. *T2 aynı taraf plevral yuzeyler (paryetal, mediastinal, diafragmatik ve viseral plevra) ile birlikte şunların herhangi birini tutmuş tümör olarak tanımlanmkatadır: Diafragmatik kas tutulumu (gösterildiği gibi) ve/veyaViseral plevradan altta yatan akciğer parenkimine uzanımı (gösterildiği gibi).*

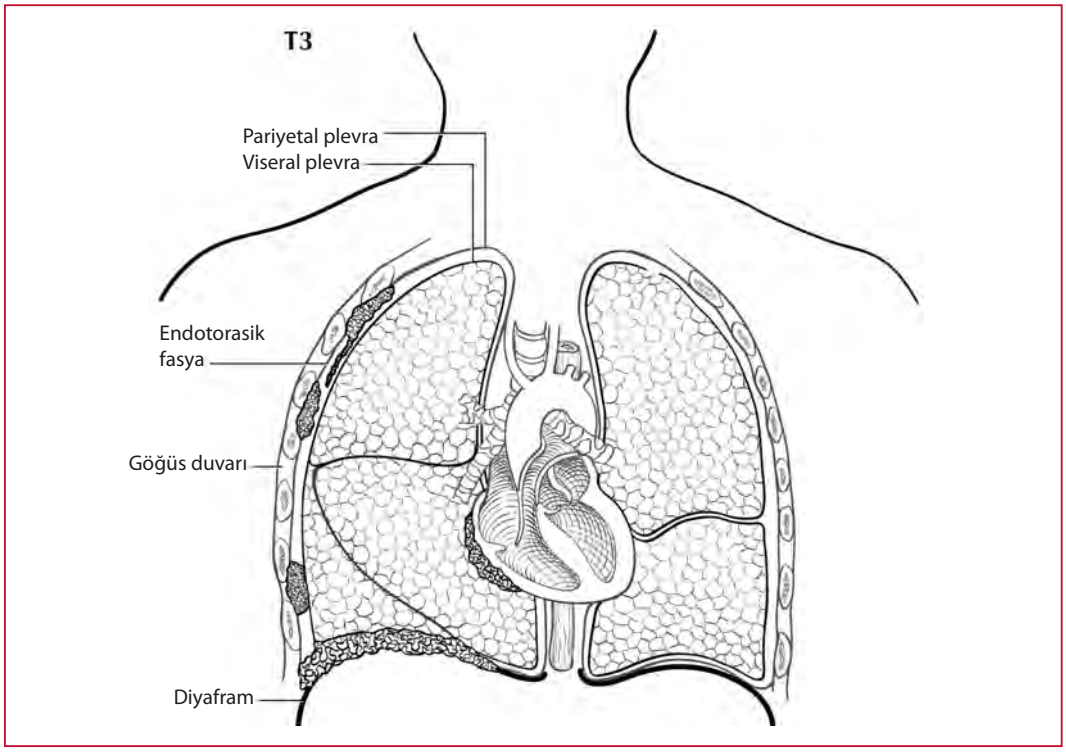

ŞEKİL 26.5. *T3, lokal ileri evre ancak potansiyel olarak rezeke edilebilir tümörü tanımlamaktadır. Tümör şunlardan herhangi biriyle birlikte aynı taraf plevral yuzeylerin herhangi birini (paryetal, mediastinal, diafragmatik ve viseral plevra) tutmuştur: Endotorasik faysa invazyonu (gösterildiği gibi), Mediastinal yağ dokusu invazyonu, Göğüs duvarı yumuşak dokularını invaze eden tek odak (gösterildiği gibi), Perikardın transmural olmayan tutulumu.*

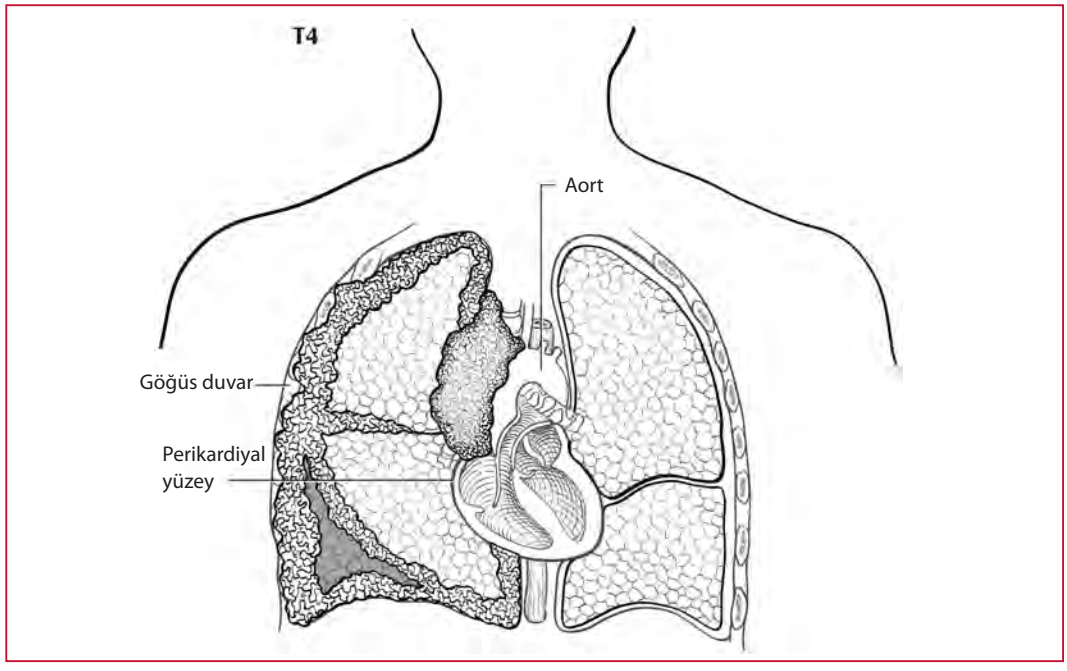

ŞEKİL 26.6. *T4 Lokal ileri evre teknik olarak rezeke edilemeyen tumor olarak tanımlanmaktadır. Şunlardan en az biri ile birlikte, aynı taraf plevral yuzeyden herhangi birini (paryetal, mediastinal, diafragmatik ve viseral plevra) tutmuştur: perikardiyumun burada gösterildiği gibi iç yüzeyi boyunca tutulum ve burada gösterildiği gibi göğüs duvarının düfüz invazyonu (Ek parametrelerin tam listesi TNM tanımları başlığı atında verilmiştir).*

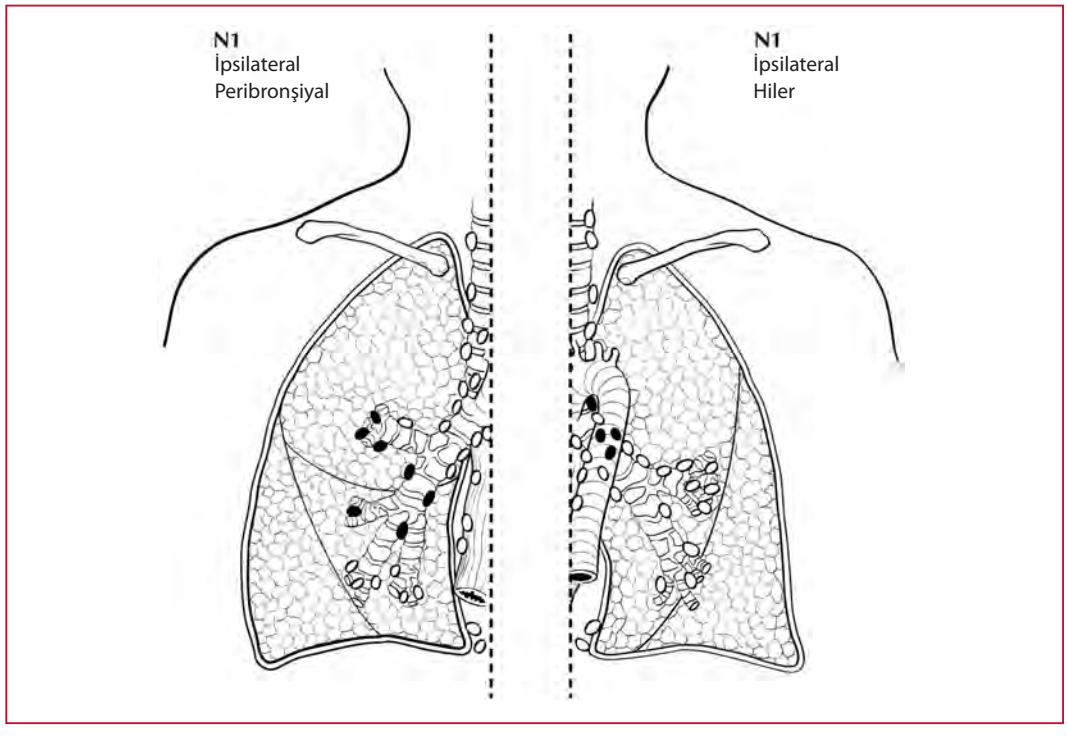

ŞEKİL 26.7. *N1 Aynı taraf bronkopulmoner ve/veya hilar lenf nodu/nodlarında metastaz olarak tanımlanmaktadır.*

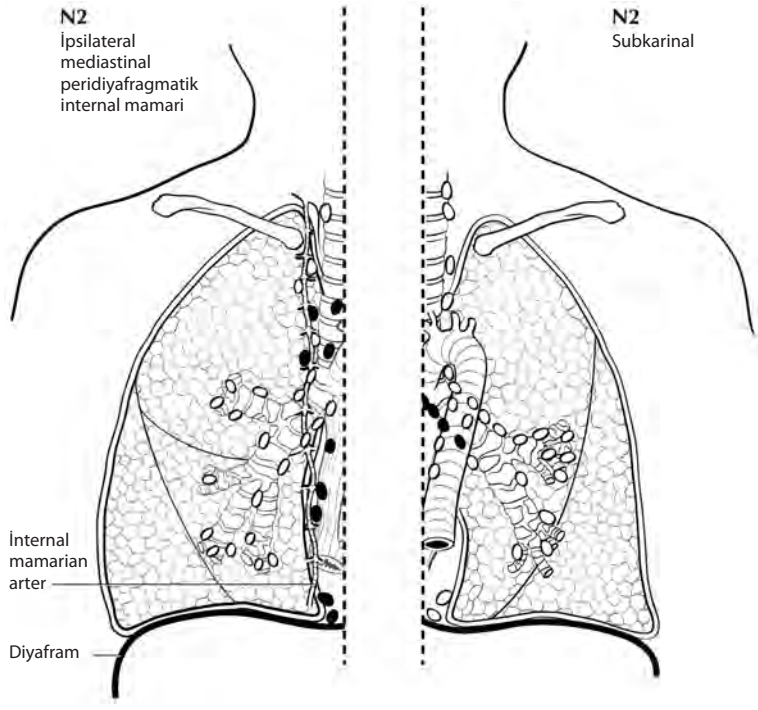

ŞEKİL 26.8. *N2 Subkarinal veya aynı taraf mammaria interna ve peridiafragmatik lenf nodlarını da içeren ipsilateral mediastinal lenf nodlarına metastaz olarak tanımlanmaktadır.*

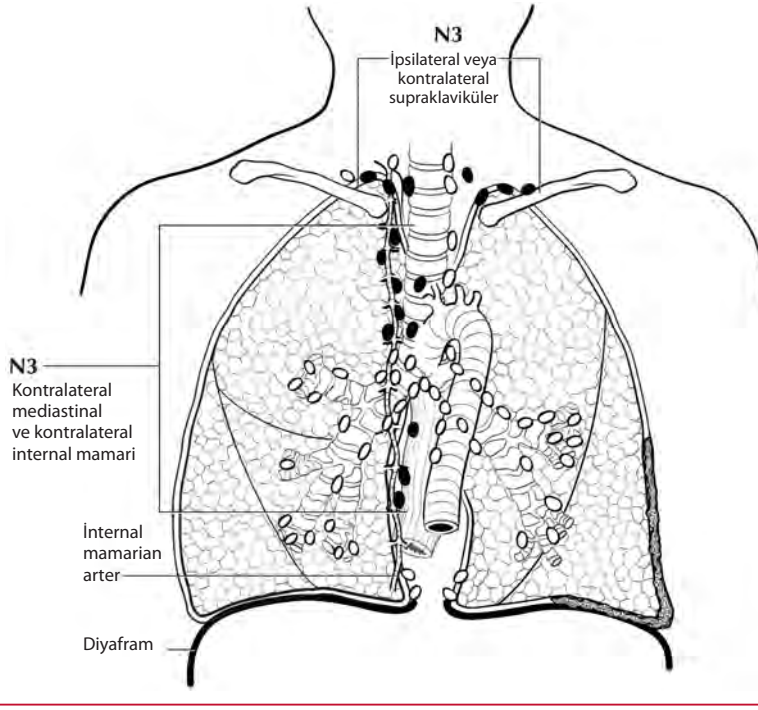

ŞEKİL 26.9. *N3 Kontralateral mediastinal, mammaria interna veya hiler lenf nodu/nodlarında ve/veya aynı taraf veya kontralateral supraklavikular veya skalen lenf nodu/nodlarında metastaz olarak tanımlanmaktadır.*

PROGNOSTİK FAKTÖRLER (BÖLGEYE ÖZEL FAKTÖRLER)

(Toplanması önerilen)

Evreleme için gerekli	Yok
Klinik olarak önemli	Histolojik alt tip (epiteloid, mix, bifazik, sarkomatoid, desmoplastik) Asbestoz maruziyeti hikayesi Göğüs duvarı ağrısı olup olmaması FDG-PET SUV Cerrahi öncesi



BÖLÜM V

Kas-İskelet Sistemi

Kemik

(Primer malign lenfoma ve multipl myeloma hariç)

27

DEĞİŞİKLİKLERİN ÖZETİ

- Evre III, G3 ve G4 için ayrılmıştır

ICD-O-3 TOPOGRAFİ KODLARI

C40.0 Üst ekstremitenin uzun kemikleri, skapula ve ilişkili eklemler
C40.1 Üst ekstremitenin kısa kemikleri ve ilişkili eklemler
C40.2 Alt ekstremitenin uzun kemikleri ve ilişkili eklemler

ICD-O-3 HİSTOLOJİK KOD ARALIKLARI

8800-9136, 9142-9582

ANATOMİ

Primer Bölge. İskelet sisteminin tüm kemikleri bu sisteme dahildir. Güncel evreleme sistemi anatomik yerleşimi dikkate almamaktadır. Ancak, antomik bölgenin sonuçlara etkisi bilinir ve bu nedenle veri sonuçları yer belirterek rapor edilmelidir.

Kemik sarkomları için yer grupları (Şekil 27.1B):

- Ekstremite
- Pelvis
- Omurga

Bölgesel lenf nodları. Kemik tümörlerinin bölgesel lenf metastazı oldukça nadirdir.

Metastatik Bölgeler. Metastatik bölge**,** primer tümör sahasının bölgesel lenf nodları dışında herhangi bir yeri ifade etmektedir. Tüm kemik tümörlerinin en sık metastaz yaptığı bölge akciğerlerdir. Akciğer dışı metastazlar daha seyrek olur ve sekonder kemik metastazları şeklinde olabilir.

PROGNOSTİK ÖZELLİKLER

Kötü huylu kemik tümörlerinin bilinen prognostik faktörlerini şöyle sıralayabiliriz. (1) T1 tümörler T2 den daha iyi prognoza sahiptir.(2) Histopatolojik olarak düşük gradlı (G1,G2) olanlar yüksek gradlılardan (G3,G4) daha iyi prognoza sahiptir. (3) Primer tümörün lokalizasyonu da prognoza etki etmektedir. Anatomik olarak çıkarılabilen primer tümörler, çıkarılamayanlara göre iyi prognozludur. Omurga ve pelvis tümörleri ise daha kötü pronoza sahiptir. (4) Primer tümör boyutu, osteosarkomda ve Ewing sarkomunda prognostik faktördür. Ewing sarkomlu hastada tümör boyutu 8 cm ve daha küçük çaplı ise, 8 cm'den büyük olanlara göre daha iyi prognoz vardır. Osteosarkomlu hastada ise en büyük tümör boyutu 9 cm veya daha az ise 9 cm den büyük olanlara oranla daha iyi

C.C. Compton et al. (eds.), *AJCC Cancer Staging Atlas: A Companion to the Seventh Editions of the AJCC Cancer Staging Manual and Handbook*, DOI 10.1007/978-1-4614-2080-4_27,
© 2012 American Joint Committee on Cancer

prognoz gözlenir. (5) Lokalize tümöre sahip hastalarda metastaz olanlara göre prognoz daha iyidir. (6) Bazı metastaz bölgeleri diğer bölgelere göre daha kötü prognoz gösterir: kemik ve karaciğer metastazları akciğer metastazına göre daha kötü prognoza neden olur. Yine, soliter akciğer metastazı olan hastaların prognuzu birden fazla metastaza göre daha iyidir. (7) Osteosarkom ve Ewing sarkomunda primer tümörün kemopterapiye olan histolojik yanıtı prognostik faktördür. >90% tümör nekrozu varlığı iyi yanıt olarak değerlendirilir ve daha az nekroz varlığına göre daha iyi prognozu vardır. (8) Osteosarkomlu hastada patolojik kırık varlığı özellikle kemoterapi esnasında iyileşmiyorsa kötü prognozu gösterir. (9) Son çalışmalar göstermiştir ki, Osteosarkom ve Ewing sarkomunun biyolojik davranışı, bu tümörlerde tanımlanmış özel moleküler bozukluklarla ilişkilidir. Yumuşak doku sarkomlarında da olduğu gibi araştırmalar, prognozu belirleyen ve yapılacak tedavi seçiminde etkili olan moleküler belirleyiciler düzeyine indirgenmiştir. Bu araştırmanın sonuçları göstermiştir ki, osteosarkom ve Ewing sarkomunun biyolojik davranışları özel moleküler anormalliklerle ilişkilidir. Pratik olarak, prognoz ile ilişkili moleküler sapmalar, gen translokasyonları açısından, ilaca direnç genlerinin ekspresyonu, büyüme faktörleri reseptörlerinin ekspresyonu ve hücre siklusu düzenleyicileinin mutasyonu göz önünde bulundurulmalıdır.

Ewing sarkomunda bulunan füzyon geninin prognostik öneminin değerlendirildiği araştırmada, karışık sonuçlarla karşılaşılmıştır. İlk çalışmalar lokalize hastalarda EWS-FLI1 tip 1 füzyon geninin uzun progresyonsuz sağkalım ile ilişkili olduğunu göstermiş; çok değişkenli analizlerde tip 1 EWS-FLI1 ve genel sağ kalımın arasındaki ilişkiyi gösteren daha sonraki bir çalışma tarafından doğrulanmıştır. Buna karşın, bir çalışma, farklı füzyon genlerinin özellikle tek değişkenli analizlerde olaysız ve genel sağkalımla ilişkili olmadığı sonucuna varmıştır.

Çoklu ilaç direnci geni 1'in (MDR1) ürünü olan P-glikoproteinin, tümör hücrelerinden doksorubisin gibi bazı kemoterapatik ilaçları atma görevine sahiptir. Osteosarkomda, P-glikoprotein durumunun klinik sonuçların bağımsız bir göstergesi olduğu ve evre osteosarkomda 9 katı yüksek ölüm riski ve 5 katı artmış metastaz riskiyle ilişkili olduğu tespit edilmiştir. Daha ileri araştırmalar, tanı aşamasındaki P glikoprotein pozitifliğinin çok değişkenli analizlerde kötü sağkalımla ilişkili tek anlamlı faktör olduğunu ve bu ilişkinin alternatif tedaviler gören hastaları tabakalaştırmada da faydalı olacak kadar güçlü olduğunu göstermiştir.

Ayrıca osteosarkomda, insan epidermal büyüme faktörü reseptörü 2 (HER2)/erbB-2 araştırmaları da araştırmacılar arasında farklı sonuçlara yol açmıştır. Gorlick ve ark. başlangıç biyopsilerinin önemli yüzdesinde (42.6%) yüksek HER2/erbB-2 ekspresyonu bildirmiştir. Neoadjuvan kemoterapiye olan histolojik yanıt ile olaysız sağkalım arasında korelasyon tespit etmişlerdir. Zhou ve ark. HER2/erbB-2 ekspresyonu ile artmış metastaz arasındaki ilişkiyi saptamışlardır. Scotlandi ve ark. ise HER2 aşırı ekspresyoyla elde edilen olaysız sağkalım avantajını göstermişlerdir. Scotlandi'nin daha sonraki analizleri, immünohistokimyasal/CISH ve FISH ile HER2 amplifikasyonu/ aşırı ekspresyonunu göstermede başarısız olmuştur.

Ewing sarkomunda, sonuçlarla ilişkili olduğu gösterilen birçok hücre siklus düzenleyicileri gösterilmiştir. Tümörü agresif davranışlı ve kemoterapiye az yanıt veren hasta alt grubunu tanımlamak üzere aberrran p53, p161NK4A ve p14ARF ekspresyonu bir çok araştırmacı tarafından gösterilmiştir. Ek çalışmalar, INK4 ekspresyon kaybının başlangıçta metastatik hastalıkla başvurma ve daha kısa sağkalım eğilimiyle ilişkili olduğunu göstermiştir. Siklin bağımlı kinaz inhibitörü p27'nin (kip1) EWS-FLI1 tarafından baskılanması, tek değişkenli analizde düşük olaysız sağkalımle iliişkilendirilmiştir ve p27 ekspresyon seviyesi hastanın sağkalımı ile anlamlı bir şekilde korelasyon göstermiştir. Genel olarak, p53 değişimi de osteosarkomda olaysız sağ kalımla ilişkilidir.

Osteosarkom prognozu ile ilişkili başka pek çok belirteçler de tanımlanmıştır. Bunlardan biri, akciğer metastazı gelişiminin bir belirteci olan proliferatif belirteç KI-67'dir. Isı şoku proteinlerinin (HSP) tümör büyüme ve gelişimine yardım ettiği gösterilmiş olup, aşırı HSP27 ekspresyonu özellikle negatif prognostik değer taşımaktadır. Aşırı tip 1 paratiroid hormon ekspresyonunun da osteosarkomda saldırgan bir fenotipe neden olduğu gösterilmiştir. Platelet-kaynaklı büyüme faktörü-AA ekspresyonu, osteosarkomda tümör progresyonunun bağımsız bir belirleyicisidir. Nükleer sağkalım ekspresyonu/ lokalizasyonu, uzun sağkalımla ilişkilendirilmiştir. Vasküler endotelyal büyüme faktör ekspresyonu, tedavi edilmemiş osteosarkomlarda akciğer metastazı ve kötü prognoz açısından prediktiftir. HLA sınıf I ekspresyonu, HLA sınıf I ekspresyonu olmayanlara kıyasla anlamlı bir şekilde daha iyi genel ve olaysız sağkalımla ilişkilendirilmiştir. Son olarak, osteosarkomda telomeraz ekspresyonu, daha kısa progresyonsuz ve genel sağkalımla ilişkilendirilmiştir.

Kondrosarkomdaki moleküler belirteçleri tanımlamak üzere yapılan araştırmalar, daha yavaş bir hızda ilerlemektedir. Rozeman ve ark. pek çok belirteci araştırmış ancak hiçbirinin histolojik graddan bağımsız prognostik önemini gösterememiştir. Azalmış Indian Hedgehog sinyal iletimi ve INK4A/p16 kaybının, sırasıyla periferik kondrosarkom ve enkondrom progresyonunda önemli olduğu bulunmuştur.

TNM TANIMLAMALARI

Primer Tümör (T)	
TX	Primer tümör değerlendirilemiyor
T0	Primer tümör bulgusu yok
T1	En büyük boyutu 8 cm veya daha küçük tümör (Şekil 27.2)
T2	En büyük boyutu 8 cm'den büyük tümör (Şekil 27.3)
T3	Primer kemik bölgesinde süreklilik göstermeyen tümör (Şekil 27.4)

Bölgesel Lenf Nodları (N)	
NX	Bölgesel lenf nodları değerlendirilemiyor
N0	Bölgesel lenf nodu metastazı yok
N1	Bölgesel lenf nodu metastazı var

Uzak Metastaz (M)	
M0	Uzak metastaz yok
M1	Uzak metastaz var
M1a	Akciğer (Şekil 27.5)
M1b	Diğer uzak bölgeler (Şekil 27.6)

ANATOMİK EVRE/PROGNOSTİK GRUPLAR				
Evre IA	T1	N0	M0	G1, 2 Düşük gradlı, GX
Evre IB	T2	N0	M0	G1, 2 Düşük gradlı, GX
	T3	N0	M0	G1, 2 Düşük gradlı, GX
Evre IIA	T1	N0	M0	G3, 4 Yüksek gradlı
Evre IIB	T2	N0	M0	G3, 4 Yüksek gradlı
Evre III	T3	N0	M0	G3, 4
Evre IVA	Herhangi T	N0	M1a	Herhangi G
Evre IVB	Herhangi T	N1	Herhangi M	Herhangi G
	Herhangi T	Herhangi N	M1b	Herhangi G

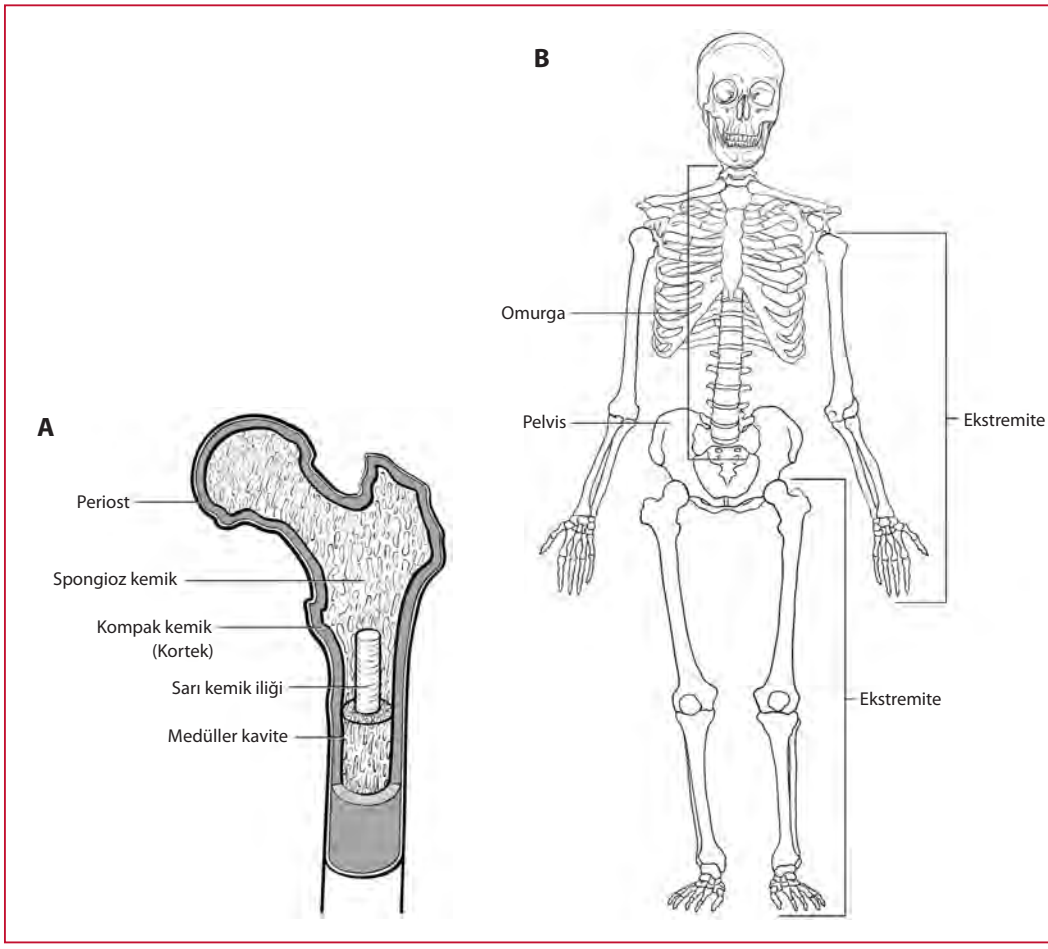

ŞEKİL 27.1. *(A) Kemiğin anatomik alt bölgeleri. (B) Kemik sarkomları için bölge grupları. Ekstremite, pelvis ve omurga gösterilmiştir.*

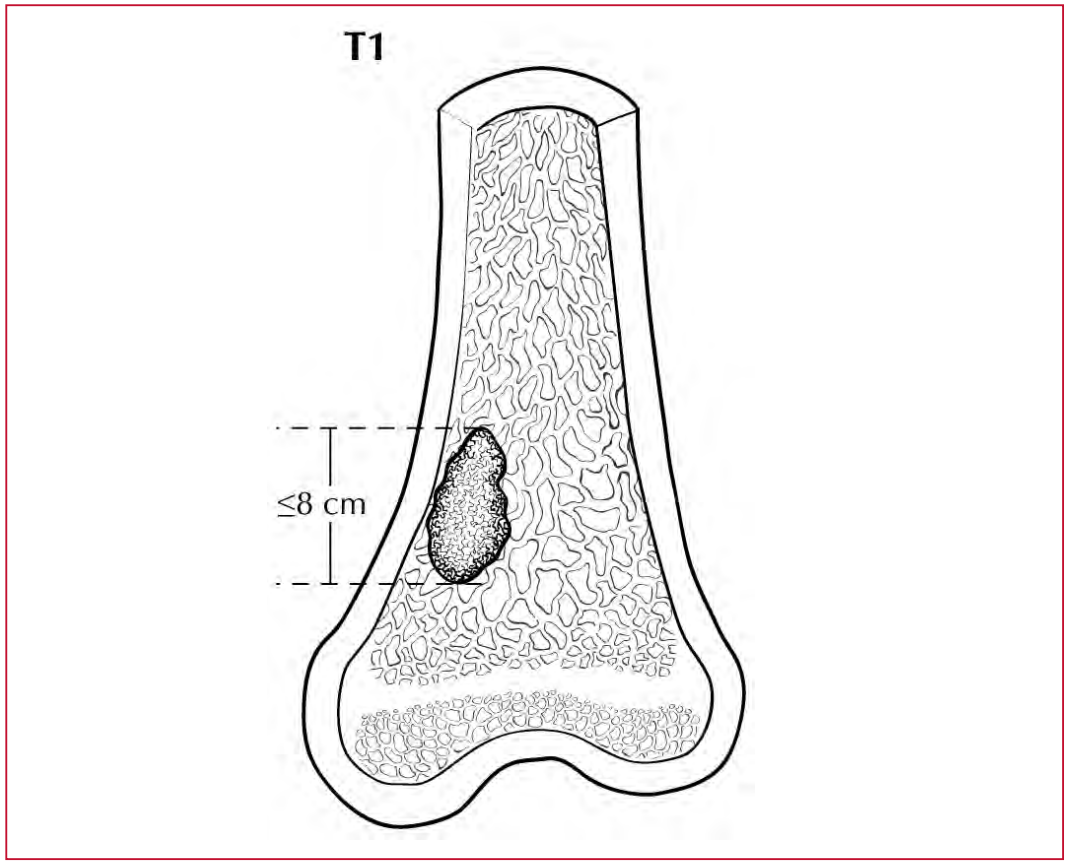

ŞEKİL 27.2. *T1 En büyük boyutu 8 cm veya daha küçük tümör olarak tanımlanmaktadır.*

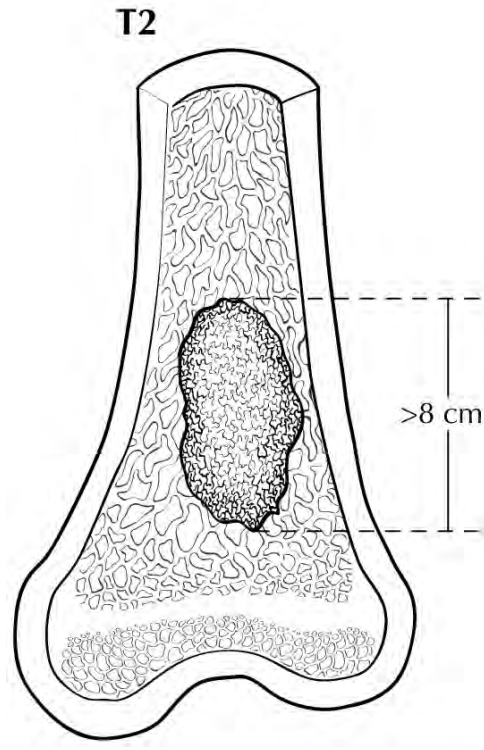

ŞEKİL 27.3. *T2 En büyük boyutu 8 cm'den büyük tümör olarak tanımlanmaktadır.*

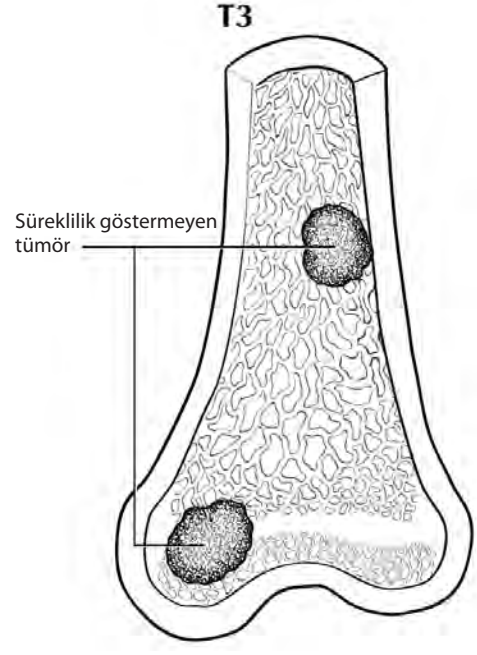

ŞEKİL 27.4. *T3 Primer kemik bölgesinde süreklilik göstermeyen tümör olarak tanımlanmaktadır.*

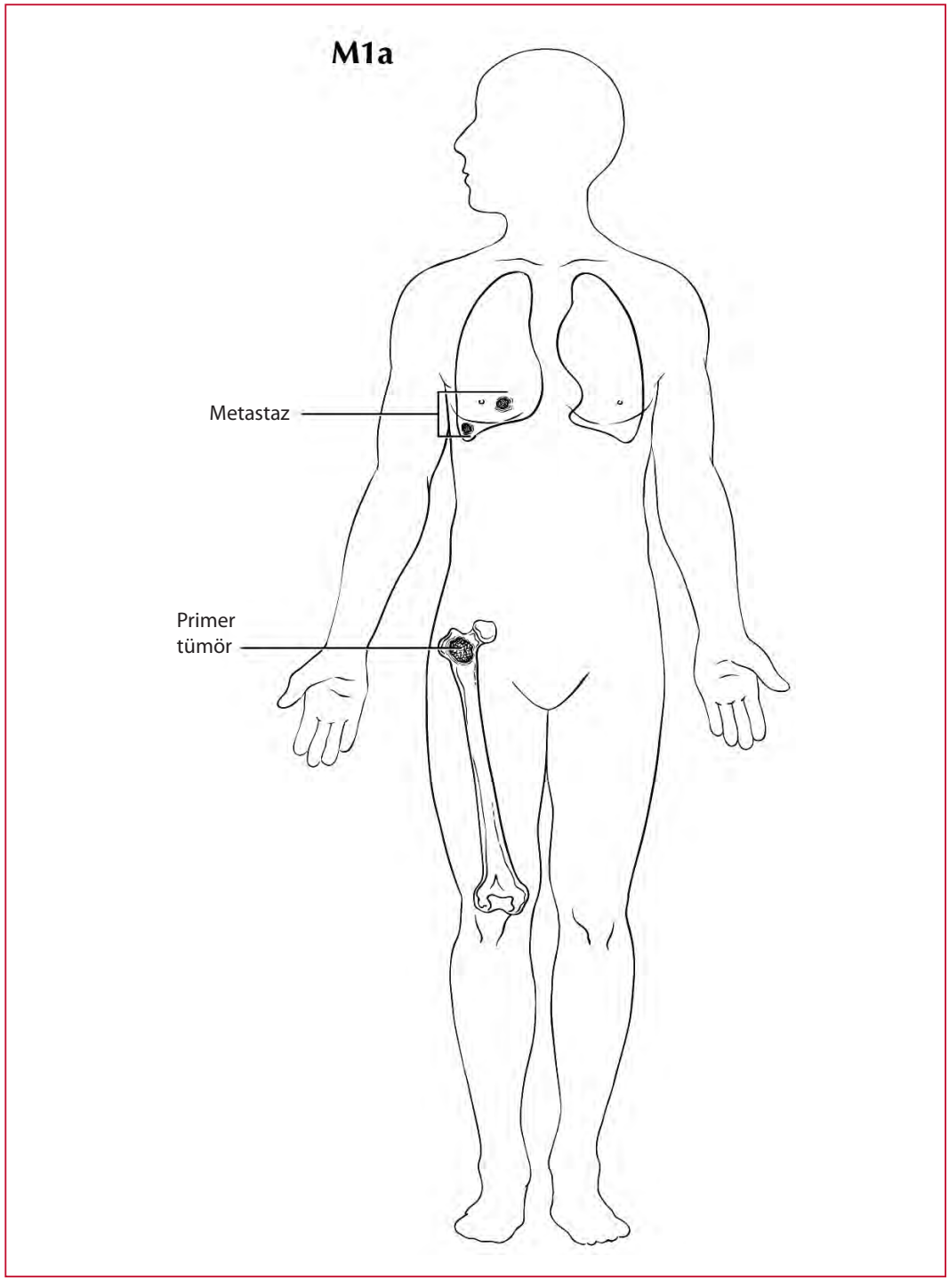

ŞEKİL 27.5. *M1a yalnızca akciğer metastazı olarak tanımlanmaktadır.*

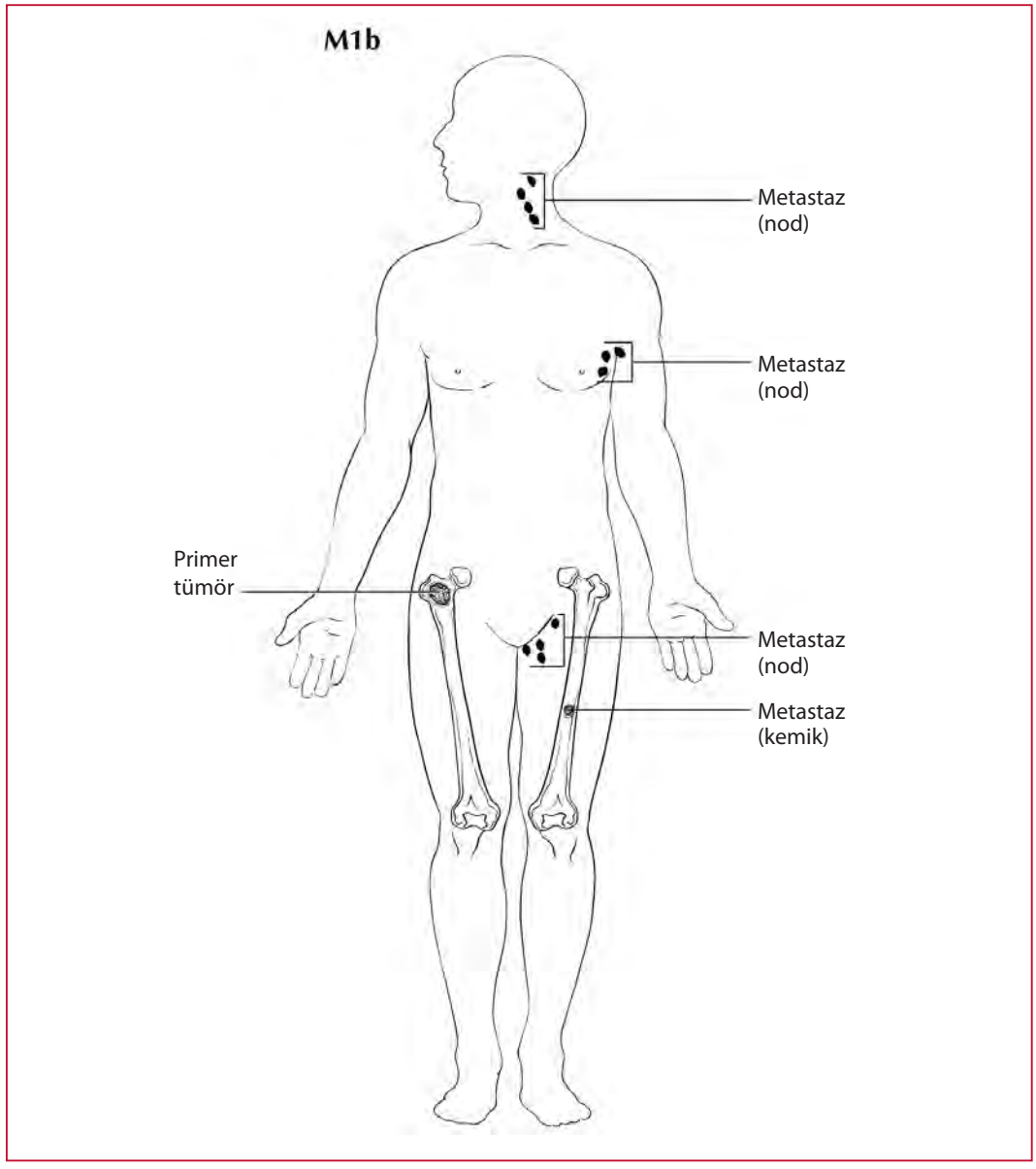

ŞEKİL 27.6. *M1b lenf nodları dahil diğer uzak bölge metastazı olarak tanımlanmaktadır.*

PROGNOSTİK FAKTÖRLER (BÖLGEYE ÖZEL FAKTÖRLER)

(Toplanması önerilen)

Evreleme için gerekli	Grad
Klinik olarak önemli	Üç boyutlu tümör büyüklüğü Patoloji raporunda neoadjuvan sistemik tedavi sonrası nekroz yüzdesi Patoloji raporunda rezeke edilen akciğer metastazı sayısı

Yumuşak Doku Sarkomu

(Kaposi sarkomu, fibromatozis [dezmoid tümör], dura mater, beyin, parakimatöz organlar veya içi boş organların sarkomları dahil edilmemiştir)

28

DEĞİŞİKLİKLERİN ÖZETİ

- Gastrointestinal stromal tümörler (GIST) Bölüm 16'da anlatılmıştır. Fibromatozis (dezmoid tümör), Kaposi sarkomu ve infantil fibrosarkom artık bu bölümde yer alan histolojik tipler arasından çıkarılmıştır.
- Anjiyosarkom, iskelet-dışı Ewing sarkom ve dermatofibrosarkom protuberans, bu bölgede yer alan histolojik tipler arasına eklenmiştir.
- N1 hastalık, Evre IV hastalık yerine Evre III olarak tekrardan sınıflandırılmıştır.
- Grad, Amerikan Patoloji Derneği'nin önerdiği kriterlere göre, dört evreli sistemden üç evreli sisteme dönüştürülmüştür.

ICD-O-3 TOPOGRAFİ KODLARI

C38.0 Kalp
C38.1 Anterior mediastinum
C38.2 Posterior mediastinum
C38.3 Mediastinum, NOS
C38.8 Kalp, mediastinum ve plevranın örtüşen lezyonları
C47.2 Kalça ve alt ekstremitenin otonom sinir sistemi ve periferik sinirleri
C47.3 Toraks'ın otonom sinir sistemi ve periferik sinirleri
C47.4 Karın boşluğunun otonom sinir sitemi ve periferik sinirleri
C47.5 Pelvis'in otonom sinir sitemi ve periferik sinirleri
C47.6 Gövdenin otonom sinir sitemi ve periferik sinirleri, NOS
C47.8 Perirefik sinir sistemi ve otonom sinir sisteminin örtüşen lezyonları
C47.9 Otonom sinir sitemi, NOS
C48.0 Retroperiton
C48.1 Peritonum özelleşmiş bölgeleri
C48.2 Periton, NOS
C48.8 Retroperiton ve peritonun örtüşen lezyonları
C49.0 Baş, yüz ve boynun bağ dokusu, ciltaltı ve diğer yumuşak dokuları
C49.1 Omuz ve üst ekstremitenin bağ dokusu, ciltaltı ve diğer yumuşak dokuları
C49.2 Kalça ve alt ekstremitenin bağ dokusu, ciltaltı ve diğer yumuşak dokuları
C49.3 Toraks'ın bağ dokusu, ciltaltı ve diğer yumuşak dokuları
C49.4 Karın boşluğunun bağ dokusu, ciltaltı ve diğer yumuşak dokuları
C49.5 Pelvis'in bağ dokusu, ciltaltı ve diğer yumuşak dokuları
C49.6 Gövdenin bağ dokusu, ciltaltı ve diğer yumuşak dokuları, NOS
C49.8 Bağ dokusu, ciltaltı ve diğer yumuşak dokuların örtüşen lezyonları
C49.9 Bağ dokusu, ciltaltı ve diğer yumuşak dokular, NOS

ICD-O-3 HİSTOLOJİK KOD ARALIĞI

8800-8820, 8823-8935, 8940-9136, 9142-9582

C.C. Compton et al. (eds.), *AJCC Cancer Staging Atlas: A Companion to the Seventh Editions of the AJCC Cancer Staging Manual and Handbook*, DOI 10.1007/978-1-4614-2080-4_28,
© 2012 American Joint Committee on Cancer

ANATOMİ

Yumuşak Doku Sarkomlarının Evrelemesi

İçerik. Bu evreleme sistemi yumuşak doku tümörlerine uygulanmaktadır. Primer sarkomlar çeşitli yumuşak dokulardan kaynaklanabilir. Bu dokular, fibröz bağ dokusu, yağ, düz ve çizgili kas, vasküler doku, periferik sinir ve viseral doku olarak sıralanır.

Bölgesel Lenf Nodları. Bölgesel lenf nodu tutulumu erişkin yumuşak doku sarkomlarında nadirdir.

Metastaz Bölgeleri. Yumuşak doku sarkomlarının metastaz yaptığı bölgeler primer lezyonun anatomik lokalizasyonuna bağlıdır. Örneğin; ekstremite sarkomlarında en sık görülen metastaz bölgesi akciğerdir, ancak retroperiton ve gastrointestinal sarkomlar ilk olarak karaciğere metastaz yaparlar.

Derinlik. Derinlik, ekstremite veya gövdenin tutulan fasyasına göre değerlendirilir. Yüzeyel tutulum, ekstremite veya gövdenin kas fasya tutulumunun olmaması şeklinde tanımlanır. Evreleme için, yüzeyel olmayan baş boyun lezyonları, intratorasik, intraabdominal, retroperitoneal ve viseral lezyonlar derin olarak kabul edilir.

Derinlik de bağımsız bir değişkendir ve aşağıdaki gibi tanımlanır:

1. Yüzeyel – Tamamıyla subkütan doku içinde yer alan, kas fasyasına ve kas dokusu içine hiçbir şekilde uzanım göstermeyen lezyonlardır. Bu olgularda, tedavi öncesi görüntüleme çalışmaları kas ve kas fasyası tutulumu göstermeyen bir tümörü ortaya koyar ve eksizyon ile patolojik değerlendirmede de kas içine uzanım göstermeyen subkütan doku içinde bir lezyon tariflenir (Şekil 28.1).
2. Derin – Bir ekstremitede, bir veya birden çok kas grubunun içinde tamamen veya kısmen yer alan lezyonlardır. Derin tümörler, kas fasyasını geçerek cilt altı dokuya uzanım gösterebilirler, hatta cilt tutulumu olabilir ancak burada kritik kriter tümörün bir parçasının kas kompartmanları içinde yer almasıdır. Bu olgularda, tedavi öncesi görüntüleme çalışmaları tümörü bir kas kompartmanında tamamen veya kısmen yerleşmiş olarak gösterir (Şekil 28.2).
3. Derinlik tümörün büyüklüğü ile ilişkili olarak değerlendirilir:

    a. Tümör ≤ 5 cm: T1a = yüzeyel, T1b = derin
    b. Tümör > 5 cm: T2a = yüzeyel, T2b = derin

PROGNOSTİK ÖZELLİKLER

Nörovasküler ve Kemik İnvazyonu. Önceki evreleme sistemlerinde, nörovasküler veya kemik tutulumu evreleme için belirleyici bir faktör olarak kabul edilmişti. Fakat günümüzde kullanılan evrelemede nörovasküler tutlumun varlığı ek bir tedavi planı gerektirmez. Öte yandan, nörovasküler tutulum yine de belirtilmelidir. Bu tutulumun bağımsız bir prognostik etken olup olmadığını anlamaya yönelik çalışmalara halen ihtiyaç duyulmaktadır.

Moleküler Belirteçler. Moleküler belirteçler ve genetik bozukluklar sonuç üzerinde belirleyici bir etken olarak değerlendirilmektedirler. Fakat şu anda, özel moleküler belirteçlerin evrelemedeki yeri konusunda bilgi yetersizdir.

Bu nedenle, günümüzde moleküler ve genetik belirteçler evreyi belirlemeden çok histopatolojik değerlendirmeye yardımcı unsurlar olarak kabul edilmelidirler.

Validasyon. Şu an kullanılan evreleme sistemi, yumuşak doku sarkomlarında sağkalım süresini belirleyecek kapasiteye sahiptir. Evre I hastaların hastalık ilişkili ölüm oranı düşüktür, ancak Evre II ve III hastaların riski orantılı olarak artmaktadır.

TNM TANIMLAMALARI

Primer Tümör (T)	
TX	Primer tümör değerlendirilemiyor
T0	Primer tümör bulgusu yok
T1	En büyük boyutu 5 cm veya daha küçük tümör*
T1a	Yüzeyel tümör (Şekil 28.3)
T1b	Derin tümör (Şekil 28.4)
T2	En büyük boyutu 5 cm'den büyük tümör
T2a	Yüzeyel tümör (Şekil 28.3)
T2b	Derin tümör (Şekil 28.5)

**Not:* Yüzeyel tümörler faysa invazyonu olmaksızın tamamen yüzeyel fasyanın üzerindedir. Derin tümörler, tamamen yüzeyel fasyanın altında olabilir, yüzeyel yerleşimli olup faysa tutulumu yapmış olabilir veya derin yerleşimli olup yüzeye doğru büyümüş olabilir

Bölgesel Lenf Nodları (N)	
NX	Bölgesel lenf nodları değerlendirilemiyor
N0	Bölgesel lenf nodu metastazı yok
N1	Bölgesel lenf nodu metastazı var

**Not:* Lenf nodu metastazı olması, uzak matastaz olmaması durumunda bile direk evre III olarak değerlendirilir

Uzak Metastaz (M)	
M0	Uzak metastaz yok
M1	Uzak metastaz var

ANATOMİK EVRE/PROGNOSTİK GRUPLAR				
Evre IA	T1a	N0	M0	G1, GX
	T1b	N0	M0	G1, GX
Evre IB	T2a	N0	M0	G1, GX
	T2b	N0	M0	G1, GX
Evre IIA	T1a	N0	M0	G2, G3
	T1b	N0	M0	G2, G3
Evre IIB	T2a	N0	M0	G2
	T2b	N0	M0	G2
Evre III	T2a, T2b	N0	M0	G3
	Herhangi T	N1	M0	Herhangi G
Evre IV	Herhangi T	Herhangi N	M1	Herhangi G

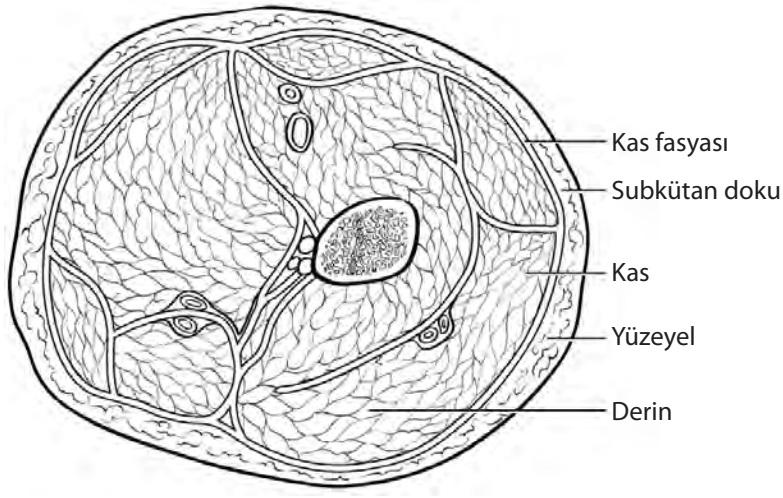

ŞEKİL 28.1. *Derinlik, ekstremite veya gövdenin tutulan fasyasına göre değerlendirilir. Ekstremite veya gövdenin kas faysa tutulumunun olmaması şeklinde tanımlanan yüzeyel derinlik gösterilmektedir. Bir ekstremitede, bir veya birden çok kas grubunun içinde tamamen veya kısmen yer alan olarak tanımlanan derin yerleşim gösterilmektedir.*

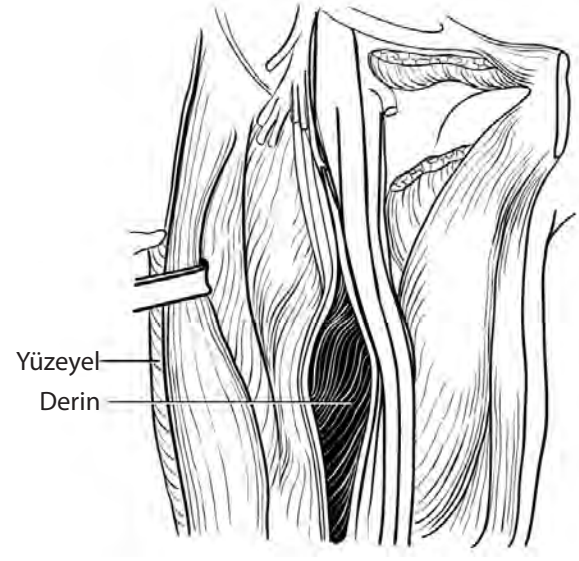

ŞEKİL 28.2. *Derinlik, ekstremite veya gövdenin tutulan fasyasına göre değerlendirilir. Ekstremite veya gövdenin kas faysa tutulumunun olmaması şeklinde tanımlanan yüzeyel derinlik gösterilmektedir. Bir ekstremitede, bir veya birden çok kas grubunun içinde tamamen veya kısmen yer alan olarak tanımlanan derin yerleşim gösterilmektedir.*

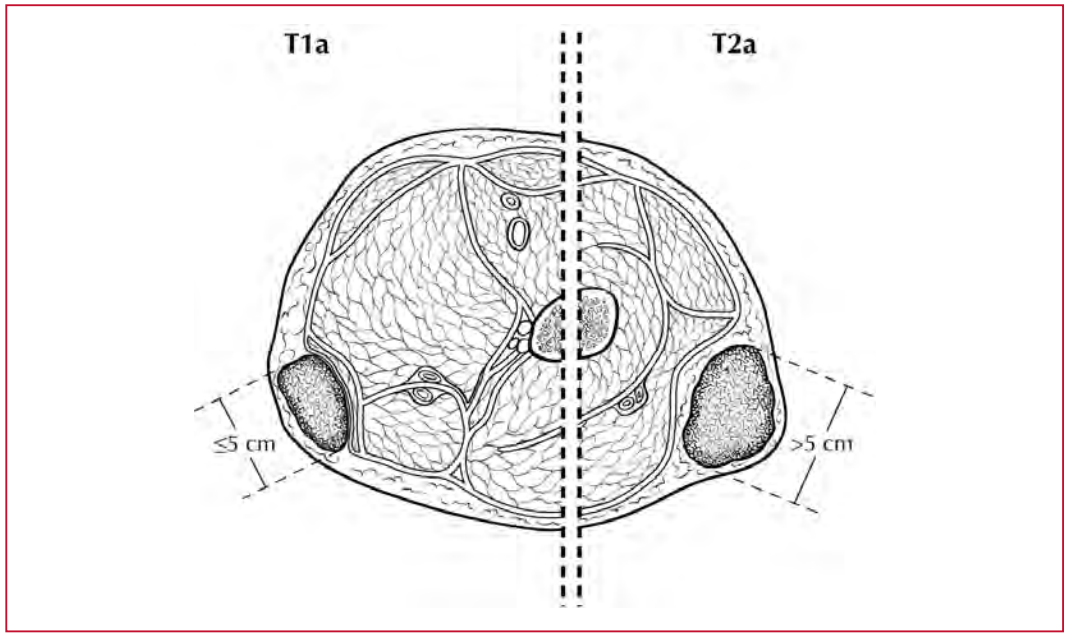

ŞEKİL 28.3. *T1a en büyük boyutu 5 cm veya daha küçük yüzeyel tümör olarak tanımlanmaktadır ve T2a en büyük boyutu 5 cm'den büyük yüzeyel tümör olarak tanımlanmaktadır.*

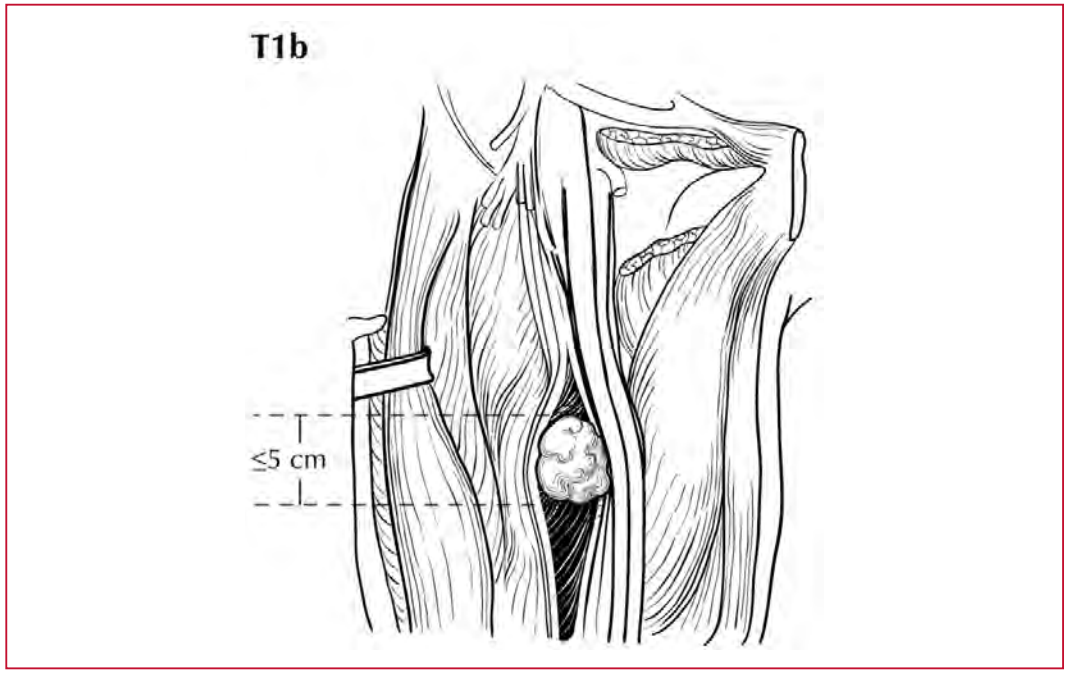

ŞEKİL 28.4. *T1b En büyük boyutu 5 cm veya daha küçük derin tümör olarak tanımlanmaktadır.*

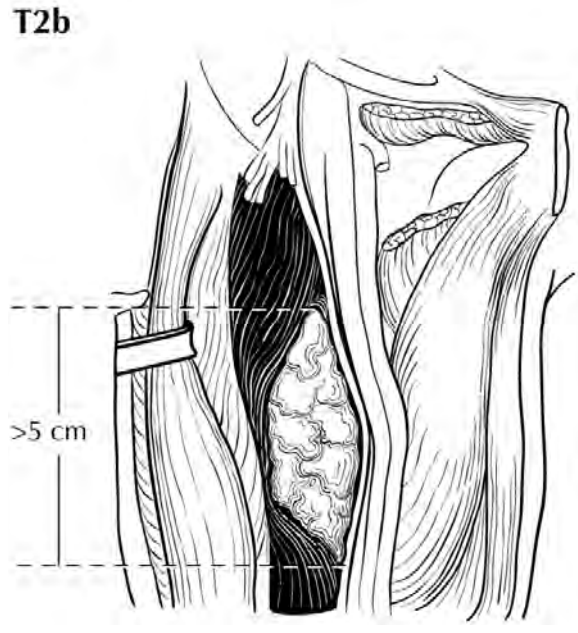

ŞEKİL 28.5. *T2b En büyük boyutu 5 cm'den büyük derin tümör olarak tanımlanmaktadır.*

PROGNOSTİK FAKTÖRLER (BÖLGEYE ÖZEL FAKTÖRLER)

(Toplanması önerilen)

Evreleme için gerekli	Grad
Klinik olarak önemli	Patolojinin belirlediği nörovasküler invazyon Görüntüleme ile belirlenen kemik invazyonu Eğer pM1 ise, patolojik metastatik dokunun kaynağı



BÖLÜM VI

Deri

Yassı Hücreli Deri Karsinomları ve Diğer Deri Karsinomları

29

DEĞİŞİKLİKLERİN ÖZETİ

- Daha önceki baskıda "cilt karsinomları" olarak isimlendirilen başlıktan vazgeçilmiş yerine bu baskıda iki ayrı başlık oluşturulmuştur.
  - Merkel Hücreli Karsinomlar: Merkel hücreli karsinom olarak yeni bir başlık oluşturulmuştur. (MCC) (bakınız Bölüm 30)
  - Bu bölüm "Yassı Hücreli Deri Karsinomaları ve Diğer Deri Karsinomları" olarak yeniden isimlendirilmiş ve melanom-dışı deri kanserleri ile ilgili ilk kez birçok disiplin birlikte çalışarak kanıta dayalı yeni bir evreleme sistemi yapılmıştır. Toplamda 7 board sertifikalı disiplin birlikte çalışarak bu sınıflamayı oluşturmuşlardır; Dermatoloji, Otolaringoloji-Baş Boyun Cerrahisi, Onkolojik Cerrahi, Dermatopatoloji, Onkoloji, Plastik Cerrahi ve Ağız-Çene Cerrahisi. Bu bölümün başlığı, Yassı Hücreli Cilt Karsinomaları konusuna odaklanarak konulmuştur (SCC). Melanom-dışı diğer bütün cilt kanserleri (Merkel Hücreli Cilt Karsinomaları) SCC evreleme sistemine göre evrelendirilmektedirler.
- Göz kapağı anatomik bölgesi dahil edilmemiştir – Gözkapağının Oftalmik Karsinomları evrelemesi (bakınız Bölüm 48)
- T evrelemesinde 5 cm sınır ölçüsü ve ekstradermal invazyon tanımı olan T4 evresi tanımından vazgeçilmiştir. T1 – T2 evre ayırımında kullanılan 2 cm ölçüsü kullanılmaya devam etmektedir ancak evrelerin tanımlanmasında, tümör boyutundan bağımsız klinik ve histolojik "yüksek risk faktörleri" kullanılmaya başlanılmıştır.
- Grad, T evrelemesi içerisindeki "yüksek risk" özelliklerinden biridir ve günümüzde son evre grubunu belirlemede katkı sağlamaktadır. Diğer "yüksek risk" özellikleri kulak ve kıllı dudak derisi gibi primer anatomik bölgeler, >2 mm derinlik, ≥IV Clark seviyesi veya perinöral invazyon varlığıdır.
- Kemik yapıya uzanım veya tutulum olması ileri T evresi olarak tanımlanmaktadır. Maksilla, mandibula, orbita, ve temporal kemik tulumu T3 olarak sınıflandırılmıştır. Kafa tabanının perinöral inazyonu veya aksial kemik tutulumu T4 olarak sınıflandırılmıştır.
- Nodal evreleme (N) sistemi, lenf nodu boyutları ve artan lenf nodu sayısı ile kısalan sağkalım süresini gösteren bilimsel kanıtlara dayanarak yeniden gözden geçirilmiş ve yapılandırılmıştır.
- Çoğu SCC tümörleri baş ve boyun bölgesinde ortaya çıktıklarından Yassı Hücreli Cilt Karsinomaları ve Diğer Cilt Karsinomaları için evreleme sisteminin yedinci baskısında kullanılanla AJCC Baş ve Boyun evreleme sistemi eşleşme göstermektedir.

C.C. Compton et al. (eds.), *AJCC Cancer Staging Atlas: A Companion to the Seventh Editions of the AJCC Cancer Staging Manual and Handbook*, DOI 10.1007/978-1-4614-2080-4_29,
© 2012 American Joint Committee on Cancer

ICD-O-3 TOPOGRAFİ KODLARI

C44.0 Dudak Cildi, NOS
C44.2 Dış Kulak
C44.3 Diğer cilt kısımları ve yüzün belirtilmemiş bölümleri
C44.4 Kafa derisi ve boyun
C44.5 Gövde derisi
C44.6 Üst ekstremite ve omuz derisi
C44.7 Alt ekstremite ve kalça derisi
C44.8 Derinini katlanan bölgeleri
C44.9 Deri, NOS
C63.2 Skrotum, NOS

ICD-O-3 HİSTOLOJİ KOD ARALIKLARI

8000-8246, 8248-8576, 8940-8950, 8980-8981

ANATOMİ

Primer Bölge. Kütanöz yassı hücreli veya diğer karsinomlar cilt üzerinde herhangi bir yerde ortaya çıkabilmektedirler. Deri SCC ve BCC, en sık güneş ışığına maruz kalan anatomik bölgelerde oluşmaktadırlar. Ayrıca, SCC cildin eski yara veya ülser (yanık ve kronik ülser (yani, kronik inflamasyon) alanlarında) bölgelerinde de ortaya çıkabilir. Cildin tüm bileşenleri (epidermis, dermiş ve adneksiyal yapılar) malign neoplazi oluşturabilir.

BCC gibi agresif olmayan MDCK'ler genellikle sadece yatay veya dikey olmak üzere lokal uzanım göstermektedirler. Devam eden lokal uzanımlar yağ dokusu, kartilaj, kas ve kemik gibi derin yapılara doğru büyümeyle sonuçlanabilir. Perinöral uzanım genellikle lokal yayılımın sinsi formudur ve sıklıkla klinik olarak gizlidir. Uzunca bir süre ihmal edildiğinde, agresif olmayan MDCK de nodal metastaz yapabilmektedir.

SCC, bazı sebase ve ekrin neoplaziler gibi agresif MDCK doğal seyirlerinde erkenden yatay ve dikey lokal uzanım göstermektedir. Daha derin uzanım meydana geldikten sonra, büyüme devamlılığını kaybederek, daha derin bölgesel uzanımlara, transit metastazlara ve nodal metastazlara yol açabilmektedir. Daha ileri vakalarda, SCC ve diğer tümörler kafa tabanındaki foramenler üzerinden intrakraniyal uzanım gösterebilmektedirler. Nadir tipteki MDCK'ler metastaz eğilimleri bakımından çok değişkenlik göstermektedir.

Bölgesel Lenf Nodları. Derin invazyon ve metastaz oluştuğunda, bölgesel ve yerel lenf nodları en sık metastaz alanlarıdır. Nodal metastaz genellikle boyut artışı gösteren tek bir nodal düğüm ile başlayarak sıralı bir şekilde gelişmekte ve sonunda birden fazla nodal metastaz meydana gelmektedir. Metastatik hastalık, hastalık ilerlediğinde karşı taraf ikincil lenf nodlarına da metastaz yapabilmektedir. Nodal metastaz, nadir olmakla birlikte primer nodları atlayarak da meydana gelebilmektedir.

Metastatik Bölgeler. Agresif olmayan MDCK, derin dokuları metastazdan ziyade direkt uzanımla tutmaktadır. Kütanöz SCC lenf nodlarına metastaz yaptıktan sonra akciğer gibi uzak organlara da metastaz yapabilmektedir.

PROGNOSTİK ÖZELLİKLER

Erken evre SCC'leri inceleyen çalışmaların çoğu, çok değişkenli analizlere dayanmayan retrospektif nitelikte çalışmalardır. Evre I ve II SCC için evreleme sisteminin revizyonu esas olarak MDCK Gö-

rev grubunun konsensüs yorumlarına dayanmaktadır. Anatomik bölge, tümör çapı, kötü diferansiyasyon, perinöral invazyon ve >2 cm invazyon derinliği yineleme ve metastaz açısından kötü prognoz ile ilişkilendirilmiştir. Bu prognostik faktörler aşağıda detaylı olarak tartışılmıştır. Bunlar, SCC ve agresif MDCK alt tipine uymakta ancak BCC için nadiren kullanılmaktadır. T evrelemesinde kullanılan çoklu faktörler aşağıda açıklanmıştır.

Tümör Çapı. Tümör çapı SCC lezyonunun en büyük klinik çapına karşılık gelmektedir. AJCC evreleme sisteminin 6. baskısında, primer tümörü (T) tanımlamak üzere 2 ve 5 cm eşik değerleri kullanılmıştır ve bunlar T1, T2 ve T3 tümörlerin ayrımında kullanılan tek kriterdir. Çeşitli çalışmalar tümör boyutu ile tek değişkenli analizlerde lokal yineleme ve metastaz da dahil olmak üzere, biyolojik olarak daha agresif hastalık arasında direkt (doğrudan) bir bağ olduğunu göstermektedir. Bazı bildirilerde tümör boyutu çok değişkenli analizlerde de anlamlı bir değişken olmaya devam etmiştir. Pek çok yayınlanmış çalışma, tümörlerin lenf nodlarına metastaz yapma eğiliminin daha yüksek olduğu 2 cm'lik bir eşik değerini işaret etmektedir. MD. Anderson Kanser Merkezi'nin 149 gövde ve ekstremite SCC verilerinin Mullen tarafından yapılmış bir derlemesinde >2 cm tümörlerde 3.8 kat artmış bir yineleme ve metastaz riski saptanmıştır. Rowe ve ark[40] tarafından 1940 yılından beri cilt ve dudak yerleşimli SCC prognozu ile ilgili yayınlanmış tüm literatürün bir derlemesinde, tümörü 2 cm'yi aşan hastaların 2 cm'den küçük olanlara kıyasla 2 katı yineleme (%7'ye %15) ve 3 katı metastaz (%9'a %30) oranlarına sahip olduğu bulunmuştur.

AJCC SCC Görev Grubu, tüm yayınlanmış verileri dikkate alarak AJCC 7. Baskısında 2 cm'nin T1 ve T2 SCC arasında ayrım için tek anahtar olarak devam etmesine karar vermiştir (Tablo 29.1). Bu eşik değeri, ≥2cm klinik çapın kötü prognozla ilişkili olduğunu gösteren mevcut çalımalar baz alınarak kararlaştırılmıştır. Ayrıca, bu ayrım noktası SCC ve baş boyun evreleme sistemleri arasındaki örtüşmeye de imkan sağlamıştır. Prognostik olarak 2 cm dışındaki değerlerle ilgili yorum yapmak zordur. Sınırlı sayıdaki çalışma 4 cm çapı anlamlı olarak önerirken diğerleri başka faktörlerin önemli olduğunu göstermektedir. Dolayısıyla, daha önceki MDCK evreleme sisteminde kullanılan 5cm'lik ayrım noktasını destekleyen yeterli kanıt bulunmamaktadır. Bundan dolayı, AJCC yedinci versiyonunda T evre tanımlamasında 5 cm eşik değeri kaldırılmıştır.

Yüksek Riskli Tümör Özellikleri. İki cm pek çok araştırmacı tarafından önemli bir eşik değeri olarak kabul edilse de 2 cm'lik tümörlerin metastatik potansiyeli ve metastaz yapabilecekleri göz ardı edilmemelidir. Lenf nodlarına metastaz yapmış baş boyun SCC tanılı 266 hastanın prospektif bir çalışmasında, hastaların büyük kısmında <2 cm tümör olduğu ve dolayısıyla tümör boyutunun tek başına sonuçları göstermede yetersiz bir parametre olduğu sonucuna varılmıştır. Hollanda'nın 10 yıllık ulusal kayıtlarındaki 915 SCC hastasının verilerinin (metastatik olan ve olmayan hastaların, cinsiyet, bölge, ve diğer klinikopatolojik değişkenler açısından karşılaştırıldığı) bir derlemesinde, >1.5 cm tümör boyutunun metastaz riskini anlamlı olarak arttırdığı belirtilmiştir. Diğer pek çok klinikopatolojik tümör özelliğinin genel evreleme sitemine nasıl entegre edileceğine dair yapılan çalışmalarda, MDCK Görev Grubu, diğer prognostik faktörlerin evreye özel bölgelere yerleştirilmeye yetecek kadar bağımsız prognostik geçerliliklerinin olmadığını hissetmiştir. Bunun yerine, Görev Grubu T1 veya T2 sınıflandırmasını yaparken tümör boyutuyla birlikte değerlendirilmek üzere bir grup "Yüksek Risk" özelliğini onaylamıştır.

Ek olarak, Lee ve ark (hazırlık aşamasında) tarafından önerilen ve immünsüpresyonun kötü prognozla ilişkili olduğunu gösteren verilerinden dolayı immünsüpresyonun bir risk faktörü olarak dahil edilmesi yönünde güçlü düşünceler bulunmaktadır. Öte yandan, katı TNM kriterleri klinik risk faktörlerinin dahil edilmesini engellediğinden, bu faktör evreleme sistemine entegre edilmekten ziyade kanser kayıt elemanları tarafından bölgeye özel faktör olarak toplanmalıdır. Bu veriyi toplayan ve çalışmalarını yapan merkezlerde immünsüpresyon durumu evre tanımının yanında "I" ekiyle belirtilebilir.

Tümörün Derinliği. Güncel çalışmalar, tümör kalınlığı ve invazyon derinliğinin SCC prognozu bakımından önemli değişkenler olduğunu göstermektedir. Prospektif çalışmalar, artan tümör kalınlığı ve aynı zamanda anatomik invazyon derinliğinin yüksek metastaz riskiyle orantılı olduğunu göstermiştir. İlk yapılan çalışmada, derinliği (tümör kalınlığı) 2 mm'den küçük olan primer tümörlerin metastaz riskiyle ilişkili olmadığı ancak 6 mm'den derin tümörlerde %15'lik metastaz oranı saptandığı bildirilmiştir.[17] Bu çalışma aynı zamanda artan metastaz oranlarının tümörün subkutanöz yağlı doku, kas veya kemiğe ilerlemesiyle arttığını göstermiştir. Prospektif ve çok değişkenli veriler baz alınarak, AJCC yedinci baskı SCC evreleme sistemi, >2 mm Breslow derinliğini yüksek riskli faktörlerden bir tanesi olarak T sınıflamasına eklemiştir. ≥ IV Clark seviyesi de ek bir yüksek risk özelliği olarak dahil edilmiştir. Breslow kalınlığı ve Clark seviyesinin prognostik katkılarının ayrımı gelecekteki çalışmalara bağlıdır.

Anatomik Bölge. Kıllı dudak derisi ve kulak gibi bazı anatomik yerleşimler yüksek lokal yineleme ve metastaz potansiyeline sahiptirler ve yedinci versiyonda yüksek risk özelliği olarak sınıflandırılmışlardır.

Perinöral İnvazyon. Goepfert ve ark 967 yüz yerleşimli SCC tanısı olan 520 hastanın bir derlemesinde, perinöral invazyonu olan hastalarda artmış servikal lenfadenopati ve uzak metastaz insidansı ve anlamlı bir şekilde azalmış sağkalım saptamıştır. Tamamı retrospektif olan pek çok tek değişkenli çalışma da perinöral invazyonun SCC'de negatif bir prognostik etkisinin olduğunu doğrulamıştır.

Histopatolojik Grad ve Diferansiyasyon. Erken çalışmalar histolojik gradın ve farklılaşma derecesinin SCC'de, daha iyi diferansiyasyonla daha az agresif klinik süreç, şeklinde prognozu etkilediğini göstermiştir. Mohs 1978 yılında "mikroskopik olarak kontrollü cerrahi" çalışmasında, iyi differansiye tümörlerin (%99.4) kötü differansiye tümörlere göre (%42.1) anlamlı bir şekilde daha yüksek kür oranlarına sahip olduklarını göstermiştir. Çok değişkenli bir analiz de yine histopatolojik grad ile yineleme arasındaki ilişkiyi göstermiştir. Altıncı Baskı Evreleme Sistemi gradı tanımlayan ayrı bir G sınıflaması içermekteydi ancak grad genel evre gruplarında bir etkiye sahip değildi. Yedinci Baskı AJCC SCC evrelemesinde kötü diferansiye tümörler bir yüksek risk faktörü olarak içerilmiştir.

Kemik Yapılara Uzanım. Altıncı baskı T evreleme sisteminde, T4 tanımı "ekstradermal dokulara invazyon" yapan tümörler için kullanılmaktaydı. SCC için en yaygın ve önemli derin anatomik uzanım örnekleri baş boyun kemik yapılarına direkt uzanım ve kafatabanı yada kemiklerine perinöral uzanımı içermektedir. Bunlar dikkate alındığında, yedinci baskı evreleme sistemi T3 evresini kafa tabanı kemiklerine direkt SCC invazyonu oluşturmaktadır. Kafa tabanına uzanım gösteren SCC'nin ilerlemiş lenf nodu hastalığına benzer şekilde kötü prognoza sahip olduğunu ileri süren çalışmalar göz önünde bulundurularak, kafa tabanının tümör kalınlık veya derinliğinden bağımsız olarak direkt veya perinöral invazyonu T4 olarak kabul edilmiştir. Yayınlanmış çalışmalar fasyal sinir tutulumunu nodal evrelemeye dahil etse de MDCK Görev Grubu bu faktörün kendine has prognostik katkısını anlamak amacıyla nodal evrelemeden çıkarılıp T evrelemesine dahil edilmesini kararlaştırmıştır. MDCK Görev Grubu benzer şekilde aksiyel kemiğe SCC uzanımının T4 olarak belirtilmesi konusunda konsensusa varmışlardır.

Kanıta Dayalı Tıp ve Nodal Hastalık. AJCC Kılavuzu 6. Baskısından sonra dört çalışma SCC hastalar sonuçlarını ve bölgesel lenf nodu metastazlarını irdelemiştir. Üç ülkeden 10 merkezde yaklaşık 761 hasta çalışılmış ve tutulan lenf nodu sayısı ve lenf nodu boyutlarının kötü prognozla ilişkili olduğu gösterilmiştir.

O'Brien ve ark 2002 yılında çok değişkenli analizler de içeren bir çalışma başlatmış ve bu çalışmada SCC için yeni bir evreleme sistemi ileri sürmüşlerdir. Bu yeni evreleme sisteminde, parotis bezi tutulumunu servikal nodal metastazdan ayırdığı ve parois ve servikal lenf nodu metastazı olan 87 hastada yeni P(parotis) N (nodal) sistemini uygulamış ve klinik evre, cerrahinin boyutu ve patolojik bulguların sonuçlara etkisini araştırmıştır. Çok değişkenli analizler yüksek P evresi, cerrahi sınır devamlılığı ve postoperatif radyoterapi uygulanmamasının bağımsız bir şekilde lokal kontrolü azalttığını göstermiştir. Ayrıca, pozitif cerrahi sınır ve ileri klinik ve patolojik boyun hastalığının (N2) sağkalım açısından bağımsız risk faktörleri olduğu gösterilmiştir. Bu çalışmanın bulgularıyla parotis bezi ile birlikte boyun metastazlarının tek başına parotis bezi metastazlarına göre anlamlı bir şekilde daha kötü prognoza sahip oldukları sonucuna varılmıştır. O 'Brien ve ark, baş boyun SCC için yeni bir evrelemenin parotis bezi (P) ve boyun tutulumunun (N) birbirinden ayrılmasını gerektiğini tavsiye etmektedir.

Palme ve ark 2003 yılında, çok merkezli retrospektif çalışmalarında, parotis veya boyun metastazlı SCC tanısı olan 126 hastada yeni PN evreleme sistemini bağımsız bir şekilde test etmişlerdir. Çok değişkenli analizlerde ileri P evresinin (p1 ve p2) lokal kontrol oranlarında azalma açısından bağımsız bir risk faktörü olduğunu ve patolojik boyun tutulumunun parotis hastalarında sağkalımını kötüleştirmediğini göstermiştir. Genel anlamda, bu analiz tek modaliteli tedavinin, P3 evresinin ve immünsüpresyon varlığının bağımsız bir şekilde daha kötü sağkalımı işaret ettiğini vurgulamaktadır. Bu çalışma, parotis bezine uzanan metastatik hastalığın, sonuçları önemli ölçüde değiştirdiğini ve parotis hastalığının boyun metastazlarından ayırmanın faydalı olabileceği bilgisini doğrulamıştır.

Audet ve ark, 2004 yılında yaptıkları önceden tedavi almamış parotis bezi tutulumlu baş boyun SCC tanılı 56 hastalık retrospektif çalışmalarında, parotis metastazlı SCC'nin kombine tedavi gerektiren agresif bir neoplazi olduğunu doğrulamışlardır. Ayrıca 6 cm üzerindeki lezyon boyutu veya fasiyal sinir tutulumunun kötü prognoz belirtisi olduğunu da bildirmişlerdir.

Andruchow ve ark tarafından 2006 yılında bağımsız altı merkezden 322 hasta ile metastatik SCC'nin klinik davranışını incelemek ve öne sürülen klinik evreleme sisteminin doğruluğunu göstermek üzere daha geniş retrospektif bir çalışma yapmışlardır. Bu çalışmada, parotis ve/veya boyun metastazlı 322 SCC hastası, O'Brein tarafından öne sürülen P ve N evreleme sistemine göre yeniden evrelendirilmiş ve en az 2 yıl takip edilmişlerdir. Tek ve çok değişkenli analizlerin her ikisinde de sağkalımın ileri p evre hastalarda anlamlı olarak daha kötü olduğu gösterilmiş ve nodal durumun yeniden sınıflandırması gerektiği ortaya konulmuştur. İlerlemiş nodal hastalık ile kötüleşen sağkalım ilişkisi 67 metastatik hastanın prospektif analizlerinde de ortaya konulmuştur.

Verilere göre, MDCK Görev Grubu, hastaların ileri nodal hastalığa göre evrelendirilmesi için yeterli kanıt olduğuna karar vermiştir. Boyun tutulumunun parotis tutulumu gibi kötü prognoz olduğu gösteren ön sonuçlar olsa da, evrelemede ayrım yapmayı destekleyen yeterli bilimsel veri henüz bulunmamaktadır. Fasiyal sinir tutulumu veya kafa tabanı tutulumunu (şu anda T4) ilerlemiş parotis hastalığından ayırmak bu hastaların prognazlarını daha da netleştirecektir.

İmmünsüpresyon ve İlerlemiş Hastalık. İmmünsüprese hataların özellikle SCC olmak üzere malignite gelişim riskine sahip oldukları iyi bilinmektedir. Organ transplantasyonu alıcıları yaş-ayarlı kontrollere göre 65 kat daha sık yassı hücreli karsinom geliştirmektedirler. İmmünsüprese hastalarda görülen SCC daha agresiftir ve daha fazla sayıda lezyon vardır. Yineleme eğilimleri vardır ve daha yüksek bir oranda metastaz yaparlar. İmmünsüprese hastaların 7.2 kat daha fazla lokal yineleme riski ve 5.3 katı daha fazla genel hastalık yineleme riski olduğu bildirilmiştir. SCC mortalitesi de artmıştır ve böbrek transplantlı hastalarda dördüncü en sık ölüm nedenidir. Transplant alıcılarında SCC bağışıklığı normal olanlardan 10-30 yıl daha önce gelişmektedir.

İmmünsüprese hastalarda SCC, daha fazla akantolitik değişiklik, erken dermal invazyon, infiltratif büyüme paterni, karsinomun eşlik ettiği Bowen hastalığı ve artmış primer tümör derinliği göstermektedir. İmmünsüprese hastalarda görülen tümörlerin boyutu 6 ile 75 mm gibi geniş bir aralıkta değişebilmektedir ancak Lindelof ve ark,çalışmalarındaki en letal SCC'lerin 5-19 mm çapında olduğunu bildirmişlerdir. Ayrıca, immünsüprese hastalarda boyuta odaklanmanın, küçük tümörlerin daha agresif davranabileceği için hatalı olabileceğini de işaret etmişlerdir. Prospektif olarak SCC çalışan merkezlerde immünsüpresyon varlığı ve tipinin kayıt edilmesi önerilmektedir.

SONUÇLAR

AJCC Evreleme Kılavuzunun yedinci baskısı MCC'yi ayrı bir bölümde ve SCC evrelemesini de "Yassı Hücreli Deri Karsinomları ve Diğer Karsinomlar' başlığı altında bu bölümde anlatmaktadır. Geriye kalan MDCK tümörleri (deri ekleri tümörleri ve BCC gibi), nadiren ileri evre oldukları ve metastaz yapma ihtimalleri az olarak gözlendiğinden yine SCC başlığı altında içerilmektedirler. İlk yayınlanman evreleme sitemi yalnızca SCC prognozuna adandığı için, bu sistem metastatik potansiyeli olan bu tümörün prognozunu anlamak ve çalışmak için önemli bir adımı yansıtmaktadır. Ayrıca, pek çok SCC baş boyun bölgesinde ortaya çıktığından, yedinci baskı SCC evreleme sistemi Baş Boyun Kanserleri Evreleme sistemiyle uyum içerisindedir. Dahası, yedinci baskının yeni T evre tanımlaması prospektif veriler dikkate alınarak oluşturulmuş ve yüksek riskli SCC ayrımının daha bilimsel yapılmasını sağlanmıştır. SCC prognozunu etkileyen tanımlı pek çok T faktörünün katkılarını belirlemek üzere çok değişkenli analizlere ihtiyaç olduğu kesindir. Son olarak, yeni N evrelemesinin tanımı baş ve boyun evrelemesine uymakta ve artan nodal hastalığın prognozla ters orantılı olduğunu gösteren güncel çalışmaları yansıtmaktadır.

TNM TANIMLAMALARI

Klinik (cTNM) ve patolojik (pTNM) sınıflamaların tanımları aynıdır. SCC in situ hastalar Tis olarak sınıflandırılmaktadır. Belirlenemeyen veya evrelenemeyen kategori Tx olmalıdır. Çapı 2 cm veya küçük olan karsinomlar, ikiden az yüksek risk özelliğe sahiplerse T1'dir. Klinik yüksek risk özellikleri kulak veya kıllı dudak derisi gibi primer bölgelerdir. Histolojik yüksek risk özellikleri, >2 cm derinlik, ≥IV/V Clark seviyesi, kötü diferansiyasyon ve perinöral invazyon varlığıdır. Çapı 2 cm den büyük karsinomlar T2 olarak sınıflandırılmaktadır. Çapı 2 cm veya daha küçük olan tümörler iki veya daha fazla yüksek risk özelliğine sahiplerse de T2 olarak sınıflandırılırlar. Fasiyal kemik invazyonu T3 iken kafa tabanı veya aksiyel iskelet invazyonu T4 olarak sınıflandırılmaktadır.

Yerel ve bölgesel metastazlar yüksek oranda bölgesel lenf nodlarına olmaktadır. Klinik gözlem veya görüntüleme ile tanımlanan gerçek nodal metastaz durumu ile patolojik olarak gösterilen pozitif lenf nodu durumu ve sayısı evreleme için belgelenmelidir. Lenf nodu durumunun belirtilmediği durumlarda, NX tanımı kullanılmaktadır. Üç santimetreden küçük soliter parotis veya bölgesel lenf nodu metastazı N1 olarak sınıflandırılmaktadır. N2 tanımlanması için birkaç farklı lenf nodu durumu mevcuttur; 3 cm den büyük ancak 6 cm den küçük aynı taraf tek lenf nodu N2a, hiç biri 6 cm den büyük olmayan aynı taraf birden çok lenf nodları N2b ve hiç biri 6 cm den büyük olmayan bilateral veya kontralateral lenf nodları N2c'dir. Boyutu 6 cm den büyük olan lenf nodu tulumları N3 olarak sınıflandırılmaktadır.

Uzak metastazlar, uzak organ ve bölgesel olmayan lenf nodu metastaz varlığı (M1) veya yokluğu (M0) ile tanımlanmaktadır.

Primer Tümör (T)*	
Tx	Primer tümör değerlendirilemiyor
T0	Primer tümör bulgusu yok
Tis	Karsinoma in situ (Şekil 29.3)
T1	İkiden az yüksek risk faktörü olan ve en büyük boyutu 2 cm olan tümör** (Şekil 29.4)
T2	En büyük çapı 2 cm'den büyük tümör (Şekil 29.5) *veya* Herhangi bir boyutta iki veya daha fazla yüksek risk faktörü olan tümör**
T3	Maksilla, mandibula, orbita veya temporal lob invazyonlu tümör (Şekil 29.6)
T4	İskelet (aksiyel veya apendiküler) invazyonu veya kafa tabanına perinöral invazyonu olan tümör (Şekil 29.7)

*Göz kapağı SCC hariç
** Primer tümör (T) evrelemesi için kullanılan yüksek risk özellikleri

Derinlik/invazyon	>2 mm kalınlık
	≥ IV Clark seviyesi
	Perinöral invazyon
Anatomik yerleşim	Primer bölge kulak
	Primer bölge kılsız dudak derisi
Differentiation	Kötü diferansiye/indiferansiye

Bölgesel Lenf Nodları (N)	
NX	Bölgesel lenf nodları değerlendirilemiyor
N0	Bölgesel lenf nodu metastazı yok (Şekil 29.8)
N1	Aynı tarafta en büyük boyutu ≤3 cm olan tek lenf nodu metastazı (Şekil 29.8)
N2	Aynı tarafta en büyük boyutu >3 cm ancak ≤6 cm tek lenf nodu metastazı veya aynı tarafta en büyük boyutu ≤6 cm tek lenf nodu metastazı veya iki taraflı ya da karşı tarafta en büyük boyutu ≤6 cm lenf nodu metastaz(lar)ı (Şekil 29.8)
N2a	Aynı tarafta en büyük boyutu >3 cm ancak ≤6 cm tek lenf nodu metastazı (Şekil 29.8)
N2b	Aynı tarafta en büyük boyutu ≤6 cm birden fazla lenf nodu metastazı (Şekil 29.8)
N2c	İki taraflı ya da karşı tarafta en büyük boyutu ≤6 cm lenf nodu metastaz(lar)ı (Şekil 29.8)
N3	En büyük boyutu >6 cm olan lenf nodu metastaz(lar)ı (Şekil 29.8)

Uzak Metastaz (M)	
M0	Uzak metastaz yok
M1	Uzak metastaz var

ANATOMİK EVRE/PROGNOSTİK GRUPLAR

Bölgesel veya uzak metastaz yapmamış olduğu (klinik, radyolojik, patolojik) kanıtlanmış primer SCC veya diğer deri karsinomları Evre 1 ≤ 2 cm ve Evre 2 >2 cm olacak şekilde ikiye ayrılırlar. Hastalığın klinik olarak veya radyolojik olarak kemiğe uzanımı belirlenemediği (veya negatif) durumlarda bu bilgiler Evre I veya Evre II ayrımını desteklemektedir. Boyutu 2 cm'den küçük tümörler eğer iki veya daha fazla yüksek risk özelliği taşıyorsa evre II'ye yükseltilirler. Evre III, (1) klinik, histolojik veya radyolojik olarak ≤ 3 cm boyutunda 1 adet soliter lenf nodu olan vakalar veya (2) kemiğe (maksilla, mandibula, orbita veya temporal kemik) uzanımı olan vakalardır. Evre IV, (1) kafa tabanı ve aksial kemiklere direkt veya perinöral invazyon yapmış olanlar, (2) ≥2 lenf, nodu (3) tek ya da birden fazla >3 cm lenf nodunda metastaz varlığı veya (4) uzak metastazdır.

Evre	T	N	M
Evre 0	Tis	N0	M0
Evre I	T1	N0	M0
Evre II	T2	N0	M0
Evre III	T3	N0	M0
	T1	N1	M0
	T2	N1	M0
	T3	N1	M0
Evre IV	T1	N2	M0
	T2	N2	M0
	T3	N2	M0
	Herhangi T	N3	M0
	T4	Herhangi N	M0
	Herhangi T	Herhangi N	M1

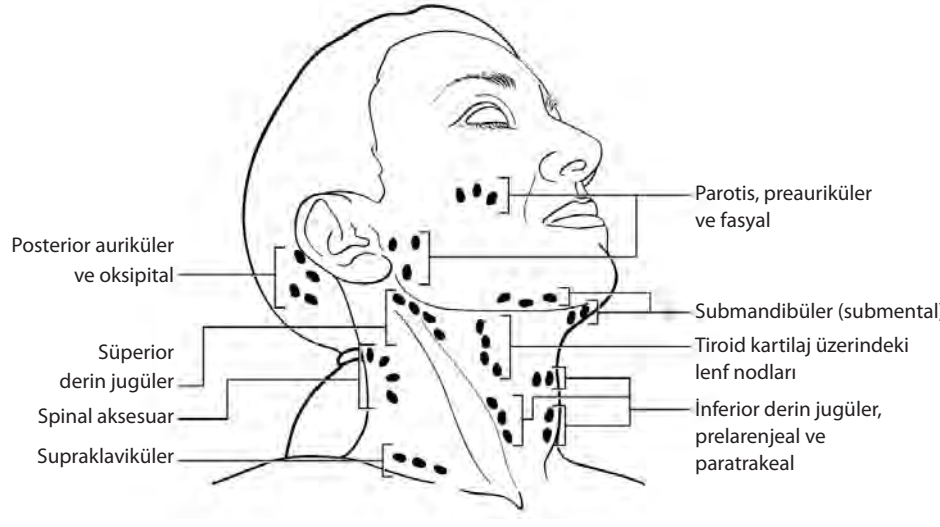

ŞEKİL 29.1. *Baş boyunun cilt bölgelerinin bölgesel lenf nodları*

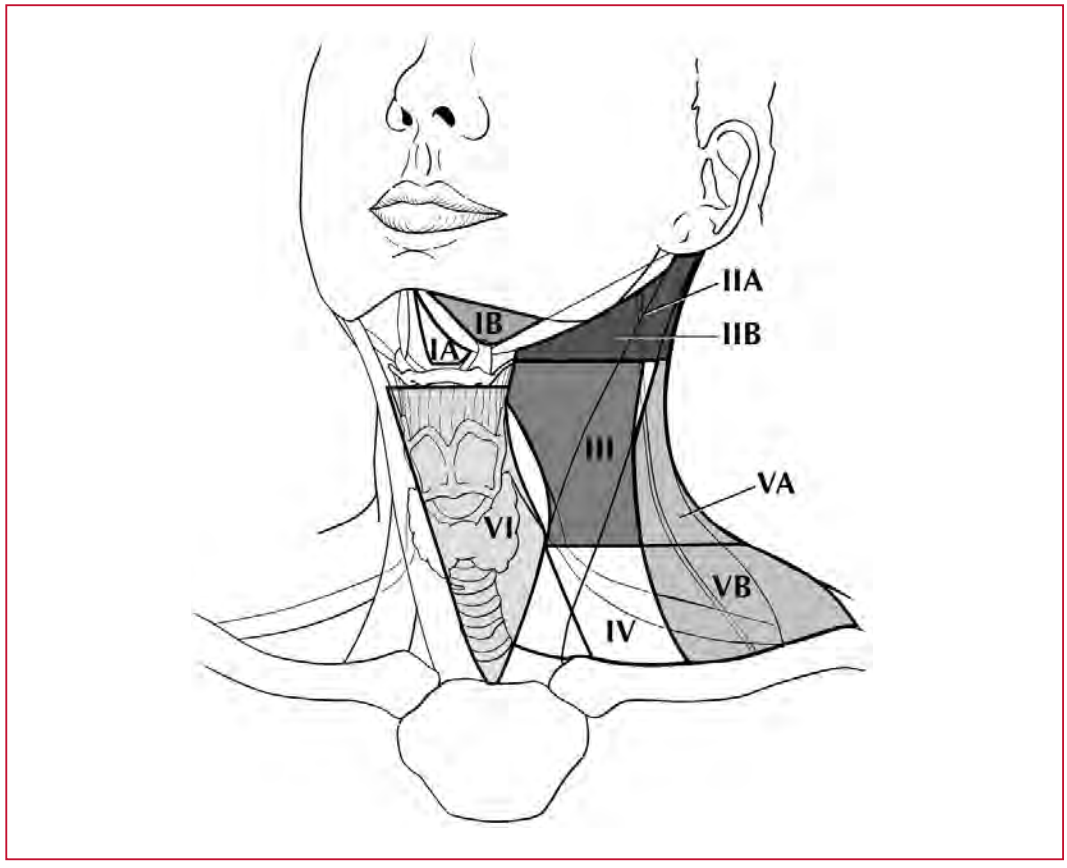

ŞEKİL 29.2. *Tablo 29.1'de tarif edilen boyun lenf nodu seviyelerinin yerleşimlerini gösteren şema.*

TABLO 29.1. *Boyundaki seviye/alt seviyelerin sınırlarını belirleyen anatomik yapılar*

Seviye	*Superior*	*İnferior*	*Anterior (medyal)*	*Posterior (lateral)*
IA	Simfisiz mandibula	Hyoid gövdesi	Karşı taraf digastrik kasın ön kısmı	Aynı taraf digastrik kasın ön kısmı
IB	Mandibula gövdesi	Digastrik kasın arka kısmı	Digastrik kasın ön kısmı	Stilohyoid kas
IIA	Kafa tabanı	Hyoid kemiğin alt sınırından geçen yatay çizgi	Stilohyoid kas	Aksesuar spinal sinir tarafından çizilen dikey çizgi
IIB	Kafa tabanı	Hyoid kemiğin alt sınırından geçen yatay çizgi	Aksesuar spinal sinir tarafından çizilen dikey çizgi	SKM kasının lateral sınırı
III	Hyoid kemiğin alt sınırından geçen yatay çizgi	Krikoid kıkırdağın alt sınırından geçen yatay çizgi	Sternohyoid kasın lateral sınırı	SKM kasının ya da servikal pleksusun duyu dallarına at lateral sınırı
IV	Krikoid kıkırdağın alt sınırından geçen yatay çizgi	Klavikula	Sternohyoid kasın lateral sınırı	SKM kasının ya da servikal pleksusun duyu dallarına at lateral sınırı
VA	SKM ile trapezius kaslarının bir birine geçtiği düzeyin tepesi	Krikoid kıkırdağın alt sınırından geçen yatay çizgi	SKM kasının ya da servikal pleksusun duyu dallarına at lateral sınırı	Trapezius kasının ön sınırı
VB	Krikoid kıkırdağın alt sınırından geçen yatay çizgi	Klavikula	SKM kasının arka sınırı	Trapezius kasının ön sınırı
VI	Hyoid kemik	Suprasternal çentik	Ana karotis arter	Ana karotis arter
VII	Suprasternal çentik	İnnominat arter	Sternum	Trakea, özefagus ve prevertebral fasya

Modified from Robbins KT, Clayman G, Levine PA, et al. American Head and Neck Society; American Academy of Otolaryngology – Head and Neck Surgery. Neck dissection classification update: revisions proposed by the American Head and Neck Society and the American Academy of Otolaryngology-Head and Neck Surgery. Arch Otolaryngol Head Neck Surg. 2002;128(7):751–8, with permission of the American Medical Association.

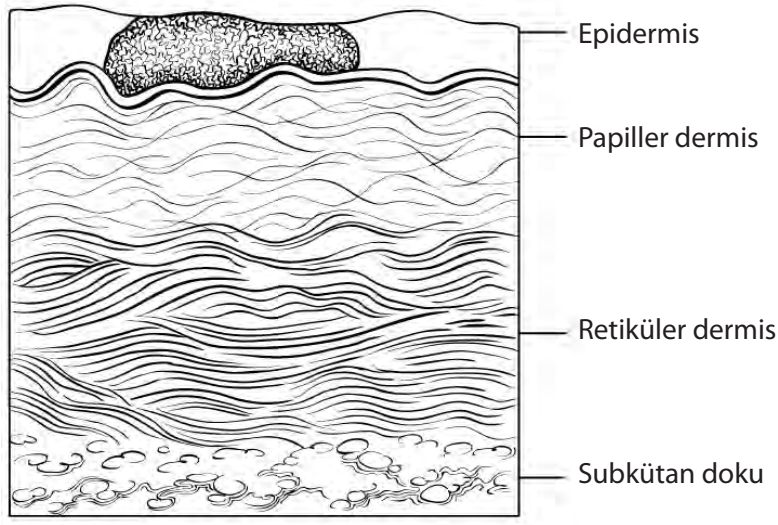

ŞEKİL 29.3. *Karsinoma in situ*

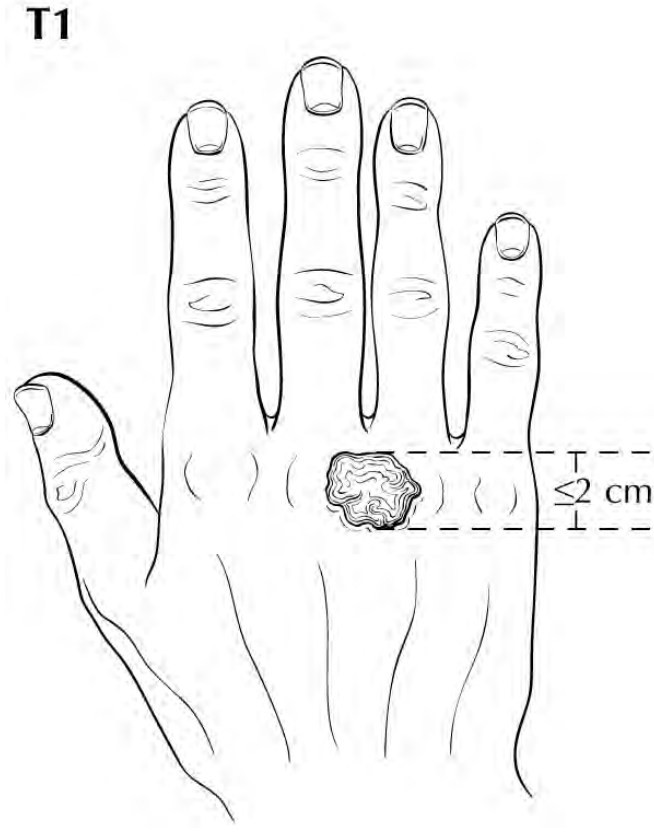

ŞEKİL 29.4. *T1, Tablo 29.2'de tarif edildiği gibi ikiden az yuksek risk faktoru olan ve en buyuk boyutu 2 cm olan tumor olarak tanımlanmaktadır.*

TABLO 29.2. *Primer tümör (T) evrelemesi için yüksek risk özellikleri*

Derinlik/invazyon	>2 mm kalınlık
	Clark seviye >= IV
	Perinöral invazyon
Anatomik bölge	Primer bölge kulak
	Primer bölge Tüylü dudak derisi
Diferansiyasyon	Kötü diferansiye veya indiferansiye

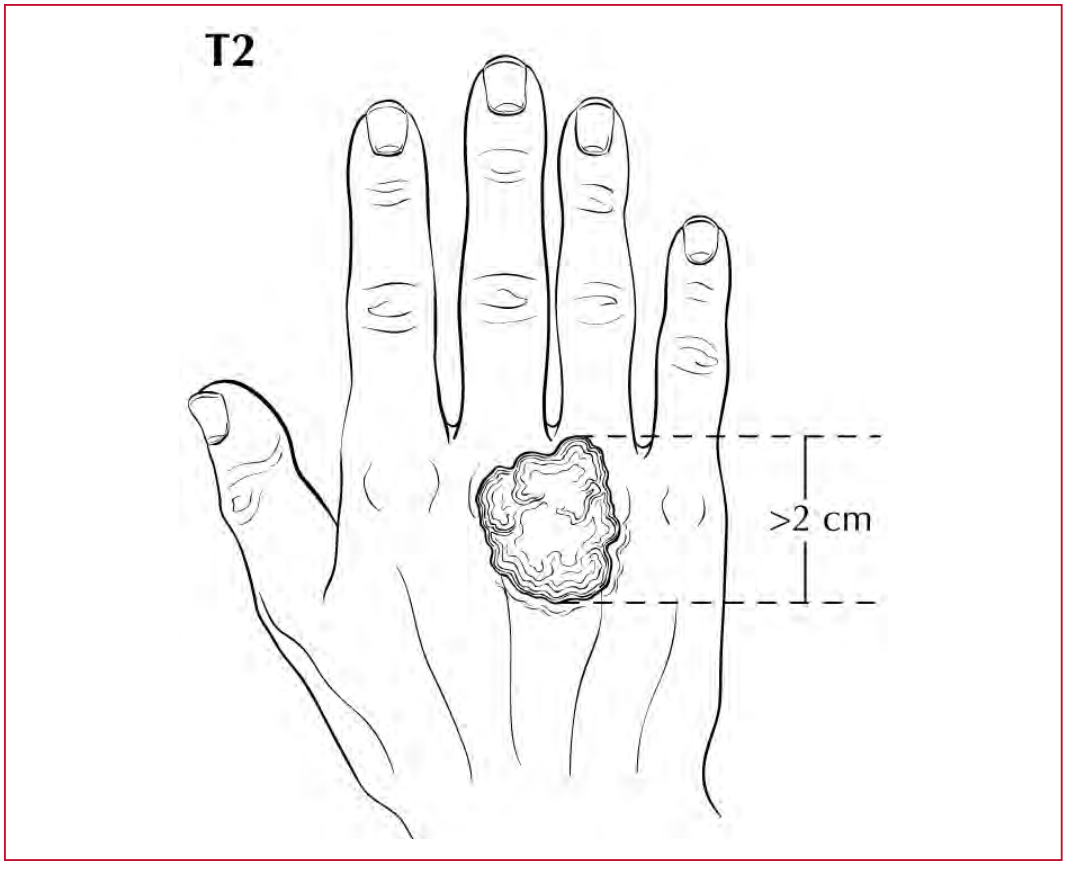

ŞEKİL 29.5. *T2, Tablo 29.2'de tarif edildiği gibi en büyük çapı 2 cm'den büyük veya herhangi bir boyutta iki veya daha fazla yüksek risk faktörü olan tümör olarak tanımlanmaktadır.*

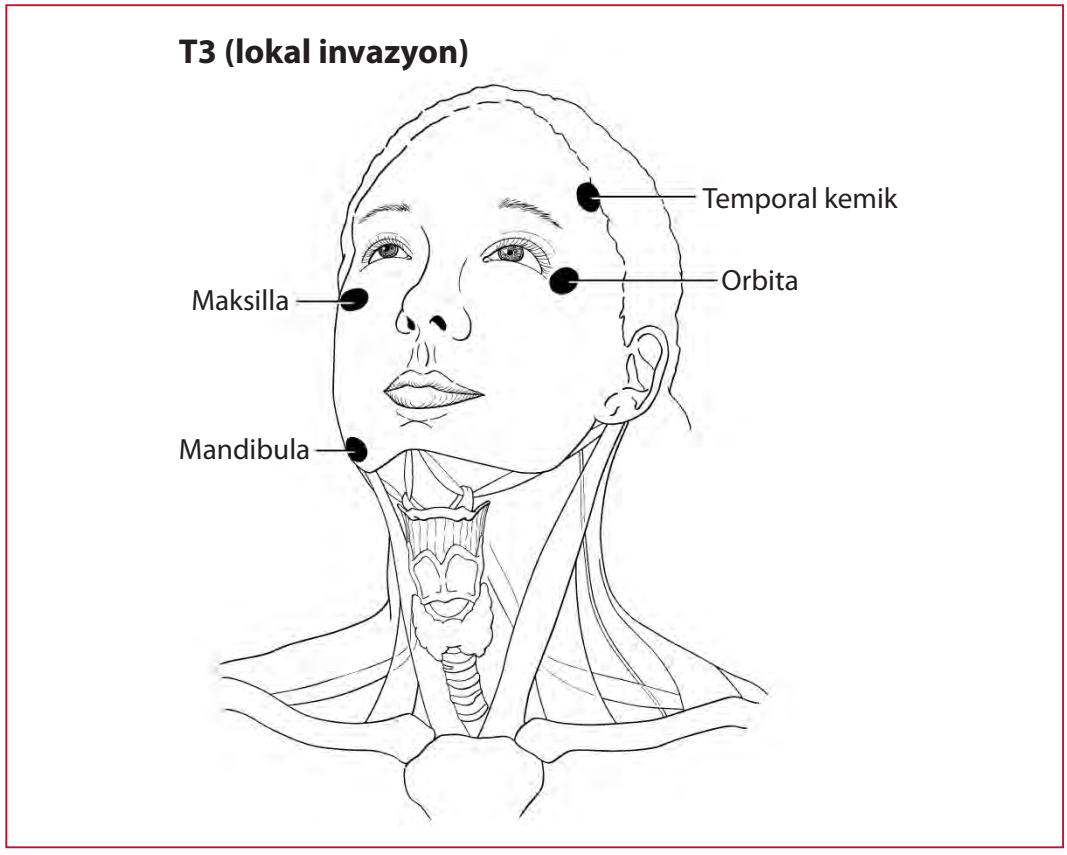

ŞEKİL 29.6. *T3, maksilla, mandibula, orbita veya temporal lob invazyonlu tümör olarak tanımlanmaktadır.*

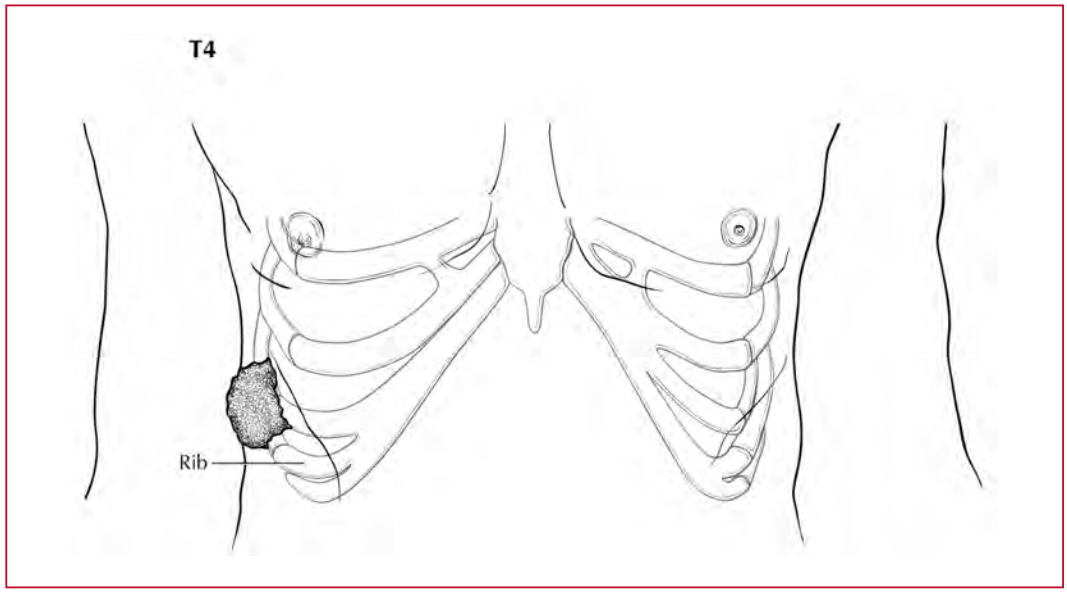

ŞEKİL 29.7. *T4, iskelet (aksiyel veya apendiküler) invazyonu veya kafa tabanına perinoral invazyonu olan tümör olarak tanımlanmaktadır.*

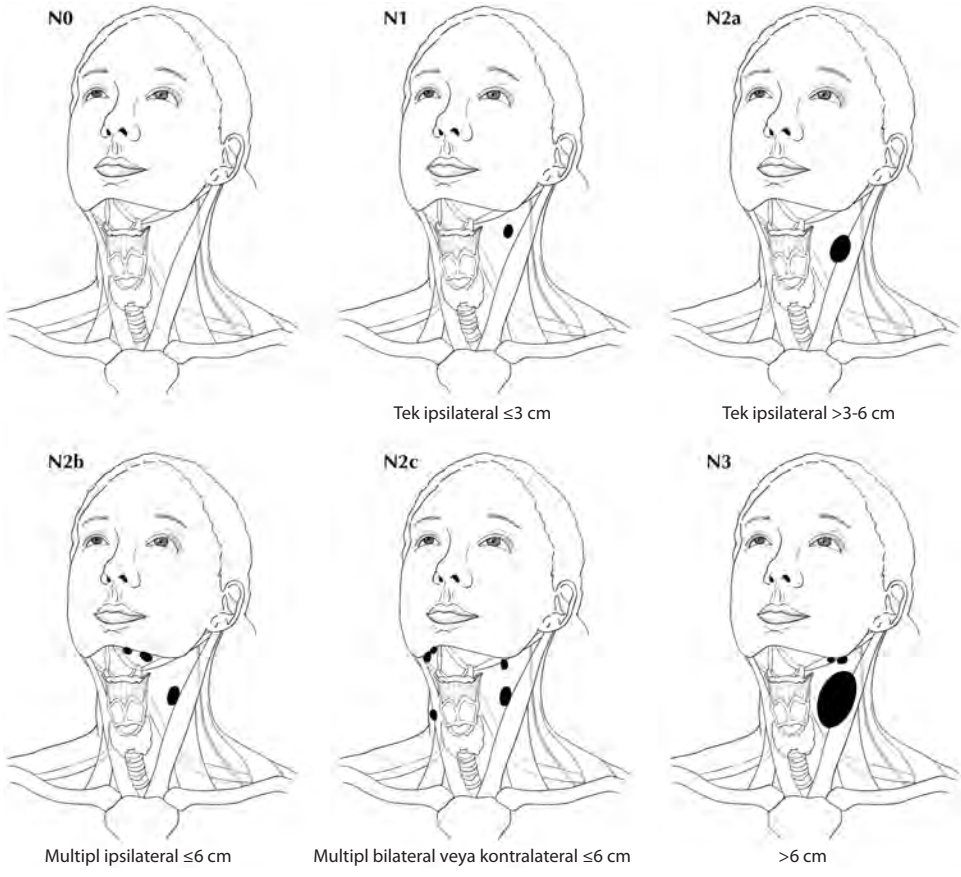

ŞEKİL 29.8. *Tüm deri bölgeleri için bölgesel lenf nodu sınıflaması (N), burada baş boyun deri primer bölgesi için gösterilmiştir.*

PROGNOSTİK FAKTÖRLER (BÖLGEYE ÖZEL FAKTÖRLER)

(Toplanması önerilen)

Evreleme için gerekli	Tümör kalınlığı (mm) Clark Seviyesi Perinöral invazyon varlığı/yokluğu Primer bölge yerleşimi olarak kulak veya kılllı dudak derisi Histolojik grad En büyük lenf nodu metastazının boyutu
Klinik olarak önemli	Ek faktör yok

Merkel Hücreli Karsinom

(Gözkapağının Merkel Hücreli [C44.1] evrelemesi bu bölüme dahil edilmemiştir –bkz. Bölüm 48, "Gözkapağı Karsinomu")

30

DEĞİŞİKLİKLERİN ÖZETİ

- Merkel hücreli karsinom için ilk özel evreleme bölümüdür. Daha önce Merkel hücreli karsinom "Cilt Karsinomu" bölümüne dahildi.

ICD-O-3 TOPOGRAFİ KODLARI

C44.0 Dudak cilt, NOS
C44.2 Dış kulak
C44.3 Yüzün diğer ve belirtilmemiş bölgelerinin cildi
C44.4 Skalp ve boyun cildi
C44.5 Gövde cildi
C44.6 Üst ekstremite ve omuz cildi
C44.7 Alt ekstremite ve kalça cildi
C44.8 Çakışan cilt lezyonu
C44.9 Cilt, NOS
C51.0 Labium majus
C51.1 Labium minus
C51.2 Klitoris
C51.8 Vulvanın çakışan lezyonu
C51.9 Vulva, NOS
C60.0 Prepusyum
C60.1 Glans penis
C60.2 Penis gövdesi
C60.8 Penisin çakışan lezyonu
C60.9 Penis, NOS
C63.2 Skrotum, NOS

ICD-O-3 HİSTOLOJİK KOD ARALIKLARI

8247

ANATOMİ

Primer bölgeler. Merkel hücreli karsinomun, cildin bir nöroendokrin hücresi olan Merkel hücresinden kaynaklandığı düşünülmektedir. MHK ciltte herhangi bir yerde gelişebilmektedir ancak daha çok güneşe maruz kalan alanlarda oluşmaktadır. En sık baş ve boyunda, sonrasında da ekstremitelerde meydana gelmektedir. Vakaların %14'ünde, nodal veya visseral bölgelerde MHK başvurusuyla primer bölge belirsiz kalmaktadır.[4]

Bölgesel lenf nodları. Drene eden bölgesel lenf nodları en sık metastaz yeridir (Şekil 30.1 ve 30.2 ve Tablo 30.1). Derin lokal uzanım veya büyük primer tümör yokluğunda dahi bölgesel lenf nodu metastazı nispeten sık ve erken meydana gelmektedir. Klinik olarak negatif olan drene eden lenf nodu bölgelerinin %32'si aslında sentinel veya elektif lenfadenektominin ortaya çıkardığı mik-

C.C. Compton et al. (eds.), *AJCC Cancer Staging Atlas: A Companion to the Seventh Editions of the AJCC Cancer Staging Manual and Handbook*, DOI 10.1007/978-1-4614-2080-4_30,
© 2012 American Joint Committee on Cancer

roskopik metastaz açısından pozitiftir.[15] İntralenfatik "in transit" bölgesel metastazlar da görülebilir ancak nadirdir. MHK için in transit metastaz primer lezyondan ayrı, ya (1) primer lezyon ile drene eden bölgesel lenf nodları arasında ya da (2) primer lezyonun distalinde yerleşmiş bir tümör olarak tanımlanmaktadır. Melanomun aksine, in transit metastazın primerden uzaklığına göre ayrı bir alt sınıflama yoktur (yani *satellit* metastaz sınıflaması yoktur). Geleneksel olarak, "bölgesel nodal metastazlar" tanımı, femoral/iliak, aksiller/supraklaviküler veya servikal/supraklavikuler metastazlar kombinasyonlarında nodal hastalığı ya da aksiller/femoral, bilateral aksiller veya bilateral femoral metastazlı primer trunkal hastalığı olan hastalarda olduğu gibi, bir veya iki komşu nodal bölgeye sınırlı hastalığı ifade etmektedir.

Metastatik bölgeler. Merkel hücreli karsinom hemen her organa metastaz yapabilir. Metastazlar en sık uzak lenf nodlarına, sonrasında karaciğer, akciğer, kemik ve beyine olmaktadır.

PROGNOSTİK ÖZELLİKLER VE SAĞKALIM SONUÇLARI

Merkel hücreli karsinomda sağkalım, tanı anındaki evreye bağlıdır. Yaş ve cinsiyet-ayarlı genel sağkalım, Ulusal Kanser Veritabanı kayıtlarındaki 4,700 Merkel hücreli karsinom hastası kullanılarak belirlenmiştir (raporu hazırlanmakta). Tümör boyutu sürekli bir değişkendir; artan tümör boyutu hafifçe azalmış prognozla koreledir. Patolojik değerlendirmeyle gerçek lenf nodu negatifliği, lenf nodları sadece klinik veya radyolojik muayene ile değerlendirilmiş olan hastalarla karşılaştırıldığında daha iyi prognoza işaret etmektedir. Bu durum büyük çoğunlukla klinik muayene sonucunda yanlış negatif nodal değerlendirmenin yüksek (%33) olmasından kaynaklanmaktadır. Bu nedenle, hastalara en doğru sağkalım tahmini ve en uygun tedaviye rehberlik etmesi açısından drene eden nodal bölgelerin patolojik değerlendirmesi yapılmalıdır.

HIV/AIDS, kronik lenfositik lösemi veya solid organ naklinde olduğu gibi derin immün baskılanma, MHK'de kötü sağkalımla ilişkilendirilmiştir. Dahası, immünsuprese hastalar sıklıkla daha ilerlemiş hastalıkla başvurmaktadır.

TNM TANIMLARI

Primer tümörün değerlendirilemediği MHK ile başvurmuş hastalar TX olarak sınıflandırılmalıdır. Merkel hücreli karsinoma in situ olan hastalar Tis olarak sınıflandırılmalıdır. MHK'de T kategorisi esas olarak tümörün en büyük boyutunun ölçülmesi ile sınıflandırılır: 2 cm veya daha küçük (T1), 2 cm'den büyük ancak 5 cm'den küçük (T2), ve 5 cm'den daha büyük (T3). Primer tümörün kemik, fasya veya kıkırdağa ekstrakütanöz invazyonu T4 olarak sınıflandırılır. İki cm'lik MHK tümörleri T1'e dahil etmek önceki AJCC evreleme sistemi ile uyumludur ancak daha sık kullanılan diğer MHK evreleme sistemlerinden ayrılır. T kategorisinin ayrımı, "Cilt Karsinomu"nun önceki AJCC evrelemesinde olduğu şekliyle alınmıştır.

Bölgesel metastazlar en sık bölgesel lenf nodlarında görülmektedir. İkinci bir evreleme tanımı da nodal tümör yüküne bağlıdır: mikroskopik vs. makroskopik. Bu sebeple, klinik veya radyolojik olarak lenf nodu metastazı kanıtı olmayan ancak patolojik olarak raporlanmış nodal metastazı olan hastalar gelenek olarak "mikroskopik" ve "klinik okkült" nodal metastaz gösteren şeklinde tanımlanır. Buna karşın, klinik olarak nodal metastaz kanıtı *ve* nodal metastazı teyit eden patolojik muayenesi olan MHK hastaları gelenek olarak "makroskopik" veya "klinik aşikar" nodal metastazı olan şeklinde tanımlanır. Muayene ile klinik pozitif ve patolojide negatif nodlar pN0 olarak sınıflanır. Drene nodal bölgelerde Merkel hücreli karsinom tutulumundan şüphelenilen ancak patolojik doğrulaması olmayan (patoloji yapılmamış) klinik pozitif nodlar N1b olarak sınıflanmalı ve patolojik sınıflaması NX olmalıdır. Sonrasında evre gruplaması belirlenirken, daha yüksek N kategorisinde düşünülerek Evre IIIB olmalıdır.

Uzak metastazlar, kütanöz, nodal ve visseral bölgeler gibi, drene eden lenf nodu bölgelerinin ötesine yayılmış nodal metastazlar olarak tarif edilir.

Primer Tümör (T)	
TX	Primer tümör değerlendirilemiyor
T0	Primer tümör kanıtı yok (ilişkilendirilmiş primeri olmayan nodal/metastatik başvuru)
Tis	İn situ primer tümör (Şekil 30.3)
T1	2 cm veya daha küçük maksimum tümör boyutu (Şekil 30.4)
T2	2 cm'den büyük ancak 5 cm'den küçük maksimum tümör boyutu (Şekil 30.5)
T3	5 cm'nin üzerinde tümör boyutu (Şekil 30.6)
T4	Primer tümör kemik, fasya veya kıkırdağı invaze ediyor (Şekil 30.7)

Bölgesel Lenf Nodları (N)	
NX	Bölgesel lenf nodları değerlendirilemiyor
N0	Bölgesel lenf nodu metastazı yok
cN0	Klinik muayene ile nod negatif* (patolojik nod muayenesi yapılmamış)
pN0	Patolojik muayene ile nod negatif
N1	Bölgesel lenf nodu (nodları) metastazı
N1a	Mikrometastaz** (Şekil 30.8)
N1b	Makrometastaz*** (Şekil 30.9)
N2	In transit metastazı**** (Şekil 30.10)

*Nodal hastalığın klinik tespiti inspeksiyon, palpasyon ve/veya görüntüleme ile olabilir.
**Mikrometastazlar, sentinel veya elektif lenfadenektomi sonrası tanı alır.
***Makrometastazlar, terapödik lenfadenektomi veya iğne biyopsisi ile doğrulanmış klinik olarak fark edilen nodal metastazlar olarak tanımlanır.
****Geçiş metastazı: Primer lezyondan ayrı, ya (1) primer lezyon ile drene eden rejyonel lenf nodları arasında ya da (2) primer lezyonun distalinde yerleşmiş tümör.

Uzak Metastaz (M)	
M0	Uzak metastaz yok
M1	Rejyonel lenf nodlarının ötesinde metastaz
M1a	Cilde, subkütan dokulara veya uzak lenf nodlarına metastaz
M1b	Akciğere metastaz
M1c	Diğer visseral bölgelere metastaz

ANATOMİK EVRE/PROGNOSTİK GRUPLAR

Bölgesel veya uzak metastaz kanıtı olmayan primer Merkel hücreli karsinom hastaları iki evreye ayrılır: boyutu ≤2 cm primer tümörler için Evre I ve boyutu >2 cm tümörler için Evre II. Evre I ve II, nodal değerlendirme yöntemine göre ileri A ve B alt evrelerine ayrılırlar. Patolojik olarak kanıtlanmış nod negatif hastalığı (drene eden lenf nodlarının mikroskopik değerlendirmesi) olan hastaların (altevre A), sadece klinik olarak değerlendirilmiş olan (altevre B) hastalara göre daha iyi sağkalımı vardır. Evre II'nin, ekstrakütanöz invazyonu olan tümörler (T4) ve mikroskopik veya klinik olmasına bakılmaksızın negatif nod durumu için ek bir altevresi (IIC) vardır. Evre III de, mikroskopik pozitif ve klinik okkült nodları (IIIA) ve makroskopik nodları (IIIB) olan hastalar için ileri A ve B kategorilerine ayrılır. Evre IV Merkel hücreli karsinom için alt grup bulunmamaktadır.

Evre 0	Tis	N0	M0
Evre IA	T1	pN0	M0
Evre IB	T1	cN0	M0
Evre IIA	T2/3	pN0	M0
Evre IIB	T2/3	cN0	M0
Evre IIC	T4	N0	M0
Evre IIIA	Herhangi T	N1a	M0
Evre IIIB	Herhangi T	cN1/N1b/N2	M0
Evre IV	Herhangi T	Herhangi N	M1

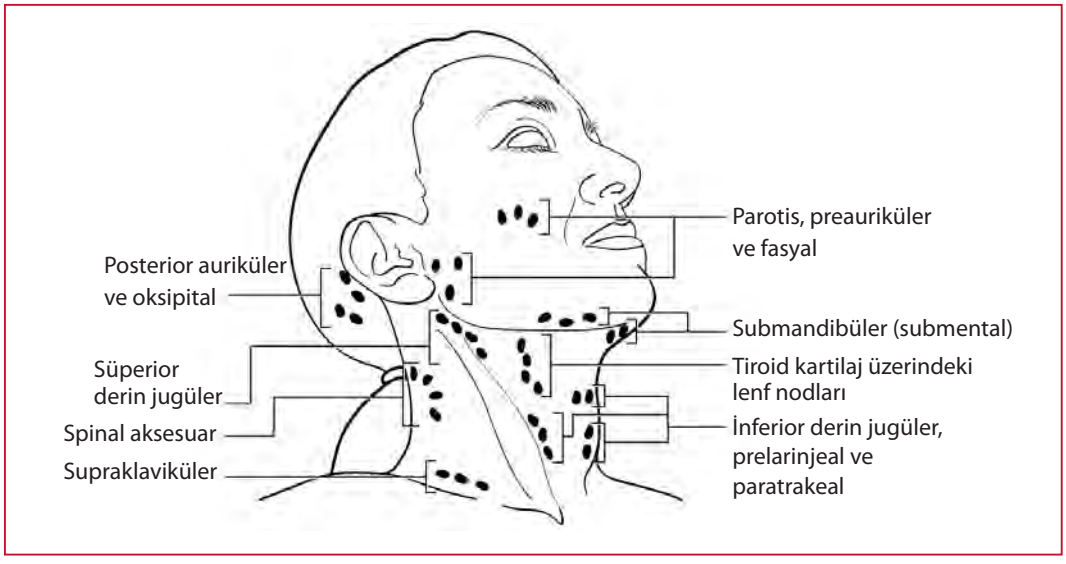

ŞEKİL 30.1. *Baş boyunun cilt bölgelerinin bölgesel lenf nodları.*

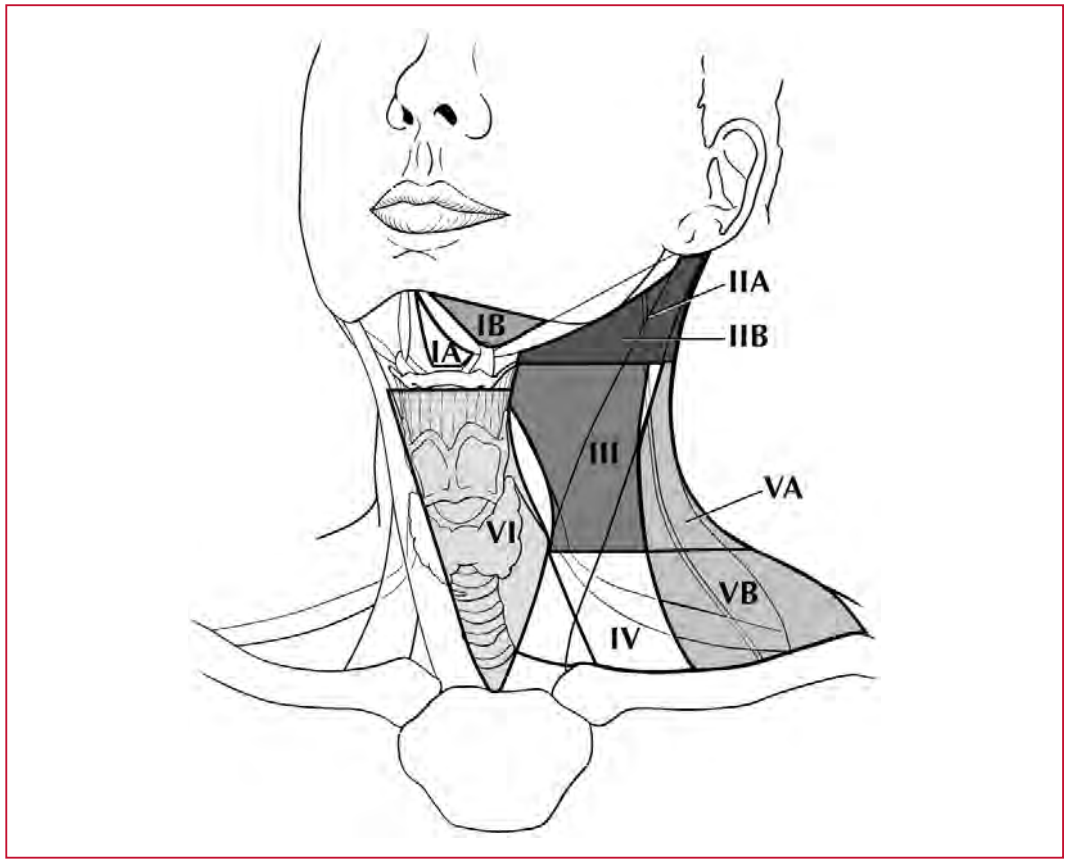

ŞEKİL 30.2. *Tablo 30.1'de tarif edilen boyun lenf nodu seviyelerinin yerleşimlerini gösteren şema.*

TABLO 30.1. *Boyundaki seviye/alt seviyelerin sınırlarını belirleyen anatomik yapılar*

Seviye	*Superior*	*İnferior*	*Anterior (medyal)*	*Posterior (lateral)*
IA	Simfisiz mandibula	Hyoid gövdesi	Karşı taraf digastrik kasın ön kısmı	Aynı taraf digastrik kasın ön kısmı
IB	Mandibula gövdesi	Digastrik kasın arka kısmı	Digastrik kasın ön kısmı	Stilohyoid kas
IIA	Kafa tabanı	Hyoid kemiğin alt sınırından geçen yatay çizgi	Stilohyoid kas	Aksesuar spinal sinir tarafından çizilen dikey çizgi
IIB	Kafa tabanı	Hyoid kemiğin alt sınırından geçen yatay çizgi	Aksesuar spinal sinir tarafından çizilen dikey çizgi	SKM kasının lateral sınırı
III	Hyoid kemiğin alt sınırından geçen yatay çizgi	Krikoid kıkırdağın alt sınırından geçen yatay çizgi	Sternohyoid kasın lateral sınırı	SKM kasının ya da servikal pleksusun duyu dallarına at lateral sınırı
IV	Krikoid kıkırdağın alt sınırından geçen yatay çizgi	Klavikula	Sternohyoid kasın lateral sınırı	SKM kasının ya da servikal pleksusun duyu dallarına at lateral sınırı
VA	SKM ile trapezius kaslarının bir birine geçtiği düzeyin tepesi	Krikoid kıkırdağın alt sınırından geçen yatay çizgi	SKM kasının ya da servikal pleksusun duyu dallarına at lateral sınırı	Trapezius kasının ön sınırı
VB	Krikoid kıkırdağın alt sınırından geçen yatay çizgi	Klavikula	SKM kasının arka sınırı	Trapezius kasının ön sınırı
VI	Hyoid kemik	Surasternal çentik	Ana karotis arter	Ana karotis arter
VII	Suprasternal çentik	İnnominat arter	Sternum	Trake, özefagus ve prevertebral fasya

Modified from Robbins KT, Clayman G, Levine PA, et al. American Head and Neck Society; American Academy of Otolaryngology – Head and Neck Surgery. Neck dissection classification update: revisions proposed by the American Head and Neck Society and the American Academy of Otolaryngology-Head and Neck Surgery. Arch Otolaryngol Head Neck Surg. 2002;128(7):751–8, with permission of the American Medical Association.

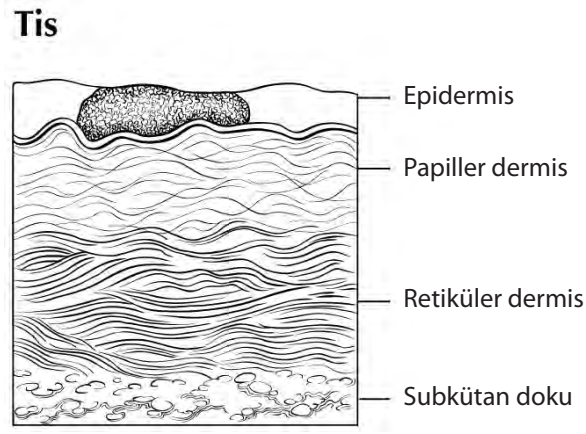

ŞEKİL 30.3. *Merkel hücreli karsinoma in situ.*

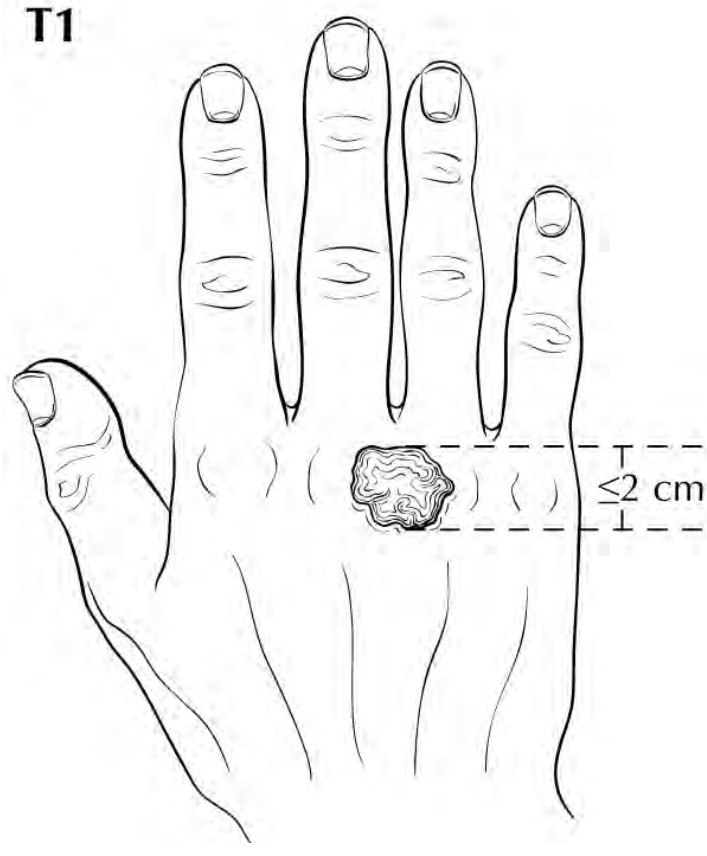

ŞEKİL 30.4. *T1, en büyük boyutu 2 cm olan tümör olarak tanımlanmaktadır.*

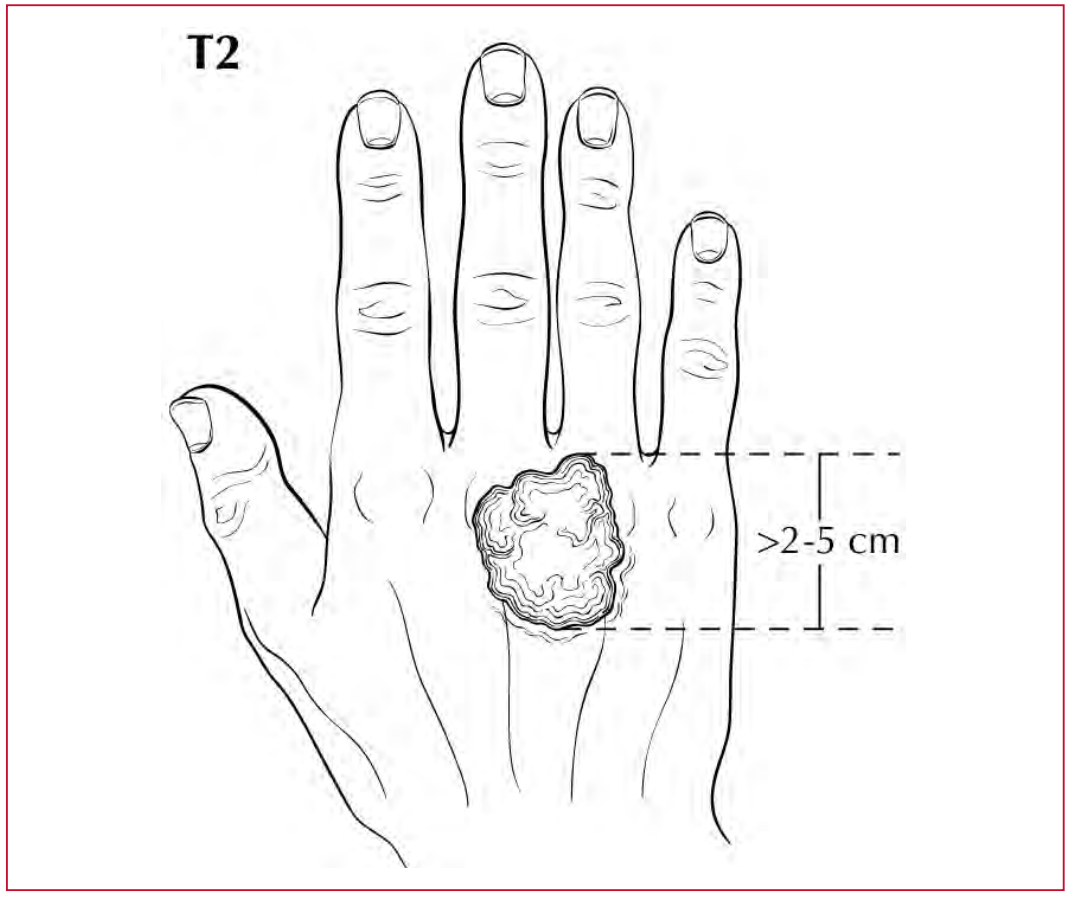

ŞEKİL 30.5. *T2, En büyük çapı 2 cm'den büyük ancak 5 cm'den küçük tümör olarak tanımlanmaktadır.*

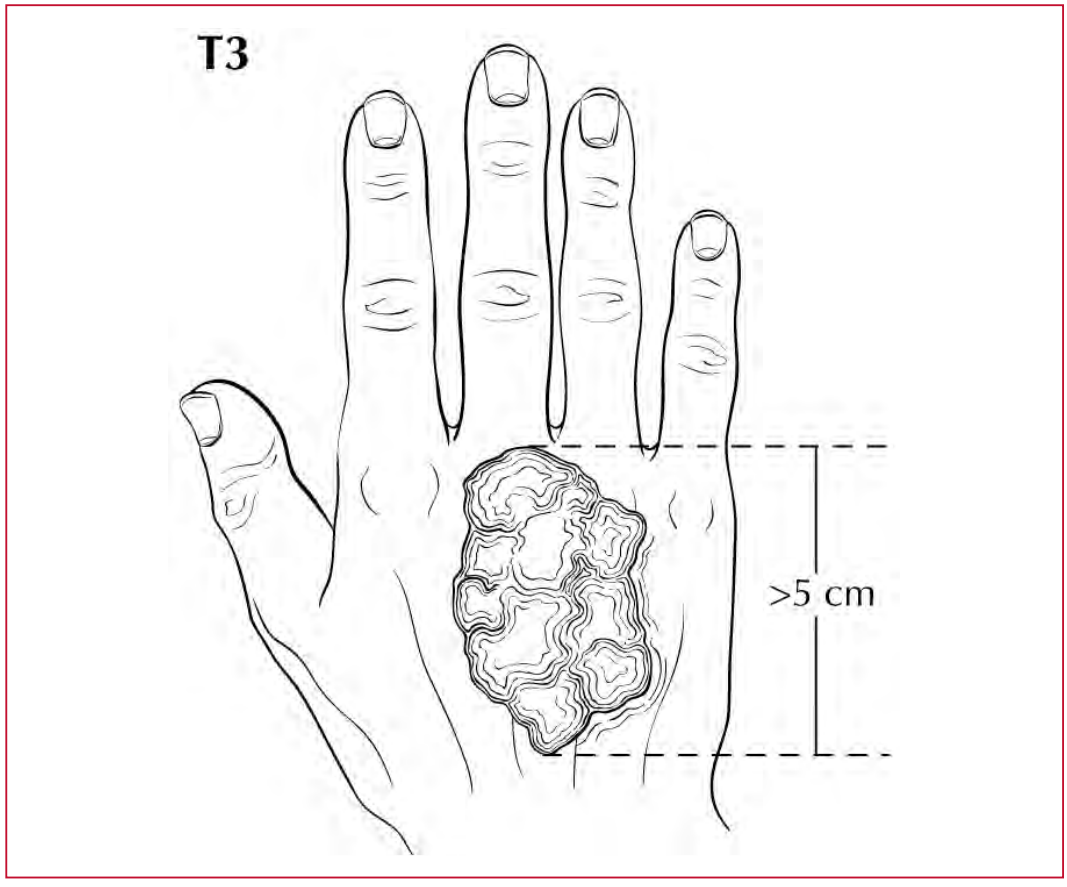

ŞEKİL 30.6. *T2, en büyük çapı 5 cm'den büyük tümör olarak tanımlanmaktadır.*

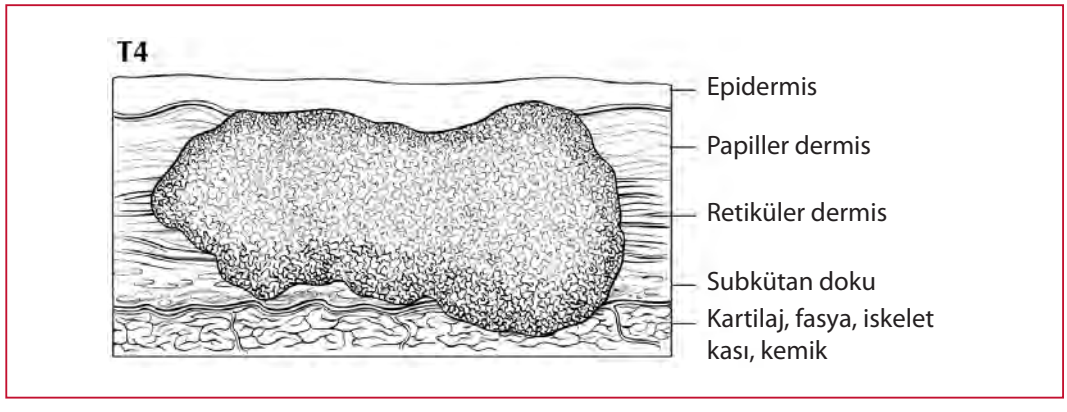

ŞEKİL 30.7. *T4, kemik, kas veya kartilaj invazyonu olan tümör olarak tanımlanmaktadır.*

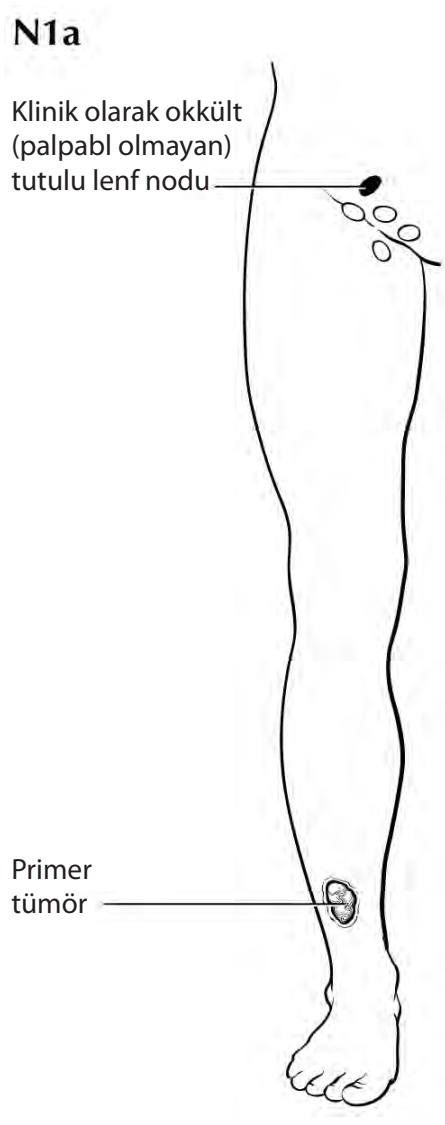

ŞEKİL 30.8. *N1a, klinik olarak okkült metastaz (mikrometastaz) olarak tanımlanmaktadır: Bir veya daha fazla bölgesel lenf nodunda klinik olarak negatif (cN0), patolojik olarak pozitif (pN1) nod.*

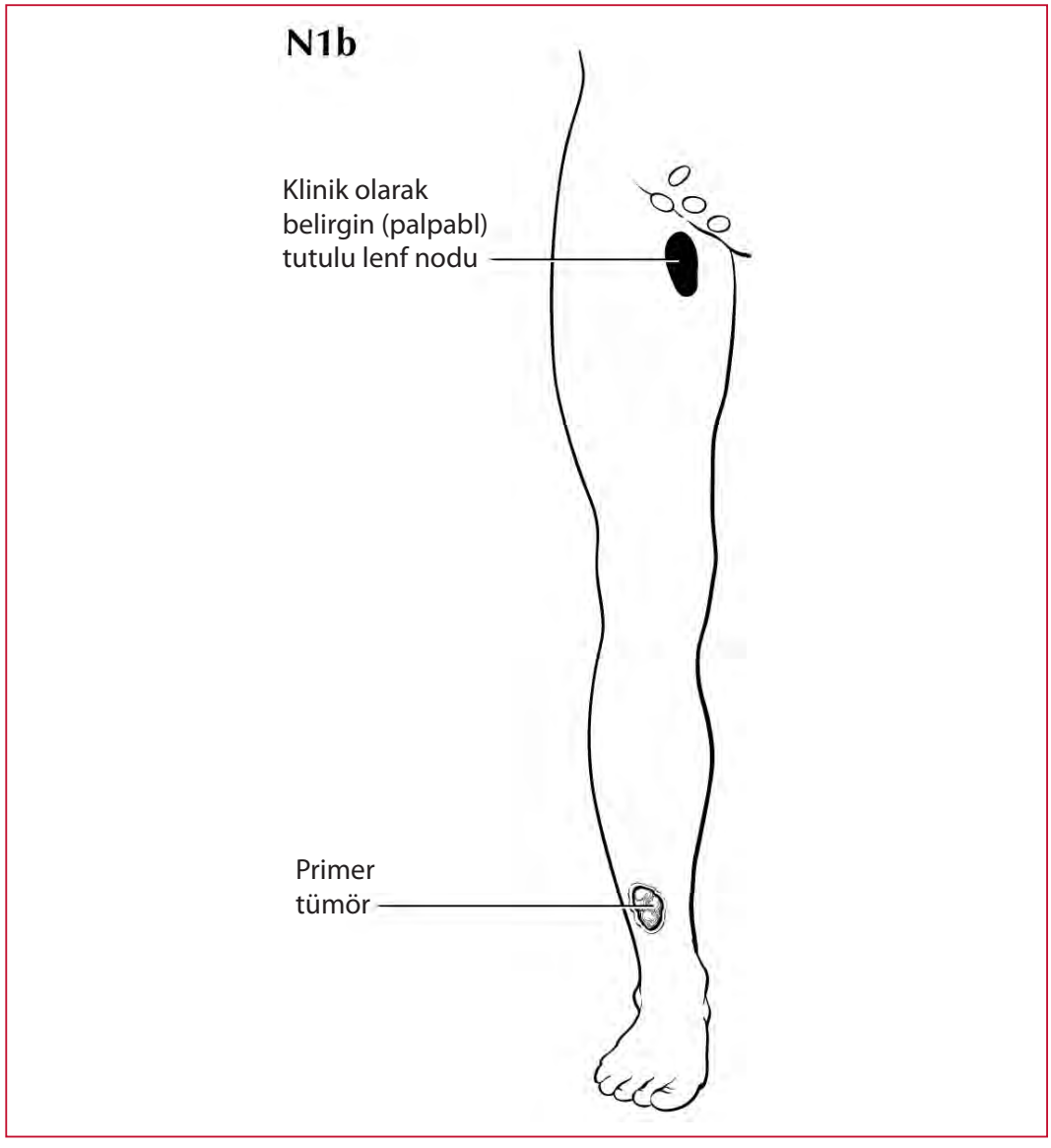

ŞEKİL 30.9. *N1b, klinik olarak olarak belirgin metastaz (makrometastaz) olarak tanımlanmaktadır: Bir veya daha fazla bölgesel lenf nodunda klinik olarak pozitif (cN1), patolojik olarak pozitif nod.*

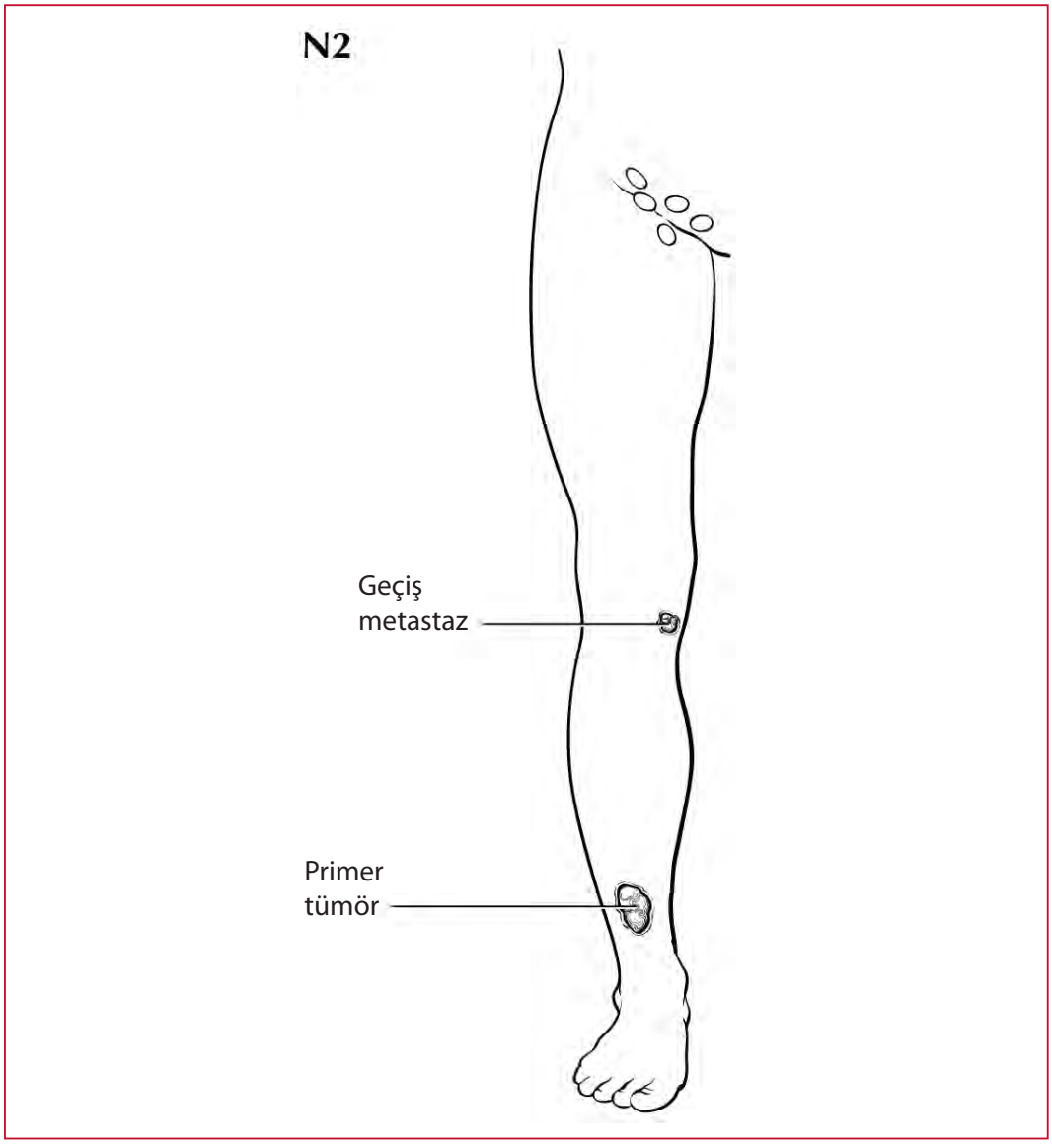

ŞEKİL 30.10. *N2 geciş metastazı olarak tanımlanmaktadır. Bu şema, primer lezyondan ayrı, ya (1) primer lezyon ile drene eden rejyonel lenf nodları arasında ya da (2) primer lezyonun distalinde yerleşmiş tümör olarak tanımlanan geçiş metastazını göstermektedir.*

PROGNOSTİK FAKTÖRLER (BÖLGEYE ÖZEL FAKTÖRLER)

(Toplanması önerilen)

Evreleme için gerekli	Hiçbiri
Klinik olarak önemli	Ölçülen kalınlık (derinlik) Tümör taban genişliği durumu Derin immün baskılanma Primer tümörde tümörü infiltre eden lenfositler (TIL) Primer tümörün büyüme paterni Bölgesel lenf nodlarındaki tümör adalarının boyutu Bölgesel lenf nodlarının klinik durumu Patolojik ekstrakapsüler uzanım rejyonel lenf nodları Bölgesel lenf nodlarında izole tümör adaları

Derinin Melanomu

31

DEĞİŞİKLİKLERİN ÖZETİ

- Mitotik aktivite (histolojik olarak mitoz/mm^2 olarak tanımlanan) önemli bir primer tümör prognostik faktörüdür. 1/mm^2 ye eşit ya da büyük mitotik aktivite metastaz açısından yüksek riskli melanoma işaret eder. Mitotik aktivite T1b melanomların tanımlayıcı kriterlerinden biri olarak kullanılmalıdır.
- T kategorisindeki tabakaları tanımlamak için melanom kalınlığı ve tümör ülserasyonu kullanılmaya devam etmektedir. T1 melanomların T1b alt kategori tanımlamasında tümör ülserasyonuna ek olarak mitotik aktivite, invazyon düzeyinin yerini almıştır.
- Nodal mikrometastazların varlığı ya H&E ya da immünohistokimyasal boyama ile tanımlanabilir (önceden sadece H&E kullanılabilirdi)
- Bölgesel nodal metastaz varlığını tanımlayan tümör yükünün bir alt eşik değeri yoktur. Nodal hastalığın evrelemesinde, 0.2 mm'den küçük çapta (daha önce nodal metastazları tanımlamak için eşik değer olarak kullanılırdı) nodal tümör depositlerinin kullanılmasında görüş birliğine varılmıştır. Çünkü metastatik küçük hacimli tümörler halen klinik olarak önemlidir. Klinik olarak önemsiz nodal metastazlar için alt eşik değeri güncel kanıt esas alınarak tanımlanmamıştır.
- Uzak metastaz bölgeleri [viseral olmayan (deri/yumuşak doku/uzak nodal) alanlar; akciğerler; diğer tüm viseral metastatik bölgeler] M kategorisini sınıflamada primer unsur olmaya devam etmektedir.
- Yüksek serum laktik dehidrogenaz (LDH) düzeyi sağkalımın güçlü bir göstergesi olarak kalmakta ve M kategorisinin tanımlanmasında da kullanılmaktadır.
- İntralenfatik bölgesel metastazı olan (satellit ve geçiş metastazları) hastalar için sağkalım tahminleri bir bakıma evre IIIB hastaların geri kalan kısmından daha iyidir. Bununla birlikte, Evre IIIB bu grup için halen en yakın istatistiksel uyumu göstermektedir. Buna bağlı olarak intralenfatik bölgesel metastazlar için güncel evre tanımlamaları korunmuştur.
- Mikrostaellitlerin prognostik önemi daha az ayrıntılı olarak saptanmıştır. Melanom Çalışma Grubu bu nadir özelliğin N2c kategorisi içinde korunmasını önermektedir. Çünkü yayınlanmış literatür 6. *Evreleme Kılavuzu*'nda kullanılan tanımlamaların değişmesini kanıtlamak için yetersizdir.
- Primer bölgesi bilinmeyen metastatik melanomların evreleme tanımlaması açık şekilde anlatılmıştır. Lenf nodları, deri ve subkutanöz dokularda oluşan böyle izole metastazlar Evre IV'ten ziyade Evre III olarak kategorize edilmiştir.
- Tümör ülserasyonu, mitotik aktivite ve mikrosatellitlerin tanımlanması açıkça anlatılmıştır.
- Lenfatik haritalamanın izlediği lenfosintigrafi ve sentinel lenf nodu biyopsisi (sentinel lenfadenektomi) melanom evrelemesinde önemli bir unsur olmaya devam etmektedir ve klinik Evre IB veya II melanom ile gelen hastalarda okkült Evre III hastalığı tanımlarken kullanılmalıdır (ya da hasta bilgilendirilmelidir).

C.C. Compton et al. (eds.), *AJCC Cancer Staging Atlas: A Companion to the Seventh Editions of the AJCC Cancer Staging Manual and Handbook*, DOI 10.1007/978-1-4614-2080-4_31,
© 2012 American Joint Committee on Cancer

ICD-O-3 TOPOGRAFİ KODLARI

C44.0 Dudak derisi, NOS
C44.1 Gözkapağı
C44.2 Dış kulak
C44.3 Yüzün diğer ve belirtilmemiş bölümlerinin derisi
C44.4 Kafa ve boyun derisi
C44.5 Gövde derisi
C44.6 Üst ekstremite ve omuz derisi
C44.7 Alt ekstremite ve kalça derisi
C44.8 Derinin örtüşen lezyonları
C44.9 Deri, NOS
C51.0 Labium majus
C51.1 Labium minus
C51.2 Klitoris
C51.8 Vulvanın örtüşen lezyonları
C51.9 Vulva, NOS
C60.0 Prepisyum
C60:1 Glans penis
C60.2 Penis gövdesi
C60.8 Penisin örtüşen lezyonları
C60.9 Penis, NOS
C63.2 Skrotum, NOS

ICD-O-3 HİSTOLOJİK KOD ARALIKLARI

8720-8790

ANATOMİ

Primer Bölge. Kutanöz melanom deride herhangi bir bölgede ortaya çıkabilir. Kadınlarda en sık ekstremiteler üzerinde, erkeklerde ise gövdede yerleşir.

Bölgesel Lenf Nodları. Bölgesel lenf nodları en sık metastaz yerleridir (Şekil 31.1, 31.2, 31.3, 31.4, ve 31.5 ve Tablo 31.1). Lenfatik haritalamanın takip ettiği kutanöz lenfosintigrafi ve sentinel lenf nodu biyopsisinin yaygın kullanımı, nodal mikrometastazların saptanması ve klinik olarak nod-negatif melanom hastalarının evrelerinin tanımlanabilmesini büyük ölçüde geliştirmiştir. Aslında, Evre III hastaların dağılımı son melanom evreleme değerlendirmesinden bu yana dramatik ölçüde değişmiştir. Klinik olarak okkült nodal metastazla gelen hastalar (Evre IIIA) Evre III hastaların çoğunluğunu oluşturur ve klinik olarak saptanabilir metastazlı (Evre IIIB ve IIIC) hastaların sayısı oldukça azalmıştır.

İntralenfatik lokal ve bölgesel metastazlar klinik olarak şu şekilde de ortaya çıkabilir: (1) *satellit* metastazlar (primer melanoma 2 cm mesafe içinde görülebilir kutanöz ve/veya subkutanöz metastazlar olarak tanımlanır); (2) *mikrosatellitler* – patolojik incelemede primer melanoma bitişik bulunan mikroskopik ve aralıklı kutanöz ve/veya subkutanöz metastazlar; ya da (3) *geçiş* metastazlar (primer odak ve bölgesel lenf nodlarının ilk basamağı arasındaki bölgede saptanmış, ancak primer melanomdan 2 cm'den daha uzakta, klinik olarak kanıtlanmış kutanöz ve/veya subkutanöz metastazlar olarak tanımlanır).

Metastaz Bölgeleri. Melanom gerçekte her organ bölgesine metastaz yapabilir. Uzak metastazlar genellikle deri veya yumuşak dokulara, akciğer, karaciğer, beyin, kemik veya gastrointestinal sisteme olabilir.

PROGNOSTİK ÖZELLİKLER

Melanom Kalınlığı. Melanomun T kategorisi, Dr. Alexander Breslow'un tanımladığı gibi, primer olarak melanomun kalınlığının ölçülmesiyle sınıflandırılır.[26,27] Evrelemenin yedinci baskısında, T kategori melanom kalınlığı eşikleri halen tam sayılarla tanımlanmaktadır (1.0, 2.0 ve 4.0). Bunlar evreleme amaçları için keyfi eşik değerleri olmakla birlikte, (N0) hasta populasyonu için istatistiksel "en iyi uyum" ve klinik karar ile en çok bağdaşan eşik değerleri temsil edecek şekilde tanımlanmıştır.

AJCC Melanom Evreleme Veri Tabanı, tümör kalınlığı ve takip bilgileri elde edilebilen klinik ve patolojik olarak lokalize melanomlu (Evre I ve II) 27.000'in üzerindeki melanom hastasının prospektif olarak toplanan verilerini içermektedir. Tümör kalınlığı arttığı için, 5- ve 10-yıllık sağkalımda oldukça belirgin düşüş vardır ($p<0,001$). Kalınlığı 0.01-0.5 mm olan melanomlu 5296 hastanın 10-yıllık sağkalımı %96 iken, 0.51-1 mm kalınlığındaki 6545 hastanın sağkalımı %89, 1-2 mm kalınlığındaki 8046 hastanın %80, 2.01-3 mm kalınlığındaki 3539 hastanın oranı %65, 3.01-4 mm kalınlığındaki 1752 hastanın %57 ve 4.01-6 mm kalınlığındaki 1464 hastanın sağkalım oranı %54 idi. Tümör kalınlığı 6 mm'den fazla olan hastalar için 10-yıllık sağkalım oranı %42 idi.

Melanom Ülserasyonu. T kategori belirlenmesindeki ikinci kriter, primer tümörün ülserasyonu; yani histopatolojik değerlendirmeye göre primer melanomun üzerinde sağlam epidermis tabakasının olup olmamasıdır. Melanom ülserasyonu şu özelliklerin bileşimiyle tanımlanır: Tam tabaka epidermal açıklık (stratum korneum ve bazal membranın yokluğu), reaktif değişikliklerin varlığı (fibrin birikimi ve nötrofiller) ve komşu epidermisin yaralanma veya yakın zamanlı cerrahi girişim dışında incelmesi, silinmesi veya reaktif hiperplazi gelişmesi.

Eşdeğer T kategorisindeki ülserasyonlu melanom hastalarının sağkalım oranı ülserasyon göstermeyen melanomlu hastalara göre daha düşük iken, bir sonraki yüksek T kategorili ülserasyon göstermeyen melanom hastalarıyla belirgin benzerlik göstermektedir.

Melanom Mitotik Aktivitesi. Primer tümörün mitotik aktivitesi 7. melanom evreleme sisteminde gerekli bir unsur olarak sunulmuştur (Şekil 31.6). AJCC Melanom Evreleme Veri Tabanındaki veriler özellikle ince melanom alt gruplarında artmış mitotik aktivite ile azalmış sağkalım oranları arasında yüksek düzeyde bir korelasyon göstermiştir. Klinik olarak lokalize melanomlu 10.233 hastanın multifaktöryel analizinde, tümör kalınlığından sonra mitotik aktivitenin ikinci en güçlü sağkalım göstergesi olduğu saptanmıştır. Ayrıca tek enstitü verileri de mitotik aktivitenin kötü bir prognostik faktör olduğunu belirtmiştir.

Mitotik aktivite bütün primer melanomlarda değerlendirilmelidir. Önerilen yaklaşım, öncelikle sıcak nokta denilen en yoğun mitotik şekillerin bulunduğu dermis kısmındaki mitozları saymaktır. Sıcak noktadaki mitozlar sayıldıktan sonra sayım çevredeki $1mm^2$ alana genişletilir. Sıcak bir nokta bulunamazsa, mitozlar seyrek ve lezyonda rastgele dağılmışsa herhangi bir temsili mitoz alanı seçilir ve çevredeki 1 mm^2 alan değerlendirilir. Sayım mm^2'deki mitoz sayısıyla ifade edilir (yani birçok mikroskopta 400 büyütmede 4 yüksek büyütme alanındaki sayıma denk gelir). Doğru bir ölçüm için her mikroskobun kalibrasyonu önerilir. İnce melanomların (<1 mm) sınıflamasında ülserasyonsuz melanomların TIb olarak tanımlanması için eşik değer ≥1 mitoz/mm^2'dir.

Tümörün invaziv bileşeni <1 mm^2 ise, tümör içeren dermal dokunun 1 mm^2'sindeki mitoz sayılır ve sayı/mm^2 şeklinde kaydedilir. Bu tip tümörlerde diğer seçenek, basitçe mitozun varlığı ya da yokluğuna göre en az 1/mm^2 ("mitojenik") veya 0/mm^2 ("non-mitojenik") olarak kaydedilmesidir. Birçok merkez çok sayıda alanın taranmasına rağmen mitotik şekil bulunamazsa mitotik sayımı

<1/mm^2 olarak kaydetmektedir. Geçmişte, birçok tümör veritabanında "<1/mm^2" 0'a eşit olarak kabul edilmiştir. Bu uygulama eski veritabanlarında sürdürülebilir. Ancak gelecekte patologların bu durumu 0 ya da 1 veya daha fazla olarak kaydetmesini ve klinisyenlerin bunu talep etmesini önermekteyiz.

Küçük ve ince melanomlarda teknisyenlerin bloktan birçok kesiti tek lam üzerine yerleştirmesi yaygın ve doğru bir uygulamadır. Böyle bir durumda lezyonun gereğinden fazla değerlendirilmesini engellemek için ikiden fazla lamın değerlendirilmesini önermiyoruz. Uzman, genel ve eğitim altındaki patologlar için mitotik aktivitenin değerlendirilmesinde gözlemciler arası mükemmel uyum daha önce tanımlanmıştır.

İnvazyon Düzeyi. Dr. Wallace Clark tarafından tanımlanmış invazyon düzeyi, melanomların sınıflaması için 40 yıldan fazla kullanılmaktadır. Her ne kadar Clark'ın invazyon düzeyleri tek değişkenli analizde belirgin prognostik öneme sahipse de birçok yayında, invazyon düzeyinin patologlar arasında daha az tekrarlanabilir olduğu ve tümör kalınlığı kadar prognozu yansıtmadığı gösterilmiştir. Kanser Evreleme El Kitabının 6. baskısında invazyon düzeyi ince (T1) melanom alt grup tanımlamasında kullanılmıştır. Ancak daha yeni bilgiler her ne kadar invazyon düzeyinin bağımsız bir prognostik gösterge olduğunu kanıtlamasa da sağkalım oranlarıyla korelasyon gösteren diğer altı bağımsız prognostik değişken içerisinde en az korelasyona sahip olduğunu göstermiştir.

T1 Melanomların Tanımlanması. T1 melanomlar içerisinde T1a sınıflaması üç kritere göre yapılır: (1) ≤1 mm kalınlık (2) ülserasyon olmaması ve (3) mitotik aktivitenin <1/mm^2 olması. Böylece, T1b melanomlar tümör kalınlığı <1 mm olan ve en az 1 mitoz/mm^2 veya tümör ülserasyonu olan tümörler olarak tanımlanmıştır. Bu, Kanser Evreleme El Kitabının 6. baskısındaki T1b melanomların tanımlanması invazyon düzeyi kullanımından belirgin derecede farklılık göstermektedir. Mitotik aktivitenin kesin değerlendirilemediği nadir durumlarda hastaları T1b sınıflamasına yerleştirmek için, Clark IV veya V invazyon düzeyi kullanılır.

Bu öneriler güncellenmiş AJCC Melanom Evreleme Veri Tabanındaki 4861 T1 melanomun değerlendirilmesi sonucunda mitotik aktivitenin T1 melanomlu hastalar için en güçlü sağkalım göstergesi olduğu ve mitotik aktivite ile ülserasyon dahil edildiğinde invazyon düzeyinin artık istatistiksel anlamını kaybetmesi üzerine yapılmıştır. 0.01-0.50 mm kalınlığında <1 mitoz/mm^2 T1 melanomlu hastalarda 10 yıllık sağkalım oranı %97'den, ≥1mitoz/mm^2 0.51-1mm melanomlarda %87'ye kadar değişmektedir. İkinci grupta melanomda ülserasyon da varsa 10 yıllık sağkalım oranı %85'e düşmektedir.

T1b Melanomlarda Sentinel Lenf Nodu Evrelemesi. Sentinel nod evrelemesi, AJCC Evreleme El Kitabının 6. Baskısında, T1bN0M0 veya daha kalın melanomlarda tümör ülserasyonu veya Clark IV. düzey invazyon derinliğinde %10 gizli metastaz saptanması nedeniyle önerilmekteydi. Yedinci baskıda ince melanomların T1b olarak sınıflanmasında mitotik aktivitenin kullanılmasındaki amaç bir sağkalım analizine dayanmaktadır. Bu hasta topluluğunda AJCC Melanom Evreleme Veri Tabanı okkült nodal mikrometastazların risk hesaplaması için yeterli bilgi içermemekteydi. Ancak diğer birkaç büyük serideki ön kanıtlar, ≥0.76 mm kalınlığındaki T1 melanomlarda (yeni sistemde tanımlandığı gibi) yaklaşık %10 okkült nod metastazı göstermiştir. Tersine, <1 mitoz/mm^2 T1a melanomlar ya da <0.5 mm kalınlığında T1b melanomlar nodal mikrometastazlar için çok düşük riske sahiptir. T1b melanomlu hastalarda sentinel lenf nodu biyopsisi gerekçelerini değerlendirmede bu veriler yardımcı olabilir.

Melanom In Situ, Belirsiz Melanomlar, Çoklu Primer Melanomlar. Melanoma in situ saptanan hastalar Tis olarak kategorize edilir. Belirsiz veya mikroevreleme yapılamayan melanomlu hastalar TX olarak sınıflandırılmalıdır. Bununla birlikte, başlangıç biyopsi patolojisi, tümörün bazalde kesildiğini gösterirse, maksimum kalınlık re-eksizyonda bulunan herhangi bir rezidü tümör eklenmeksizin kaydedilir. Eğer re-eksizyonda bulunan toplam kalınlık orijinal biyopsideki kalınlıktan büyük ise o zaman sadece re-eksizyondaki maksimum kalınlık kaydedilir. Hastalar çoklu primer melanomla geldiğinde, T evrelemesi, en kötü prognostik özelliklere sahip melanom üzerinden yapılır.

Melanom Büyüme Paternleri. TNM kategorilerini belirlemek için kullanılan veri, çoğunlukla yüzeyel yayılan ve nodüler büyüme paternli melanomlara dayanmıştır. Lentigo maligna, akral lentiginöz ve desmoplastik melanom olarak adlandırılan diğer büyüme paternli melanomların farklı etiyoloji ve gidişata sahip olduğuna dair bazı kanıtlar vardır. Daha sık görülen melanomlara göre farklı prognoz gösterse de, mevcut durumda tüm melanomlar için aynı evreleme kriterleri kullanılmalıdır.

Bölgesel Lenf Nodları. 2008 AJCC Evreleme Melanom Veri Tabanı, büyük çoğunluğu sentinel lenf nodu biyopsisinden sonra mikrometastaz saptanıp tamamlayıcı lenfadenektomi yapılan 3400 Evre III hasta içermektedir. Bu hastalarda çok değişkenli Cox regresyon analizine göre tümörlü lenf nodu sayısı, evreleme sırasındaki tümör yükü (mikroskopik veya makroskopik) ve primer melanomda ülserasyon varlığı ya da yokluğunun sağkalımı belirleyen en güçlü bağımsız prognostik faktörler olduğu belirlenmiştir. Bu özellikler evre gruplama kriterlerinin içine eklenmiştir. Örneğin tümör ülserasyon varlığı, gözlenen daha düşük sağkalım hızı nedeniyle daha yüksek alt evreye yerleştirilir.

Metastatik Lenf Nodu Sayısı. AJCC analizinde tüm Evre III alt gruplarındaki 10-yıllık sağkalım sonuçları ile en iyi uyumu metastatik lenf nodu sayısı belirlediği için, bu faktör N kategorisini belirlemekteki temel kriterdir. Böylece, tek metastatik lenf nodlu hastalar N1, 2-3 metastatik lenf nodu olanlar N2 ve ≥4 metastatik lenf nodu olanlar (veya konglomere nodlar) N3 olarak tanımlanır.

Mikrometastaz veya *Makrometastaz*. Metastatik lenf nodu olan hastalarda bir diğer önemli prognostik özellik, nodal metastazdaki tümör yüküdür. Bu tanımlama gerçek ölçümlere değil ameliyat sırasındaki tanımlamaya bağlıdır. Yani, klinik ve radyografik kanıt olmadan patolojik olarak lenf nodu metastazı belgelenen hastalar "mikroskopik" veya "klinik gizli" nodal metastaz olarak adlandırılırlar. Bu tip lenf nodu metastazları boyut olarak değişiklik gösterebilir (özellikle derin yerleşimli nodlar veya şişman hastalarda). Fakat böyle bir ayrım ameliyat öncesi muayene ve lenfadenektomi yapılma niyetine göre (yani sentinel lenf nodu biyopsisinden sonra tamamlayıcı lenfadenektomi ya da klinik olarak saptanmış hastalık için yapılan "tedavi edici" lenfadenektomi) yapılabilir. Bu iki hasta grubu için sağkalım orabları belirgin derecede farklıdır.

Mikrometastazların İmmünohistokimyasal Tespiti. İmmünohistoloji her zaman iyi kaliteye sahip hematoksilen eozin (H&E) boyalı kesitlere yardımcı olmalıdır. Lenf nodu metastazlarının evrelemesi için bu belirtildikten sonra, her ne kadar standart H&E boyama önerilse de şart değildir. İmmünohistokimyasal boyama ile artık <0.1 mm'den küçük ve hatta birkaç hücre topluluğunu bile saptamak mümkündür. AJCC Melanom Çalışma Grubu melanom ilişkili antijenleri saptayan immünohistokimya metodları yeterince yaygın olduğu için, yalnızca bu değerlendirme ile sınıflamayı

yeterli kabul etmektedir. Kanser Evreleme El Kitabının 6. baskısına göre mikrometastazlar ancak standart H&E boyama ile saptandığında tanımlanmaktaydı.

Bazı immünohistokimyasal belirteçler duyarlı ancak özgül olmadığından (S100, tirozinaz gibi), eğer hücresel morfoloji tanısal değilse, kesin tanı ek olarak en az bir tane melanom ilişkili belirteç (yani HMB-45, melan-A/MART-1) içermelidir. Bu "özgül" melanom belirteçleri, sınırlı duyarlılığa sahiptir ve melanomların %15'ini boyamayabilirler. Ancak bazı çalışmalarda, çok seviyeli H&E kesitlerle S-100, Melan-A ve/veya HMB-45 immünohistokimyasal belirteçlerin birlikte kullanılması sentinel lenf nodu biyopsisindeki genel tanısal duyarlılığı arttırmıştır.

Revers transkriptaz polimeraz zincir reaksiyonu (RT-PCR), ışık mikroskopu ile saptanamayan metastazları tespit edebilir. Bu gelişmiş teknikler, gelecekte evreleme kriterlerine eklenebilir. Ancak literatürdeki çelişkili sonuçlar ve yeterince standardize edilmemeleri nedeniyle günümüzdeki evreleme sistemlerine dahil edilmemişlerdir.

Nodal Mikrometastaz Tanımı için Nod-Pozitif Eşiği. Mikroskopik olarak saptanabilir tümör yükünü tanımlayıcı bir alt eşik değeri için kesin kanıt yoktur. Melanom literatürü, küçük hacimli metastatik tümörlerde bile (0.1 mm veya daha küçük çapta) prognozun patolojik negatif nodlara göre uzun vadede daha kötü olduğunu ortaya koymaktadır. Lenf nodlarındaki izole tümör hücrelerinin (özelikle subkapsüler sinüslerde) kötü biyolojik öneme sahip olmadığı kavramı günümüzde melanom için doğrulanmamıştır ve AJCC Melanom Çalışma Grubunun bulduğu klinik olarak önemsiz nodal metastaz eşiği için kanıt yoktur. Bu bulgular meme kanserlerinde <0.2 mm mikrometastazların "klinik olarak önemsiz" şeklinde tanımlandığı ve meme kanseri nod evrelemesinde kullanılmadığı durumla çelişmektedir.

İntralenfatik Metastazlar. N kategorisini belirlemedeki 3. kriter lezyon sayısından bağımsız olarak satellit veya geçiş metastazlarının varlığı ya da yokluğudur. Eldeki veriler, bu iki tanımlı anatomik durumun herhangi bir sağkalım farkı yaratmadığını göstermektedir. Primer melanom çevresindeki klinik ya da mikroskopik satellit varlığı veya primer melanomla bölgesel lenf nodu yatağı arasındaki intralenfatik geçiş metastazlarının varlığı göreceli kötü prognoza sahiptir.

Evreleme el kitabının 6. Baskısı, bölgesel lenf nodu metastazlı veya lenfatiklerde ya satellit (mikrosatellitler dahil) ya da geçiş metastazı olan hastaları Evre III sınıflamasına sokmaktadır. İkinci durum, nodal metastaz yoksa "N2c" veya senkron nodal metastaz varsa "N3" olarak adlandırılır. Satellit ya da geçiş metastazı saptanması, Evre III melanomlu (eşlik eden nodal metastaz yok) veya Evre IIIc melanomlu (nodal metastazlar veya ülsere primer melanom) hastalara kıyasla daha kötü sağkalım oranına sahiptir. 2008 AJCC Melanom Evreleme Veri Tabanı, intralenfatik metastazı (N2c) olan hastalarla ilgili yeni bilgiler içermektedir. Beş- ve 10-yıllık sağkalım oranları sırasıyla %69 ve %52'dir. Bu değerler, literatürde daha önce bildirilen rakamlardan daha iyi ve geri kalan Evre IIIb hastalarınkinden daha yüksektir. Her şeye rağmen, AJCC Melanom Çalışma Grubu Evre IIIb kategorisinin buna en yakın değerlere sahip olduğunu ve 6. baskıdaki evreleme durumunun korunmasını önermiştir.

Mikrosatellitler hakkındaki veri daha az güçlüdür. Ancak daha sınırlı kanıtlar sağkalım sonuçlarının klinik olarak saptanabilir satellit metastazlarla benzer olduğunu göstermiştir. Mikroskopik satellitler, intralenfatik metastatik hücrelerin >0,05 mm çaplı kesintili yuvası olarak tanımlanır. Bunlar, melanomun asıl invaziv bileşeninden en az 0,3 mm uzaklıkta, normal dermis (fibrozis ya

da inflamasyon değil) ile net şekilde ayrılmıştır. Mikroskopik satellitlerin önemi, yineleyen lokal-bölgesel tutulum ve lenf nodu tutulmamış hastalara göre daha düşük sağkalım oranları göstermesidir.

Geçmişte, mikrosatellit tanımlaması değişmiştir ve bu, prognostik önemi hakkındaki sonuçların bazı farklılıklarını açıklayabilir. Sonuç olarak mikrosatellitlerin prognostik önemi hakkındaki kanıt düzeyi güçlü değildir. Fakat, mevcut veriler bunun, klinik olarak saptanabilir satellitlere benzer şekilde artmış bölgesel rekürens riski ve azalmış hastalıksız sağkalım oranı ile ilişkili aleyhte bir bulgu olduğunu göstermektedir. Mikrosatellitlerin sağkalım için bağımsız gösterge olup olmadığı net değildir. Fakat günümüzde bulguların çoğu bunun sağkalım için kötü bir prognostik faktörü temsil ettiğini düşündürmektedir. Buna göre, AJCC Melanom Çalışma Grubu erken lenfatik metastazın yukarıda tanımlanan bu bulgusunu, N2c melanom kategorisinde tutma kararı vermiştir.

Birbiriyle İlişkili veya Çoklu Lenf Nodu Yatakları ve Evreleme. Tanım olarak, bölgesel nod metastazı, hastalığın bir lenf nodu yatağı veya birbiriyle ilişkili iki lenf nodu yatağına sınırlı hastalığı (Femoral/iliak, aksiller/supraklaviküler, servikal/supraklaviküler, aksiller/femoral veya çift taraflı aksiller/femoral metastazlar gibi) kapsamaktadır. Tüm bu hastalar Evre III melanom olarak adlandırılmalıdır.

Uzak Metastaz. Uzak metastazı olan hastalarda metastaz alanı ve artmış serum laktat dehidrogenaz (LDH) düzeyi M kategoriyi 1-yıllık sağkalım oranları %40-60 arası değişen 3 gruba ayırmada kullanılır: M1a, M1b ve M1c.

Uzak Metastaz Bölgeleri. LDH düzeyi normal olup deri, subkutanöz doku ya da uzak lenf nodlarına metastaz olan hastalar M1a olarak sınıflanır. Bu hastaların prognozu diğer anatomik bölge metastazı olanlara göre daha iyidir. Akciğer metastazı ve normal LDH düzeyi olan hastalar M1b olarak kategorize edilir ve sağkalım oranları karşılaştırıldığında "ortalama" bir prognoza sahiptirler. Başka viseral alanlara metastazı olan ya da yüksek LDH düzeyi olan hastalar daha kötü prognoza sahiptir ve M1c olarak sınıflanırlar.

Yüksek Serum Laktat Dehidrogenaz Düzeyi. Evre sınıflandırmaları için serum değerlerini içermek yağın olmasa da artmış serum LDH düzeyi için bir istisna yapılmıştır. Güncellenmiş AJCC Melanom Evreleme Veri Tabanı, Evre IV hastalıkla başvuran veya sonrada metastaz gelişen hastalarda LDH'nin bağımsız ve yüksek öneme sahip bir sağkalım göstergesi olduğunu net bir şekilde belirtmektedir. Artmış LDH izoenzimlerinin mekanizması veya kaynağı bilinmemektedir ve farklı izoenzimler özgül olmayan biçimde yükselmektedir. Ancak, çalışmalardaki klinik sonuçlar Evre IV tanısı sırasındaki ilk değerlendirmede saptanan artmış LDH düzeyinin belirgin derecede düşük sağkalım oranına yol açtığını göstermiştir. Böylece, 2008 AJCC Melanom Evreleme Veri Tabanına göre normal serum LDH düzeyine sahip Evre IV hastaların 1- ve 2-yıllık sağkalım oranları %65 ve %40 iken, evreleme sırasında yüksek serum LDH düzeyi olan hastalarda bu oranlar sırasıyla %32 ve %18'dir. Hatta, metastaz alanı ve metastaz sayısının dahil edildiği bütün çalışmalarda bile, çok değişkenli analiz yapılan bağımsız değişkenler içinde en belirleyici faktörün bu olduğu gösterilmiştir. Böylece, uzak organ metastazının yeri ne olursa olsun evreleme sırasında normalin üzerinde LDH düzeyi olan hastalar M1c olarak sınıflanır. Tek ölçümde artmış LDH düzeyi hemoliz veya melanom metastazından bağımsız başka faktörler nedeniyle yanlış pozitif olabileceği için birbirinden en az 24 saat aralıklı iki örnek alınması önerilir.

Metastaz Sayısı. Uzak bölge metastaz sayısının önemli bir prognostik gösterge olduğu daha önceden belirlenmişti. AJCC Melanom Evreleme Veri Tabanının çok değişkenli analizinin ön sonuçları ile bu durum desteklenmiştir. Ancak uzak metastazların kapsamlı bir şekilde aranmasında kullanılan tanısal test planlanmasındaki belirgin farklılık nedeniyle, bu özellik evreleme sisteminin güncel baskısına dahil edilmemiştir. Bu farklılık, bazı merkezlerde akciğer grafisinden, yüksek çözünürlüklü çift kontrastlı tomografi, PET/BT ve MRG'ye kadar değişebilir. Testlerin tipleri ve endikasyonları standardize edilene kadar metastaz sayısı evreleme amacıyla güvenli ve tekrarlanabilir bir şekilde kullanılamaz.

Primer Bölgesi Bilinmeyen Metastatik Melanom. Genel olarak, primeri bilinmeyen metastatik melanom için evreleme kriterleri diğerleri ile aynı olmalıdır. Bununla ilgili potansiyel kaynaklar daha önce biyopsi yapılmış veya gerilemiş kutanöz melanom, mukoza ya da göz kaynaklı primer alanlar olabilir. Uygun bir evreleme çalışması, farklı metastaz alanları gösteremezse, lenf nodu metastazı ile gelen hastalar bölgesel yayılımlı (Evre IV yerine Evre III) olarak kabul edilirler. Bu hastalar, primeri bilinen kutanöz melanomla aynı prognoz ve seyre sahiptir. Dikkatli bir öykü ve metastatik yatağı besleyen lenfatiklerin bağlı olduğu derinin özellikle eski kesi izleri açısından değerlendirilmesi önemlidir. Eğer önceden biyopsi yapılmışsa, patoloji örnekleri primer bir melanom olması açısından yeniden değerlendirilmelidir.

Evreleme çalışmaları farklı bir metastaz alanı göstermezse, deri veya subkutanöz dokuya lokal metastazı olan hastalar da bölgesel metastaz (Evre IV yerine Evre III) olarak değerlendirilmelidir. Primer yeri bilinmeyen deri metastazı olan hastalarda patolojik değerlendirmenin deneyimli bir dermatopatolog tarafından yapılması, özellikle regrese bitişik bileşeni olan tümörlerde önemlidir. Bazı hastalarda derinin Wood ışığı (siyah veya UV ışık) ile incelenmesi, patolojik olarak doğrulanabilir regrese primer melanomun cilt değişikliklerini ortaya çıkarabilir.

Tüm diğer durumlar (viseral alana metastazlı ve primer bölgesi bilinmeyen melanom), yukarıda tanımlanan metastatik alan ve serum LDH düzeyini dikkate alan M1 sınıflamasına göre, Evre IV melanom olarak değerlendirilir.

EVRE GRUPLARI

Lokalize Melanom (Evre I ve II). Klinik veya patolojik olarak bölgesel veya uzak metastazı bulgusu olmayan primer melanomlu hastalar iki evreye ayrılır: Evre I, metastaz ve melanom mortalitesi açısından "düşük riskli" erken evre hastalar ve Evre II, metastaz ve melanom mortalitesi açısından "orta riskli" hastalar. Her evrede melanom ülserasyonu, eşit kalınlıktaki ülserasyonsuz melanomlu hastalardan daha yüksek metastaz riskine sahiptir. Bu nedenle Evre I hastalar iki ayrı alt gruba ayrılır. (1) Evre IA; mitotik aktivite <1/mm^2 ve ülserasyonsuz T1 melanomlar ve (2) Evre IB; ya en az 1/mm^2 mitotik aktivite ya da histopatolojik olarak kanıtlanmış ülserasyonlu T1 melanomlar (T1bN0M0) veya mitotik aktiviteden bağımsız ülserasyonsuz T2 melanomlar (T2aN0M0). Evre II hastalar 3 alt gruba ayrılır. (1) Evre IIA ülserasyonlu T2 melanomlar (T2bN0M0) veya ülserasyonsuz T3 melanomlar (T3aN0M0); (2) Evre IIB ülserasyonlu T3 melanomlar (T3bN0M0) veya ülserasyonsuz T4 melanomlar (T4aN0M0); (3) Evre IIC ülserasyonlu T4 melanomlardır (T4bN0M0).

Bölgesel Metastazlar (Evre III). Klinik Evre III melanomlar için alt evreler yoktur. Patolojik Evre III melanomlar için sonuçlar (1) Metastatik lenf nodu sayısı, (2) Tümör yükünün mikroskopik (klinik olarak okkült ve patolojik olarak sentinel lenf nodu biyopsisi ile saptanmış) veya makroskopik (klinik veya radyolojik olarak belirgin ve patolojik olarak doğrulanmış) olması, (3) Nodal mikrometastaz varlığında primer melanom özellikleri (4) Satellit veya geçiş metastazlarının varlığı ya da yokluğu. Ülserasyon varlığı, artmış mitotik aktivite ve/veya tümör kalınlığı gibi primer tümör özellikleri, nodal mikrometastaz olan hastalarda önemli sağ kalım göstergeleridir. Ancak, nodal makrometastazı olan hastalarda sonucu etkilemezler.

Patolojik Evre III melanomdaki prognostik özellikler dikkate alındığında, sağkalımı birbirinden farklı 3 ayrı alt grup tanımlanabilir: Evre IIIA, IIIB ve IIIC. Patolojik Evre IIIA hastalarda, lenfadenektomi sonrası saptanan 1-3 lenf nodu mikroskopik metastazla tutulmuş olup primer melanom ülsere değildir (T1-4aN1aM0 veya T1-4aN2aM0). Bu hastalarda 5- ve 10-yıllık sağkalım oranları sırasıyla %78 ve %68'dir. Patolojik Evre IIIB hastalarda, 1-3 lenf nodunda makroskopik metastaz vardır ve ülserasyonsuz primer melanom bulunmaktadır (T1-4aN1bM0 veya T1-4aN2aM0). 1-3 mikroskopik lenf nodu metastazı ve ülsere primer melanom (T1-4bN1aM0 veya T1-4bN2aM0) veya nodal metastazı olmayıp intralenfatik bölgesel metastazları olan hastalar da (T1-4aN2cM0) Evre IIIB kabul edilir. Evre IIIB hastaların 5- ve 10-yıllık tahmini sağkalım oranları sırasıyla %59 ve %43'tür. Melanom Evreleme Veri Tabanının 6. Baskısında, izole intralenfatik metastazı olan hastaların sağkalım oranları yukarıda tanımlanan Evre IIIB'nin iki alt grubundaki hastalarla aynıdır. 2008 Melanom Evreleme Veri Tabanında, N2c melanom hastalarının 5- ve 10-yıllık sağ kalım oranları sırasıyla %69 ve %52 olup, Evre IIIB'yi oluşturan iki alt gruptaki hastalardan biraz daha iyidir. Ancak bu rakam, Evre IIIA melanomlardan hala daha düşüktür.

Evre IIIC melanomlu hastalar, 1-3 makroskopik lenf nodu metastazı ve ülsere primer melanomu olanlar (T1-4bN1bM0 veya T1-4bN2bM0), ülsere primer melanomdan kaynaklanan satellitler ya da geçiş metastazları (T1-4bN2cM0) veya T durumundan bağımsız N3 hastalığa sahip olanlardır. Patolojik Evre IIIC hastalarının 5- ve 10-yıllık sağkalım oranları sırasıyla %40 ve %24 olup belirgin derecede daha düşüktür.

Uzak Metastaz (Evre IV). M kategorileri içinde sağkalım farkları belirgin olmadığı için, Evre IV melanomda alt gruplar yoktur.

TNM TANIMLAMALARI

Primer Tümör (T)	
TX	Primer tümör değerlendirilemiyor (yani çıkarılmış ya da belirgin ölçüde regrese melanom)
T0	Primer tümör bulgusu yok
Tis	Melanoma in situ
T1	<1.0 mm melanomlar
T2	1.01-2.0 mm melanomlar
T3	2.01-4.0 mm melanomlar
T4	>4.0 melanomlar

Not: Ta ve Tb alt kategorileri ülserasyon ve mm^2'deki mitoz sayısına dayanarak aşağıda gösterildiği şekilde ayrılmıştır:

T sınıflama	*Kalınlık (mm)*	*Ülserasyon/Mitoz*
T1	≤1.0	a: ülserasyonsuz ve <1/mm^2 (Şekil 31.7)
		b: ülserasyonlu ya da ≥1/mm^2 (Şekil 31.8)
T2	1.01-2.0	a: ülserasyonsuz (Şekil 31.9)
		b: ülserasyonlu (Şekil 31.10)
T3	2.01-4.0	a: ülserasyonsuz (Şekil 31.11)
		b: ülserasyonlu (Şekil 31.12)
T4	>4.0	a: ülserasyonsuz (Şekil 31.13)
		b: ülserasyonlu (Şekil 31.14)

Bölgesel Lenf Nodları (N)	
NX	Bölgesel nodların değerlendirilemediği hastalar (farklı nedenlerden dolayı önceden çıkarılmış)
N0	Saptanmış bölgesel metastaz yok
N1-3	Metastatik nodların sayısı ve intralenfatik metastazların (geçiş veya satellit metastazlar) varlığı ya da yokluğuna dayanan bölgesel metastazlar

Not: N1-3 ve a-c alt kategorileri aşağıda gösterildiği gibi ayrılmıştır

N Sınıflama	*Metastatik Nodların Sayısı*	*Nodal Metastatik Kitle*
N1	1 nod	a: mikrometastazlar* (Şekil 31.15)
		b: makrometastazlar** (Şekil 31.16)
N2	2-3 nod	a: mikrometastazlar* (Şekil 31.17)
		b: makrometastazlar** (Şekil 31.18)
		c: metastatik nodlar olmaksızın geçiş metastazları/satellitler (Şekil 31.19)
N3	4 ya da daha fazla metastatik nod veya konglomere nod veya metastatik nodlarla birlikte geçiş metastazları/satellitler (Şekil 31.20)	

*Sentinel lenf nodu biyopsisi ve tamamlayıcı lenfadenektomi-nin (eğer yapıldıysa) sonrasında tanı konan mikrometastazlar.
**Makrometastazlar terapötik lenfadenektomi veya gözle görülür kapsül dışı yayılım ile doğrulanan klinik olarak saptanabilir nodal metastazlar şeklinde tanımlanır.

Uzak Metastaz (M)	
M0	Saptanabilir uzak metastaz bulgusu yok
M1a	Deri, subkütan doku veya uzak lenf nodlarına metastaz
M1b	Akciğer metastazları
M1c	Tüm diğer viseral bölgelere metastaz ya da artmış serum LDH düzeyleri ile birlikte herhangi bir bölgeye uzak metastaz

Not: Serum LDH düzeyi M kategorisine aşağıda gösterildiği gibi dahil edilmiştir:

M Sınıflama	*Bölge*	*Serum LDH*
M1a	Uzak deri, subkutanöz doku veya nodal metastazlar	Normal
M1b	Akciğer metastazları	Normal
M1c	Tüm diğer viseral metastazlar Herhangi bir uzak metastaz	Normal Yükselmiş

ANATOMİK EVRE/PROGNOSTİK GRUPLAR

*Klinik Evre**				*Patolojik Evre***			
Evre 0	Tis	N0	M0	0	Tis	N0	M0
Evre IA	T1a	N0	M0	IA	T1a	N0	M0
Evre IB	T1b	N0	M0	IB	T1b	N0	M0
	T2a	N0	M0		T2a	N0	M0
Evre IIA	T2b	N0	M0	IIA	T2b	N0	M0
	T3a	N0	M0		T3a	N0	M0
Evre IIB	T3b	N0	M0	IIB	T3b	N0	M0
	T4a	N0	M0		T4a	N0	M0
Evre IIC	T4b	N0	M0	IIC	T4b	N0	M0
Evre III	Herhangi T	≥N1	M0	IIIA	T1 – 4a	N1a	M0
					T1 – 4a	N2a	M0
				IIIB	T1 – 4b	N1a	M0
					T1 – 4b	N2a	M0
					T1 – 4a	N1b	M0
					T1 – 4a	N2b	M0
					T1 – 4a	N2c	M0
				IIIC	T1 – 4b	N2b	M0
					T1 – 4b	N1b	M0
					T1 – 4b	N2c	M0
					Herhangi T	N3	M0
Evre IV	Herhangi T	Herhangi N	M1	IV	Herhangi T	Herhangi N	M1

*Klinik evreleme primer melanomun mikroevrelemesini ve metastazlar için klinik/radyolojik değerlendirmeyi içerir. Kabul edildiği üzere primer melanomun tam çıkarılmasından sonra bölgesel ve uzak metastazlar için klinik değerlendirme ile birlikte kullanılmalıdır.

**Patolojik evreleme primer melanomun mikroevrelemesini ve kısmi ya da tam lenfadenektomi sonrasında bölgesel lenf nodları hakkında patolojik bilgiyi içerir. Patolojik Evre 0 veya Evre IA hastalar bunun dışındadır, çünkü bu grup hastalar lenf nodlarının patolojik değerlendirmesini gerektirmezler.

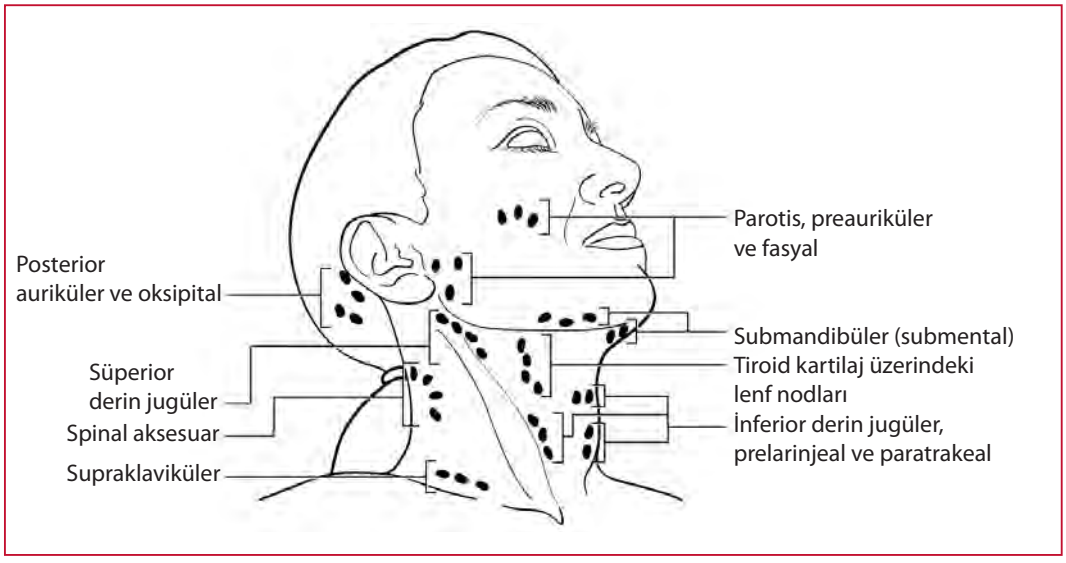

ŞEKİL 31.1. *Baş boyunun cilt bölgelerinin bölgesel lenf nodları.*

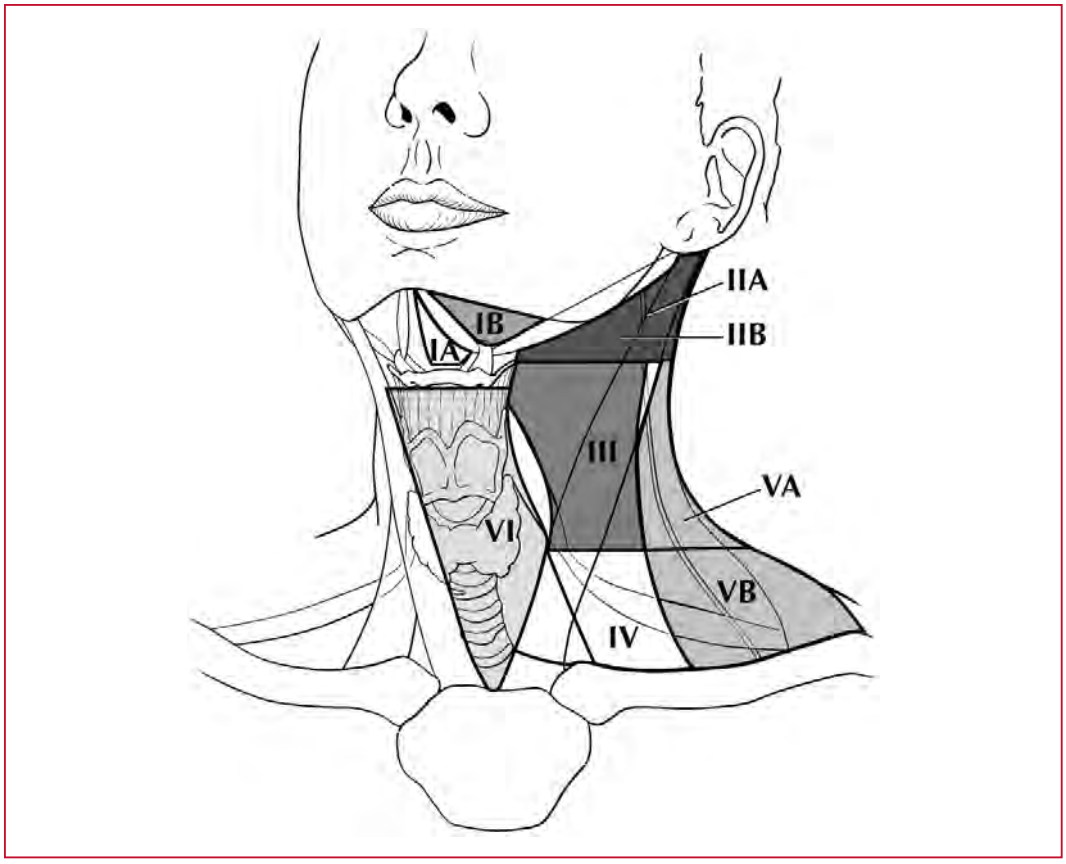

ŞEKİL 31.2. *Tablo 31.1'de tarif edilen boyun lenf nodu seviyelerinin yerleşimlerini gösteren şema.*

TABLO 31.1. *Boyundaki seviye/alt seviyelerin sınırlarını belirleyen anatomik yapılar*

Seviye	*Superior*	*İnferior*	*Anterior (medyal)*	*Posterior (lateral)*
IA	Simfisiz mandibula	Hyoid gövdesi	Karşı taraf digastrik kasın ön kısmı	Aynı taraf digastrik kasın ön kısmı
IB	Mandibula gövdesi	Digastrik kasın arka kısmı	Digastrik kasın ön kısmı	Stilohyoid kas
IIA	Kafa tabanı	Hyoid kemiğin alt sınırından geçen yatay çizgi	Stilohyoid kas	Aksesuar spinal sinir tarafından çizilen dikey çizgi
IIB	Kafa tabanı	Hyoid kemiğin alt sınırından geçen yatay çizgi	Aksesuar spinal sinir tarafından çizilen dikey çizgi	SKM kasının lateral sınırı
III	Hyoid kemiğin alt sınırından geçen yatay çizgi	Krikoid kıkırdağın alt sınırından geçen yatay çizgi	Sternohyoid kasın lateral sınırı	SKM kasının ya da servikal pleksusun duyu dallarına at lateral sınırı
IV	Krikoid kıkırdağın alt sınırından geçen yatay çizgi	Klavikula	Sternohyoid kasın lateral sınırı	SKM kasının ya da servikal pleksusun duyu dallarına at lateral sınırı
VA	SKM ile trapezius kaslarının bir birine geçtiği düzeyin tepesi	Krikoid kıkırdağın alt sınırından geçen yatay çizgi	SKM kasının ya da servikal pleksusun duyu dallarına at lateral sınırı	Trapezius kasının ön sınırı
VB	Krikoid kıkırdağın alt sınırından geçen yatay çizgi	Klavikula	SKM kasının arka sınırı	Trapezius kasının ön sınırı
VI	Hyoid kemik	Surasternal çentik	Ana karotis arter	Ana karotis arter
VII	Suprasternal çentik	İnnominat arter	Sternum	Trake, özefagus ve prevertebral fasya

Modified from Robbins KT, Clayman G, Levine PA, et al. American Head and Neck Society; American Academy of Otolaryngology – Head and Neck Surgery. Neck dissection classification update: revisions proposed by the American Head and Neck Society and the American Academy of Otolaryngology-Head and Neck Surgery. Arch Otolaryngol Head Neck Surg. 2002;128(7):751–8, with permission of the American Medical Association.

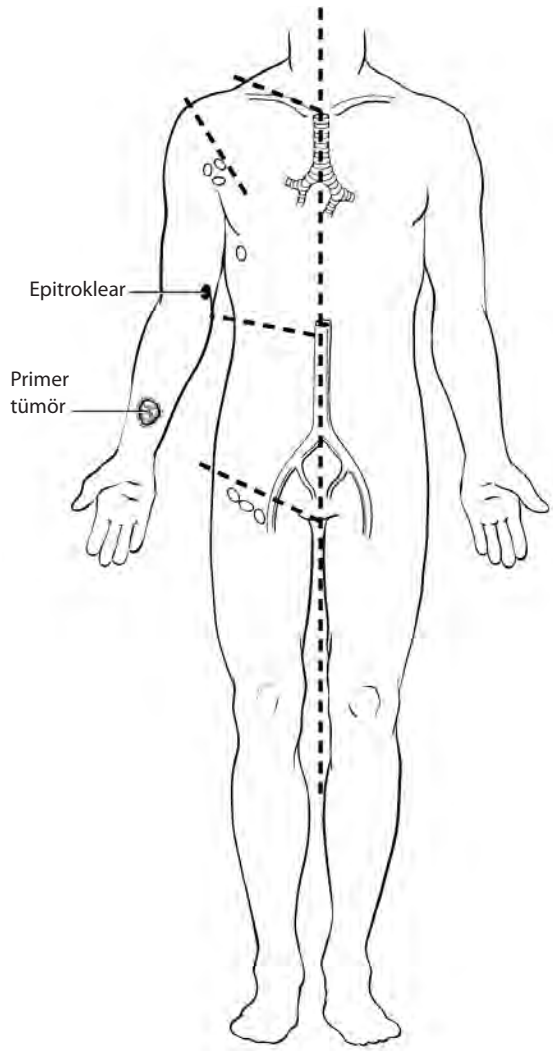

ŞEKİL 31.3. *Daha nadir klinik ve sentinel nodal metastaz. Şemada bir distal önkol primer tümörünün epitroklear nod tutulumu gösterilmektedir.*

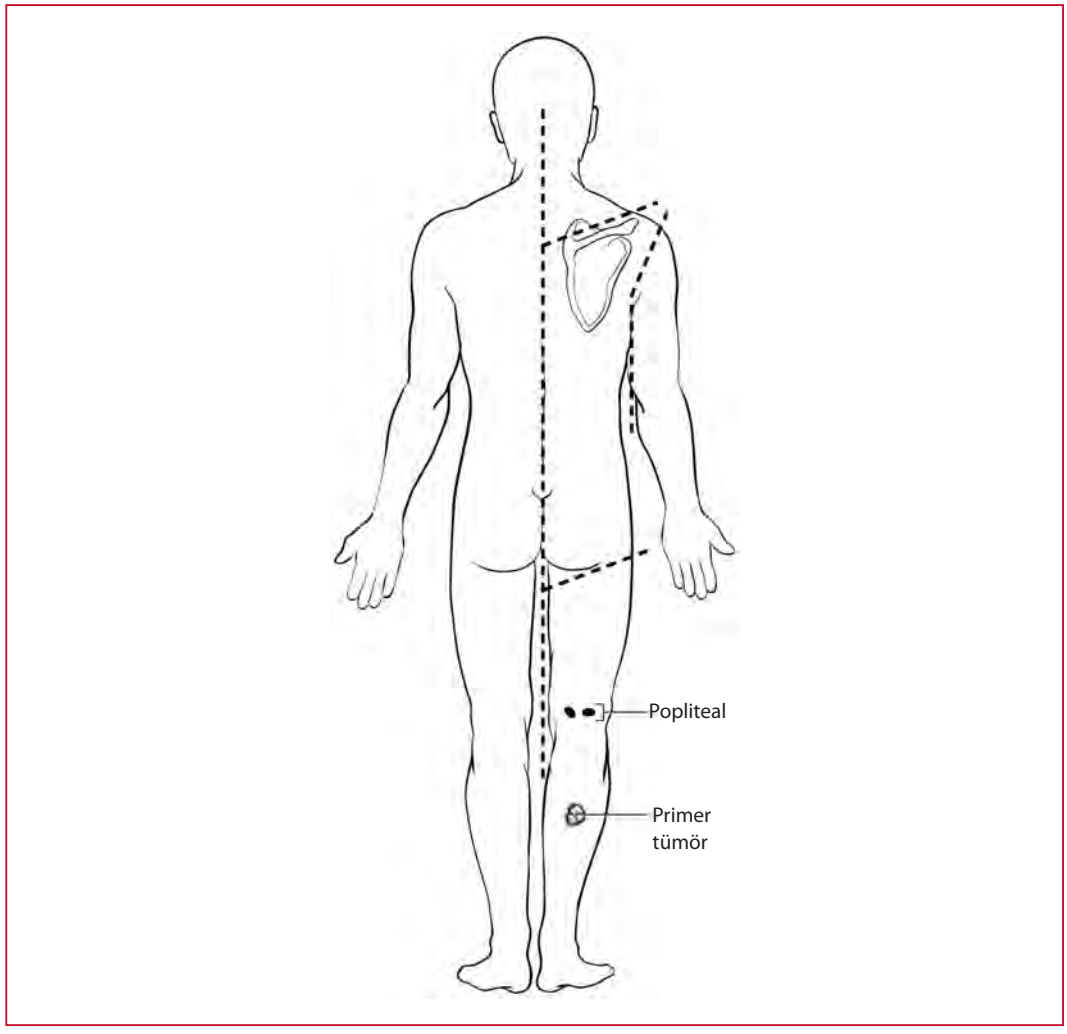

ŞEKİL 31.4. *Daha nadir klinik ve sentinel nodal metastaz. Şemada bir posterior kalf primer tümörünün popliteal nod tutulumu gösterilmektedir.*

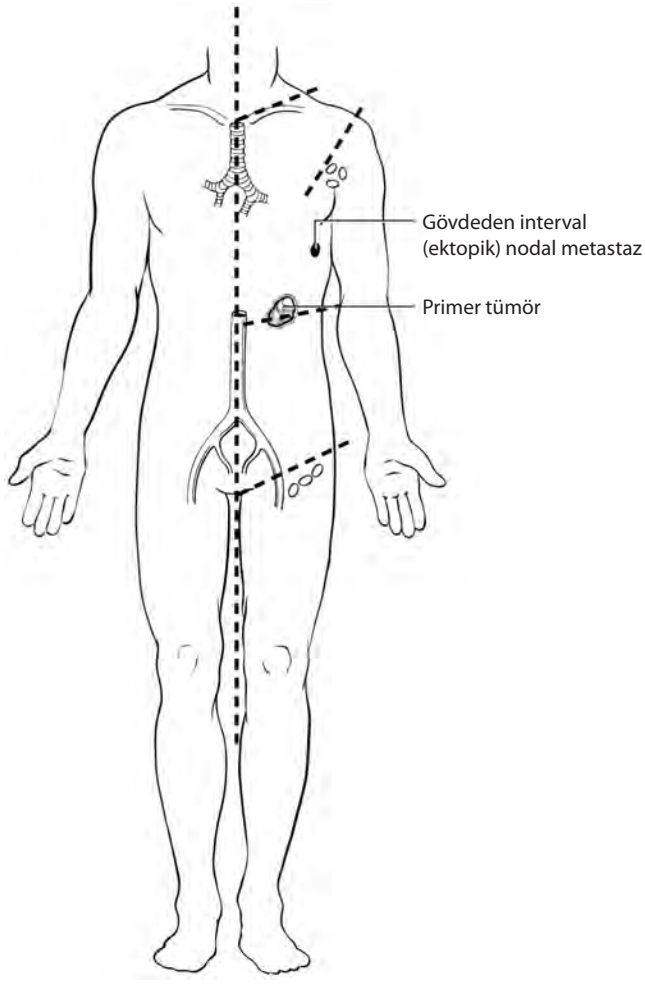

ŞEKİL 31.5. *Gövde primer tümörünün interval (ektopik) nodal metastazı.*

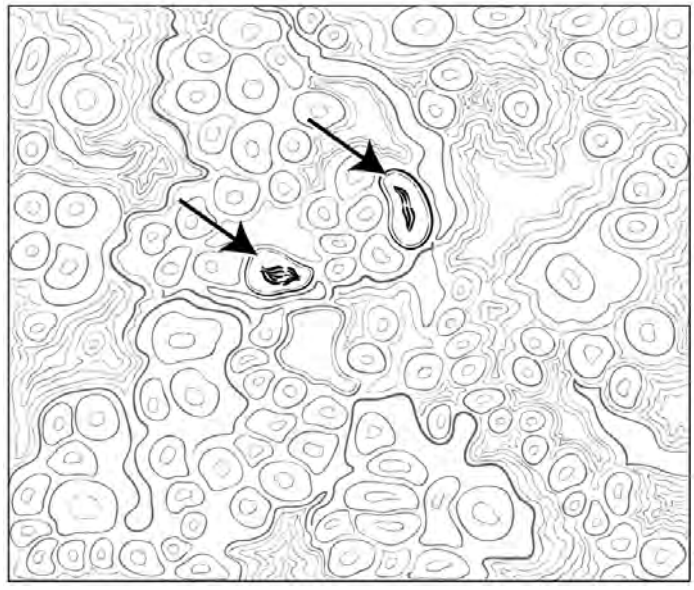

ŞEKİL 31.6. *Melanomdaki iki mitotik figür (okla gösterilmekte). Milimetrekare alandaki mitoz sayısı prognostik olarak önemli olan "mitotik hız"ı belirlemek üzere kullanılmaktadır.*

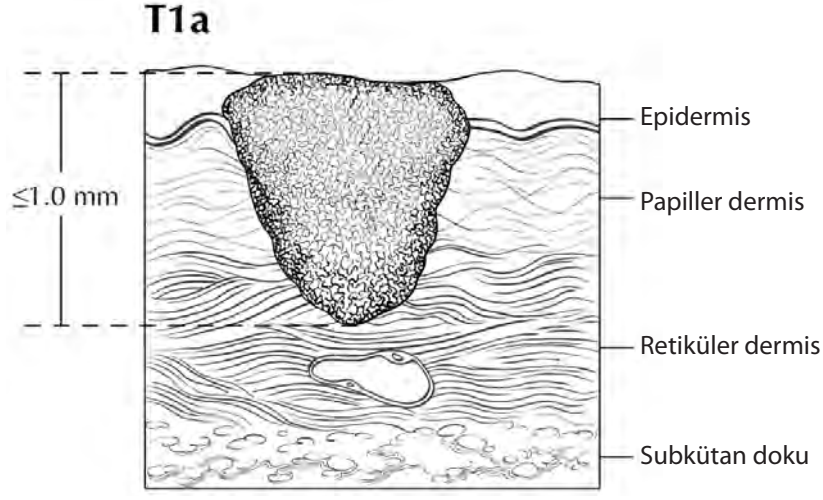

ŞEKİL 31.7. *T1a ülserasyonu olmayan, mitotik hızı <1 mm² ve kalınlığı ≤1.0 mm olan melanom olarak tanımlanmaktadır.*

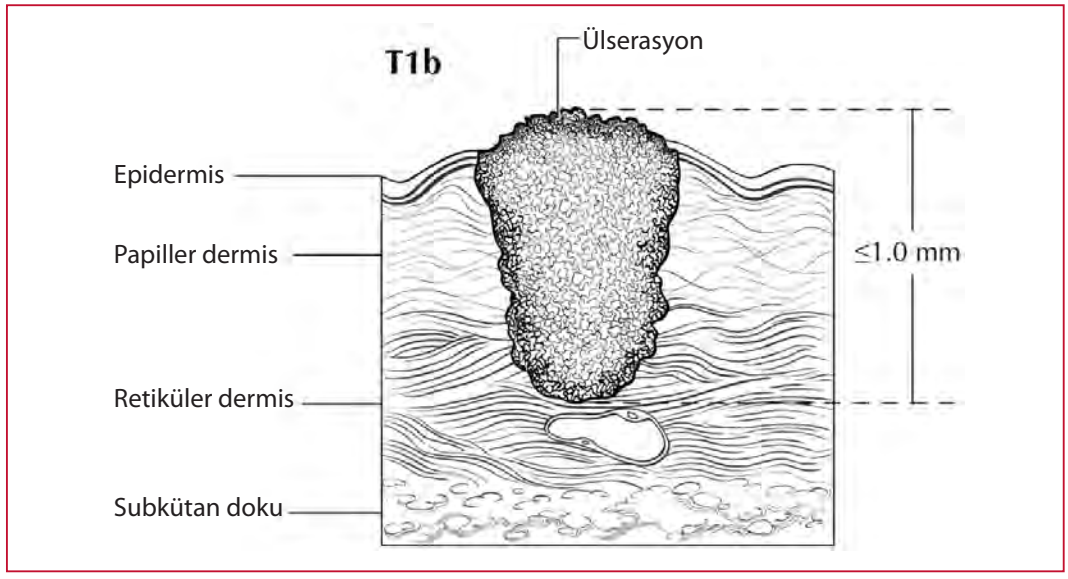

ŞEKİL 31.8. *T1b ülserasyonlu, mitotik hızı ≥1 mm² ve kalınlığı ≤1.0 mm olan melanom olarak tanımlanmaktadır.*

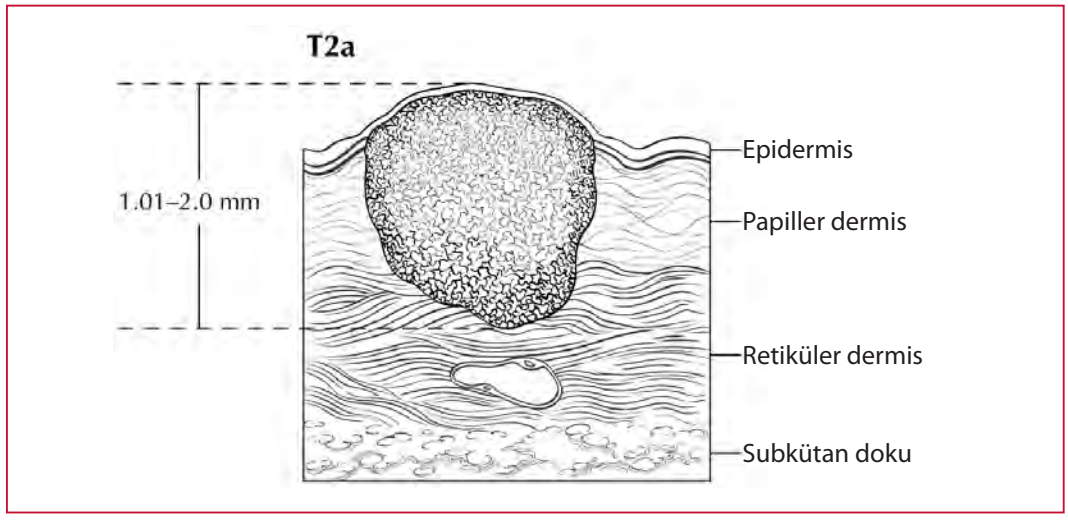

ŞEKİL 31.9. *T2a ülserasyonu olmayan ve kalınlığı 1.01 ile 2.0 mm olan melanom olarak tanımlanmaktadır.*

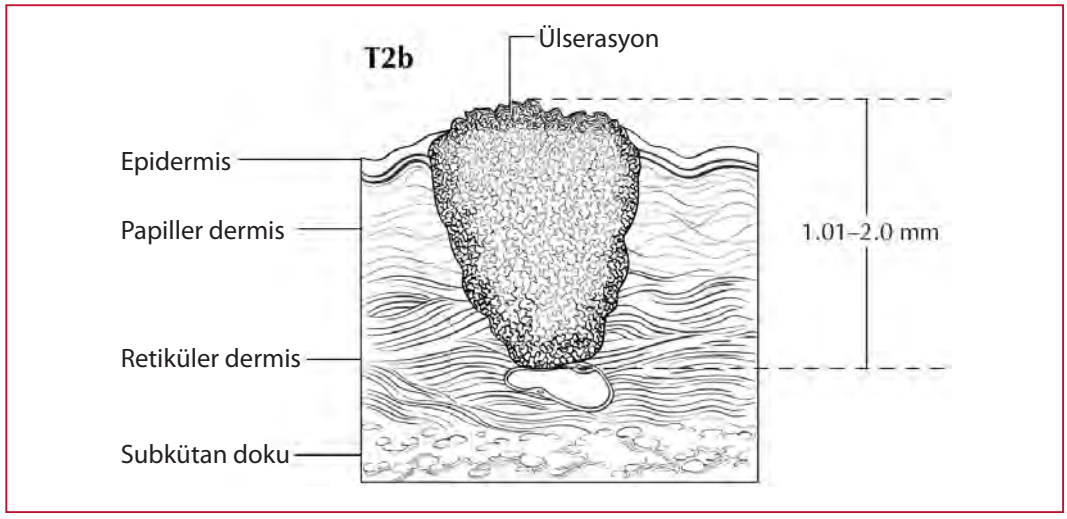

ŞEKİL 31.10. *T2b ülserasyonlu ve kalınlığı 1.01 ile 2.0 mm olan melanom olarak tanımlanmaktadır.*

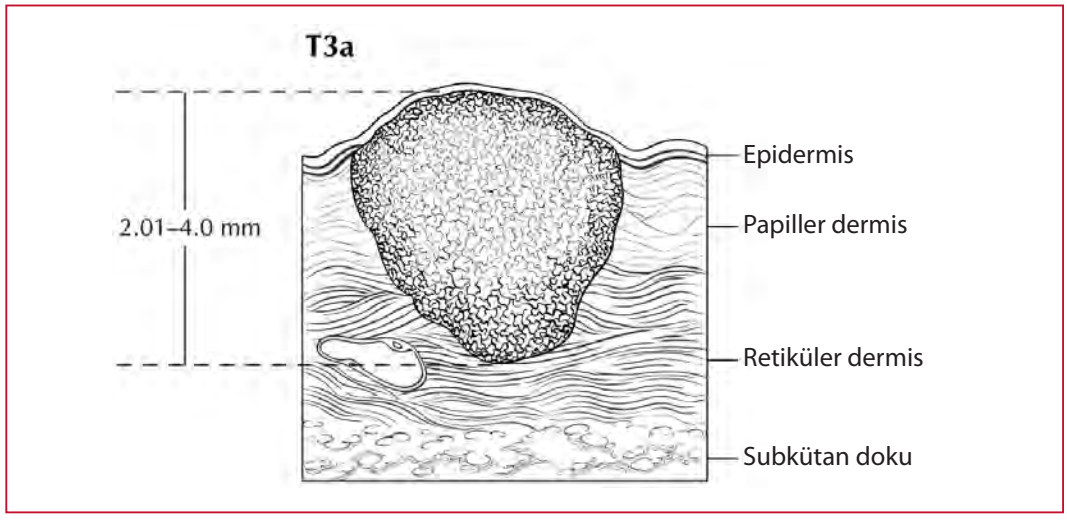

ŞEKİL 31.11. *T3a ülserasyonu olmayan ve kalınlığı 2.01 ile 4.0 mm olan melanom olarak tanımlanmaktadır.*

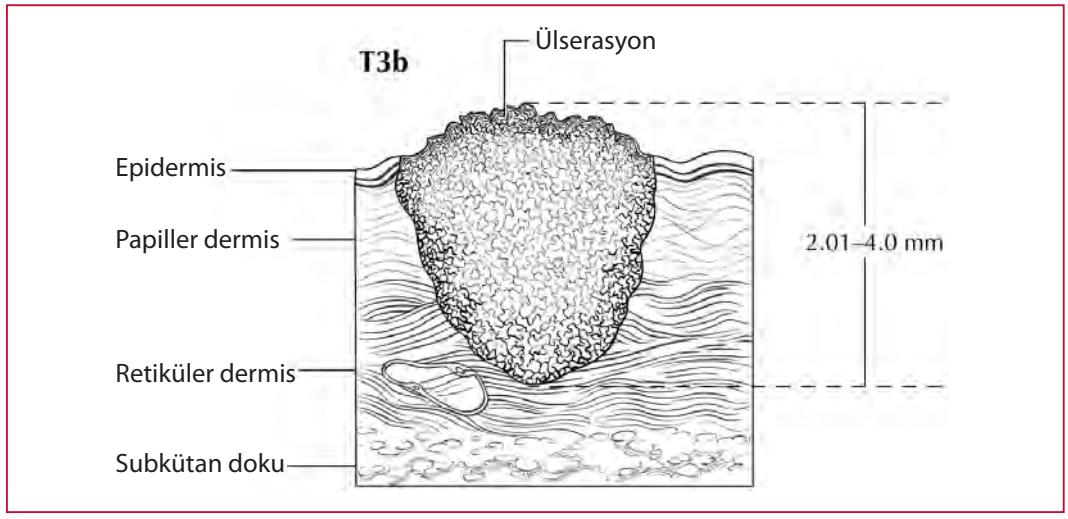

ŞEKİL 31.12. *T3a ülserasyonlu ve kalınlığı 2.01 ile 4.0 mm olan melanom olarak tanımlanmaktadır.*

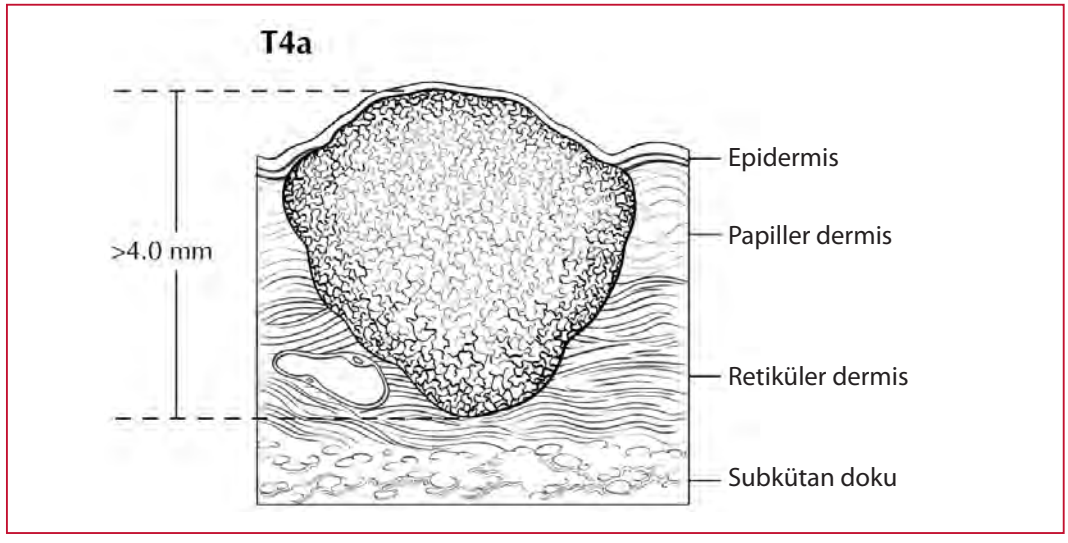

ŞEKİL 31.13. *T4a ülserasyonu olmayan ve kalınlığı 4.01 mm'den fazla olan melanom olarak tanımlanmaktadır.*

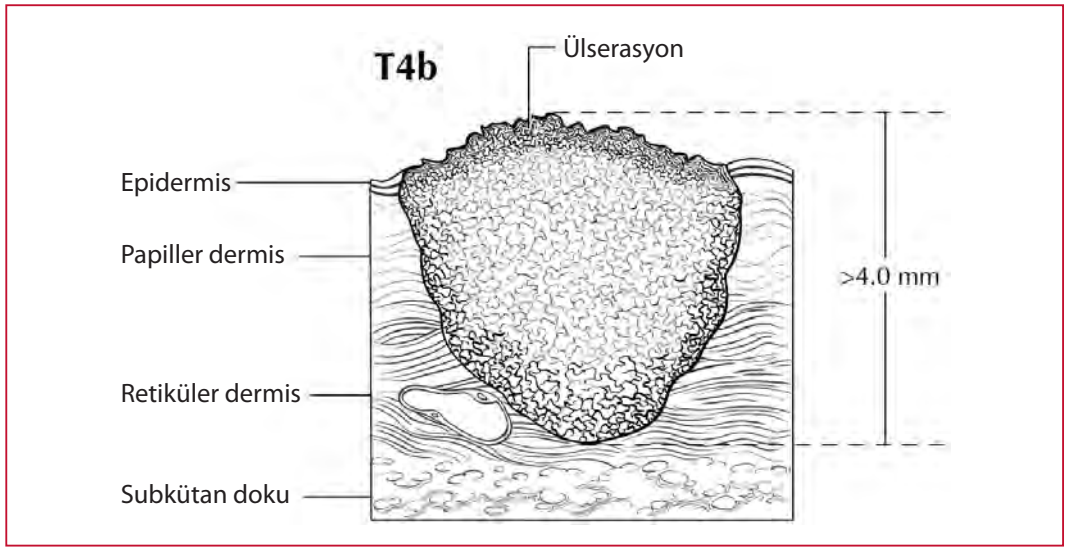

ŞEKİL 31.14. *T4b ülserasyonlu ve kalınlığı 4.01 mm'den fazla olan melanom olarak tanımlanmaktadır.*

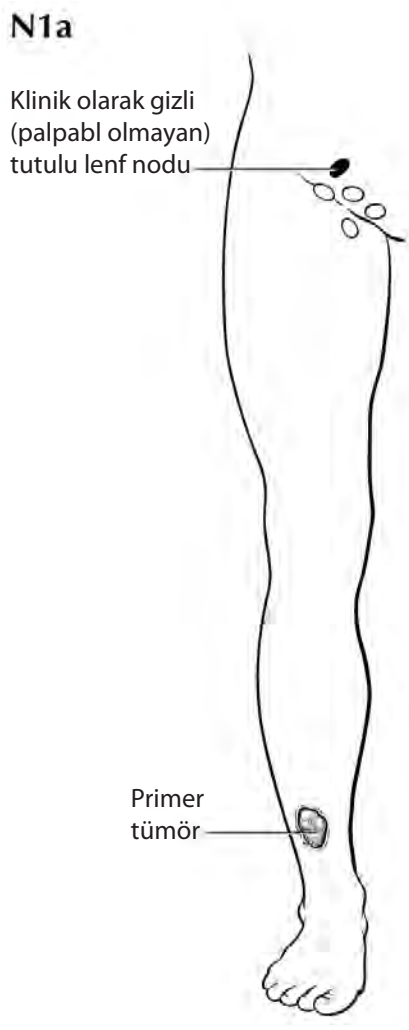

ŞEKİL 31.15. *N1a, bir lenf nodunda klinik olarak gizli (mikrometastaz) metastaz olarak tanımlanmaktadır.*

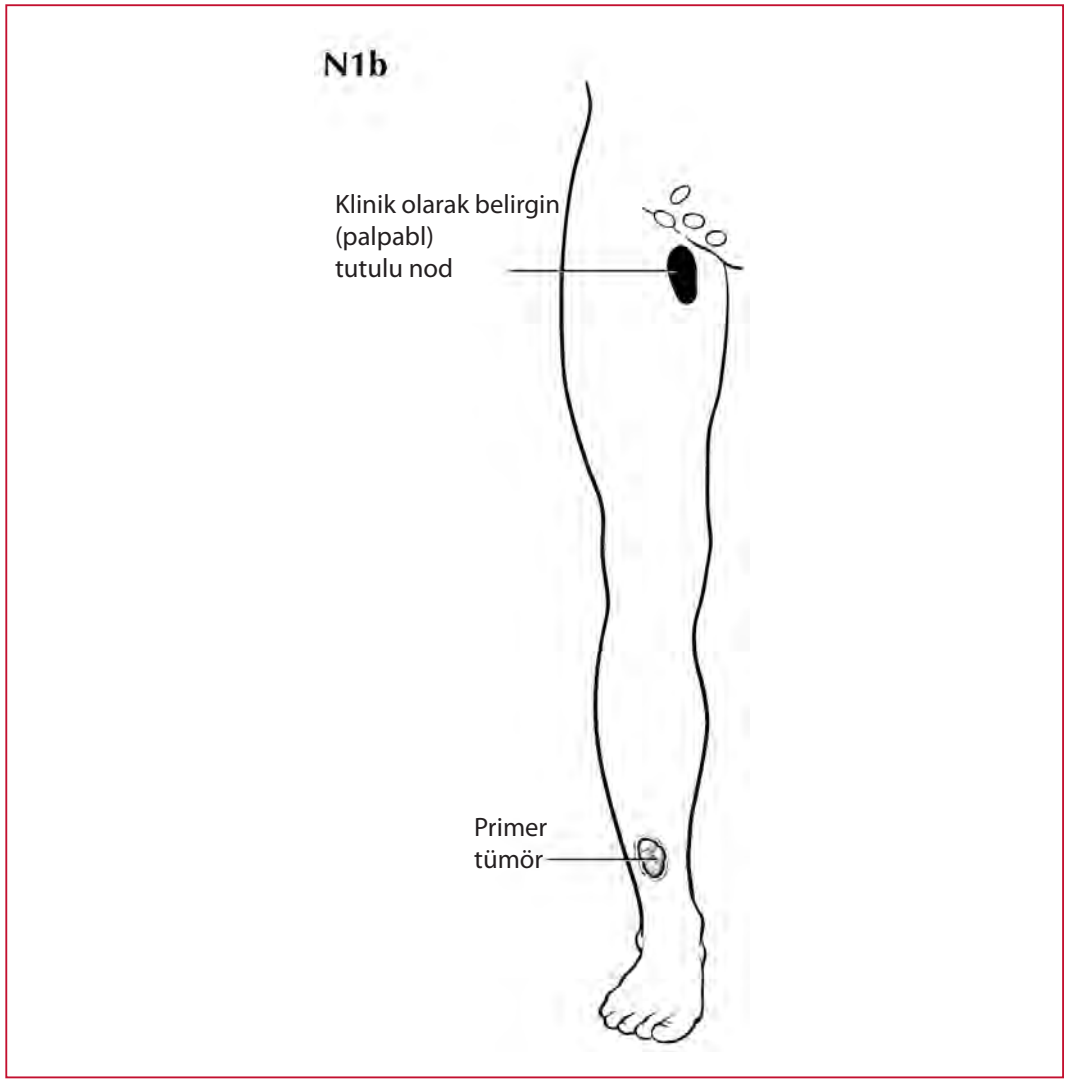

ŞEKİL 31.16. *N1b, bir lenf nodunda klinik olarak belirgin (makrometastaz) metastaz olarak tanımlanmaktadır.*

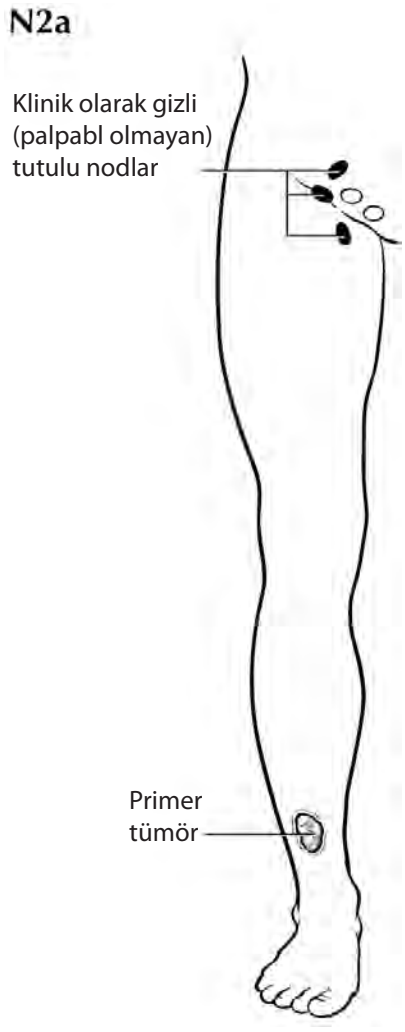

ŞEKİL 31.17. *N2a, 2-3 bölgesel lenf nodunda klinik olarak gizli (mikrometastaz) metastazlar olarak tanımlanmaktadır.*

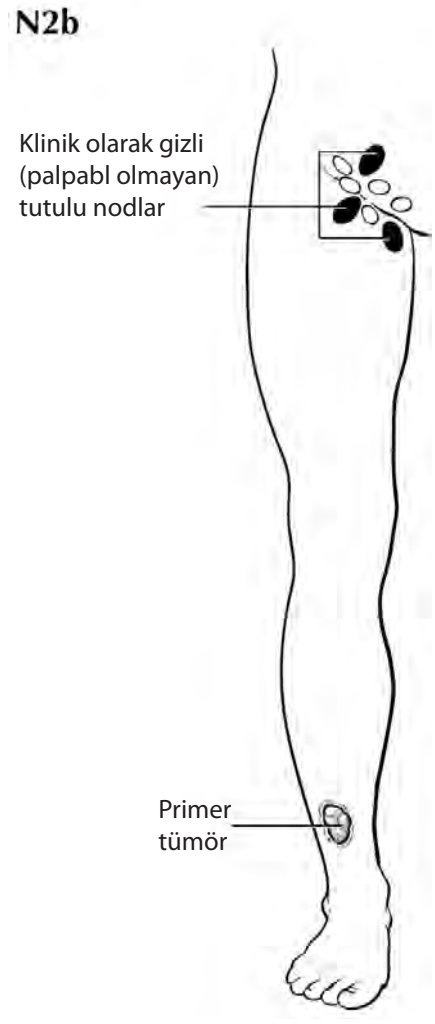

ŞEKİL 31.18. *N2b, 2-3 bölgesel lenf nodunda klinik olarak belirgin (makrometastaz) metastazlar olarak tanımlanmaktadır.*

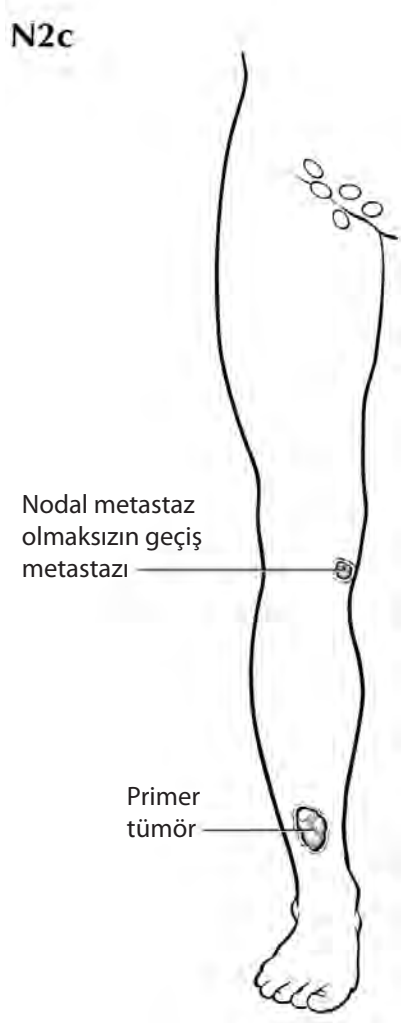

ŞEKİL 31.19. *N2c, nodal metastaz olmaksızın satellit* (mikrosatellit dahil**) veya geçiş metastazı olarak tanımlanmaktadır. Bu figür, primer tümör ile ilk tutulacak lenf nodu istasyonu arasındaki bölgede primer tümörden 2 cm'den daha uzakta ciltte lenf nodu metastazı olmaksızın klinik olarak belirgin kütanöz ve/veya subkütan metastaz olarak tanımlanan geçiş metastazını göstermektedir.*

**Satellitler, primer melanomun 2 cm komşuluğunda ortaya çıkan gros olarak görülebilir kütanöz ve/veya subkütan metastazlar olarak tanımlanmaktadır.*

***Mikrosatellitler, çapı >0.05 mm olan ve melanomun ana invaziv bileşeninden en az 0.3 mm mesafede normal dermis ile net bir şekilde ayrılan (fibroz veya enflamasyon değil) süreklilik göstermeyen intralenfatik metastatik hücreler olarak tanımlanmaktadır.*

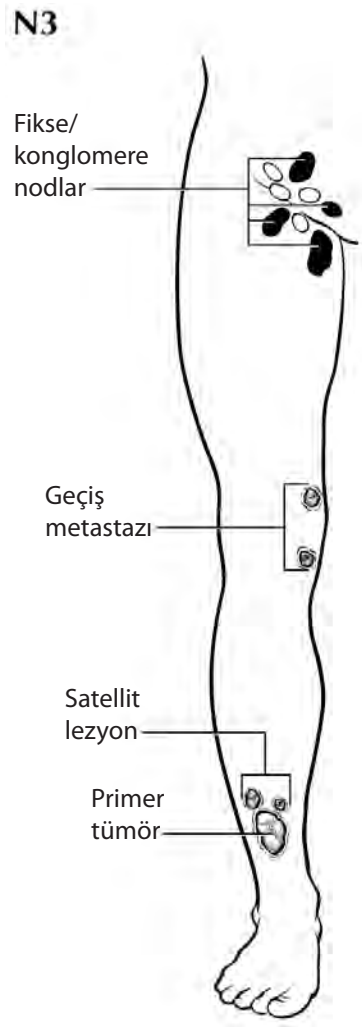

ŞEKİL 31.20. *N3, 4 veya daha fazla metastatik nod veya konglomere nodlar veya metastatik lenfnoduyla birlikte geçiş metastaztazları/satellitleri şeklinde tanımlanabilir.*

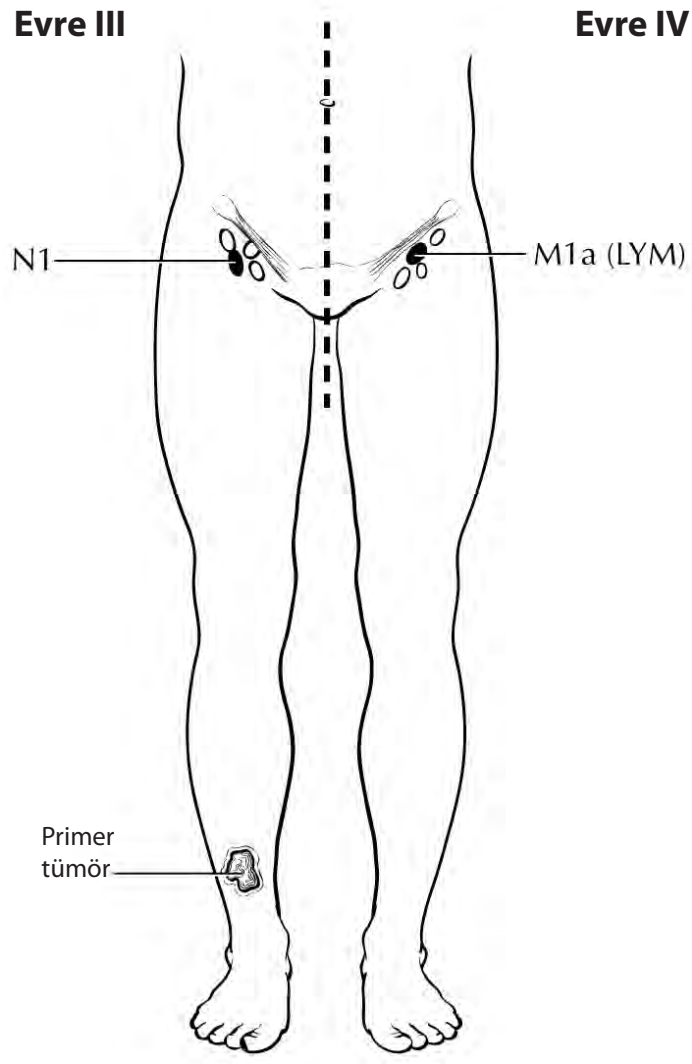

ŞEKİL 31.21. *N1 hastalık bölgesel lenf nodu metastazı olarak tanımlanmaktayken M1a hastalık primer tümör bölgesinin ötesinde lenf nodlarına uzak metastazı içermektedir.*

Şekil 31.21, bölgesel lenf nodlarına metastazı esas alan N1 (evre III hastalık) N1 ve primer tümör bölgesinin ötesinde lenf nodlarına uzak metastaz (Evre IV hastalık) vakasıyla tanımlanan M1a tanımını göstermektedir. Şekil 31.22, 31.23, 31.24 ve 31.25 etkilenen lenf nodunun primer tümörün bölgesel nodal zincirinin içinde veya ötesinde olmasına göre N1 (Evre III) veya M1a (Evre IV) hastalığı göstermektedir. Şekillerdeki taralı alan N1 hastalık (Evre III) sınıflaması için bölgesel lenf nodu yayılımını göstermektedir.

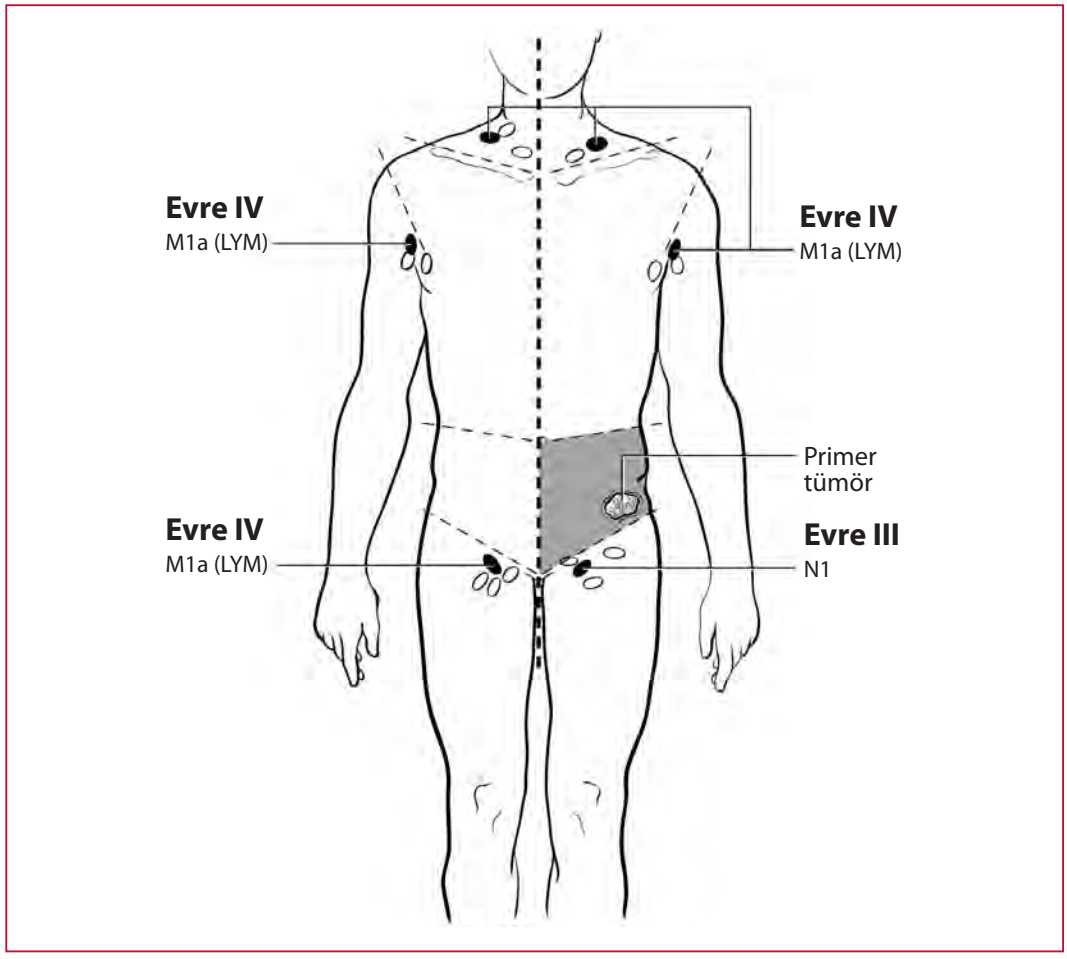

ŞEKİL 31.22. *Primer tümör yerleşimine göre lenf nodu tutulumu ile belirlenen hastalık evresi. Taralı bölge bölgesel lenf nodu tutulumu veya N1 hastalığı (Evre III) göstermektedir. Taralı olmayan bölge primer tümörün ötesinde lenf nodlarına metastaz veya M1a hastalığı (Evre IV) göstermektedir.*

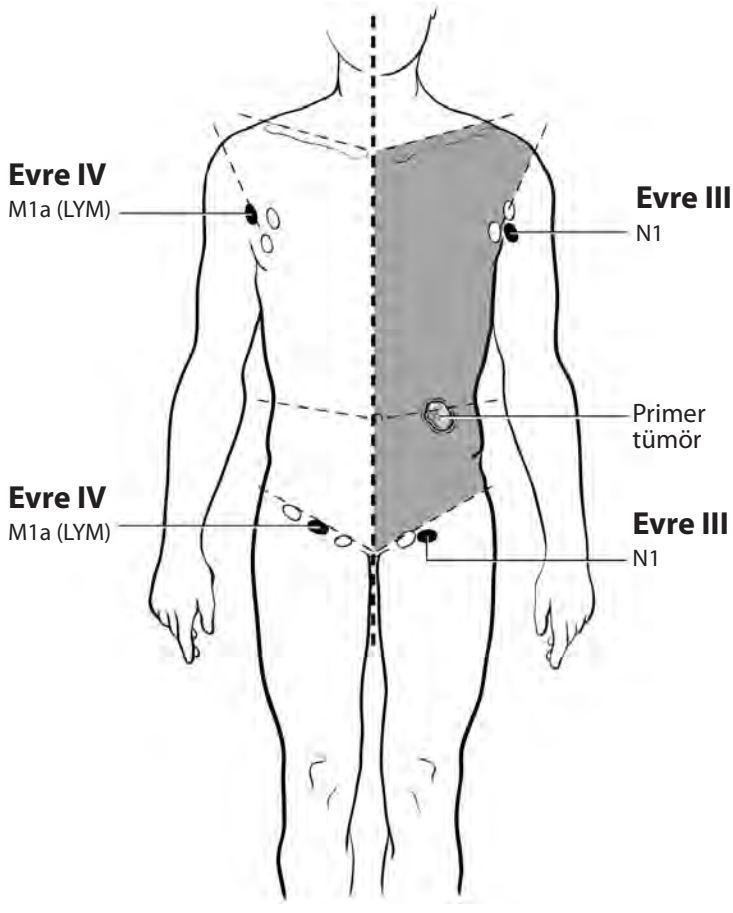

ŞEKİL 31.23. *Primer tümör yerleşimine göre lenf nodu tutulumu ile belirlenen hastalık evresi. Taralı bölge bölgesel lenf nodu tutulumu veya N1 hastalığı (Evre III) göstermektedir. Taralı olmayan bölge primer tümörün ötesinde lenf nodlarına metastaz veya M1a hastalığı (Evre IV) göstermektedir.*

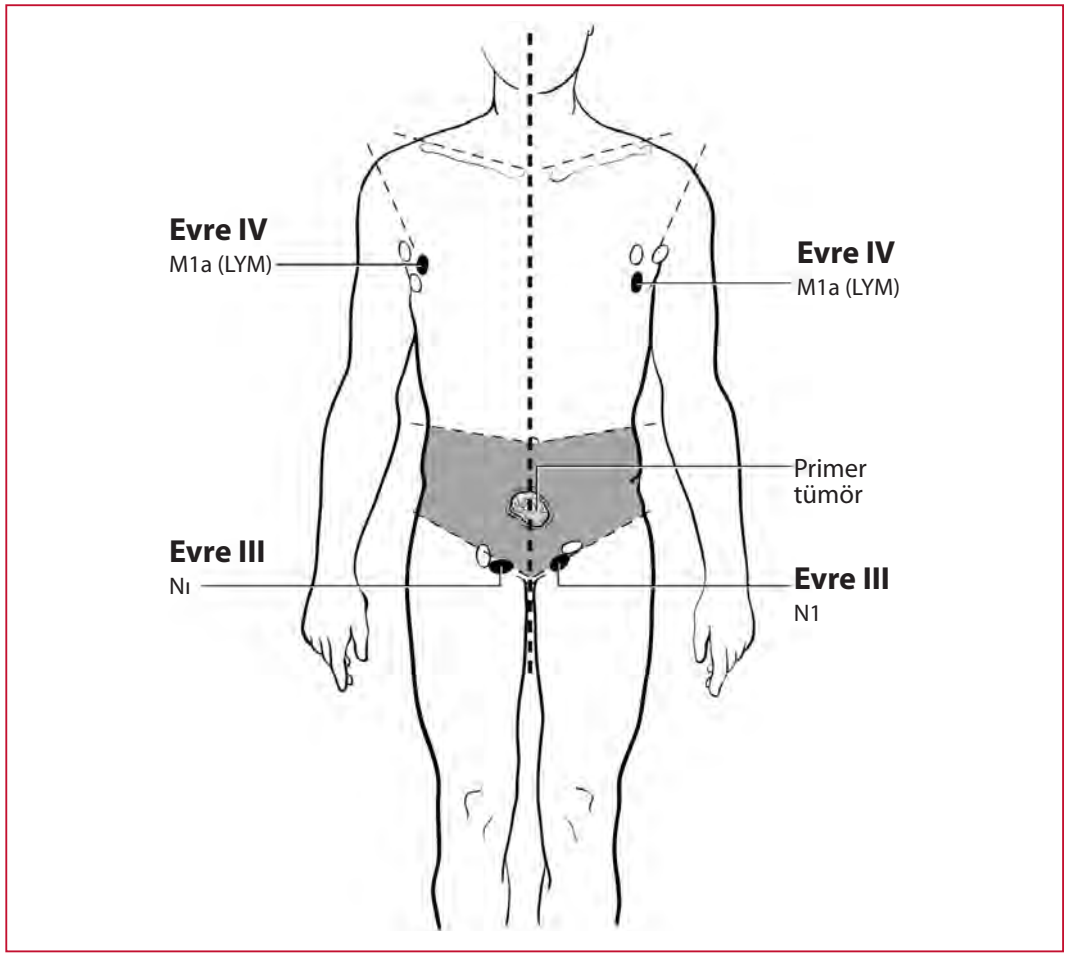

ŞEKİL 31.24. *Primer tümör yerleşimine göre lenf nodu tutulumu ile belirlenen hastalık evresi. Taralı bölge bölgesel lenf nodu tutulumu veya N1 hastalığı (Evre III) göstermektedir. Taralı olmayan bölge primer tümörün ötesinde lenf nodlarına metastaz veya M1a hastalığı (Evre IV) göstermektedir.*

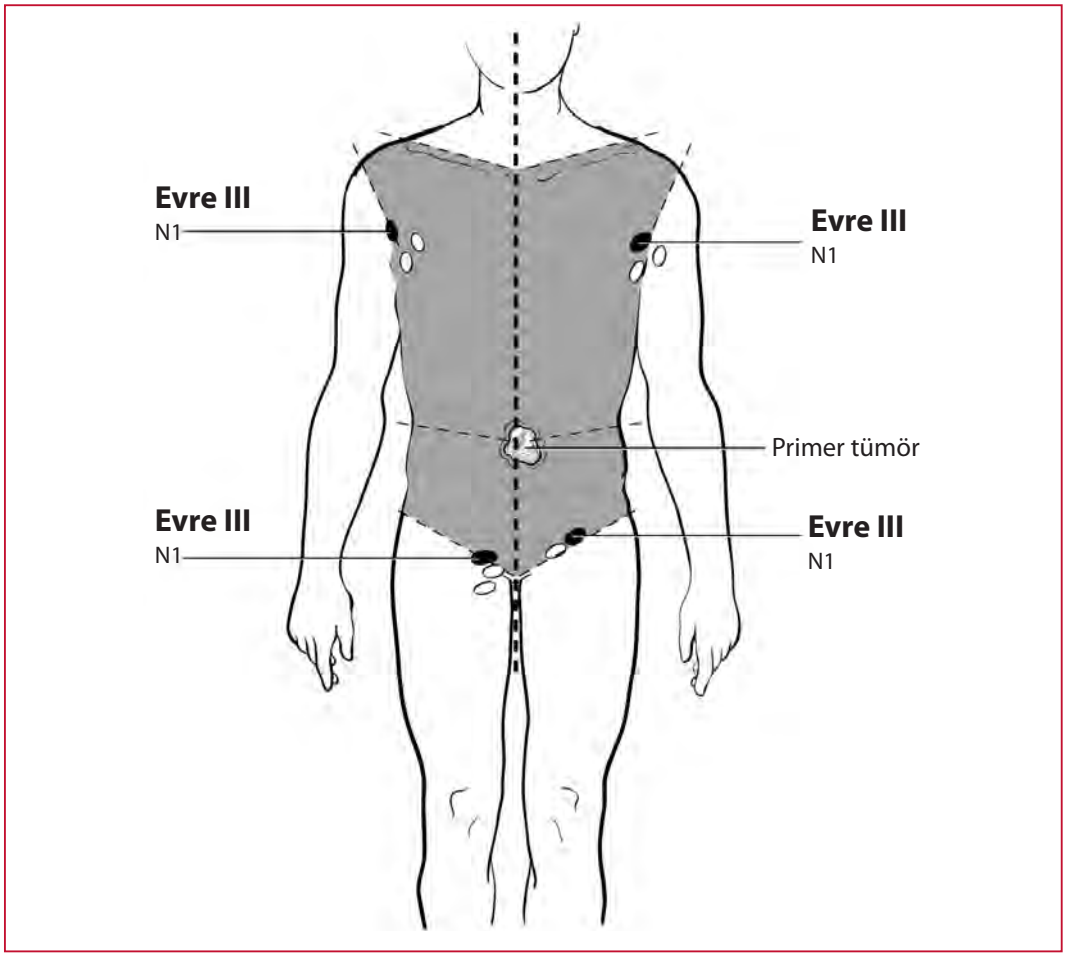

ŞEKİL 31.25. *Primer tümör yerleşimine göre lenf nodu tutulumu ile belirlenen hastalık evresi. Taralı bölge bölgesel lenf nodu tutulumu veya N1 hastalığı (Evre III) göstermektedir. Taralı olmayan bölge primer tümörün ötesinde lenf nodlarına metastaz veya M1a hastalığı (Evre IV) göstermektedir.*

PROGNOSTİK FAKTÖRLER (BÖLGEYE ÖZEL FAKTÖRLER)

(Toplanması önerilen)

Evreleme için gerekli	Yok
Klinik olarak önemli	Ölçülen kalınlık Ülserasyon Serum laktat dehidrogenaz (LDH) Mitotik aktivite Tümöre infiltre lenfositler (TIL) İnvazyon düzeyi Dikey büyüme fazı Gerileme



BÖLÜM VII

Meme

Meme 32

DEĞİŞİKLİKLERİN ÖZETİ

Tümör (T)

- Klinik tümör boyutunu belirlemek üzere mamografi, ultrason ve magnetik rezonans görüntüleme ("MRG") dahil olmak üzere spesifik görüntüleme yöntemleri tanımlanmıştır.
- (1) Tamamı tek bir parafin blokta gönderilebilen küçük invaziv kanserde pT'yi saptamada en doğru ve tercih edilen yöntemin mikroskobik değerlendirme olduğu ve (2) birden fazla parafin blokla gönderilmesi gereken büyük invaziv kanserlerde ise pT'yi saptamada en doğru ve tercih edilen yöntemin makroskopik ölçüm olduğu yönünde özel önerilerde bulunulmuştur.
- Neoadjuvant tedavi ile tedavi edilen meme kanserinde klinik T'nin tam olarak saptanması için klinik ölçümlerin kullanımı özellikle önerilmiştir. Ayrıca, patolojik (tedavi sonrası) boyut makroskopik ve mikroskobik histolojik bulguların en iyi kombinasyonu esas alınarak hesaplanmalıdır.
- Hiçbir klinik yöntemle veya gros patolojik inceleme ile saptanamayan invaziv kanser boyutunu hesaplanmak üzere mikroskobik değerlendirme için gönderilen doku örneklerinin göreceli pozisyonlarının kaydedilmesi, boyutlarının ölçülmesi ve tümör içerenlerin belirlenmesi yönünde özel önerilerde bulunulmuştur.
- Hem DCIS hem de ADH kapsayan "duktal intraepitelyal neoplazi" (DIN), sık kullanılmayan ve halen kabul görmemiş bir terminoloji olarak bildirilmiş; sadece DCIS (ADH±) içeren DIN olgularının Tis (DCIS) olarak sınıflandırılması gerektiği netleştirilmiştir.
- Hem LCIS hem de ALH kapsayan "lobüler intraepitelyal neoplazi" (LIN), sık kullanılmayan ve halen kabul görmemiş bir terminoloji olarak bildirilmiş; sadece LCIS (ALH±) içeren LIN olgularının Tis (LCIS) olarak sınıflandırılması gerektiği netleştirilmiştir.
- Altta yatan non-invaziv (DCIS ve/veya LCIS gibi) veya invaziv meme kanseri ile ilişkili olmayan Paget hastalığının Tis (Paget) olarak; altta yatan kanserle ilişkili Paget hastalığının ise altta yatan kansere (Tis, T1 gibi) göre sınıflandırılması gerektiği netleştirilmiştir.
- T sınıflamasını şu anda değiştirmese de, non invaziv kanserlerin (DCIS ve LCIS) boyutunun tedavi kararlarını etkileyebilmesinden dolayı hesaplanması, LCIS'nın kesin boyutunun belirlenmesinin güç olabileceği vurgulanarak önerilmiştir.
- Multifokal mikroinvaziv hastalığın klinik etkisi şu anda tam anlaşılamasa da, mikroinvaziv karsinomun prognozunun oldukça iyi olduğu vurgulanmıştır.
- Makroskopik olarak ayrı ve mevcut klinik-patolojik tekniklerle kolayla ölçülebilir farklı kadranlardaki tümörlerin, eşzamanlı ipsilateral multipl karsinom olarak sınıflandırmasının gerekli olmadığı bildirilmiştir.

(*devam ediyor*)

C.C. Compton et al. (eds.), *AJCC Cancer Staging Atlas: A Companion to the Seventh Editions of the AJCC Cancer Staging Manual and Handbook*, DOI 10.1007/978-1-4614-2080-4_32,
© 2012 American Joint Committee on Cancer

DEĞİŞİKLİKLERİN ÖZETİ (devamı)

Tümör (T)

- "İnflamatuar karsinom" teriminin meme cildinin üçte bir veya daha fazlasının tutulduğu tipik cilt değişikliklerinin olduğu vakalarda sınırlandırılması hususu korunmuştur. Cilt lenfatiklerinin tutulumu, histolojik olarak tanıyı desteklese de; bu ne bir ihtiyaçtır ne de tipik klinik bulguların yokluğunda inflamatuar meme kanseri tanısı için yeterli değildir.
- Tüm invaziv kanserlerin Nottingham birleşik histolojik grad (Scarff-Bloom-Richardson derecelendirme sisteminin Elston-Ellis düzenlemesi) kullanılarak derecelendirilmesi önerilmiştir.

Nodlar (N)

- İzole tümör hücre kümelerinin ve tek hücrelerin sınıflandırılması daha zordur. Tek histolojik lenf nodu kesitinde boyutu 0.2 mm'den büyük olmayan küçük hücre kümeleri veya bitişik olmayan ya da neredeyse bitişik sayıca 200 hücreden az kümeler izole tümör hücreleri olarak sınıflandırılmaktadır.
- (sn) ibaresinin kullanımı açıklığa kavuşturulmuş ve kısıtlanmıştır. Patoloji spesmeninin gros incelemesinde altı veya daha fazla sentinel nod tanımlandığında (sn) ihmal edilmelidir.
- Evre I meme tümörleri Evre IA ve Evre IB olarak ayrılmıştır. Evre IB, özellikli olarak lenf nodu mikrometastazı (N1mi) olan küçük tümörleri içermektedir.

Metastazlar (M)

- Oluşturulan yeni M0 (i+) sınıflaması, 0.2 mm'yi geçmemek şartıyla hem kemik iliğinde saptanabilen hem de kan dolaşımında gösterilen veya tesadüfen diğer dokularda (proflaktik olarak çıkarılan överler gibi) bulunan tümör hücreleri ile tanımlanmaktadır. Ancak, bu kategori Evre Gruplandırmasını değiştirmemektedir. Klinik ve/veya radyolojik olarak saptanmış metastazı olmayan M0 (i+) hastalar T ve N'ye göre evrelendirilmektedir.

Neoadjuvant Tedavi Sonrası (yc veya ypTNM)

- Neoadjuvant tedavi alan hastaların tedavi öncesi klinik T'si (cT) klinik ve görüntüleme bulgularına göre yapılmalıdır.
- Neoadjuvant tedavi sonrası T, klinik ve görüntüleme bulgularına (ycT) ya da patolojik bulgulara (ypT) göre yapılmalıdır.
- Hem nod negatif hem de pozitif hastalarda, N evrelemesinin klinik inceleme, ince iğne aspirasyonu, kor biopsi veya sentinel lenf nodu biyopsisi bulgularına göre yapıldığını belirtmek üzere klinik N'ye bir alt karakter eklenecektir.
- Tedavi sonrası ypT, invaziv kanserin multiple tümör odaklarına sahip olduğunu gösteren ve histopatolojik olarak belirlenmiş en geniş komşu odağı şeklinde alt karakterle belirtilecektir. Not: tedavi sonrası ypT tanımlaması tartışmalıdır ve bu alan değişim içinde olmaya devam etmektedir.
- Tedavi sonrası 0.2 mm'den büyük olmayan nodal metastaz neoadjuvant sistemik tedavi almamış hastalarda olduğu gibi ypN0 (i+) şeklinde sınıflandırılmaktadırlar. Öte yandan, bu bulguya sahip hastalar patolojik tam yanıt (pCR) elde etmiş gibi kabul edilemezler.
- Neoadjuvant tedaviye yanıt derecesinin tarifi (tam, kısmi, yanıtsız) uzmanlar tarafından tedavi sonrası ypTNM ile toplanacaktır. Yanıtın nasıl tanımlandığı [fizik muayene, görüntüleme teknikleri (mamografi, ultrason, magnetik rezonans görüntüleme (MRG) ya da patolojik olarak] tarif edilmelidir.
- Biyopsi doğrulaması olsun ya da olmasın, klinik veya radyografik olarak metastaz saptanan hastalar, neoadjuvant tedavi öncesi ve sonrası durumlarına bakılmaksızın M1 (yani Evre IV) meme kanseri olarak kabul edilecektir.

PROGNOSTİK ÖZELLİKLER

Hormon reseptörlerine (östrojen reseptörü, ER; progesteron reseptörü, PgR) ek olarak yeni biyobelirteçler eklenmiştir ve önerilmektedir. Bunlar HER2 (ayrıca erbB2 ve c-neu olarak da belirtilen) durumu ve çoklu-gen imzası "skor" veya sınıflandırmalardır.

D-O-3 TOPOGRAFİ KODLARI

C50.0 Meme başı
C50.1 Memenin santral kısmı
C50.2 Memenin üst iç kadranı
C50.3 Memenin alt iç kadranı
C50.4 Memenin üst dış kadranı
C50.5 Memenin alt dış kadranı
C50.6 Memenin aksiller kuyruğu
C50.8 Memenin üst üste binen lezyonu
C50.9 Meme, NOS

ICD-O-3 HİSTOLOJİ KODLARI

8000-8576, 8940-8950, 8980-8981, 9020

ANATOMİ

Primer Bölge. Göğüs ön duvarına yerleşimli meme bezi yoğun fibröz stromalı glandüler dokudan oluşmaktadır. Glandüler doku birlikte 8-15 loba toplanan (nadiren daha fazla) ve birbirine yakın tekerlek candı şeklinde dizilmiş lobül içermektedir. Süt salgılayan lobüler birimler birden fazla büyük ve küçük kanallar aracılığıyla meme başına bağlanmaktadır. Küçük süt kanalları tüm meme boyunca seyrederek daha geniş toplayıcı kanallarla birleşip meme başı tabanındaki laktifer sinüslere açılmaktadır. Her bir kanal sistemi tek bir anatomiye sahiptir. Küçük sistemler sadece bir kadranın belirli bir kısmını kapsayabilirken en geniş sistemler birden fazla kadranı kapsayabilmektedir. Her sistemin çevresi radiyal sınırlarının üstüne gelir. Kanserlerin çoğu başlangıçta memenin terminal lobüler kanal biriminde oluşmaktadır. Karsinom lobun radiyal aksında kanal sistemi boyunca yayılır. Fırsatçı intraduktal yayılım radiyal aks boyunca büyüyebilse de; invaziv karsinom sıklıkla invazyonun başlangıç yerinden meme stromasına doğru merkezi yayılır. Memenin üst dış kısmının glandüler dokudan zengindir ve bu nedenle meme kanserlerinin yarısı bu alanda görülür.

Göğüs Duvarı. Göğüs duvarı kostaları, interkostal kasları ve serratus anterior kaslarını içerir ancak pektoral kasları içermez. Bu nedenle pektoral kas tutulumu göğüs duvarı invazyonunu teşkil etmez.

Bölgesel Lenf Nodları. Meme lenfatikleri üç büyük yolla drene olur: aksiller, transpektoral ve internal mammarian. İntramammarian lenf nodları meme dokusu içindedirler ve evreleme amacıyla aksiller lenf nodları gibi kodlanır. Supraklavikular lenf nodları evreleme amacıyla bölgesel lenf nodları gibi sınıflandırılmaktadır. Servikal veya kontralateral internal mammarian ya da aksiller lenf nodları gibi diğer lenf noduna metastaz, uzak metastaz (M1) olarak sınıflandırılmaktadır (Şekil 32.1).

Bölgesel lenf nodları aşağıdaki gibidir:

1. Aksiller (ipsilateral): İnterpektoral (Rotter's) nodlar ve aksiller ven boyunca uzanan lenf nodları ve bunların aşağıdaki düzeylere göre ayrılabilen (fakat şart değildir) kollarıdır:
   a. Level I (alt-aksilla): Pektoralis minör kasının lateral sınırının lateralindeki lenf nodlarıdır.
   b. Level II (orta-aksilla): Pektoralis minör kası ve interpektoral (Rotter) lenf nodlarının mediyal ve lateral sınırları arasındaki lenf nodlarıdır.
   c. Level III (apikal aksilla): Pektoral minör kasının mediyal sınırının mediyalindeki ve klavikulanın altındaki lenf nodlarıdır. Bunlar ayrıca apikal veya infraklavikular nodları olarak da bilinmektedirler. Bu nodlara metastaz daha kötü prognozu işaret eder. Bu nedenle diğer aksiller nodlardan (level I, II) ayırmak üzere infraklavikular ibaresi kullanılmaktadır.
2. İnternal Mammarian (ipsilateral): Endotorasik fasyada, sternum kenarı boyunca yerleşmiş interkostal boşluktaki lenf nodlarıdır.
3. Supraklavikular: Supraklavikular boşlukta; omohyoid kas ve tendon (lateral ve üst sınırı), internal juguler ven (mediyal sınırı) ve klavikula ile subklavian ven (alt sınır) arasında tanımlanan üçgendeki lenf nodlarıdır. Bu üçgenin dışındaki komşu lenf nodları alt servikal lenf nodları (M1) olarak düşünülmektedir.
4. İntramammarian: Meme içindeki lenf nodlarıdır; bunlar N sınıflaması ve evrelemesi amacıyla aksiller lenf nodları olarak dikkate alınmaktadır.

Metastatik Bölgeler. Tümör hücreleri hem lenfatik hem de kan damarı yoluyla yayılabilmektedir. Kemik, akciğer, beyin ve karaciğer, dört ana tutulum yerleridir. Kemik iliği mikrometastazları, dolaşımdaki tümör hücreleri ve proflaktik olarak çıkarılan over dokusunda olduğu gibi kazara saptanan 0.2 mm. den büyük olmayan tümör depozitleri, toplu olarak mikroskobik yaygın tümör hücreleri (YTH) olarak bilinmektedir. Bu depozitler destekleyen veriler olsa da tek başlarına metastatik hastalığı göstermezler veya tanımlamazlar. Ancak erken evre hastalıkta YTH yineleme ve mortalite riski ile bağlantılıdır ve M1 olduğu tespit edilmiş hastalarda dolaşımdaki tümör hücreleri (DTH) kısa sağ kalım için prognostiktir.

TANIMLAMALARI

Meme kanserinde neoadjuvan tedavinin kullanımındaki artış ve neoadjuvan sonrası hastalık yayılımı ve tedavi yanıtının belgelenmiş olan prognostik etkisinden dolayı, "yp" ön eki ve tedaviye yanıtın açıkça tarif edilmesi gerekir. Neoadjuvan tedavi kullanımı klinik evreyi (tedavi öncesi) değiştirmez. Her TNM kuralında olduğu gibi, klinik evre "c" ön eki ile tanımlanmaktadır. Ek olarak, neoadjuvan tedavi öncesi ince iğne aspirasyon ve sentinel lenf nodu biyopsisi kullanımı sırasıyla "f" ve "sn" işaretleri ile ifade edilmektedir. FNA veya core biyopsi ile saptanan nodal metastazlar nihai patoloji spesmenindeki tümör odaklarının büyüklüğüne bakılmaksızın makrometastaz (N1) olarak sınıflandırılmaktadırlar. Örneğin, hastada neoadjuvan sistemik tedavi öncesi ele gelen nod yok fakat USG eşliğinde yapılan aksiller lenf nodu İİA biyopsisi pozitif ise hasta klinik evreleme (tedavi öncesi) için cN1(f) olarak sınıflandırılacaktır ve evre IIA olarak düşünülecektir. Benzer şekilde, hastada sistemik neoadjuvan tedavi öncesi pozitif aksiller sentinel lenf nodu tanımlanmış ise hasta cN1(sn) (Evre IIA) olarak sınıflandırılacaktır.

Her TNM kuralında olduğu gibi, patolojik T (primer tümörün çıkarılması) değerlendirmesinin olmadığı durumlarda neoadjuvan tedavi öncesinde mikroskobik nod incelemesi yine klinik "c" olarak sınıflandırılmaktadır.

Primer Tümör (T)

Primer tümörün T sınıflaması, klinik, patolojik veya ikisi birden esas alınsa da aynıdır. Boyut milimetre olarak ölçülmelidir. Tümör boyutu verilen T sınıflamasının sınırından daha küçük veya daha büyükse sınırın en yakınında okunan milimetrenin yuvarlanması önerilmektedir. Örneğin 1.1 mm'lik boyut 1 mm olarak veya 2.01 cm'lik boyut 2.0 cm olarak kaydedilmektedir. Sınıflamasının klinik (fizik muayene veya radyolojik) veya patolojik ölçümlere göre belirlenmiş oluşu sırası ile "c" veya "p" işaretleri ile yapılmalıdır. Genelde, patolojik olarak belirlenen tümör boyutu klinik olana kıyasla önceliği vardır.

TX	Primer tümör değerlendirilemiyor
T0	Primer tümöre ait kanıt yok
Tis	Karsinoma in situ (Şekil 32.3)
Tis (DCIS)	Duktal karsinoma in situ
Tis (LCIS)	Lobüler karsinoma in situ
Tis (Paget)	Meme başının, altta yatan meme dokusunun invaziv karsinomu ve/veya karsinoma in situ (DCIS ve/veya LCIS) tanısıyla ilişkili olmayan Paget hastalığı. Altta yatan parenkimin Paget hastalığı ile ilişkili karsinomları, boyuta göre sınıflandırılmalı ancak Paget hastalığının varlığı işaret edilmelidir (Şekil 32.3).
T1	Tümörün en büyük çapı ≤ 20 mm
T1mi	Tümörün en büyük çapı ≤ 1 mm (Şekil 32.4)
T1a	Tümörün en büyük çapı >1 mm fakat ≤ 5 mm (Şekil 32.5)
T1b	Tümörün en büyük çapı >5 mm fakat ≤10 mm (Şekil 32.5)
T1c	Tümörün en büyük çapı >10 mm fakat ≤ 20 mm (Şekil 32.5)
T2	Tümörün en büyük çapı >20 mm fakat ≤ 50 mm (Şekil 32.6)
T3	Tümörün en büyük çapı >50 mm (Şekil 32.6)
T4	Herhangi bir boyuttaki tümörün direkt göğüs duvarı ve/veya cilt (ülserasyon veya cilt nodülleri) tutulumu vardır.

Not: Tek başına dermis invazyonu T4 olarak nitelendirilmez.

T4a	Yalnızca pektoral kas yapışıklığını/invazyonunu içermeyen göğüs duvarı tutulumu vardır (Şekil 32.7)
T4b	İnflamatuar karsinom için gerekli olan özellikleri karşılamayan, cilt ülserasyon ve/veya ipsilateral satellit nodülleri ve/veya ödemi (peau d'orange dahil) vardır (Şekil 32.8A, B)
T4c	Hem T4a hem de T4b (Şekil 32.9)
T4d	İnflamatuar karsinom (bakınız "Sınıflandırma Kurallarına") (Şekil 32.10)

Tedavi sonrası ypT. y patolojik (tedavi sonrası) T patolojik boyut ve yayılım ile saptanırken, klinik (tedavi öncesi) T klinik ve radyolojik bulgularla tanımlanacaktır. ypT, "m" ile multiple odakların varlığı göstermek suretiyle, invaziv tümörün en geniş tek odağı şeklinde ölçülecektir. En büyük tümör odağının ölçümüne tümör yatağı içindeki fibröz alanları dahil edilmemelidir. Tümör odağının yayılım mesafesi, bulunan tümör odaklarının sayısı veya tümörün görüldüğü slaytların/blokların sayısı gibi patoloji kayıtlarındaki ek bilgilerinde eklenmesi hastalığın yayılımını hesaplamada klinisyene yardımcı olabilir. İlk biyopsi ile tedavi sonrası spesmendeki sellülaritenin kıyaslaması da cevabın değerlendirilmesine yardımcı olabilir.

Not: Neoadjuvant tedavi öncesinde kanser inflamatuar olarak belirtilmişse, hastanın inflamatuar bulgularında tam bir gerileme olsa bile bundan sonra hep inflamatuar meme kanseri olarak gösterilecektir.

Bölgesel lenf Nodları (N)

Klinik olarak

NX	Bölgesel lenf nodları değerlendirilemiyor (önceden çıkarılmış, vs.)
N0	Bölgesel lenf nodu metastazı yok
N1	İpsilateral mobil level I, II aksiller lenf nod(lar)a metastaz (Şekil 32.11)
N2	İpsilateral, klinik olarak fikse veya yığın yapmış level I, II aksiller lenf nodu metastazı veya klinik olarak aksiller lenf nodu metastazına ait kanıt olmayıp ipsilateral internal mammarian nodlarında klinik olarak saptanmış* metastaz.
N2a	İpsilateral birbirlerine veya diğer yapılara fikse (yığın yapmış) veya yapışık level I, II aksiller lenf nodu metastazı. (Şekil 32.12)
N2b	Klinik olarak aksiller lenf nodu metastazına ait kanıt olmayıp sadece ipsilateral internal mammarial nodlarında klinik olarak saptanmış* metastaz (Şekil 32.13)
N3	Level I, II aksiller lenf nodu tutulumu olsun veya olmasın ipsilateral infraklavikular (level III aksiller) lenf nod(lar)a metastaz, veya klinik olarak level I, II aksiller lenf nodu metastazı kanıtı ile birlikte ipsilateral internal mammarial nod(lar)da klinik olarak saptanmış* metastaz veya aksiller veya internal mammarian lenf nodu tutulumu olsun veya olmasın ipsilateral supraklavikular nod(lar)a metastaz.
N3a	İpsilateral infraklavikular lenf nod(lar)a metastaz (Şekil 32.14)
N3b	İpsilateral internal mammarial nod(lar)a ve aksiller lenf nod(lar)a metastaz (Şekil 32.15)
N3c	İpsilateral supraklavikular nod(lar)a metastaz (Şekil 32.16)

**Not: Klinik olarak saptanmış*, "görüntüleme çalışmalarıyla (lenfosintigrafi hariç) veya klinik incelemelerle ve malignite için yüksek şüpheli özelliklerin olmasıyla veya ince iğne aspirasyon biyopsisinin sitolojik incelemesine göre patolojik makrometastaz farz edilmesi ile saptanmış" şeklinde tanımlanmaktadır. Eksizyonel biyopsi olmaksızın ince iğne aspirasyonu ile klinik olarak saptanmış metastatik hastalığın doğrulaması (f) ön eki ile gösterilmektedir [cN3a(f) gibi]. Bir nodun eksizyonel biyopsisi veya bir sentinel nodun biyopsisi, pT ibaresinin yokluğunda klinik N olarak sınıflandırılmaktadır (cN1 gibi). Nodal durumun doğrulaması ile ilgili bilgiler, klinik, ince iğne aspirasyonu, core biyopsi veya sentinel lenf nodu biyopsisi gibi saha spesifik faktörler içinde tanımlanacaktır. Patolojik sınıflandırma (pN) sadece eksizyon veya sentinel lenf nodu biyopsisi için ve patolojik T tayinini ile birlikte kullanılmaktadır.

Patolojik (pN)*

pNX	Bölgesel lenf nodları değerlendirilememektedir (örneğin önceden çıkarılmıştır veya patolojik çalışma için çıkarılmamıştır)
pN0	Bölgesel lenf nodu metastazı histolojik olarak tanımlanmamıştır.

Not: İzole tümör hücre yığınları (ITH), 0.2 mm'den daha büyük olmayan küçük hücre yığınları veya tek tümör hücreleri veya tek bir histolojik kesitte 200'den daha az hücrenin olduğu yığın olarak tanımlanmaktadır. ITH rutin histoloji veya immünohistokimyasal (IHK) metotlarla saptanabilmektedir. Yalnızca ITH içeren nodlar N sınıflandırmasında total pozitif nod sayımından hariç tutulmaktadır fakat değerlendirilen toplam nod sayılarına dahil edilmelidir.

pN0 (i-)	Histolojik olarak bölgesel lenf nodu metastazı yok, IHK negatif.
pN0(i+)	Bölgesel lenf nod(lar)da 0.2 mm daha büyük olmayan malign hücreler (H&E veya IHK ile saptanan, ITH dahil) (Şekil 32.17).
pN0 (mol-)	Bölgesel lenf nodu metastazı histolojik olarak yoktur, Moleküler bulgular (RT-PCR) negatiftir.
pN0 (mol+)	Moleküler bulgular (RT-PCR) pozitiftir** ancak bölgesel lenf nodu metastazı histoloji veya IHK ile saptanmamıştır.
pN1	Mikrometastazlar veya 1-3 adet aksiller lenf nodu metastazı ve/veya sentinel lenf nodu biyopsisi ile saptanmış ancak klinik olarak saptanmamış*** internal mammarian lenf nodu metastazı vardır.
pN1mi	Mikrometastazları vardır (0.2 mm'den büyük ve/veya hiçbiri 2.0 mm'den daha büyük olmayan 200'den fazla hücre) (Şekil 32.18)
pN1a	1-3 adet aksiller lenf nodu metastazı, 2.0 mm'den daha büyük olan en az bir adet metastazı vardır (Şekil 32.18)
pN1b	İnternal mammarian nodlarında mikrometastazları veya sentinel lenf nod biyopsisinde saptanan fakat klinik olarak saptanmamış*** makrometastazları vardır (Şekil 32.19)
pN1c	1-3 adet aksiller lenf nodu ve internal mammarial lenf nodu mikrometastazları veya sentinel lenf nod biyopsisinde saptanan fakat klinik olarak saptanmamış makrometastazları vardır*** (Şekil 32.20)
pN2	4-9 adet aksiller lenf nodu veya aksiller lenf nodu yokluğunda klinik olarak saptanmış**** internal mammarial lenf nodu metastazı vardır.
pN2a	4-9 adet aksiller lenf nodu metastazı (2.0 mm'den daha büyük olan en az bir adet tümör depoziti) vardır (Şekil 32.18)
pN2b	Aksiller lenf nodu yokluğunda klinik olarak saptanmış**** internal mammarial lenf nodu metastazı vardır (Şekil 32.21)
pN3	10 veya daha fazla aksiller lenf nodu veya infraklavikular (level III aksiller) lenf nodu veya bir veya daha fazla pozitif level I, II aksiller lenf nodu varlığında klinik olarak saptanmış **** ipsilateral internal mammarian lenf nodu veya 3'ten daha fazla aksiller lenf nodu mikrometastazı veya sentinel lenf nodu ile saptanmış fakat klinik olarak saptanmamış*** makrometastazları veya ipsilateral supraklavikular lenf nodu metastazları vardır.
pN3a	10 veya daha fazla aksiller lenf nodu (2.0 mm'den daha büyük olan en az bir adet tümör depoziti) veya infraklavikular (level III aksiller) lenf nodu metastazı vardır (Şekil 32.18)
pN3b	Bir veya daha fazla aksiller lenf nodu varlığında klinik olarak saptanmış**** ipsilateral internal mammarian lenf nodu metastazı veya 3'ten fazla aksiller lenf nodu ve internal mammarial lenf nodu mikrometastazı veya sentinel lenf nodu ile saptanmış fakat klinik olarak saptanmamış*** makrometastazları vardır (Şekil 32.22A, B)
pN3c	İpsilateral supraklavikular lenf nodu metastazları vardır (Şekil 32.23)

Notlar:
*Sınıflandırma sentinel lenf nodu biyopsisi olsun veya olmasın aksiller lenf nodu disseksiyonuna dayandırılmaktadır. Akabinde aksiller lenf nodu disseksiyonu yapılmadan sadece sentinel lenf nodu biyopsisine dayandırılan sınıflandırma "sentinel nod" için (sn) ile gösterilmektedir [Örneğin pN0(sn)].
** "RT-PCR": Ters transkriptaz/polimeraz zincir reaksiyonu.
*** "Klinik olarak saptanmamış", görüntüleme çalışmaları (lenfosintigrafi hariç) veya klinik incelemeler ile saptanamamış olarak tanımlanmaktadır.
**** "Klinik olarak saptanmış", görüntüleme çalışmalarıyla (lenfosintigrafi hariç) veya klinik incelemelerle ve malignite için yüksek şüpheli özelliklerin olmasıyla veya ince iğne aspirasyon biyopsisinin sitolojik incelemesine göre patolojik makrometastaz farz edilmesi ile saptanmış olarak tanımlanmaktadır.

Tedavi Sonrası ypN

- Tedavi sonrası yp "N" yukardaki klinik (tedavi öncesi) "N" yönteminde olduğu gibi değerlendirilmelidir. "sn" ibaresi yalnızca tedavi sonrası sentinel lenf nodu değerlendirmesi yapılmış ise kullanılmaktadır. İşaret eklenmemişse aksiller nod değerlendirilmesi aksiller nod disseksiyonla (AND) yapılmıştır.
- yp tedavi sonrası SN veya ADN uygulanmamışsa X sınıflandırması (ypNX) kullanılacaktır.
- N sınıflandırmaları pN için kullanılanla aynıdır.

Uzak Metastaz (M)	
M0	Uzak metastazın klinik veya radyografik kanıtı yok
cM0(i+)	Klinik veya radyografik uzak metastaz kanıtı yoktur fakat metastaza ait semptom ve bulgusu olmayan hastada kan dolaşımında, kemik iliğinde veya diğer bölgesel olmayan lenf nodlarında 0.2 mm daha büyük olmayan moleküler depozitler veya mikroskobik olarak saptanmış tümör hücreleri vardır.
M1	Klasik klinik ve radyografik yöntemlerle belirlenen ve/veya histolojik olarak kanıtlanmış 0.2 mm'den büyük saptanabilir uzak metastazlar vardır.

Tedavi sonrası yp M sınıflaması. Neoadjuvan tedavi alan hastalar için M sınıflaması, neoadjuvan tedavinin başlangıcından önce klinik evrelemede tayin edilen sınıflamadır. Tedavi başlangıcından sonra uzak metastazın tanımlanması, tedavi öncesi değerlendirmede metastaz olmadığı gösterilen yerde hastalık ilerlemiş olarak kabul edilir. Hastada kemoterapi öncesi uzak metastaz gösterilmişse (M1) hasta bundan sonra M1 olarak gösterilecektir.

ANATOMİK EVRE/PROGNOSTİK GRUPLAR			
Evre 0	Tis	N0	M0
Evre IA	T1*	N0	M0
Evre IB	T0	N1mi	M0
	T1*	N1mi	M0
Evre IIA	T0	N1**	M0
	T1*	N1**	M0
	T2	N0	M0
Evre IIB	T2	N1	M0
	T3	N0	M0
Evre IIIA	T0	N2	M0
	T1*	N2	M0
	T2	N2	M0
	T3	N1	M0
	T3	N2	M0
Evre IIIB	T4	N0	M0
	T4	N1	M0
	T4	N2	M0
Evre IIIC	Herhangibir T	N3	M0
Evre IV	Herhangi bir T	Herhangi bir N	M1

Notlar:
* T1, T1mi içerir.
**Nodal mikrometastazlar ile birlikte olan T0 ve T1 tümörler Evre IIA'ya dahil edilmemektedirler ve Evre IB olarak sınıflandırılmaktadırlar.

- M0, M0(i+)'i içerir.
- pM0 tayini geçerli değildir; herhangi bir M0 klinik olmalıdır.
- Neoadjuvant tedavi öncesi hastada M1 bulunursa, evre Evre IV olarak kabul edilir ve neoadjuvant tedaviye olan yanıta bakılmaksızın Evre IV olarak kalırlar. Hastalık progresyonunun olmadığı, tanıdan itibaren 4 ay içinde gerçekleştirilmesi ve hastanın neoadjuvant tedaviye yanıt almamış olması şartıyla cerrahi sonrası görüntülemede uzak metastaz ortaya çıkarsa evre tayini değiştirilebilir.
- Neoadjuvant tedavi sonrası, "yc" veya "yp" ön ekleri ile belirtilmektedir. Neoadjuvant tedaviye tam yanıt (CR) varsa evre grubu verilmemektedir. Örneğin, ypT0N0cM0.

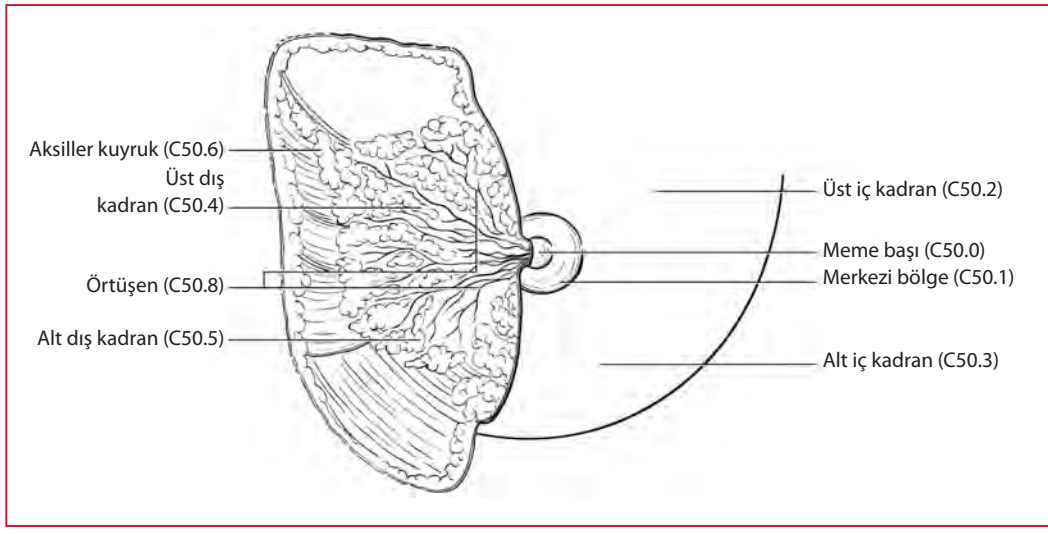

ŞEKİL 32.1. *Memenin anatomik bölge ve alt bölgeleri*

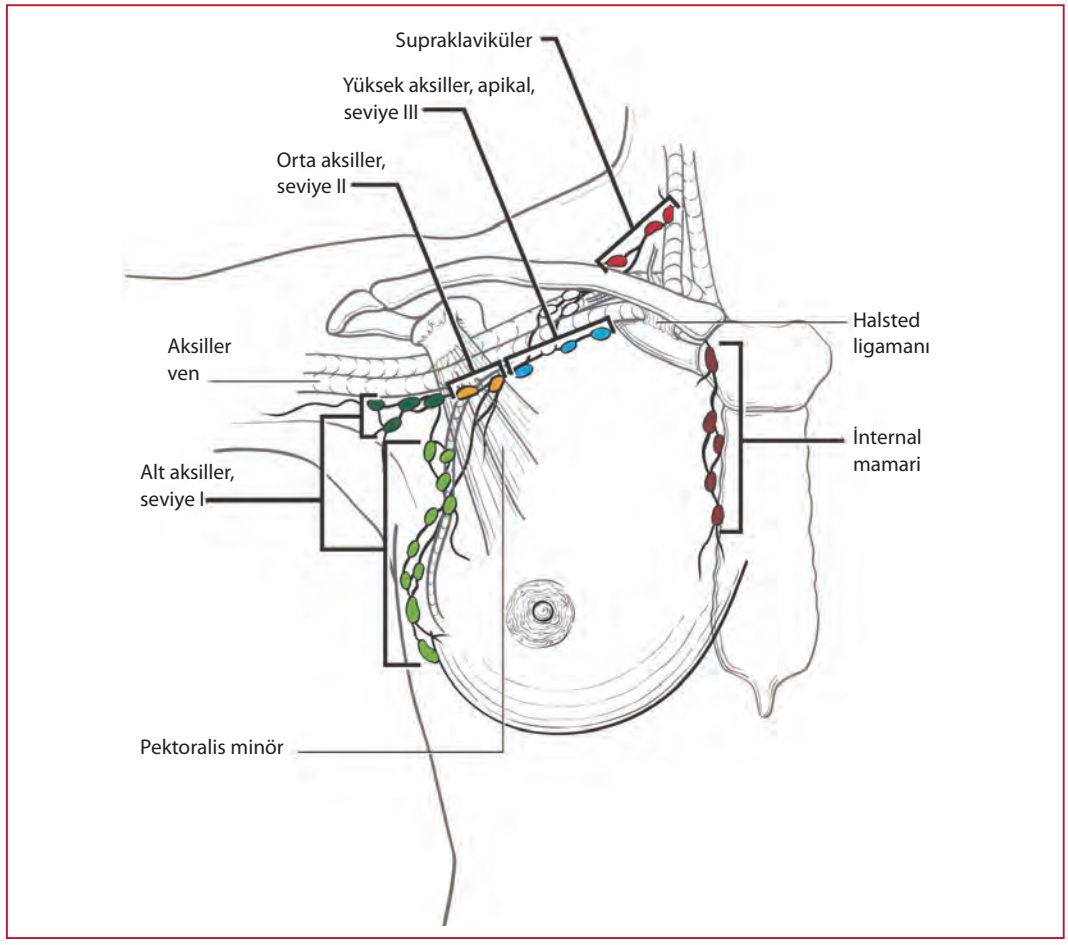

ŞEKİL 32.2. *Meme ve bölgesel lenf nodlarının şematik diyagramı*

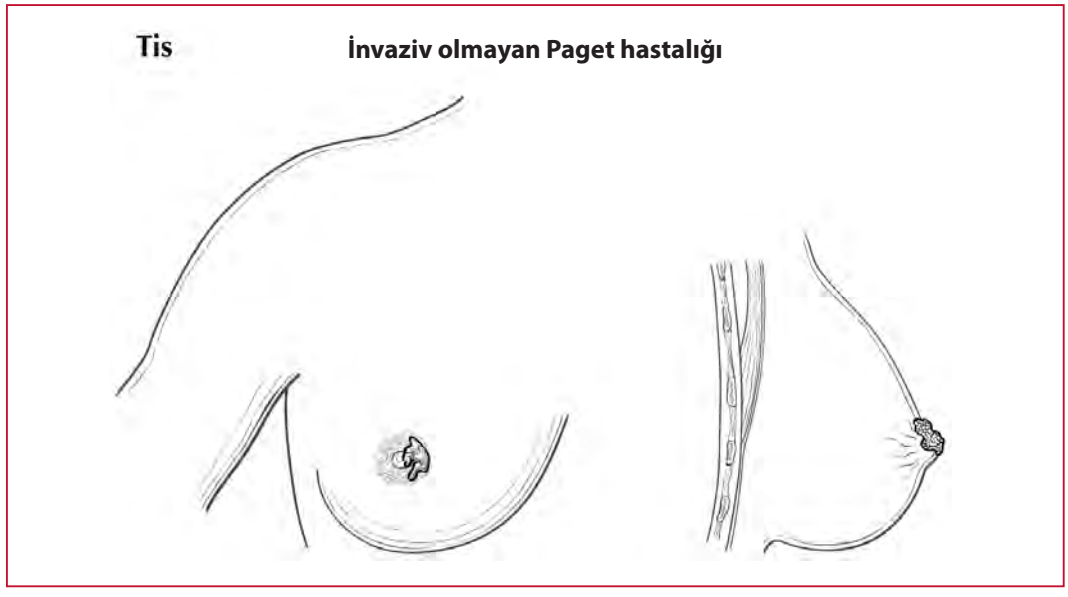

ŞEKİL 32.3. *Tis (Paget) meme başının tümör olmadan paget hastalığı olarak tanımlanmaktadır.*

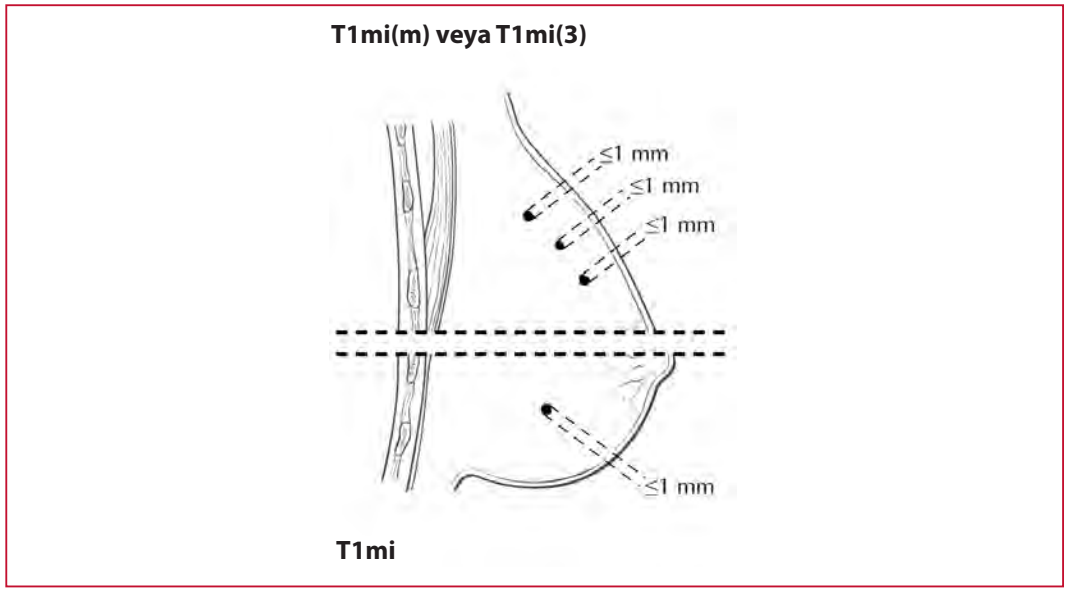

ŞEKİL 32.4. *T1mi en büyük çapı 1 mm veya daha küçük mikroinvazyon olarak tanımlanmaktadır. Birden fazla mikroinvazyon odağı varlığı parantez içinde not edilmelidir (şemanın üstünde olduğu gibi).*

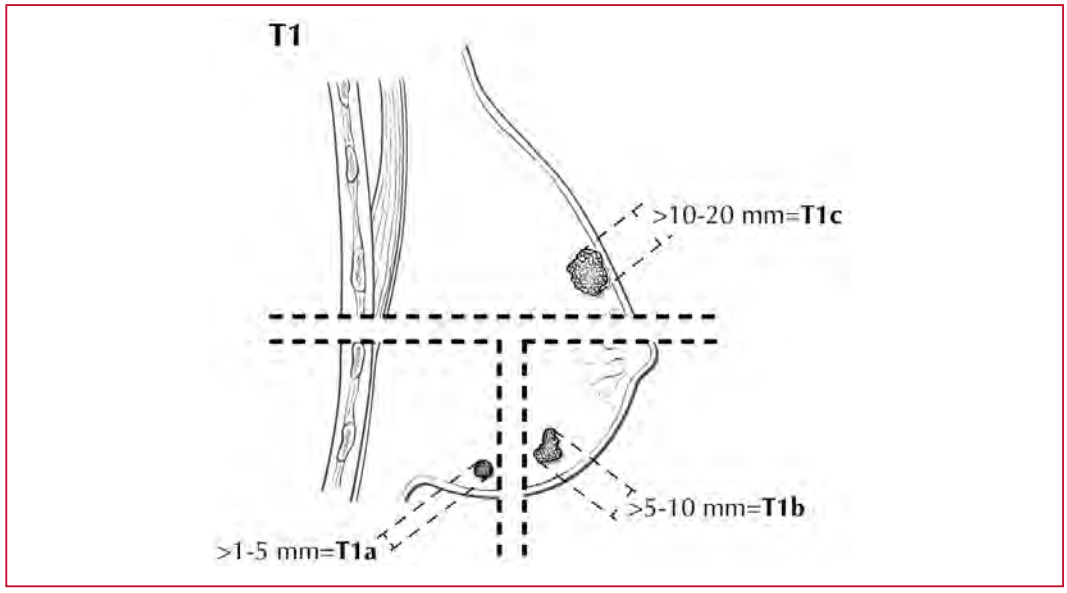

ŞEKİL 32.5. *T1 en büyük çapı 20 mm veya daha küçük tümör olarak tanımlanmaktadır. T1a, en büyük çapı 1 mm'den büyük fakat 5 mm veya daha küçük tümör olarak tanımlanmaktadır. T1b, en buyuk çapı 5 mm'den büyük fakat 10 mm veya daha küçük tümör olarak tanımlanmaktadır. T1c, en büyük çapı 10 mm'den büyük fakat 20 mm'den küçük tümör olarak tanımlanmaktadır.*

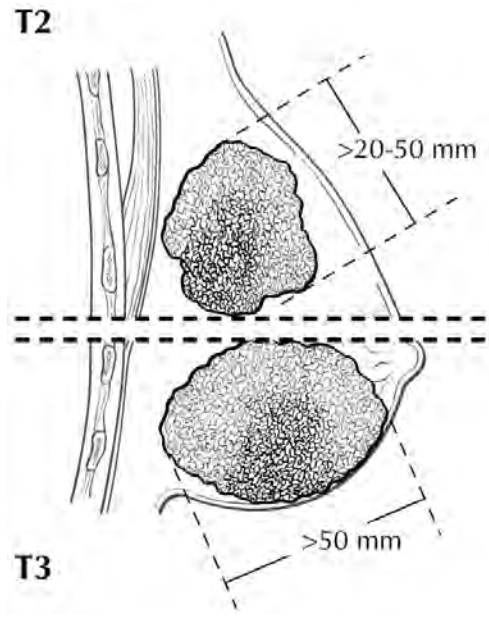

ŞEKİL 32.6. *T2 (noktalı çizginin üstündeki) en büyük çapı 20 mm'den büyük fakat 50 mm veya daha küçük tümör olarak tanımlanmaktadır. T3 (noktalı çizginin altndaki) en büyük çapı 50 mm'den büyük tümör olarak tanımlanmaktadır.*

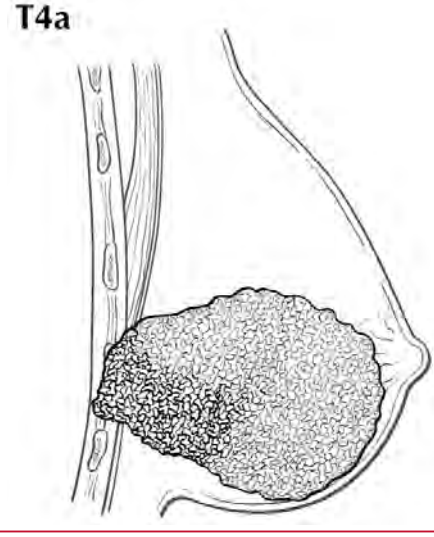

ŞEKİL 32.7. *T4, herhangi bir boyuttaki göğüs duvarı ve/veya cilt (ülserasyon veya cilt nodülleri) tutulumu olan tümör olarak tanımlanmaktadır. T4a (burada gösterilen) yalnızca pektoral kas yapışıklığını/invazyonunu içermeyen göğüs duvarı uzanımıdır.*

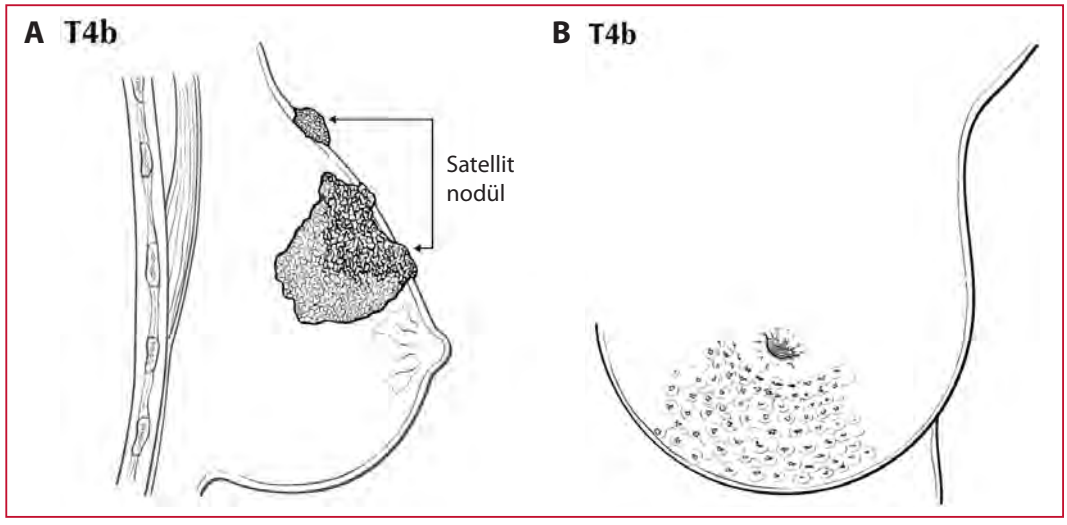

ŞEKİL 32.8. *(A) Burada satellit nodül olarak gösterilen T4b, cilt ödemi (peau d'orange dahil) veya cilt ülserasyonu veya ipsilateral satellit nodüller olarak tanımlanmaktadır. Bunlar inflamatuvar meme karsinomu kriterlerini karşılamamaktadır. (B) Burada cilt ödemi (peau d'orange dahil) olarak gösterilen T4b.*

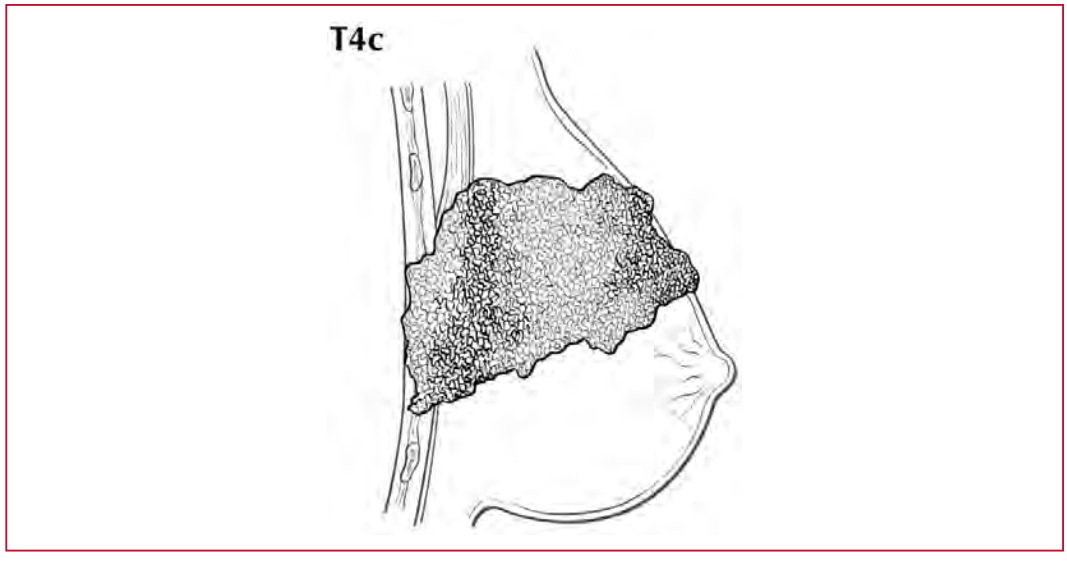

ŞEKİL 32.9. *T4c hem T4a hem de T4b olarak tanımlanmaktadır.*

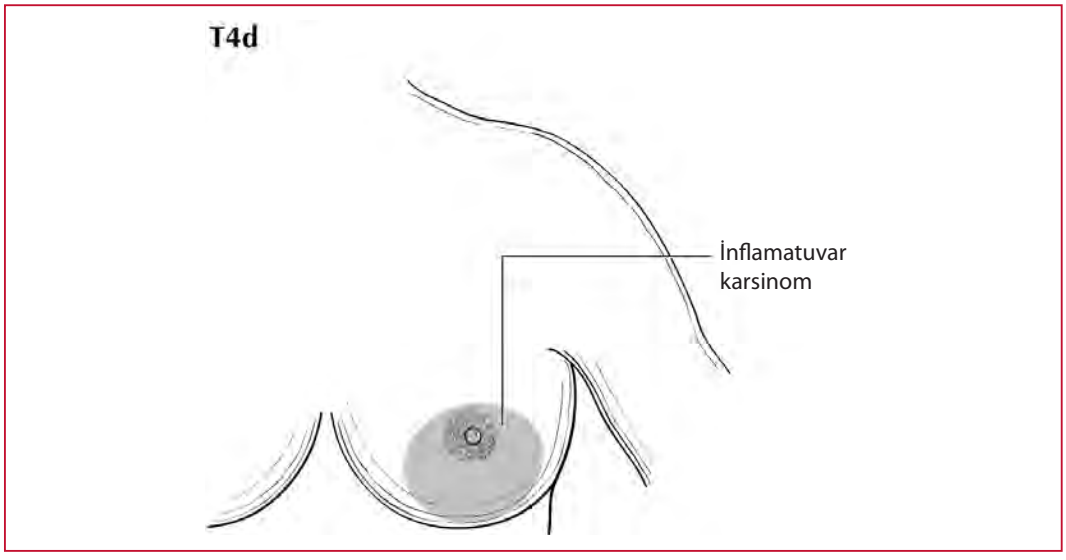

ŞEKİL 32.10. *T4d inflamatuvar karsinom*

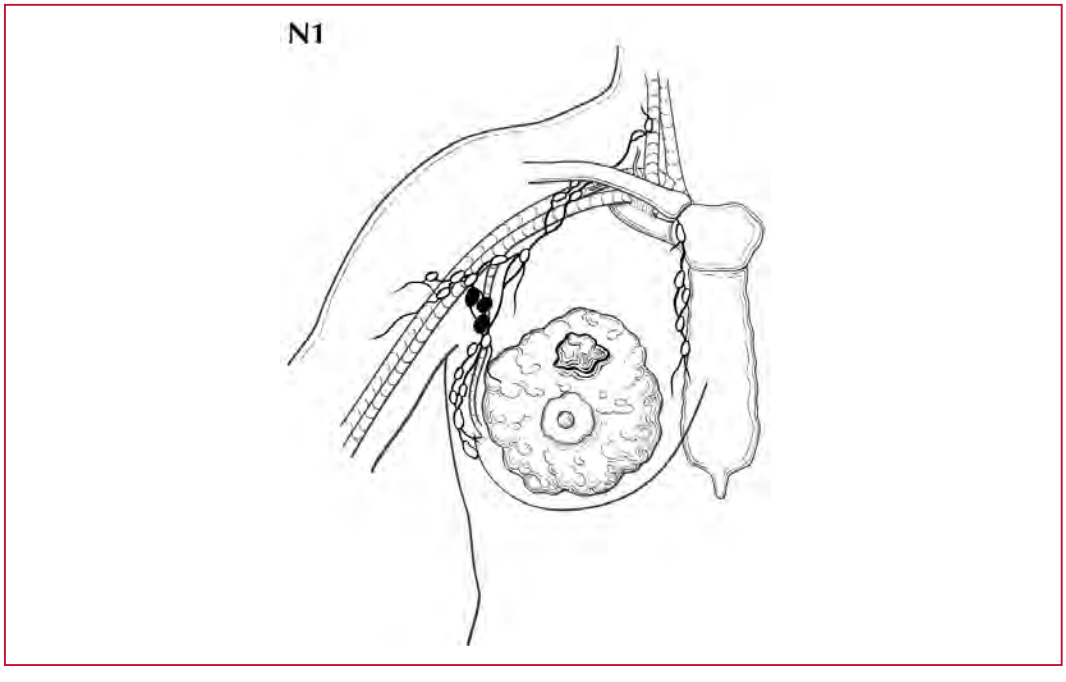

ŞEKİL 32.11. *N1 İpsilateral mobil level I, II aksiller lenf nod(lar)a metastaz olarak tanımlanmktadır.*

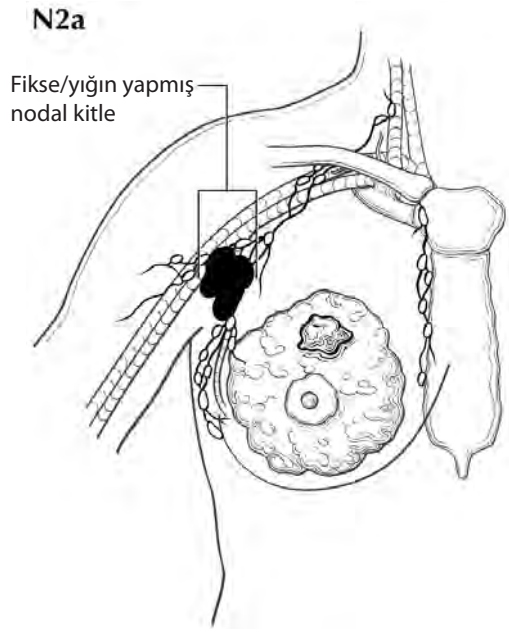

ŞEKİL 32.12. *N2a, ipsilateral birbirlerine veya diğer yapılara fikse (yığın yapmış) veya yapışık level I, II aksiller lenf nodu metastazı olarak tanımlanmaktadır.*

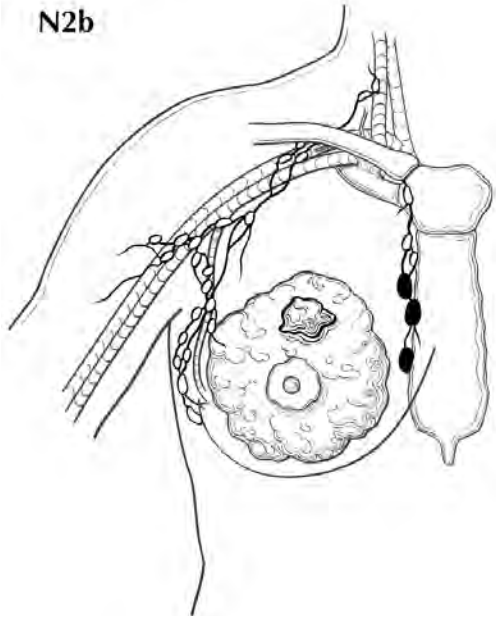

ŞEKİL 32.13. *N2b klinik olarak aksiller lenf nodu metastazına ait kanıt olmayıp sadece ipsilateral internal mammarial nodlarında klinik olarak saptanmış metastaz olarak tanımlanmaktadır.*

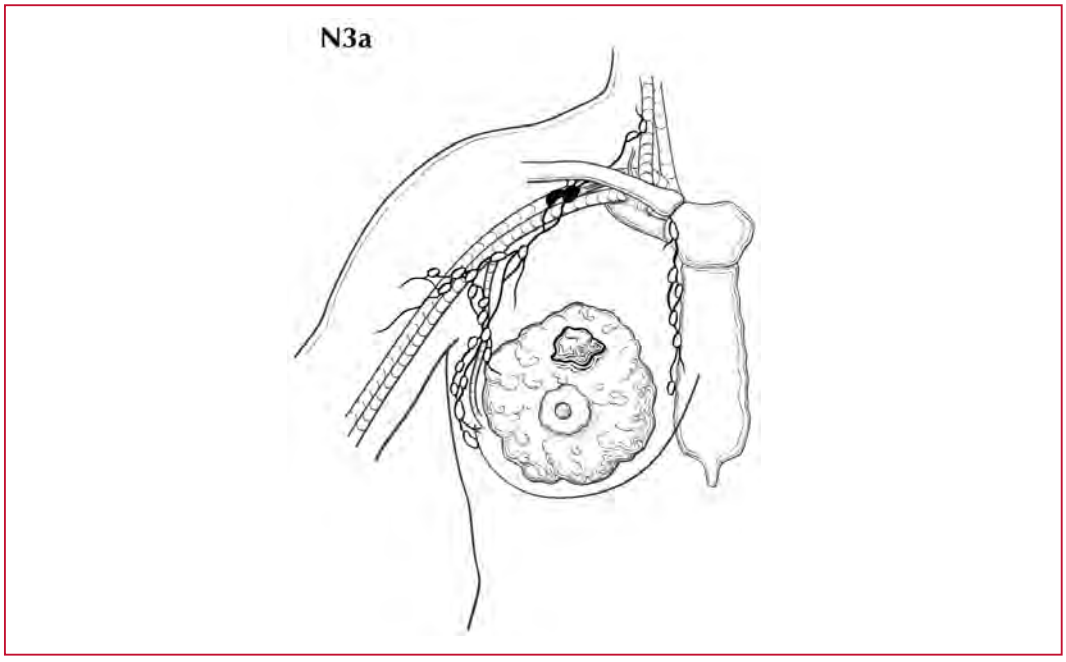

ŞEKİL 32.14. *N3 Level I, II aksiller lenf nodu tutulumu olsun veya olmasın ipsilateral infraklavikular (level III aksiller) lenf nod(lar) a metastaz olarak tanımlanmaktadır.*

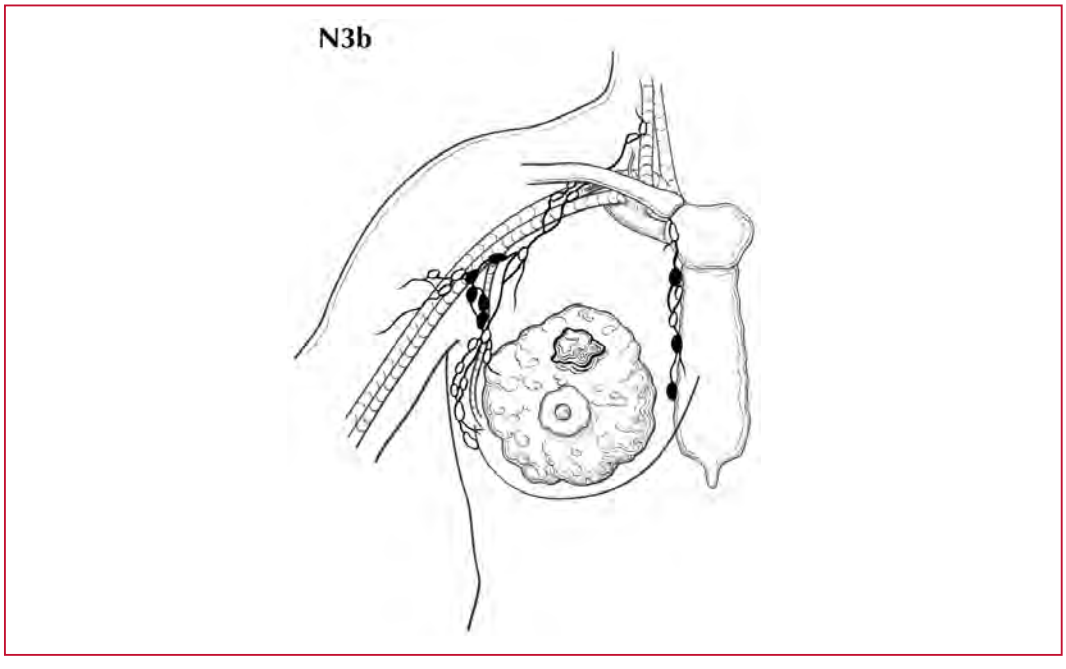

ŞEKİL 32.15. *Klinik olarak level I, II aksiller lenf nodu metastazı kanıtı ile birlikte ipsilateral internal mammarial nod(lar)da klinik olarak saptanmış metastaz larak tanımlanmaktadır.*

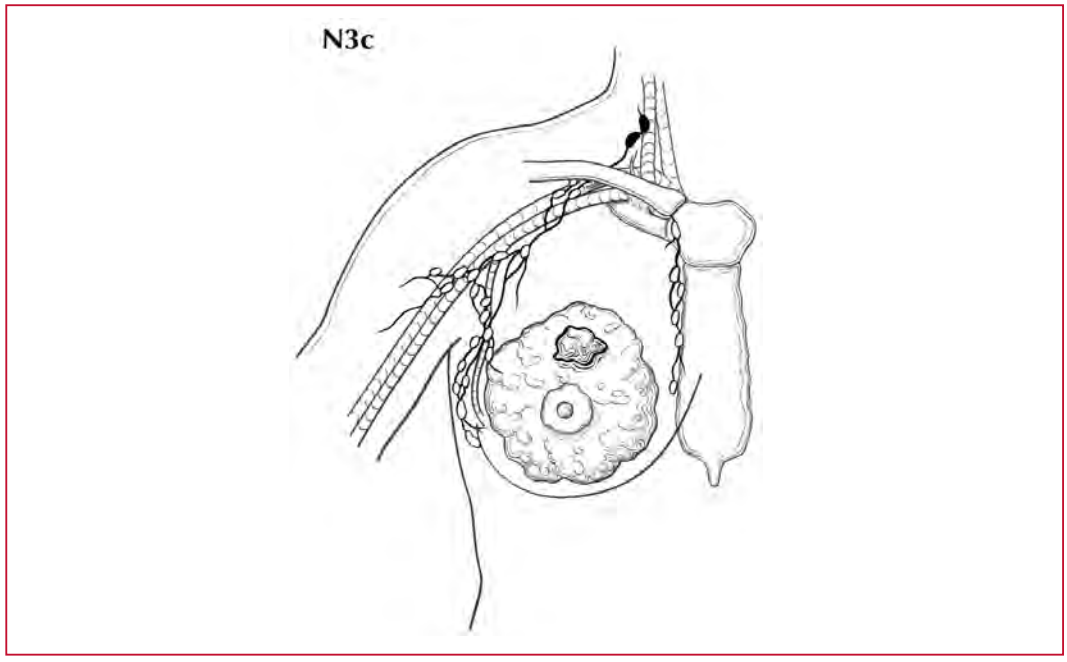

ŞEKİL 32.16. *Aksiller veya internal mammarian lenf nodu tutulumu olsun veya olmasın ipsilateral supraklavikular nod(lar)a metastaz olarak tanımlanmaktadır.*

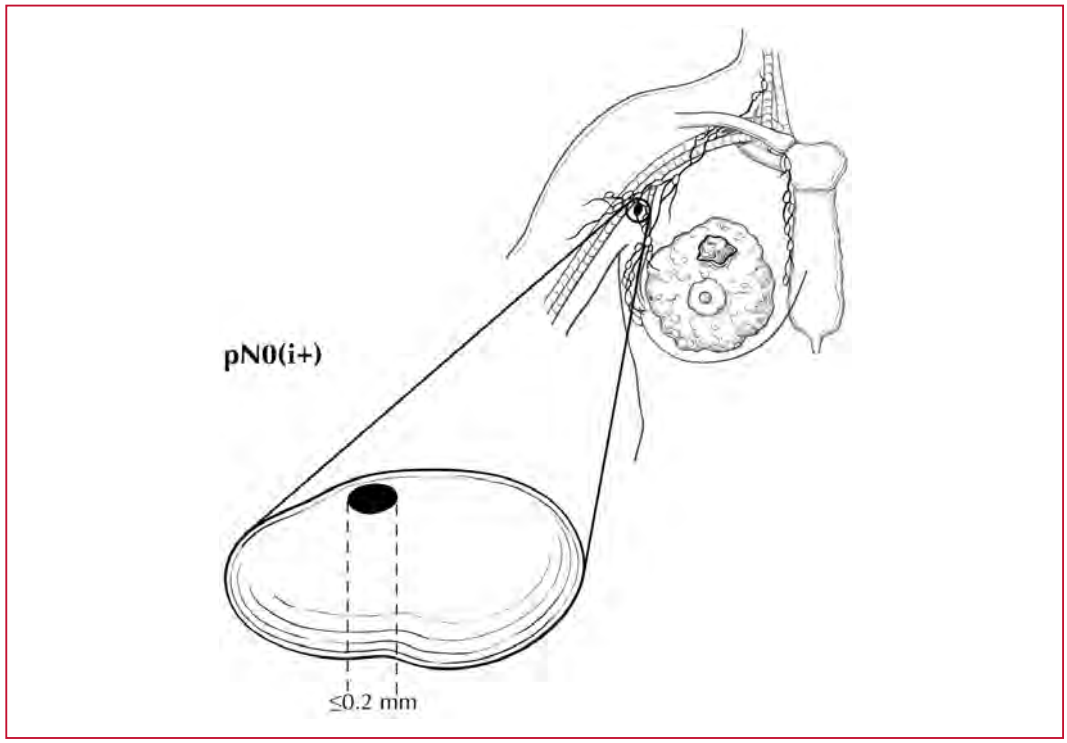

ŞEKİL 32.17. *Bölgesel lenf nod(lar)da 0.2 mm daha büyük olmayan malign hücreler (H&E veya IHK ile saptanan, ITH dahil).*

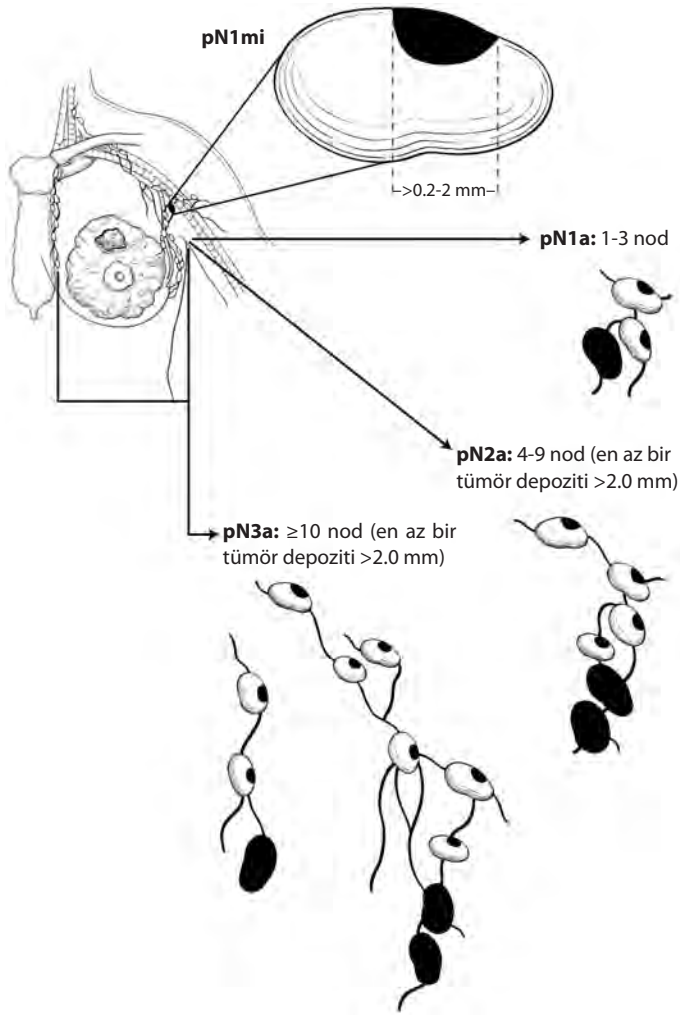

ŞEKİL 32.18. *pN1mi, 0.2 mm'den büyük ve/veya hiçbiri 2.0 mm'den daha büyük olmayan 200'den fazla hücre şeklinde mikrometastazlar olarak tanımlanmaktadır. pN1a, 1-3 adet aksiller lenf nodu metastazı, 2.0 mm'den daha büyük olan en az bir adet metastaz şeklinde tanımlanmaktadır. pN2a 4-9 adet aksiller lenf nodu metastazı (2.0 mm'den daha büyük olan en az bir adet tümör depoziti) olarak tanımlanmaktadır. pN3a, 10 veya daha fazla aksiller lenf nodu (2.0 mm'den daha büyük olan en az bir adet tümör depoziti) veya infraklavikular (level III aksiller) lenf nodu metastazı olarak tanımlanmaktadır.*

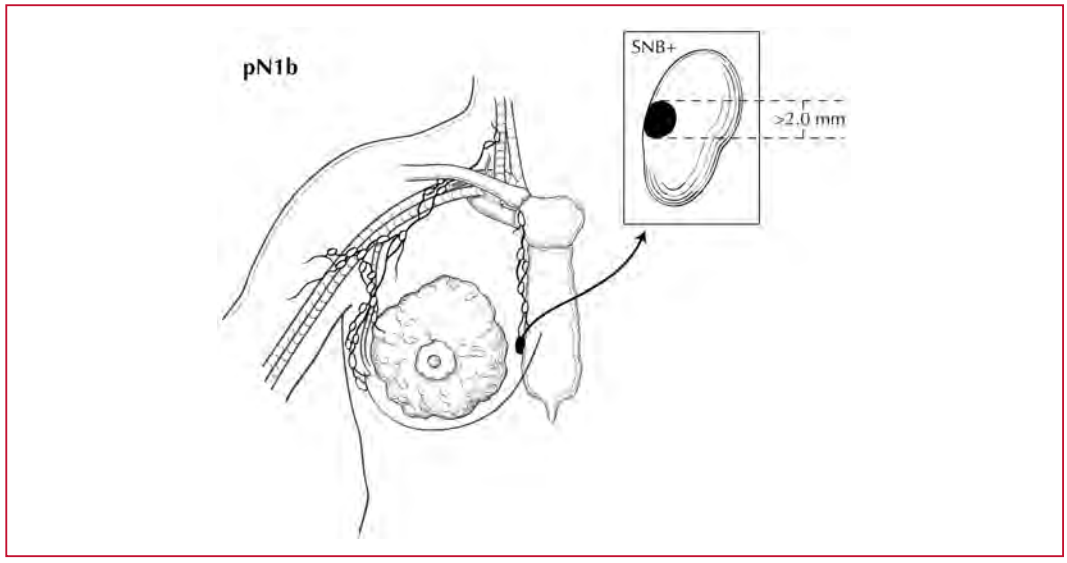

ŞEKİL 32.19. *pN1b sentinel lenf nod biyopsisinde saptanan fakat klinik olarak saptanmamış internal mammarian nod metastazı olarak tanımlanmaktadır.*

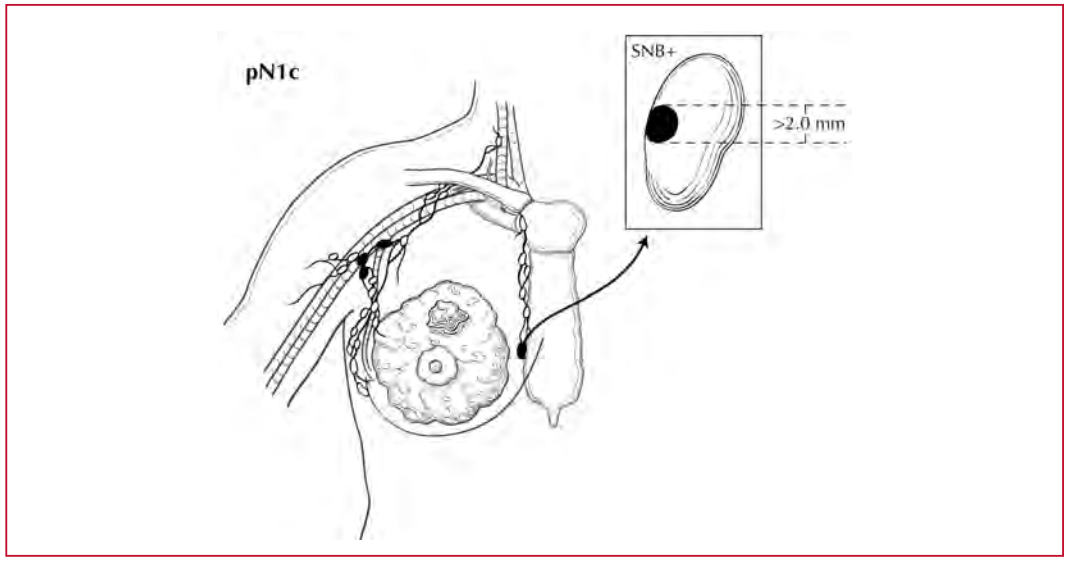

ŞEKİL 32.20. *pN1c sentinel lenf nod biyopsisinde saptanan fakat klinik olarak saptanmamış 1-3 adet aksiller lenf nodu ve internal mammarian lenf nodu metastazı olarak tanımlanmaktadır.*

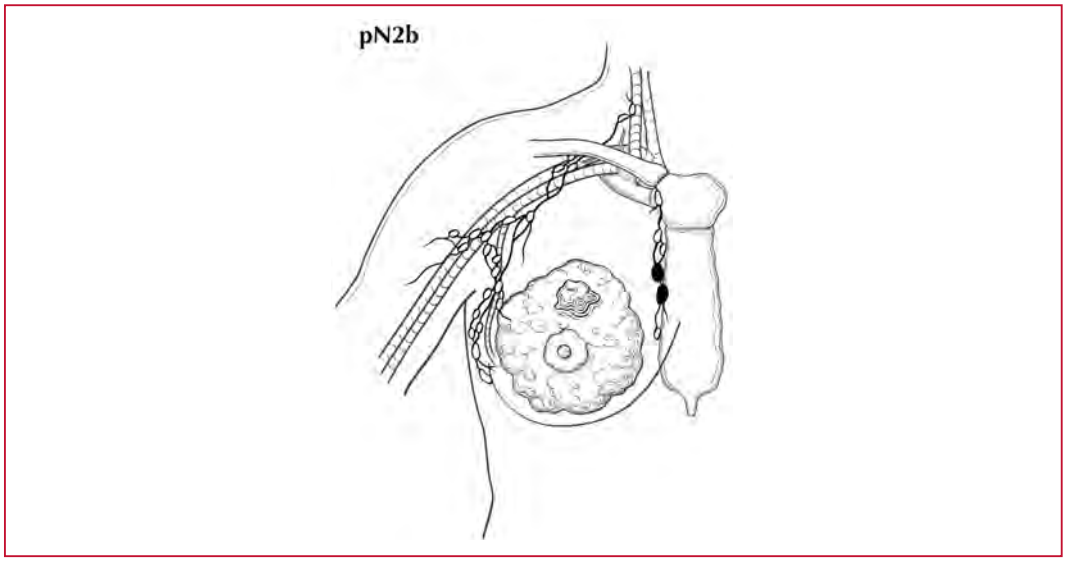

ŞEKİL 32.21. *pN2b, aksiller lenf nodu yokluğunda klinik olarak saptanmış internal mammarian lenf nodu metastazı olarak tanımlanmaktadır.*

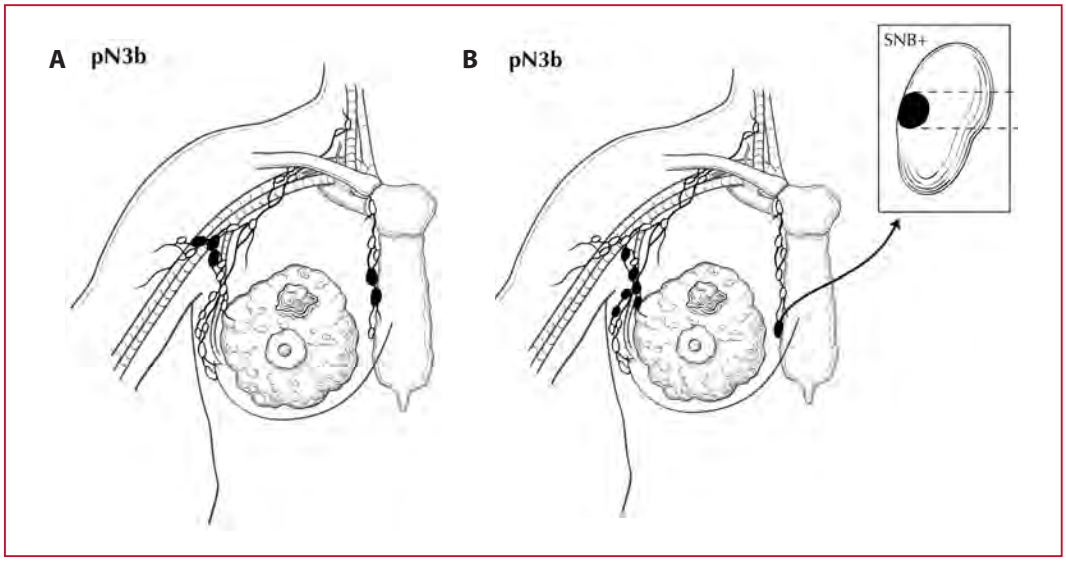

ŞEKİL 32.22. *(A) pN3b 3 aksiller lenf nodu varlığında klinik olarak saptanmış ipsilateral internal mammarian lenf nodu metastazı olarak tanımlanmaktadır. (B) pN3b 6 aksiller lenf nodu ve internal mammarial lenf nodu mikrometastazı veya sentinel lenf nodu ile saptanmış fakat klinik olarak saptanmamış makrometastazlar olarak tanımlanmaktadır.*

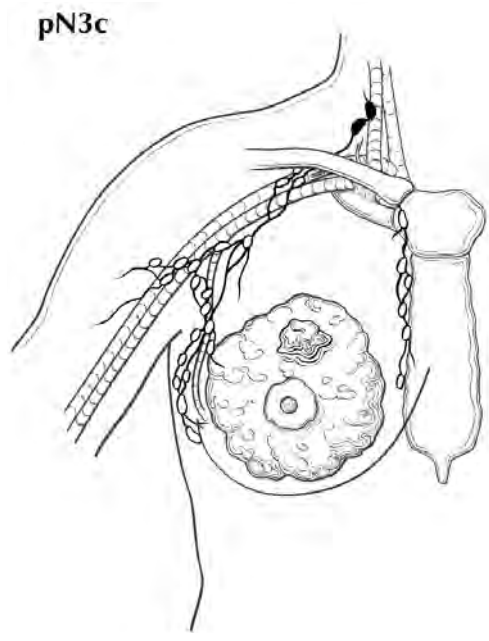

ŞEKİL 32.23. *pN3c İpsilateral supraklavikular lenf nodu metastazı olarak tanımlanmaktadır.*

PROGNOSTİK FAKTÖRLER (BÖLGEYE ÖZEL FAKTÖRLER)

(Toplanması önerilen)

Evreleme için gerekli	Yok
Klinik olarak önemli	Paget hastalığı Tümör gradı (Scarff-Bloom- Richardson sistemi) Östrojen reseptörü ve test metodu (IHC, RT-PCR, diğer) HER2 durumu ve test metodu (IHC, FISH, CISH, RT-PCR, diğer) Lenf nodu değerlendirme metodu (örneğin, klinik değerlendirme, ince iğne aspirasyonu, core biyopsi, sentinel lenf nodu biyopsisi) Bölgesel lenf nodlarının IHK analizleri Bölgesel lenf nodlarının moleküler çalışmaları Uzak metastaz araştırma metodu (klinik değerlendirme, radyografik inceleme, biyopsi) Dolaşımdaki Tümör Hücreleri (DTH) ve araştırma metodu (RT-CPR, immünomagnetik ayırma, diğer) Çoklu gen imza skoru
Neoadjuvan tedaviye yanıt	Kayıt için toplanacaktır ancak neoadjuvan sonrası evrelemede etkili değildir.

PROGNOSTİK FAKTÖRLER (BÖLGEYE ÖZEL FAKTÖRLER)

(Toplanması önerilen)

Tam Yanıt ("CR")	Patolojik tam yanıt sadece histopatolojik değerlendirme ile saptanabilmektedir. Memede ve lenf nodlarında invaziv karsinom yokluğu ile tanımlanmaktadır. İnvaziv hastalığın yokluğunda rezidüel in situ kanser pCR olarak değerlendirilir. Lenf nodlarında izole tümör odağı olan hastalar CR olarak sınıflandırılmamaktadırlar. Herhangi bir boyuttaki aksiller nodal tümör depozitlerinin varlığı, 0.2 mm veya daha küçük hücre kümeleri dahil olmak üzere tam yanıtı ekarte etmektedir. Bu hastalar ypN0 (i+) olarak sınıflandırılacaklardır.
Kısmi Yanıt ("PR")	Tedavi öncesi T veya N sınıflaması karşılaştırıldığında T, N veya ikisinde birden azalma vardır ve hem T hem de N'de artış yoktur. Kemoterapiden sonra, tedavi öncesi pT ölçülemiyor olsa da, kıyaslama için tümör boyutlarını en net tanımlayan yöntem kullanılmalıdır. Klinik (tedavi öncesi) T, klinik ve radyolojik bulgularla tanımlanacaktır. y patolojik (tedavi sonrası) T, patolojik boyut ve uzanım ile saptanacaktır. Kemoterapi öncesi nodlar palpe edilebiliyor veya görülebiliyorsa, nodal yanıt fizik muayene veya radyolojik değerlendirme ile saptanmalıdır. Kemoterapi öncesi patolojik lenf nodu tutulumu ince iğne aspirasyonu, core biyopsi veya sentinel nod biyopsisi ile gösterilebiliyorsa bu şekilde kaydedilmelidir. Tedavi sonrası patolojik lenf nodu tutulumun yokluğu, patolojik tam yanıtı belgelemek için kullanılmalıdır ve kaydedilmelidir, fakat kemoterapi sonrası tam yanıtı tam olarak yansıtmamaktadır çünkü cerrahi olarak çıkarılan lenf nodlarının kemoterapi öncesi tutulu olup olmadığı bilinemez.
Cevapsız ("NR")	Hem T hem de N sınıflamasında klinik olarak değişiklik görülmez veya y patolojik değerlendirme anında T veya N sınıflamalarında artma vardır. Klinik (tedavi öncesi) T klinik ve radyografik bulgular ile tanımlanacaktır. yp (tedavi sonrası) T patolojik boyutu ile saptanacaktır. Cevap sınıflamasına y evre tanımlaması da eklenecektir. Örneğin: • yp TisypN0cM0CR; ypT1ypN0cM0PR; ypT-2ypN1cM0NR



BÖLÜM VIII

Jinekolojik Bölgeler

Uterin serviks, uterin corpus, overler, vajina, vulva, fallop tüpleri ve gestasyonel trofoblastik tümörler bu bölümde yer almaktadır. Serviks uteri ve corpus uteri, TNM sistemi tarafından sınıflandırılmış olan ilk bölümler arasındadır. İlk olarak serviks karsinomu için Ulusal Birlikler evrelemeleri 70 yıl öncesinden ortaya konmuştur ve 1937'den beri Fédération Internationale de Gynécologie et d'Obstétrique (FIGO) tüm dünyadan veri ve sonuç toplayarak bunları modifiye etmeye devam etmiştir. Bu nedenle TNM kategorileri FIGO evreleriyle bütünleşmiştir. FIGO ile işbirliği içerisinde bazı düzeltmeler yapılmış ve sınıflandırmalar şu an için FIGO, The American Joint Committee on Cancer (AJCC) ve International Union Against Cancer'ın (UICC) bütün diğer TNM komitelerinin onayıyla yayınlanmaktadır.

Vulva

(Mukozal Malign Melanomu kapsamaz)

33

DEĞİŞİKLİKLERİN ÖZETİ

- Bu bölüm için TNM tanımı ve evre sınıflandırması altıncı basımdan bu yana değişmiştir ve Fédération Internationale de Gynécologie et d'Obstétrique (FIGO) (2008) tarafından uyarlanan yeni evreleme gösterilmiştir.

ICD-O-3 TOPOGRAFİ KODLARI

C51.0 Labium Majus
C51.1 Labium Minus
C51.2 Clitoris
C51.8 Vulvanın üzerindeki lezyon
C51.9 Vulva, NOS

ICD-O-3 HİSTOLOJİK KOD ARALIĞI

8000-8246, 8248-8276, 8940-8950, 8980-8981

ANATOMİ

Primer Bölge. Vulva vajinanın hemen dışındaki anatomik kısımdır. Labia ve perineyi içerir. Tümör vajinayı, üretrayı veya anüsü kapsayacak şekilde uzanabilir. Pubik kemiğe fikse olabilir. Evre sınıflaması değişiklikler, tümör boyutunun diğer faktörlerden (komşu dokulara yayılım ve nodal metastaz) bağımsız olarak yaşam süresini tahmin etmede daha az önemli olduğu inancının bir yansımasıdır.

Bölgesel Lenf Nodları. Femoral ve inguinal nodlar bölgesel yayılım alanlarıdır**.** pN için, histolojik incelemede bölgesel lenfadenektomi örneğinin altı veya daha fazla lenf nodu kapsaması gerekmektedir. TNM evrelemesi için, altıdan daha az nod çıkarılmış vakalar TNM patolojik sınıflandırması kullanılarak TNM genel kuralları dahilinde bu nodların (örn. pN0; pN1) durumuna göre sınıflandırılmalıdır. Çıkarılan ve pozitif olan nodların sayısı kaydedilmelidir (FIGO, altıdan daha az nodu çıkarılmış vakaları pNX olarak sınıflandırmaktadır). Sadece bir veya iki anahtar nodun çıkarıldığı sentinel lenf nodu haritalaması şu anda araştırılmaktadır. Çoğu vakada bölgesel lenf nodunun (inguinal-femoral lenfadenektomi) cerrahi değerlendirmesi yapılmaktadır. Nadiren, lenf nodlarının değerlendirmesi radyoloji rehberliğinde ince iğne aspirasyonu veya görüntüleme teknikleri [bilgisayarlı tomografi (CT), manyetik resonans (MR) veya pozitron emisyon tomografi (PET)] kullanılarak yapılacaktır. Güncel benimsenmiş evrelemenin son revizyonlarında lenf nodu metastazının boyutu ve sayısının prognozu daha doğru olarak yansıtığına inanılmaktadır.

Metastatik Bölgeler. Metastatik bölgeler**,** bölgesel lenf nodları alanının ötesindeki her alanı kapsamaktadır. Tümörün external iliak, internal iliak ve common iliak lenf nodlarını içeren pekvik lenf nodlarını tutması uzak metaztaz olarak düşünülmektedir.

C.C. Compton et al. (eds.), *AJCC Cancer Staging Atlas: A Companion to the Seventh Editions of the AJCC Cancer Staging Manual and Handbook*, DOI 10.1007/978-1-4614-2080-4_33,
© 2012 American Joint Committee on Cancer

PROGNOSTİK ÖZELLİKLER

Vulva kanseri cerrahi olarak evrelenen bir malignitedir. Cerrahi-patolojik evreleme, vulva kanserinde en önemli prognostik faktörler olan lenf nodu durumu ve primer tümör boyutu hakkında özel bilgi sağlar. Diğer yaygın olarak değerlendirilen histolojik tip, diferansiyasyon, DNA kromozom sayısı ve S-faz analizi yaşta olduğu gibi vulva kanserinde genel kabul görmüş önemli prognostik faktörler değildir.

TNM TANIMLAMASI

T kategorilerinin tanımları Fédération Internationale de Gynécologie et d'Obstétrique (FIGO) tarafından kabul edilmiş evrelerin benzeridir. Karşılaştırma için her iki sistem birlikte verilmiştir.

Primer Tümör (T)

TNM Kategorileri	*FİGO Evreleri*	
TX		Primer tümör değerlendirilemiyor
T0		Primer tümör bulgusu yok
Tis*		Karsinoma in situ (preinvaziv karsinom)
T1a	IA	Perine ve vulvaya sınırlı, 2 cm veya daha küçük, 1.0 mm veya daha az stromal invazyonu olan lezyon** (Şekil 33.3, 33.4A)
T1b	IB	Perine veya vulvaya sınırlı 2 cm'den geniş lezyonlar veya 1.0 mm'nin üzerinde stromal invazyona sahip herhangi boyuttaki lezyonlar (Şekil 33.4B, 33.5)
T2***	II	Komşu perineal yapılara yayılmış herhangi bir boyuttaki tümör (aşağı 1/3 üretra, aşağı 1/3 vajina ve anal tutulum) (Şekil 33.6, 33.6B)
T3****	IVA	Herhangi bir boyutta ve 2/3 üst üretra, 2/3 üst vajina, mesane mukozası, rektal mukoza veya pelvik kemiğe fikse olmuş tümör (Şekil 33.7)

**Not*: FİGO evre 0 (Tis) içermez.
*** Not*:Tümörün invazyon derinliği, en yüzeyel dermal papillanın komşuluğundaki epitelial stromal bileşkeden invazyonun en derin noktasına olan ölçümdür.
**** Not*: FIGO sınıflama için T2/T3'ü kullanır. Bu TNM evrelemesinde T2'ye karşılık gelir.
*****Not*: FIGO sınıflama için T4'ü kullanır. Bu TNM evrelemesinde T3'e karşılık gelir

Bölgesel Lenf Nodları (N)

TNM Kategorileri	*FİGO Evreleri*	
NX		Bölgesel lenf nodları değerlendirilemiyor
N0		Bölgesel lenf nodu metastazı yok
N1		Aşağıdaki özellikleri olan bir veya iki bölgesel lenf nodu
N1a	IIIA	5 mm veya daha küçük olan bir tane lenf nodu metastazı (Şekil 33.8A)
N1b	IIIA	5 mm ya da daha büyük olan bir tane lenf nodu metastazı (Şekil 33.8A)

N2	IIIB	Aşağıdaki özellikleri olan bölgesel lenf nodu metastazı
N2a	IIIB	Her biri 5 mm'den küçük olan üç veya daha fazla lenf nodu metastazı (Şekil 33.9A)
N2b	IIIB	5 mm veya daha büyük iki veya daha fazla lenf nodu metastazı (Şekil 33.9B)
N2c	IIIC	Extrakapsüler yayılımı olan lenf nodu metastazı (Şekil 33.9C)
N3	IVA	Ülsere ya da fikse olmuş bölgesel lenf nodu metastazı (Şekil 33.10)

Lenf nodu metastazının bölgesini ve hangi tarafta olduğunu tanımlamak için çaba gösterilmelidir.

Uzak Metastazlar (M)

TNM Kategorileri	*FİGO Evreleri*	
M0		Uzak metastaz yok
M1	IVB	Uzak metastaz (Pelvik lenf nodu metastazını kapsayan) (Şekil 33.11)

ANATOMİK EVRE/PROGNOSTİK GRUPLAR

Evre 0*	Tis	N0	M0
Evre I	T1	N0	M0
Evre IA	T1a	N0	M0
Evre IB	T1b	N0	M0
Evre II	T2	N0	M0
Evre IIIA	T1,T2	N1a, N1b	M0
Evre IIIB	T1,T2	N2a, N2b	M0
Evre IIIC	T1, T2	N2c	M0
Evre IVA	T1, T2	N3	M0
	T3	Herhangi N	M0
Evre IVB	Herhangi T	Herhangi N	M1

**Not*: FIGO evre 0 (Tis) içermez.

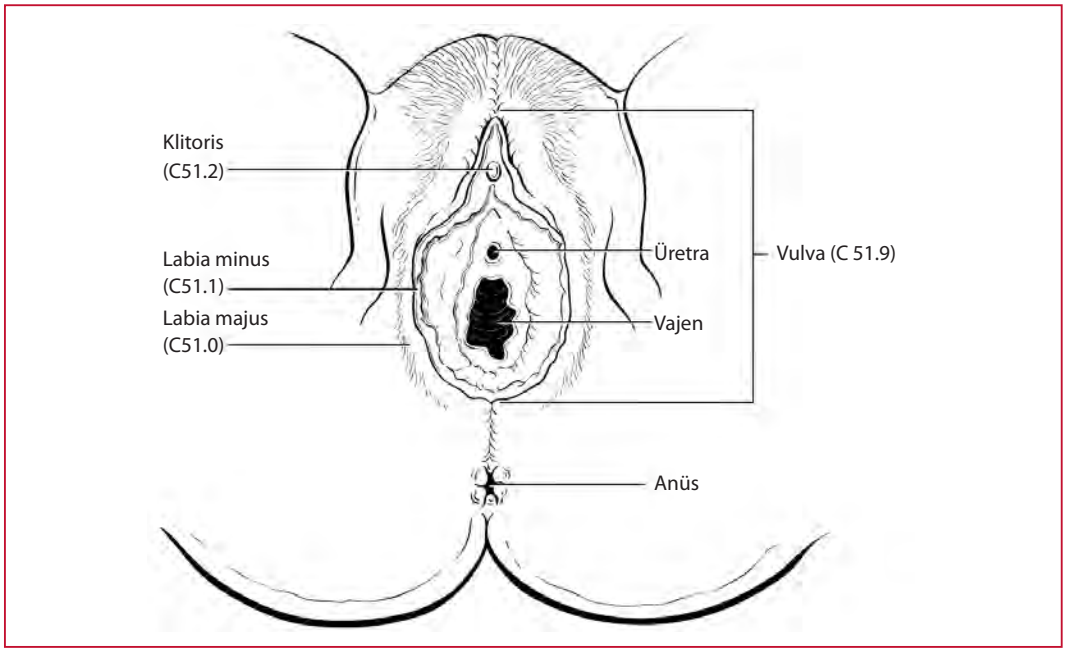

ŞEKİL 33.1. *Vulvanın anatomik bölge ve alt bölgeleri.*

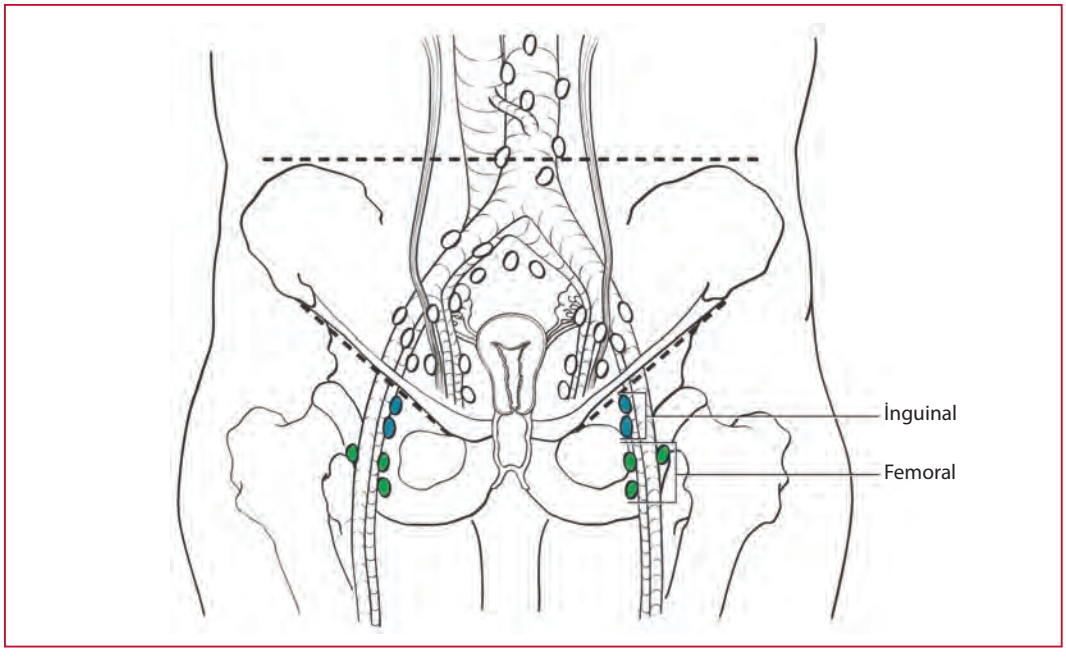

ŞEKİL 33.2. *Vulvanın bölgesel lenf nodları*

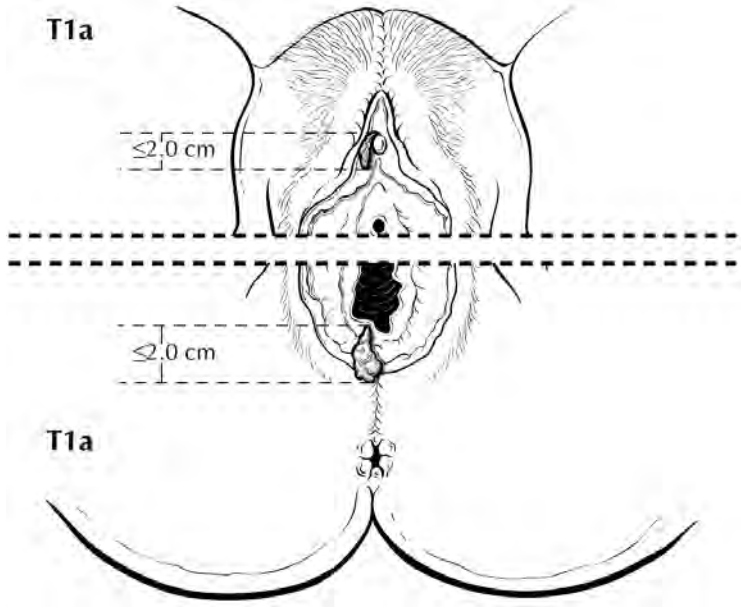

ŞEKİL 33.3. *T1a, perine ve vulvaya sınırlı, 2 cm veya daha küçük, 1.0 mm veya daha az stromal invazyonu olan lezyon olarak tanımlanmaktadır.*

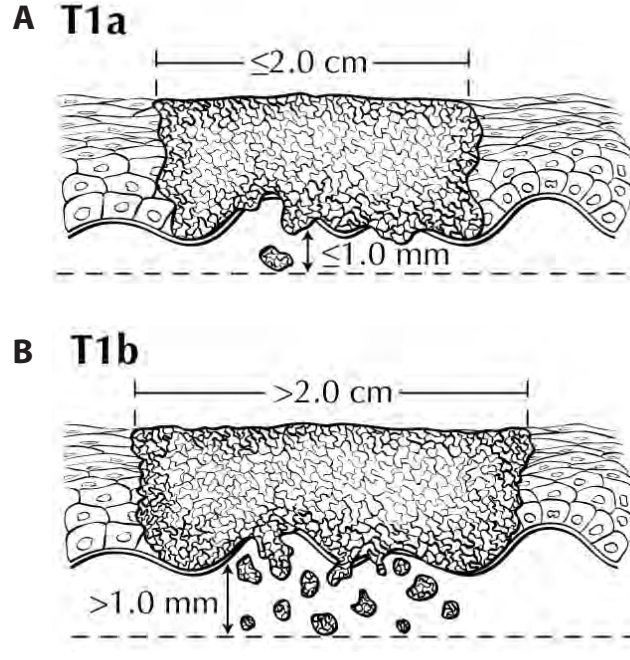

ŞEKİL 33.4. *(A) T1a, perine ve vulvaya sınırlı, 2 cm veya daha kucuk, 1.0 mm veya daha az stromal invazyonu olan lezyon olarak tanımlanmaktadır. (B) T1b, perine veya vulvaya sınırlı 2 cm'den geniş lezyonlar veya 1.0 mm'nin uzerinde stromal invazyona sahip herhangi boyuttaki lezyonlar olarak tanımlanmaktadır.*

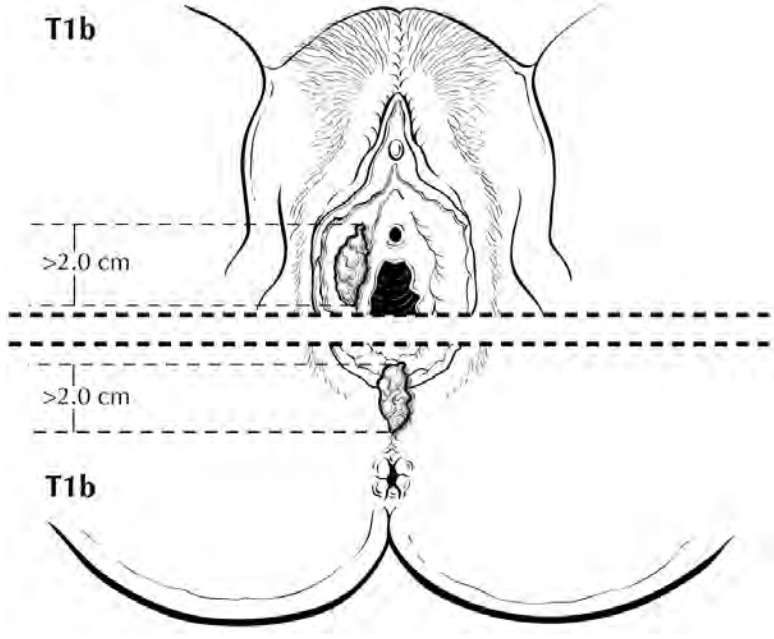

ŞEKİL 33.5. *T1b, perine veya vulvaya sınırlı 2 cm'den geniş lezyonlar veya 1.0 mm'nin üzerinde stromal invazyona sahip herhangi boyuttaki lezyonlar olarak tanımlanmaktadır.*

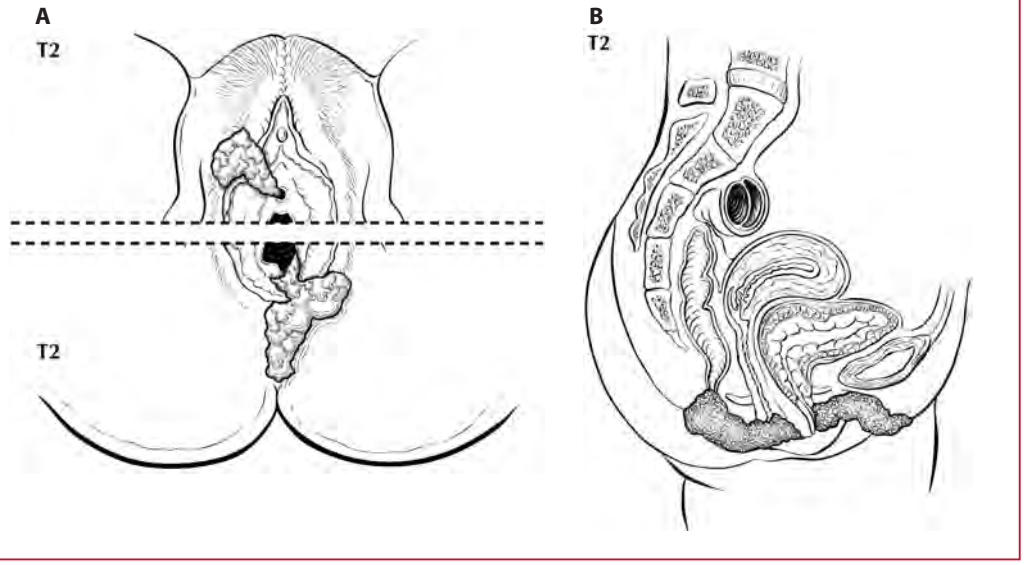

ŞEKİL 33.6. *(A) T2, komşu perineal yapılara yayılmış herhangi bir boyuttaki tümör (aşağı 1/3 üretra, aşağı 1/3 vajina ve anal tutulum) olarak tanımlanmaktadır. (B) Anüs, alt vajen ve üretra yayılımı olan tümörün kesitsel görüntüsü. T2, komşu perineal yapılara yayılmış herhangi bir boyuttaki tümör (aşağı 1/3 üretra, aşağı 1/3 vajina ve anal tutulum) olarak tanımlanmaktadır.*

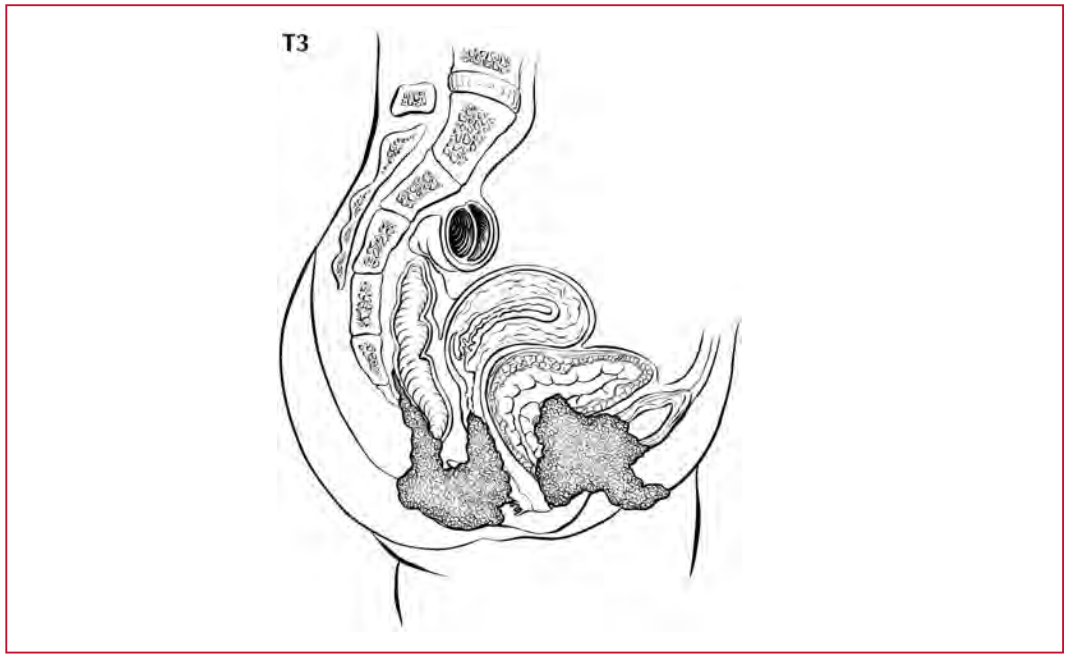

ŞEKİL 33.7. *T3, herhangi bir boyutta ve 2/3 üst üretra, 2/3 üst vajina, mesane mukozası, rektal mukoza veya pelvik kemiğe fikse olmuş tümör olarak tanımlanmaktadır.*

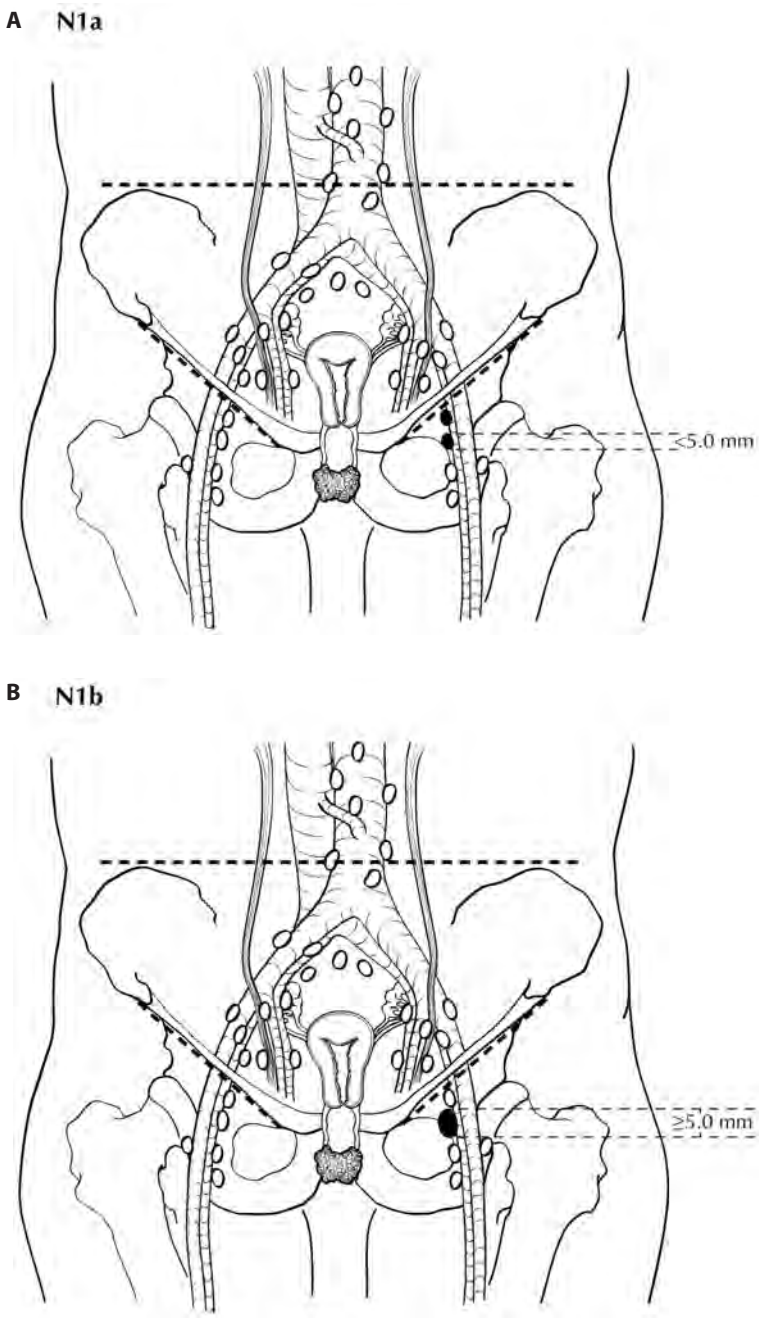

ŞEKİL 33.8. *(A) N1a, 5 mm veya daha küçük olan bir tane lenf nodu metastazı olarak tanımlanmaktadır. (B) N1b 5 mm ya da daha büyük olan bir tane lenf nodu metastazı olarak tanımlanmaktadır.*

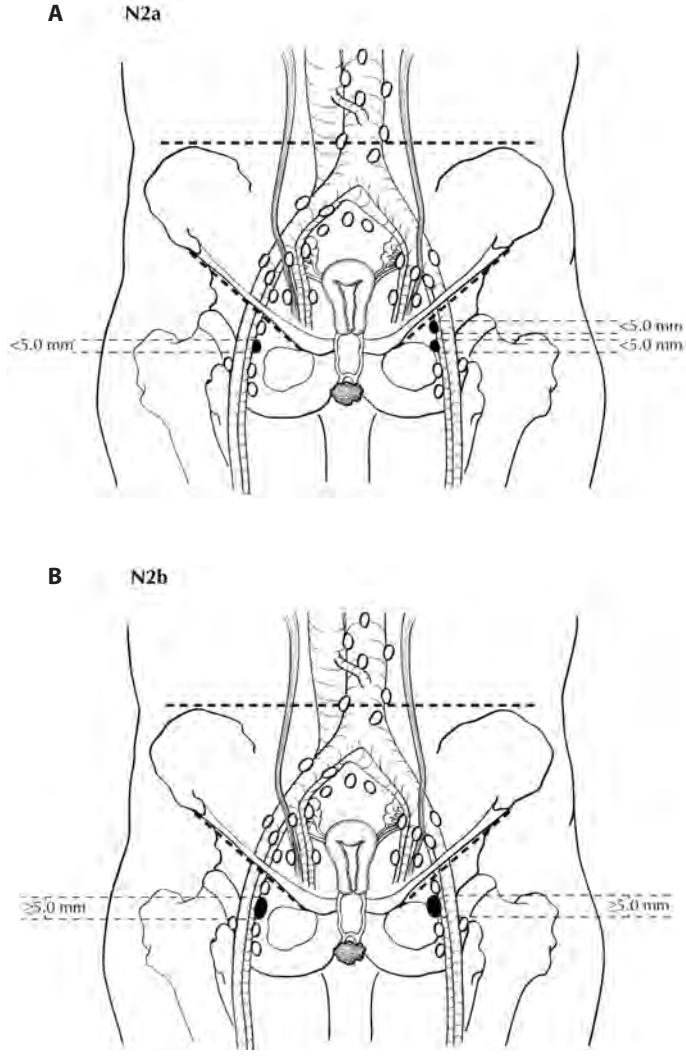

ŞEKİL 33.9. *(A) N2a, herbiri 5 mm'den küçük olan üç veya daha fazla lenf nodu metastazı olarak tanımlanmaktadır. (B) N2b IIIB 5 mm veya daha büyük iki veya daha fazla lenf nodu metastazı olarak tanımlanmaktadır.*

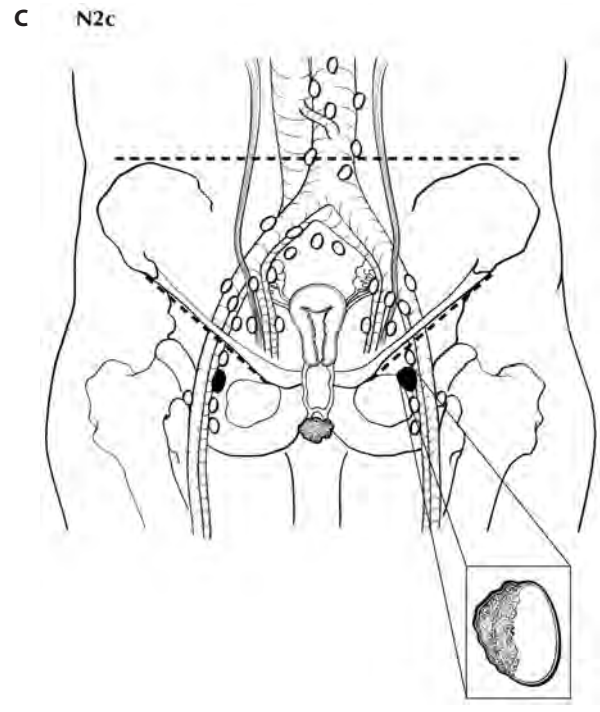

ŞEKİL 33.9. *(Devamı) N2c ekstrakapsuler yayılımı olan lenf nodu metastazı olarak tanımlanmaktadır.*

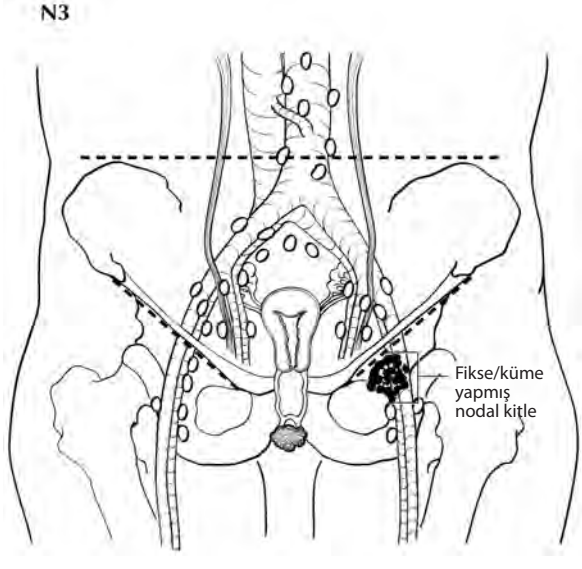

ŞEKİL 33.10. *N3 ülsere ya da fikse olmuş bölgesel lenf nodu metastazı olarak tanımlanmaktadır.*

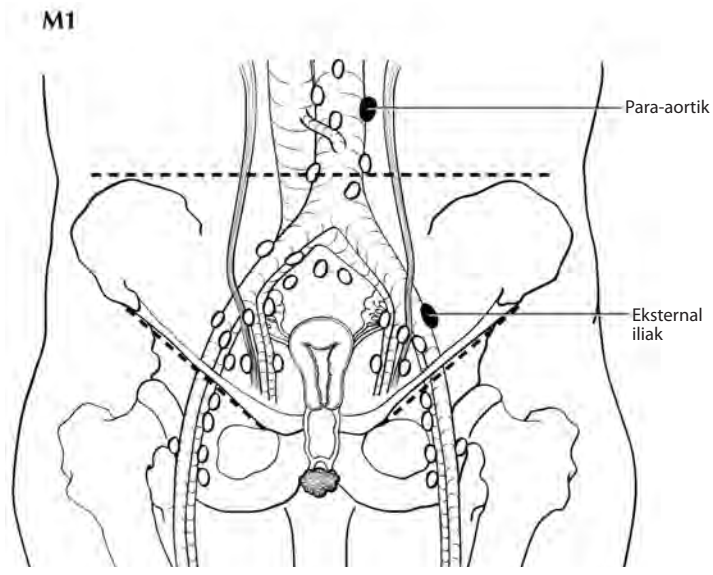

ŞEKİL 33.11. *Bu nodal metastazlar M1 olarak kabul edilmektedir.*

PROGNOSTİK FAKTÖRLER (BÖLGEYE ÖZEL FAKTÖRLER)

(Toplanması önerilen)

Evreleme için gerekli	Yok
Klinik olarak önemli	FIGO Evresi
	Pelvik nodların durumu ve değerlendirme metodu
	Femoral-inguinal nodların durumu ve değerlendirme metodu

Vajina 34

DEĞİŞİKLİKLERİN ÖZETİ

- Bu bölüm için TNM tanımı ve evre sınıflandırması altıncı basımdan bu yana değişmemiştir.

ICD-O-3 TOPOGRAFİ KODLARI

C52.9 Vagina, NOS

ICD-O-3 HİSTOLOJİK KOD ARALIĞI

8000-8576, 8800-8801, 8940-8950, 8980-8981

ANATOMİ

Primer Bölge. Vajina vulvadan yukarıya uterin servikse uzanır (Şekil 34.1). Çok az sayıda glandüler yapı içeren skuamöz epitel ile kaplıdır. Vajinanın lenfatik drenajı üst üçte ikisinde pelvik nodlara ve alt üçte birinde inguinal nodlara olur.

Bölgesel Lenf Nodları. Vajinanın üst üçte ikisinin lenfatikleri aşağıdakileri içeren pelvik nodlara drene olur (Şekil 34.2):

Obturator
İnternal iliak (hipogastrik)
External iliak
Pelvik, NOS

Vajinanın alt üçte biri aşağıdakileri içeren kasık nodlarına drene olur:

İnguinal
Femoral

Metastatik Bölgeler. En yaygın uzak yayılım bölgeleri aortik lenf nodları, akciğer ve iskeleti içermektedir.

PROGNOSTİK ÖZELLİKLER

En önemli prognostik faktör, çevre dokuya invazyon veya metastatik yayılımın boyutunu yansıtan anatomik evrelemedir.

C.C. Compton et al. (eds.), *AJCC Cancer Staging Atlas: A Companion to the Seventh Editions of the AJCC Cancer Staging Manual and Handbook*, DOI 10.1007/978-1-4614-2080-4_34,
© 2012 American Joint Committee on Cancer

TNM TANIMLAMASI

T kategorilerinin tanımları Fédération Internationale de Gynécologie et d'Obstétrique (FIGO) tarafından kabul edilmiş evrelerin benzeridir. Her iki sistem karşılaştırma için dahil edilir.

Primer Tümör (T)

TNM Kategorileri	*FİGO* Evreleri*	
TX		Primer tümör değerlendirilemiyor
T0		Primer tümör bulgusu yok
Tis*		Karsinoma in situ (preinvaziv karsinom)
T1	I	Vajinaya sınırlı tümör (Şekil 34.3)
T2	II	Paravajinal dokuları tutan ancak pelvik duvarı tutmamış tümör (Şekil 34.4)
T3	III	Pelvik duvara uzanmış tümör ** (Şekil 34.5)
T4	IVA	Mesane veya rektum mukozasını tutan ve/veya ötesindeki gerçek pelvise uzanan (büllöz ödem tümörü T4 olarak sınıflandırmak için yeterli kanıt değildir) tümör (Şekil 34.6)

**Not*: FİGO evre 0 (Tis) içermez.
***Not*: Pelvik duvar kas, fasiya, nöromüsküler yapılar veya kemik pelvisin iskelet parçaları olarak tanımlanır. Rektal incelemede, tümör ile pelvik duvar arasında kanser olmayan alan yoktur.

Bölgesel Lenf Nodları (N)

TNM Kategorileri	*FİGO Evreleri*	
NX		Bölgesel lenf nodları değerlendirilemiyor
N0		Bölgesel lenf nodu metastazı yok
N1	III	Pelvik veya inguinal lenf nodu metastazı (Şekil 34.7)

Uzak Metastaz (M)

TNM Kategorileri	*FİGO Evreleri*	
M0		Uzak metastaz yok
M1	IVB	Uzak metastaz

ANATOMİK EVRE /PROGNOSTİK GRUPLAR

Evre 0*	Tis	N0	M0
Evre I	T1	N0	M0
Evre II	T2	N0	M0
Evre III	T1-T3	N1	M0
	T3	N0	M0
Evre IVA	T4	Herhangi N	M0
Evre IVB	Herhangi T	Herhangi N	M1

**Not*: FİGO evre 0 (Tis) içermez.

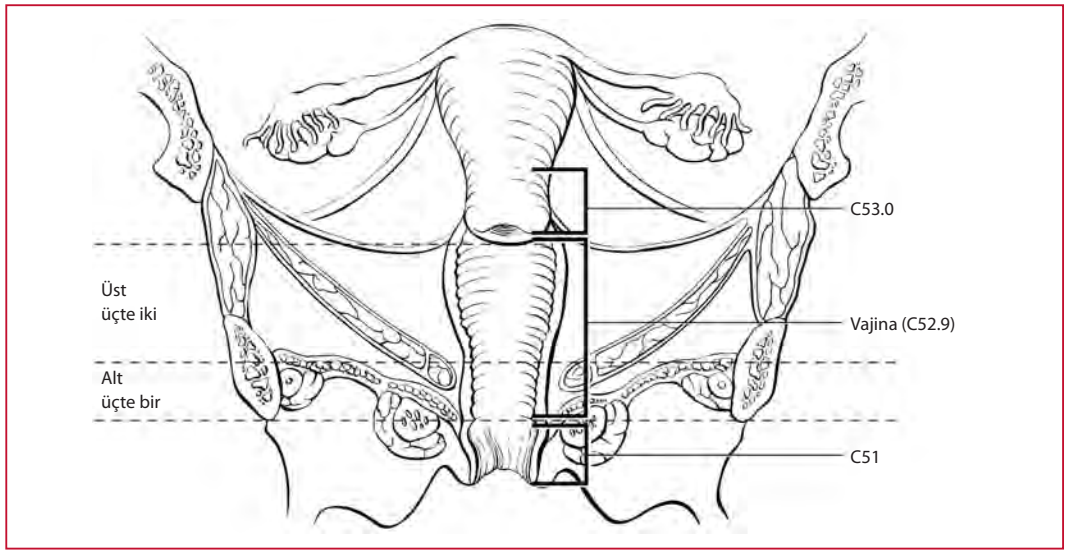

ŞEKİL 34.1. *Vajinanın anatomik bölge ve alt bölgeleri*

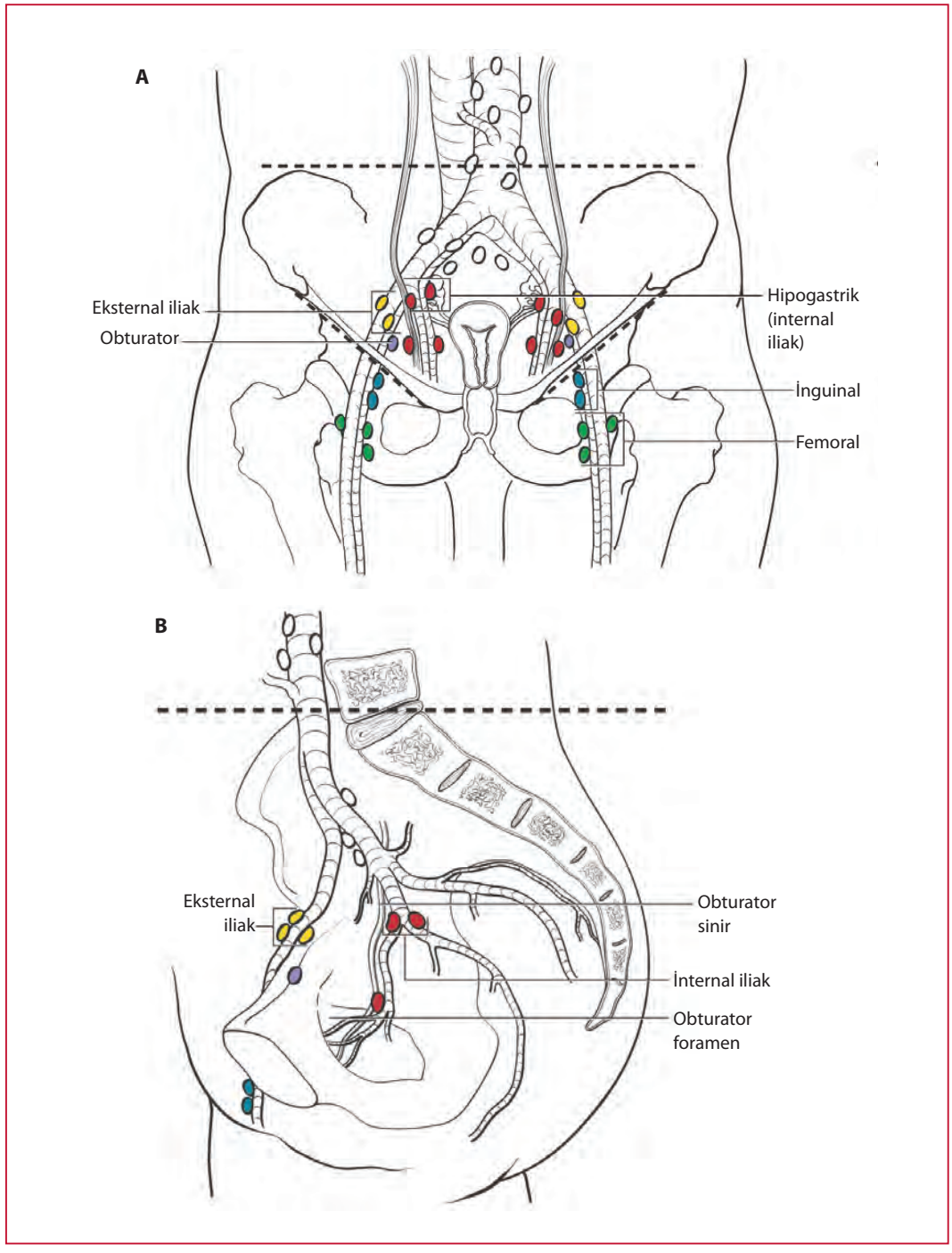

ŞEKİL 34.2. *Vajinanın bölgesel lenf nodları*

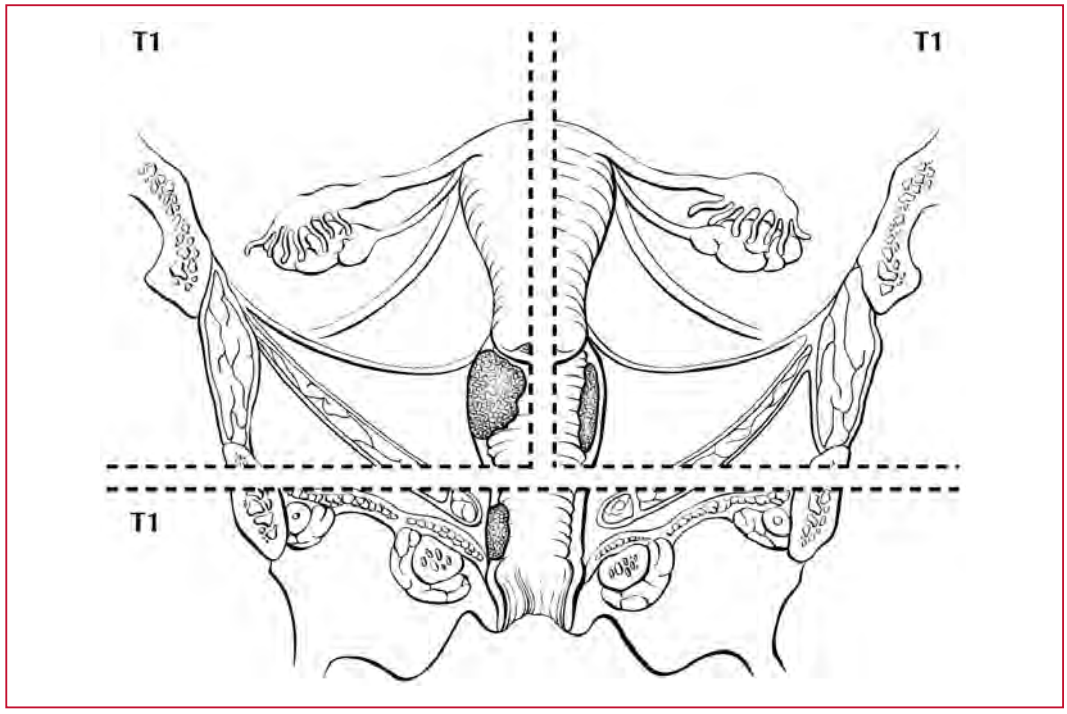

ŞEKİL 34.3. *T1, vajinaya sınırlı tümör olarak tanımlanmaktadır.*

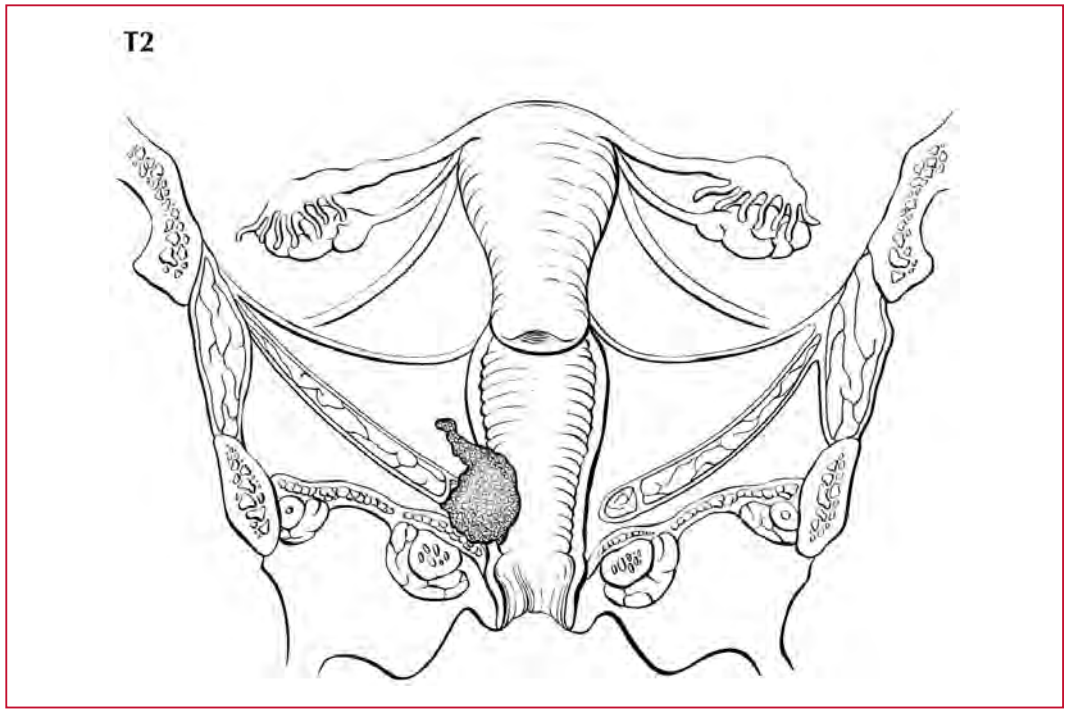

ŞEKİL 34.4. *T2 paravajinal dokuları tutan ancak pelvik duvarı tutmamış tümör olarak tanımlanmaktadır.*

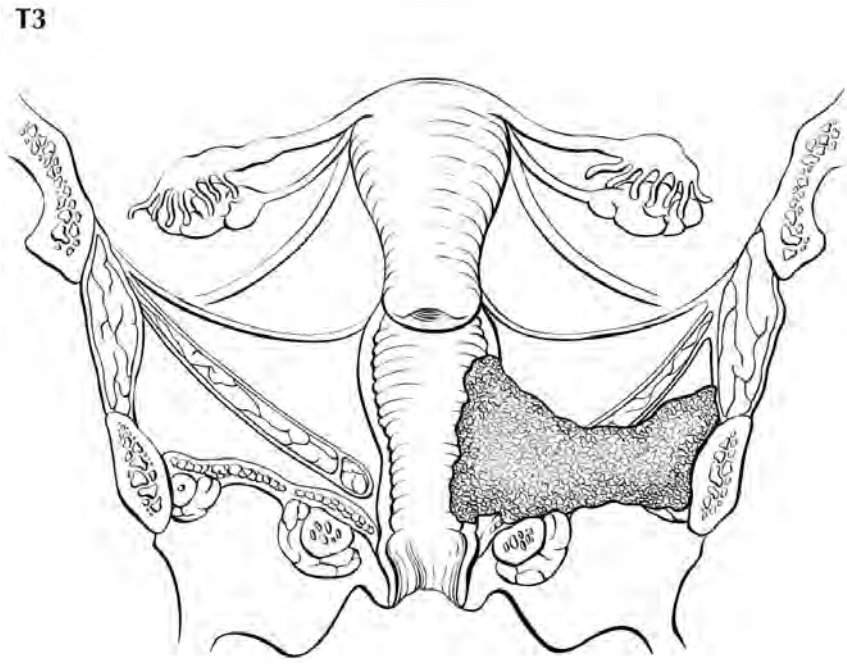

ŞEKİL 34.5. *T3 pelvik duvara uzanmış tümör olarak tanımlanmaktadır.*

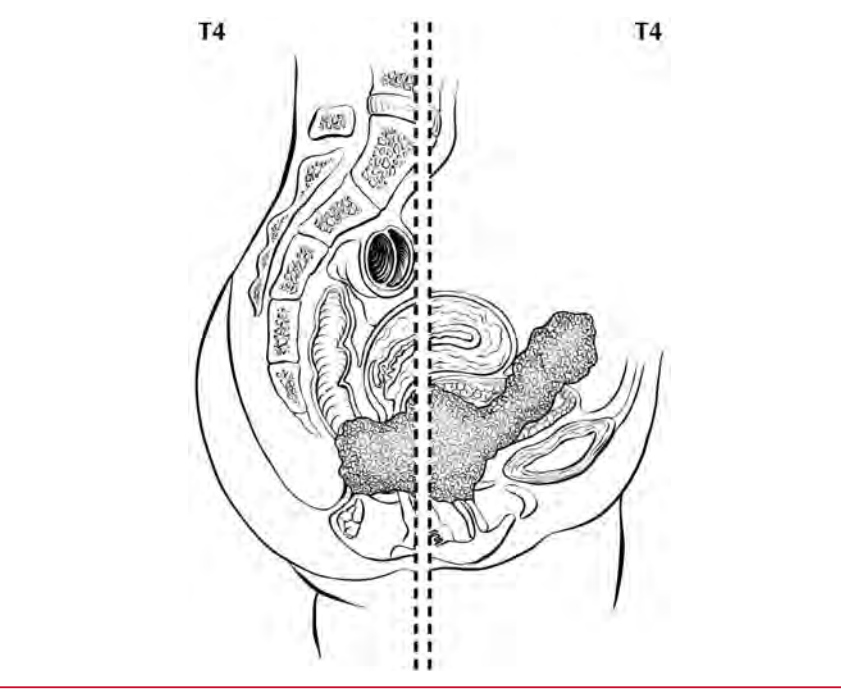

ŞEKİL 34.6. *T4 Mesane veya rektum mukozasını tutan ve/veya ötesindeki gerçek pelvise uzanan (büllöz ödem tümörü T4 olarak sınıflandırmak için yeterli kanıt değildir) tümör olarak tanımlanmaktadır.*

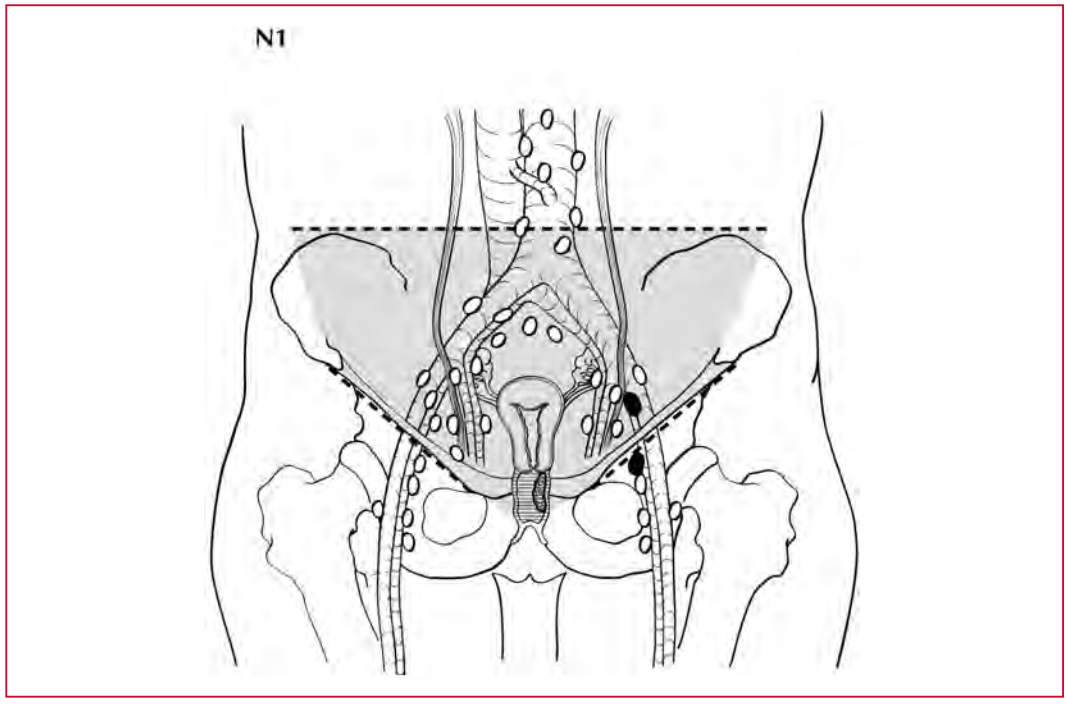

ŞEKİL 34.7. *N1, pelvik veya inguinal lenf nodu metastazı olarak tanımlanmaktadır.*

PROGNOSTİK FAKTÖRLER (BÖLGEYE ÖZEL FAKTÖRLER)

(Toplanması önerilen)

Evreleme için gerekli	Yok
Klinik olarak önemli	FIGO Evresi
	Pelvik nodların durumu ve değerlendirme metodu
	Paraaortik nodların durumu ve değerlendirme metodu
	Uzak (mediyastinal ve skalen) nodların durumu ve değerlendirme metodu

Serviks Uteri 35

DEĞİŞİKLİKLERİN ÖZETİ

- Bu bölümdeki TNM tanımlaması ve evre gruplandırılmasında 6. baskıdan farklıdır ve Uluslararası Jinekoloji ve Obstetri Federasyonu (FIGO) (2008) tarafından benimsenen yeni evrelemeyi yansıtmaktadır.

ICD-O-3 TOPOGRAFİ KODLARI

C53.0 Endoserviks
C53.1 Ekzoserviks
C53.8 Serviks uterinin aşan lezyonları
C53.9 Serviks uteri

ICD-O-3 HİSTOLOJİ KOD ARALIĞI

8000-8576, 8940-8950, 8980-8981

ANATOMİ

Primer Bölge. Serviks, uterusun alt üçüncü parçasıdır (Şekil 35.1). Kabaca silindirik bir şekli vardır ve üst vajinanın içerisine doğru çıkıntı oluşturmaktadır. Endoservikal kanal glandüler veya kolumnar epitelyum tarafından örtülmüştür. Serviks boyunca seyreden endoservikal kanal vajen ve uterin kaviteyi birbirine bağlayan bir geçiş yoludur. Serviksin ekzoserviks olarak bilinen vajinal bölümü, skuamöz epitel ile örtülüdür. Skuamokolumnar bileşke genellikle endoservikal kanalın başladığı eksternal servikal os hizasında yerleşmiştir. Serviks kanseri ekzoserviksin skuamöz epiteli veya kanalın glandüler epitelinden kaynaklanmaktadır.

Bölgesel Lenf Nodları. Serviksin lenfatik drenjı parametrial, kardinal ve uterosakral ligaman üzerinden ilerleyerek aşağıdaki bölgesel lenf nodlarına drene olur (Şekil 35.2):

Parametrial
Obturator
İnternal iliak (hipogastrik)
Eksternal iliak
Common iliak
Sakral
Presakral

pN için bölgesel lenfadenektomi spesimenlerinin histolojik değerlendirmesi alışılagelmiş biçimde altı veya daha fazla lenf nodunu içerir. TNM evrelemesi için, altıdan daha az sayıda lenf nodu

C.C. Compton et al. (eds.), *AJCC Cancer Staging Atlas: A Companion to the Seventh Editions of the AJCC Cancer Staging Manual and Handbook*, DOI 10.1007/978-1-4614-2080-4_35,
© 2012 American Joint Committee on Cancer

çıkarılan vakalarda sınıflandırma, TNM'nin genel kurallarına uygun olan lenf nodu konumuna göre (pN0;pN1 gibi) TNM patolojik sınıflandırması kullanılarak yapılmalıdır. Çıkarılan ve pozitif olan lenf nodlarının sayısı kaydedilmelidir (FIGO sınıflamasına göre altıdan daha az sayıda çıkarılan lenf nodu pNX olarak ifade edilmektedir).

Metastatik Bölge. Uzak yayılımın olduğu en yaygın bölgeler paraaortik ve mediastinal nodlar, akciğerler, peritoneal kavite ve iskelettir. Mediastinal ve supraklavikular lenf nodu tutulumu uzak metastaz olarak kabul edilir ve M1 olarak kodlanır.

PROGNOSTİK BELİRTEÇLER

Güncel veriler skuamöz servikal kanserin %90'dan fazlasının sıklıkla da tip 16 ve 18 olmak üzere HPV DNA'sı içerdiğini göstermektedir. Prognostik faktörler hastalığın boyutu ve evresine ek olarak, histoloji ve tümör diferansiasyonunu da içermelidir. Küçük hücreli, nöroendokrin ve şeffaf hücreli lezyonlar düşük diferansiasyonlu kanserlerde olduğu gibi kötü bir prognoza sahiptirler. HIV ile enfekte olan servikal kanserli kadınlar sıklıkla hızlı ilerleyen kanserle çok kötü prognoza sahiptirler.

TNM TANIMLAMASI

T kategorisindeki tanımlamalar FIGO tarafından kabul edilen evreleri karşılamaktadır. Mukayese etmek için her iki sistem tabloda sunulmuştur.

Primer Tümör (T)

TNM Kategorileri	*FİGO Evreleri*	
Tx		Primer tümör değerlendirilemiyor
T0		Primer tümör bulgusu yok
Tis*		Karsinoma in situ (preinvaziv karsinom)
T1	I	Uterusa sınırlı servikal karsinom (Korpusa uzanım göz ardı edilmeli)
T1a**	IA	Yalnızca mikroskobik olarak teşhis edilen invaziv karsinom. Epitel tabanından ölçülen maksimum 5.0 mm derinlik ve ≤7.0 mm genişlikte horizontal yayılımlı stromal invazyon. Venöz veya lenfatik damar tutulumu evrelemeyi değiştirmez (Şekil 35.3)
T1a1	IA1	Maksimum ≤3.0 mm derinlik ve ≤7.0 mm genişlikte horizontal yayılımlı stromal invazyon (Şekil 35.4)
T1a2	IA2	Maksimum >3.0 mm ancak <5 mm derinlik ve ≤7.0 mm genişlikte horizontal yayılımlı stromal invazyon (Şekil 35.5)
T1b	IB	Servikse sınırlı klinik olarak belirgin lezyon ve T1a/1A2'den büyük mikroskobik lezyon (Şekil 35.6)
T1b1	IB1	En büyük boyutu ≤4.0 cm olan klinik olarak belirgin lezyon (Şekil 35.7)
T1b2	IB2	En büyük boyutu >4.0 cm olan klinik olarak belirgin lezyon (Şekil 35.8)
T2	II	Pelvik duvar veya alt 1/3 vajinaya uzanmayan ve uterusu aşmış servikal kanser

(*devamı var*)

Primer Tümör (T) (*devamı*)		
T2a	IIA	Parametrial invazyonu olmayan tümör
T2a1	IIA1	En büyük boyutu ≤4.0 cm klinik olarak belirgin lezyon (Şekil 35.9A)
T2a2	IIA2	En büyük boyutu >4.0 cm klinik olarak belirgin lezyon (Şekil 35.9B)
T2b	IIB	Parametrial invazyonlu tümör (Şekil 35.10)
T3	III	Pelvik duvara ulaşmış ve/veya vajinanın alt 1/3ünü tutan, ve/veya hidronefroz veya nonfonksiyone böbreğe neden olan tümör
T3a	IIIA	Pelvik duvar invazyonu olmadan alt 1/3 vajinayı tutmuş tümör (Şekil 35.11A)
T3b	IIIB	Pelvik duvara ulaşmış ve/veya hidronefoz veya nonfonksiyone böbreğe neden olmuş tümör (Şekil 35.11B)
T4	IVA	Mesane veya rektum mukozasına yayılmış, ve/veya gerçek pelvisi aşmış (büllöz ödem, evre 4 olarak kabul edilmek için yetersizdir) tümör (Şekil 35.12)

**Not:* FİGO Evre 0 (Tis) içermez.

***Not:* Makroskobik olarak görülen tüm lezyonlar-yüzeyel invazyonlar bile- T1b/1B'dir.

Bölgesel Lenf Nodları (N)		
TNM Kategorileri	*FİGO Evreleri*	
Nx		Bölgesel lenf nodları değerlendirilemiyor
N0		Bölgesel lenf nodu metastazı yok
N1	IIIB	Bölgesel lenf nodu metastazı var (Şekil 35.13)

Uzak Metastaz (M)		
TNM Kategorileri	*FİGO Evreleri*	
M0		Uzak metastaz yok
M1	IVB	Uzak metastaz var (peritoneal yayılım, supraklavikular, mediastinal veya paraaortik lenf nodu tutulumu, akciğer, karaciğer ya da kemik tutulumu)

ANATOMİK EVRE /PROGNOSTİK GRUPLAR (FIGO 2008)			
Evre 0*	Tis	N0	M0
Evre I	T1	N0	M0
Evre IA	T1a	N0	M0
Evre IA1	T1a1	N0	M0
Evre IA2	T1a2	N0	M0
Evre IB	T1b	N0	M0
Evre IB1	T1b1	N0	M0
Evre IB2	T1b2	N0	M0
Evre II	T2	N0	M0
Evre IIA	T2a	N0	M0
Evre IIA1	T2a1	N0	M0
Evre IIA2	T2a2	N0	M0
Evre IIB	T2b	N0	M0
Evre III	T3	N0	M0
Evre IIIA	T3a	N0	M0
Evre IIIB	T3b	Herhangi bir N	M0
	T1-3	N1	M0
Evre IVA	T4	Herhangi bir N	M0
Evre IVB	Herhangi bir T	Herhangi bir N	M1

**Not:* FİGO evre 0 (Tis)'ı içermez

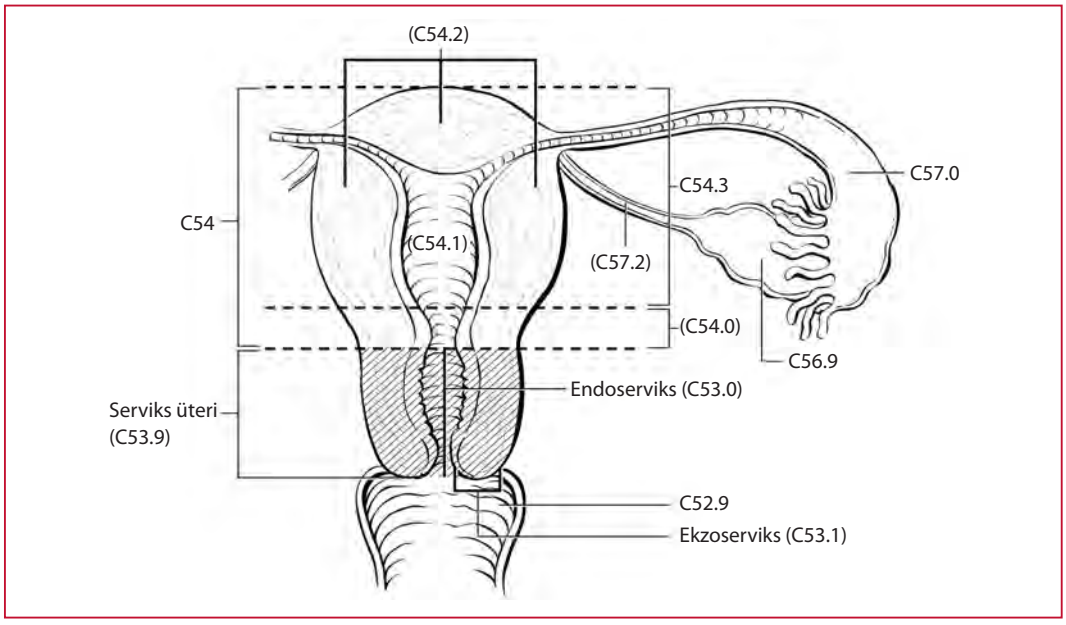

ŞEKİL 35.1. *Serviks uterinin anatomik bölge ve alt bölgeleri.*

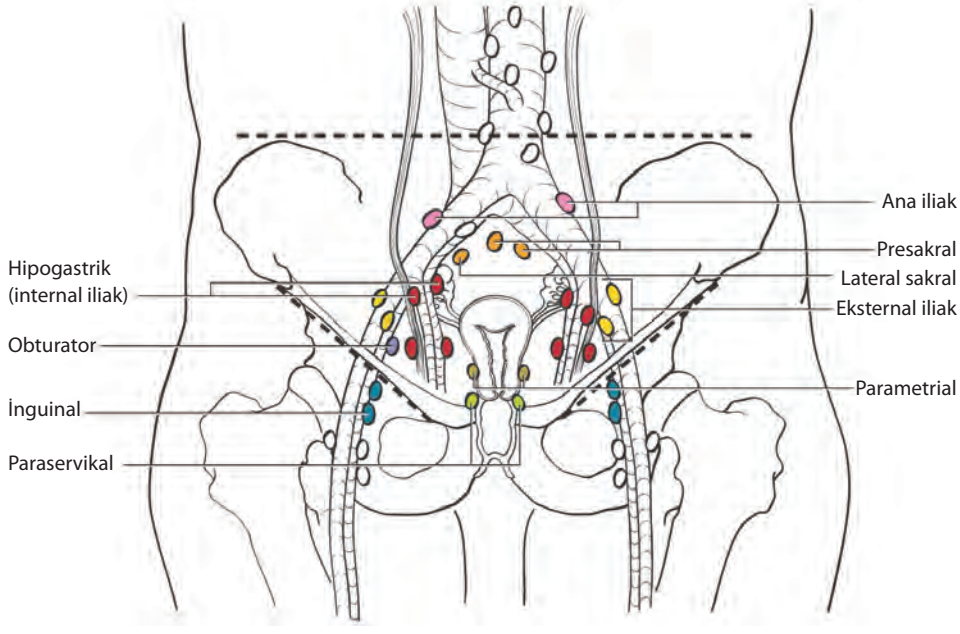

ŞEKİL 35.2. *Serviks üterinin bölgesel lenf nodları*

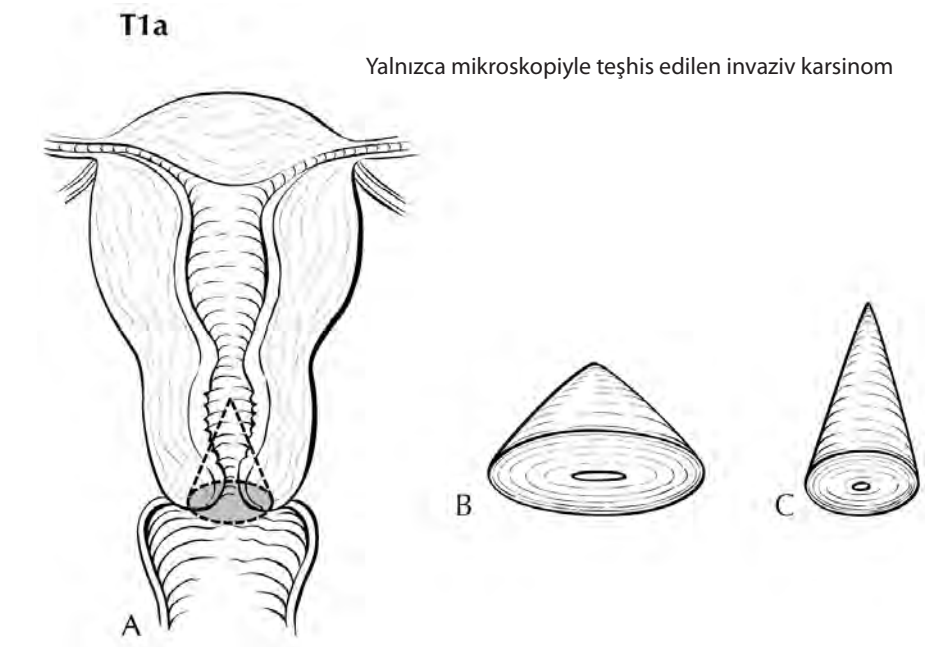

ŞEKİL 35.3. *(A-C) T1a, yalnızca mikroskobik olarak teşhis edilen invaziv karsinom olarak tanımlanmaktadır. Epitel tabanından ölçülen maksimum 5.0 mm derinlik ve ≤7.0 mm genişlikte horizontal yayılımlı stromal invazyon. Venöz veya lenfatik damar tutulumu evrelemeyi değiştirmez.*

T1a1

Yalnızca mikroskopiyle teşhis edilen invaziv karsinom

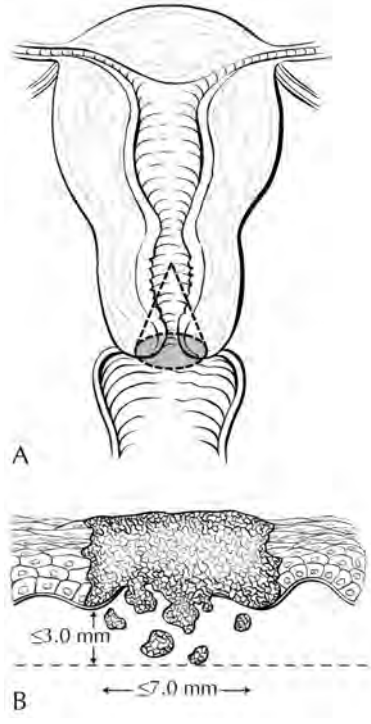

ŞEKİL 35.4. *T1a1 maksimum ≤3.0 mm derinlik ve ≤7.0 mm genişlikte horizontal yayılımlı stromal invazyon olarak tanımlanmaktadır.*

T1a2

Yalnızca mikroskopiyle teşhis edilen invaziv karsinom

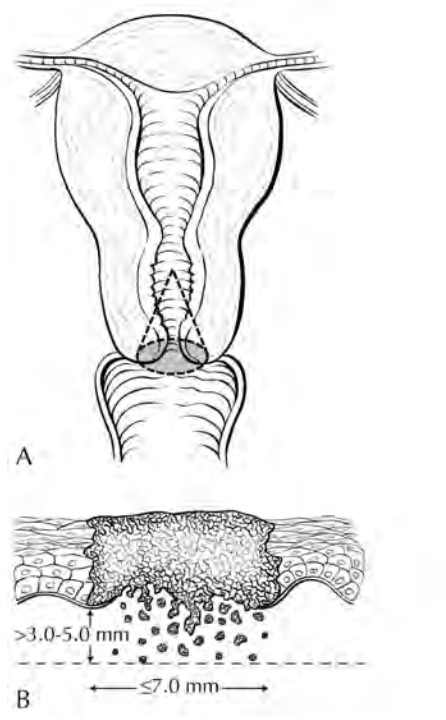

ŞEKİL 35.5. *T1a2 maksimum >3.0 mm ancak <5 mm derinlik ve ≤7.0 mm genişlikte horizontal yayılımlı stromal invazyon olarak tanımlanmaktadır.*

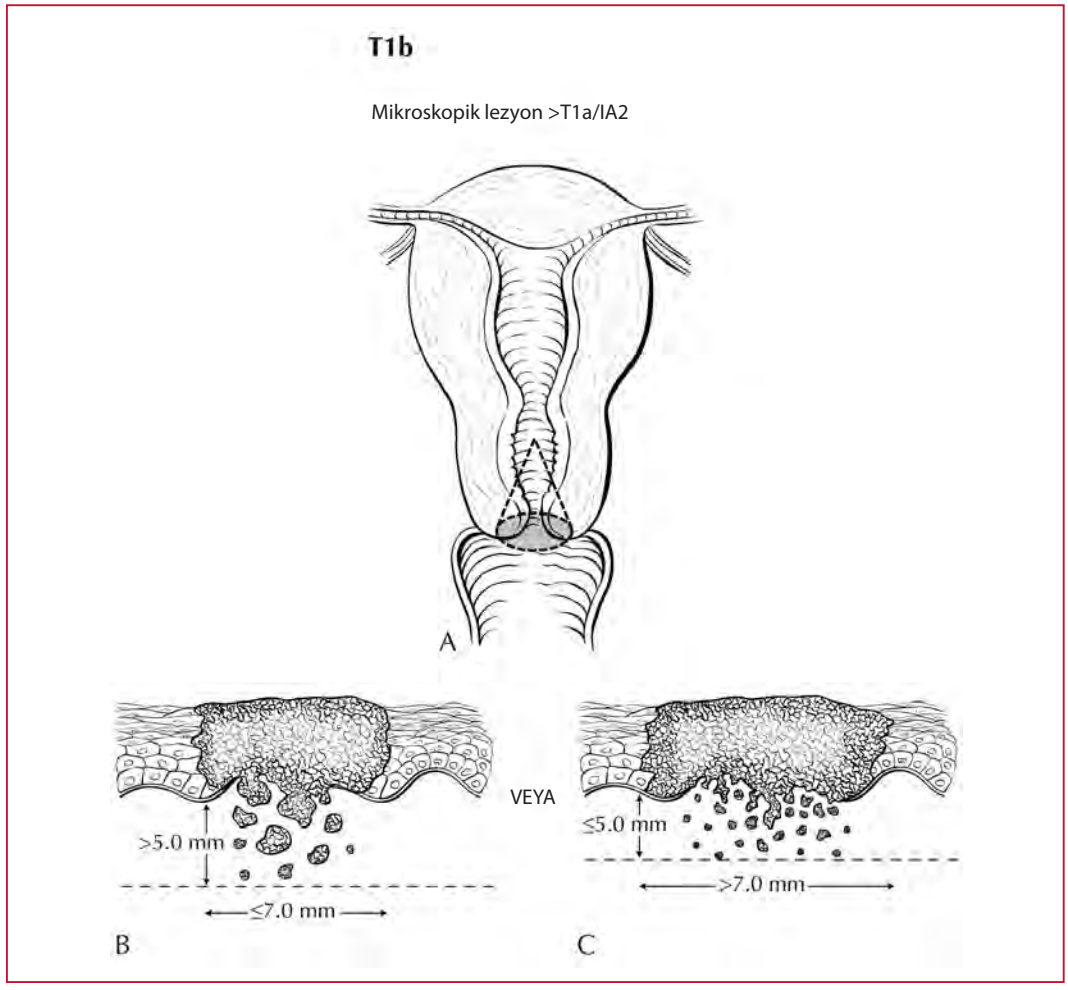

ŞEKİL 35.6. *T1b servikse sınırlı klinik olarak belirgin lezyon ve T1a/1A2'den büyük mikroskobik lezyon olarak tanımlanmaktadır.*

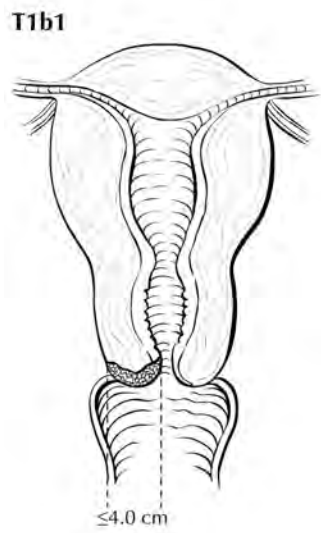

ŞEKİL 35.7. *T1b1 en büyük boyutu ≤4.0 cm olan klinik olarak belirgin lezyon olarak tanımlanmaktadır.*

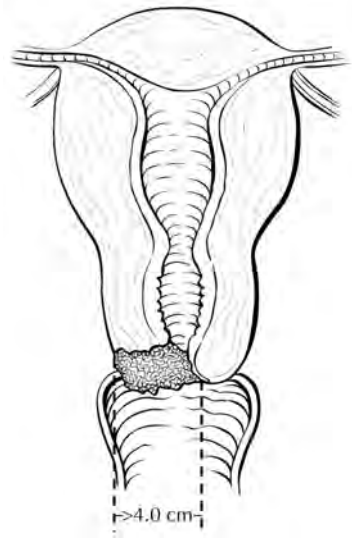

ŞEKİL 35.8. *T1b2 en büyük boyutu >4.0 cm olan klinik olarak belirgin lezyon olarak tanımlanmaktadır.*

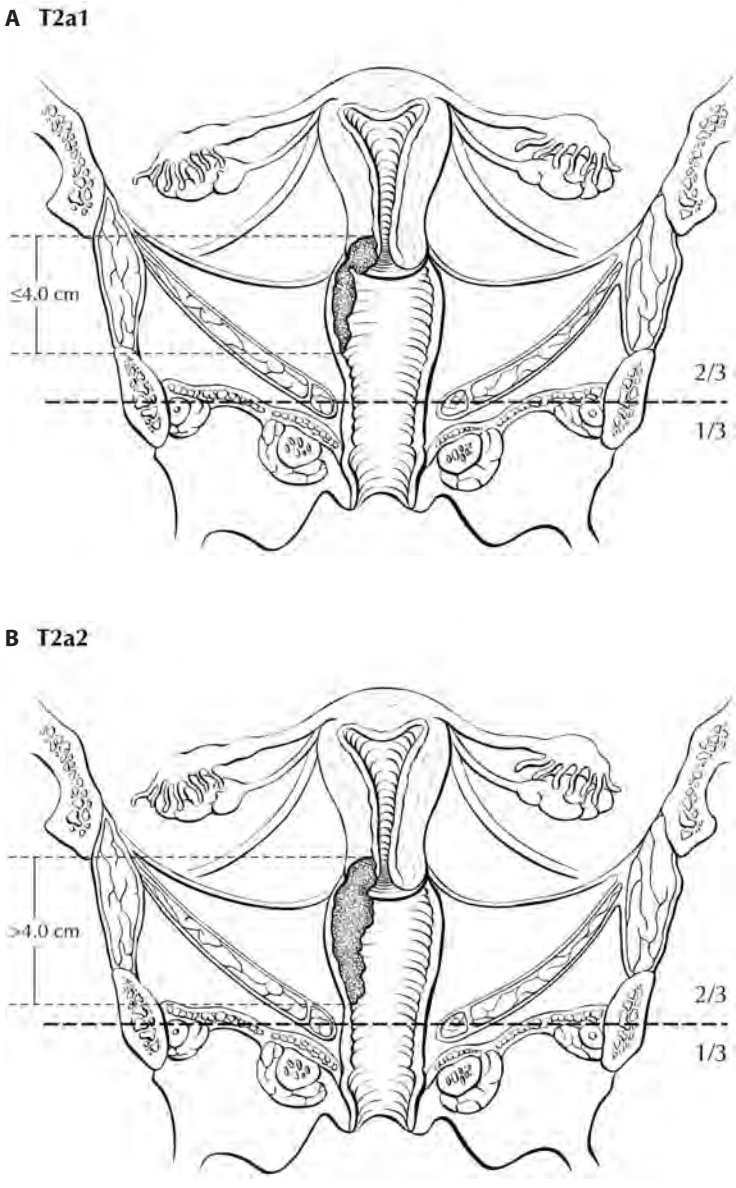

ŞEKİL 35.9. *(A) T2a parametrial invazyonu olmayan tümör olarak tanımlanmaktadır. T2a1 en büyük boyutu ≤4.0 cm klinik olarak belirgin lezyon olarak tanımlanmaktadır. (B) T2a2 en büyük boyutu >4.0 cm klinik olarak belirgin lezyon olarak tanımlanmaktadır.*

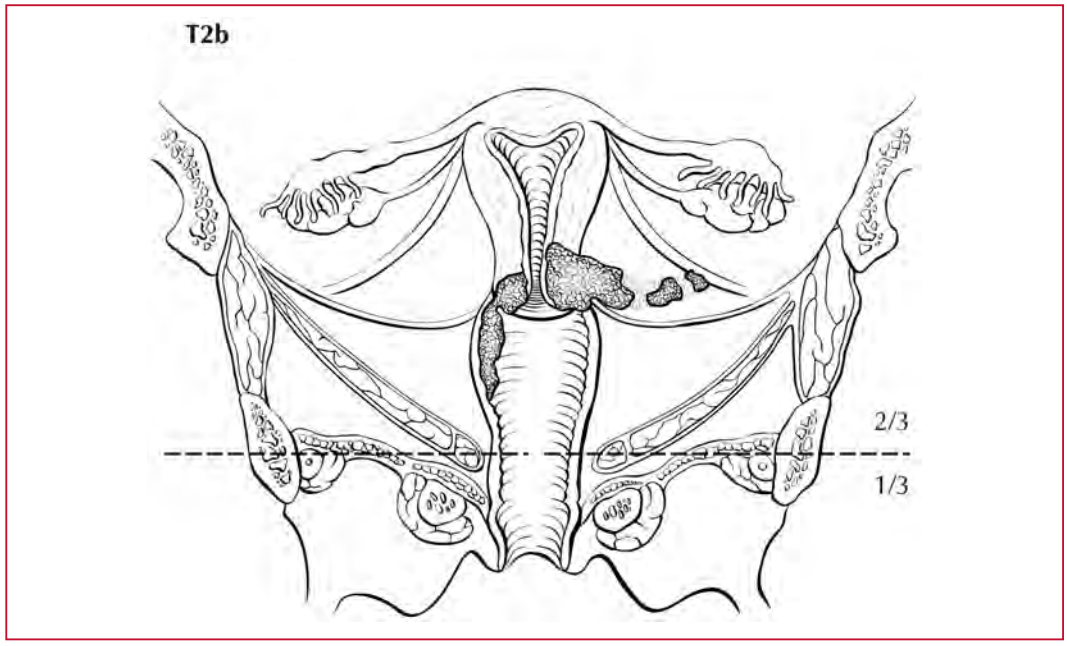

ŞEKİL 35.10. *T2b parametrial invazyonlu tümör olarak tanımlanmaktadır.*

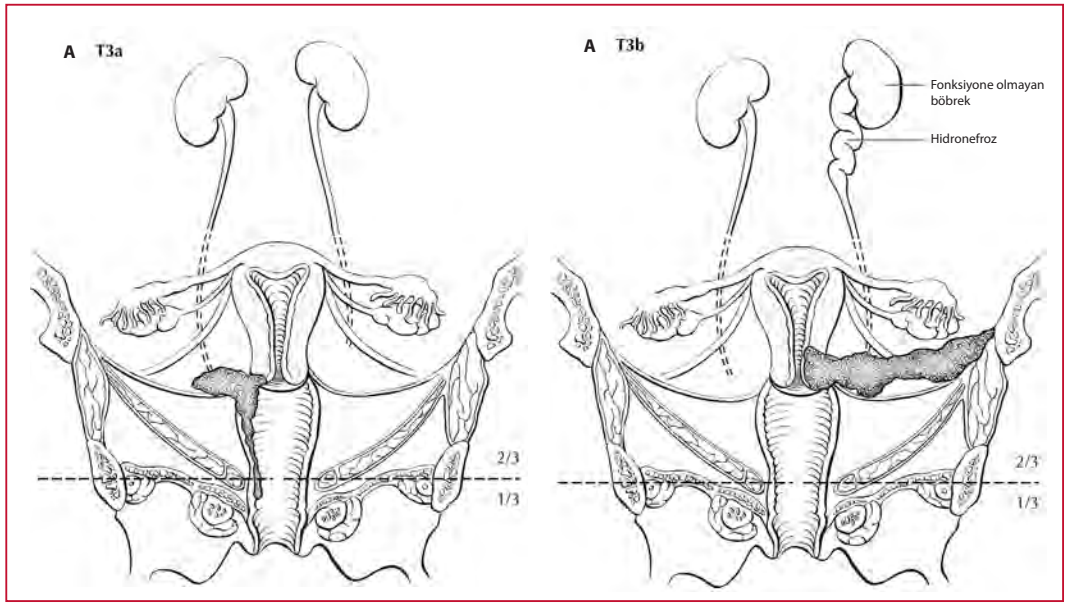

ŞEKİL 35.11. *(A) T3a pelvik duvar invazyonu olmadan alt 1/3 vajinayı tutmuş tümör olarak tanımlanmaktadır. T3b, pelvik duvara ulaşmış ve/veya hidronefoz veya nonfonksiyone böbreğe neden olmuş tümör olarak tanımlanmaktadır.*

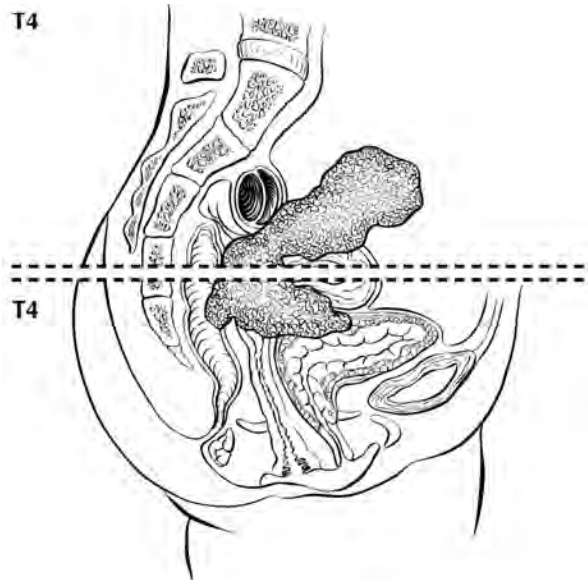

ŞEKİL 35.12. *T4 mesane veya rektum mukozasına yayılmış, ve/veya gerçek pelvisi aşmış (büllöz ödem, evre 4 olarak kabul edilmek için yetersizdir) tümör olarak tanımlanmaktadır.*

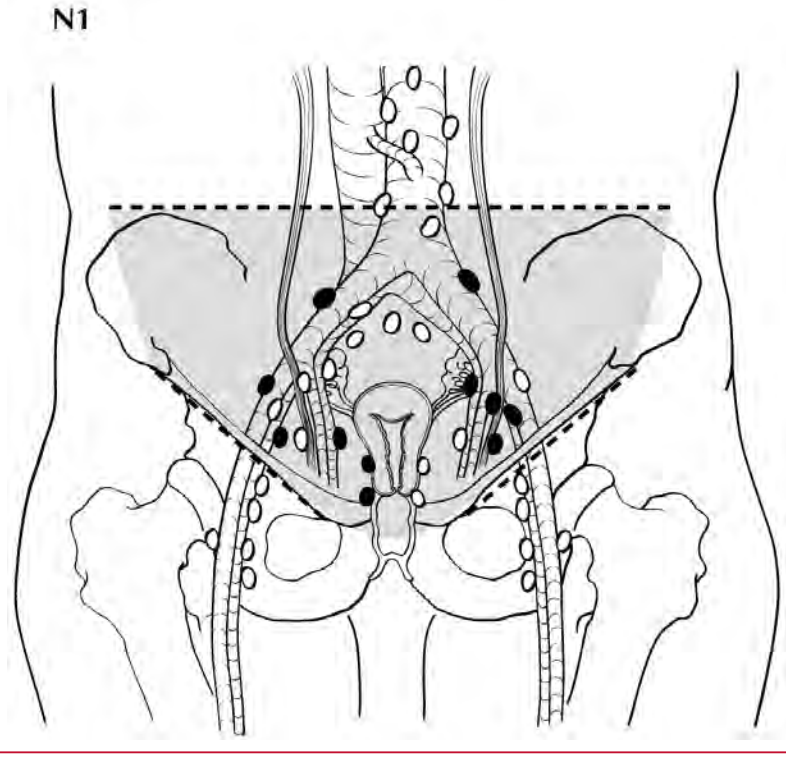

ŞEKİL 35.13. *N1 bölgesel lenf nodu metastazı olarak tanımlanmaktadır.*

PROGNOSTİK FAKTÖRLER (BÖLGEYE ÖZEL FAKTÖRLER)

(Toplanması önerilen)

Evreleme için gerekli	Yok
Klinik olarak önemli	FİGO evresi Pelvik nodların durumu ve değerlendirilme metodu Uzak (paraaortik) nodal durum ve değerlendirilme metodu Uzak (mediastinal, skalen) nodal durum ve değerlendirilme metodu

Korpus Uteri 36

DEĞİŞİKLİKLERİN ÖZETİ

- Bu bölümdeki TNM tanımlaması ve evre gruplandırılması 6. baskıdan değiştirilmiştir ve Uluslararası Jinekoloji ve Obstetri Federasyonu (FIGO) (2008) tarafından benimsenen yeni evrelemeyi yansıtmaktadır.
- Uterin sarkomlar için FIGO tarafından benimsenen ayrı bir evreleme şeması eklenmiştir.

ICD-O-3 TOPOGRAFİ KODLARI

C54.0 Isthmus uteri
C54.1 Endometrium
C54.2 Miyometrium
C54.3 Fundus uteri
C54.8 Korpus uterinin çakışan lezyonları
C54.9 Korpus uteri
C55.9 Uterus, NOS

ICD-O-3 HİSTOLOJİ KOD ARALIĞI

8000-8576, 8890-8898, 8930-8933, 8940-8950, 8980-8981

ANATOMİ

Primer Bölge. İnternal servikal osun yukarısında kalan uterus üst 2/3'lük kısım uterin korpus olarak adlandırılır (Şekil 36.1). Fallop tüpleri ve round ligamentler uterusa armut şeklindeki organın üst ve dış köşelerinden girmektedir. Tubouterin orifisleri birbirine birleştiren çizginin üzerinde kalan uterus parçası uterin fundus olarak adlandırılır. Uterusun alt üçüncü parçası serviks olarak adlandırılır. Servikal stromanın tümöral tutulumu prognostik olarak önemlidir ve evrelemeyi etkiler (T2). Yeni evreleme sistemi endoservikal mukozal/glandüler tutulumu ayırmaz (önceden evre IIA). Tümör lokalizasyonu dikkatlice ayırt edilmeli ve patolog tarafından kaydedilmelidir. Miyometriuma tümör invazyonunun derinliği de prognostik bir belirteçtir ve patoloji raporlarında bulunmalıdır. Direkt yayılım veya metastaz ile overlerin tutulumu veya tümörün uterin serozaya penetrasyonunun tanımı önemlidir ve tümörü T3a olarak sınıflandırmaktadır.

Uterusa sınırlı varsayılan endometrial kanser vakalarının yaklaşık %10'unda peritoneal sitoloji örneklerinde malign hücreler saptanmaktadır. Pozitif sitolojinin prognostik önemi tartışılmaktadır. Miyometrial invazyonun derinliği, tümörün gradı ve ekstrauterin hastalık varlığı prognostik olarak daha anlamlıdır ki 2008 FIGO evreleme sistemine göre peritoneal sitoloji evreleme amacı ile kullanılmamaktadır (önceden T3a, FIGO evre IIIA). T3b lezyonlar hastalığın bölgesel yayılımını yansıtır ve tümörün miyometrium yoluyla parametriuma yayılımını ve/veya vajinanın metastatik/lokal tutulumunu içermektedir.

C.C. Compton et al. (eds.), *AJCC Cancer Staging Atlas: A Companion to the Seventh Editions of the AJCC Cancer Staging Manual and Handbook*, DOI 10.1007/978-1-4614-2080-4_36,
© 2012 American Joint Committee on Cancer

Bölgesel Lenf Nodları. Bölgesel lenf nodları çifttir ve her birinin yeri incelenmelidir. Bölgesel lenf nodları aşağıdaki gibidir (Şekil 36.2):

Obturator
İnternal iliak (hipogastrik)
Eksternal iliak
Common iliak
Paraaortik
Presakral
Parametrial

Bölgesel lenf nodlarının yeteri kadar değerlendirilebilmesi için bilateral paraaortik ve pelvik lenf nodu (eksternal iliak, internal iliak ve obturator lenf nodlarını içeren) değerlendirilmesinin operatif ve cerrahi patoloji raporlarında belirtilmesi gerekir. Parametrial lenf nodları, yaygın servikal stromal invazyonu olan vakalarda yapılan radikal histerektomiler olmadıkça çoğunlukla ortaya çıkarılamaz.

pN için bölgesel lenfadenektomi spesmenleri histolojik değerlendirmesi alışılagelmiş biçimde altı veya daha fazla lenf nodunu içerecektir. TNM evrelemesi için, altıdan daha az sayıda lenf nodu çıkarılan vakalarda sınıflandırma, TNM'in genel kurallarına uygun olarak bu lenf nodlarının durumuna göre (pN0; pN1 gibi) TNM patolojik sınıflandırması kullanılarak yapılmalıdır. Çıkarılan ve pozitif olan lenf nodlarının sayısı kaydedilmelidir (FIGO sınıflamasına göre altıdan daha az sayıdaki çıkarılan lenf nodu pNX olarak ifade edilmektedir).

Metastatik Bölge. Vajina ve akciğerler sıklıkla karşılaşılan metastatik bölgelerdir. Peritoneal yüzeylere veya omentuma olan intraabdominal metastazlar özellikle seröz ve şeffaf hücreli tümörlerde görülür.

PROGNOSTİK BELİRTEÇLER

Bölgesel lenf nodunda metastatik hastalığın varlığı klinik olarak uterusa sınırlı olan karsinomlarda en önemli prognostik faktördür. AJCC nodal durumun cerrahi/patolojik değerlendirmesinin mümkün olduğunca kullanılmasını şiddetle savunmaktadır. Bölgesel nodların palpasyonunun, nodların patolojik değerlendirilmesine göre çok daha az doğruluğa sahip olduğu iyi bilinmektedir.

Tümör gradı ve miyometrial invazyon derinliği geçmişten günümüze önemli prognostik faktörler olarak kabul edilmektedirler. Bu faktörler, çok değişkenli analizleri kullanılarak, cerrahi olarak evrelenen hastalarda nodal metastaz olasılığını göstermek için kullanılmaktadır. Preoperatif endometrial biyopsi tümör gradı ve miyometrial invazyon derinliği ile tam ilişkili değildir.

Miyometriumun lenfovasküler alan tutulumunun varlığı veya yokluğu hepsinde olmasa da çoğu seride önemlidir. Lenfovasküler alan tutulumu; var olduğunda, bölgesel lenf nodunun metastatik tutulum olasılığını arttırır. Lenfovasküler alan tutulumunun varlığı ya da yokluğu patoloji raporlarında belirtilmelidir.

Peritoneal yıkamalardaki tümör hücrelerinin önemi ve adneksiyal yapılarda metastatik odak varlığı prognoz üzerinde olumsuz bir etkiye sahip olabilir fakat bu durum tartışmalıdır ve daha ileri çalışmaları gerektirmektedir. Yeni benimsenen evreleme sisteminde (FIGO 2008) pozitif sitoloji varlığı evreyi değiştirmemektedir. Eğer toplandıysa, sitoloji sonuçları kayıt edilmelidir.

Seröz papiller ve şeffaf hücreli adenokarsinomlar, endometrioid adenokarsinoma kıyasla tanı anında daha yüksek ekstrauterin hastalık insidansına sahiptirler. Ekstrauterin hastalık riski miyometrial invazyon derinliğiyle ilişkili değildir, çünkü miyometrial invazyon olmasa da nodal veya intraperitoneal metastazlar bulunabilir. Bu nedenle Grade 3 tümör olarak sınıflandırılırlar.

Skuamöz bileşenli malinitelerde tümör agresifliği, skuamözden ziyade glandüler bileşenin diferansiyasyon derecesi ile ilişkili gibi görünmektedir. Klinikopatolojik ve immünohistokimyasal çalışmalar, eski sınıflama sistemlerinde olduğu gibi, mikst mezodermal tümörlerin mikst epitelyal ve

mezenkimal diferansiasyonlu sarkomlardan ziyade malign epitelyal orjinli yüksek gradeli (G3) maligniteler şeklinde sınıflanmasını desteklemektedir.

DNA ploidi, östrojen ve progesteron reseptör durumu, tümör supresör gen ve onkogen ekspresyonu etkisini göz önünde bulunduran veriler, henüz evre gruplamasına dahil edilmek üzere yeterli olgunluğa ulaşmamıştır.

TNM TANIMLAMASI

T kategorisindeki tanımlamalar FIGO tarafından kabul edilen evreleri karşılamaktadır.

UTERİN KARSİNOMLAR

Karsinosarkomlar, karsinom olarak evrelendirilmelidirler.

FIGO evreleri tümörün histolojik gradına göre ayrıca alt gruplara bölünmektedir- evre IC G2 gibi. Mukayese etmek için her iki sistem de içerilmektedir.

Primer Tümör (T) (Cerrahi-Patolojik Bulgular)

TNM Kategorileri	*FİGO Evreleri*	
Tx		Primer tümör değerlendirilemiyor
T0		Primer tümör kanıtı yok
Tis*		Karsinoma in situ (preinvaziv karsinom)
T1	I	Tümör korpus uteriye sınırlı
T1a	IA	Tümör endometriuma sınırlı veya miyometriumun yarısından azına invaze (Şekil 36.3A)
T1b	IB	Miyometriumun yarısı veya daha fazlasına invazyon (Şekil 36.3B)
T2	II	Tümör serviksin stromal bağ dokusuna invaze fakat uterus dışına yayılım yok** (Şekil 36.4)
T3a	IIIA	Tümör seroza ve/veya adneksleri tutmuş (direkt yayılım veya metastazla) (Şekil 36.5)
T3b	IIIB	Vajinal tutulum (direkt yayılım veya metastazla) veya parametrial tutulum (Şekil 36.5)
T4	IVA	Tümör mesane veya barsak mukozasına yayılmış (büllöz ödem evre 4 olarak kabul edilmek için yetersizdir) (Şekil 36.6)

**Not*: FİGO artık Evre 0 (Tis) içermemektedir.

**Endoservikal glandüler tutulum sadece Evre I olarak düşünülmelidir, Evre II değil.

Bölgesel Lenf Nodları(N)

TNM Kategorileri	*FİGO Evreleri*	
Nx		Bölgesel lenf nodları değerlendirilemiyor
N0		Bölgesel lenf nodu metastazı yok
N1	IIIC1	Pelvik lenf nodlarına bölgesel lenf nodu metastazı (Şekil 36.7)
N2	IIIC2	Pelvik lenf nodu olsun ya da olmasın paraaortik lenf nodlarına bölgesel lenf nodu metastazı (Şekil 36.8)

Uzak Metastazlar (M)

TNM Kategorileri	*FİGO Evreleri*	
M0		Uzak metastaz yok
M1	IVB	Uzak metastaz var (intraperitoneal hastalık, inguinal lenf nodu metastazı, ya da akciğer, karaciğer veya kemik dahil. Paraaortik lenf nodu, vajina, pelvik seroza veya adnekse metastazlar dahil değil) (Şekil 36.9)

ANATOMİK EVRE /PROGNOSTİK GRUPLAR

Karsinomlar*

Evre 0**	Tis	N0	M0
Evre I	T1	N0	M0
Evre IA	T1a	N0	M0
Evre IB	T1b	N0	M0
Evre II	T2	N0	M0
Evre III	T3	N0	M0
Evre IIIA	T3a	N0	M0
Evre IIIB	T3b	N0	M0
Evre IIIC1	T1-T3	N1	M0
Evre IIIC2	T1-T3	N2	M0
Evre IVA	T4	Herhangi bir N	M0
Evre IVB	Herhangi bir T	Herhangi bir N	M1

*Karsinosarkomlar karsinom gibi evrelenmelidir.
***Not:* FİGO artık evre 0 (Tis) içermemektedir.

UTERİN SARKOMLAR

(Leiomyosarkom, Endometrial Stromal Sarkom, Adenosarkomu içerir.)

LEIOMYOSARKOM VE ENDOMETRIAL STROMAL SARKOM

Primer Tümör (T)

TNM Kategorileri	*FİGO Evreleri*	
TX		Primer tümör değerlendirilemiyor
T0		Primer tümör kanıtı yok
T1	I	Uterusa sınırlı tümör
T1a	IA	Tümör ≤ 5 cm (Şekil 36.10)
T1b	IB	Tümör > 5 cm (Şekil 36.11)
T2	II	Uterusu aşan ancak pelvis içine sınırlı tümör
T2a	IIA	Adneksi tutan tümör (Şekil 36.12)
T2b	IIB	Pelvik dokuyu tutan tümör (Şekil 36.13)
T3	III*	Abdominal dokulara infiltre olan tümör
T3a	IIIA	Tek bölge (Şekil 36.14)
T3b	IIIB	Birden fazla fazla bölge (Şekil 36.15)
T4	IVA	Mesane veya rektuma invaze tümör (Şekil 36.16)

Not: Overyan/pelvik endometriozla ilişkili uterin korpus ve over/pelvis eş zamanlı tümörleri bağımsız primer tümör gibi sınıflandırılır.
*Bu evredeki lezyonlar abdominal dokuları infiltre etmiş ve henüz abdominal kaviteye çıkmamıştır.

Bölgesel Lenf Nodları (N)

TNM Kategorileri	*FİGO Evreleri*	
Nx		Bölgesel lenf nodları değerlendirilemiyor
N0		Bölgesel lenf nodu metastazı yok
N1	IIIC	Bölgesel lenf nodu metastazı var (Şekil 36.17)

Uzak Metastazlar (M)

TNM Kategorileri	*FİGO Evreleri*	
M0		Uzak metastaz yok
M1	IVB	Uzak metastaz var (Adneks, pelvik ve abdominal dokular hariç)

ADENOSARKOMLAR

Primer Tümör (T)

TNM Kategorileri	*FİGO Evreleri*	
Tx		Primer tümör değerlendirilemiyor
T0		Primer tümör kanıtı yok
T1	I	Uterusa sınırlı tümör
T1a	IA	Endometrium/endoservikse sınırlı tümör (Şekil 36.18)
T1b	IB	Miyometriumun yarısından azına invaze tümör (Şekil 36.19)
T1c	IC	Miyometriumun yarısından fazlasına invaze tümör (Şekil 36.20)
T2	II	Uterusu aşan ancak pelvis içine sınırlı tümör
T2a	IIA	Adneksi tutan tümör (Şekil 36.13)
T2b	IIB	Pelvik dokuyu tutan tümör
T3	III*	Abdominal dokulara infiltre olan tümör
T3a	IIIA	Tek bölge (Şekil 36.14)
T3b	IIIB	Birden fazla fazla bölge (Şekil 36.15)
T4	IVA	Mesane veya rektuma invaze tümör (Şekil 36.16)

Not: Overyan/pelvik endometriozla ilişkili uterin korpus ve over/pelvis eş zamanlı tümörleri bağımsız primer tümör gibi sınıflandırılır.
*Bu evredeki lezyonlar abdominal dokuları infiltre etmiş ve henüz abdominal kaviteye çıkmamıştır.

Bölgesel Lenf Nodları(N)

TNM Kategorileri	*FİGO Evreleri*	
Nx		Bölgesel lenf nodları değerlendirilememiş
N0		Bölgesel lenf nodu metastazı yok
N1	IIIC	Bölgesel lenf nodu metastazı var (Şekil 36.17)

Uzak Metastazlar (M)

TNM Kategorileri	*FİGO Evreleri*	
M0		Uzak metastaz yok
M1	IVB	Uzak metastaz var (Adneks, pelvik ve abdominal dokular hariç)

ANATOMİK EVRE /PROGNOSTİK GRUPLAR

Uterin Sarkomlar

Evre 1	T1	N0	M0
Evre IA*	T1a	N0	M0
Evre IB*	T1b	N0	M0
Evre IC**	T1c	N0	M0
Evre II	T2	N0	M0
Evre IIIA	T3a	N0	M0
Evre IIIB	T3b	N0	M0
Evre IIIC	T1,T2,T3	N1	M0
Evre IVA	T4	Herhangi bir N	M0
Evre IVB	Herhangi bir T	Herhangi bir N	M1

**Not*: Evre IA ve IB, leiomyosarkom ve endometrial stromal sarkomlar için uygulanandan farklıdır.
***Not*: Evre IC leiomyosarkom ve endometrial stromal sarkom için kullanılmaz.

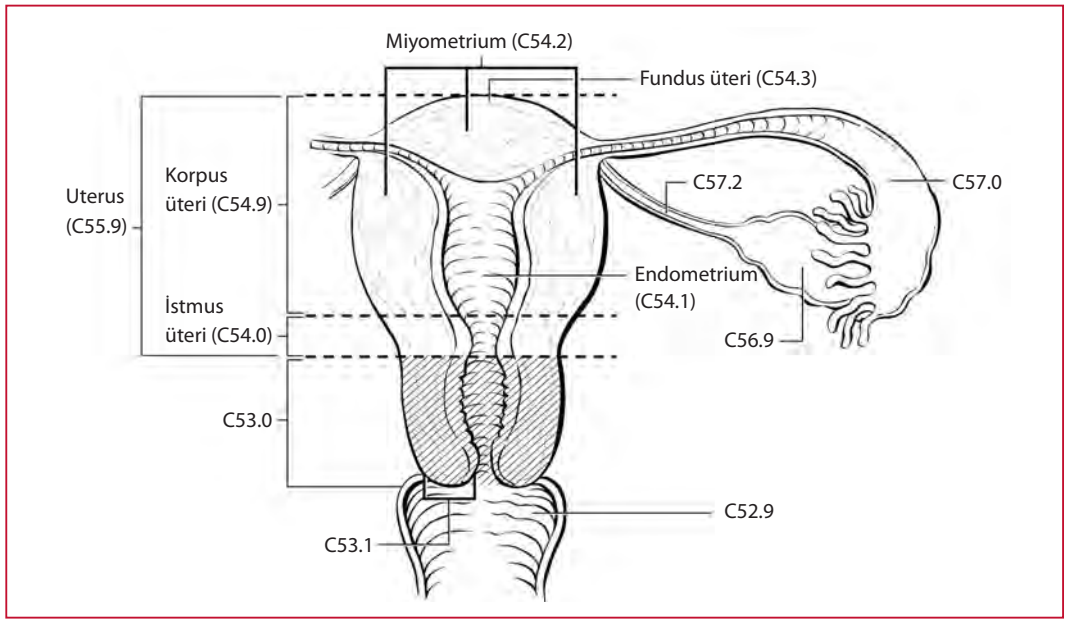

ŞEKİL 36.1. *Korpus uterinin anatomik bölge ve alt bölgeleri.*

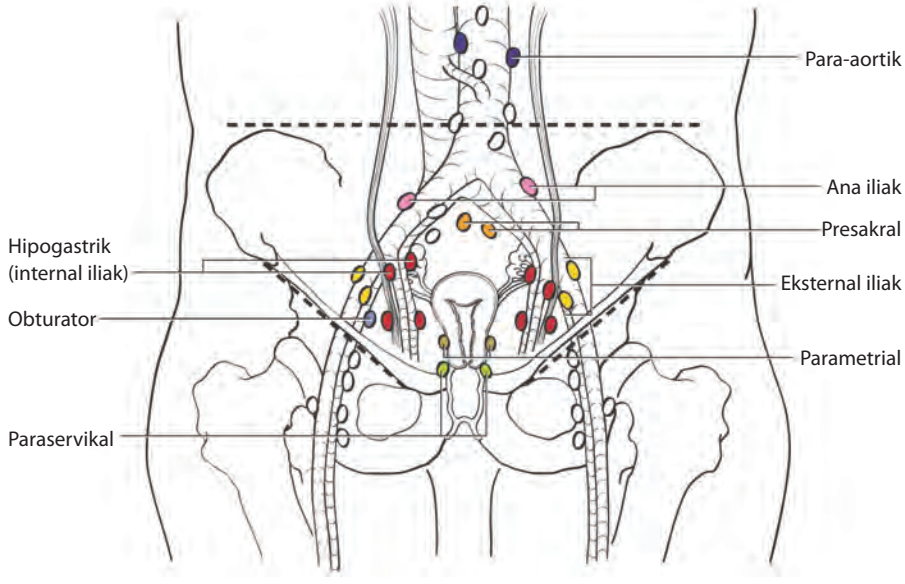

ŞEKİL 36.2. *Korpus uterinin bölgesel lenf düğümleri*

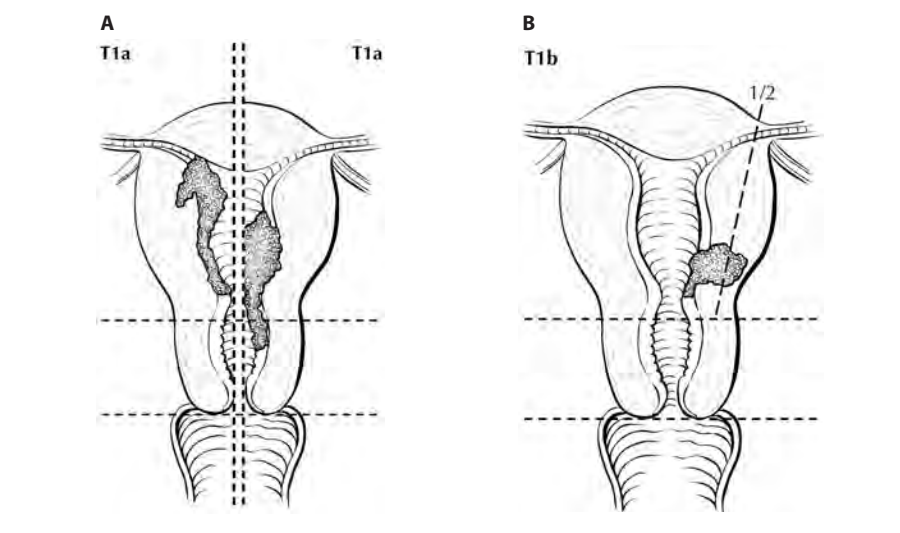

ŞEKİL 36.3. *(A) Karsinomlar için, T1a endometriuma sınırlı veya miyometriumun yarısından azına invaze tümör olarak tanımlanmaktadır. (B) Karsinomlar için, T1b Miyometriumun yarısı veya daha fazlasına invaze tümör olarak tanımlanmaktadır.*

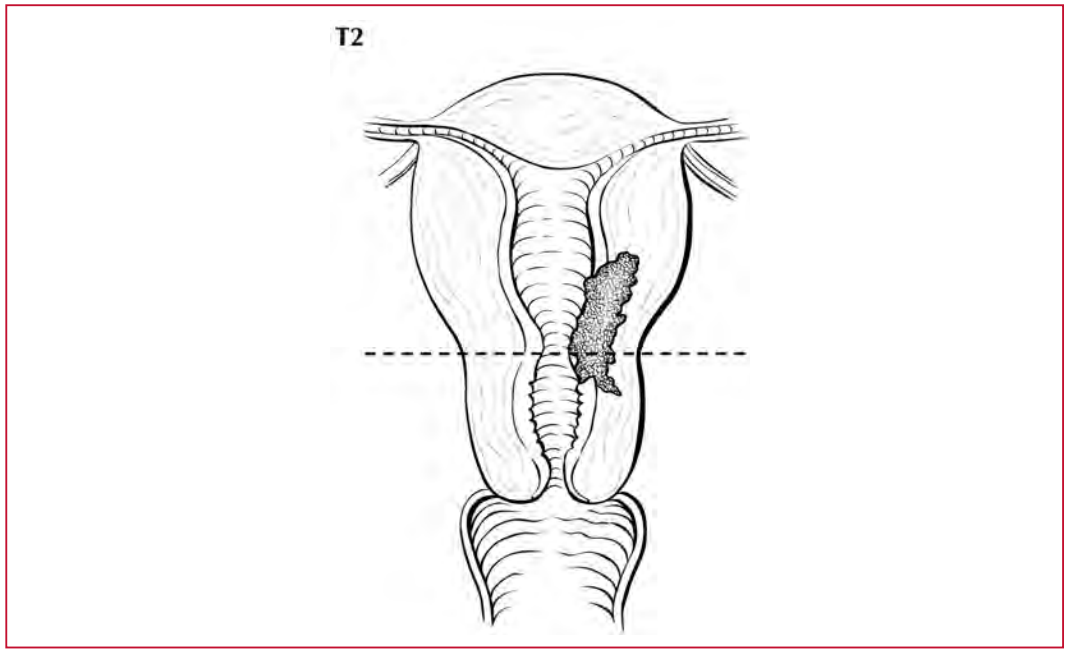

ŞEKİL 36.4. *Karsinomlar için T2 serviksin stromal bağ dokusuna invaze fakat uterus dışına yayılımı olmayan tümör olarak tanımlanmaktadır.*

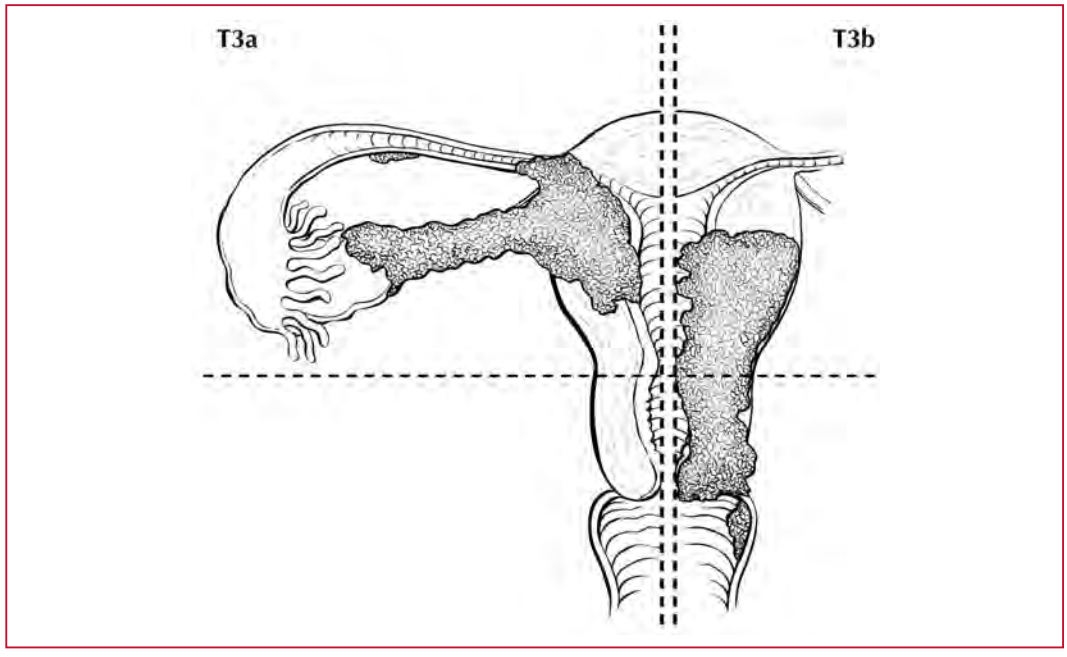

ŞEKİL 36.5. *Karsinomlar için T3a seroza ve/veya adneksleri tutmuş (direkt yayılım veya metastazla) tümör olarak tanımlanmaktadır. T3b vajinal tutulum (direkt yayılım veya metastazla) veya parametrial tutulum olarak tanımlanmaktadır.*

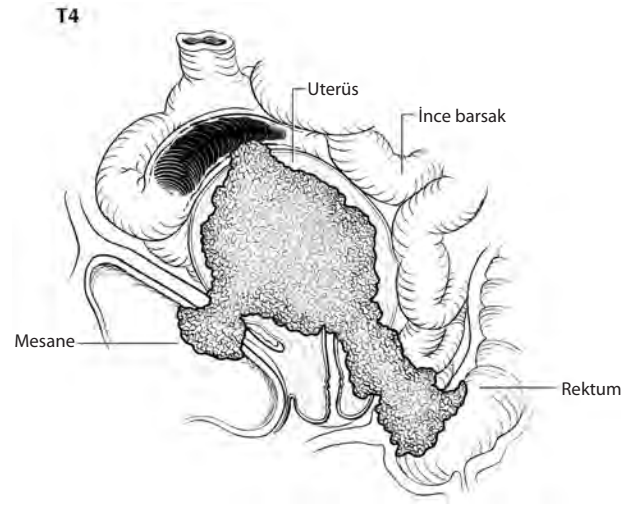

ŞEKİL 36.6. *Karsinomlar için T4 mesane veya barsak mukozasına yayılmış (bulloz odem evre 4 olarak kabul edilmek için yetersizdir) tümör olarak tanımlanmaktadır.*

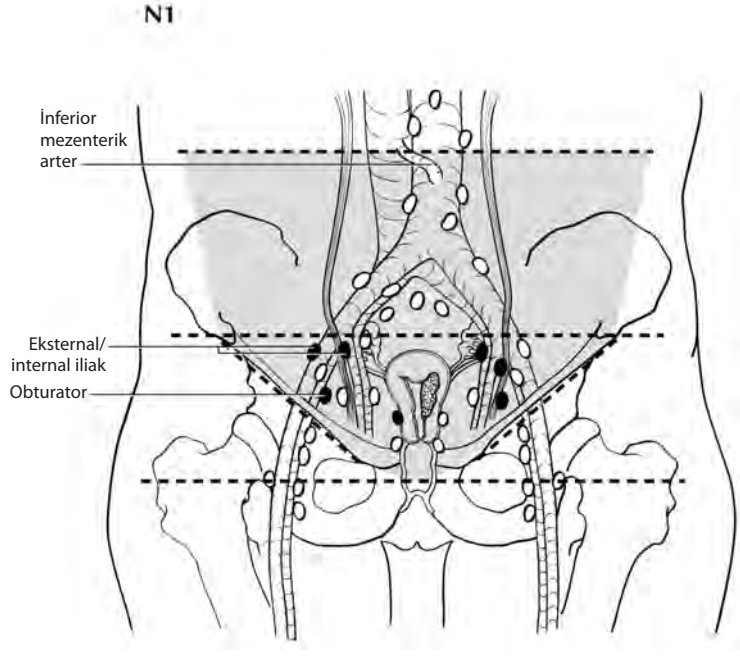

ŞEKİL 36.7. *Karsinomlar için, N1 pelvik lenf nodlarına bolgesel lenf nodu metastazı olarak tanımlanmaktadır.*

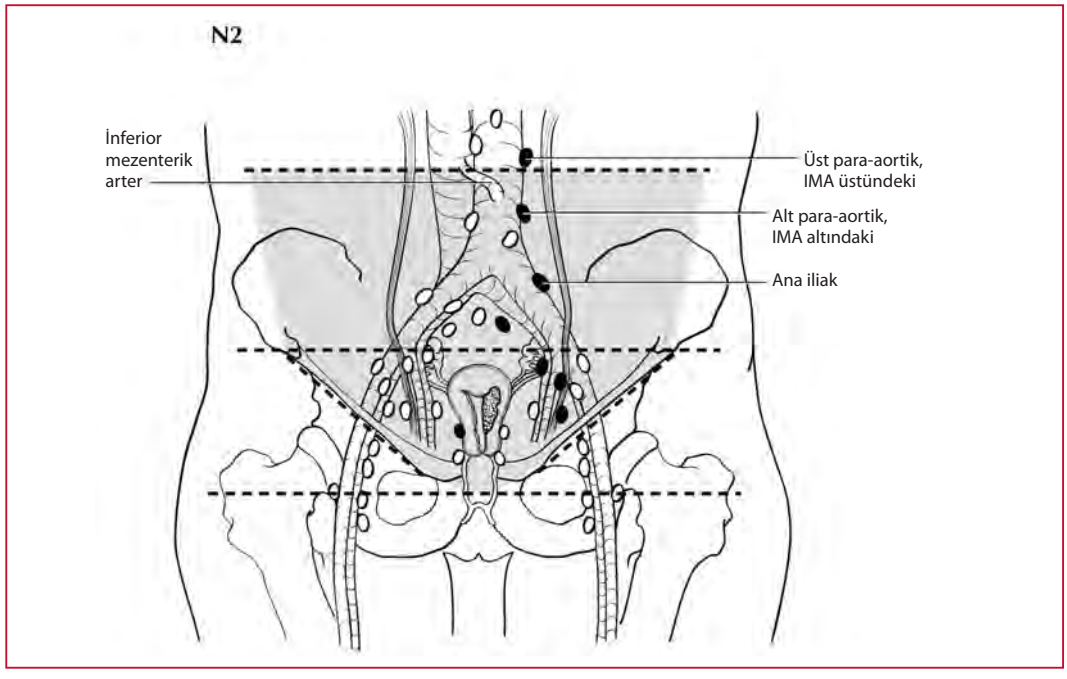

ŞEKİL 36.8. *Karsinomlar için, N2 pelvik lenf nodu olsun ya da olmasın paraaortik lenf nodlarına bölgesel lenf nodu metastazı olarak tanımlanmaktadır.*

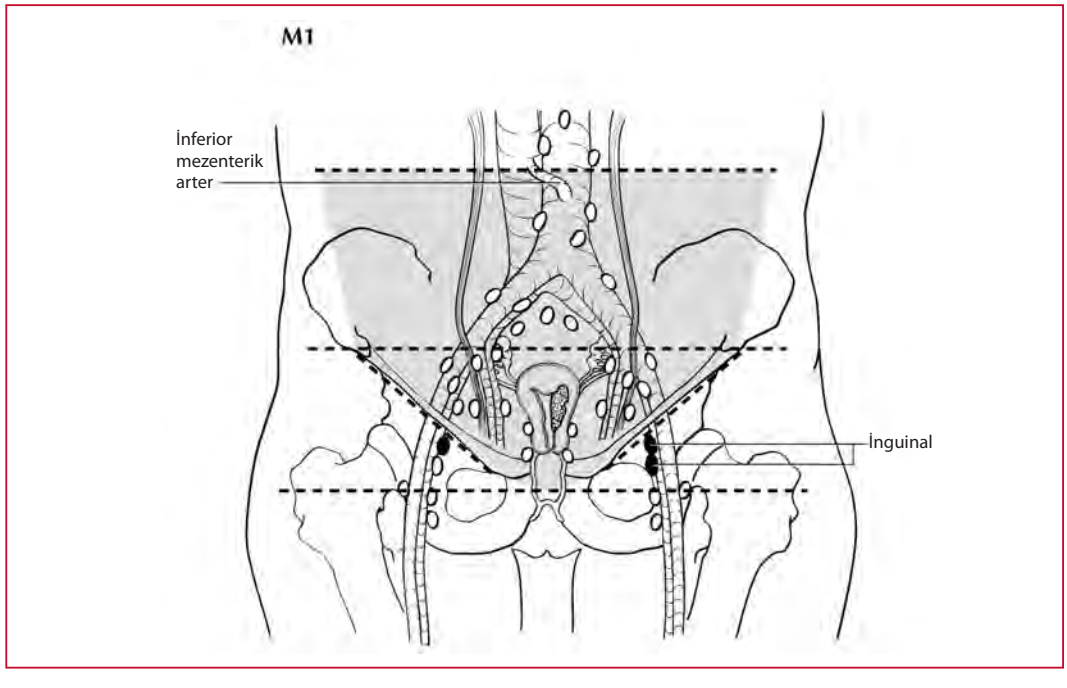

ŞEKİL 36.9. *Karsinomlar için M1 uzak metastaz (intraperitoneal hastalık, inguinal lenf nodu metastazı, ya da akciğer, karaciğer veya kemik dahil. Paraaortik lenf nodu, vajina, pelvik seroza veya adnekse metastazlar dahil değil) olarak tanımlanmaktadır.*

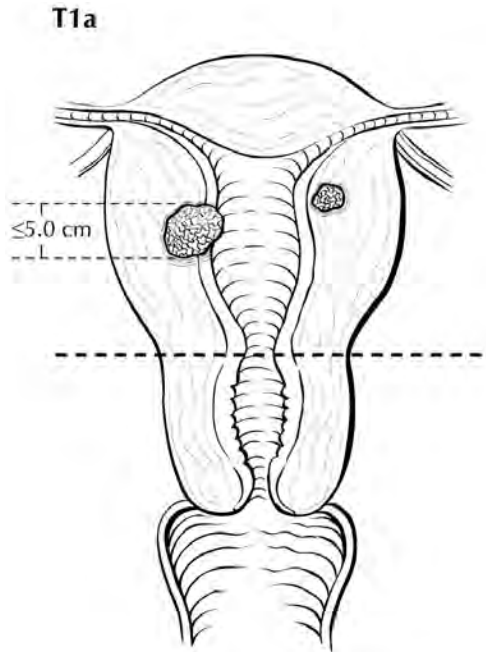

ŞEKİL 36.10. *Leiomiyosarkom ve endometrial stromal sarkom için T1 uterusa sınırlı tumor olarak tanımlanmaktadır. T1a en büyük boyutu 5 cm veya daha küçük tümör olarak tanımlanmaktadır.*

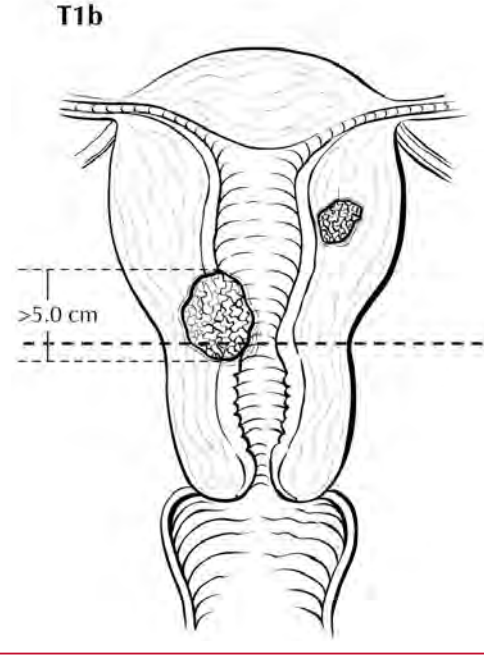

ŞEKİL 36.11. *Leiomiyosarkom ve endometrial stromal sarkom için T1 uterusa sınırlı tümör olarak tanımlanmaktadır. T1b en büyük boyutu 5 cm'den büyük tümör olarak tanımlanmaktadır.*

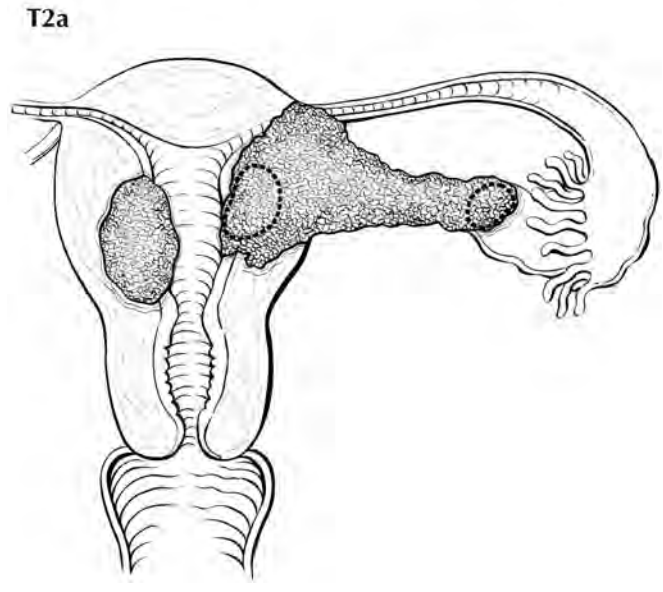

ŞEKİL 36.12. *Leiomiyosarkom ve endometrial stromal sarkom için T2 uterusu aşan ancak pelvis icine sınırlı tümör olarak tanımlanmaktadır. T2a adneksi tutan tumor olarak tanımlanmaktadır.*



ŞEKİL 36.13. *Leiomiyosarkom ve endometrial stromal sarkom için T2b pelvik dokuyu tutan tümör olarak tanımlanmaktadır.*

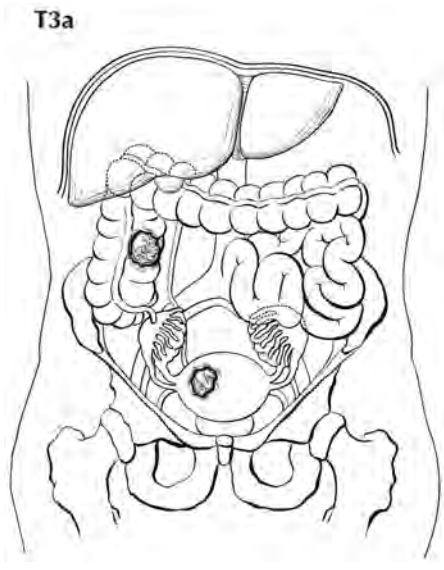

ŞEKİL 36.14. *Leiomiyosarkom ve endometrial stromal sarkom için T3 abdominal dokulara infiltre olan tümör olarak tanımlanmaktadır. T3a tek bölge olarak tanımlanmaktadır.*

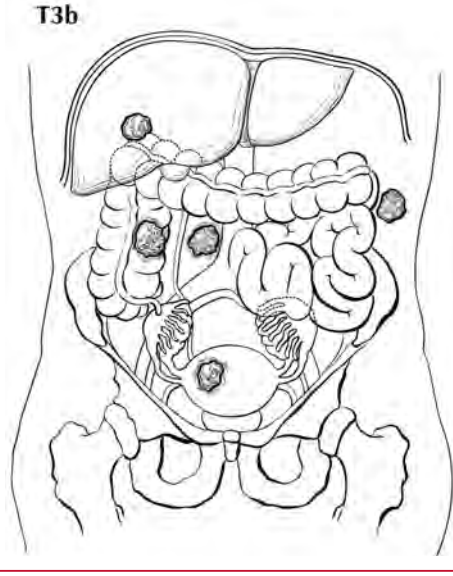

ŞEKİL 36.15. *Leiomiyosarkom ve endometrial stromal sarkom için T3 abdominal dokulara infiltre olan tümör olarak tanımlanmaktadır. T3b birden fazla fazla bölge olarak tanımlanmaktadır.*

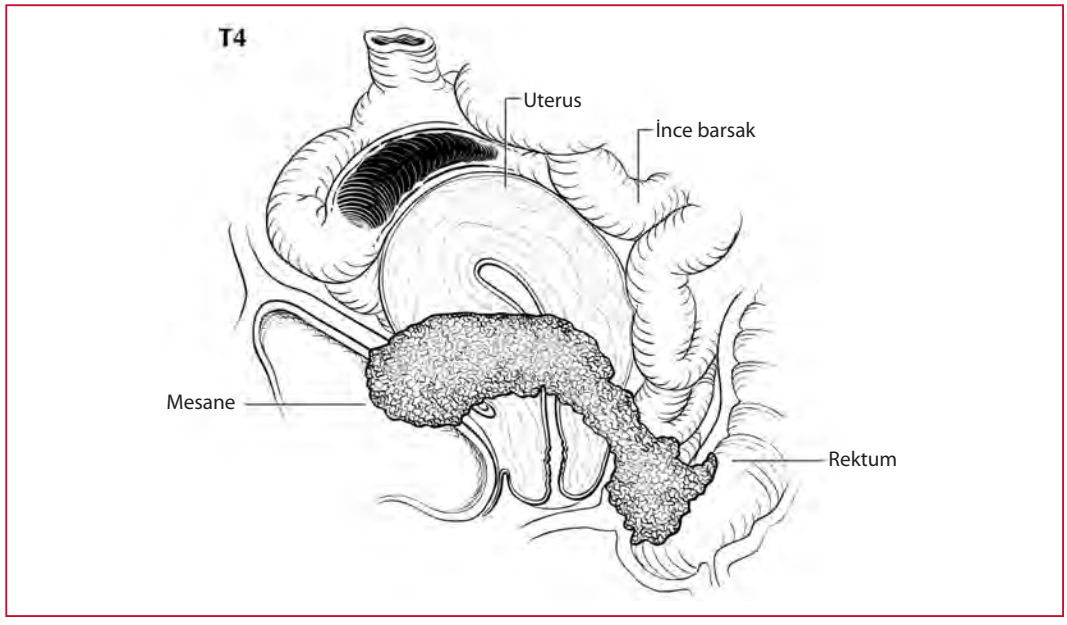

ŞEKİL 36.16. *Leiomiyosarkom ve endometrial stromal sarkom için T4 mesane veya rektuma invaze tümör olarak tanımlanmaktadır.*

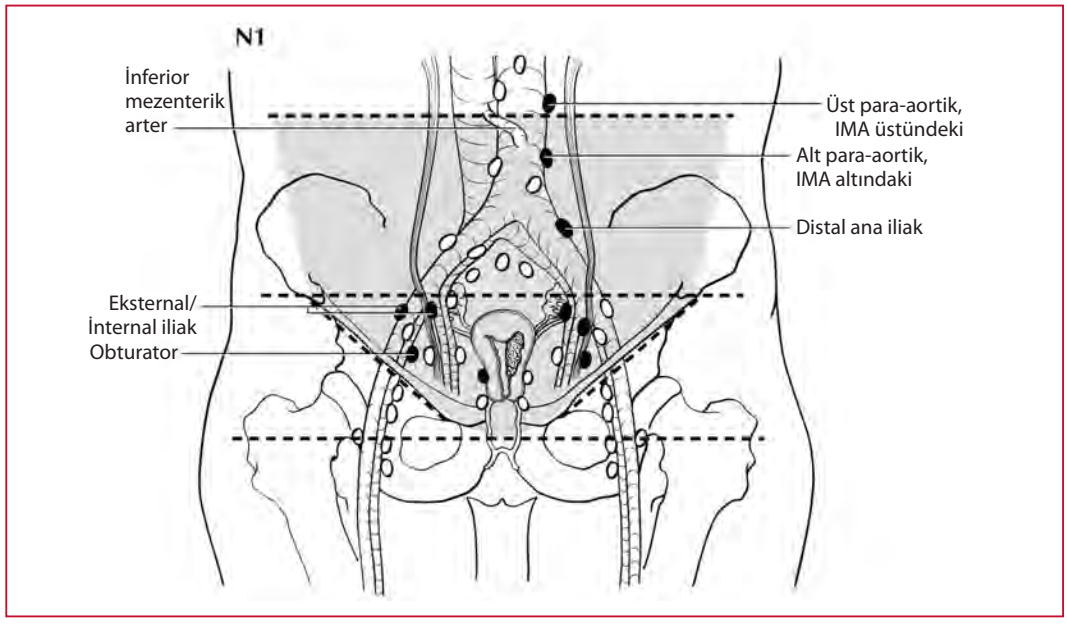

ŞEKİL 36.17. *Leiomiyosarkom ve endometrial stromal sarkom için N1 bölgesel lenf nodu metastazı olarak tanımlanmaktadır.*

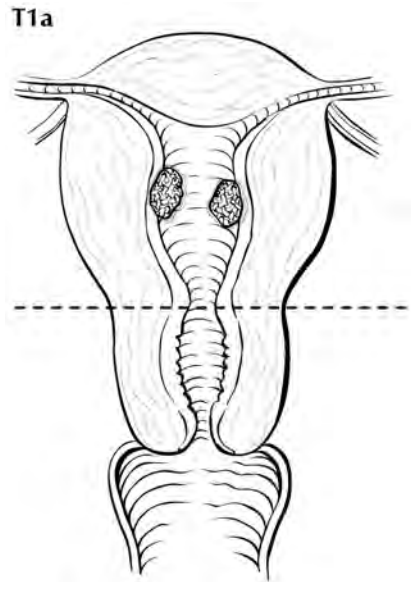

ŞEKİL 36.18. *Adenosarkomlar için T1 I Uterusa sınırlı tümör olarak tanımlanmaktadır. T1a endometrium/endoservikse sınırlı tümör olarak tanımlanmaktadır.*

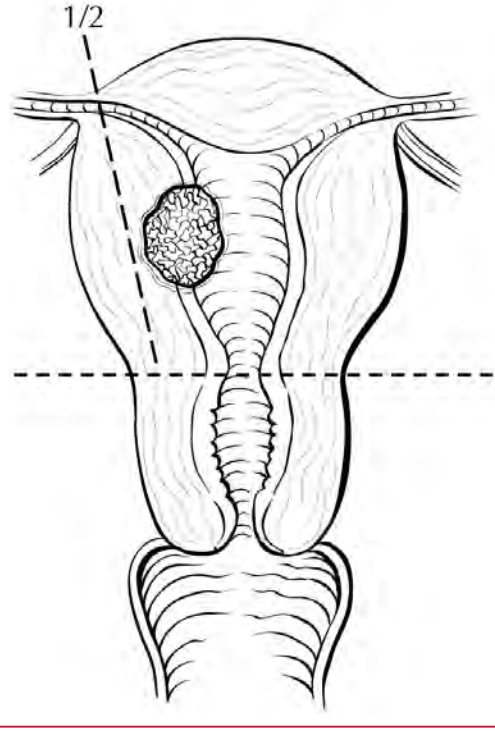

ŞEKİL 36.19. *Adenosarkomlar için T1 I uterusa sınırlı tümör olarak tanımlanmaktadır. T1b miyometriumun yarısından azına invaze tümör olarak tanımlanmaktadır.*

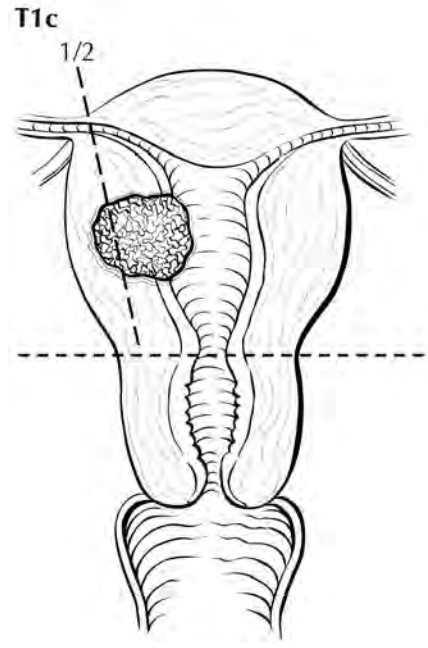

ŞEKİL 36.20. *Adenosarkomlar için T1 I Uterusa sınırlı tumor olarak tanımlanmaktadır. T1c Miyometriumun yarısından fazlasına invaze tumor olarak tanımlanmaktadır.*

PROGNOSTİK FAKTÖRLER (BÖLGEYE ÖZEL FAKTÖRLER)

(Toplanması önerilen)

Evreleme için gerekli	Yok
Klinik olarak önemli	FİGO evresi
	Peritoneal sitoloji sonuçları
	Sayısıyla birlikte pozitif/incelenmiş pelvik nod diseksiyonu
	Sayısıyla birlikte pozitif/incelenmiş paraaortik nod diseksiyonu
	Mikst histolojik tümörlerde nonendometrioid hücre tipinin yüzdesi
	Omentektomi yapılması

Over ve Primer Peritoneal Karsinom

37

DEĞİŞİKLİKLERİN ÖZETİ

- Bu bölümdeki TNM tanımlaması ve evre gruplandırılmasında 6. baskıdan bir fark yoktur.
- Primer peritoneal karsinom bu bölüme eklenmiştir.

ICD-O-3 TOPOGRAFİ KODLARI

C56.9 Over
C48.1 Peritonun spesifik bölümleri (Sadece kadınlar)
C48.2 Periton (Sadece kadınlar)
C48.8 Retroperiton ve peritonun örtüşen lezyonları (yalnızca kadınlar)

ICD-O-3 HİSTOLOJİ KOD ARALIĞI

8000-8576, 8590-8671, 8930-9110 (Sadece C56.9)
8000-8576, 8590-8671, 8930-8934, 8940-9110 (Sadece C48.1-C48.8)

ANATOMİ

Primer Bölge. Overler, broad ligamanla peritoneal alana, infindibulopelvik ligamanla pelvis lateral duvarına bağlanan 2-4 cm çapında düz ovoid şekilli bir çift solid organdır. Medialde uterusa uteroovaryan ligaman ile bağlıdır.

Bazı vakalarda, adenokarsinom primer olarak peritondan kaynaklanabilir (Şekil 37.1). Overler tutulu değildir veya sadece minimal yüzeyel implantasyonlarla tutulmuş olabilirler. Bu peritoneal tümörlerin klinik prezentasyonu, cerrahi tedavisi, kemoterapisi ve prognozu overin primer seröz karsinomunu taklit edebilir. Aile öyküsü sebebi ile proflaktik ooferektomi yapılan hastalarda %1-2 oranında, histopatolojik ve klinik olarak benzer primer ovaryan kanserlere benzer peritoneal adenokarsinom gelişme riski vardır.

Bölgesel Lenf Nodları. Lenfatik drenaj, infindibulopelvik ve round ligaman trunkusları ve eksternal iliak aksesuar yoluyla aşağıdaki lenf nodlarına olur (Şekil 37.2);

Eksternal iliak
İnternal iliak (hipogastrik)
Obturator
Common iliak
Paraaortik
İnguinal
Pelvik, NOS
Retroperitoneal, NOS
pN0 için histolojik değerlendirme pelvik ve paraaortik lenf nodlarını içermelidir.

C.C. Compton et al. (eds.), *AJCC Cancer Staging Atlas: A Companion to the Seventh Editions of the AJCC Cancer Staging Manual and Handbook*, DOI 10.1007/978-1-4614-2080-4_37,
© 2012 American Joint Committee on Cancer

Metastatik Bölge. Pelvik ve abdominal peritonun visseral ve paryatal yaprakları ve omentumu içeren periton, yayılımın en sık olduğu alanları kapsar. Diyafragmatik ve karaciğer yüzey tutulumu da yaygındır. Buna rağmen FIGO evrelemesine uygun olarak abdominal kaviteye (T3) olan bu implantasyonlar uzak metastaz olarak değerlendirilmez. Karaciğer parankimi, akciğer, kemik metastazları, supraklaviküler ve aksiler nodları içeren ekstraperitoneal alanlar M1 olarak değerlendirilir.

PROGNOSTİK ÖZELLİKLER

Histoloji ve grad önemli prognostik faktörlerdir. Borderline (düşük malignite potansiyelli) tümörü olan kadınlar ekstra ovaryan hastalıkları olsa dahi mükemmel prognoza sahiptirler. İnvazif ovaryan kanserli hastalarda, iyi diferansiye lezyonu olanların prognozu kötü diferansiye olanlara göre her evrede daha iyidir. Histolojik tip de son derece önemli bir göstergedir çünkü bazı stromal tümörler (teka hücreli, granüloza) çok iyi prognoza sahipken, epitelyal tümörler genellikle kötü prognoza sahiptir. Bu yüzden epitel hücre tipleri genellikle beraber raporlanırken seks-kord stromal tümörler ve germ hücreli tümörler ayrı ayrı raporlanır. Tümörün hücre tipi önerilen kemoterapi tipinin uygulanması için yol göstericidir.

İlerlemiş hastalıkta en önemli prognostik gösterge ilk cerrahi sonrası kalan rezidüel hastalıktır. İlerlemiş evrede dahi cerrahi debulking sonrası gros rezidüel lezyonu olmayan hastaların prognozu, minimal ya da yaygın rezidüel lezyonu olanlara göre daha iyidir. Sadece rezidüel lezyonun boyutu (tümör volümü) değil rezidüel tümörlerin sayısı da önemlidir.

CA 125, bu belirteci yüksek olan epitelyal ovarian kanserli hastalarda tedaviye yanıtı değerlendirmede faydalıdır. Kemoterapi sırasında kitlenin regresyon hızı prognostik öneme sahip olabilir. Germ hücreli tümörü olan hastalarda da alfa fetoprotein (AFP) ve insan koryonik gonadotropin β-hCG gibi tümör belirteçleri yükselebilir. Büyüme faktörleri ve onkogen amplifikasyonu gibi diğer faktörler henüz araştırma aşamasındadır.

TNM TANIMLARI

T kategorisindeki tanımlamalar FIGO tarafından kabul edilen evreleri karşılamaktadır. Mukayese etmek için 2 sistem de tabloda sunulmuştur.

Primer Tümör (T)

TNM Grubu	*FIGO Evresi*	
TX		Primer tümör değerlendirilemiyor
T0		Primer tümöre ait bulgu yok
T1	I	Tümör overlere sınırlıdır
T1a	IA	Tümör bir overe sınırlı, kapsül intakt, over yüzeyinde tümör yok, asit ya da batın yıkama sıvısında malign hücre yok (Şekil 37.3)
T1b	IB	Tümör her iki overe sınırlı, kapsül intakt, over yüzeyinde tümör yok, asit ya da batın yıkama sıvısında malign hücre yok (Şekil 37.4)

(devam ediyor)

Primer Tümör (T) (*devamı*)		
T1c	IC	Tümör bir ya da her iki overe sınırlıdır ve kapsül ruptürü, over yüzeyinde tümör, asit ya da batın yıkama sıvısında malign hücre varlığından herhangi biri (Şekil 37.5)
T2	II	Tümör pelvik yayılımla birlikte bir ya da her iki overi tutmaktadır
T2a	IIA	Uterus ve/veya tubada tümör yayılımı ve/veya tümör implantı. Asit sıvısında ya da batın yıkama sıvısında malign hücre yok (Şekil 37.6)
T2b	IIB	Diğer pelvik dokulara yayılım, asit veya batın yıkama sıvısında malign hücre yok (Şekil 37.7)
T2c	IIC	Pelvik yayılım ve/veya implant (2a veya 2b) ve asit veya batın yıkama sıvısında malign hücre varlığı (Şekil 37.8)
T3	III	Pelvis dışında mikroskobik olarak doğrulanmış peritoneal metastazlı bir veya her iki overi tutan tümör (Şekil 37.9, 37.10)
T3a	IIIA	Mikroskobik pelvis dışı periton metastazı (makroskobik metastaz yok) (Şekil 37.9)
T3b	IIIB	En büyük çapı 2 cm'den küçük pelvis dışı periton metastazı (Şekil 37.9)
T3c	IIIC	En büyük çapı 2 cm'den büyük pelvis dışı periton metastazı ve/veya bölgesel lenf nodu metastazı (Şekil 37.9, Şekil 37.10)

Not: Karaciğer kapsül metastazı T3/Evre III, Karaciğer parankim metastazı M1/Evre IV (Şekil 37.11), plevral efüzyon MI/Evre IV için pozitif sitolojiye sahip olmalıdır.

Bölgesel Lenf Nodları (N)		
TNM Grubu	*FIGO Evresi*	
NX		Bölgesel lenf nodları değerlendirilemiyor
N0		Bölgesel lenf nodu metastazı yok
N1	IIIC	Bölgesel lenf nodu metastazı var (Şekil 37.12)

Uzak Metastaz (M)		
TNM Grubu	*FIGO Evresi*	
M0		Uzak metastaz yok
M1	IV	Uzak metastaz var (peritoneal metastazlar hariç)

pTNM Patolojik Sınıflandırma. pT, pN, pM kategorileri T, N ve M kategorilerine karşılık gelmektedir.

ANATOMİK EVRE/PROGNOSTİK GRUPLAR			
Evre I	T1	N0	M0
Evre IA	T1a	N0	M0
Evre IB	T1b	N0	M0
Evre IC	T1c	N0	M0
Evre II	T2	N0	M0
Evre IIA	T2a	N0	M0
Evre IIB	T2b	N0	M0
Evre IIC	T2c	N0	M0
Evre III	T3	N0	M0
Evre IIIA	T3a	N0	M0
Evre IIIB	T3b	N0	M0
Evre IIIC	T3c	N0	M0
	Herhangi T	N1	M0
Evre IV	Herhangi T	Herhangi N	M1

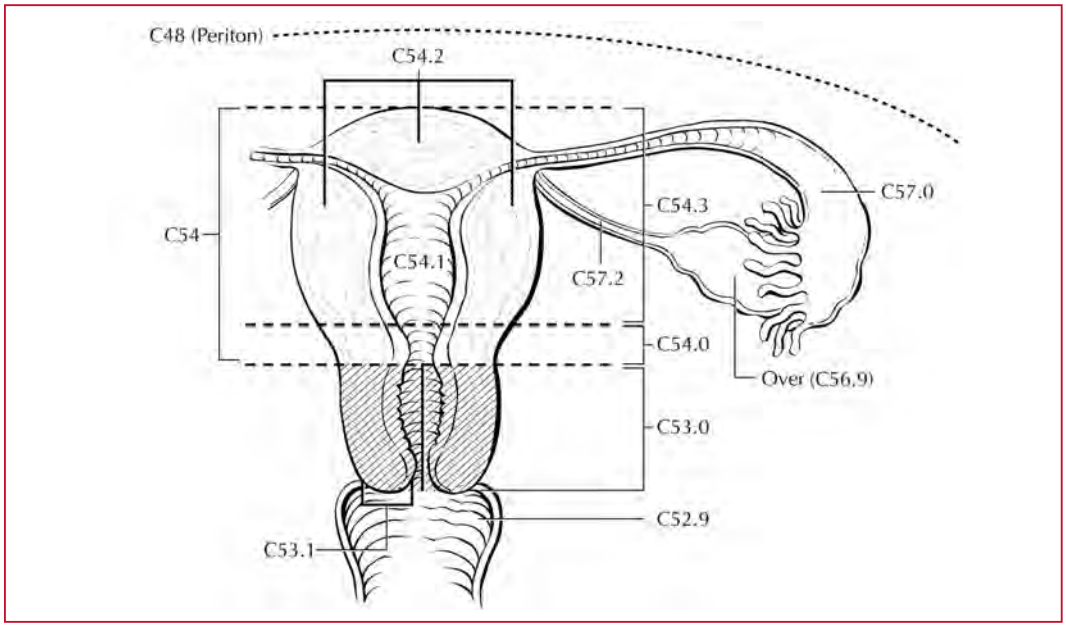

ŞEKİL 37.1. *Over ve peritonun anatomik bölgeleri.*

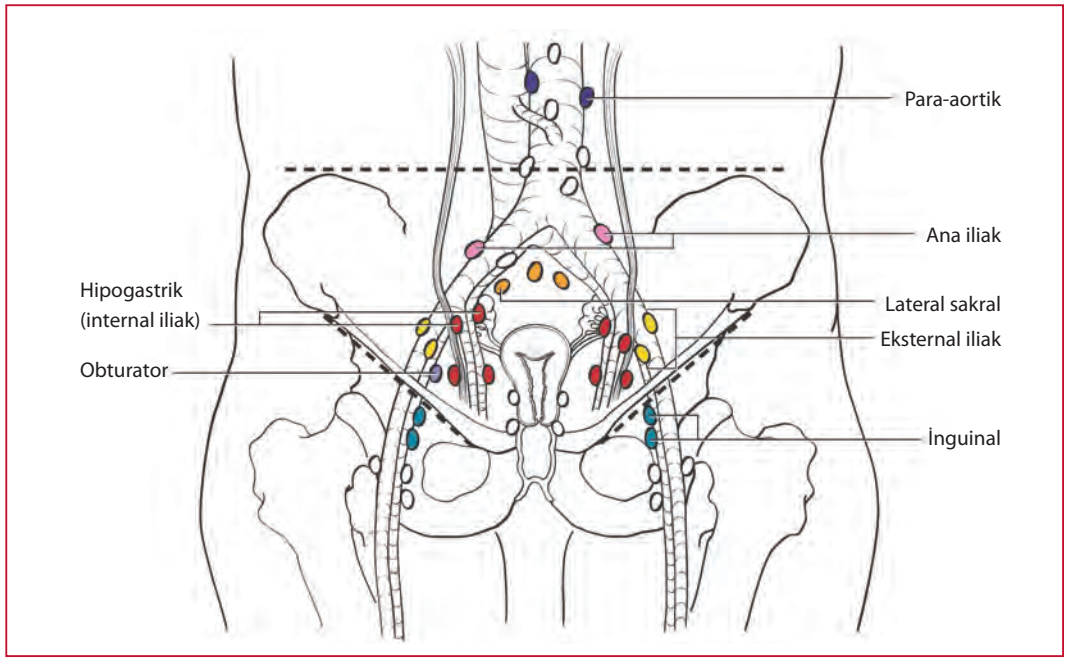

ŞEKİL 37.2. *Over ve primer peritoneal karsinomlar için bölgesel lenf nodları*

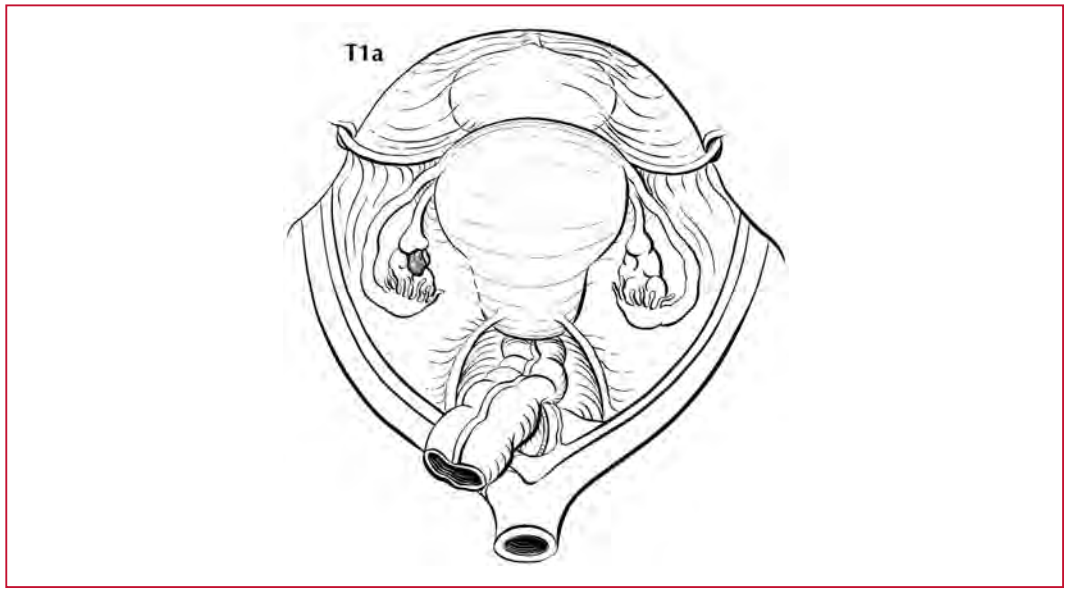

ŞEKİL 37.3. *T1 tümör overlere sınırlı tümör olarak tanımlanmaktadır. T1a bir overe sınırlı, kapsül intakt, over yüzeyinde tümör yok şeklinde tanımlanmaktadır. Asit ya da batın yıkama sıvısında malign hücre yok.*

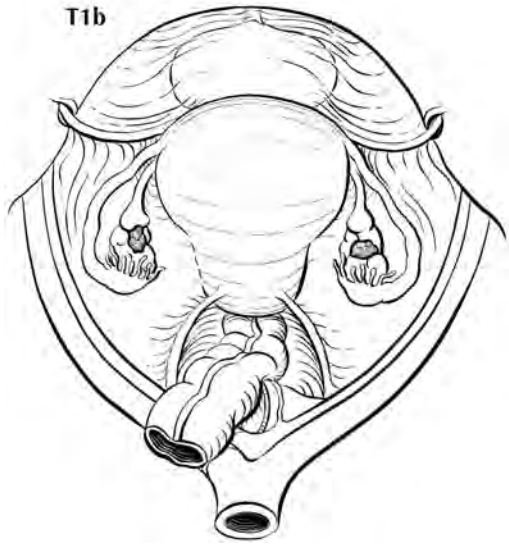

ŞEKİL 37.4. *T1b tümör her iki overe sınırlı, kapsül intakt, over yüzeyinde tümör yok şeklinde tanımlanmaktadır. Asit ya da batın yıkama sıvısında malign hücre yok.*

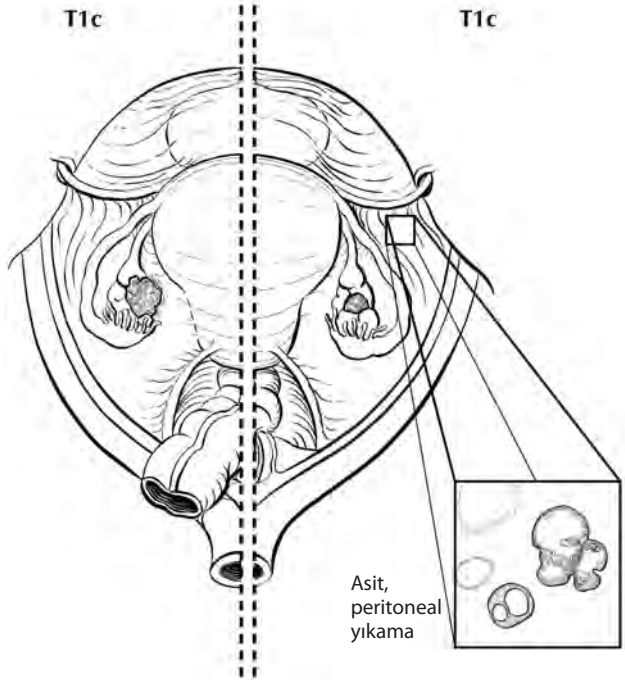

ŞEKİL 37.5. *T1c tümör bir ya da her iki overe sınırlıdır ve kapsül rüptürü, over yüzeyinde tümör, asit ya da batın yıkama sıvısında malign hücre varlığından herhangi biri şeklinde tanımlanmaktadır.*

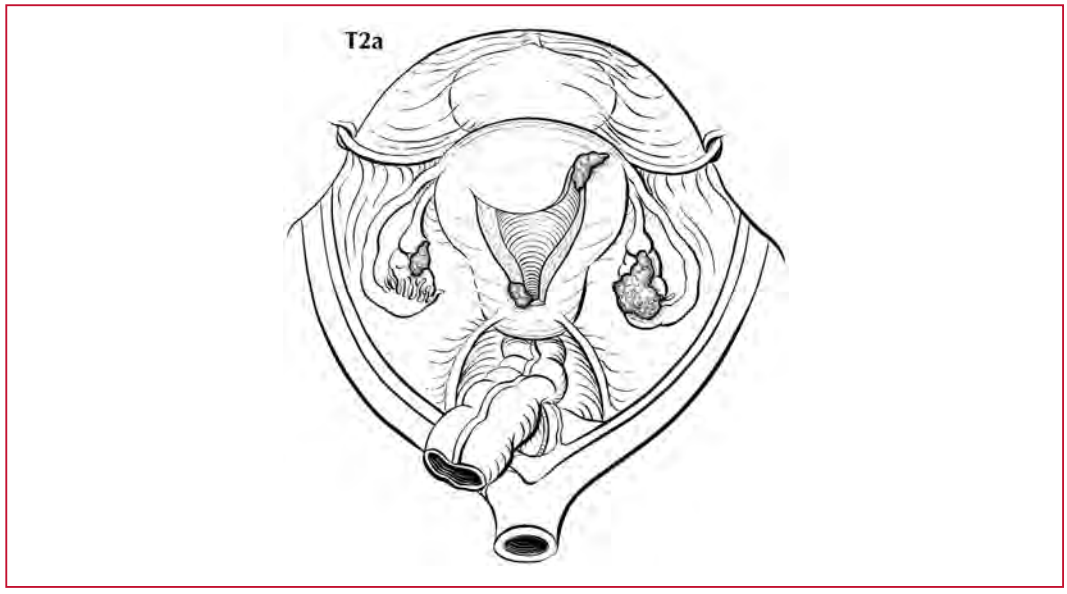

ŞEKİL 37.6. *T2 pelvik yayılımla birlikte bir ya da her iki overi tutan tümör olarak tanımlanmaktadır. T2a Uterus ve/veya tubada tümör yayılımı ve/veya tümör implantı şeklinde tanımlanmaktadır. Asit sıvısında ya da batın yıkama sıvısında malign hücre yok.*

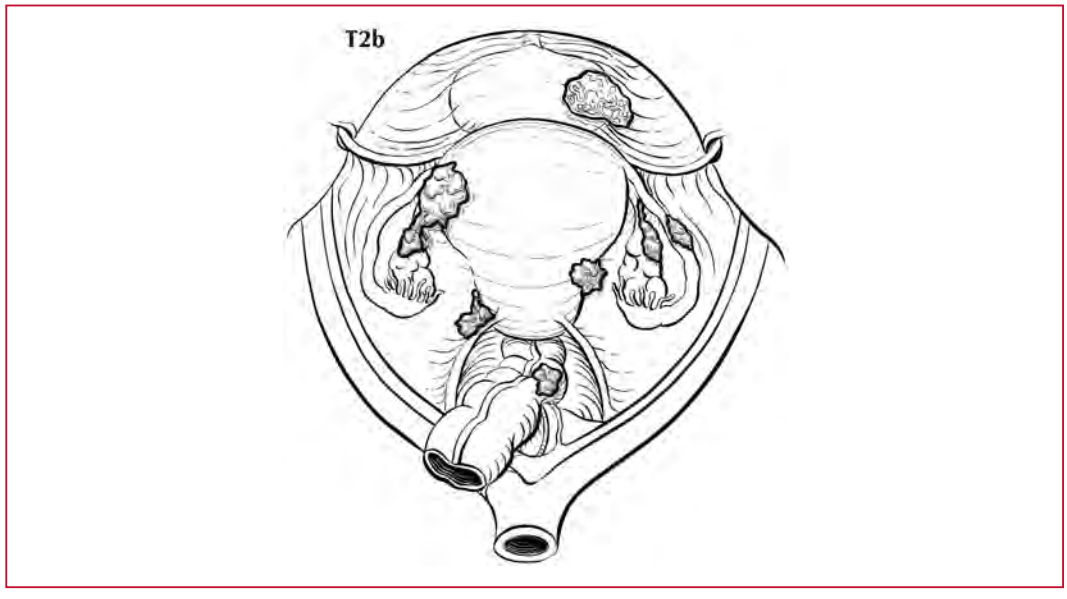

ŞEKİL 37.7. *T2b diğer pelvik dokulara yayılım olarak tanımlanmaktadır. Asit veya batın yıkama sıvısında malign hücre yok.*

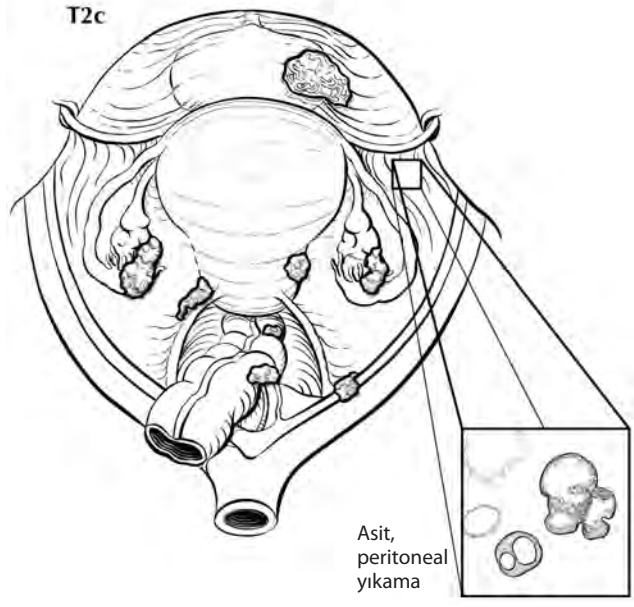

ŞEKİL 37.8. *T2c pelvik yayılım ve/veya implant (2a veya 2b) ve asit veya batın yıkama sıvısında malign hucre varlığı şeklinde tanımlanmaktadır.*

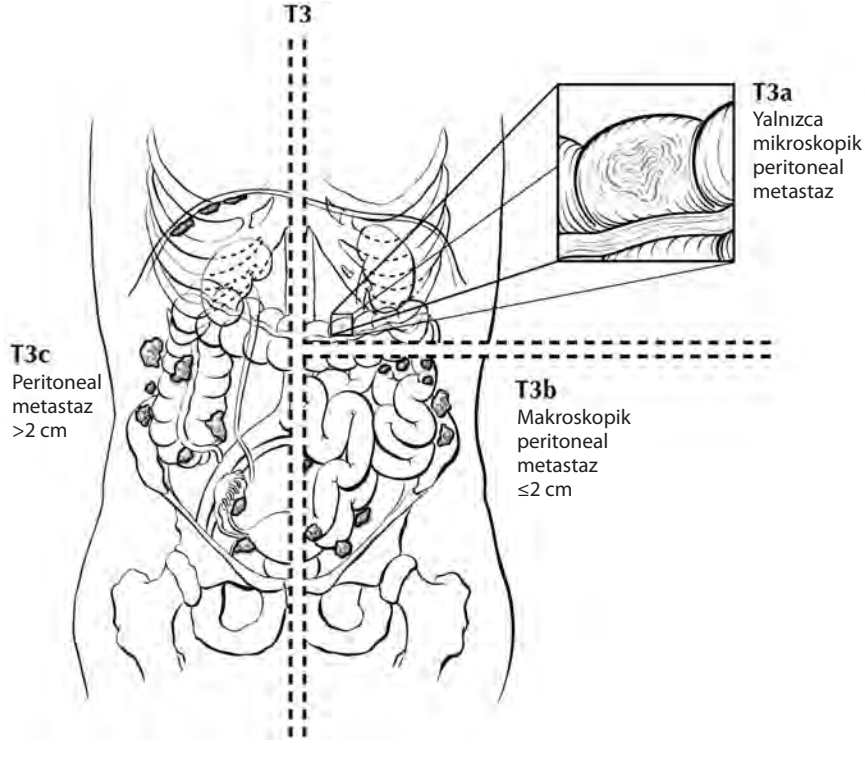

ŞEKİL 37.9. *T3 Pelvis dışında mikroskobik olarak doğrulanmış peritoneal metastazlı bir veya her iki overi tutan tümör şeklinde tanımlanmaktadır. T3a Mikroskobik pelvis dışı periton metastazı olarak tanımlanmaktadır (makroskobik metastaz yok). T3b en büyük çapı 2 cm'den küçük pelvis dışı periton metastazı şeklinde tanımlanmaktadır. T3c en büyük çapı 2 cm'den büyük pelvis dışı periton metastazı ve/veya bölgesel lenf nodu metastazı şeklinde tanımlanmaktadır.*

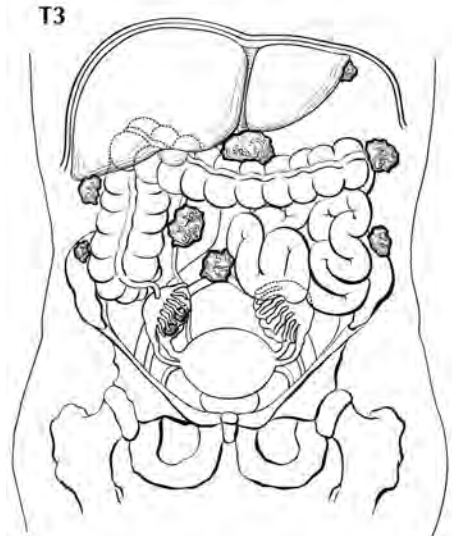

ŞEKİL 37.10. *T3 Pelvis dışında mikroskobik olarak doğrulanmış peritoneal metastazlı bir veya her iki overi tutan tümör şeklinde tanımlanmaktadır. T3a Mikroskobik pelvis dışı periton metastazı olarak tanımlanmaktadır (makroskobik metastaz yok). T3b en büyük çapı 2 cm'den küçük pelvis dışı periton metastazı şeklinde tanımlanmaktadır. T3c en büyük çapı 2 cm'den büyük pelvis dışı periton metastazı ve/veya bölgesel lenf nodu metastazı şeklinde tanımlanmaktadır. Figürde T3c görülmektedir.*

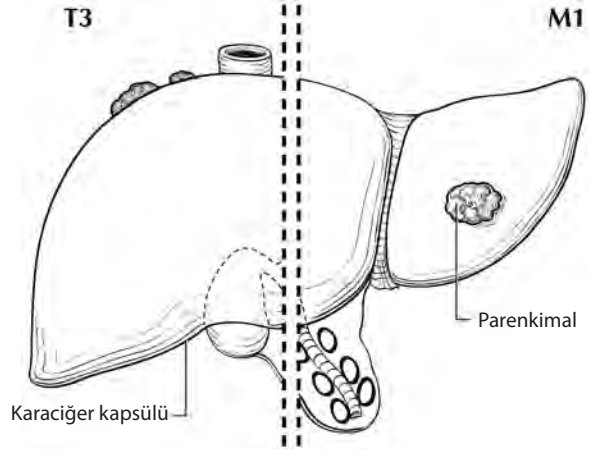

ŞEKİL 37.11. *Karaciğer kapsul metastazı T3, karaciğer parenkim metastazı M1 olarak tanımlanmaktadır.*

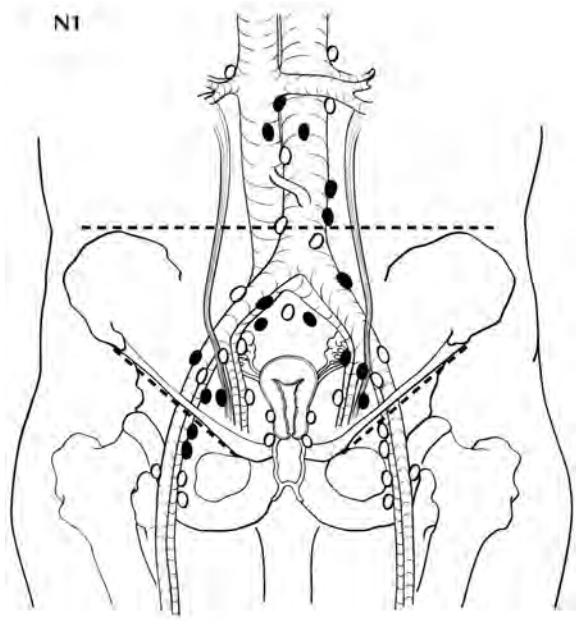

ŞEKİL 37.12. *N1 bölgesel lenf nodu metastazı olarak tanımlanmaktadır.*

PROGNOSTİK FAKTÖRLER (BÖLGEYE ÖZEL FAKTÖRLER)

(Toplanması önerilen)

Evreleme için gerekli	Yok
Klinik olarak önemli	FİGO evresi
	Preop CA 125
	Primer sitoredüktif cerrahi sonrası gros rezidüel tümör (var, yok, bilinmiyor, 'y' hastanın cerrahi öncesi kemoterapi aldığını gösterir)
	Primer sitoredüktif cerrahi sonrası rezidüel tümör volümü (gros yok, ≤1 cm, >1 cm, bilinmiyor, 'y' hastanın cerrahi öncesi kemoterapi aldığını gösterir)
	Primer sitoredüktif cerrahi sonrası rezidüel tümör yerleşimi ('y' hastanın cerrahi öncesi kemoterapi aldığını gösterir)
	Malin asit hacmi

Fallop Tüp 38

DEĞİŞİKLİKLERİN ÖZETİ

- TNM'nin tanımlaması ve evreleme grubu bu bölümde altıncı yayından değiştirilmemiştir

ICD-O-3 TOPOGRAFİ KODLARI

C57,0 Fallop tüp

ICD-O-3 HİSTOLOJİ KOD ARALIĞI

8000-8576, 8940-8950, 8980-8981

ANATOMİ

Primer bölge. Fallop tüpü uterin fundusun posterior superiorundan overin lateral ve anterioruna doğru uzanır (Şekil 38.1). Uzunluğu yaklaşık 10 cm dir. Medial ucu uterin kavitenin kornual ucuna; lateral ucu da peritoneal kaviteye açılmaktadır.

Fallop tüpü karsinomu hemen her zaman tubal mukozanın in situ lezyonundan kaynaklanan bir adenokarsinomdur. Lokal olarak tüpün musküler duvarına daha sonra peritubal yumuşak dokuya veya uterus ya da overler gibi komşu organlara veya tüpün serozasından peritoneal kaviteye yayılırlar. Metastatik tümörleri peritoneal kavitenin tamamında bulunabilir. Tümör tubal lümeni tıkayabilir ve rüptüre veya rüptüre olmamış hidrosalpinks veya hematosalpinks olarak presente olabilir.

Bölgesel lenf nodları. Fallop tüpü karsinomu aşağıdaki bölgesel lenf nodlarına da metastaz yapabilmektedir (Şekil 38.2):

Common iliak
Eksternal iliak
İnternal iliak(hipogastrik)
Obturator
Paraaortik
İnguinal
Pelvik lenf nodlar, NOS

Yeterli bölgesel lenf nodu değerlendirmesi genellikle aortik ve pelvik lenf nodlarını da içermektedir.

Uzak Metastaz. Pelvik kavite ve abdominal kavitedeki yüzey implantlar yaygındır ancak bunlar sırasıyla T2 ve T3 olarak sınıflandırılmaktadırlar. Karaciğerin parankimal metastazları ile akciğer ve iskelet sistemini içeren ekstraperitoneal bölgeler M1'dir.

C.C. Compton et al. (eds.), *AJCC Cancer Staging Atlas: A Companion to the Seventh Editions of the AJCC Cancer Staging Manual and Handbook*, DOI 10.1007/978-1-4614-2080-4_38,
© 2012 American Joint Committee on Cancer

PROGNOSTİK ÖZELLİKLER

Cerrahi- patolojik evre en önemli prognostik özelliktir. Tümör diferansiyasyonu hastalığın tüm evreleri için önemli prognostik özelliktir. Lokalize tümörlü hastalarda, tubal kaslara invazyon derinliği ve tüp ruptürü prognostik öneme sahiptir. İlerlemiş hastalıkta, cerrahi debulking sonrası rezidüel tümör hacmi prognozla ilişkili gibi durmaktadır.

TNM TANIMLAMASI

Primer Tümör (T)

TNM Kategorileri	*FİGO Evreleri*	
Tx		Primer tümör değerlendirilemiyor
T0		Primer tümör bulgusu yok
Tis*		Karsinoma in situ (tubal mukoza ile sınırlı)
T1	I	Fallop tüp(ler)e sınırlı tümör
T1a	IA	Serozal yüzeye penetrasyon olmaksızın tek tüpte sınırlı tümör; asit yok (Şekil 38.3)
T1b	IB	Serozal yüzeye penetrasyon olmaksızın iki tüpte sınırlı tümör; asit yok (Şekil 38.4)
T1c	IC	Tubal seroza yüzeyine ya da içine uzanan bir veya iki tüpü tutmuş tümör; asit ya da peritoneal yıkama sıvısında malign hücreler (Şekil 38.5)
T2	II	Pelvik uzanımı olan bir veya her iki tüpte tümör
T2a	IIA	Uterus ve/veya overlere yayılım ve/veya metastaz (Şekil 38.6)
T2b	IIB	Diğer pelvik yapılara yayılım (Şekil 38.7)
T2c	IIC	Asit veya peritoneal yıkama sıvısında malign hücrelerle birlikte pelvik yayılım (Şekil 38.8)
T3	III	Pelvis dışında peritoneal implantlarla birlikte bir veya her iki tüpü tutan tümör
T3a	IIIA	Pelvis dışında mikroskobik peritoneal metastazlar (Şekil 38.9)
T3b	IIIB	Pelvis dışında en büyük çapı 2 cm veya az küçük makroskobik metastazlar (Şekil 38.9)
T3c	IIIC	Pelvis dışında en büyük çapı 2 cm den fazla peritoneal metastazlar (Şekil 38.9)

**Not*: FİGO Evre 0 (Tis) içermez.
Not: Karaciğer kapsül metastazı Evre 3/T3; karaciğer parankim metastazı M1/Evre 4 (Şekil 38.10); plevral effüzyon M1/Evre 4 için mutlaka pozitif sitolojiye sahip olmalıdır.

Bölgesel Lenf Nodları (N)

TNM Kategorileri	*FİGO Evreleri*	
Nx		Bölgesel lenf nodları değerlendirilemiyor
N0		Bölgesel lenf nodu metastazı yok
N1	IIIC	Bölgesel lenf nodu metastazı var (Şekil 38.11)

Uzak Metastaz (M)		
TNM Kategorileri	*FİGO Evreleri*	
M0		Uzak metastaz yok
M1	IVB	Uzak metastaz var (peritoneal kavite içindeki metastazlar hariç)

ANATOMİK EVRE/PROGNOSTİK GRUPLAR			
Evre 0*	Tis	N0	M0
Evre 1	T1	N0	M0
Evre 1A	T1a	N0	M0
Evre 1B	T1b	N0	M0
Evre 1C	T1c	N0	M0
Evre 2	T2	N0	M0
Evre 2A	T2a	N0	M0
Evre 2B	T2b	N0	M0
Evre 2C	T2c	N0	M0
Evre 3	T3	N0	M0
Evre 3A	T3a	N0	M0
Evre 3B	T3b	N0	M0
Evre 3C	T3c	N0	M0
	Herhangi bir T	N1	M0
Evre 4	Herhangi bir T	Herhangi bir N	M1

Not: FİGO Evre 0 (Tis) içermez.

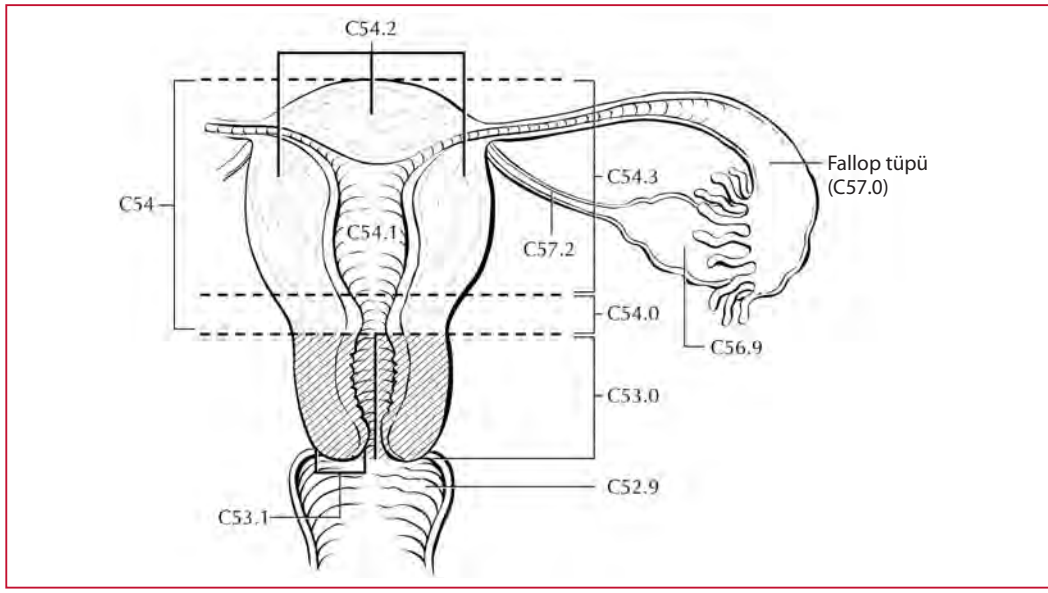

ŞEKİL 38.1. *Fallop tüpünün anatomik bölgeleri.*

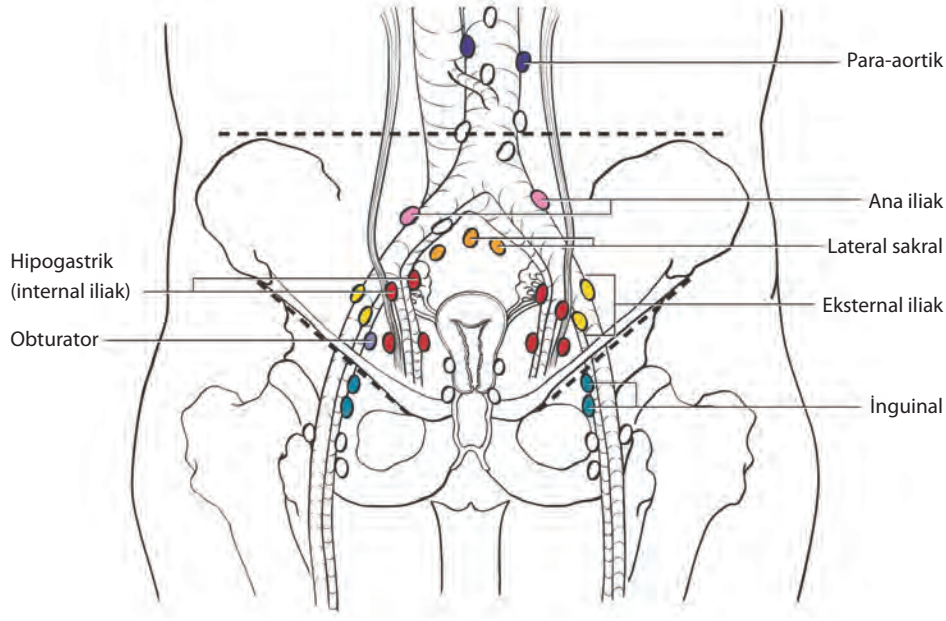

ŞEKİL 38.2. *Fallop tüpünün bölgesel lenfatikleri.*

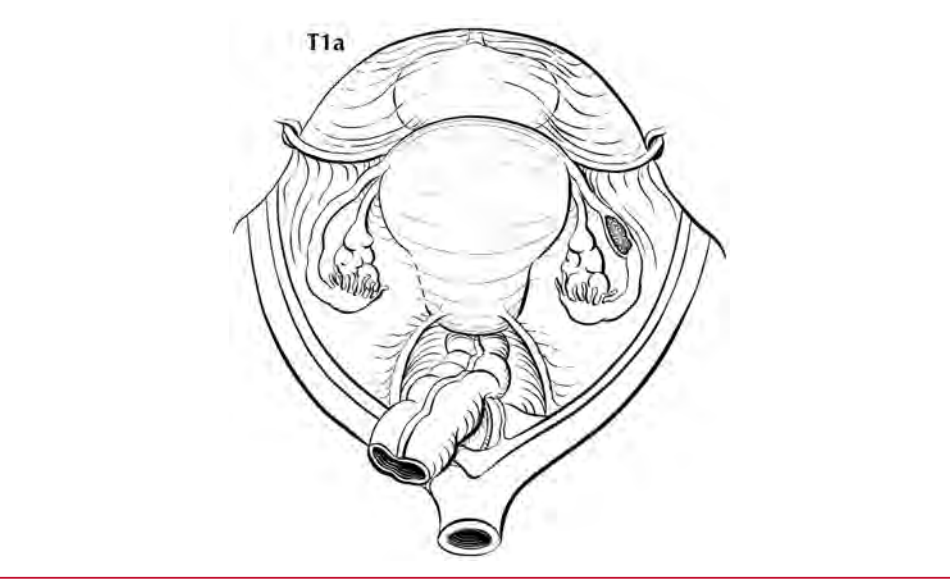

ŞEKİL 38.3. *T1a serozal yüzeye penetrasyon olmaksızın tek tüpte sınırlı tümör; asit yok şeklinde tanımlanmaktadır.*

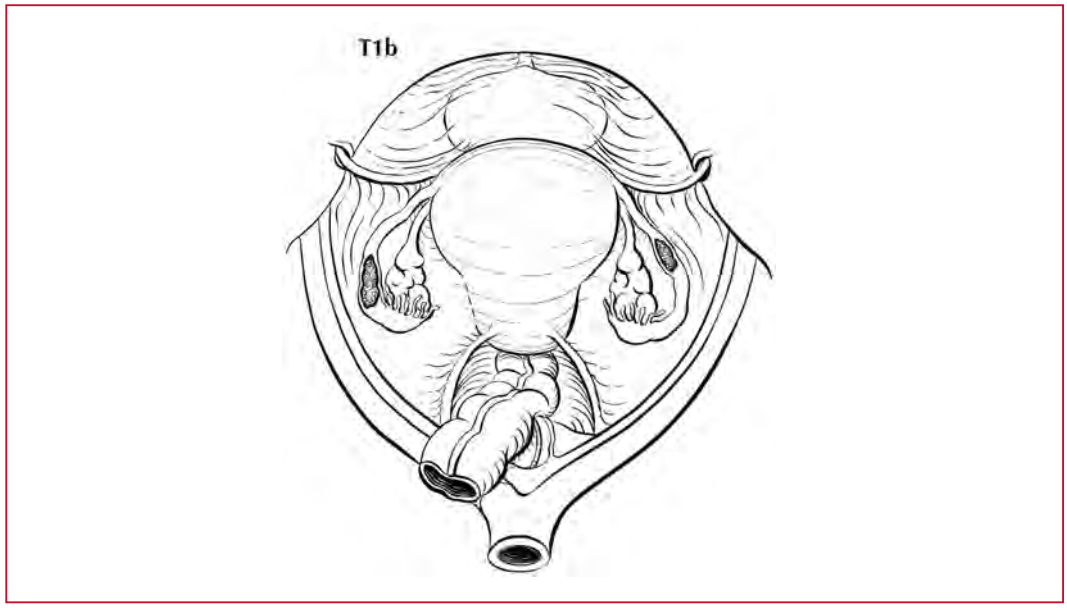

ŞEKİL 38.4. *T1b serozal yüzeye penetrasyon olmaksızın iki tüpte sınırlı tümör; asit yok şeklinde tanımlanmaktadır.*

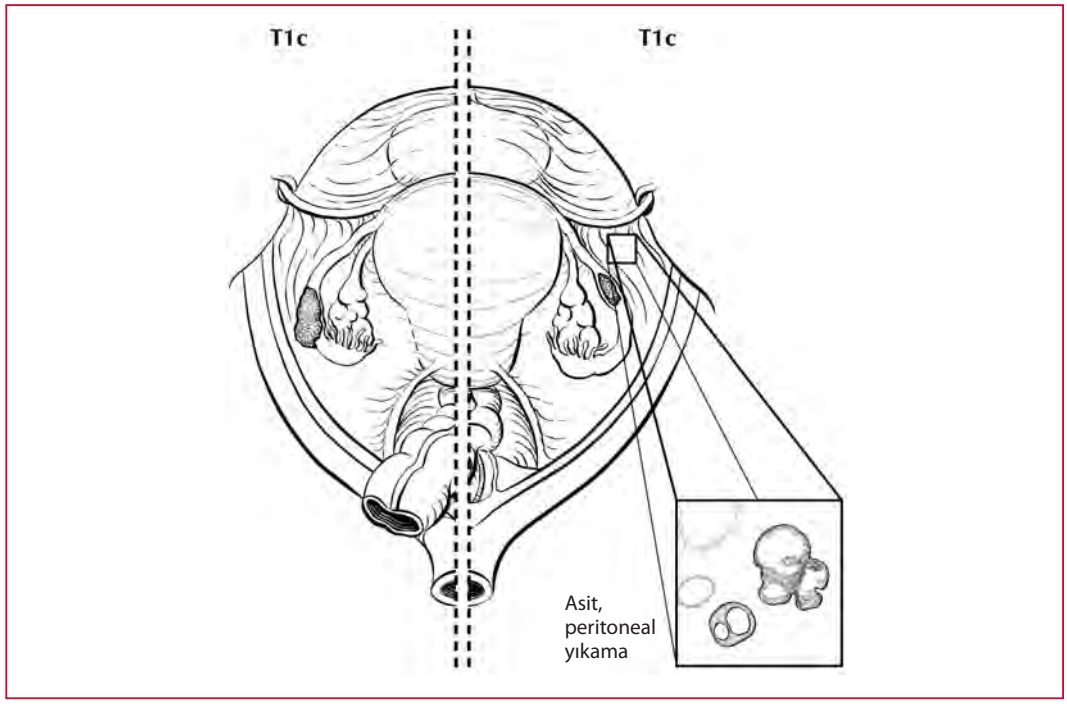

ŞEKİL 38.5. *T1c tubal seroza yüzeyine ya da içine uzanan bir veya iki tüpü tutmuş tümör; asit ya da peritoneal yıkama sıvısında malign hücreler şeklinde tanımlanmaktadır.*

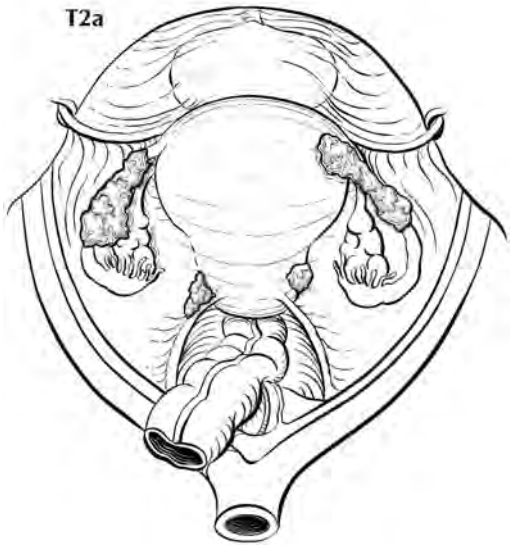

ŞEKİL 38.6. *T2 pelvik uzanımı olan bir veya her iki tüpte tümör şeklinde tanımlanmaktadır. T2a uterus ve/veya overlere yayılım ve/veya metastaz şeklinde tanımlanmaktadır.*

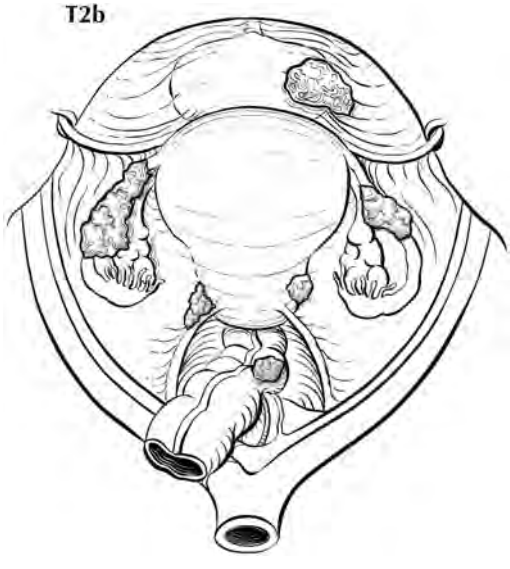

ŞEKİL 38.7. *T2b diğer pelvik yapılara yayılım şeklinde tanımlanmaktadır.*

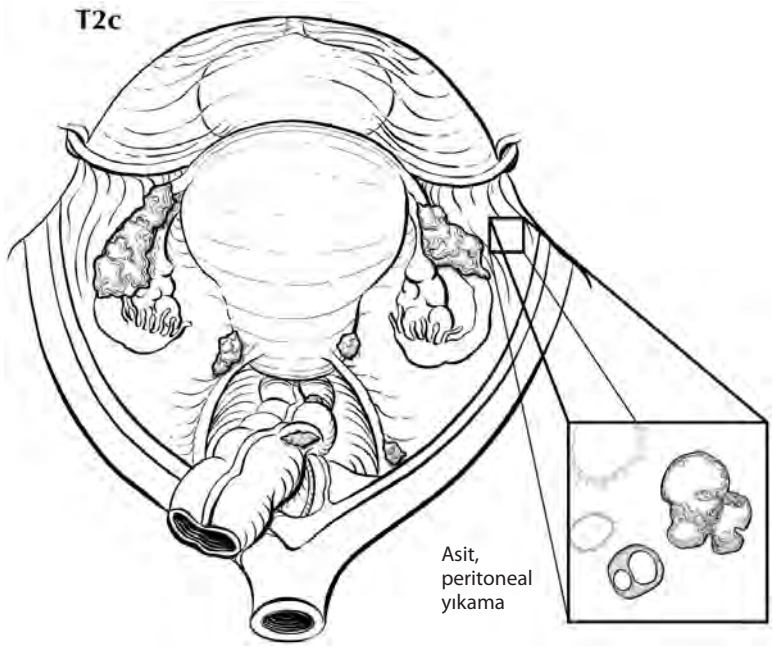

ŞEKİL 38.8. *T2c Asit veya peritoneal yıkama sıvısında malign hücrelerle birlikte pelvik yayılım şeklinde tanımlanmaktadır.*

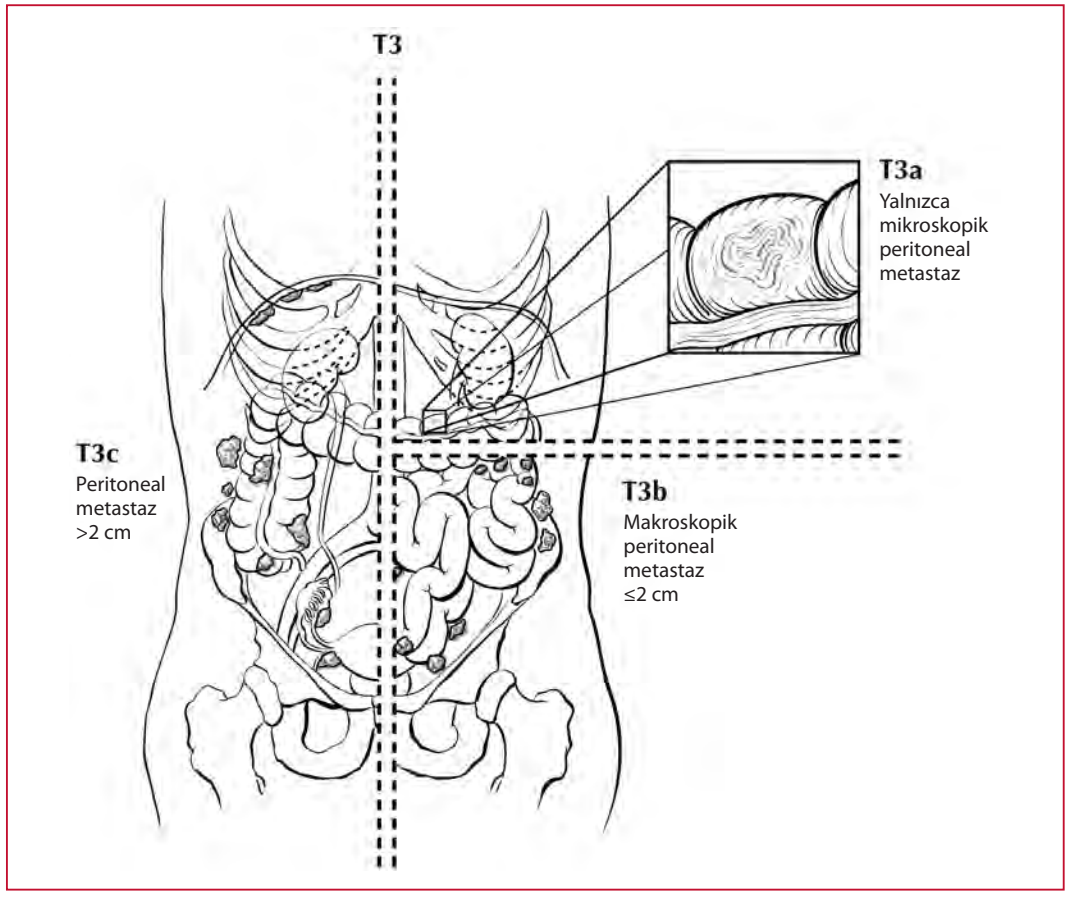

ŞEKİL 38.9. *T3 Pelvis dışında peritoneal implantlarla birlikte bir veya her iki tüpü tutan tümör şeklinde tanımlanmaktadır. T3a pelvis dışında mikroskobik peritoneal metastazlar şeklinde tanımlanmaktadır. T3b Pelvis dışında en büyük çapı 2 cm veya daha küçük makroskobik metastazlar şeklinde tanımlanmaktadır. T3c Pelvis dışında en büyük çapı 2 cm den fazla peritoneal metastazlar şeklinde tanımlanmaktadır.*

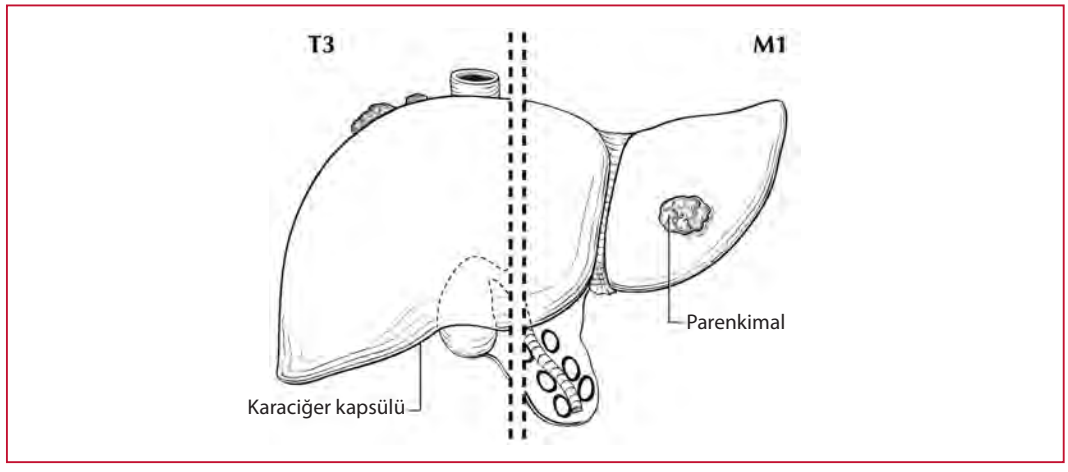

ŞEKİL 38.10. *Karaciğer kapsul metastazı T3, karaciğer parankim metastazı M1 olarak tanımlanmaktadır.*

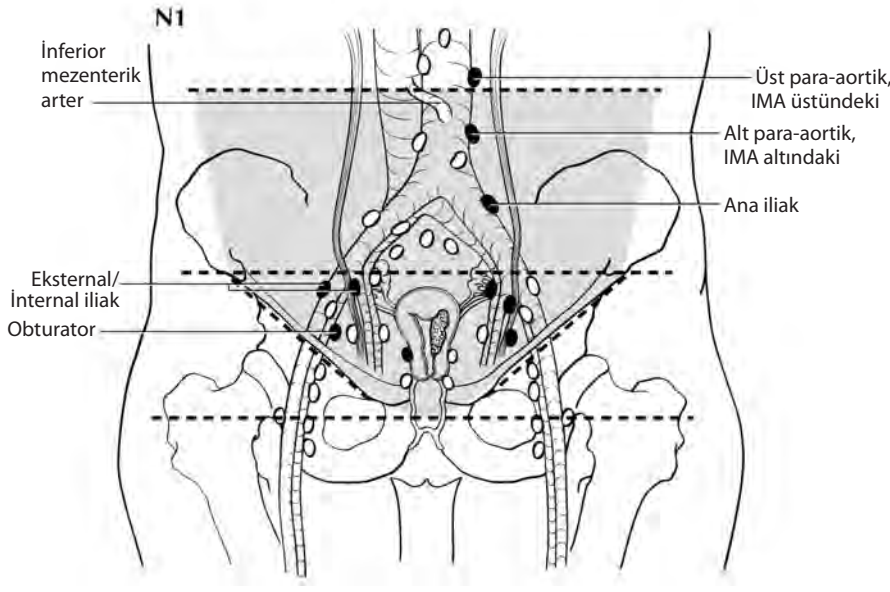

ŞEKİL 38.11. *N1 bölgesel lenf nodu metastazı olarak tanımlanmaktadır.*

PROGNOSTİK FAKTÖRLER (BÖLGEYE ÖZEL FAKTÖRLER)

(Toplanması önerilen)

Evreleme için gerekli	Yok
Klinik olarak önemli	FİGO evresi
	Tümör yerleşimi, fimbria tutulumu
	Pelvik nodal durum ve değerlendirme yöntemi

Gestasyonel Trofoblastik Tümörler 39

DEĞİŞİKLİKLERİN ÖZETİ

- TNM'nin tanımlaması ve evreleme grubu bu bölümde altıncı yayından değiştirilmemiştir

ICD-O-3 TOPOGRAFİK KODLAR

C58.9 Plasenta

ICD-O-3 HİSTOLOJİK KOD ARALIĞI

9100-9105

ANATOMİ

Tedaviye cevabın iyi olması ve serum tümör belirteci hCG düzeyinin hastalığın durumunu iyi yansıtması nedeniyle çoğu solid tümörlerin evrelemesinde kullanılan geleneksel anatomik evreleme sistemi bu tümörlerde daha az prognostik öneme sahiptir. Gebelikle ilgisi olmayan trofoblastik tümörler (ovaryan teratomlar) bu sınıflamaya dahil edilemez.

Primer Bölge. Tanım olarak gestasyonel trofoblastik tümörler uterusdaki plasental dokudan ortaya çıkarlar. Bu tümörlerin çoğunun non-invaziv doğa ile dilatasyon ve küretajla boşaltılabilmesine rağmen, myometriuma lokal invazyon da meydana gelebilir. Bu tanı histerektomi (günümüzde neadiren yapılan) materyalinde konulduğunda, invaziv mol hidatiform olarak rapor edilebilir.

Bölgesel Lenf Nodları. Gestasyonel trofoblastik tümörlerde nodal tutulum nadirdir fakat teşhis edildiğinde prognozu oldukça kötüdür. Tümör evrelemesinde bölgesel lenf nodu tanımlaması yoktur. Nodal metastazlar metastatik hastalık (M_1) olarak sınıflandırılmalıdır.

Metastatik Bölgeler. Tümörün vasküler yapıdan zengin oluşu, malign hale geçtiğinde sıkça metastaz yapmasına neden olur. Serviks ve vajina yaygın pelvik metastaz yerlerindendir (T_2). Akciğerler de en sık uzak metastaz bölgesidir (M1a). Daha az sıklıkla karşımıza çıkan diğer metastaz yerleri arasında; böbrek, gastrointestinal sistem ve dalak (M1b) sayılabilir. Karaciğer ve beyin nadir olarak tutulur ve kemoterapiyle tedavisi güç olan bölgeler barındırabilirler.

Prognostik İndeks Skoru. Prognostik skorlama indeksindeki skor, hastaları alt evrelere ayırmak için kullanılmaktadır (Tablo 39.1). Her bir evre anatomik olarak tanımlanmıştır, fakat alt evre A (düşük risk) ve B (yüksek risk) anatomik olmayan risk faktör sistemi esas alınarak oluşturulmuştur. Her risk faktörü için skorlar 0, 1, 2 ve 4'tür. Güncel prognostik skorlama sistemi WHO sınıflandırma sisteminde yayınlanan ABO kan grubu risk faktörlerini kaldırmış ve karaciğer metastazı için 2 olan risk faktörünü en yüksek faktör olan 4'e yükseltmiştir. Düşük risk skoru 7 veya daha az iken yüksek risk skoru 8 veya daha fazladır.

C.C. Compton et al. (eds.), *AJCC Cancer Staging Atlas: A Companion to the Seventh Editions of the AJCC Cancer Staging Manual and Handbook*, DOI 10.1007/978-1-4614-2080-4_39,
© 2012 American Joint Committee on Cancer

TABLO 39.1. *Gestasyonel trofoblastik tümörler için prognostik skor indeksi*

	Risk skoru			
Prognostik faktör	*0*	*1*	*2*	*4*
Yaş	≤40	≥40		
Geçirilmiş gebelikler	Mol hidatiform	Abortus	Term gebelik	
Gebelikler arasındaki süreler (ay)	<4	4-6	7-12	>12
Tedavi öncesi HCG (IU/ml)	$<10^3$	10^3-10^4	10^4-10^5	$\geq 10^5$
Uterus dahil en büyük tümör boyutu	<3 cm	3-5 cm	>5 cm	
Metastaz yerleri	Akciğer	Böbrek, dalak	Gastrointestinal sistem	Beyin, karaciğer
Tanımlanmış metastaz sayısı		1-4	5-8	>8
Eski başarısız kemoterapi			Tek ajan	2 veya daha fazla ajan
Toplam skor				

Düşük risk 6 veya daha küçük bir skor iken yüksek risk 7 veya daha yüksek skordur

PROGNOSTİK ÖZELLİKLER

Sonuç. Gestasyonel trofoblastik tümörlerin tedavisinde yalnızca uterusu boşaltmak yeterli olabilir ama kemoterapi gerekli olduğunda bile kür oranı yaklaşık %100'dür. Prognostik faktörler prognostik skorlama indeksinde sıralanmıştır. Düşük risk grubundaki hastalarda tedavide tek ajanlı kemoterapi yeterli iken, kombine çok ajanlı kemoterapi ile yüksek risk gruplu hastalarda genellikle kür sağlamaktadır.

TNM TANIMLARI

Primer Tümör (T)

TNM Kategorileri	*FIGO Evreleri*	
TX		Primer tümör değerlendirilemiyor
T0		Primer tümör bulgusu yok
T1	I	Uterusa sınırlı tümör (Şekil 39.2)
T2	II	Tümör diğer genital yapılara (over, tubalar, vajina, broad ligaman) direk uzanım veya metastaz yoluyla yayılmış (Şekil 39.3)

Uzak Metastaz (M)		
TNM Kategorileri	*FIGO Evreleri*	
M0		Uzak metastaz yok
M1		Uzak metastaz var
M1a	III	Akciğer metastazı (Şekil 39.4)
M1b	IV	Diğer uzak metastazlar (Şekil 39.5)

ANATOMİK EVRE/PROGNOSTİK GRUPLAR

Grup	**T**	**M**	**Risk faktörleri**
Evre I	T1	M0	Risk faktörü bilinmiyor
Evre IA	T1	M0	Düşük risk faktörü
Evre IB	T1	M0	Yüksek risk faktörü
Evre II	T2	M0	Risk faktörü bilinmiyor
Evre IIA	T2	M0	Düşük risk faktörü
Evre IIB	T2	M0	Yüksek risk faktörü
Evre III	Herhangi T	M1a	Risk faktörü bilinmiyor
Evre IIIA	Herhangi T	M1A	Düşük risk faktörü
Evre IIIB	Herhangi T	M1A	Yüksek risk faktörü
Evre IV	Herhangi T	M1B	Risk faktörü bilinmiyor
Evre IVA	Herhangi T	M1B	Düşük risk faktörü
Evre IVB	Herhangi T	M1B	Yüksek risk faktörü

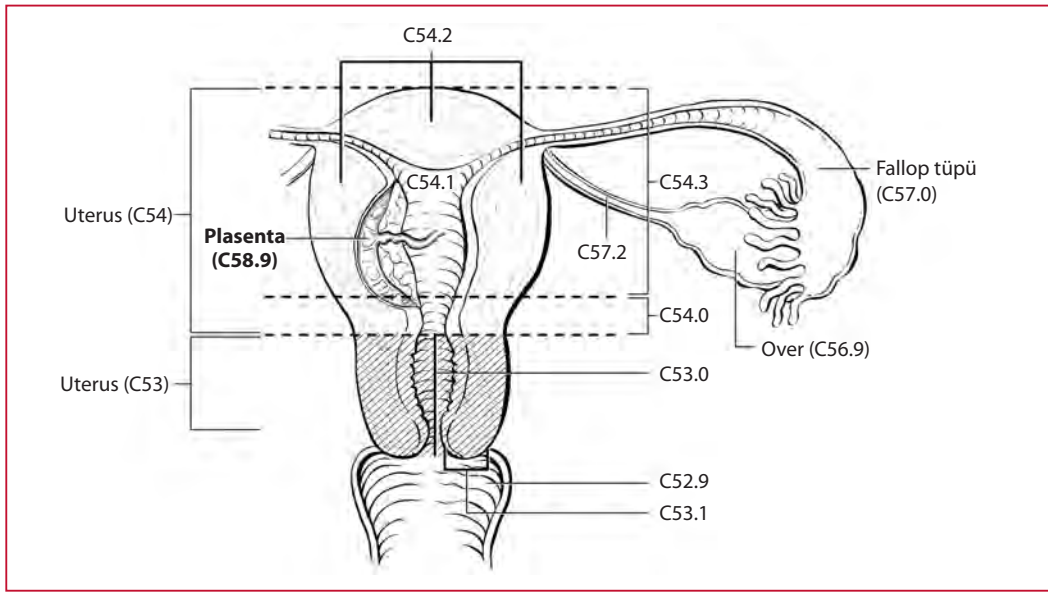

ŞEKİL 39.1. *Gestasyonel trofoblastik tümörler için plasentanın anatomik bölgeleri*

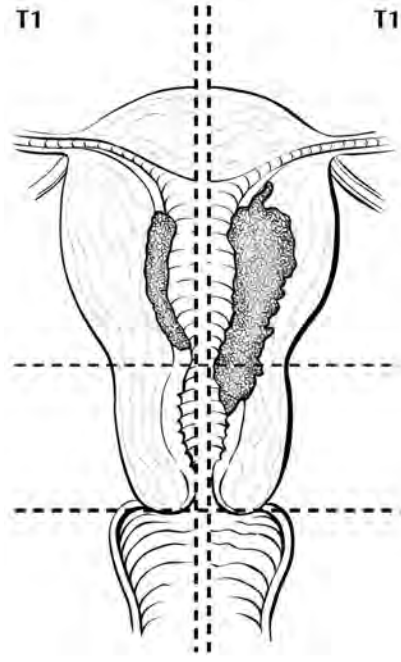

ŞEKİL 39.2. *T1 Uterusa sınırlı tümör olarak tanımlanmaktadır.*

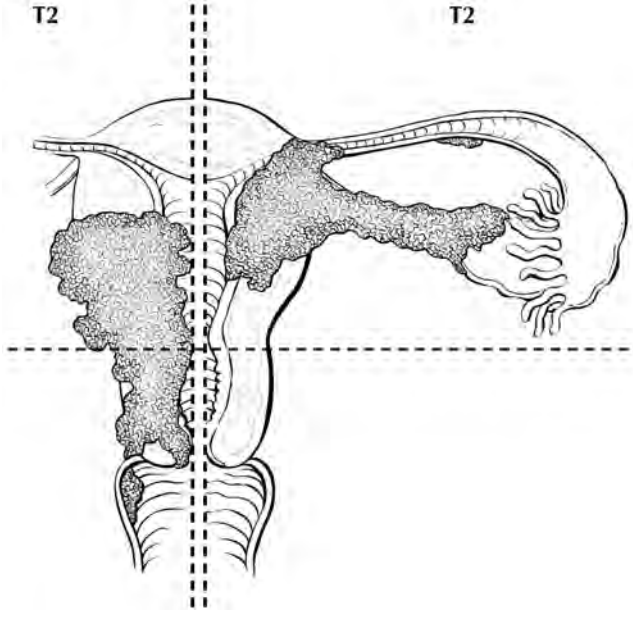

ŞEKİL 39.3. *T2 tümör diğer genital yapılara (over, tubalar, vajina, broad ligaman) direk uzanım veya metastaz yoluyla yayılmış şeklinde tanımlanmaktadır.*

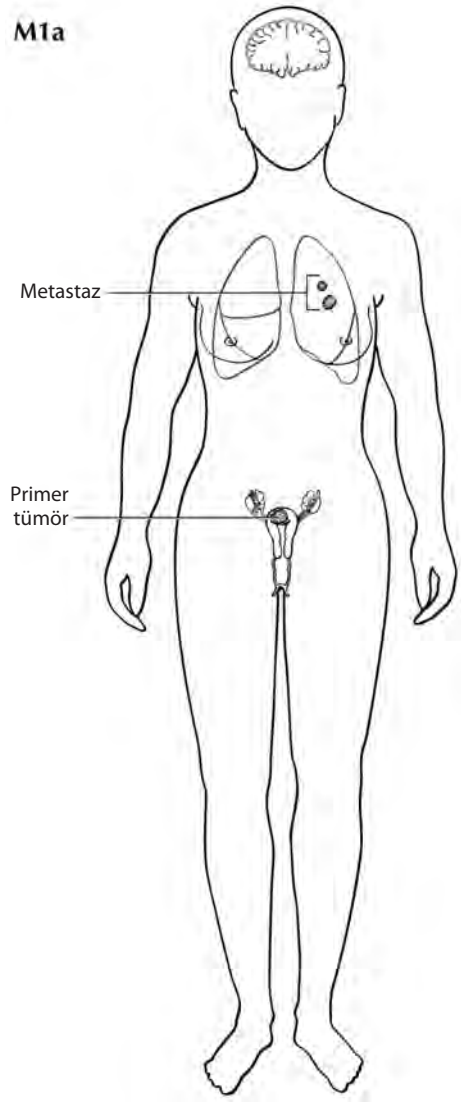

ŞEKİL 39.4. *M1a Akciğer metastazı şeklinde tanımlanmaktadır.*

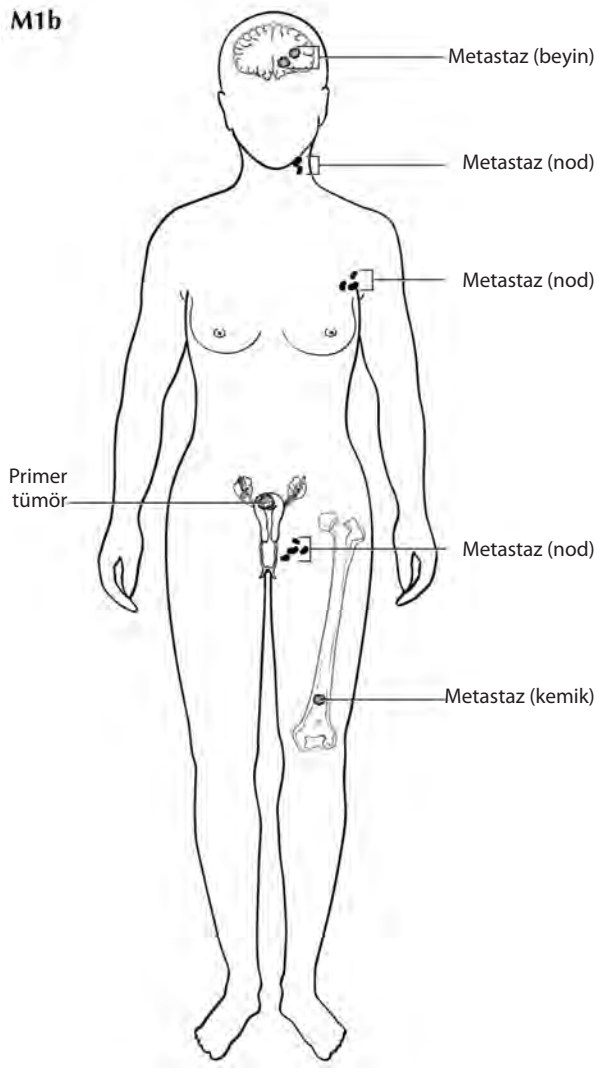

ŞEKİL 39.5. *M1b diğer uzak metastazlar şeklinde tanımlanmaktadır.*

PROGNOSTİK FAKTÖRLER (BÖLGEYE ÖZEL FAKTÖRLER)

(Toplanması önerilen)

Evreleme için gerekli	Risk faktörleri (Tablo 39.1)
Klinik olarak önemli	FİGO evresi



BÖLÜM IX

Genitoüriner Bölgeler

Penis

(Primer üretral karsinomlar ve melanomlar dahil edilmemiştir)

40

DEĞİŞİKLİKLERİN ÖZETİ

Altıncı baskıdan bu yana bu bölüm için TNM tanımı ve evre gruplarında aşağıdaki değişiklikler yapılmıştır.

- T1, lenfovasküler invazyon ve kötü differansiye kanser varlığına göre T1a ve T1b olarak alt gruplara ayrılmıştır.
- T3 kategorisi üretral invazyona sınırlandırılmıştır ve prostatik invazyon T4 olarak kabul edilmiştir.
- Nodal evreleme hem klinik hem de patolojik kategorilere ayrılmıştır.
- Yüzeyel ve derin inguinal lenf nodu ayırımının kullanımından vazgeçilmiştir.
- Evre II grubu T1bN0M0 ve T2-3N0M0'ı içermektedir.

ICD-O-3 TOPOGRAFİ KODLARI

C60.0 Sünnet Derisi
C60.1 Penis Ucu
C60.2 Penis Gövdesi
C60.8 Penisin dış örtüsü
C60.9 Penis, NOS

ICD-O-3 HİSTOLOJİK KOD ARALIĞI

8000-8246, 8248-8576, 8490-8950, 8980-8981

ANATOMİ

Primer Bölge. Penis fibröz doku ile birbirine bağlı üç silindir şekilli kavernöz doku yapısından oluşmaktadır (Şekil 40.1). İki yapı lateraldedir ve korpora kavernosa penis olarak bilinir. Ortada bulunan doku yapısı korpus spongiozum olarak adlandırılır ve üretranın büyük kısmını oluşturmaktadır. Korpus spongiozumun distal genişleme alanı glans penisi oluşturmaktadır. Penis pubik arka önden ve yanlardan bağlanmıştır. Penisi kaplayan deri incedir ve organın derin kısımlarına gevşek bir şekilde bağlanmıştır. Penisin kökünü kaplayan deri skrotum ve perineyi örten derinin devamıdır. Distalde, bu deri kendi üzerine katlanır ve prepisyum veya sünnet derisini oluşturur. Sünnet penis kanseri insidansını azaltmaktadır.

Bölgesel Lenf Nodları. Bölgesel lenf nodları aşağıdaki gibidir (Şekil 40.2):

Yüzeyel ve derin inguinal (femoral)
Eksternal iliak
Internal iliak (hipogastrik)
Pelvik lenf nodları

Metastatik Bölgeler. Akciğer, karaciğer ve kemik en sık tutulan bölgelerdir.

C.C. Compton et al. (eds.), *AJCC Cancer Staging Atlas: A Companion to the Seventh Editions of the AJCC Cancer Staging Manual and Handbook*, DOI 10.1007/978-1-4614-2080-4_40,
© 2012 American Joint Committee on Cancer

TNM TANIMLARI

Primer Tümör (T)	
TX	Primer tümör değerlendirilemiyor
T0	Primer tümör bulgusu yok
Tis	Karsinoma in situ
Ta	Non-invaziv verrüköz karsinom* (Şekil 40.3)
T1a	Vasküler invazyon olmadan subepitelyal bağ dokusuna invaze olan ve kötü diferansiye (grad 3-4) olmayan tümör (Şekil 40.4)
T1b	Vasküler invazyonla birlikte subepitelyal bağ dokusuna invaze ve kötü diferansiye (grad 3-4) tümör (Şekil 40.4)
T2	Korpus spongiozum veya kavernozuma invaze tümör (Şekil 40.5)
T3	Uretraya invaze tümör (Şekil 40.6)
T4	Prostat dahil komşu yapılara invaze tümör (Şekil 40.7A, B, C)

**Not*: Geniş itme penetrasyonuna (invazyon) izin verilmiş ancak destrüksiyon yapan invazyon bu tanımın dışında bırakılmıştır.

Bölgesel Lenf Nodları (N)	
Klinik Evre Tanımı*	
cNX	Bölgesel lenf nodları değerlendirilemiyor
cN0	Palpabl veya görünür büyümüş lenf nodu yok
cN1	Palpabl ve mobil tek taraflı inguinal lenf nodu (Şekil 40.8)
cN2	Palpabl ve mobil birden fazla veya bilateral inguinal lenf nodu (Şekil 40.9A, B)
cN3	Palpable ve fikse inguinal kitke veya tek taraflı ya da bilateral pelvik lenfadenopati (Şekil 40.10A, B, C, D)

**Not*: Palpasyon veya görüntülemeyi esas alan klinik evre tanımı

Patolojik Evre Tanımı*	
pNX	Bölgesel lenf nodları değerlendirilemiyor
pN0	Bölgesel lenf nodu metastazı yok
pN1	Tek bir inguinal lenf nodu metastazı (Şekil 40.11)
pN2	Birden fazla veya bilateral inguinal lenf nodu metastazı (Şekil 40.12A, B)
pN3	Lenf nodu metastazının ekstranodal uzanımı veya bilateral ya da tek taraflı pelvik lenf nodu metastazı (Şekil 40.13A, B, C, D)

**Not*: Biyopsi veya cerrahi eksizyonu esas alan patolojik evre tanımları

Metastaz (M)	
M0	Uzak metastaz yok
M1	Uzak metastaz var*

**Not*: viseral ve kemik metastazına ek olarak gerçek pelvis dışındaki lenf nodu metastazları

Ek Tanımlama. M harfi birden fazla primer tümör varlığı belirtmek için kullanılmaktadır ve parantez içerisinde yazılır. pTa (m) N0M0 gibi.

ANATOMİK EVRE /PROGNOSTİK GRUPLAR			
Evre 0	Tis	N0	M0
	Ta	N0	M0
Evre I	T1a	N0	M0
Evre II	T1b	N0	M0
	T2	N0	M0
	T3	N0	M0
Evre IIIa	T1-3	N1	M0
Evre IIIb	T1-3	N2	M0
Evre IV	T4	Herhangi N	M0
	Herhangi T	N3	M0
	Herhangi T	Herhangi N	M1

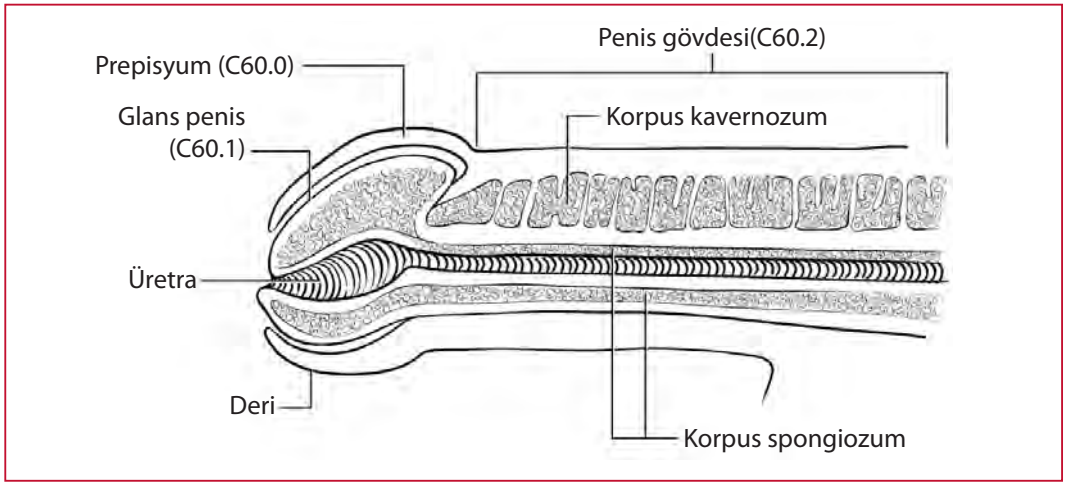

ŞEKİL 40.1. *Penisin anatomisi.*

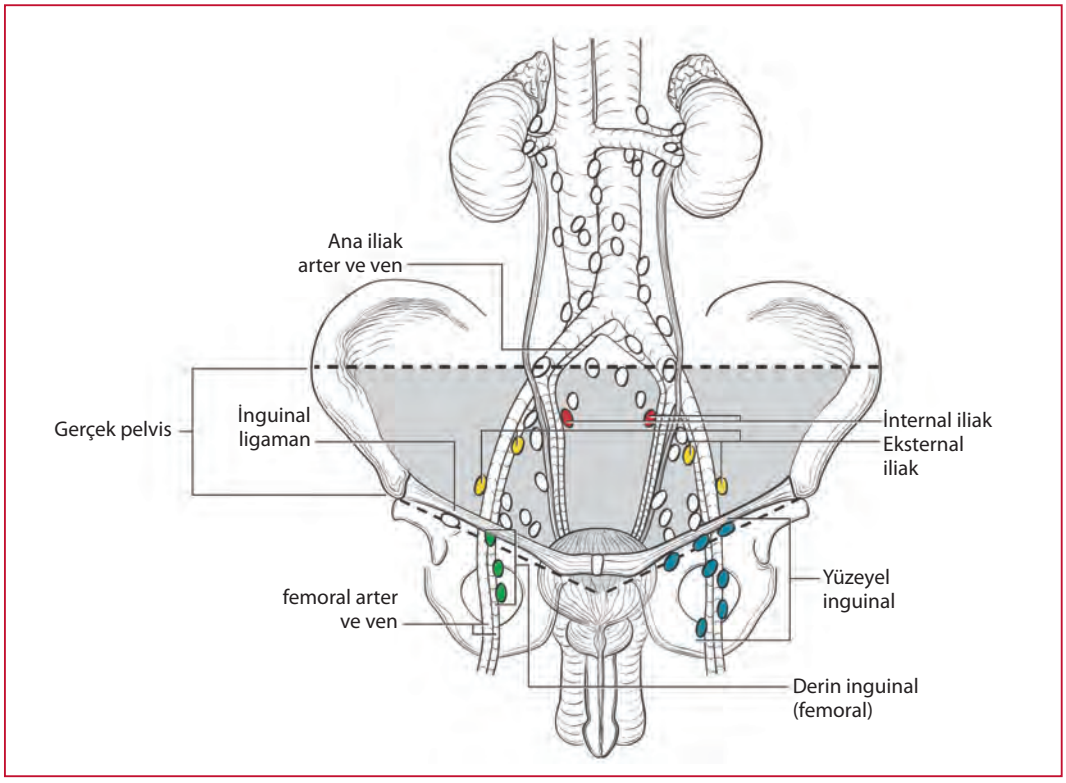

ŞEKİL 40.2. *Penisin bölgesel lenf nodları.*

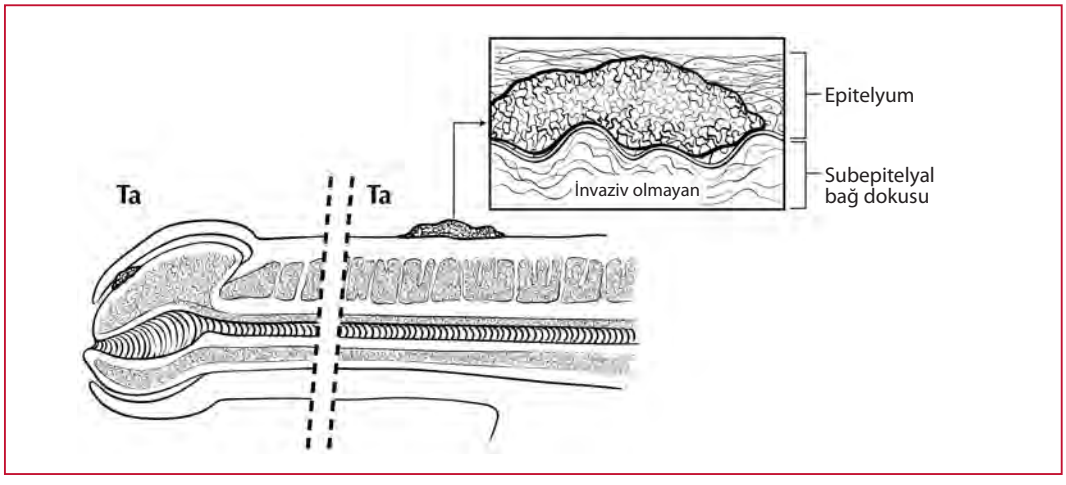

ŞEKİL 40.3. *Ta non-invaziv verrukoz karsinom olarak tanımlanmaktadır.*

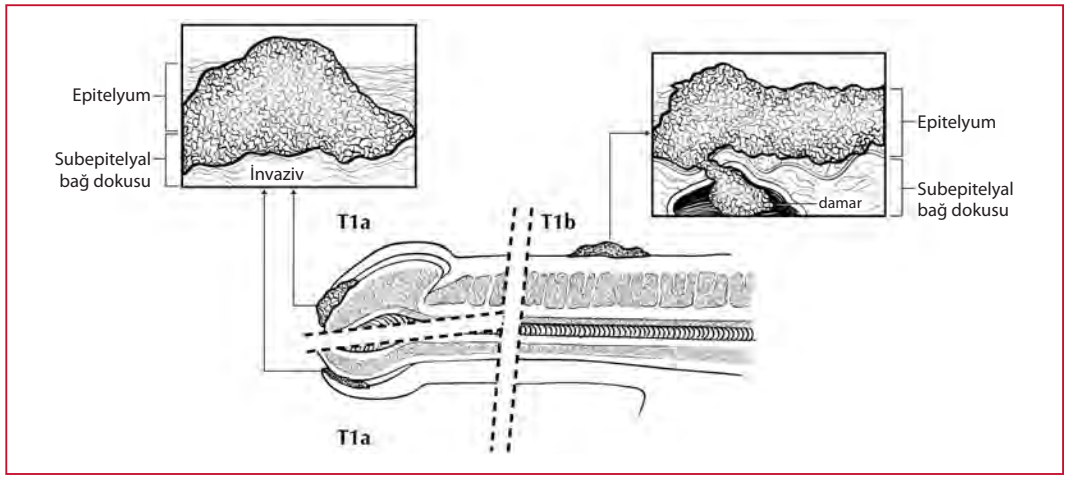

ŞEKİL 40.4. *T1a Vasküler invazyon olmadan subepitelyal bağ dokusuna invaze olan ve kötü diferansiye (grad 3-4) olmayan tümör olarak tanımlanmaktadır. T1b Vasküler invazyonla birlikte subepitelyal bağ dokusuna invaze ve kötü diferansiye (grad 3-4) tümör olarak tanımlanmaktadır.*

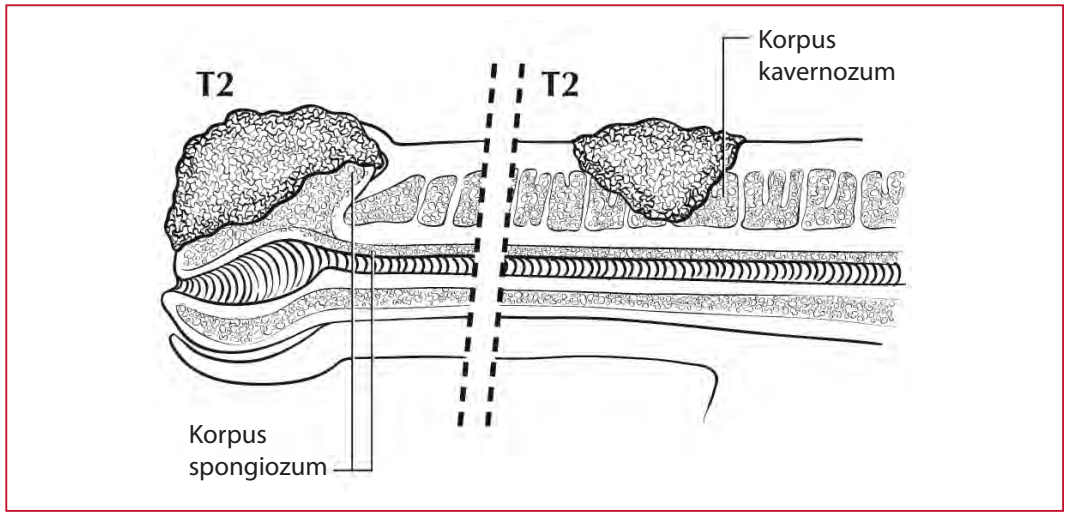

ŞEKİL 40.5. *T2 Korpus spongiozum veya kavernozuma invaze tumor olarak tanımlanmaktadır.*

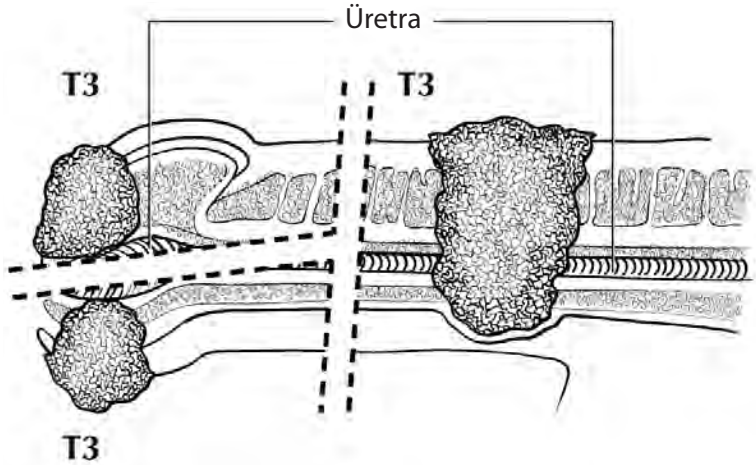

ŞEKİL 40.6. *T3 Uretraya invaze tumor olarak tanımlanmaktadır.*

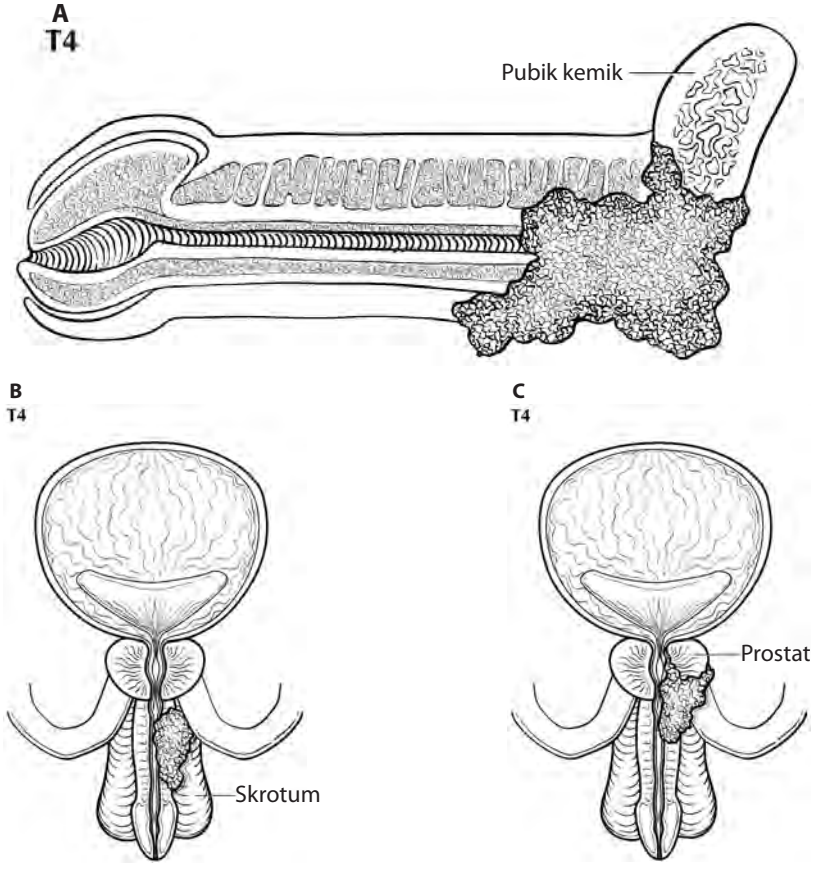

ŞEKİL 40.7. *T4 Prostat dahil komşu yapılara invaze tumor olarak tanımlanmaktadır. (A) Pubik kemik invazyonu gösterilmektedir. (B) Skrotum invazyonu gösterilmektedir. (C) Prostat invazyonu gösterilmektedir.*

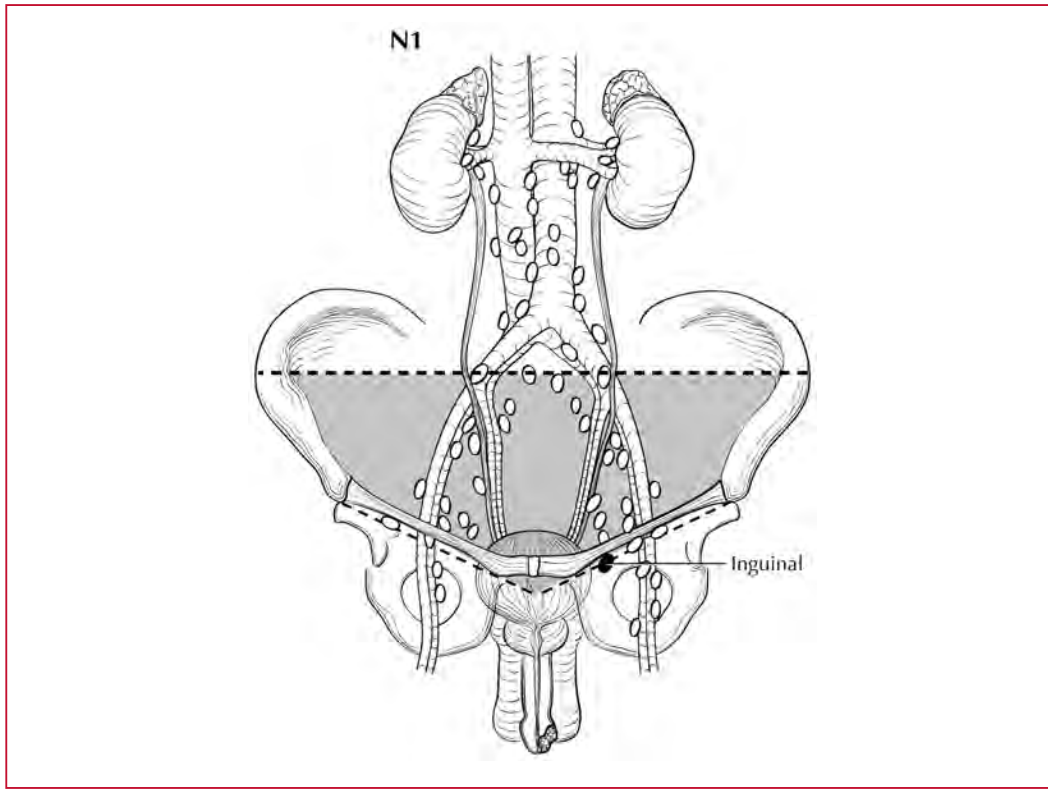

ŞEKİL 40.8. *cN1 Palpabl ve mobil tek taraflı inguinal lenf nodu olarak tanımlanmaktadır.*

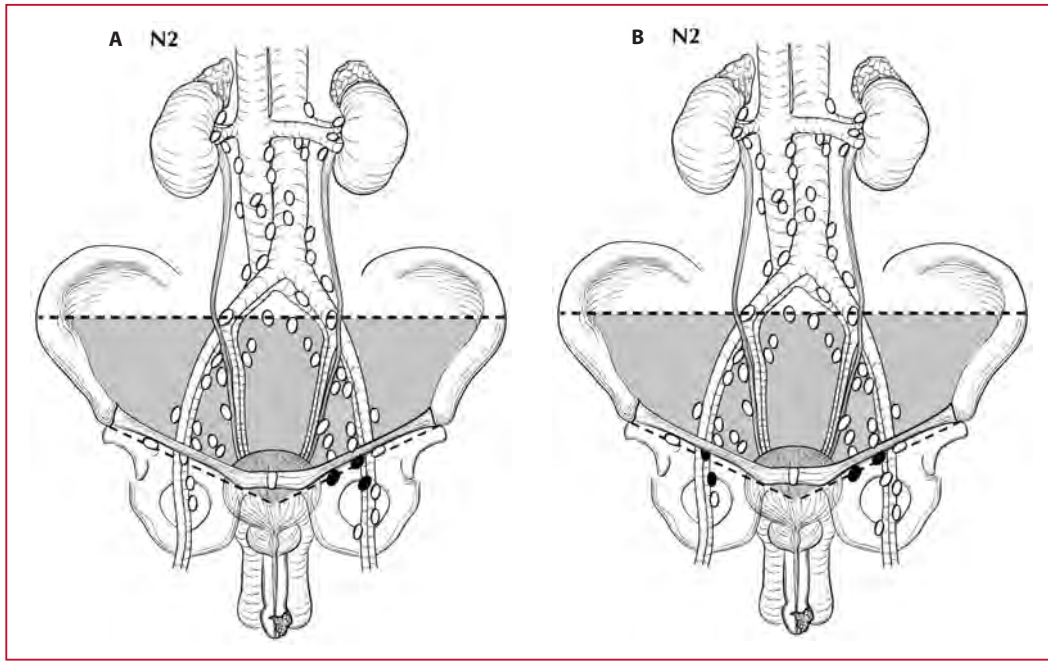

ŞEKİL 40.9. *(A) cN2 Palpabl ve mobil birden fazla (gösterilen) veya bilateral inguinal lenf nodu olarak tanımlanmaktadır. (B) cN2 Palpabl ve mobil birden fazla veya bilateral inguinal (gösterilen) lenf nodu olarak tanımlanmaktadır.*

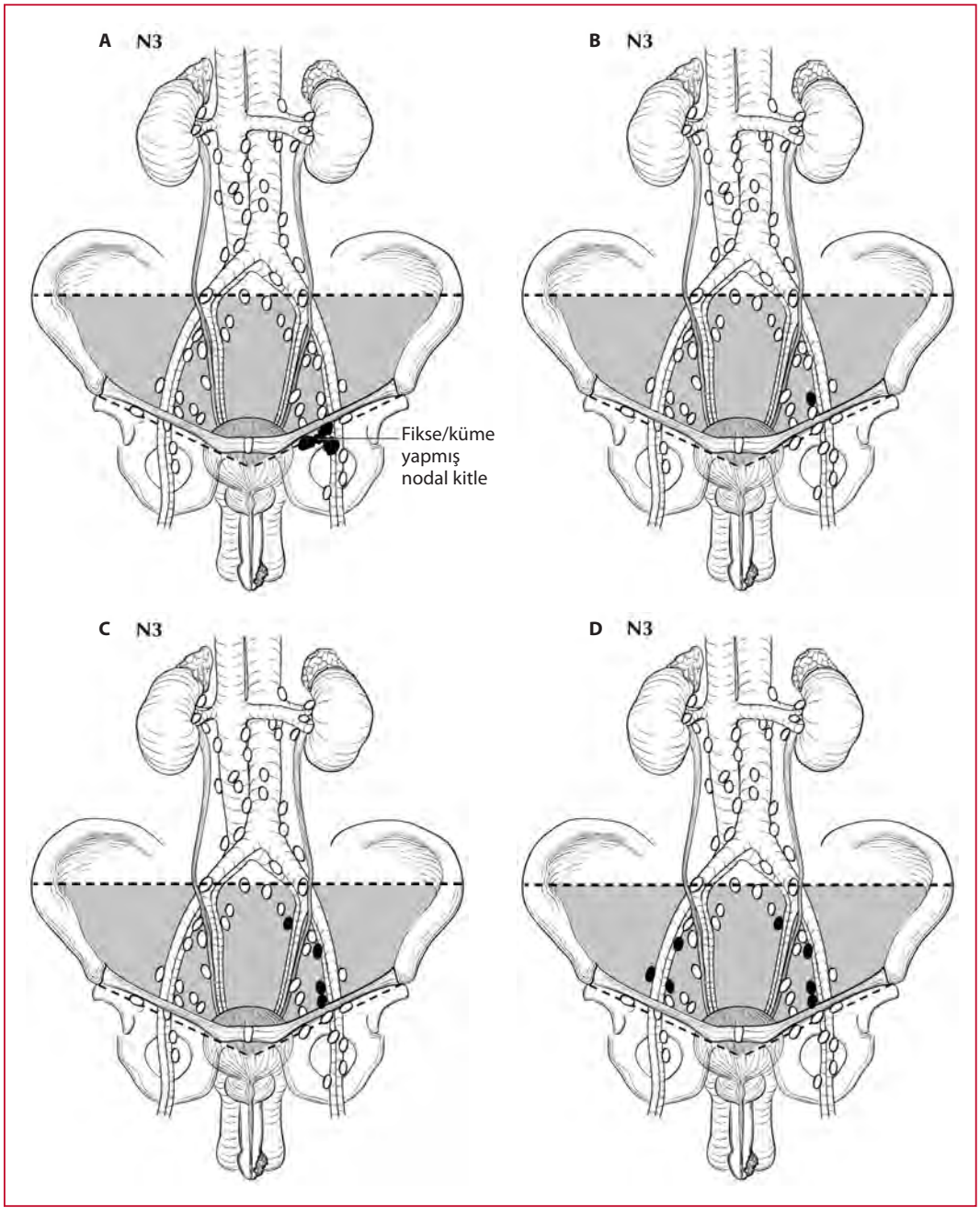

ŞEKİL 40.10. *(A-D) cN3 Palpabl ve fikse inguinal kitle veya tek taraflı ya da bilateral pelvik lenfadenopati olarak tanımlanmaktadır.*

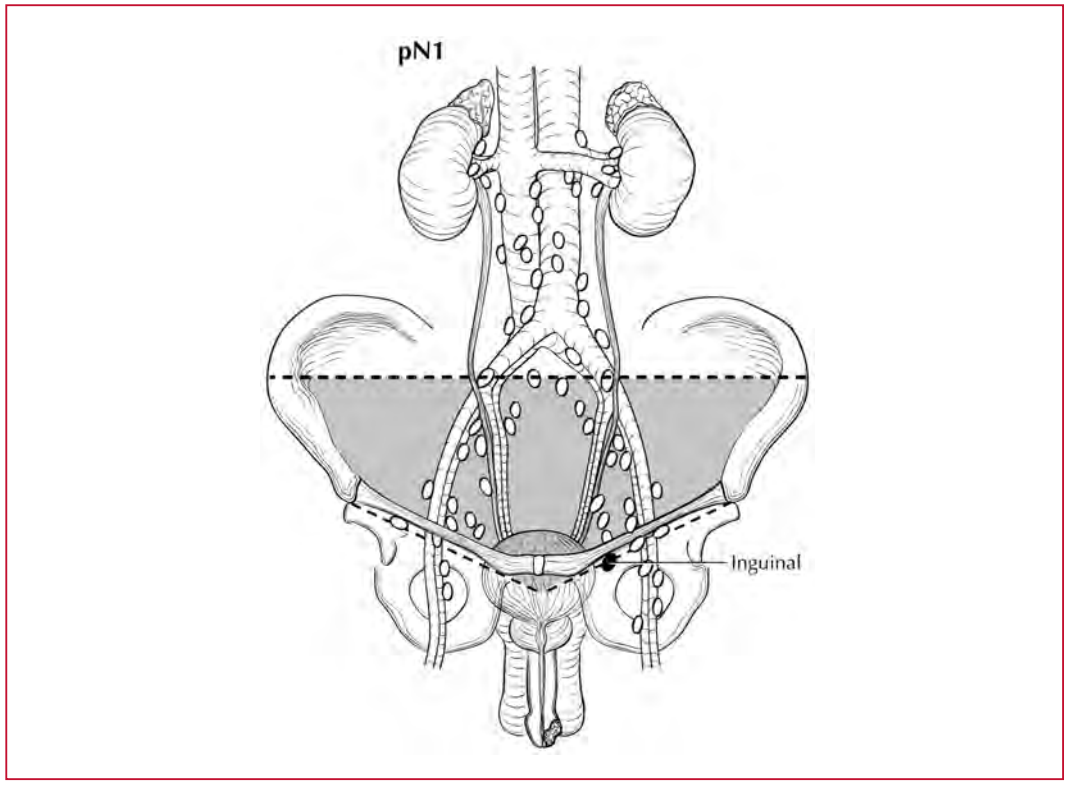

ŞEKİL 40.11. *pN1 Tek bir inguinal lenf nodu metastazı olarak tanımlanmaktadır.*

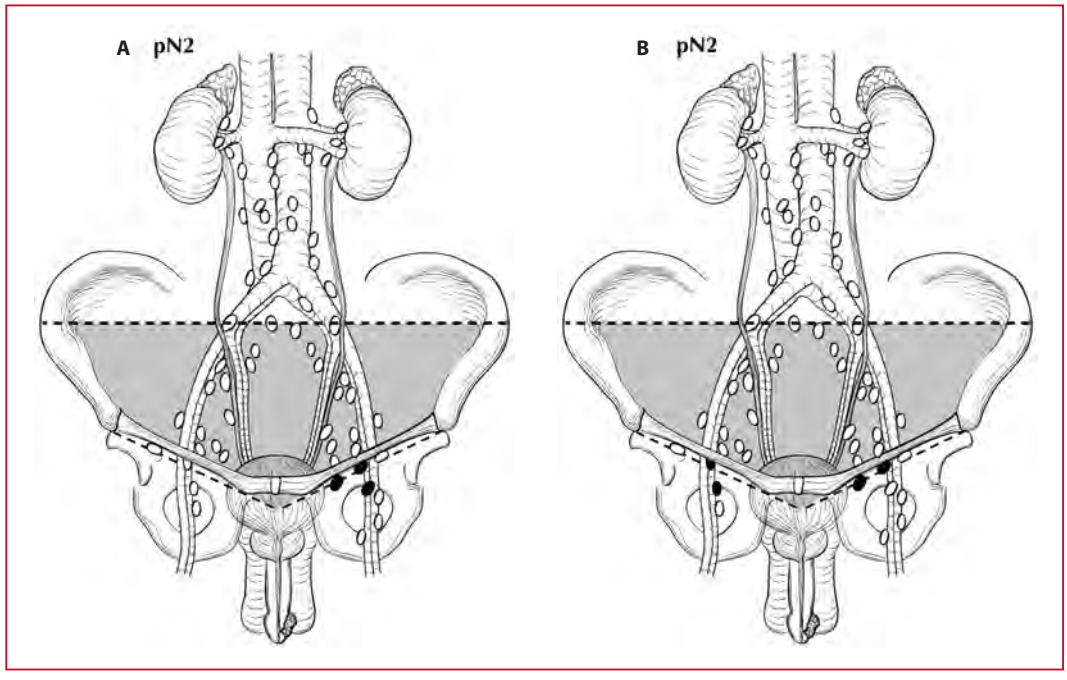

ŞEKİL 40.12. *pN2 (A) cN2 Palpabl ve mobil birden fazla (gösterilen) veya bilateral inguinal lenf nodu olarak tanımlanmaktadır. (B) pN2 Palpabl ve mobil birden fazla veya bilateral inguinal (gösterilen) lenf nodu olarak tanımlanmaktadır.*

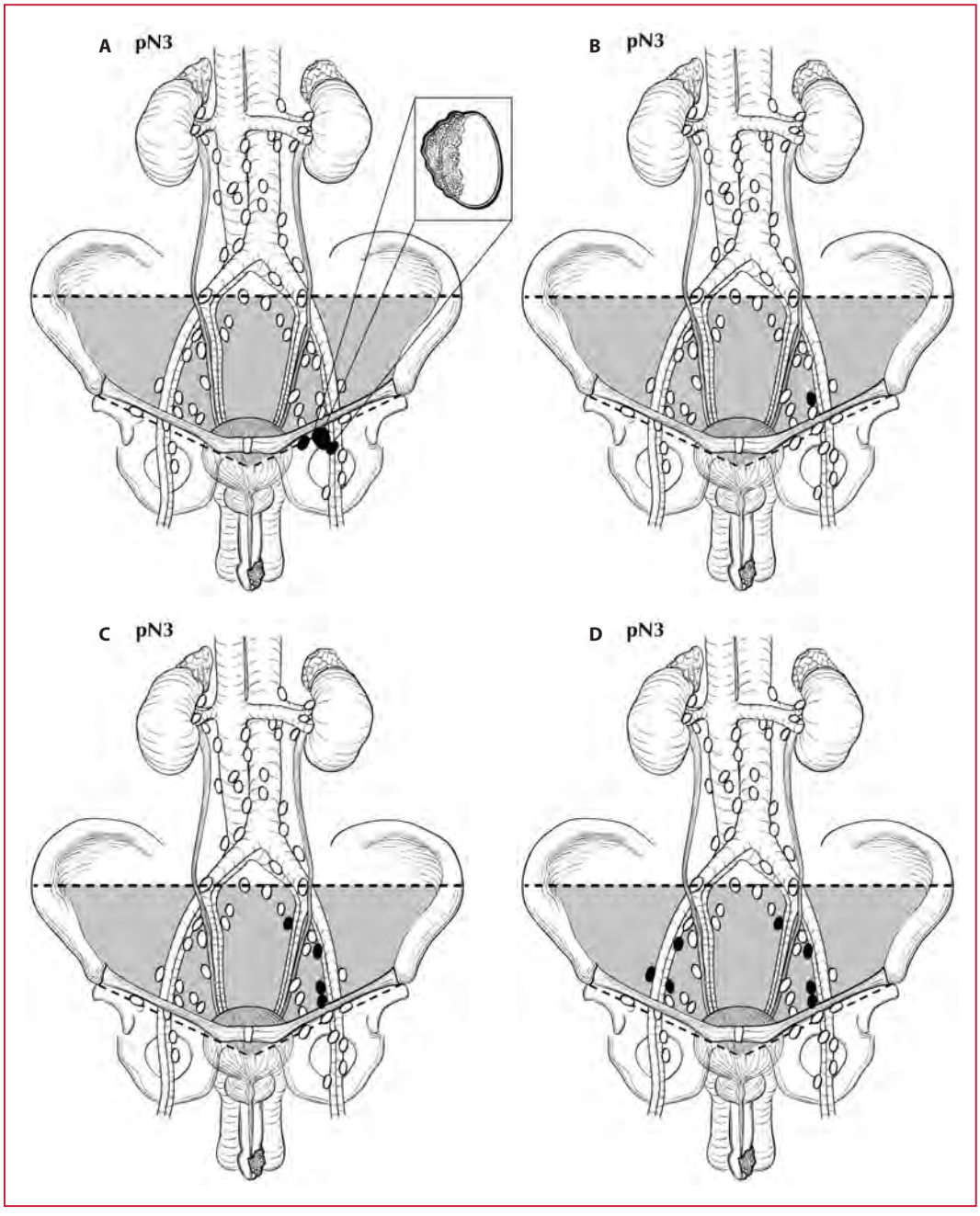

ŞEKİL 40.13. *(A-D) pN3 Lenf nodu metastazının ekstranodal uzanımı veya bilateral ya da tek taraflı pelvik lenf nodu metastazı olarak tanımlanmaktadır.*

PROGNOSTİK FAKTÖRLER (BÖLGEYE ÖZEL FAKTÖRLER)

(Toplanması önerilen)

Evreleme için gerekli	Yok
Klinik olarak önemli	Korpus spongiosum tutulumu Korpus kavernosum tutulumu Kötü diferansiye tümör yüzdesi Verrüköz karsinom derinliği Metastatik en büyük lenf nodu boyutu Ekstranodal/ekstrakapsüler uzanım HPV durumu

Prostat

(Sarkomlar ve değişici hücreli kanserleri içermemektedir)

41

DEĞİŞİKLİKLERİN ÖZETİ

- Mesane boynunu mikroskopik olarak invaze eden (T4) prostat-dışı uzanım T3a evresine dahil edilmiştir.
- Gleason Skoru tercih edilen güncel gradlama sistemi olarak tanımlanmıştır
- Prognostik faktörler Anatomik Evre/Prognostik Guruplar kısmına entegre edilmiştir
  - Gleason Skoru
  - Operasyon öncesi Prostat Spesifik Antijen (PSA)

ICD-O-3 TOPOGRAFİ KODLARI

C61.9 Prostat bezi

ICD-O-3 HİSTOLOJİK KOD ARALIĞI

8000-8110, 8140-8576, 8940-8950, 8980-8981

ANATOMİ

Primer Bölge. Prostat adenokanserleri en sık, tespiti DRM ile mümkün olabilen periferik zondan köken almaktadır (Şekil 41.1 ve 41.2A, B, C). Tümör daha az sıklıkla anteromediyal zondan köken alırken, rektal yüzeyden uzakta bulunan transizyonel zon sıklıkla benign nodüler hiperplazinin yerleşim yeridir. Prostat tabanının büyük kısmını oluşturan merkezi, bölge nadiren primer tümör odağı olsa da büyük tümörlerin yayılımı sonucunda sıklıkla tutulmaktadır. Patolojik olarak prostat kanserlerinin çoğu multifokal olup, %80-85'i periferik zon, %10-15'i transizyonel bölge ve %5-10'u santral zondan köken almaktadır.

Prostat kanserinin histolojik gradı prognoz açısından oldukça önemlidir. Multifokal olma eğilimi ve morfolojik heterojenitesi nedeniyle bu tümörlerin, histolojik derecelendirmesi karmaşık olabilmektedir. Prostat kanserlerinin gradlaması için çok sayıda gradlama sistemi öne sürülmüştür. Ancak, sonuçlarla ilişkilendirildiğinde prostat kanserinin histolojik olarak gradlama bakımından gerek yüksek tekrarlanabilirlik gerekse geçerliliğinin ispatlanmış olması nedenleriyle geçerli gradlama sistemi Gleason skorlamasıdır. Gleason skorlaması güncel geçerli gradlama sistemi olarak kabul edilmekte ve tüm prostat kanseri vakalarında uygulanması gerekmektedir.

Bögesel Lenf Nodları. Bölgesel lenf nodları gerçek pelvise ait lenf nodları olup, özellikle ana iliyak arterlerin bifurkasyon noktasının altında kalan lenf bezlerini kapsamaktadır (Şekil 41.3). Aşağıdaki lenfatik gruplar kapsanmaktadır:

Pelvik, (NOS)
Hipogastrik
Obturator

C.C. Compton et al. (eds.), *AJCC Cancer Staging Atlas: A Companion to the Seventh Editions of the AJCC Cancer Staging Manual and Handbook*, DOI 10.1007/978-1-4614-2080-4_41,
© 2012 American Joint Committee on Cancer

İliyak (internal, eksternal, veya NOS)
Sakral (lateral, presakral, promontor [Gerota] veya NOS)
Lateralite N sınıflamasını etkilememektedir.

Uzak Lenf Nodları. Uzak lenf nodları pelvis sınırları dışında yerleşim göstermektedir. Ultrasonografi, bilgisayarlı tomografi, manyetik rezonans görüntüleme veya lenfanjiyografi ile görüntülenmeleri mümkündür. Her ne kadar büyümüş lenf nodlarının radyolojik görüntülemelerle tespiti nadiren mümkün olabilse de; başlangıçta klinik olarak metastaz bulgularına sahip hastalık prezentasyonu az sayıda hastada rastlanan bir durumdur. Görüntüleme noktasında, hastaların kişisel olarak tedavi öncesi lenfatik tutulum risklerinin belirlenmesi için risk tabloları defalarca kullanılmıştır. Uzak lenf nodu tutulumu varlığı M1a olarak kabul edilmektedir. Uzak lenf bezleri aşağıdaki gurupları içermektedir:

Aortik (paraaortik lomber)
Ana ilyak
İnguinal, derin
Yüzeyel inguinal (femoral)
Supraklavikuler
Servikal
Skalen
Retroperiton, NOS

Metastaz Bölgeleri. Osteoblastik kemik metastazları, en sık görülen prostat kanserine bağlı lenfatik dışı metastaz şeklidir. İlave orak, uzak lenfatik metastazları da görülebilmektedir. Akciğer ve karaciğer metastazları genellikle hastalığın ileri safhalarında ortaya çıkmaktadır.

PROGNOSTİK ÖZELLİKLER

Tanı anında hastalık evresi ve tedavi sonrası hastalık prognozunu öngörebilen ve sayıları sürekli olarak artan moleküler belirteçler (ploidi durumu, p53 ve bcl-2 gibi) ve klinik faktörler ortaya çıkarılmaktadır. Bu verilerin kullanımıyla lokal hastalık evresi, lenf bezi tutulum riski veya tedavi başarısızlığı riskinin öngörülmesinde faydalı olabilecek birkaç algoritma yayınlanmıştır. Bu öngörü araçlarının ortak ve kendine özgü değişkenleri olup, her birinin değerlendirilme teknikleri farklılıklar göstermektedir. TNM evreleme sistemi bünyesindeki öngörü araçlarından serum PSA değeri, Gleason skoru ve tümör evresinin prognoz üzerinde açık, genel kabul gören ve anlamlı etkisi bulunmaktadır.

Yakın dönemli çalışmaların sonucu Gleason skorunun prognoz hakkında oldukça önemli bilgiler verdiğini göstermiştir. Radiation Therapy Oncology Group (RTOG) tarafından yapılan ve prospektif randomize çalışmalarda yer almış yaklaşık 1500 hastayı içeren analizde, Gleason skorunun prostat kanserine bağlı ölüm bakımından en önemli faktör olduğu bildirilmiştir. AJCC evresi ile birleştirildiğinde, araştırmacılar 5-, 10- ve 15-yıllık hastalığa özgü sağkalımı öngörebilen prognostik öneme sahip dört alt grubun ayırt edilebileceğini göstermiştir. Ayrıca RTOG çalışmalarından çıkan sonuçlar, PSA değerinin 20'den büyük olmasının yüksek başarısızlık riski ve artmış hormonoterapi ihtiyacı ile yakın ilişkili olduğunu göstermiştir. Bunun geçerliliğinin sorgulandığı güncel bir çalışmada, PSA değerinin 20'den büyük olmasının artmış prostat kanserine bağlı ölüm riskiyle yakın ilişkili olduğu bildirilmiştir.

Dolayısıyla, AJCC klinik evresinin yanı sıra, PSA ve Gleason skoru da prognoz hakkında önemli veriler sunmaları nedeniyle tedavi kararlarına etkileyebilecek ilave faktörler olarak görülmektedirler. Bir önceki versiyona göre bu hastaların daha iyi kategorize edilebilmesi ve evre 1'de çok sayıda hastanın yer almasının önlenebilmesi için, güncel yedinci baskıda klinik olarak lokalize (T1 ve T2) hastalık için bu klinik değişkenleri kapsayan yeni bir prognostik evre gurubu tanımlanmıştır. Ancak, buna benzer herhangi bir evre sınıflaması, her bir hasta için uygulanabilir olmayıp; hala tarihi

TNM evrelemesinde yer alan T evresine dayanmaktadır. Hasta bazında değerlendirildiğinde, prostatektomi sonrası ortaya konan tutulu biyopsi sayı veya yüzdesi ve cerrahi sınırların tümör içerme durumunu da kapsayan cerrahi sonrası faktörlerle diğer klinik öneme sahip faktörlerin, prognoz açısından TNM'e ilave veya ötesinde bilgiler sunabileceğinin de göz önünde bulundurulması doğru bir yaklaşım olabilir. Sonuç olarak, Ulusal Kanser Veri Tabanı üyeleri, pek çok değişkenin bağımsız prognostik etkisinin/öneminin uzun dönemde belirlenebilmesi veya ispatı için veri toplamaya devam etmektedirler.

EVRE, GRAD ve PSA BAZLI SONUÇLAR

Bazı sonlanım noktaları tedavi sonrası hastalık sonuçlarının değerlendirilmesinde kullanışlıdır. Prostat kanserli hastaların büyük bir kısmının klinik olarak lokalize hastalık tanısı alması nedeniyle, tedavi öncesi dönemde kullanılan yöntemlere benzer şekilde, tedavi sonrasında da klinik sonuçların öngörülmesinde kullanılabileceği öne sürülen prediktif modeller bulunmaktadır. Biyokimyasal (veya PSA) yinelemesiz dönem, prostat kanseri tedavisi alan bir hastanın PSA yükselmesi şeklinde tespit edilen yineleme olmadan yaşamına devam ettiği süredir. Prostat kanserine özgü sağkalım ve genel sağkalım süreleri, pek çok çalışmada gerekli takip sürelerinin uzun olması nedeniyle değerlendirilmeyen ve kilit öneme sahip sonlanım noktalarıdır. Biyokimyasal başarısızlık, sağkalım beklentisi uzun olan prostat kanserli hastalarda ölüm riskini öngörmede kullanılabilecek önemli bir sonlanım noktasıdır; ancak, biyokimyasal başarısızlıktan klinik nükse geçişin doğal süreci belirgin değişiklikler göstermektedir ve TNM, PSA, PSA kinetiği, Gleason skoru, tedavi modalitesi ve biyokimyasal başarısızlık zamanı gibi birçok değişkeni içermektedir. Değişik tedaviler sonrası nihai sonuçların öngörülmesinde kullanılabilecek faktörlerle ilgili çalışmalar devam etmektedir.

TNM TANIMLAMALARI

Primer Tümör (T)

Klinik

TX	Primer tümör değerlendirilemiyor
T0	Primer tümöre dair kanıt yok
T1	Klinik olarak belirsiz, palpe edilemeyen ve görüntülemeyle gösterilemeyen tümör
T1a	Tümör insidental olarak rezeksiyon dokusunun %5 veya daha azında tespit edilmiş
T1b	Tümör insidental olarak rezeksiyon dokusunun %5'inden fazlasında tespit edilmiş
T1c	Tümör iğne biyopsisi ile tespit edilmiş (ör; PSA yüksekliği nedeniyle)
T2	Tümör prostata sınırlı*
T2a	Tümör bir lobun yarısı veya daha azını tutmuş
T2b	Tümör bir lobun yarısından fazlasını tutmuş ancak iki lob tutulumu yok
T2c	Tümör her iki lobu tutmuş
T3	Tümör prostat kapsülüne ulaşmış**
T3a	Ekstrakapsüler tutulum mevcut (bir veya iki taraflı)
T3b	Tümör seminal vezikül(ler)e invazyon göstermiş
T4	Tümör fiske veya seminal veziküller dışında kalan dokulara invazyon göstermiş; örneğin eksternal sfinkter, rektum, mesane, levator kaslar ve/veya pelvis duvarı

**Not*: Tümör iğne biyopsisi ile bir veya iki lobda tespit edilmiş ancak palpe edilemiyor veya görüntülemede güvenilir şekilde gösterilemiyorsa T1c olarak sınıflandırılır.
***Not*: Tümör prostat apeksine invaze veya prostat kapsülünü tutmuş (kapsülü aşmamış) ise T3 değil T2 olarak sınıflandırılır.

Primer Tümör (T) (devamı)

Patolojik (pT)*

pT2	Organa sınırlı
pT2a	Tek taraflı, bir tarafın yarısı veya daha azı
pT2b	Tek taraflı, bir tarafın yarısından daha fazlası ancak iki taraflı değil
pT2c	İki taraflı hastalık
pT3	Prostat dışı uzanım
pT3a	Prostat dışı uzanım veya mesane boynunda mikroskobik tutulum**
pT3b	Seminal vezikül tutulumu
pT4	Rektum, levator kas ve/veya pelvis duvarı tutulumu

*Not: Patolojik evrelemede T1 hastalık mevcut değildir.
**Not: Cerrahi sınır pozitifliği R1 belirteciyle tanımlanmalıdır (mikroskopik rezidüel hastalık).

Bölgesel Lenf Nodları (N)

Klinik

NX	Bölgesel lenf nodu değerlendirilmemiş
N0	Bölgesel lenf nodu tutulumu yok
N1	Bölgesel lenf nodu tutulumu var

Patolojik

pNX	Bölgesel lenf nodu örneklemesi yok
pN0	Bölgesel lenf nodu tutulumu yok
pN1	Bölgesel lenf nodu tutulumu var

Uzak Metastaz (M)*

M0	Uzak metastaz yok
M1	Uzak metastaz var
M1a	Bölgesel olmayan lenf nod(ları)
M1b	Kemik(ler)
M1c	Kemik metastazı olsun veya olmasın diğer bölge(ler)

**Not*: Birden fazla metastaz bölgesi varlığında en ileri kategori kullanılır. pM1c en ileri kategoridir.

ANATOMİK EVRE /PROGNOSTİK GRUPLAR

Grup	T	N	M	PSA	Gleason
I	T1a-c	N0	M0	PSA<10	Gleason ≤6
	T2a	N0	M0	PSA<10	Gleason ≤6
	T1-T2a	N0	M0	PSA X	Gleason X
IIA	T1a-c	N0	M0	PSA<20	Gleason 7
	T1a-c	N0	M0	PSA≥10<20	Gleason ≤6
	T2a	N0	M0	PSA<20	Gleason ≤7
	T2b	N0	M0	PSA<20	Gleason ≤7
	T2b	N0	M0	PSA X	Gleason X
IIB	T2c	N0	M0	Herhangi PSA	Herhangi Gleason
	T1-2	N0	M0	PSA ≥ 20	Herhangi Gleason
	T1-2	N0	M0	Herhangi PSA	Gleason ≥ 8
III	T3a-b	N0	M0	Herhangi PSA	Herhangi Gleason
IV	T4	N0	M0	Herhangi PSA	Herhangi Gleason
	Herhangi T	N1	M0	Herhangi PSA	Herhangi Gleason
	Herhangi T	Herhangi N	M1	Herhangi PSA	Herhangi Gleason

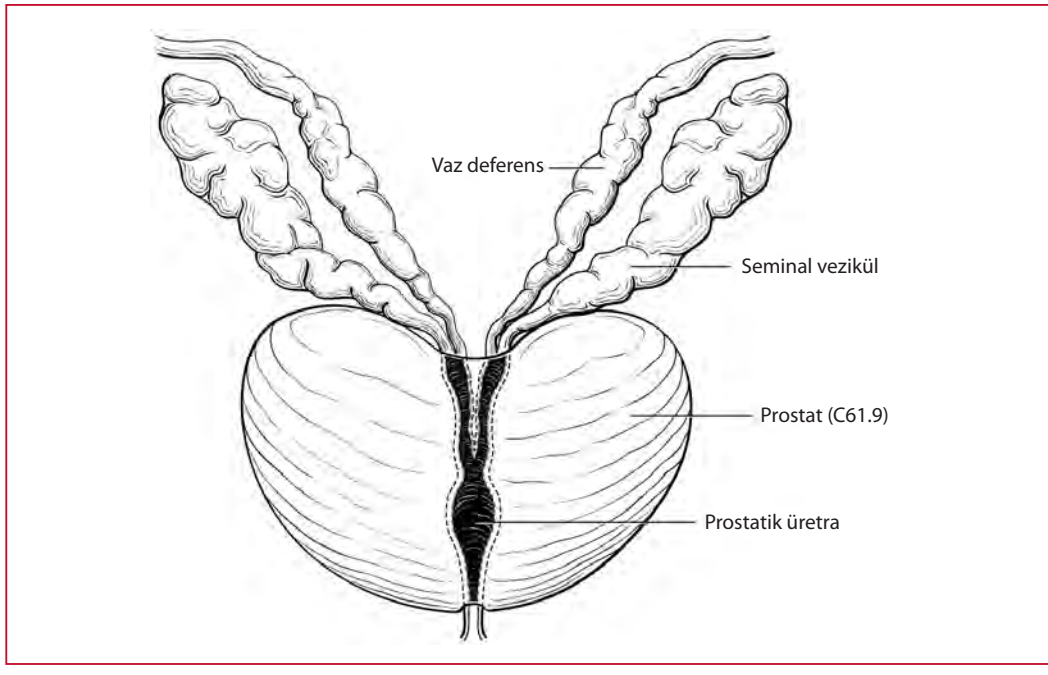

ŞEKİL 41.1. *Prostatın anatomisi.*

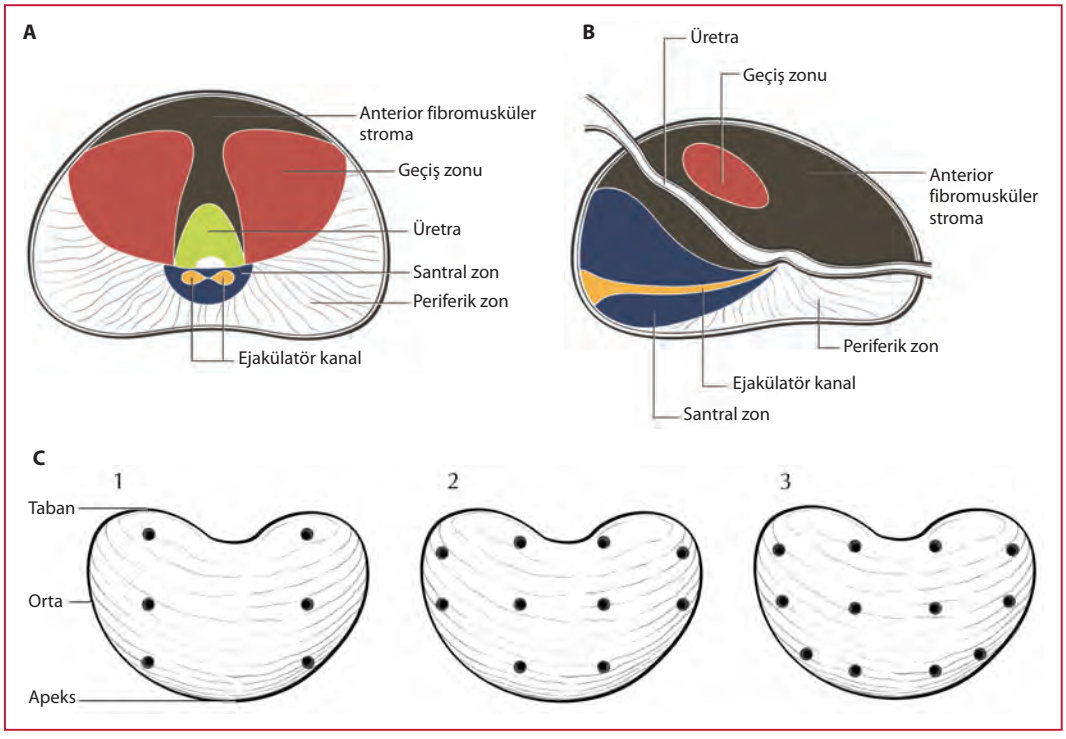

ŞEKİL 41.2. *(A) Prostatın zonal anatomisi; ultrasonda görülen transvers kesit. (B) Prostatın zonal anatomisi; ultrasonda görülen sajital kesit. (C) Sistematik biyopsi için prostat lokalizasyon şemaları.*

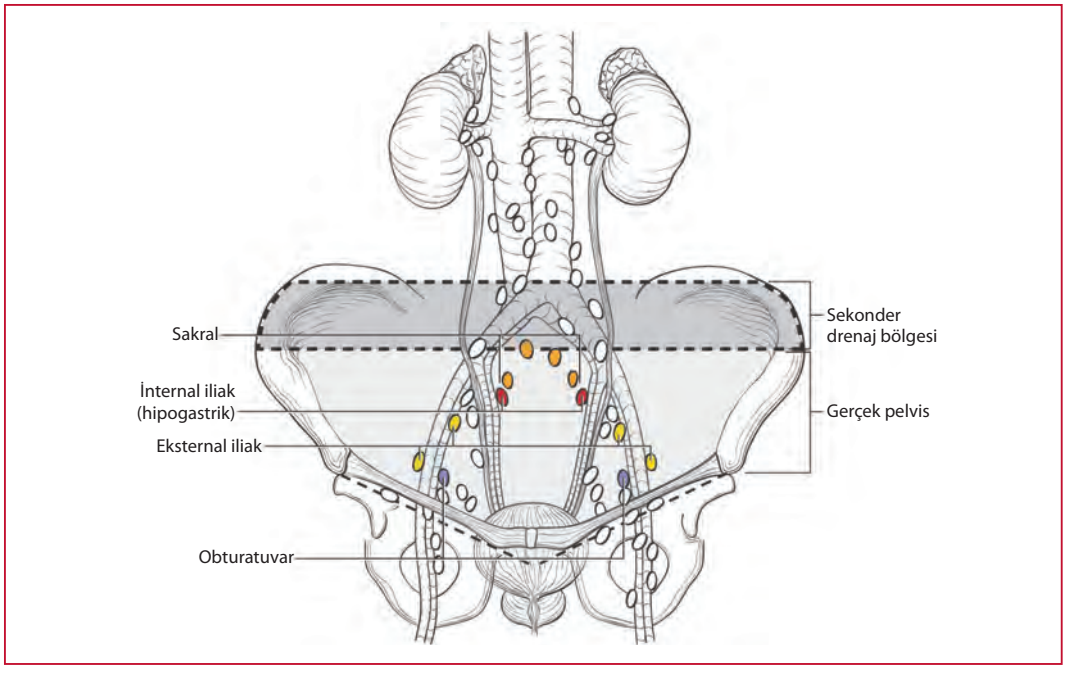

ŞEKİL 41.3. *Prostatın lenf düğümleri. Gölgeli alan lenf nodlarının bölgesel dağılımını temsil eder. Gölge olmayan alanda bölgesel dağıtım dışında düğümleri gösterir.*

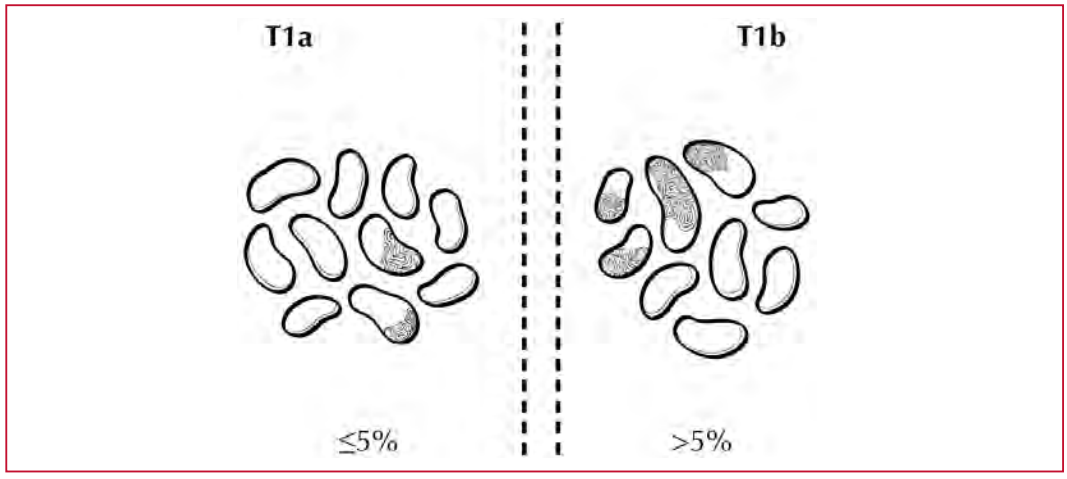

ŞEKİL 41.4. *T1a (sol) insidental olarak rezeksiyon dokusunun %5 veya daha azında tespit edilmiş tümör şeklinde tanımlanmaktadır. T1b (sağ) insidental olarak rezeksiyon dokusunun %5'inden falasında tespit edilmiş tümör şeklinde tanımlanmaktadır.*

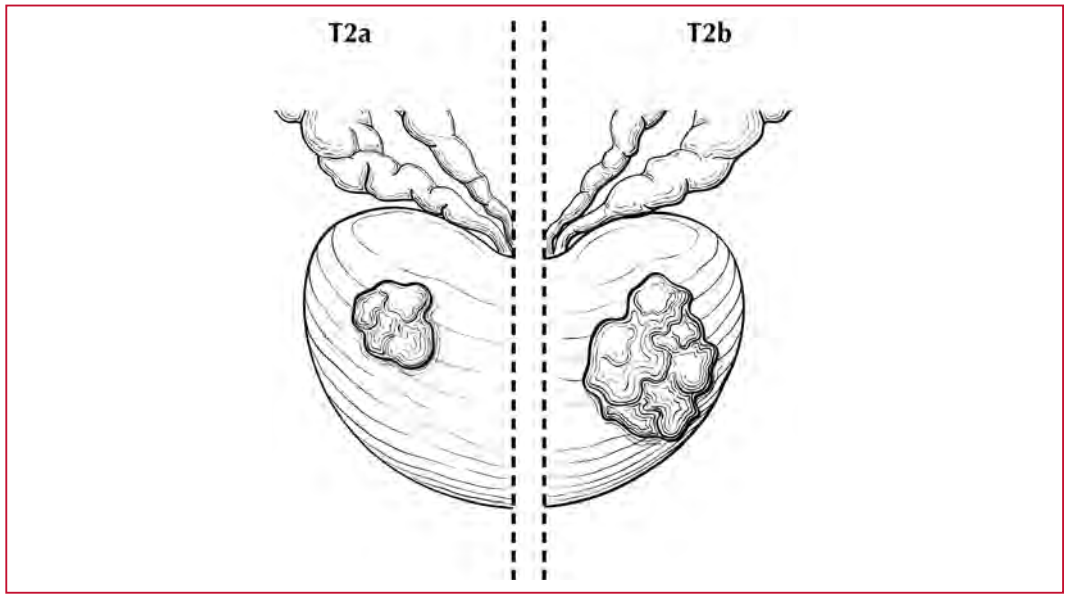

ŞEKİL 41.5. *T2a (Sol) bir lobun yarısı veya daha azını tutmuş tümör olarak tanımlanmaktadır. T2b (Sağ) bir lobun yarısından fazlasını tutmuş ancak iki lob tutulumu olmayan tümör olarak tanımlanmaktadır.*

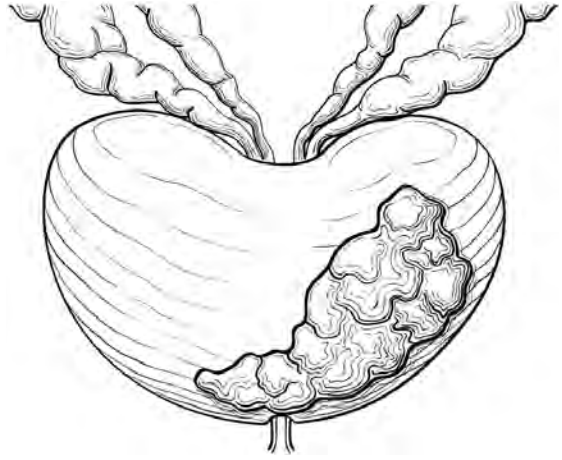

ŞEKİL 41.6. *T2c ekstraprostatik tutulumu olmadan her iki lobu tutmuş tümör olarak tanımlanmaktadır.*

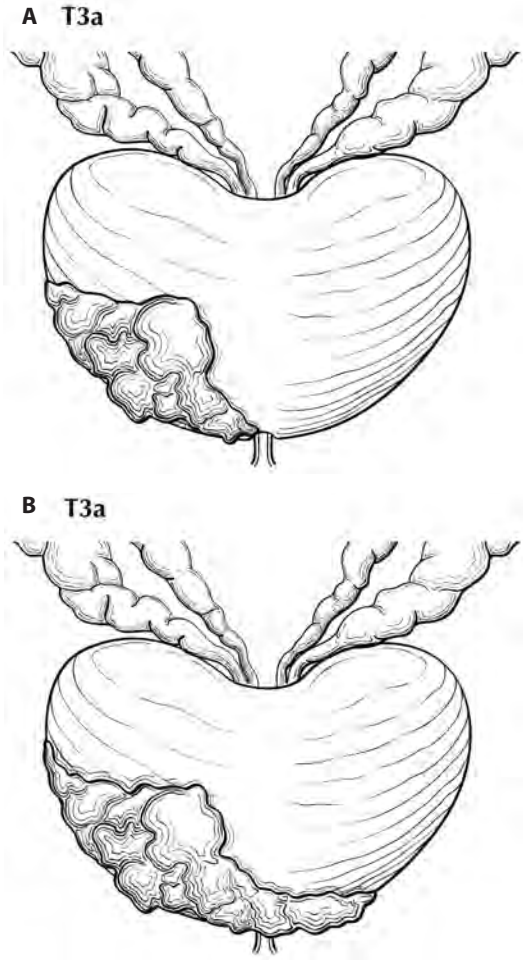

ŞEKİL 41.7. *(A) T3a tek taraflı ekstrakapsuler tutulumu olan tümör olarak tanımlanmaktadır. (B) T3a bilateral ekstrakapsuler tutulumu olan tümör olarak tanımlanmaktadır.*

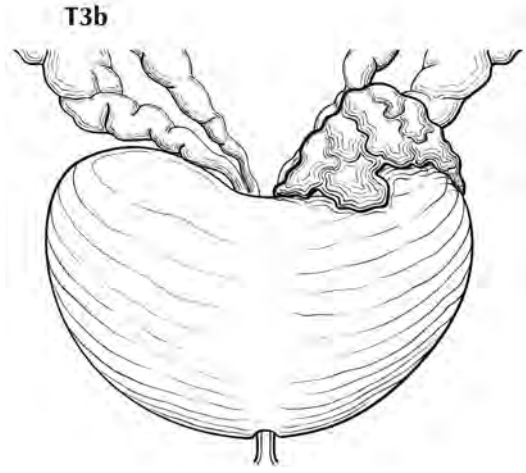

ŞEKİL 41.8. *T3b seminal vezikül(ler)e invazyon göstermiş tümör olarak tanımlanmaktadır.*

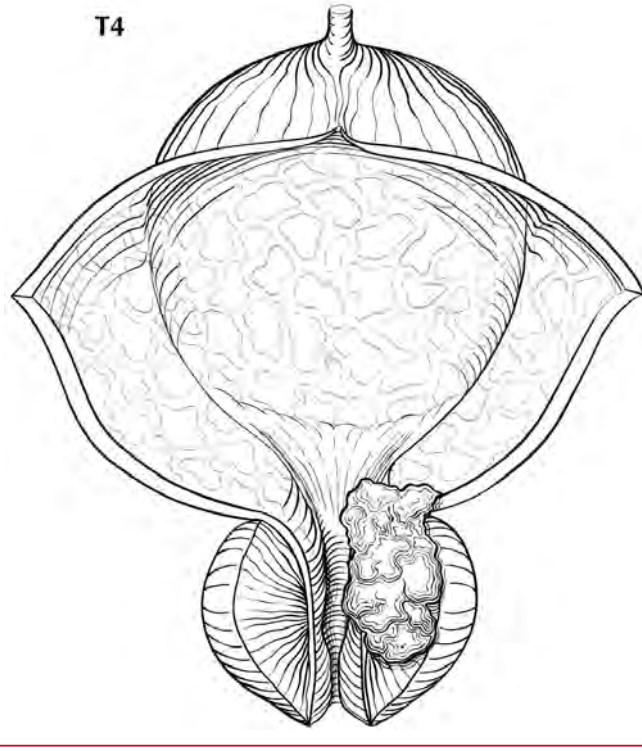

ŞEKİL 41.9. *(A) T4 fiske veya seminal veziküller dışında kalan dokulara invazyon göstermiş tümör; örneğin eksternal sfinkter, rektum, levator kaslar ve/veya pelvis duvarı şeklinde tanımlanmaktadır.*

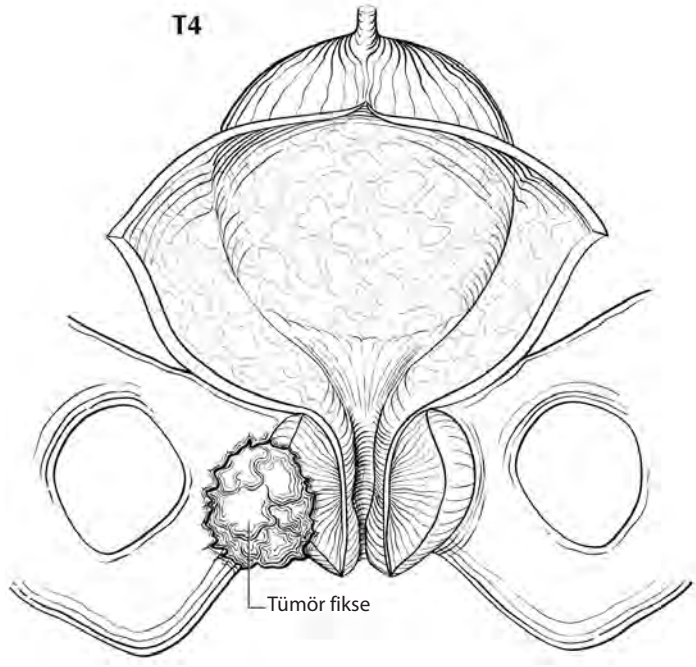

ŞEKİL 41.9. *(Devamı) (B) T4 çevre dokulara fiske tümör şeklinde tanımlanmaktadır.*

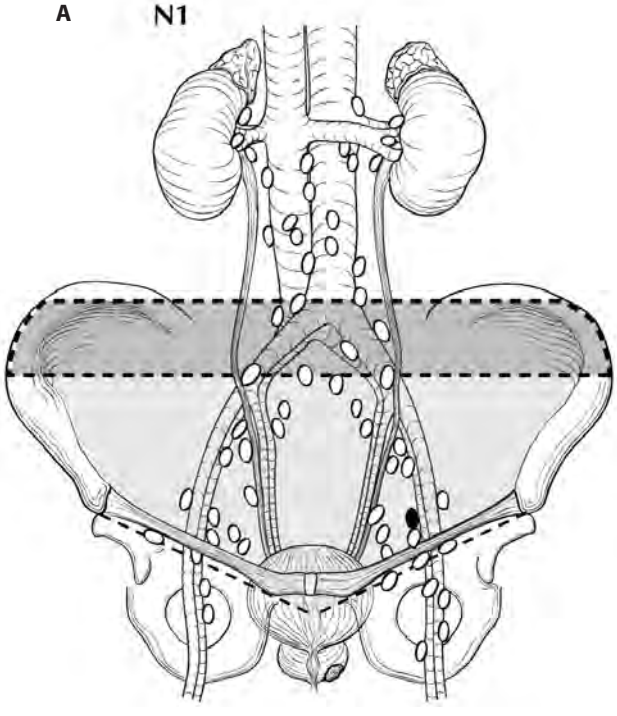

ŞEKİL 41.10. *(A) N1 bölgesel lenf nodu metastazı şeklinde tanımlanmaktadır. Burada tek taraflı.*

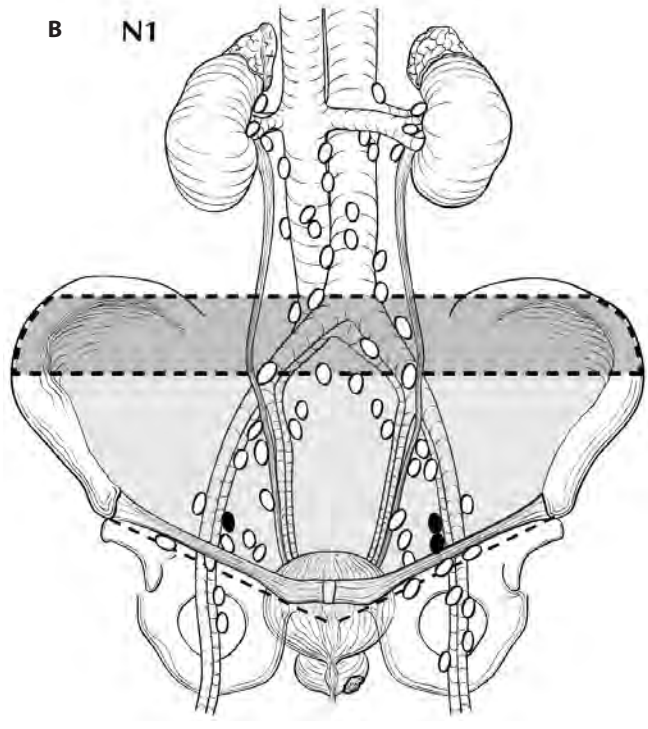

ŞEKİL 41.10. *(Devamı) (B) N1 bölgesel lenf nodu metastazı şeklinde tanımlanmaktadır. Burada bilateral.*

PROGNOSTİK FAKTÖRLER (BÖLGEYE ÖZEL FAKTÖRLER)

(Toplanması önerilen)

Evreleme için gerekli	PSA Gleason skoru
Klinik olarak önemli	Primer ve sekonder Gleason dağılımları Tersiyer Gleason dağılımı Klinik evreleme için izlenen yöntemler İncelenen biyopsi odak sayısı Pozitif biyopsi odak sayısı

Testis 42

DEĞİŞİKLİKLERİN ÖZETİ

- Bu bölüm için TNM Tanımları ve Anatomik Evre/Prognostik Gruplar altıncı versiyondan bu yana değişmemiştir.

ICD-O-3 TOPOGRAFİ KODLARI

C62.0 İnmemiş testis
C62.1 İnmiş testis
C62.9 Testis, belirtilmemiş

ICD-O-3 HİSTOLOJİK KOD ARALIĞI

8000-8576, 8590-8670, 8940-8950, 8980-8981, 9060-9090, 9100-9105

ANATOMİ

Primer Bölge. Testisler (Şekil 42.1) fonksiyonel endokrin interstisyel hücreler içeren kıvrımlı seminifer tübüllerden oluşmuştur. İkiside içine doğru uzanan ve lobüllere ayıran fibroz septa ile birlikte yoğun bir kapsül (tunika albuginea) ile kaplıdır. Tübüller merkeze doğru birleşerek mediastenden çıkarken daha sonra tek bir kanala birleşen rete testis ve eferent duktusu oluştururlar. Bu kanal (epididimis) dışarıda sarmal bir şekilde testisin üst ve alt kutuplarına doğru seyreder ve bir musküler yatak olan vaz deferens ile birleşerek spermatik kordun damar ve lenfatiklerine eşlik eder. Kanserin lokal uzanım için ana yolu lenfatik kanallar üzerindendir. Tümör testisin mediasteninde belirmekte ve spermatik kord boyunca ilerlemektedir. Bazen, epididimis erkenden invaze olur ve sonrasında eksternal iliak lenf nodları tutulur. Eğer skrotal veya inguinal cerrahi öyküsü varsa veya skrotal duvar tutulu (ancak bu çok enderdir) ise lenfatik yayılım inguinal nodlara olmaktadır.

Bölgesel Lenf Nodları. Aşağıdaki nodlar bölgesel olarak kabul edilmektedir (Şekil 42.2A, B):

İnteraortokaval
Paraaortik (periaortik)
Parakaval
Preaortik
Prekaval
Retroaortik
Retrokaval

Sol ve sağ testis venöz dolaşımda olduğu gibi farklı primer drenaj özelliklerine sahiptirler. Sol testis primer olarak paraaortik nodlara drene olurken sağ testis interaortokaval nodlara boşalmakta-

C.C. Compton et al. (eds.), *AJCC Cancer Staging Atlas: A Companion to the Seventh Editions of the AJCC Cancer Staging Manual and Handbook*, DOI 10.1007/978-1-4614-2080-4_42,
© 2012 American Joint Committee on Cancer

dır. İntrapelvik, eksternal iliak ve inguinal nodlar yalnızca eski skrotal cerrahi öyküsü varsa bölgesel olarak kabul edilmektedirler. Spermatik ven boyunca seyreden lenf nodları bölgeseldir.

Metastatik Bölgeler. Testiküler tümörlerin uzak yayılımı öncelikle lenf nodlarına, oradan da akciğer, karaciğer, kemik ve diğer viseral organlara olmaktadır. Evre hastalığın uzanımı ve serum tümör belirteçlerine bağlıdır. Hastalığın uzanımı, bölgesel lenf nodu tutulum durumu ve boyutu, bölgesel olmayan lenf nodlarına metastaz bulgusu, akciğer ve akciğer-dışı viseral organlara metastaz varlığıyla belirlenmektedir. Ayrıca, evre serum tümör belirteci varlığı ve seviyesiyle alt gruplara bölünmektedir. Serum tümör belirteçleri orşiektomiden hemen sonra ölçülmeli ve normal düşme eğrilerini görmek üzere orşiektomi sonrası beliri aralıklarla takip edilmelidir. AFP için fizyolojik yarılanma zamanı 5-7 gün iken bu süre HCG için 24-48 saattir. Orşiektomi sonrası uzamış yarılanma süreleri rezidüel hastalığın varlığını düşündürmektedir. Bazı vakalarda (kemoterapiye yanıtta ve orşiektomi sırasında organın elle manipüle edilmesiyle) tümör belirteçlerinin salınabileceği ve dolaşımdaki serum tümör belirteci seviyelerinde yapay bir yükselmeye neden olabileceği unutulmamalıdır. Serum LDH seviyesi prognostik öneme sahiptir ve evrelemede kullanılmaktadır.

TNM TANIMLARI

Primer Tümör (T)*

Primer tümör boyutu genellikle radikal orşiektomi sonrası sınıflandırıldığı için *patolojik* evre tanımı kullanılmaktadır.

pTX	Primer tümör değerlendirilemiyor
pT0	Primer tümör bulgusu yok (testiste histolojik skar)
pTis	İntratübüler germ hücreli neoplazi (karsinoma in situ)
pT1	Vasküler/lenfatik invazyon olmadan testis ve epididimise sınırlı tümör. Tunika albuginea invazyonu olabilir ancak tunika vajinalis invazyonu yok (Şekil 42.3)
pT2	Vasküler/lenfatik invazyonla birlikte testis ve epididimise sınırlı tümör. Tunika albuginea üzerinden tunika vajinalise invazyon var (Şekil 42.4)
pT3	Vasküler/lenfatik invazyon olsun ya da olmasın spermatik korda invaze tümör (Şekil 42.5)
pT4	Vasküler/lenfatik invazyon olsun ya da olmasın skrotuma invaze tümör (Şekil 42.6)

**Not*: Primer tümör sınıflaması pTis ve pT4 haricinde radikal orşiektomiyle yapılmaktadır. Radikal orşiektomi olmadığında diğer kategorilerle birlikte TX kullanılabilir.

Bölgesel Lenf Nodları (N)

Klinik

NX	Bölgesel lenf nodları değerlendirilemiyor
N0	Bölgesel lenf nodu metastazı yok
N1	En büyük boyutu 2 cm veya daha küçük bölgesel lenf nodu metastazı ya da hiçbiri 2 cm'den büyük olmayan multipl lenf nodları (Şekil 42.7A, B)
N2	En büyük boyutu 2 cm'den büyük ancak 5 cm'den küçük bölgesel lenf nodu metastazı ya da 2 cm'den büyük ancak 5 cm'den küçük multipl lenf nodları (Şekil 42.8A, B)
N3	5 cm'den büyük lenf nodu metastazı (Şekil 42.9A, B)

Patolojik (pN)	
pNX	Bölgesel lenf nodları değerlendirilemiyor
pN0	Bölgesel lenf nodu metastazı yok
pN1	En büyük boyutu 2 cm veya daha küçük bölgesel lenf nodu metastazı ya da hiçbiri 2 cm'den büyük olmayan beş pozitif lenf nodu (Şekil 42.7A, B)
pN2	En büyük boyutu 2 cm'den büyük ancak 5 cm'den küçük bölgesel lenf nodu metastazı ya da 5 cm'den büyük olmayan beşten fazla pozitif lenf nodu ya da ekstranodal uzanım bulgusu var (Şekil 42.8A, B, C)
pN3	5 cm'den büyük lenf nodu metastazı (Şekil 42.9A, B)

Uzak Metastaz (M)	
M0	Uzak metastaz yok
M1	Uzak metastaz var
M1a	Bölgesel olmayan nodal veya pulmoner metastaz
M1b	Bölgesel olmayan nodlar veya akciğer dışındaki organlara metastaz

ANATOMİK EVRE /PROGNOSTİK GRUPLAR

Grup	T	N	M	S (Serum Tümör Belirteçleri)
Evre 0	pTis	N0	M0	S0
Evre I	pT1-4	N0	M0	Sx
Evre IA	pT1	N0	M0	S0
Evre IB	pT2	N0	M0	S0
	pT3	N0	M0	S0
	pT4	N0	M0	s0
Evre IS	Herhangi pT/Tx	N0	M0	S1-3
Evre II	Herhangi pT/Tx	N1-3	M0	Sx
Evre IIA	Herhangi pT/Tx	N1	M0	S0
	Herhangi pT/Tx	N1	M0	S1
Evre IIB	Herhangi pT/Tx	N2	M0	S0
	Herhangi pT/Tx	N2	M0	S1
Evre IIC	Herhangi pT/Tx	N3	M0	S0
	Herhangi pT/Tx	N3	M0	S1
Evre III	Herhangi pT/Tx	Herhangi N	M1	Sx
Evre IIIA	Herhangi pT/Tx	Herhangi N	M1a	S0
	Herhangi pT/Tx	Herhangi N	M1a	S1
Evre IIIB	Herhangi pT/Tx	N1-3	M0	S2
	Herhangi pT/Tx	Herhangi N	M1a	S2
Evre IIIC	Herhangi pT/Tx	N1-3	M0	S3
	Herhangi pT/Tx	Herhangi N	M1a	S3
	Herhangi pT/Tx	Herhangi N	M1b	Herhangi S

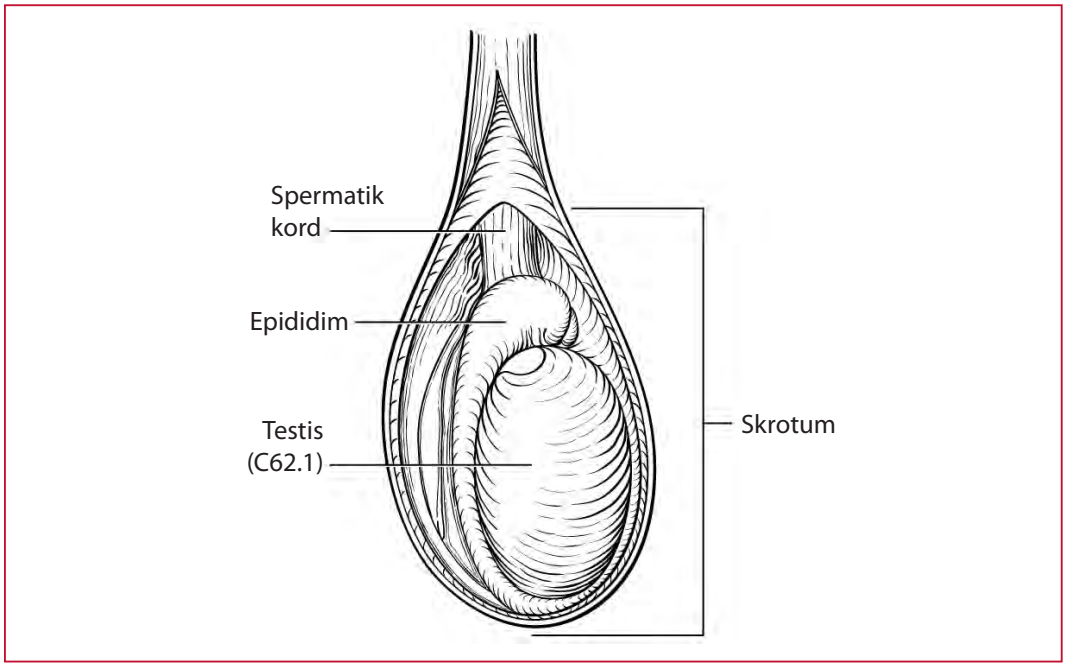

ŞEKİL 42.1. *Testisin anatomisi.*

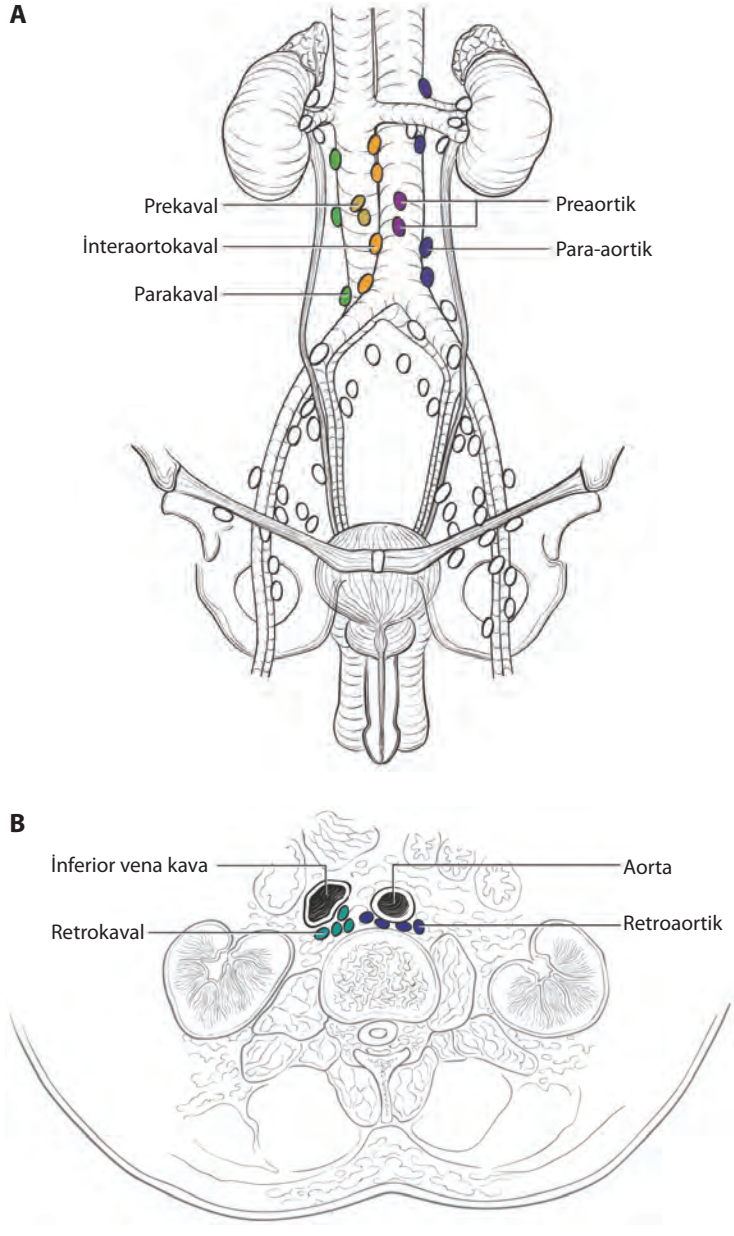

ŞEKİL 42.2. *(A) Testisin bölgesel lenf nodları. (B) Testisin bölgesel lenf nodları .*

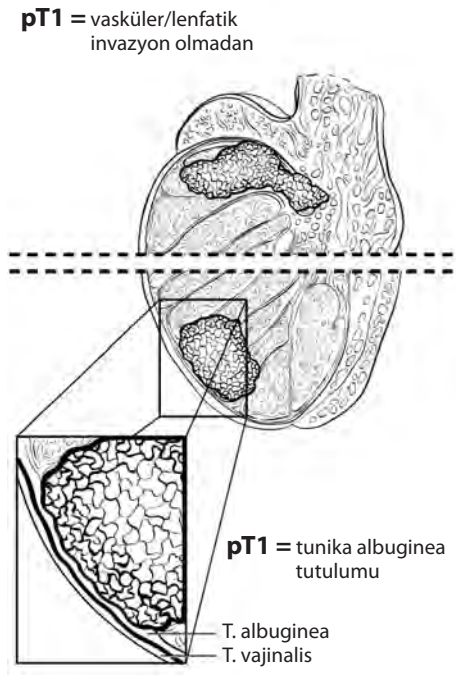

ŞEKİL 42.3. *pT1 vasküler/lenfatik invazyon olmadan testis ve epididimise sınırlı tümör şeklinde tanımlanmaktadır. Tunika albuginea invazyonu olabilir ancak tunika vajinalis invazyonu yok.*

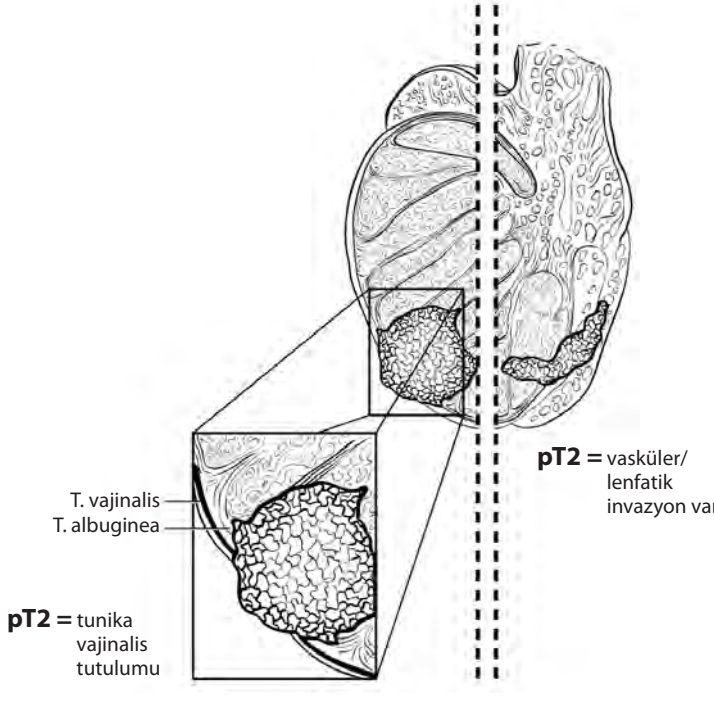

ŞEKİL 42.4. *pT2 Tunika albuginea üzerinden tunika vajinalise invaze tümör olarak tanımlanmaktadır (soldaki şema). pT2, vasküler/lenfatik invazyonla birlikte testis ve epididimise sınırlı tumor şeklinde tanımlanmaktadır.*

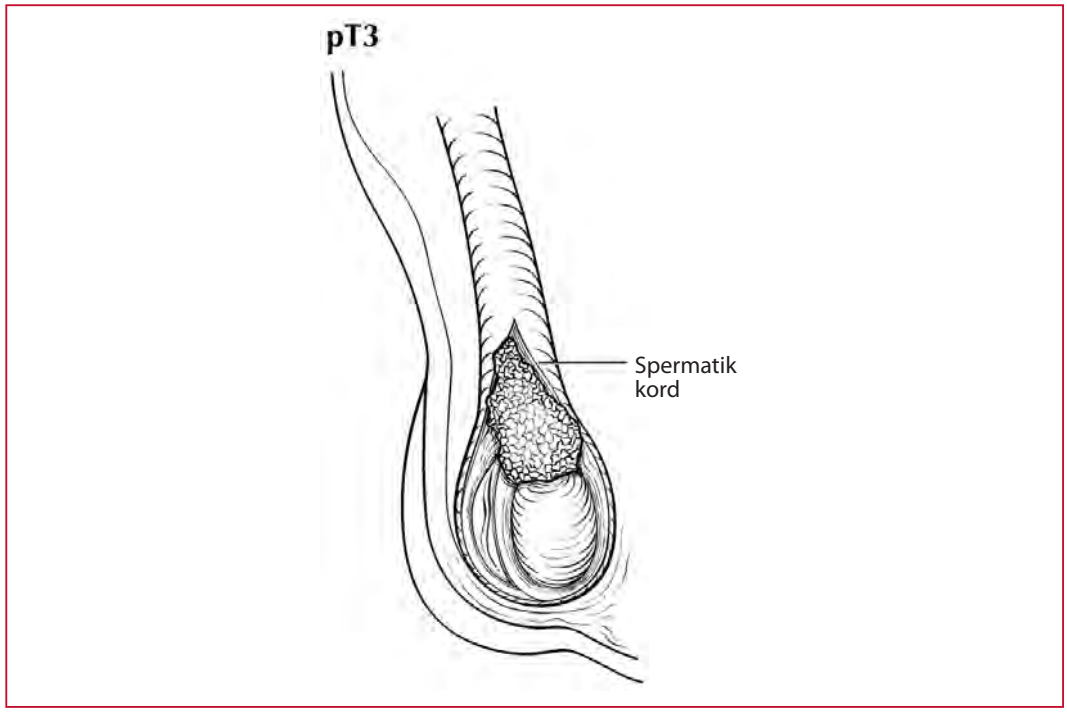

ŞEKİL 42.5. *pT3 Vaskuler/lenfatik invazyon olsun ya da olmasın spermatik korda invaze tumor şeklinde tanımlanmaktadır.*

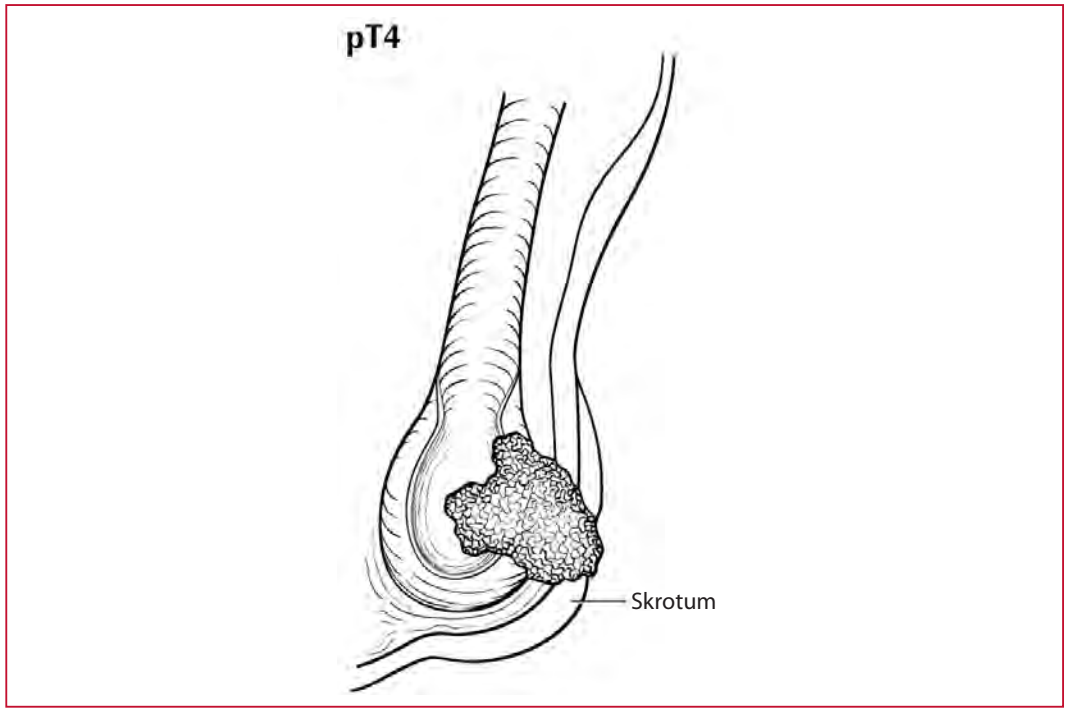

ŞEKİL 42.6. *pT4 Vaskuler/lenfatik invazyon olsun ya da olmasın skrotuma invaze tumor şeklinde tanımlanmaktadır.*

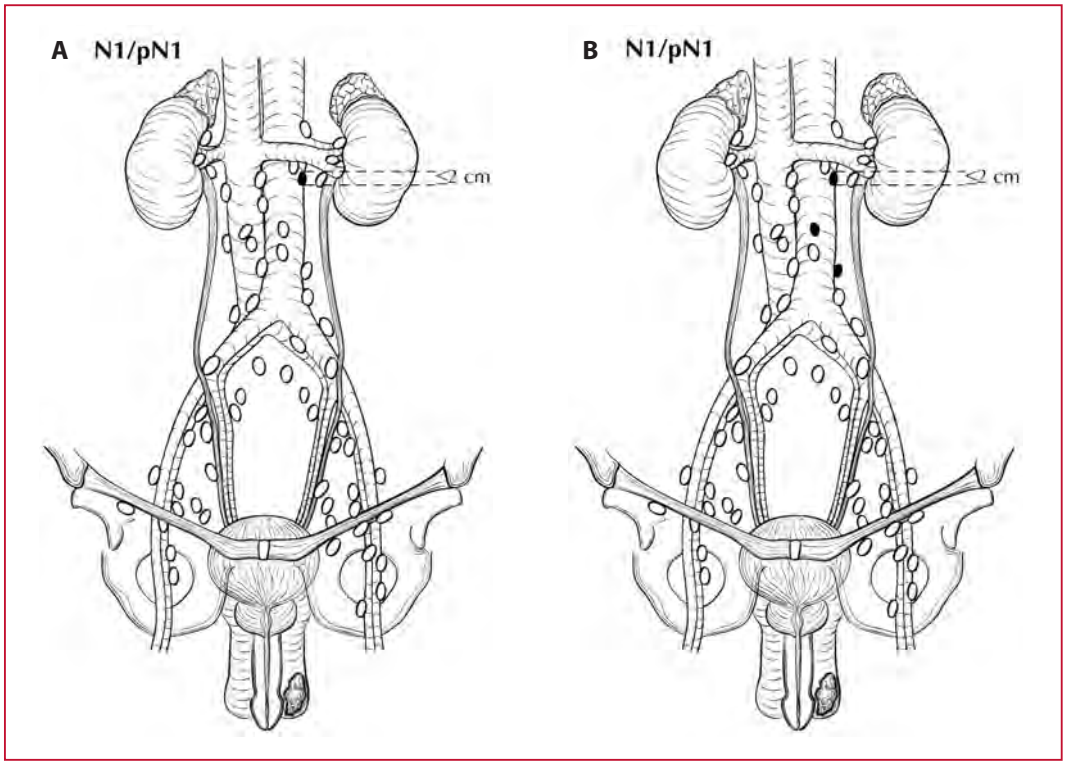

ŞEKİL 42.7. *(A) N1/pN1 en büyük boyutu 2 cm veya daha küçük bölgesel lenf nodu metastazı olarak tanımlanmaktadır. (B) N1 hiçbiri 2 cm'den büyük olmayan multipl lenf nodları ve pN1, hiçbiri 2 cm'den büyük olmayan beş pozitif lenf nodu şeklinde tanımlanmaktadır.*

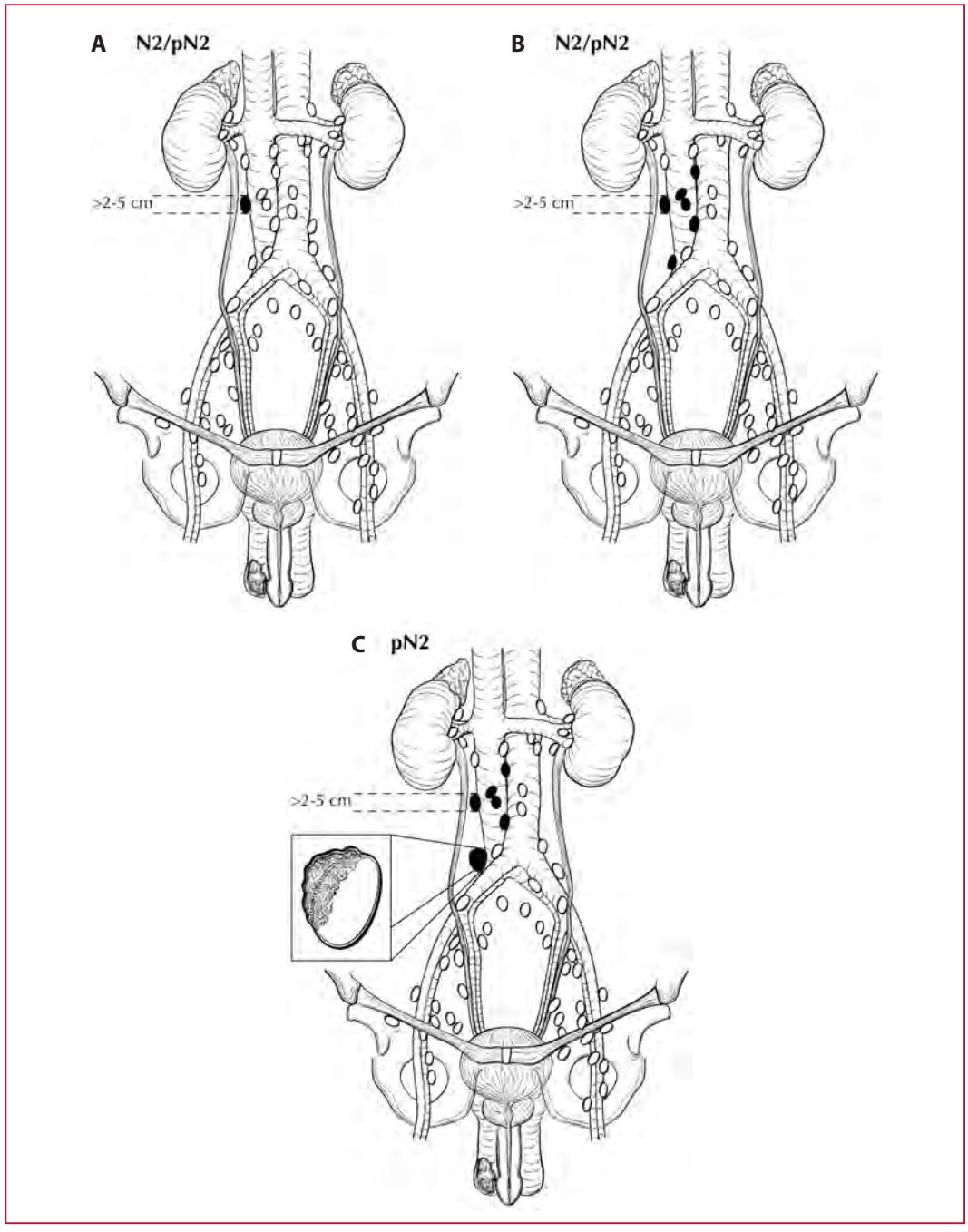

ŞEKİL 42.8. *(A) N2/pN2 en büyük boyutu 2 cm'den büyük ancak 5 cm'den küçük bölgesel lenf nodu metastazı şeklinde tanımlanmaktadır. (B) N2 2 cm'den büyük ancak 5 cm'den küçük multipl lenf nodları şeklinde tanımlanmaktadır. pN2, en büyük boyutu 2 cm'den büyük ancak 5 cm'den küçük bölgesel lenf nodu metastazı şeklinde tanımlanmaktadır. pN2, 5 cm'den büyük olmayan beşten fazla pozitif lenf nodu şeklinde tanımlanmaktadır. (C) pN2, tümörün ekstranodal uzanım bulgusu şeklinde tanımlanmaktadır.*

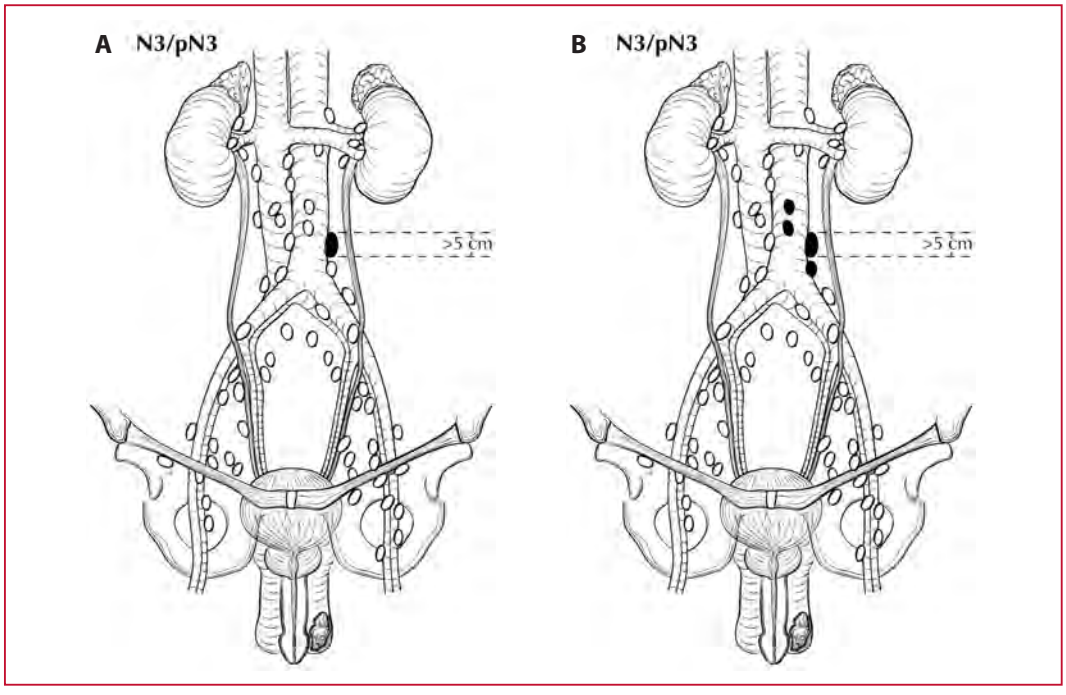

ŞEKİL 42.9. *(A) N3/pN3 5 cm'den büyük lenf nodu metastazı ya da (B) en az bir tanesi 5 cm'den büyük multipl lenf nodu metastazları şeklinde tanımlanmaktadır.*

PROGNOSTİK FAKTÖRLER (BÖLGEYE ÖZEL FAKTÖRLER)

(Toplanması önerilen)

Evreleme için gerekli — Serum tümör belirteçleri

SX	Belirteç çalışmaları yok veya yapılmamış
S0	Belirteç çalışmaları normal sınırlarda
S1	LDH<1,5 x N* *ve* hCG (mIU/ml) <5.000 *ve* AFP (ng/ml) <1.000
S2	LDH<1,5-10 x N ve hCG (mIU/ml) 5.000-50.000 ve AFP (ng/ml) 1.000-10.000
S3	LDH>10 x N ve hCG (mIU/ml) > 50.000 *ve* AFP (ng/ml) > 10.000

*N LDH testinin üst normal sınırını temsil etmektedir.

Serum tümör belirteçleri S sınıflamasını belirlemek üzere orşiektomiden önce ölçülmelidir. Tek istisna serum tümör belirteç seviyelerinin orşiektomi sonrası yüksek seyrettiği evre IS hastalardır

Serum Tümör Belirteçleri (S) sınıflaması şunları içermektedir;

- Alfa fetoprotein (AFP)
- İnsan koryonik gonadotropin (hCG)
- Laktat dehidrogenaz (LDH)

Klinik olarak önemli — En büyük lenf nodu metastazının boyutu
Uygulanan radikal orşiektomi

Böbrek 43

DEĞİŞİKLİKLERİN ÖZETİ

- Bu konuya ait TNM tanımları ve Evre Gruplarıyla ilgili altıncı baskıdan bu yana aşağıdaki değişiklikler yapılmıştır.
- T2 lezyonlar T2a (> 7 cm; ancak ≤10 cm) ve T2b (>10 cm) şeklinde ikiye ayrılmıştır.
- Aynı taraf adrenal tutulumu primerin uzanımı şeklinde ise T4, direkt uzanım olmaksızın tutulum mevcut ise M1 şeklinde tekrar sınıflandırılmıştır.
- Renal ven tutulumu T3a şeklinde tekrar sınıflandırılmıştır.
- Nodal tutulum N0 ve N1 şeklinde sınıflandırılmıştır.

ICD-O-3 TOPOGRAFİ KODLARI

C64.9 Böbrek, NOS

ICD-O-3 HİSTOLOJİK KOD ARALIĞI

8000-8576, 8940-8950, 8980-8981

ANATOMİ

Primer Bölge. Fibröz bir kapsül tarafından sarılmış ve perirenal yağlı doku ile çevrelenmiş olan böbrek, korteks (glomerüller, tübüller) ve medulladan (Henle kulpu, toplayıcı kanallar, piramidler) oluşmaktadır. Her bir papilla minör kalikse, minör kaliksler birleşerek majör kalikse ve majör kaliksler birleşerek renal pelvise açılmaktadırlar. Hilusta pelvis, üreter ve renal arter/ven bulunmaktadır. Gerota fasyası psoas ve kuadratus lumborum kaslarını örtmektedir. Böbreğin anatomik bölge ve alt bölgeleri Şekil 43.1'de gösterilmektedir.

Bölgesel Lenf Nodları. Şekil 43.2A ve B'de gösterilmekte olan bölgesel lenf nodları aşağıda sıralanmıştır:

Renal hiler
Kaval (Parakaval, Prekaval ve Retrokaval)
İnteraortakaval
Aortik (Paraaortik, Preaortik ve Retroaortik)

Sağ taraflı tümörlerin ilk uğrak yeri interaortokaval bölge iken sol taraflı tümörlerinki aortik bölgedir. RCC için daha ileri uğrak yerleri sırasıyla sağ ve sol testis tümörleriyle aynıdır ancak yayılım şekilleri bir şekilde daha az öngörülebilirdir. Bu şablonun dışında kalan lenf nodu tutulumu bölgesel değil de uzak olarak kabul edilmektedir.

Metastatik Bölge. Sık metastaz bölgeleri kemik, karaciğer, akciğer, beyin ve bölgesel olmayan (uzak) lenf nodlarıdır.

C.C. Compton et al. (eds.), *AJCC Cancer Staging Atlas: A Companion to the Seventh Editions of the AJCC Cancer Staging Manual and Handbook*, DOI 10.1007/978-1-4614-2080-4_43,
© 2012 American Joint Committee on Cancer

PROGNOSTİK ÖZELLİKLER VE ENTEGRE ALGORİTMALAR

Farklı RCC hasta altgrupları için belirlenen prognostik faktörler, tümörle ilişkili faktörler, hastayla ilişkili faktörler ve laboratuvar testlerini içermektedir. Bu faktörleri içeren *entegre algoritmalar* doğrulanmıştır ve yalnızca anatomik tümör evrelemesine göre daha iyi prognostik sonlanımlar sağladıkları gösterilmiştir. Prognoz tahmini ve hasta değerlendirmesi için kullanılan bu veriler, karar verme aşamasında yardımcı olabilir.

RCC için Prognostik Özellikler

- Tümör ile ilişkili: Evre, tümör boyutu, tümör gradı, histolojik tip, hitolojik tümör nekrozu, sarkomatoid transformasyon
- Hasta ile ilişkili: asemptomatik, lokal semptomlar ya da sistemik semptomlar, performans durumu, ciddi kilo kaybı, paraneoplastik sendrom varlığı, metastazsız dönem, önceki nefroktomi öyküsü
- Laboratuvar testleri: Yüksek LDH düzeyleri, hiperkalsemi, anemi, trombositoz, yüksek ESR veya CRP
- Bu prognostik algoritmalar hasta değerlendirilmesi ve tedavide yönlendirici nitelikte fayda sağlayabilir. Ancak, bu amaçla kullanılacağı zaman, her bir algoritmanın doğrulanma düzeyinin değiştiğine dikkat edilmelidir. Her biri geliştirilirken farklı veritabanı kullanılmıştır ve uygulamada kullanılacak data elemanları doğru olmalıdır. Ek olarak, yeni faktörler geliştirilmeye ve çalışılmaya devam etmektedir. Daha yaygın kullanım, şeffaflık ve uygulanabilirliği artırmak amacıyla, gelecekteki algoritmaların AJCC Evreleme Sisteminde tanımlanan anatomik elemanları da içermesini umuyoruz.

TNM TANIMLARI

Primer Tümör (T)	
TX	Primer tümör değerlendirilemiyor
T0	Primer tümöre ait bulgu yok
T1	Böbreğe sınırlı, en büyük boyutu 7 cm veya daha küçük tümör
T1a	Böbreğe sınırlı, en büyük boyutu 4 cm veya daha küçük tümör (Şekil 43.3)
T1b	Böbreğe sınırlı, en büyük boyutu 4 cm'den büyük ancak 7cm'den küçük tümör (Şekil 43.4)
T2	Böbreğe sınırlı, en büyük boyutu 7 cm'den büyük tümör
T2a	Böbreğe sınırlı, en büyük boyutu 7 cm'den büyük ancak 10 cm veya daha küçük tümör (Şekil 43.5A)
T2b	Böbreğe sınırlı, en büyük boyutu 10 cm'den büyük tümör (Şekil 43.5B)
T3	Ana venler veya perinefrik dokulara invaze ancak ipsilateral adrenal bez veya Gerota fasyasını tutmamış tümör
T3a	Renal ven veya segmental dallarını (kas içeren) gros olarak tutmuş veya perirenal ve/veya renal sinüs yağını Gerota fasyası sınırları içerisinde tutmuş tümör (Şekil 43.6)
T3b	Diyafram altındaki vena kavaya gros olarak uzanım gösteren tümör (Şekil 43.7)
T3c	Diyafram üzerindeki vena kavaya gros olarak uzanım gösteren veya vena kava duvarına invaze tümör (Şekil 43.8)
T4	Gerota fasyası ötesine (Şekil 43.9A) invaze tümör (ipsilateral adrenal beze direk uzanım dahil) (Şekil 43.9B)

Bölgesel Lenf Nodları (N)	
NX	Bölgesel lenf nodları değerlendirilemiyor
N0	Bölgesel lenf nodu metastazı yok
N1	Bölgesel lenf nodu metastaz var (Şekil 43.10)

Uzak Metastaz (M)	
M0	Uzak metastaz yok
M1	Uzak metastaz var

ANATOMİK EVRE /PROGNOSTİK GRUPLAR			
Evre I	Tl	N0	M0
Evre II	T2	N0	M0
Evre III	T1 ya da T2	N1	M0
	T3	N0 ya da N1	M0
Evre IV	T4	Herhangi N	M0
	Herhangi T	Herhangi N	M1

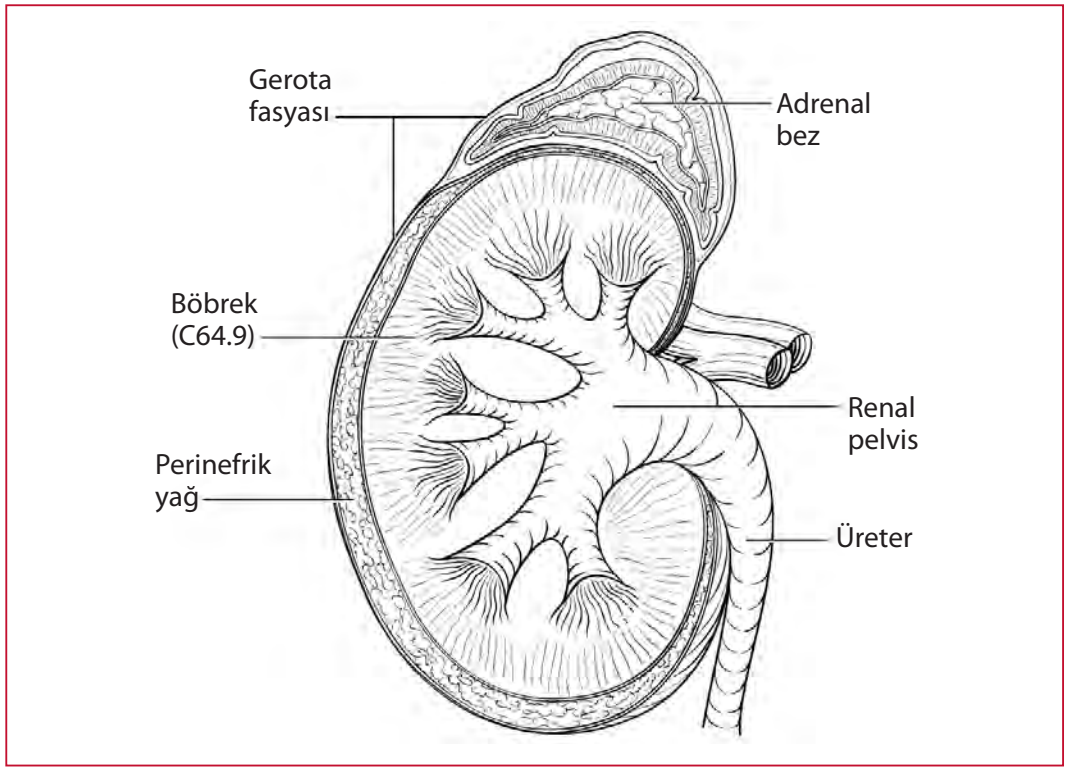

ŞEKİL 43.1. *Böbreğin anatomik bölgeleri.*

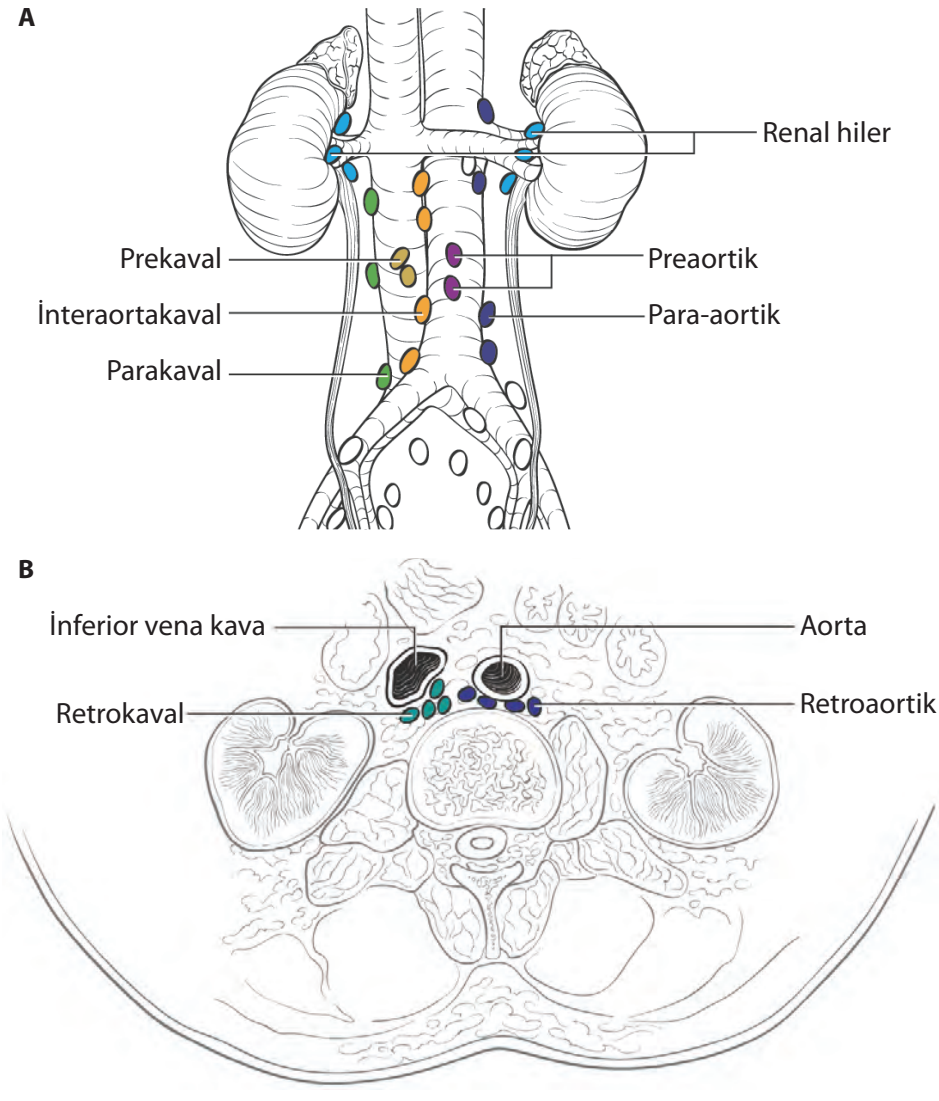

ŞEKİL 43.2. *(A) Böbreğin bölgesel lenf nodları. (B) Böbreğin bölgesel lenf nodları.*

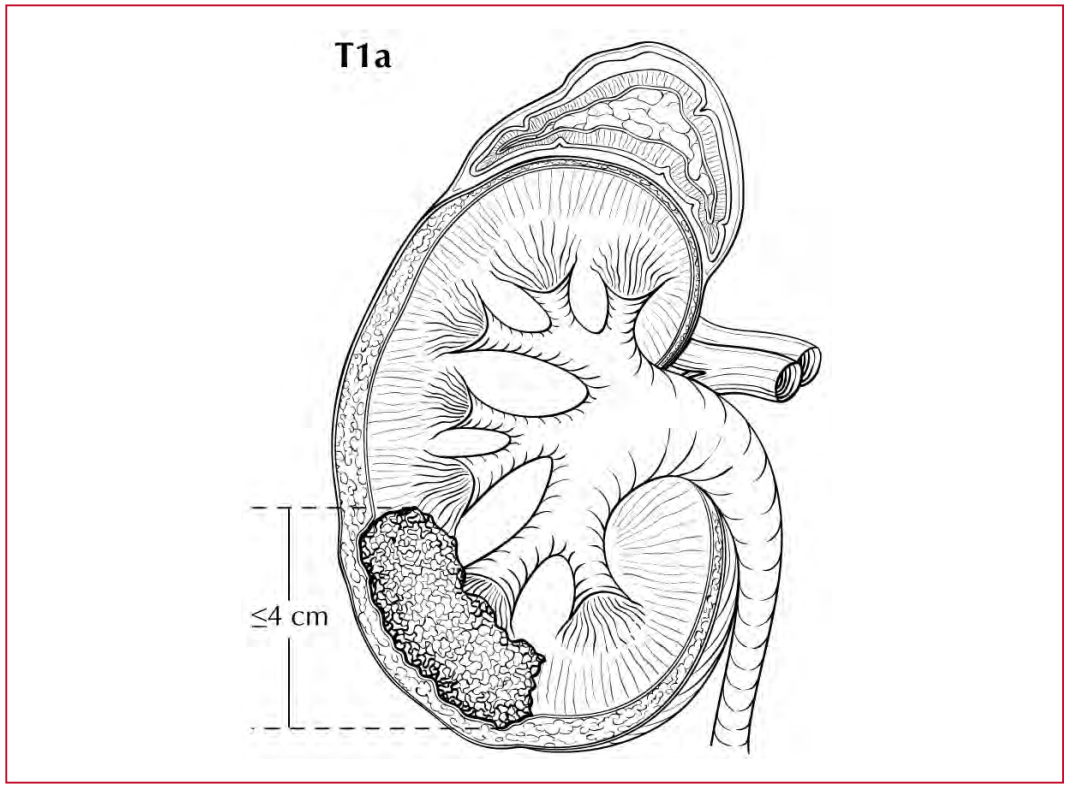

ŞEKİL 43.3. *T1a böbreğe sınırlı, en büyük boyutu 4 cm veya daha küçük tümör olarak tanımlanmaktadır.*

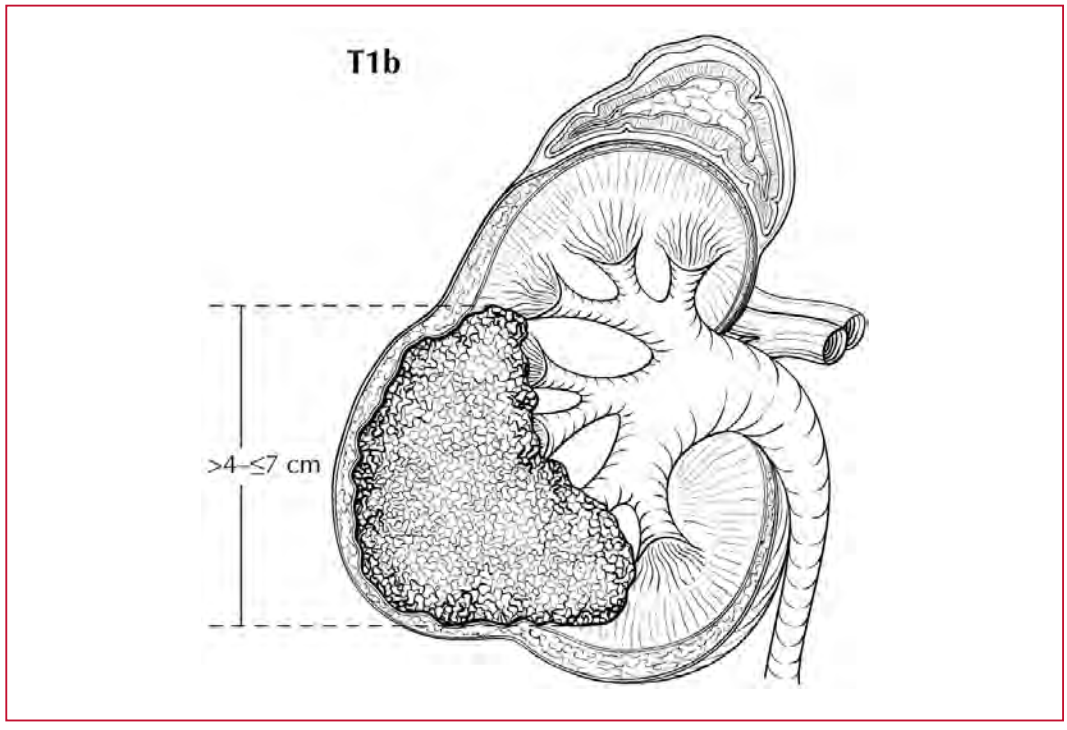

ŞEKİL 43.4. *T1b böbreğe sınırlı, en büyük boyutu 4 cm'den büyük ancak 7 cm'den küçük tümör olarak tanımlanmaktadır.*

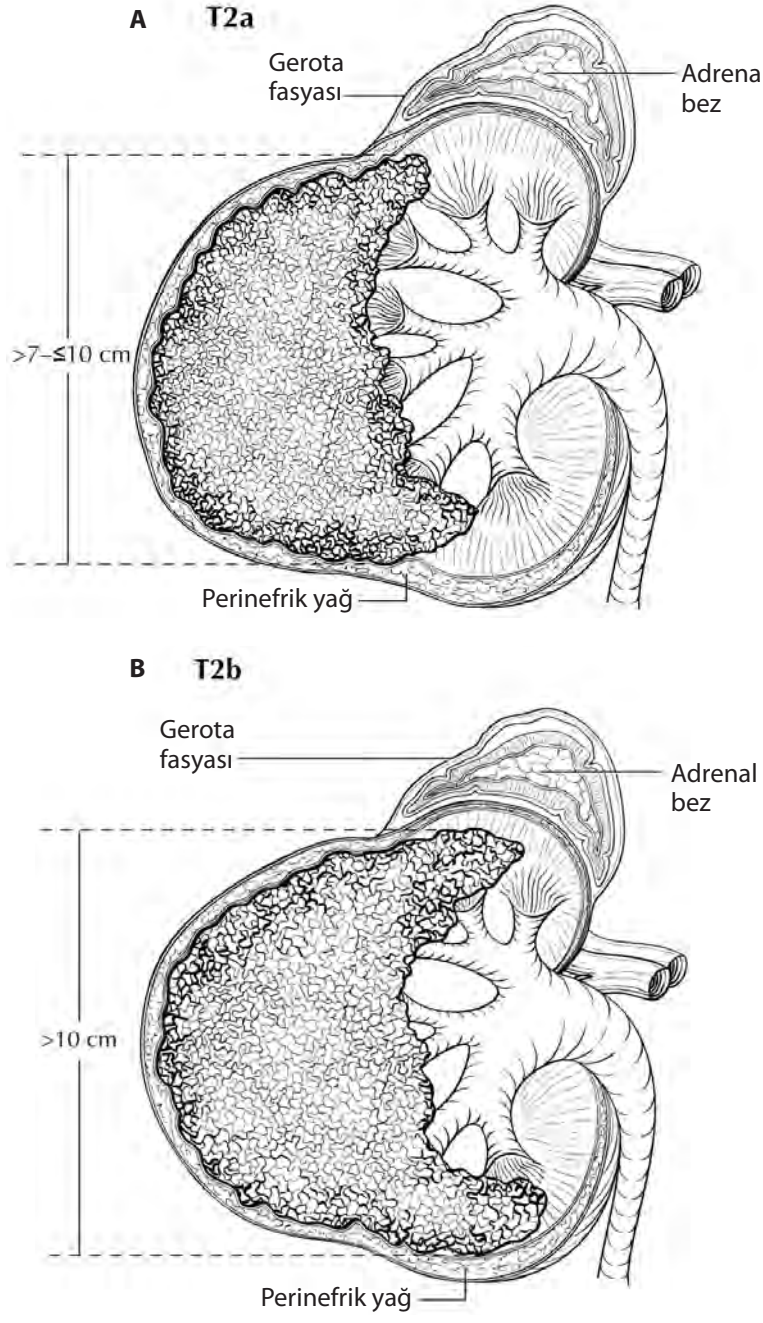

ŞEKİL 43.5. *(A) T2a, böbreğe sınırlı, en büyük boyutu 7 cm'den büyük ancak 10 cm veya daha küçük tümör olarak tanımlanmaktadır. (B) T2b böbreğe sınırlı, en büyük boyutu 10 cm'den büyük tümör olarak tanımlanmaktadır.*

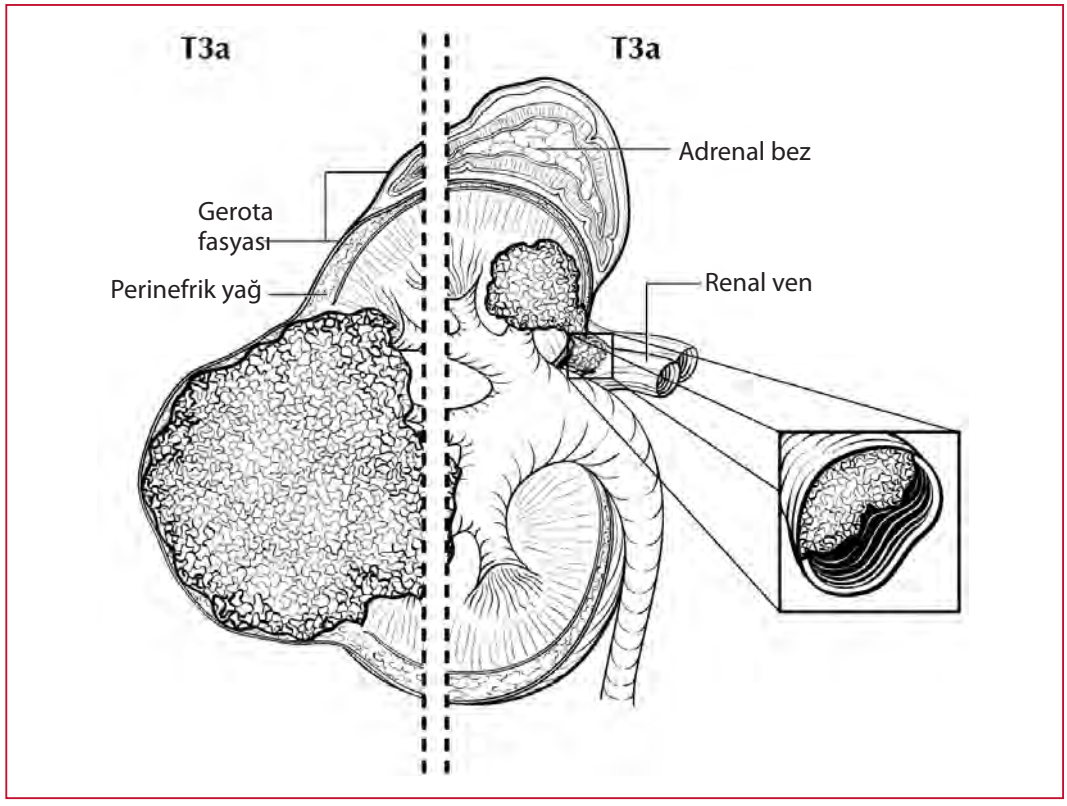

ŞEKİL 43.6. *T3a, perinefrik dokulara invaze ancak ipsilateral adrenal bez veya Gerota fasyasını tutmamış (solda gösterilen) veya renal veni (sağda gösterilen) gros olarak tutmuş tümör olarak tanımlanmaktadır.*

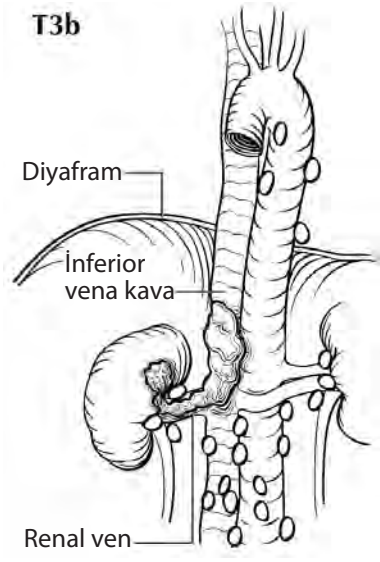

ŞEKİL 43.7. *T3b, diyafram altındaki vena kavaya gros olarak uzanım gösteren tümör olarak tanımlanmaktadır.*

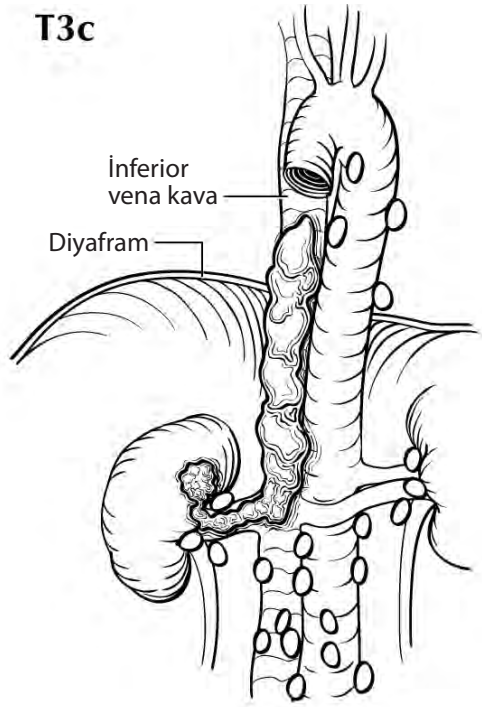

ŞEKİL 43.8. *T3c diyafram üzerindeki vena kavaya gros olarak uzanım gösteren veya vena kava duvarına invaze tümör olarak tanımlanmaktadır.*

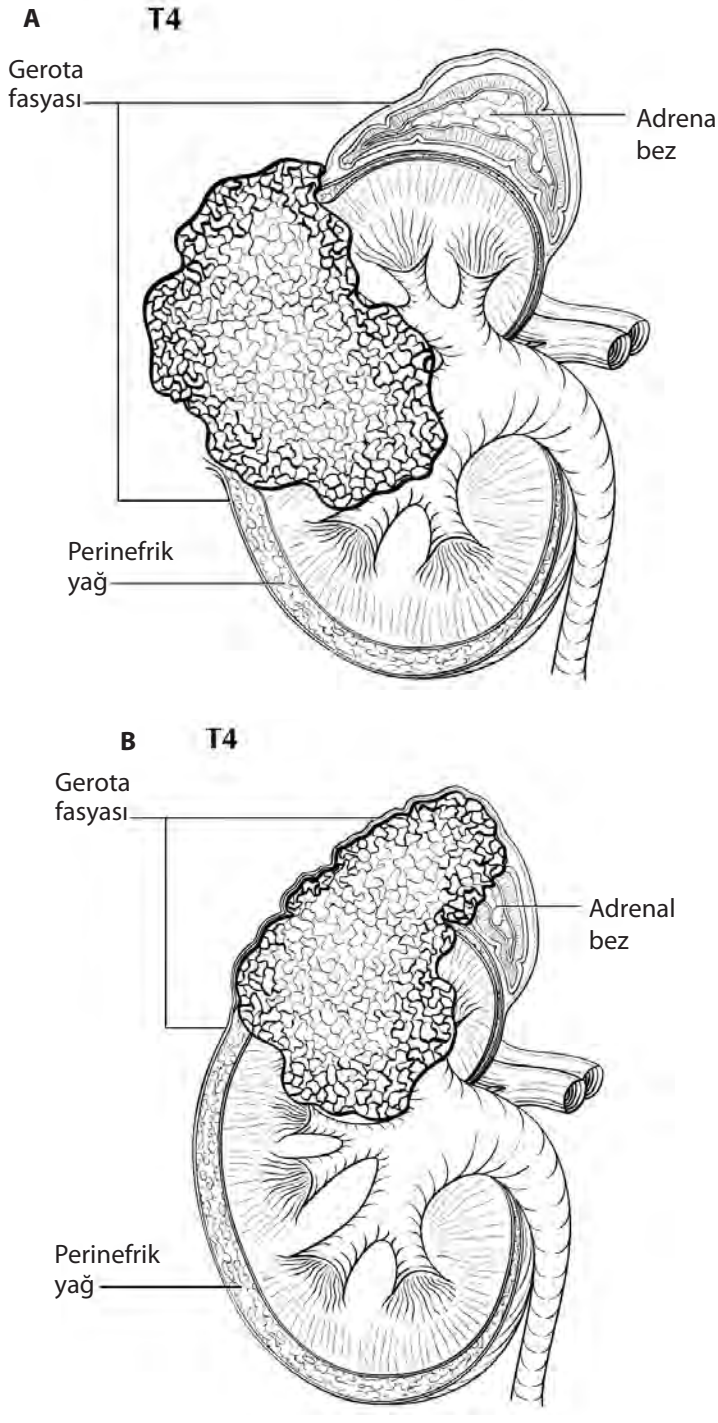

ŞEKİL 43.9. *(A) T4, Gerota fasyası ötesine invaze tümör olarak tanımlanmaktadır. (B) T4, ipsilateral adrenal beze direk uzanım olarak tanımlanmaktadır.*

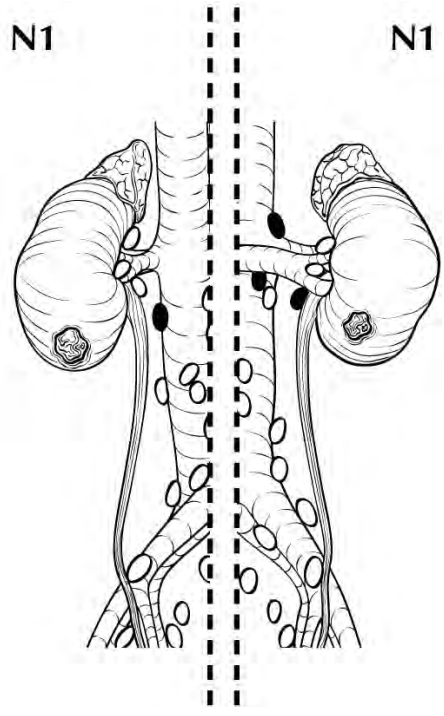

ŞEKİL 43.10. *Bölgesel lenf nodu metastazı olarak tanımlanan N1'in iki görüntüsü. N1 (soldaki), tek bölgesel lenf nodunda metastazı. N1 (sağdaki), birden fazla (burada üç tane tutulu lenf nodu görülmekte) bölgesel lenf noduna metastaz.*

PROGNOSTİK FAKTÖRLER (BÖLGEYE ÖZEL FAKTÖRLER)

(Toplanması önerilen)

Evreleme için gerekli	Yok
Klinik olarak önemli	Kapsülün ötesine geçerek yağ ya da sinüs çevresi dokuda tutulum
	Venöz tutulum
	Adrenale uzanım
	Fuhrman gradı
	Sarkomatoid özellikler
	Histolojik tümör nekrozu
	Ekstranodal uzanım
	Metastatik lenf nodu boyutu
	Ekstranodal uzanım varlığı ya da yokluğu
	Lenf nodu içerisinde en büyük tümör dokusunun boyutu

Renal Pelvis ve Üreter

44

DEĞİŞİKLİKLERİN ÖZETİ

- Bu konuya ait TNM tanımları ve evre grupları 6. baskıdan bu yana değişmemiştir.
- Grad: Daha önceki 4 evreli sistemin yerini, güncel Dünya Sağlık Örgütü/ Uluslararası Urolojik Patoloji Derneği (WHO/ISUP) tarafından önerilen derecelendirme sistemini karşılamak üzere düşük ve yüksek grad tanımları alacaktır.

ICD-O-3 TOPOGRAFİ KODLARI

C65.9 Renal Pelvis
C66.9 Üreter

ICD-O-3 HİSTOLOJİK KOD ARALIĞI

8000-8576, 8940-8950,
8980-8981

ANATOMİ

Primer Bölge. Renal pelvis ve üreter, renal piramidlerin toplayıcı kanalları şeklinde devam eden ve minör ve majör kaliksleri oluşturan tek bir yapı oluşturmaktadır (Şekil 44.1). Üreteropelvik bileşke, konumu ve pozisyonu bakımından değişken olmakla birlikte renal pelvis ile üreter arasındaki sınırı oluşturan noktadır. Üreter kaudale devam eder ve mesane trigonunda yer alan üreteral orifise açılmak üzere intramural üreter şeklinde mesane duvarını kat eder. Renal pelvis ve üreter, epitelyum, subepiteliyal bağ dokusu ve adventisyal bağ dokusu ile devam eden muskularis katmanlarından oluşmaktadır. Beslenmeyi sağlayan ana vasküler yapılar ve lenfatikler en dış katmanda yer alır.

Renal pelvisin böbrek içi kısmı renal parankim tarafından, böbrek dışı pelvis ise perihiler yağlı doku tarafından çevrelenmiştir. Üreter, paryetal periton komşuluğunda retroperiton içerisinde ilerler ve pelvik damarlar üzerinde retroperitoneal psoas kası boyunca seyreder. Damarları kat edip derin pelvise geçtiğinde mesaneye girene kadar pelvik yağlı doku tarafından çevrelenmektedir.

Bölgesel Lenf Nodları. Renal pelvisin bölgesel lenf nodları aşağıda sıralanmıştır (Şekil 44.2):

Renal hilar
Parakaval
Aortik
Retroperitoneal, NOS

C.C. Compton et al. (eds.), *AJCC Cancer Staging Atlas: A Companion to the Seventh Editions of the AJCC Cancer Staging Manual and Handbook*, DOI 10.1007/978-1-4614-2080-4_44,
© 2012 American Joint Committee on Cancer

Üreterin bölgesel lenf bezleri aşağıda sıralanmıştır:

Renal hilar
İlyak (ana, internal [hipogastrik], eksternal)
Parakaval
Periüreteral
Pelvic, NOS

Herhangi boyuttaki bölgesel lenf nodu metastazı kötü prognostik bir bulgudur ve sonuçlar tutulan bölgesel lenf nodu sayısı, boyutu ya da yerleşiminden çok az etkilenmektedir.

Metastaz Bölgeleri. Metastazın sık görüldüğü organlar akciğer, lenf bezi, kemik ve karaciğerdir.

TNM TANIMLAMALARI

Primer Tümör (T)	
TX	Primer tümör değerlendirilemiyor
T0	Pirmer tümöre ait bulgu yok
Ta	Papiller non-invaziv karsinom (Şekil 44.4)
Tis	Karsinoma in situ
T1	Tümör subepitelyal bağ dokusuna invaze (Şekil 44.4)
T2	Tümör musküler tabakaya invaze (Şekil 44.4)
T3	(Yalnızca renal pelvis için) Tümör muskülaris ötesinde peripelvik yağ veya renal parenkime invaze. (Yalnızca üreter için) Tümör muskülaris ötesinde periüreterik yağa invaze (Şekil 44.5)
T4	Tümör komşu organlara veya böbrek üzerinden perinefrik yağa invaze (Şekil 44.6A, B, C)

Bölgesel Lenf Nodları (N)*	
NX	Bölgesel lenf nodları değerlendirilemiyor
N0	Bölgesel lenf nodları metastaz yok
N1	En büyük boyutu 2 cm veya daha küçük tek lenf noduna metastaz (Şekil 44.7)
N2	En büyük boyutu 2 cm'den büyük ancak 5 cm'den küçük tek lenf noduna metastaz ya da En büyük boyutu ≤ 5 cm olan birden fazla lenf noduna metastaz (Şekil 44.8A, B)
N3	En büyük boyutu 5 cm'den büyük lenf nodu metastazı (Şekil 44.9A, B)

**Not*: Lateralitenin N sınıflamasına etkisi yoktur

Uzak Metastaz (M)	
M0	Uzak metastaz yok
M1	Uzak metastaz var

ANATOMİK EVRE /PROGNOSTİK GRUPLAR			
Evre 0a	Ta	N0	M0
Evre 0is	Tis	N0	M0
Evre I	Tl	N0	M0
Evre II	T2	N0	M0
Evre III	T3	N0	M0
Evre IV	T4	N0	M0
	Herhangi T	N1	M0
	Herhangi T	N2	M0
	Herhangi T	N3	M0
	Herhangi T	Herhangi N	M1

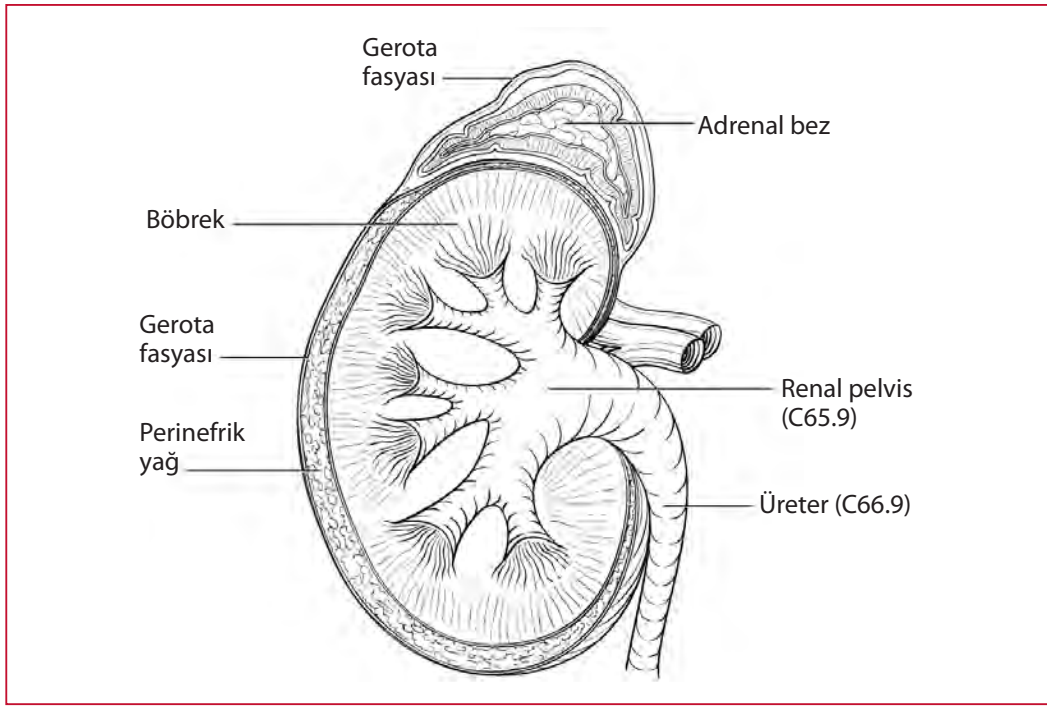

ŞEKİL 44.1. *Renal pelvis ve üreterin anatomisi.*

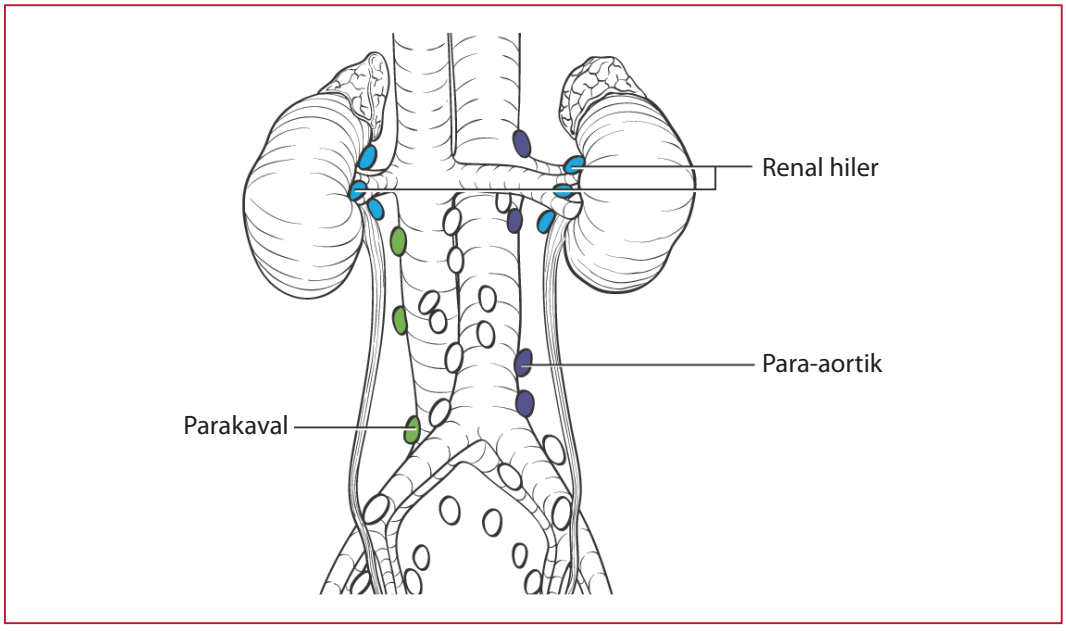

ŞEKİL 44.2. *Renal pelvisin bölgesel lenf nodları.*

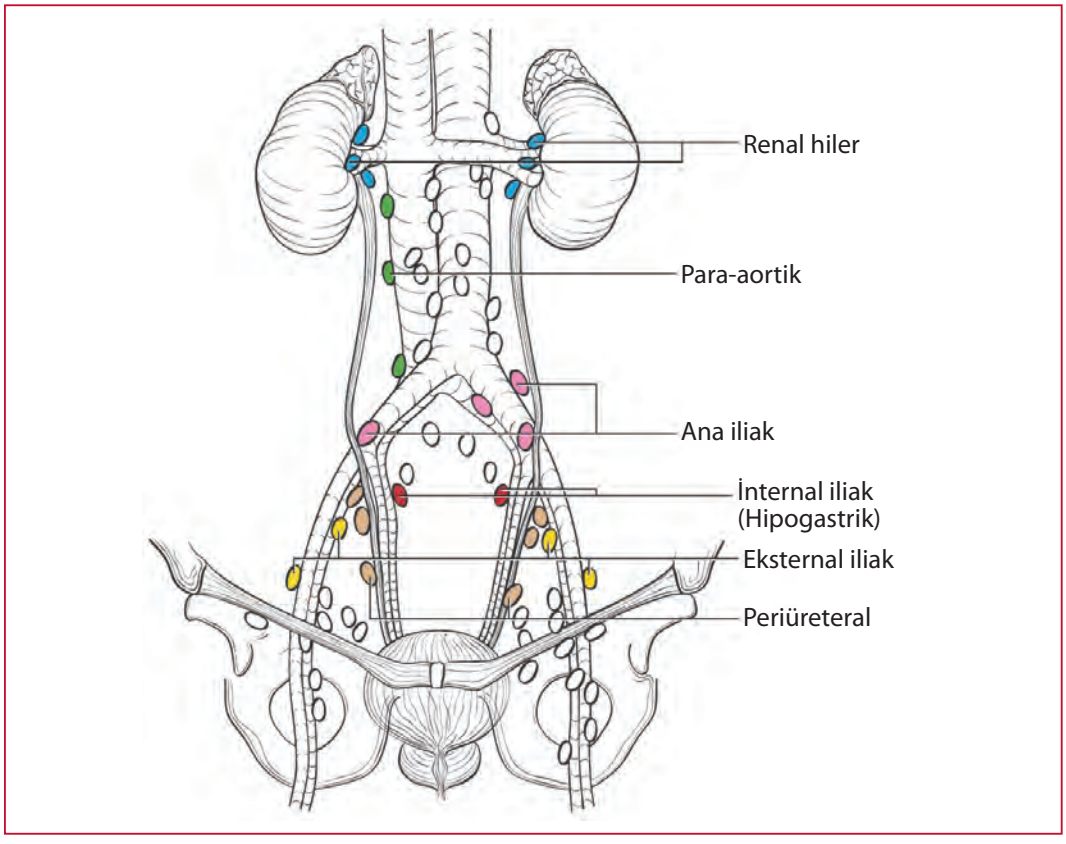

ŞEKİL 44.3. *Üreterin bölgesel lenf nodları.*

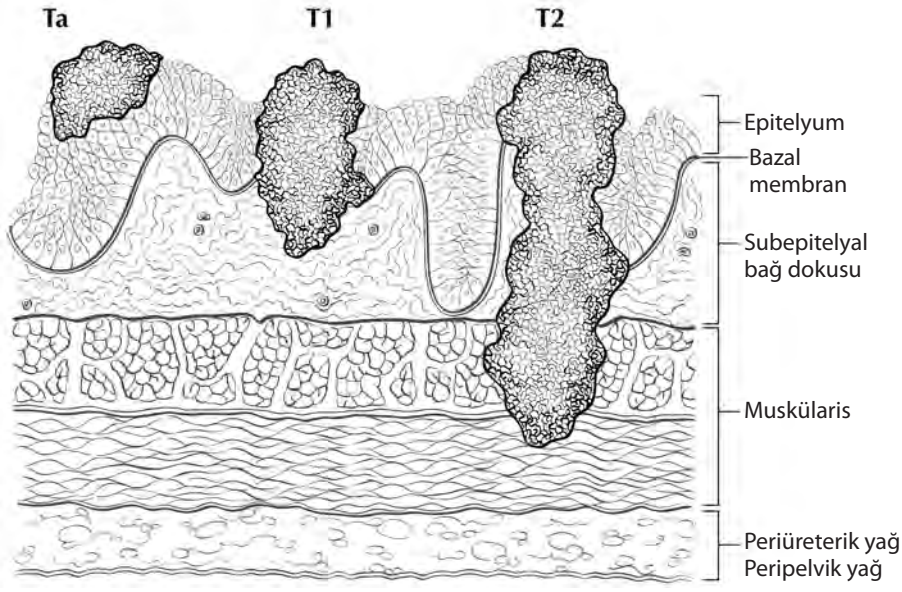

ŞEKİL 44.4. *Ta, papiller non-invaziv karsinom olarak tanımlanmaktadır. T1, subepitelyal bağ dokusuna invaze tümör olarak tanımlanmaktadır. T2, muskularise invaze tümör olarak tanımlanmaktadır.*

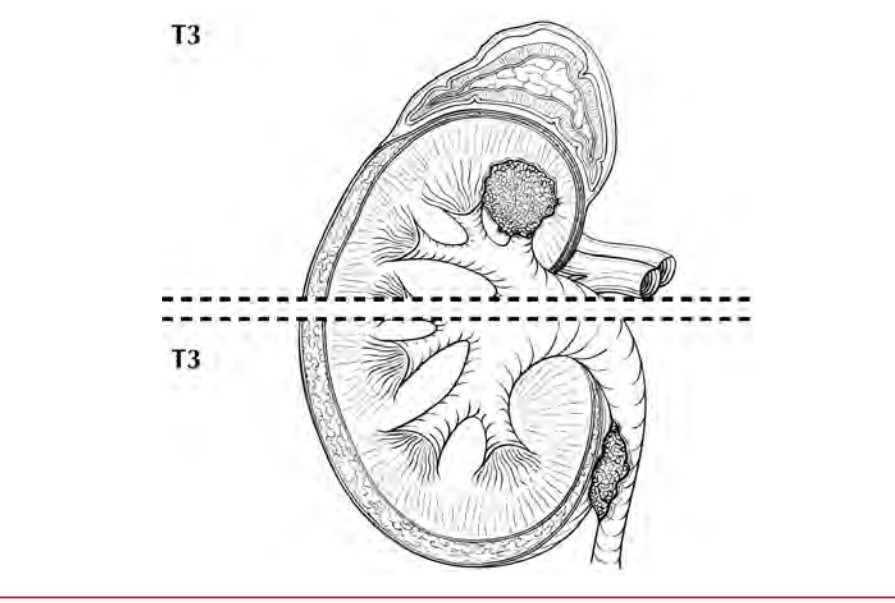

ŞEKİL 44.5. *Yalnızca renal pelvis için T3 (üstteki) muskularis ötesinde peripelvik yağ veya renal parenkime invaze tümör olarak tanımlanmaktadır. Yalnızca üreter için T3 (Alttaki), Muskularis ötesinde periüreterik yağa invaze tümör olarak tanımlanmaktadır.*

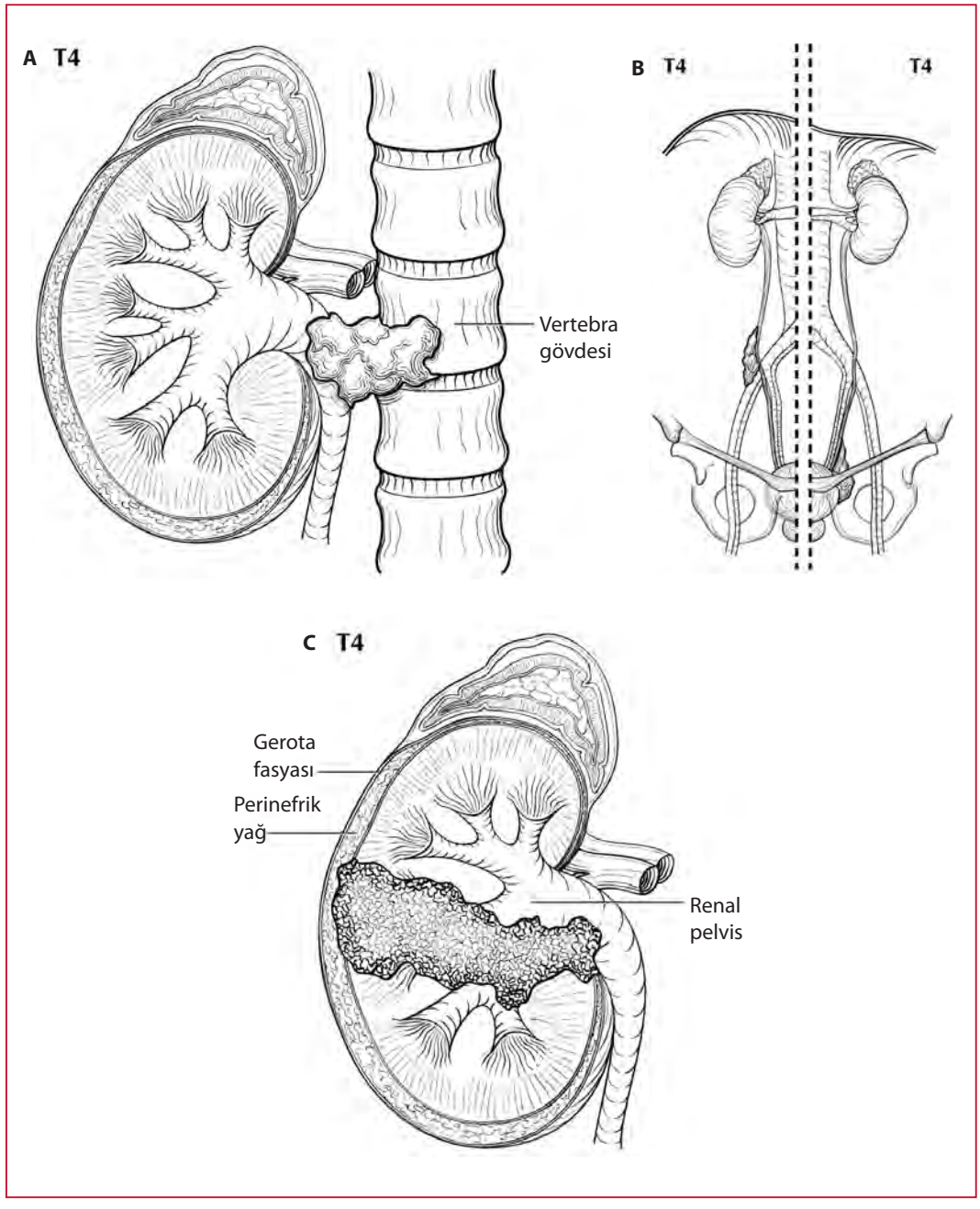

ŞEKİL 44.6. *(A) T4 komşu organlara veya böbrek üzerinden perinefrik yağa invaze tümör olarak tanımlanmaktadır. (B) Üreter için T4 komşu organlara invaze tümör olarak tanımlanmaktadır. Solda tümör iliak damarlara invazedir. Sağda tümör mesaneye invazedir. (C) T4 renal parankim üzerinden perinefrik yağa invaze tümör olarak tanımlanmaktadır.*

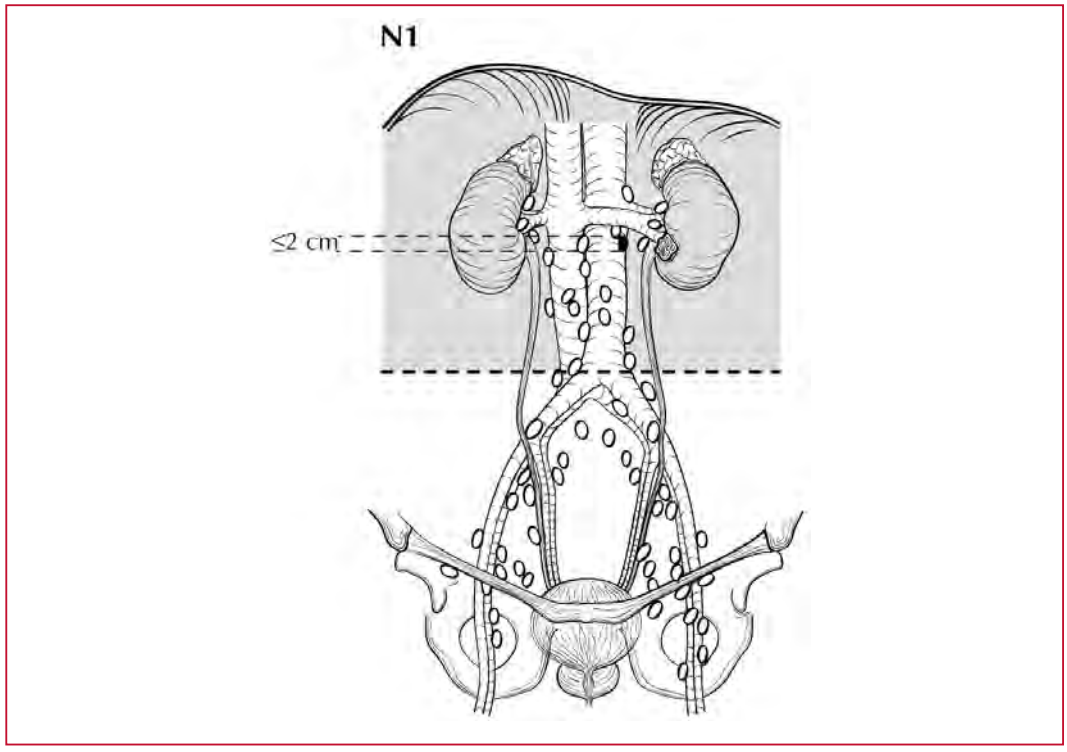

ŞEKİL 44.7. *N1 en büyük boyutu 2 cm veya daha küçük tek lenf noduna metastaz olarak tanımlanmaktadır.*

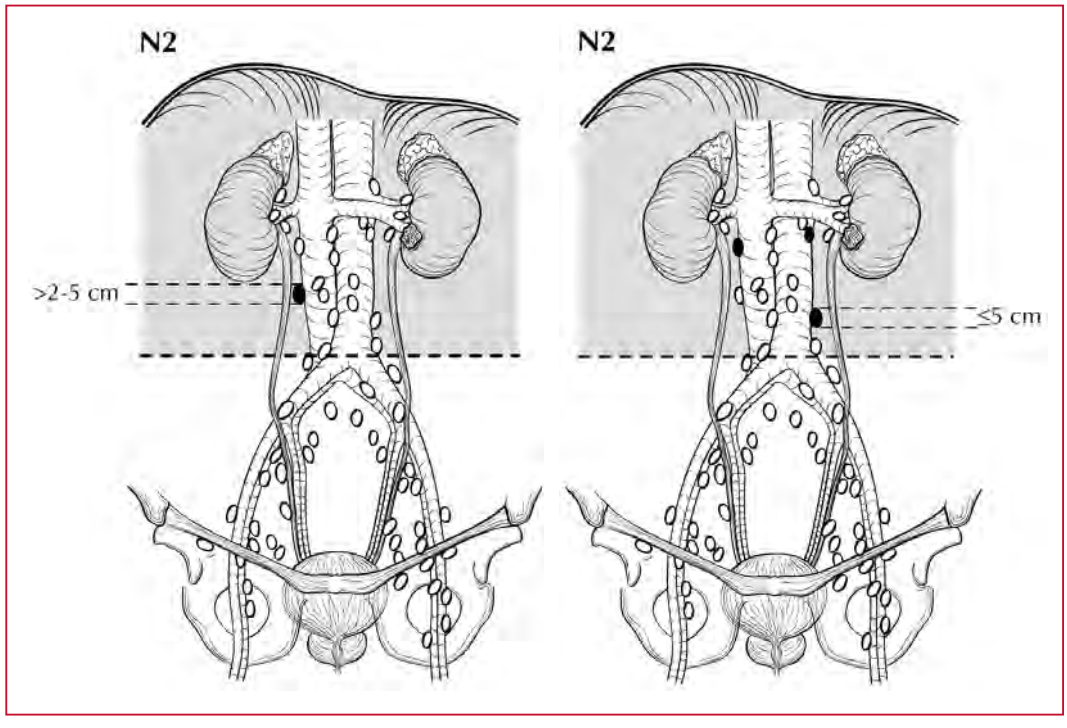

ŞEKİL 44.8. *(A) N2 en büyük boyutu 2 cm'den büyük ancak 5 cm'den küçük tek lenf noduna metastaz olarak tanımlanmaktadır. (B)N2 en büyük boyutu ≤ 5 cm olan birden fazla lenf noduna metastaz olarak da tanımlanmaktadır.*

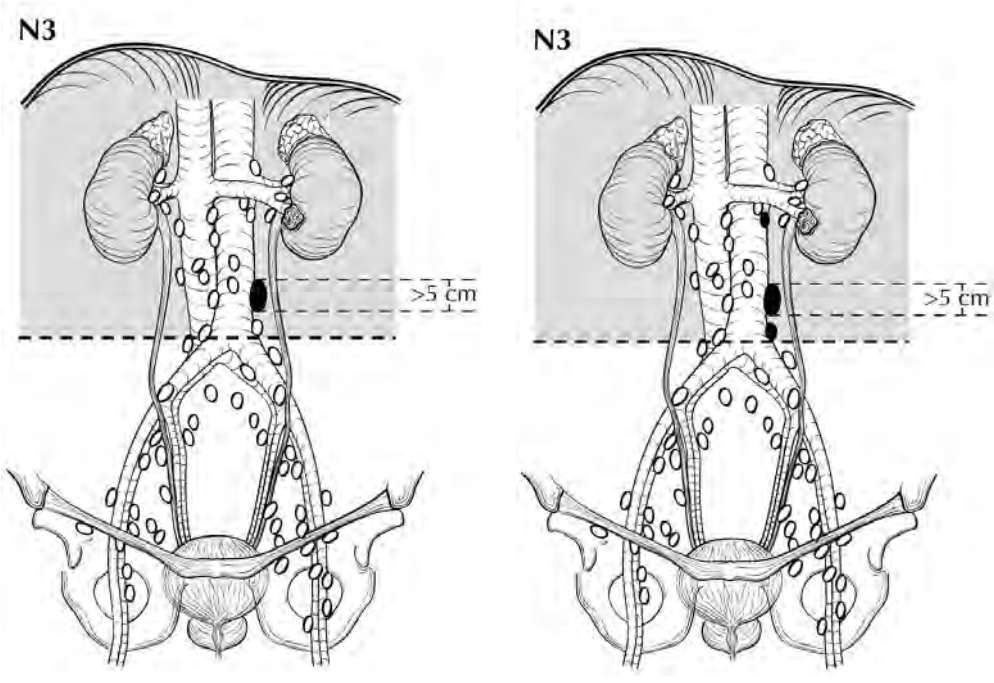

ŞEKİL 44.9. *(A) N3 en büyük boyutu 5 cm'den büyük tek lenf nodu metastazı olarak tanımlanmaktadır. Şekilde 5 cm'yi aşmış tek bir lenf nodu kitlesi görülmektedir. (B) N3 en az birinin en büyük boyutu 5 cm'den büyük multipl lenf nodu metastazı olarak da tanımlanmaktadır.*

PROGNOSTİK FAKTÖRLER (BÖLGEYE ÖZEL FAKTÖRLER)

(Toplanması önerilen)

Evreleme için gerekli	Yok
Klinik olarak önemli	Renal parankimin invazyonu
	Dünya Sağlık Örgütü/Uluslararası Ürolojik Patoloji Derneği (WHO/ISUP) gradı

Mesane 45

DEĞİŞİKLİKLERİN ÖZETİ

- Primer evreleme: T4 hastalık mesane kanserinin direk olarak prostatik stromal invazyonu olarak tanımlanmaktadır. Prostatik üretranın subepitelyal invazyonu T4 evresini oluşturmaz.
- Grad: Düşük ve yüksek grad tanımları, Dünya Sağlık Örgütü/Uluslararası Ürolojik Patoloji Grubunun (WHO/ISUP) günümüzde önerilen derecelendirme sistemine uymak üzere önceki 4 gradlı sistemin yerini alacaktır.
- Nodal Sınıflama:
  - Common iliak nodlar sekonder drenaj bölgeleridir (bölgesel lenf nodlarıdır ve metastatik hastalık değildir).
  - Nodal evreleme sistemindeki değişiklikler
    - N1: Primer drenaj bölgesinde tek pozitif nod
    - N2: Primer drenaj bölgesinde birden fazla pozitif nod
    - N3: Common iliak nod tutulumu

ICD-O-3 TOPOGRAFİ KODLARI

C67.0	Mesane trigonu
C67.1	Mesane kubbesi
C67.2	Mesane yan duvarı
C67.3	Mesane ön duvarı
C67.4	Mesane arka duvarı
C67.5	Mesane boynu
C67.6	Üreter orifisi
C67.7	Urakus
C67.8	Mesanenin overlap lezyonları
C67.9	Mesane, tanımlanmamış

ICD-O-3 HİSTOLOJİK KOD ARALIĞI

8000-8576, 8940-8950, 8980-8981

ANATOMİ

Primer Bölge. Mesane epitelyal ve subepitelyal bağ dokusu (lamina propriya olarak da isimlendirilir), muskularis propriya ve perivezikal yağ dokusu (üst yüzeyi kaplayan periton) olmak üzere 3 tabakadan oluşmaktadır. Mesane erkeklerde arkasında rektum ve seminal vezikül, altında prostat ve önünde pubis ve periton ile bitişiktir. Kadınlarda vajinanın arkasında ve uterusun üzerinde bulunur. Mesane ekstra peritoneal yerleşimlidir (Şekil 45.1).

C.C. Compton et al. (eds.), *AJCC Cancer Staging Atlas: A Companion to the Seventh Editions of the AJCC Cancer Staging Manual and Handbook*, DOI 10.1007/978-1-4614-2080-4_45,
© 2012 American Joint Committee on Cancer

Bölgesel Lenf Nodları. Mesaneyi drene eden bölgesel lenf nodları primer ve sekonder nodal drenaj bölgelerini içermektedir (Şekil 45.2). Primer lenf nodları eksternal iliak, hipogastrik ve obturatör nodlardır. Presakral lenf nodları primer drenaj bölgesinde sınıflandırılmakla birlikte bu bölgenin yapılan haritalama çalışmaları en az sıklıkta metastaz saptanan primer bölgesel lenf nodu bölgesi olduğunu göstermiştir. Primer nodal bölgeler common iliak nodlara drene olur. Common iliak nod sekonder drenaj bölgesidir. Tedavi sonrası rekürrens ve uzun dönem sağkalım üzerinde olumsuz etki ettiği varsayılırsa, bölgesel lenf nodu evrelemesi anlamlı bir prognostik öneme sahiptir. Bölgesel lenf nodu evrelemesinde en önemli bilgi nod içerisindeki hastalık boyutudur (pozitif nod sayısı, ekstranodal uzanım), hastalığın tek veya çift taraflı oluşu değil. Nod pozitif mesane kanserinde definitif lokal tedavi sonrası 5-yıllık genel sağkalım yaklaşık %33'tür ancak daha büyük nodal yükü olan hastaların daha kötü olması beklenir.

Bölgesel lenf nodları şunlardır:

Primer drenaj
- Hipogastrik
- Obturator
- İliak (internal, eksternal, tanımlanmayan)
- Perivezikal pelvik,
- Sakral [lateral, sakral promontoryum (Gerota)]
- Presakral

Sekonder drenaj
- Common iliak

Common iliak nodlar sekonder bölgesel lenfatik tutulum alanları olarak kabul edilmektedir.

PROGNOSTİK ÖZELLİKLER

Mesane kanserinin prognostik özellikleri birçok klinik, patolojik ve moleküler özelliği içermektedir. Primer tümörün evresi ve gradı tümör seyri ve progresyonu açısından bağımsız belirteçlerdir. Son zamanlarda tümör büyüme paterni ve lenfovasküler invazyonuda içeren morfolojik prognostik özellikler ve mikropapiller ve nested varyantlar kötü sağkalım göstermişlerdir. Lenf nodu durumu hasta sağkalımı ve tümör nüks riski üzerine etkiye sahiptir. Prognostik önem gösteren farklı lenf nodu parametreleri, eksize edilen toplam lenf nodu sayısı, pozitif lenf nodu sayısı, ekstranodal tümör yayılımı ve çıkarılan total lenf nodu sayısının pozitif lenf nodu sayısına oranıdır.

Mesane kanseri için prognostik öneme sahip pek çok moleküler faktör tanımlanmıştır. Bu belirteçler hücre döngüsünün düzenlenmesi, programlanmış hücre ölümü, büyüme faktör sinyalizasyonu ve anjiogenezde rol almaktadır. Mesane tümör progresyonunun iki farklı moleküler yolağı belirlenmiştir. Non-invaziv tümörler sıklıkla 9. kromozomun uzun kolunun (9q) delesyonu sonucu meydana gelen bir yolla ortaya çıkar. Diğer taraftan, yüksek gradlı tümörler 17p, 14q, 5q, 3p kromozomlarında heterozigozite kaybı ile ilişkilidir. TP53 ve RB yolakları yüksek gradlı mesane kanserinin progresyonunda merkezi bir rol oynar. Ek olarak aralarında p21/WAF1, p16, p14ARF ve MDM2'nin bulunduğu düzenleyici proteinlerin TP53/RB-bağımlı veya bağımsız yolaklar üzerinden hücre büyümesini disregüle eder. HER2/neu, vasküler endotelyal büyüme faktör (VEGF) ve epidermal büyüme faktörleri (EGF) gibi bazı büyüme faktörlerinin sinyal iletimini etkileyen tirozin kinazların aşırı ekspresyonu, mesane kanserinde prognostik faktörler arasında tanımlanmıştır.

Ploidi bir prognostik faktör olarak araştırılmıştır. Yüzeyel hastalıkta anaploid DNA içeriği kısa hastalıksız sağkalım ve artmış yüksek gradlı hastalığa progresyon riskiyle ilişkilidir ancak invaziv ve metastatik hastalıklarda vakaların çoğu anaploiddir ve bu nedenle anaploid DNA içeriğinin hastalık seyrini belirlemedeki rolü azalmıştır. İlerlemiş hastalık düzeninde, hastanın performansı, viseral metastaz varlığı ve artmış serum alkalen fosfataz düzeyi sistemik tedaviye yanıtın ve sağkalımın önemli göstergeleridir.

TNM TANIMLARI

Primer Tümör (T)	
Tx	Primer tümör değerlendirilemiyor
T0	Primer tümör bulgusu yok
Ta	Non invaziv papiler karsinoma (Şekil 45.3)
Tis	Karsinoma in situ "düzgün tümör" (Şekil 45.3)
T1	Subepitelyal bağ dokusuna invaze tümör (Şekil 45.3)
T2	Muskularis propriya invaze tümör
pT2a	Yüzeyel muskularis propriya invaze (iç yarı) tümör (Şekil 45.3)
pT2b	Derin muskularis propriya invaze (dış yarı) tümör (Şekil 45.3)
T3	Perivezikal dokuya invaze tümör
pT3a	Mikroskopik (Şekil 45.3)
pT3b	Makroskopik (ekstravezikal kitle) (Şekil 45.3)
T4	Prostatik stroma, seminal vezikül, uterus, vajina, pelvik duvar veya karın duvarına invaze tümör
T4a	Prostatik stroma, uterus veya vajinaya invaze tümör (Şekil 45.3)
T4b	Pelvik duvar veya karın duvarına invaze tümör (Şekil 45.3)

Bölgesel Lenf Nodu (N)

Bölgesel lenf nodları primer ve sekonder drenaj bölgelerini kapsamaktadır. Aort bifürkasyonunun üstünde kalan tüm nodlar uzak lenf nodları olarak kabul edilir.

Nx	Lenf nodu değerlendirilmiyor
N0	Lenf nodu metastazı yok
N1	Gerçek pelviste tek lenf nodu metastazı (hipogastrik, obturatör, eksternal iliak veya presakral lenf nodu) (Şekil 45.4)
N2	Gerçek pelviste multipl lenf nodlarına metastaz (hipogastrik, obturatör, eksternal iliak veya presakral lenf nodu) (Şekil 45.5)
N3	Common iliak lenf nodlarına metastaz (Şekil 45.6)

Uzak metastaz (M)	
M0	Uzak metastaz yok
M1	Uzak metastaz var

ANATOMİK EVRE /PROGNOSTİK GRUPLAR			
Evre 0a	Ta	N0	M0
Evre 0is	Tis	N0	M0
Evre I	T1	N0	M0
Evre II	T2a	N0	M0
	T2b	N0	M0
Evre III	T3a	N0	M0
	T3b	N0	M0
	T4a	N0	M0
Evre IV	T4b	N0	M0
	Herhangi T	N1-3	M0
	Herhangi T	Herhangi N	M1

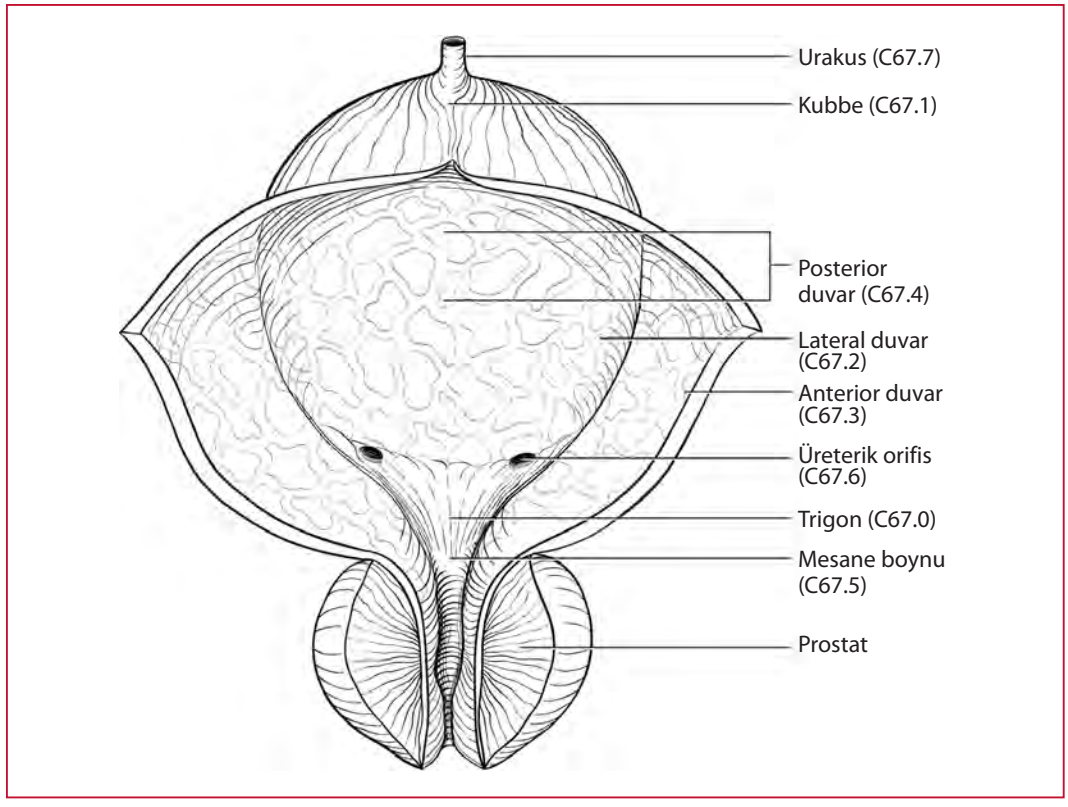

ŞEKİL 45.1. *Mesanenin anatomisi.*

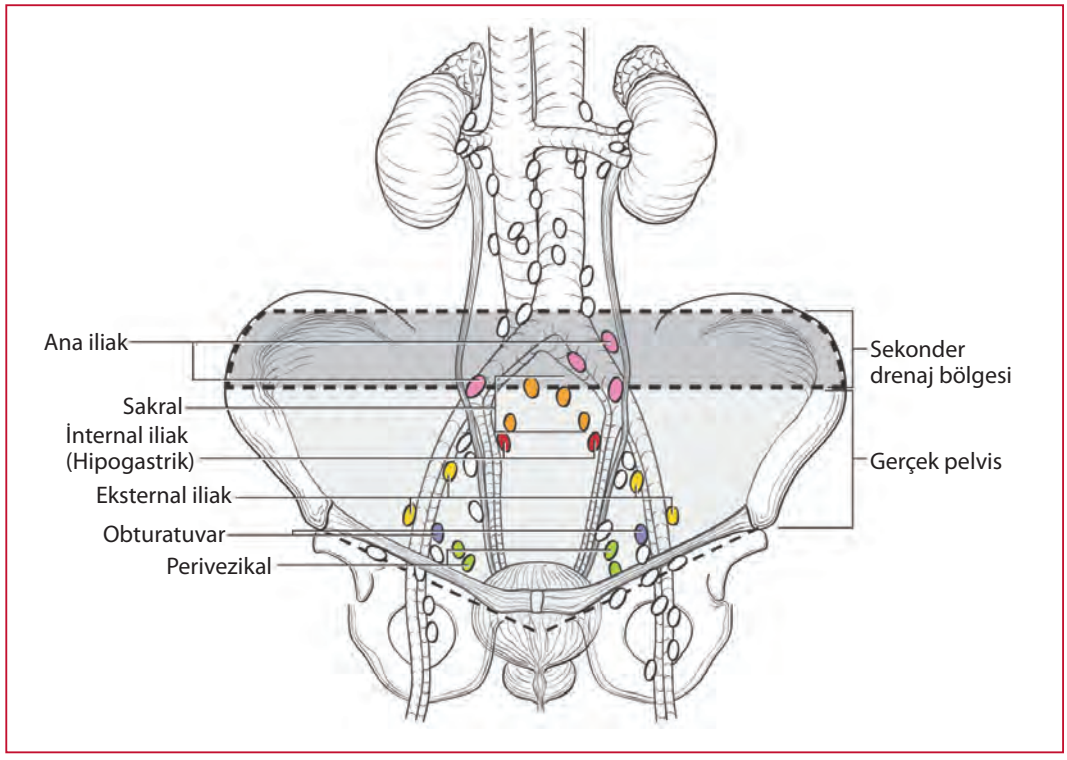

ŞEKİL 45.2. *Mesanenin bölgesel lenf nodları. Gerçek pelvis, mesane için primer lenfatik drenaj bölgesidir. Gerçek pelvis üzerindeki sekonder drenaj bölgeleri ana iliak nodlar ve aort bifürkasyonu seviyesine kadarki tüm nodlardır.*

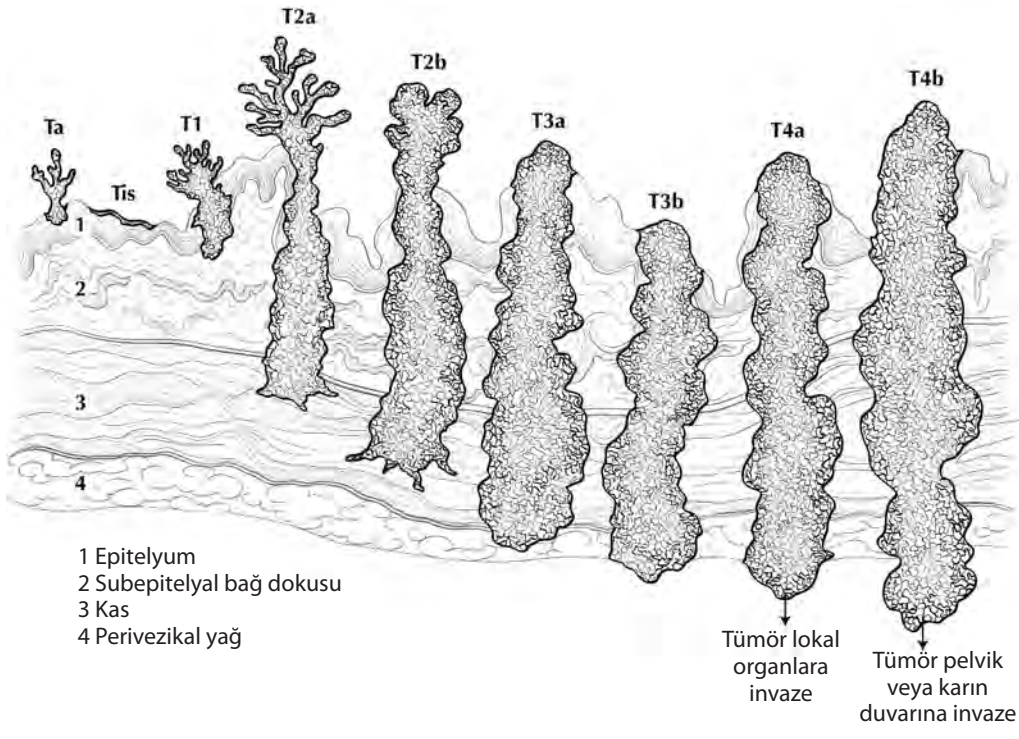

ŞEKİL 45.3. *Mesane kanseri için Ta'dan T4'e kadar primer tümör (T) tanımlamaları. Ta Non invaziv papiller karsinom olarak tanımlanmaktadır. Tis Karsinoma in situ olarak tanımlanmaktadır. T1 Subepitelyal bağ dokusuna invaze tümör olarak tanımlanmaktadır. T2a Yüzeyel muskularis propriya invaze (iç yarı) tümör olarak tanımlanmaktadır. T2b Derin muskularis propriya invaze (dış yarı) tümör olarak tanımlanmaktadır. pT3a Mikroskopik perivezikal yağ invazyonu olarak tanımlanmaktadır. T3b Makroskopik (ekstravezikal kitle) perivezikal yağ invazyonu olarak tanımlanmaktadır. T4a Prostatik stroma, uterus veya vajinaya invaze tümör olarak tanımlanmaktadır. T4b Pelvik duvar veya karın duvarına invaze tümör olarak tanımlanmaktadır.*

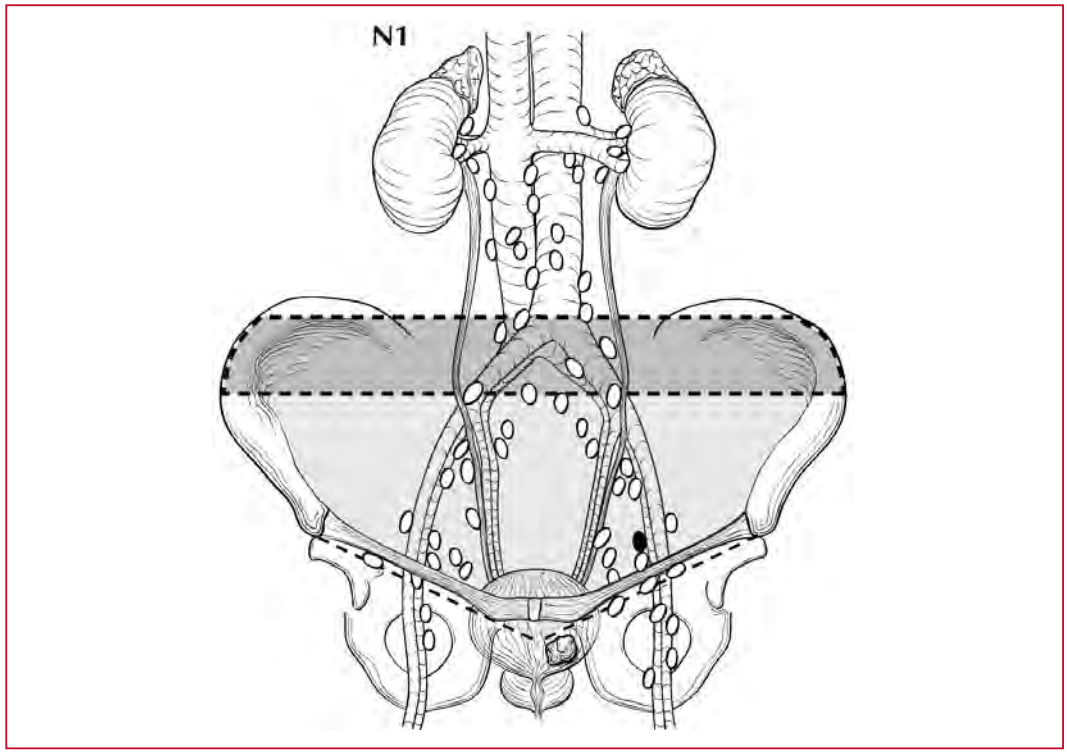

ŞEKİL 45.4. *N1 Gerçek pelviste tek lenf nodu metastazı (hipogastrik, obturator, eksternal iliak veya presakral lenf nodu) olarak tanımlanmaktadır.*

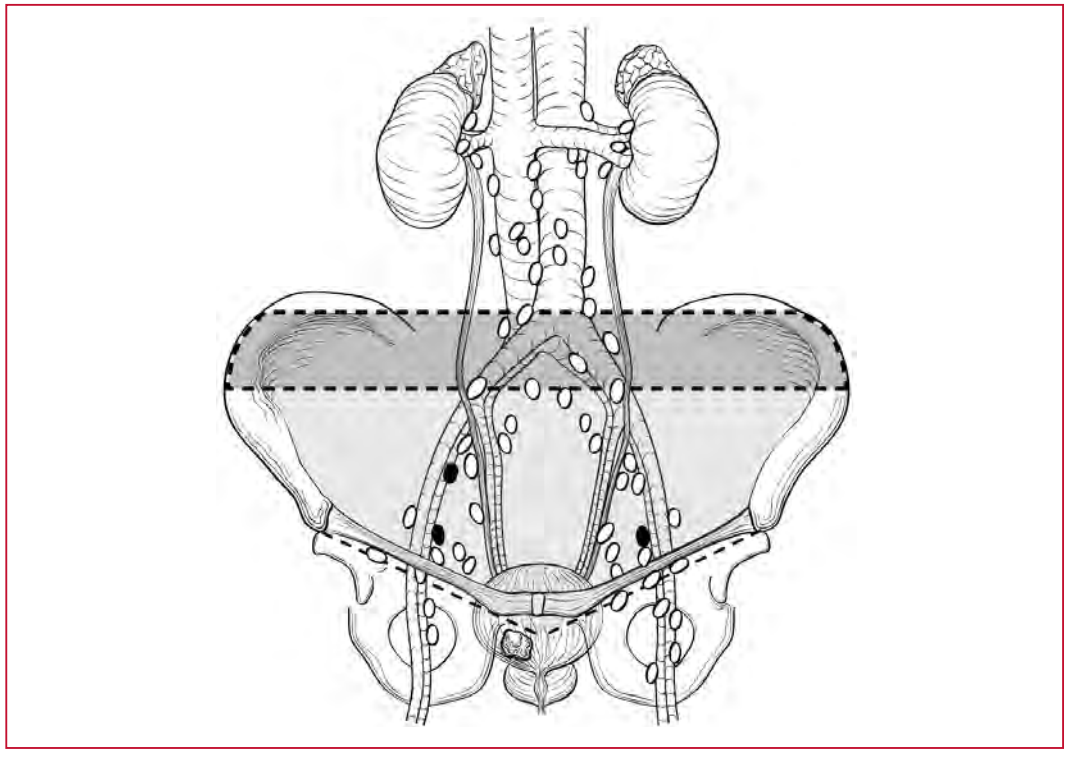

ŞEKİL 45.5. *N2 Gerçek pelviste multipl lenf nodlarına metastaz (hipogastrik, obturator, eksternal iliak veya presakral lenf nodu) olarak tanımlanmaktadır.*

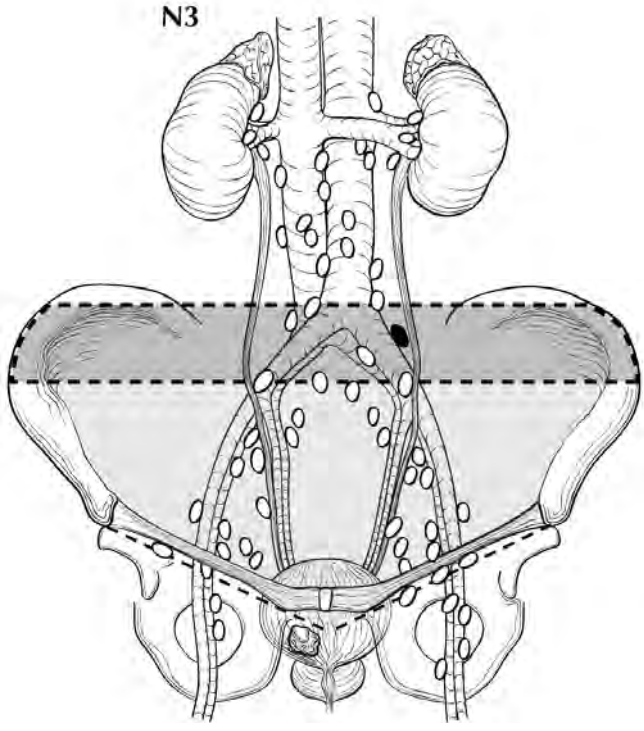

ŞEKİL 45.6. *N3 Common iliak lenf nodlarına metastaz olarak tanımlanmaktadır.*

PROGNOSTİK FAKTÖRLER (BÖLGEYE ÖZEL FAKTÖRLER)

(Toplanması önerilen)

Evreleme için gerekli	Yok
Klinik olarak önemli	Ekstranodal yayılımın varlığı
	Lenf nodundaki en büyük tümörün çapı
	Dünya Sağlık Örgütü/Uluslararası Ürolojik Patoloji Grubu (WHO/ISUP) derecesi

Üretra 46

DEĞİŞİKLİKLERİN ÖZETİ

- Prostatın üretelyal (değişici hücreli) karsinomunda T1 kategorisi, subepitelyal bağ dokusunu invaze etmiş tümör şeklinde tanımlanmıştır

ICD-O-3 TOPOGRAFİ KODLARI

C68.0 Üretra

ICD-O-3 HİSTOLOJİK KOD ARALIĞI

8000-8576, 8940-8950, 8980-8981

ANATOMİ

Primer Bölge. Erkek penil üretrası mukoza, submukozal stroma ve çevresindeki korpus sponjiozumdan oluşmaktadır (Şekil 46.1 ve 46.2). Histolojik olarak, meatal ve parameatal üretra sküamöz epitelyum; penil ve bulbomembranöz üretra yalancı çok katlı ya da çok katlı kolumnar epitelyum ve prostatik üretra ürotelyum (değişici hücreli) ile örtülüdür. Prostatik bölümün distalinde tüm üretra boyunca yer alan çok katlı yassı hücreli epitelyum adacıkları ve Littrẽ bezleri bulunmaktadır.

Kadın üretrasının epiteli subepitel bağ dokusuyla desteklenmiştir. Skene periüretral bezleri meatus kenarında yoğunlaşmakla birlikte tüm üretra boyunca yer almaktadır. Üretra, uzunlamasına bir düz kas katmanı tarafından mesaneye kadar çevrelenmiştir. Üretra, vajen duvarı ile devam eder. Üretranın distal 2/3 kısmı sküamöz epitel, proksimal 1/3 kısmı ise ürotelyum (değişici hücreli) ile döşenmiştir. Periüretral bezler, yalancı çok katlı ya da çok katlı kolumnar epitelyum ile döşenmiştir.

Bölgesel Lenf Nodları. Bölgesel lenf nodları aşağıda sıralanmıştır (Şekil 46.3):

İnguinal (Yüzeyel ya da derin)
İliak (ana, internal [hipogastrik], obturator, eksternal)
Presakral
Sakral, NOS
Pelvik, NOS

Üretral kanserlerin evrelemesinde bölgesel lenf bezi metastazlarının önemi tek ya da çift taraflı olması ile değil, sayı ve boyut ile ilişkilidir.

Metastaz Bölgeleri. Metastazın sık görüldüğü organlar akciğer, lenf bezi, kemik ve karaciğerdir.

C.C. Compton et al. (eds.), *AJCC Cancer Staging Atlas: A Companion to the Seventh Editions of the AJCC Cancer Staging Manual and Handbook*, DOI 10.1007/978-1-4614-2080-4_46,
© 2012 American Joint Committee on Cancer

TNM TANIMLAMALARI

Primer Tümör (T) (Erkek ve Kadın)	
TX	Primer tümör değerlendirilemiyor
T0	Pirmer tümör bulgusu yok
Ta	Non-invaziv papiller, polipoid veya verrüköz karsinom (Şekil 46.4, 46.5)
Tis	Karsinoma in situ
T1	Tümör subepitelyal bağ dokusuna invaze (Şekil 46.5, 46.6)
T2	Tümör, korpus spongiozum, prostat veya periüretral kastan herhangi birine invaze (Şekil 46.5, 46.7A, B)
T3	Tümör, korpus kavernozum, prostatik kapsül dışına, anterior vajen veya mesane boynuna invaze (Şekil 46.8A, B, C)
T4	Tümör diğer çevre organlara invaze (Şekil 46.9)
Prostatın Ürotelyal (Değişici Hücreli) Karsinomu	
Tis pu	Karsinoma in situ, prostatik üretra tutulumu (Şekil 46.10)
Tis pd	Karsinoma in situ, prostatik kanalların tutulumu (Şekil 46.11)
T1	Tümör üretral subepitelyal bağ dokusuna invaze (Şekil 46.5, 46.10, 46.11)
T2	Tümör, korpus spongiozum, prostat veya periüretral kastan herhangi birine invaze (Şekil 46.11, 46.12)
T3	Tümör, korpus kavernozum, prostatik kapsül dışına, anterior vajen veya mesane boynuna invaze (ekstraprostatik uzanım) (Şekil 46.13)
T4	Tümör diğer çevre organlara invaze (mesane invazyonu) (Şekil 46.14)

Bölgesel Lenf Nodları (N)	
NX	Bölgesel lenf nodları değerlendirilemiyor
N0	Bölgesel lenf nodları metastaz yok
N1	En büyük boyutu 2 cm veya daha küçük tek lenf noduna metastaz (Şekil 46.15)
N2	En büyük boyutu 2 cm'den büyük tek lenf noduna ya da birden fazla lenf noduna metastaz (Şekil 46.16A, B)

Uzak Metastaz (M)	
M0	Uzak metastaz yok
M1	Uzak metastaz var

ANATOMİK EVRE /PROGNOSTİK GRUPLAR			
Evre 0a	Ta	N0	M0
Evre 0is	Tis	N0	M0
	Tis pu	N0	M0
	Tis pd	N0	M0
Evre I	Tl	N0	M0
Evre II	T2	N0	M0
Evre III	T1	N1	M0
	T2	N1	M0
	T3	N0	M0
	T3	N1	M0
Evre IV	T4	N0	M0
	T4	N1	M0
	Herhangi T	N2	M0
	Herhangi T	Herhangi N	M1

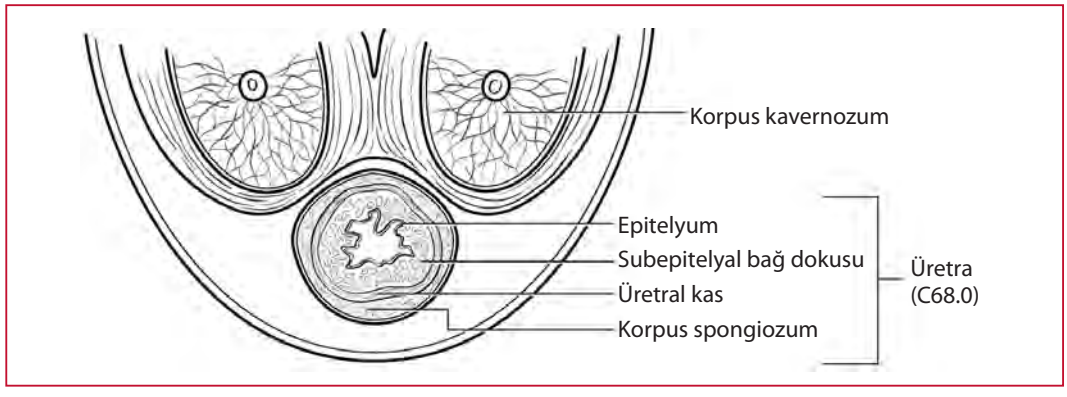

ŞEKİL 46.1. *Üretranın anatomisi.*

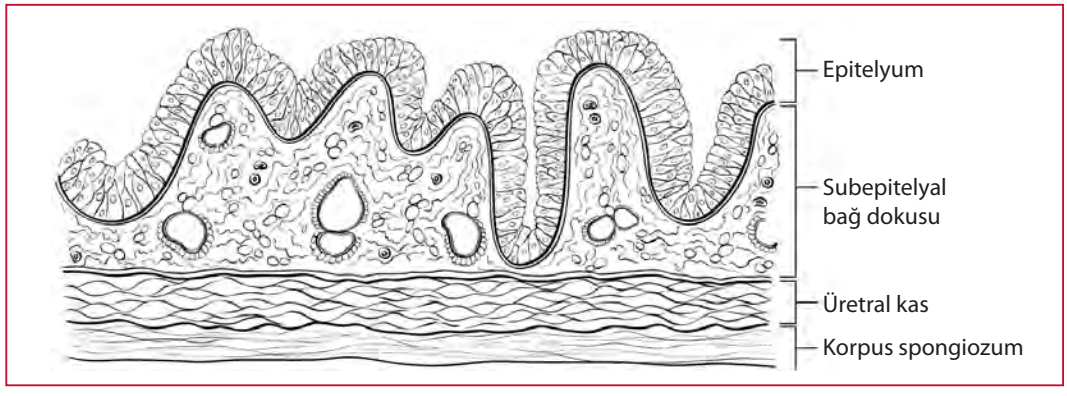

ŞEKİL 46.2. *Üretra anatomisinin histolojik kesiti.*

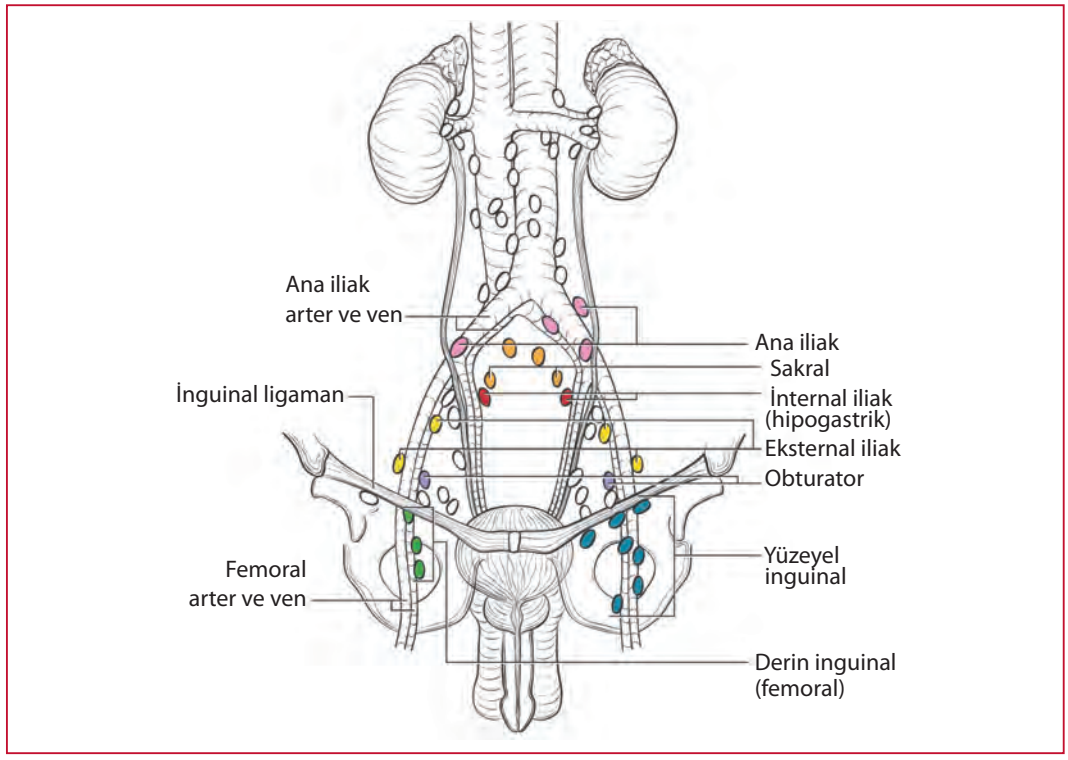

ŞEKİL 46.3. *Üretranın bölgesel lenf nodları*

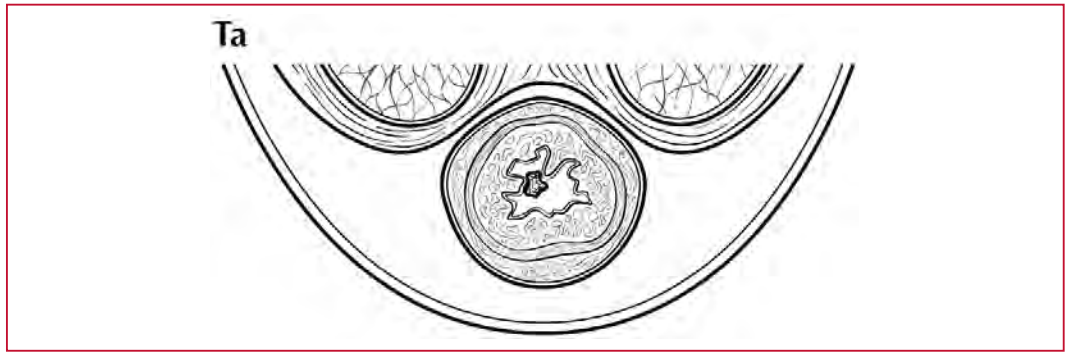

ŞEKİL 46.4. *Ta Non-invaziv papiller, polipoid veya verrukoz karsinom olarak tanımlanmaktadır.*

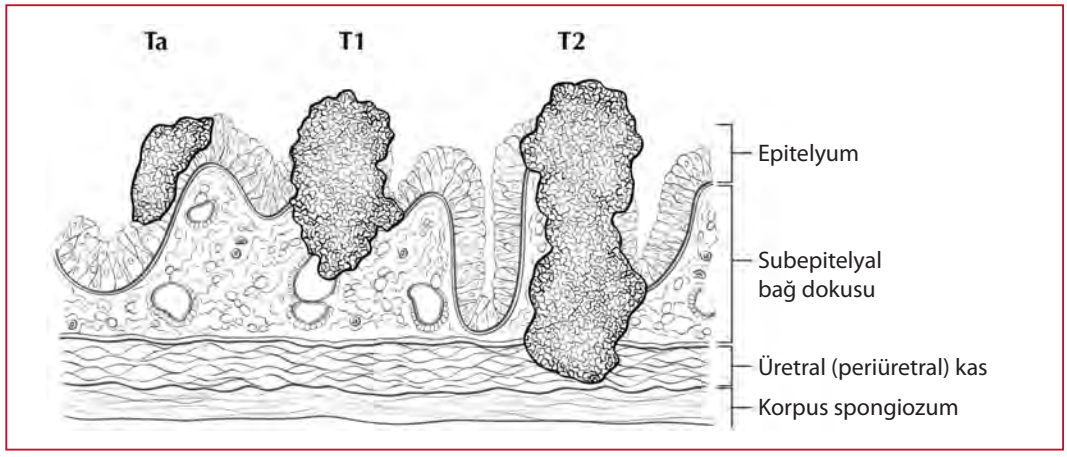

ŞEKİL 46.5. *Ta, T1 ve T2'nin şematik gösterimi. Non-invaziv papiller, polipoid veya verrukoz karsinom olarak tanımlanmaktadır. T1 subepitelyal bağ dokusuna invaze tümör olarak tanımlanmaktadır. T2 korpus spongiozum, prostat veya periuretral kastan herhangi birine invaze tümör olarak tanımlanmaktadır.*

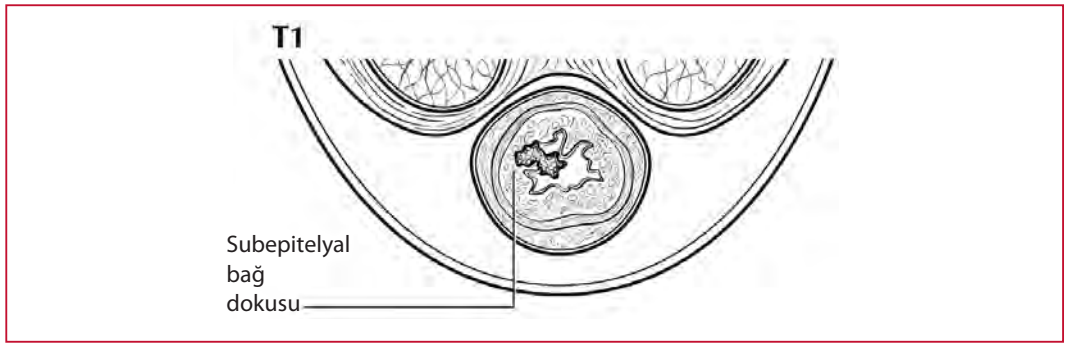

ŞEKİL 46.6. *T1 subepitelyal bağ dokusuna invaze tümör olarak tanımlanmaktadır.*

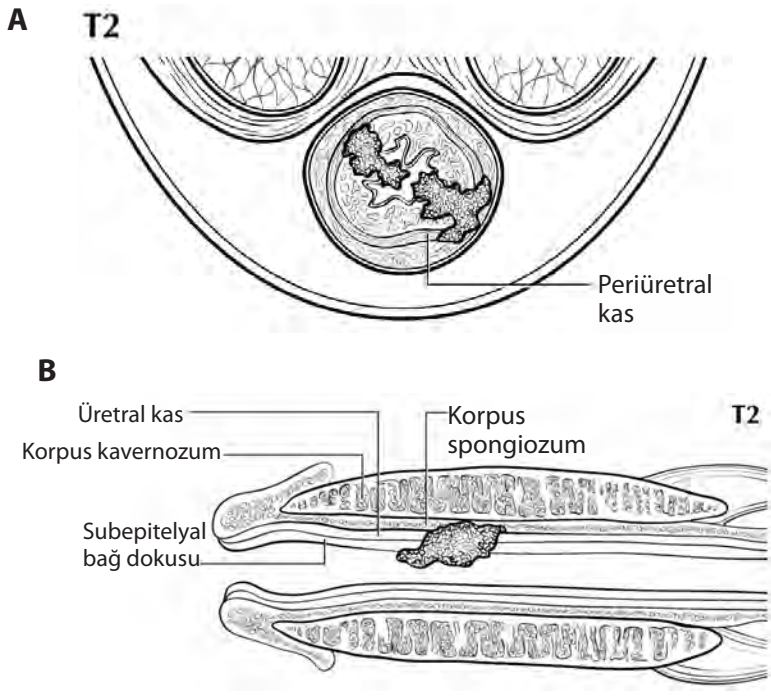

ŞEKİL 46.7. *(A) T2 korpus spongiozum, prostat veya periüretral kastan herhangi birine invaze tümör olarak tanımlanmaktadır. (B) Erkekte T2, korpus spongiozuma invaze tümör olarak tanımlanmaktadır.*

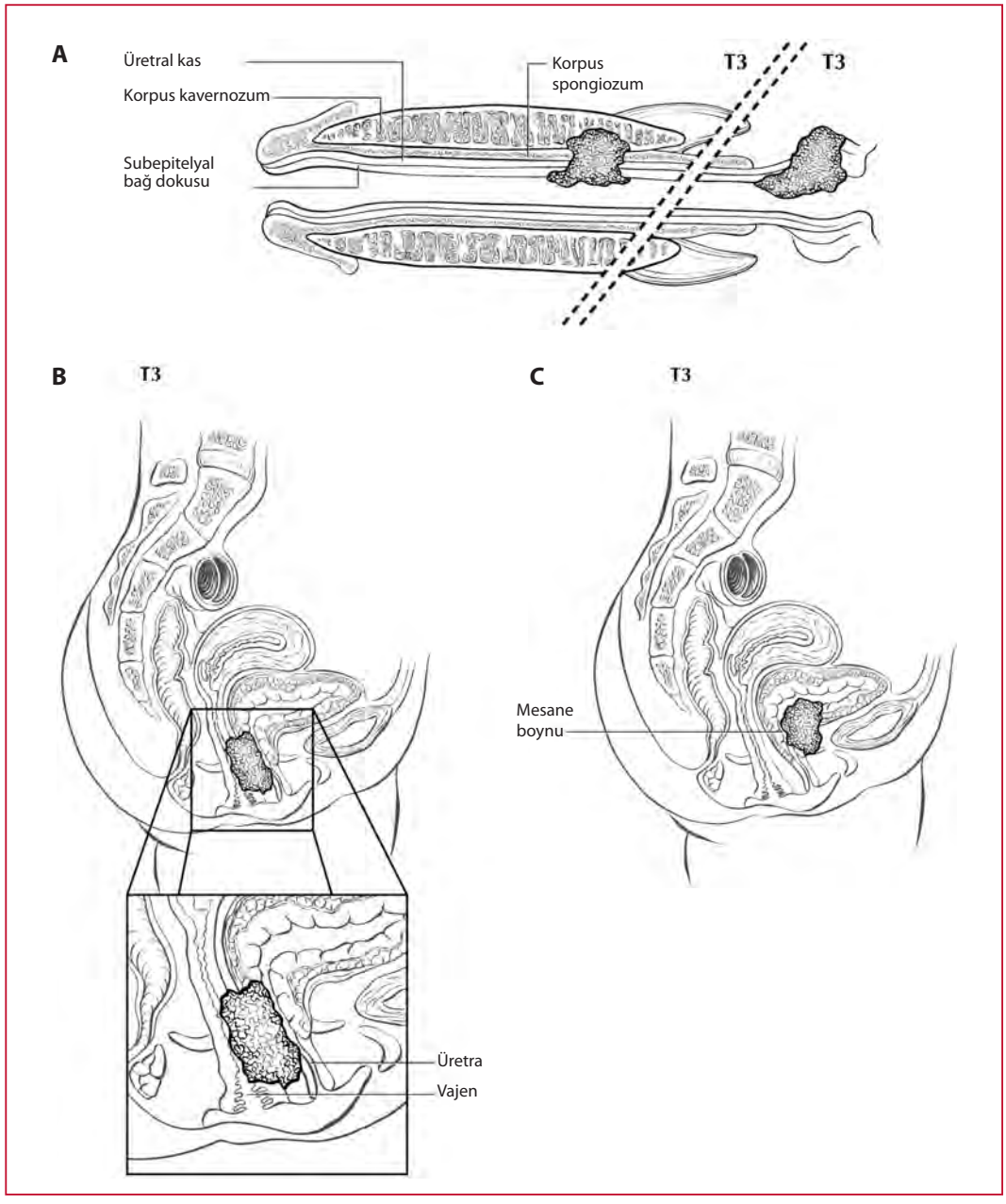

ŞEKİL 46.8. *(A) T3 erkekte korpus kavernozum (sol), prostatik kapsül dışına (sağ) invaze tümör olarak tanımlanmaktadır. (B) T3 kadında anterior vajene invaze tümör olarak tanımlanmaktadır. (C) (B) T3 kadında mesane boynuna invaze tümör olarak tanımlanmaktadır.*

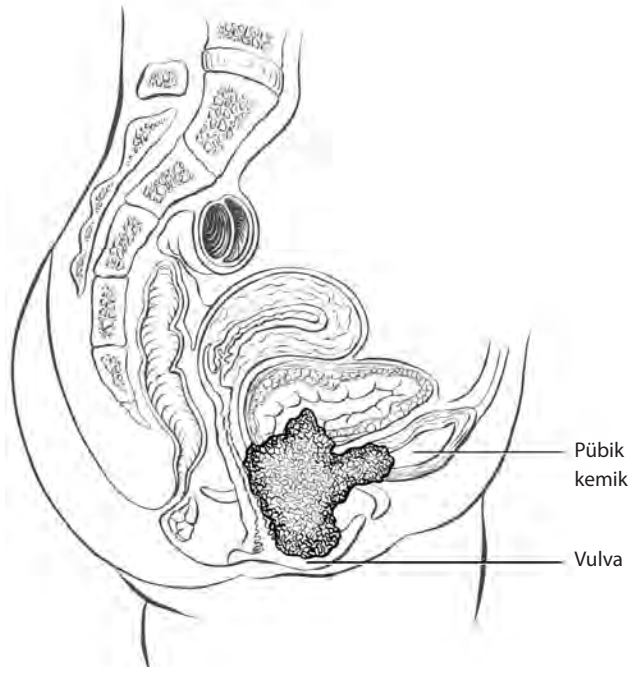

ŞEKİL 46.9. *T4 kadında diğer çevre organlara (şekilde pübik kemik ve vulvaya invaze) invaze tümör olarak tanımlanmaktadır.*

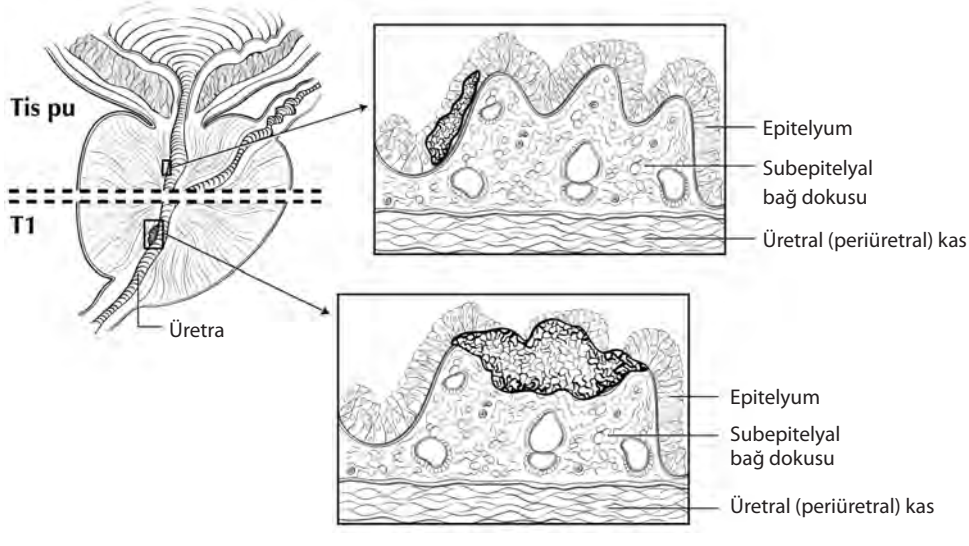

ŞEKİL 46.10. *Prostatın Ürotelyal (Değişici Hücreli) Karsinomu için Tis pu (noktalı çizginin üstündeki) karsinoma in situ, prostatik üretra tutulumu olarak tanımlanmaktadır. T1 (noktalı çizginin altındaki) üretral subepitelyal bağ dokusuna invaze tümör olarak tanımlanmaktadır.*

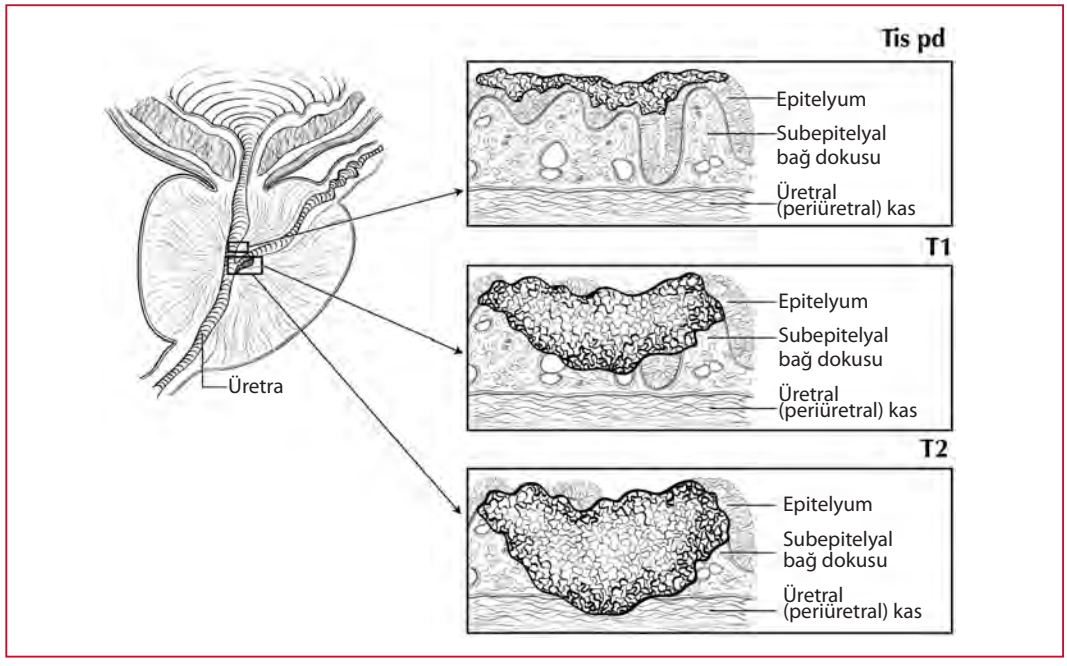

ŞEKİL 46.11. *Prostatın Ürotelyal (Değişici Hücreli) Karsinomu için epitelyumda prostatik stromaya kadar değişen invazyon derinliğine göre Tis pd, T1 ve T2 primer tümör (T) tanımlamaları. Tis pd Karsinoma in situ, prostatik kanalların tutulumu olarak tanımlanmaktadır. T1 uretral subepitelyal bağ dokusuna invaze tümör olarak tanımlanmaktadır. T2 , korpus spongiozum, prostat veya periüretral kastan herhangi birine invaze tümör olarak tanımlanmaktadır.*

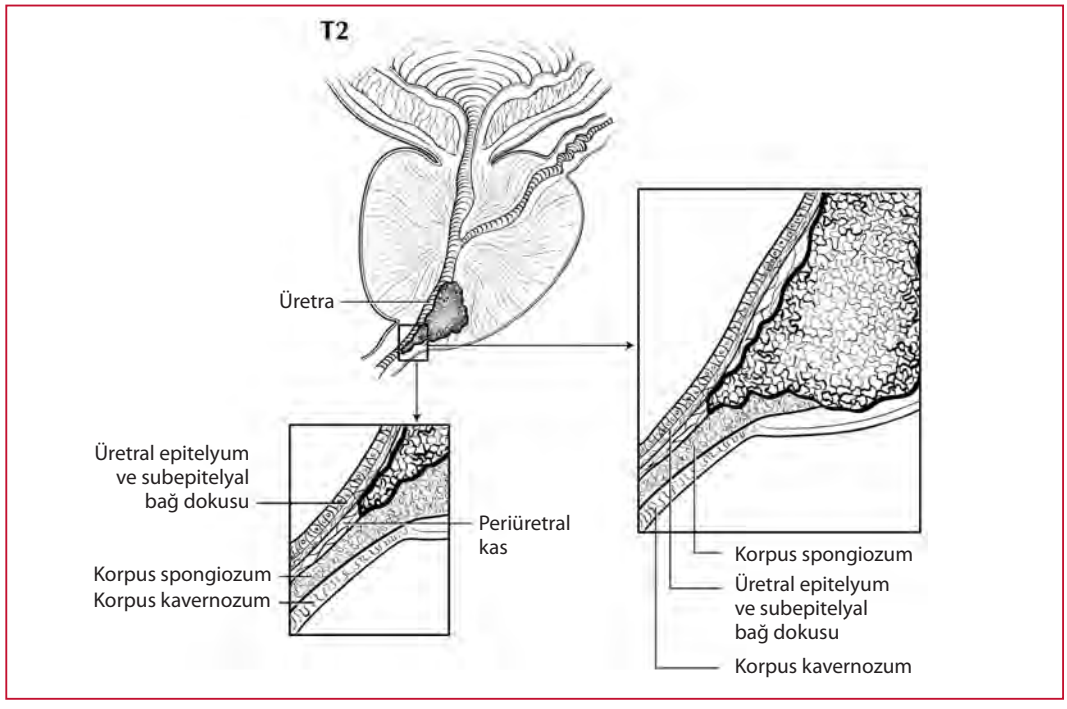

ŞEKİL 46.12. *Ürotelyal karsinom için T2 , prostatik stroma, korpus spongiozum (sağda), periuretral kastan (solda) herhangi birine invaze tümör olarak tanımlanmaktadır.*

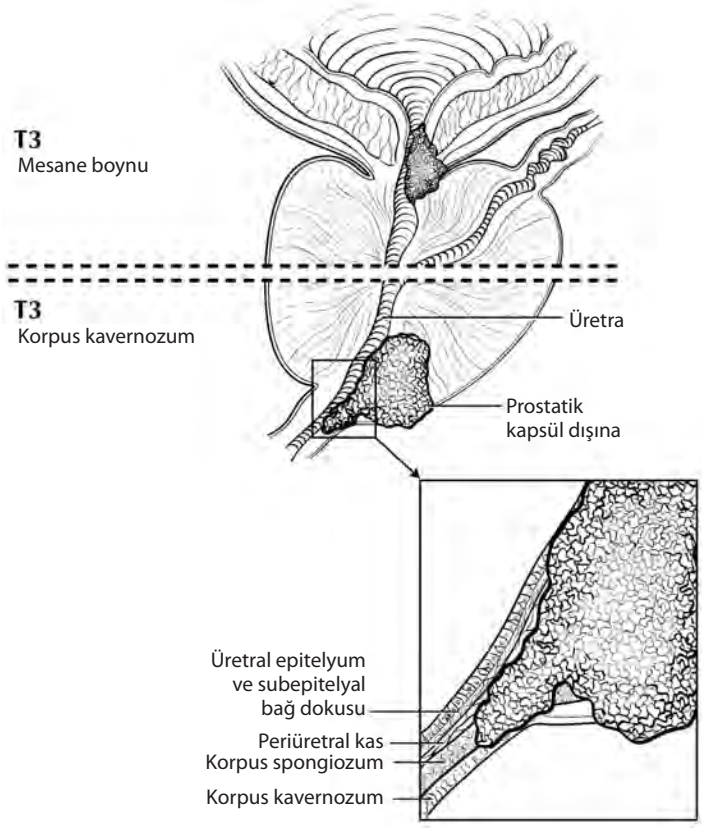

ŞEKİL 46.13. *Ürotelyal karsinom için T3'ün iki farklı görünümü. T3 noktalı çiginin altında gösterildiği gibi korpus kavernozum, prostatik kapsul dışına, anterior vajen veya noktalı çiginin üstünde gösterildiği gibi mesane boynuna invaze (ekstraprostatik uzanım) tümör olarak tanımlanmaktadır.*

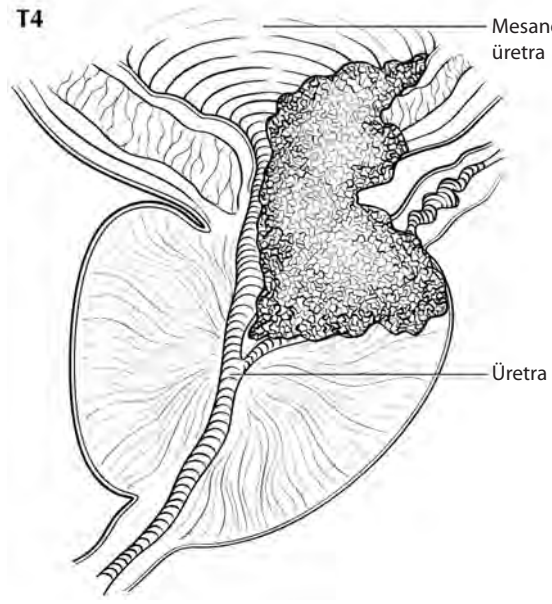

ŞEKİL 46.14. *T4 diğer çevre organlara invaze (mesane invazyonu) tümör olarak tanımlanmaktadır.*

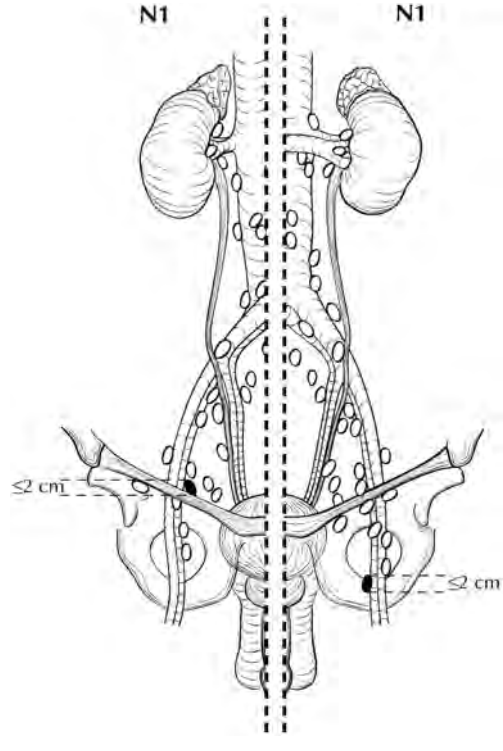

ŞEKİL 46.15. *N1, en büyük boyutu 2 cm veya daha küçük tek lenf noduna metastaz olarak tanımlanmaktadır.*

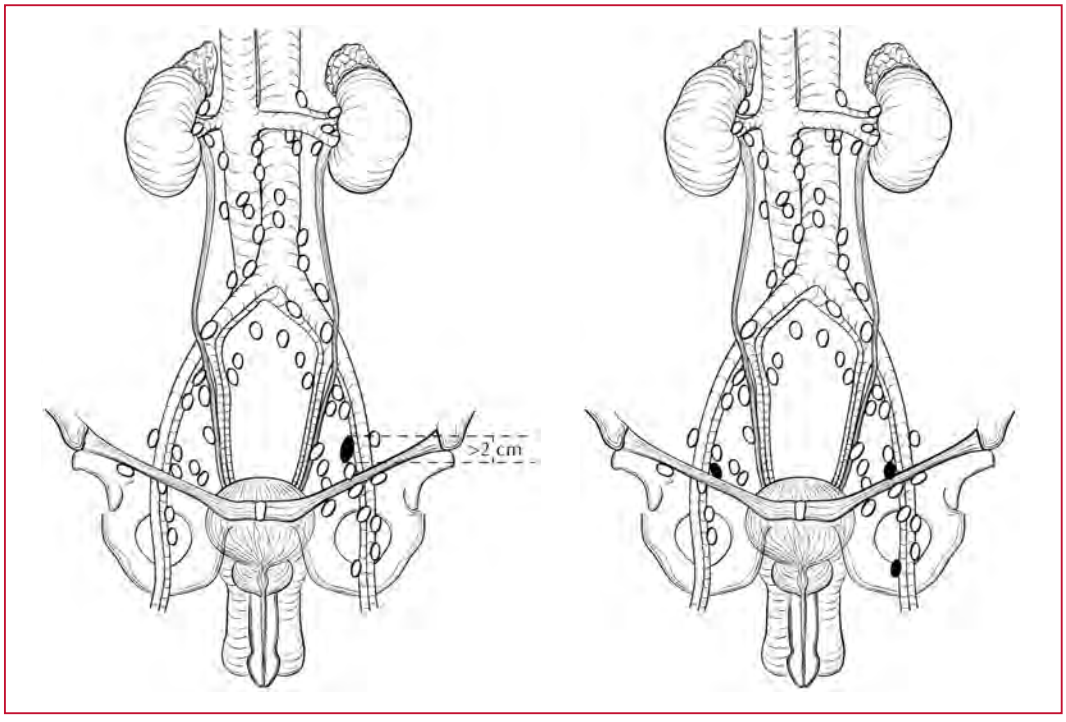

ŞEKİL 46.16. *N2 en büyük boyutu 2 cm'den büyük tek lenf noduna (A) ya da birden fazla lenf noduna (B) metastaz olarak tanımlanmaktadır.*

PROGNOSTİK FAKTÖRLER (BÖLGEYE ÖZEL FAKTÖRLER)

(Toplanması önerilen)

Evreleme için gerekli	Yok
Klinik olarak önemli	Dünya Sağlık Örgütü/Uluslararası Ürolojik Patoloji Derneği (WHO/ISUP) gradı

Adrenal 47

DEĞİŞİKLİKLERİN ÖZETİ

- Bu başlığa ait TNM tanımları ve evre grupları ilk defa 7. baskı için yaratılmıştır

ICD-O-3 TOPOGRAFİ KODLARI

C74.0 Adrenal bez korteksi
C74.9 Adrenal bez, NOS

ICD-O-3 HİSTOLOJİK KOD ARALIĞI

8010 (sadece C74.0), 8140 (sadece C74.0), 8370

ANATOMİ

Primer Bölge. Adrenal bezler supra-renal bölgede (retroperiton) yer almakta olup bağ ve yağ dokusu tarafından sarılmıştır (Şekil 47.1). Böbrekler ile yakın komşulukta ve renal fasya (Gerota) tarafından örtülmüştür. Her bez iç kısımda, kromafin hücreleri barındıran "gri-beyaz" medüller bir kompartmana ve onu saran makroskobik incelemede açık sarı renkli, yağdan zengin bir kortekse sahiptir, İnferior frenik ve renal arterler aracılığıyla aortadan beslenen zengin bir kanlanmaya sahiptir. Venler bezin hilusundan çıkar. Daha kısa olan sağ santral ven inferior vena kavaya, sol santral ven ise renal vene dökülür.

Bölgesel Lenf Nodları. Bölgesel lenf nodları aşağıda sıralanmıştır (Şekil 47.2):

Aortik (para-aortik, peri-aortik)
Retroperitoneal, NOS

Metastaz Bölgeleri. Metastazın sık görüldüğü organlar karaciğer, akciğer ve retroperitondur. Beyin ve cilde metastaz nadir olmakla birlikte saçlı derinin tutulumu anjiyosarkomu taklit edebilir.

C.C. Compton et al. (eds.), *AJCC Cancer Staging Atlas: A Companion to the Seventh Editions of the AJCC Cancer Staging Manual and Handbook*, DOI 10.1007/978-1-4614-2080-4_47,
© 2012 American Joint Committee on Cancer

TNM TANIMLAMALARI

Primer Tümör (T) (Erkek ve kadın)	
TX	Primer tümör değerlendirilemiyor
T0	Pirmer tümöre ait bulgu yok
T1	Tümörün en büyük boyutu ≤ 5 cm, ekstra-adrenal invazyon yok (Şekil 47.3)
T2	Tümörün en büyük boyutu >5 cm, ekstra-adrenal invazyon yok (Şekil 47.4)
T3	Tümör herhangi bir boyutta olup lokal invazyon mevcuttur; ancak komşu organ tutulumu yoktur* (Şekil 47.5)
T4	Tümör herhangi bir boyutta olup komşu organ tutulumu mevcuttur * (Şekil 47.6)

**Not*: Komşu organlar içerisinde böbrek, diyafram, büyük damarlar, pankreas, dalak ve karaciğer yer alır

Bölgesel Lenf Nodları (N)	
NX	Bölgesel lenf nodları değerlendirilemiyor
N0	Bölgesel lenf nodu metastazı yok
N1	Bölgesel lenf nodu metastazı var (Şekil 47.7)

Uzak Metastaz (M)	
M0	Uzak metastaz yok
M1	Uzak metastaz var

ANATOMİK EVRE /PROGNOSTİK GRUPLAR

Evre I	Tl	N0	M0
Evre II	T2	N0	M0
Evre III	T1	N1	M0
	T2	N1	M0
	T3	N0	M0
Evre IV	T3	N1	M0
	T4	N0	M0
	T4	N1	M0
	Herhangi T	Herhangi N	M1

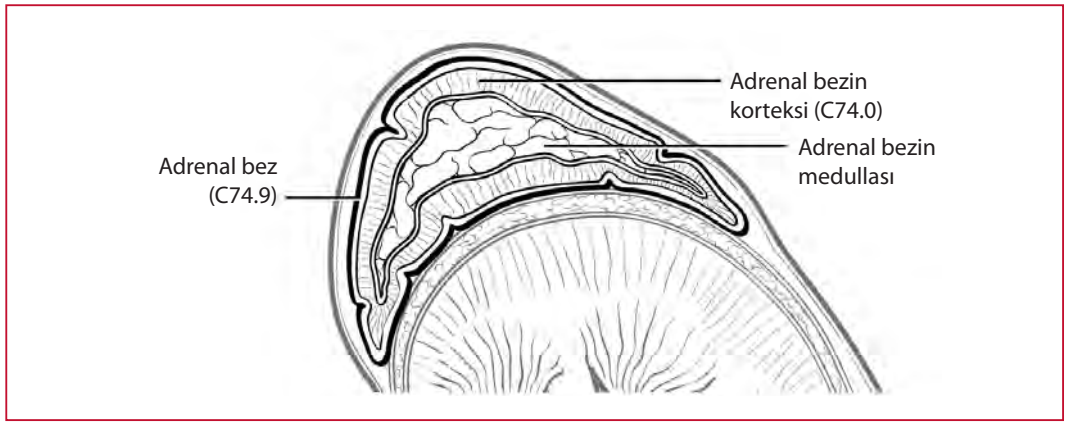

ŞEKİL 47.1. *Adrenal bez anatomisi.*

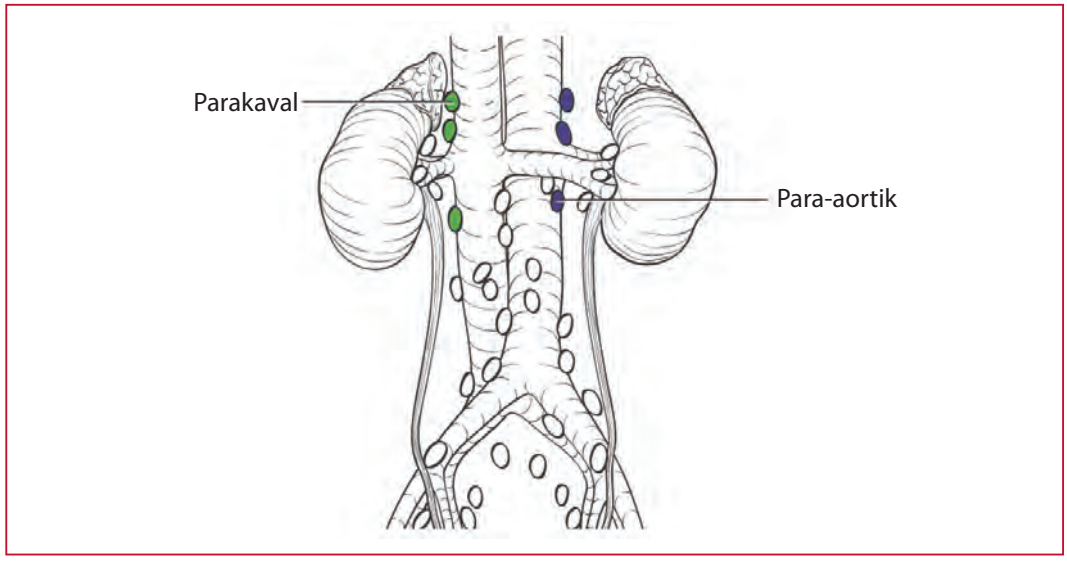

ŞEKİL 47.2. *Sağ adrenal bezin bölgesel lenf nodları. Sol adrenal bezin bölgesel lenf nodları yalnızca para-aortikleri içermektedir.*

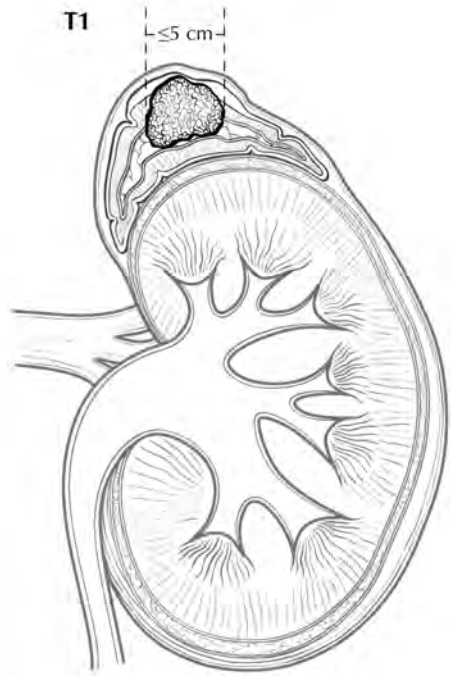

ŞEKİL 47.3. *T1 Tümörün en büyük boyutu ≤ 5 cm, ekstra-adrenal invazyon yok şeklinde tanımlanmaktadır.*

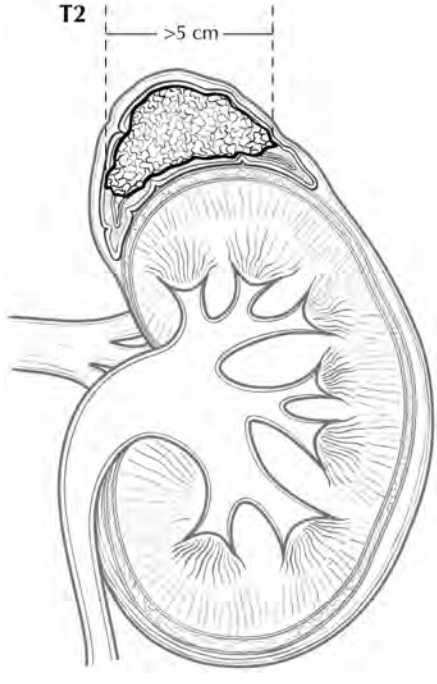

ŞEKİL 47.4. *T2 Tümörün en büyük boyutu >5 cm, ekstra-adrenal invazyon yok şeklinde tanımlanmaktadır.*

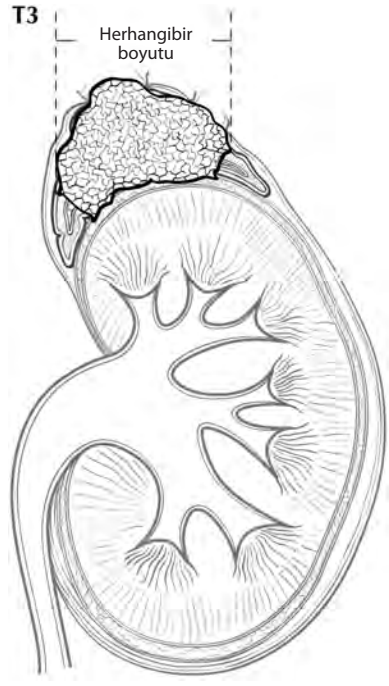

ŞEKİL 47.5. *T3 Tümör herhangi bir boyutta olup lokal invazyon mevcuttur; ancak komşu organ tutulumu yok şeklinde tanımlanmaktadır.*

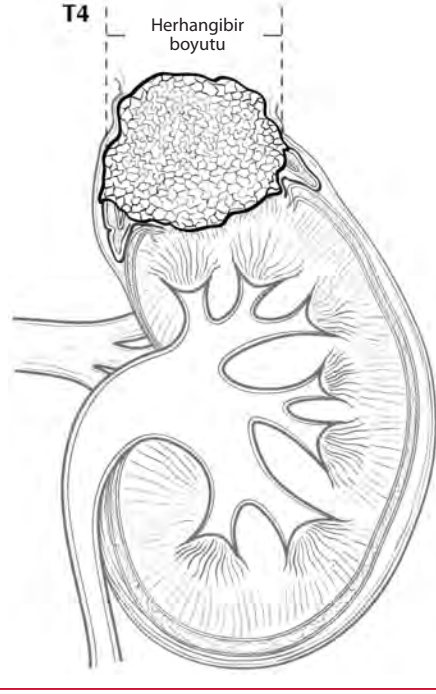

ŞEKİL 47.6. *T4 Tümör herhangi bir boyutta olup komşu organ tutulumu var şeklinde tanımlanmaktadır.*

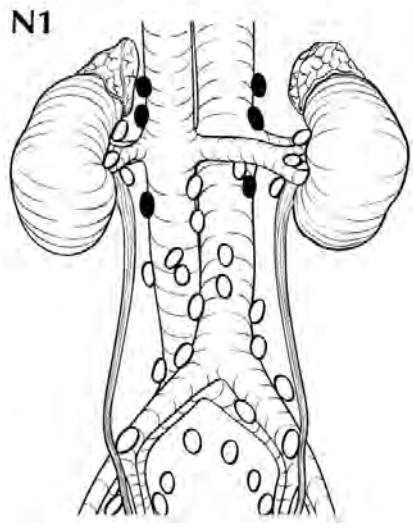

ŞEKİL 47.7. *N1 Bölgesel lenf nodu metastazı var şeklinde tanımlanmaktadır.*

PROGNOSTİK FAKTÖRLER (BÖLGEYE ÖZEL FAKTÖRLER)

(Toplanması önerilen)

Evreleme için gerekli	Yok
Klinik olarak önemli	Gram cinsinden tümör ağırlığı Vasküler invazyon



BÖLÜM X

Lenfoid Neoplaziler

GİRİŞ

Lenfoid maligniteler geniş bir hastalık grubudur. Bu maligniteler B- hücre, T-hücre ve NK hücrelerinden köken alırlar ve klinik prezentasyon, seyir ve tedaviye yanıt açısından farklılıklar gösterirler. Lenfoid malignitelerin insidansı belirgindir ve artmaktadır. Her yıl 63000 yeni vaka non-Hodgkin lenfoma tanısı almaktadır ve son birkaç dekadda insidansı artış göstermiştir. Hodgkin lenfoma ABD'de her yıl 8000 yeni bireyde meydana gelmektedir ve insidansı sabit gibi görünmektedir. Yine ABD'de her yıl yaklaşık 20.000 multipl miyelom ve 20.000'den fazlada lenfoid lösemi teşhis edilmektedir.

PATOLOJİ

Lenfoid neoplaziler B-, T- ve NK-hücrelerinin (natural killer) maligniteleridir. Hodgkin lenfoma (Hodgkin hastalığı), non-Hodgkin lenfoma, multipl miyelom ve lenfoid lösemileri kapsar. Geleneksel olarak sınıflama, tipik olarak lenf nodu grubu veya ekstra-nodal bölgenin belirgin bir tümör veya kitlesiyle başvuran lenfomalar veya tümör kitlesi olmadan kemik iliği ve periferik kan bulguları gösteren lösemilerden oluşmuştur. Bununla birlikte, artık biliyoruz ki, bazı B-hücreli ve T/NK hücreli neoplazilerde hem kitle hem de dolaşan hücreler birlikte görülmektedir. Yani, bunları farklı hastalık olarak saymaktan ziyade aynı hastalığın farklı prezentasyonları şeklinde kabul etmek gerekir. Bu nedenle, günümüzde lenfoma ve lösemi terimleri özel klinik durumları tanımlamakta olup her ikisi genel olarak lenfoid neoplazi şeklinde bildirilmektedir. Güncel sınıflamada, tipik olarak tümör kitlesi ile başvuranlara lenfoma, sadece dolaşan malign hücresi olanlara lösemi, hem kitle hem de dolaşan malign hücre barındıranlara lenfoma/lösemi denilmektedir. Son olarak, multipl miyelom ve plazmasitom gibi plazma hücre neoplazileri tipik olarak lenfoma olmamalarına rağmen plazma hücreleri B-hücrelerinden köken aldığı için B hücre neoplazileridir ve lenfoid neoplaziler içinde sınıflandırılırlar.

Lenfoid neoplaziler lenfoid hücrelerin maligniteleridir. Lenfoid hücreler, lenfoblastlar, lenfositler, foliküler merkez hücreler (sentrositler ve sentroblastlar), immünoblastlar ve plazma hücrelerini içermektedir. Bu hücreler enfeksiyonlara immun cevabın oluşmasında yetkindirler. İmmun cevap yabancı molekülün lenfositler tarafından tanınması sonucu ortaya çıkan proliferasyon ve farklılaşmayı (spesifik sitotoksik hücrelere: T veya NK-natural killer veya antikor üreten B-hücreler ve plazma hücreleri) içermektedir. Lenfoid hücreler normalde lenf nodları ve Waldeyer halkası, timus, Peyer plakları, dalak ve kemik iliği gibi diğer lenfoid dokularda fazla sayıda bulunmaktadırlar (Şekil X.1 ve Tablo X.1). Lenfositler ayrıca periferik kanda ve her organda antijenlere karşı cevap oluşturmak ve spesifik immün reaksiyonlarda görev almak üzere az sayıda bulunurlar. Lenfoid neoplaziler lenfositlerin gidebildiği her yerde oluşabilir. Lenfositler dolaşımda ve lenfoid dokularda sürekli seyir halinde olduklarından, lenfoid neoplazilerin, epitelyal hücrelerin tersine primerini saptamak veya epitelyal kanserlerin evrelemesi için kullanılan TNM sınıflamasını kullanmak mümkün değildir.

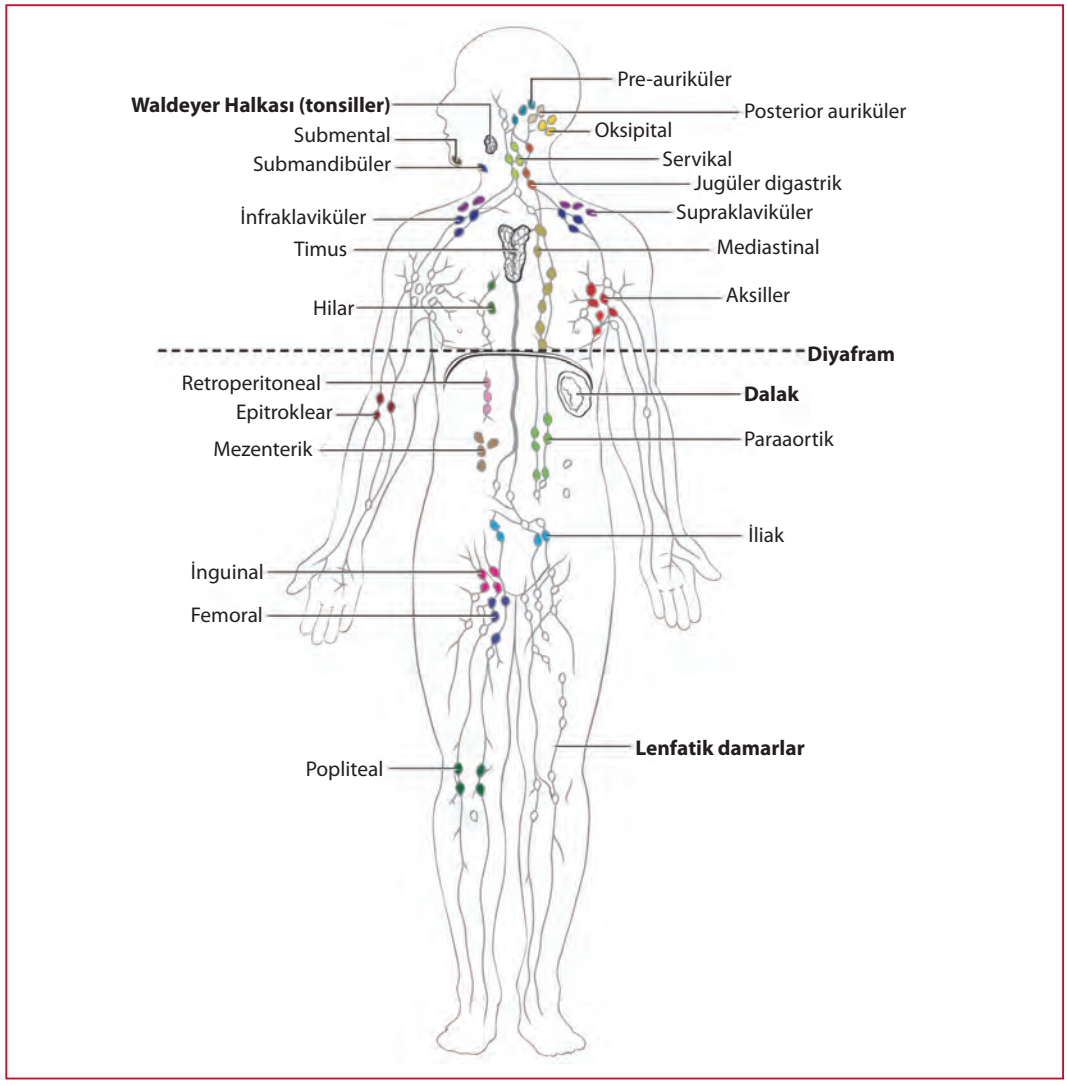

ŞEKİL X.1. *Lenf nodları ve lenfatik dokuları içeren lenfatik yapılar.*

TABLO X.1. *Diyaframın altındaki ve üstündeki lenfatik yapılar*

Diyaframın üstündeki lenf nodları lenfatik dokular
• Waldeyer halkası
• Timus
• Submental
• Submandibüler
• Pre-auriküler
• Posterior auriküler
• Oksipital
• Servikal
• Juguler digastrik
• Supraklaviküler
• İnfraklaviküler
• Mediastinal
• Hiler
• Aksiller
• Epitroklear
Diyaframın altındaki lenf nodları ve lenfatik dokular
• Dalak
• Paraaortik
• Mezenterik
• Retroperitoneal
• İliak
• İnguinal
• Femoral
• Popliteal

Hodgkin ve Non-Hodgkin Lenfoma

(Oküler adneksiyal lenfoma hariç)

48

DEĞİŞİKLİKLERİN ÖZETİ

- Yedinci baskı için evre gruplarında bir değişiklik yok

ICD-O-3 TOPOGRAFİ KODLARI

C00.0-C44.0, C44.2-C68.9, C69.1-C69.4, C69.8-C80.9

ICD-O-3 HİSTOLOJİ KOD ARALIKLARI

9590-9699, 9702-9729, 9735, 9737, 9738,
9811-9818, 9823, 9827, 9837 (C43.0, C42.1 ve C42.4 hariç)

PROGNOSTİK ÖZELLİKLER

Non-Hodgkin Lenfoma ve Hodgkin Lenfomada Kullanılan Prognostik İndeksler. *International Prognostic Index (IPI).* Uluslararası Non-Hodgkin Lenfoma Prognostik Faktörler Projesi, doksorubisin bazlı kombinasyon tedavisi uygulanan agresif lenfomalı birkaç bin hastada tedavi öncesi prognostik faktörleri kullanarak prediktif sağkalım modeli geliştirmeye çalışmıştır. Spesifik lenfoma tipi ve IPI skoru günümüzde tedavi kararında kullanılan ana faktörlerdir. Yukarıdaki veri tabanının çok değişkenli analizleriyle tanımlanan faktörler temelinde International Prognostic Index ileri sürülmüştür. Beş tedavi öncesi faktör istatistiksel olarak anlamlı bir şekilde bağımsız bulunmuştur: yaş (<60 veya >60), evre I/II (lokalize) veya evre III/IV (yaygın) hastalık, ekstra-nodal tutulum gösteren alan sayısı (0-1 veya >1), hasta performans durumu (ECOG 0/1 veya ≥2), serum LDH düzeyi (Normal veya anormal). Bu tedavi öncesi risk faktörleri kullanılarak sahip olunan skora göre hastalar 4 farklı risk grubuna ayrılmıştır: Düşük (0 veya 1), düşük-orta (2), yüksek-orta (3), yüksek (4 veya 5). Hastalar risk faktörlerine göre analiz edildiklerinde, tam cevap (CR), relapssız sağkalım (RFS) ve genel sağkalım (OS) bakımından anlamlı olarak farklılık göstermişlerdir. Sonuçlar düşük risk grubu ve yüksek risk grubu için 5 yılda sırasıyla %87'ye %44.5'lik CR ve %73'e %26'lık OS göstermiştir. Sağkalımdaki faktörlere göre benzer azalma yalnızca genç hastalar dikkate alındığında da gözlenmiştir.

IPI'nin T-hücreli lenfomalarda geçerliliği net değildir, bu nedenle başka sınıflamalar geliştirilse de hiçbiri yaygın kabul görmemiştir.

Foliküler lenfoma prognostik indeks (FLIPI). IPI foliküler lenfoma için daha az kullanışlıdır, bu nedenle FLIPI önerilmiştir. FLIPI' deki risk faktörleri, nodal bölge sayısı (≤4 veya >4), serum LDH düzeyi (normal veya yüksek), yaş (60 yaş sınırı kullanılmıştır), evre (I-II veya III-IV), serum hemoglobin konsantrasyonudur (≥12 veya <12 g/dl). Belirlenen 3 risk grubu 0-1 olumsuz faktör, 2 olumsuz faktör ve 3 veya daha fazla olumsuz faktördür. Düşük risk grubundaki hastalarda 10 yıllık sağkalım %71 iken bu oran orta risk grubunda %51 ve yüksek risk grubunda %36'dır.

C.C. Compton et al. (eds.), *AJCC Cancer Staging Atlas: A Companion to the Seventh Editions of the AJCC Cancer Staging Manual and Handbook*, DOI 10.1007/978-1-4614-2080-4_48,
© 2012 American Joint Committee on Cancer

International Prognostic Score (IPS): IPS, HL için geliştirilmiş olup şu risk faktörlerine göre sonuç öngörmektedir: Serum albumin <4 gr/dl, hemoglobin konsantrasyonu <10,5 gr/dl, erkek cinsiyet, yaş ≥ 45, evre IV hastalık, beyaz küre >15.000/mm^3, lenfopeni <600/mm^3 veya <%8. Risk kategorilerine göre progresyonsuz sağkalım oranları 0 faktörde %84, 1 faktörde %77, 2 faktörde %67, 3 faktörde %60, 4 faktörde %51 ve 5 veya daha fazla faktörde %42'dir. Hogdkin lenfomada önemli diğer faktörler tutulu alan sayısı ve eritrosit sedimantasyon hızıdır.

ANATOMİK EVRE /PROGNOSTİK GRUPLAR

Evre I	Tek lenfatik alan tutulumu (örn. Nodal bölge, Waldeyer halkası, timus veya dalak) (I) veya lenf nodu tutulumu olmadan tek ekstra-lenfatik organ veya alan tutulumu (IE) (Hodgkin lenfomada nadirdir)
Evre II	Diyaframın aynı tarafında 2 veya daha fazla lenf nodu bölgesi tutulumu (II) veya beraberinde diyaframın aynı tarafında başka bir lenf nodu bölgesi tutulumu olsun veya olmasın, bölgesel lenf nodu tutulumunun eşlik ettiği tek ekstra-lenfatik organ veya alan tutulumu (IIE). Tutulan alan sayısı alta yazılarak belirtilebilir, örn. II_3 gibi.
Evre III	Diyaframın her iki tarafında lenf nodu bölgesi tutulumu (III), bitişik lenf nodu tutulumu ile birlikte ekstra-lenfatik uzanım eşlik edebilir (IIIE), veya dalak tutulumu olabilir (IIIS) veya her ikisi birden (IIIE,S). Dalak tutulumu S harfi ile belirtilir.
Evre IV	Lenf nodu tutulumunun eşlik ettiği veya etmediği diffüz veya yaygın bir veya daha fazla ekstra lenfatik organ tutulumu veya bitişik bölgesel lenf nodu tutulumunun eşlik etmediği ancak uzak alan(lar) tutulumu ile birlikte izole ekstra-lenfatik organ tutulumu. Karaciğer, kemik iliği, akciğer (başka bir alandan direk invazyon hariç), serebrospinal sıvı tutulumu evre IV kabul edilir.

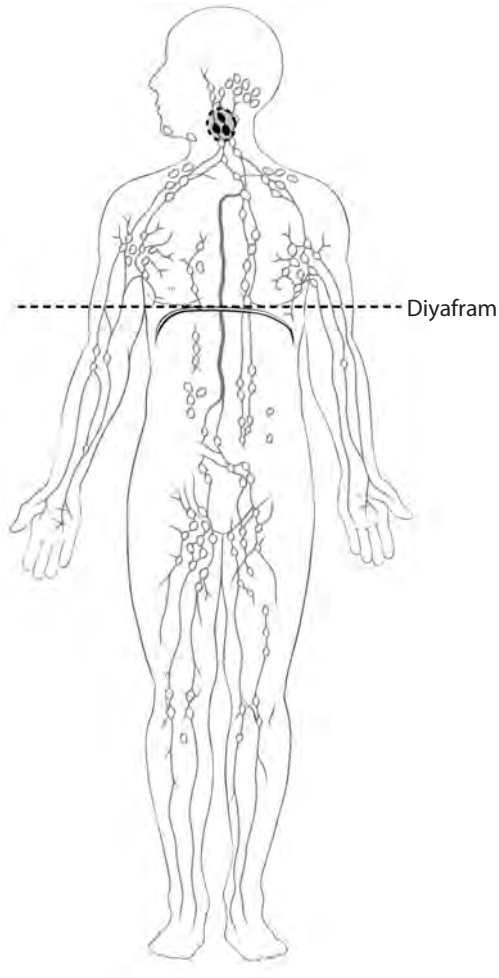

ŞEKİL 48.1. *Evre I tek lenfatik alan tutulumu (örn. Nodal bölge, Waldeyer halkası, timus veya dalak) olarak tanımlanmaktadır. Şemada servikal nodal bölge gösterilmektedir.*

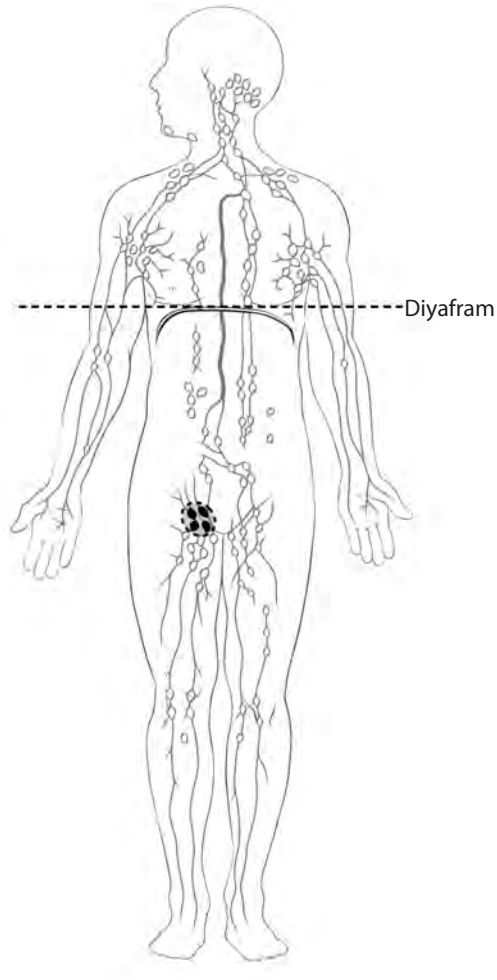

ŞEKİL 48.2. *Evre I tek lenfatik alan tutulumu (örn. Nodal bölge, Waldeyer halkası, timus veya dalak) olarak tanımlanmaktadır. Şemada inguinal nodal bölge gösterilmektedir.*

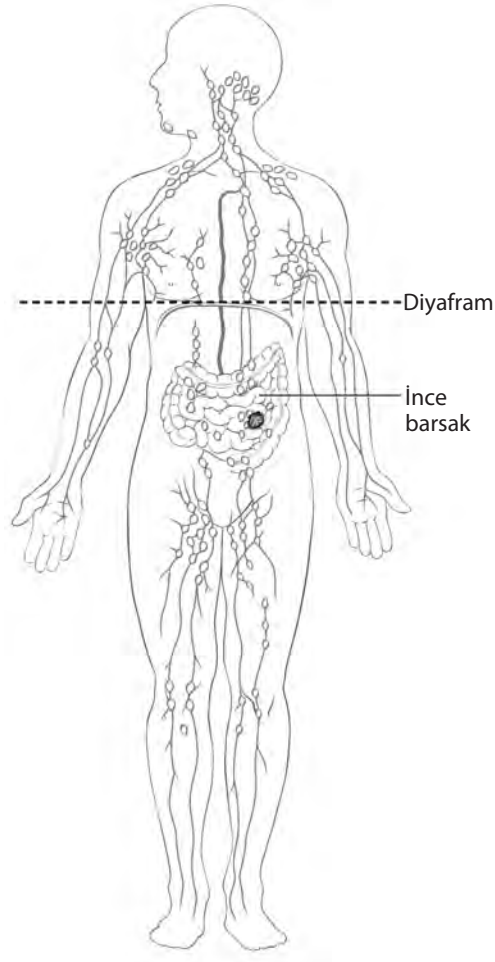

ŞEKİL 48.3. *Evre IE lenf nodu tutulumu olmadan tek ekstra-lenfatik organ veya alan tutulumu (IE) (Hodgkin lenfomada nadirdir) olarak tanımlanmaktadır. Şemada ince barsak gösterilmektedir.*

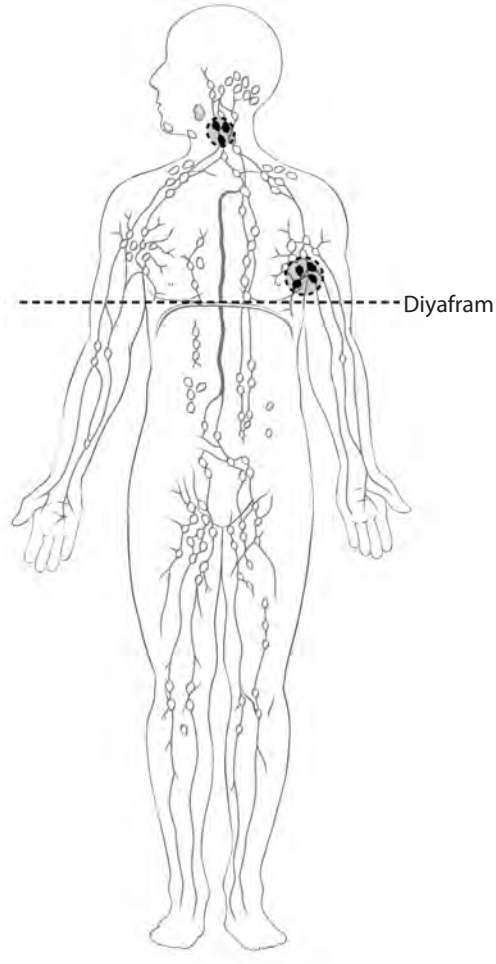

ŞEKİL 48.4. *Evre II diyaframın aynı tarafında 2 veya daha fazla lenf nodu bölgesi tutulumu olarak tanımlanmaktadır. Şemada diyaframın üstündekiler gösterilmektedir.*

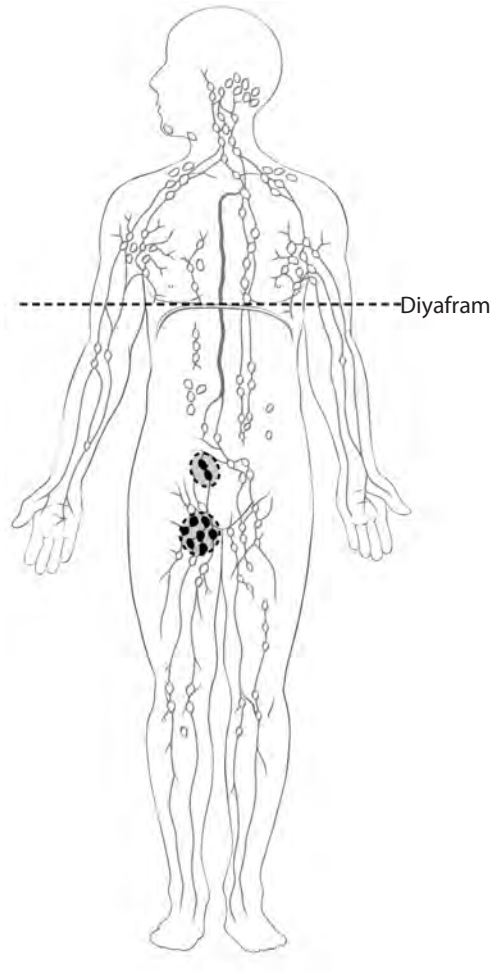

ŞEKİL 48.5. *Evre II Diyaframın aynı tarafında 2 veya daha fazla lenf nodu bölgesi tutulumu olarak tanımlanmaktadır. Şemada diyaframın altındakiler gösterilmektedir.*

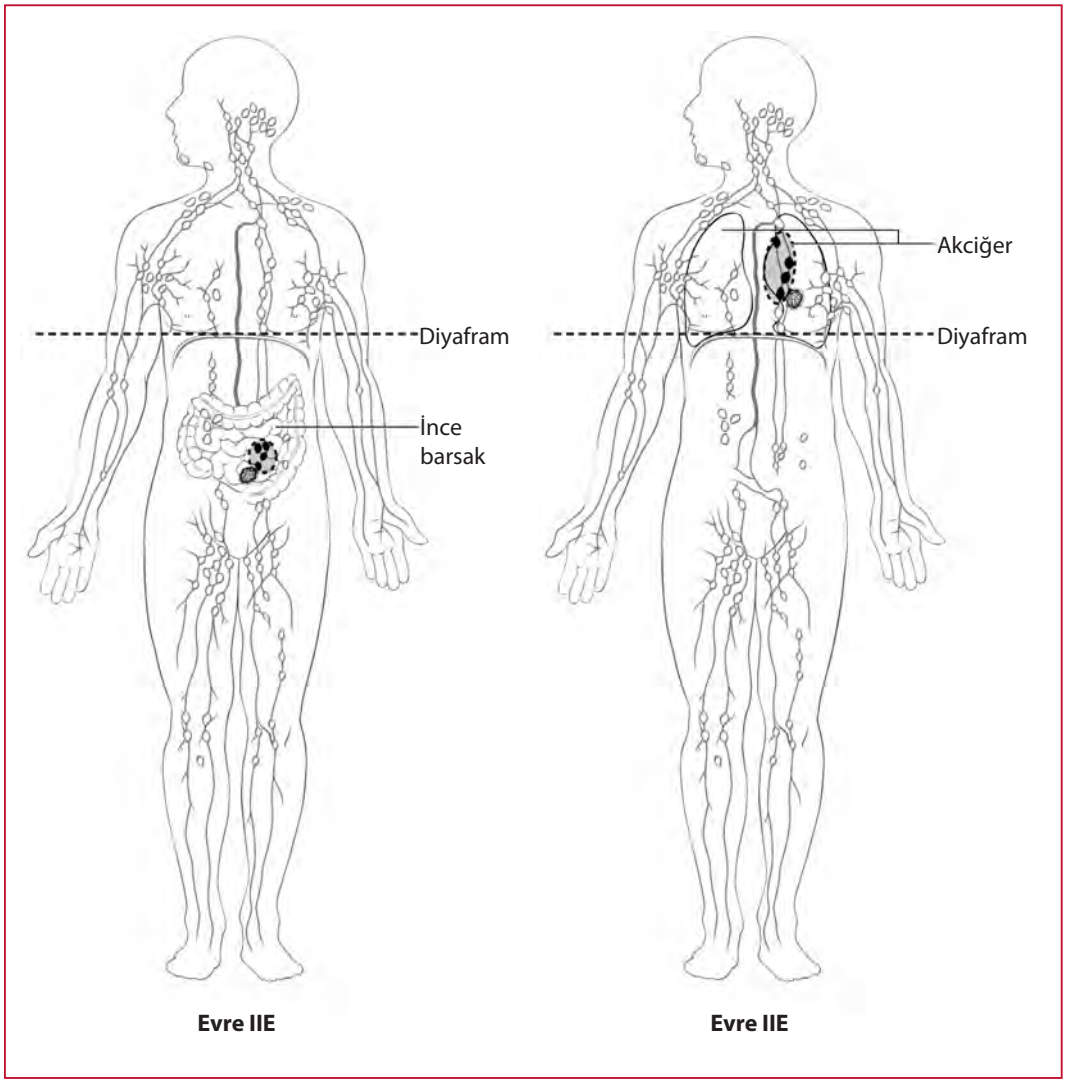

ŞEKİL 48.6. *(A) Evre IIE beraberinde diyaframın aynı tarafında başka bir lenf nodu bölgesi tutulumu olsun veya olmasın, bölgesel lenf nodu tutulumunun eşlik ettiği tek ekstra-lenfatik organ veya alan tutulumu. Şemada ince barsak ve diyaframın altındaki nodlar gösterilmektedir. (B) Evre IIE beraberinde diyaframın aynı tarafında başka bir lenf nodu bölgesi tutulumu olsun veya olmasın, bölgesel lenf nodu tutulumunun eşlik ettiği tek ekstra-lenfatik organ veya alan tutulumu. Şemada akciğer, hiler ve mediastinal nodlar gösterilmektedir.*

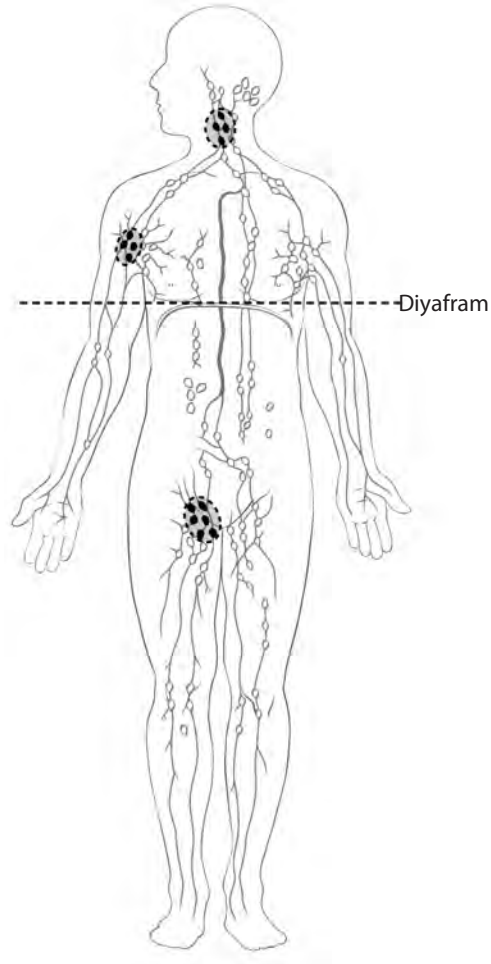

ŞEKİL 48.7. *Evre III Diyaframın her iki tarafında lenf nodu bölgesi tutulumu olarak tanımlanmaktadır.*

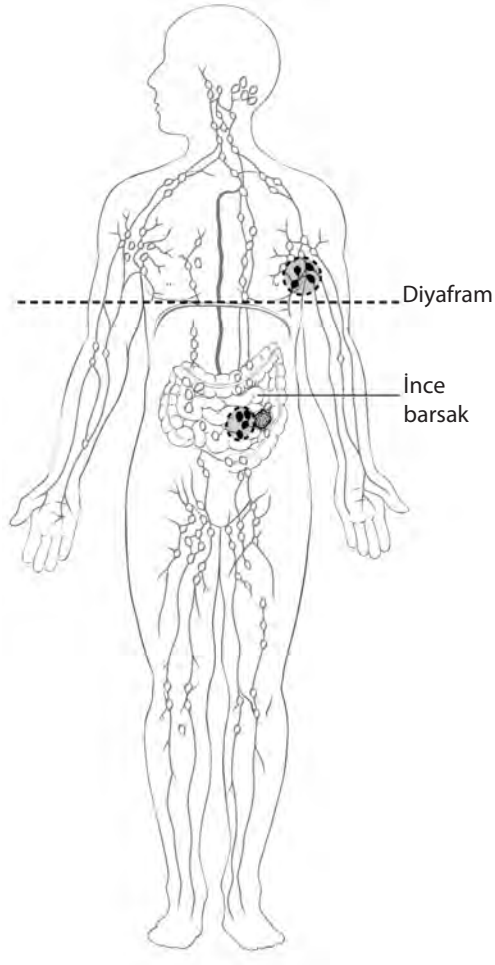

ŞEKİL 48.8. *Evre IIIE Diyaframın her iki tarafında bitişik lenf nodu tutulumu ile birlikte ekstra-lenfatik tutulum olarak tanımlanmaktadır. Şemada diyaframın her iki tarafında lenf nodu bölgesi ve ince barsak gösterilemktedir.*

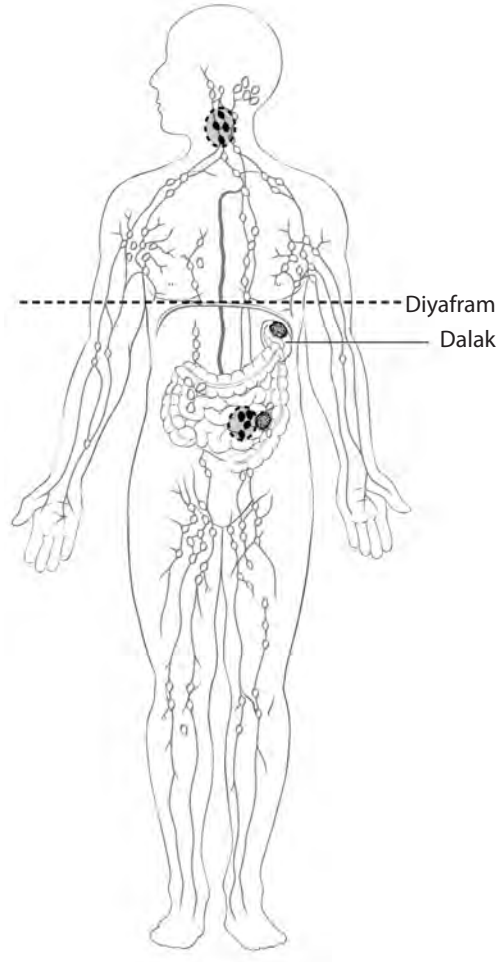

ŞEKİL 48.9. *Evre III Diyaframın her iki tarafında bitişik lenf nodu tutulumu ile birlikte ekstra-lenfatik uzanım eşlik edebilir (IIIE), veya dalak tutulumu (IIIS) veya her ikisi birden (IIIE,S) şeklinde tanımlanmaktadır. Dalak tutulumu S harfi ile belirtilir.*

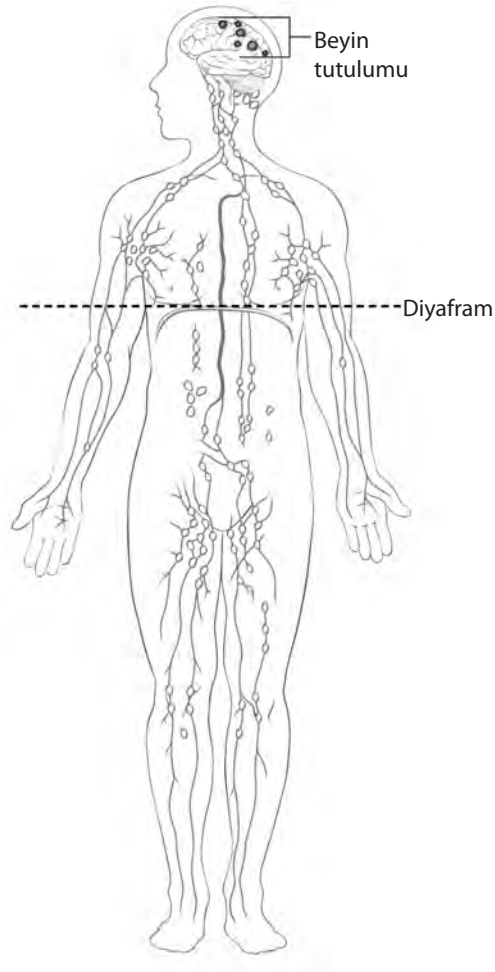

ŞEKİL 48.10. *Evre IV Lenf nodu tutulumunun eşlik ettiği veya etmediği diffüz veya yaygın bir veya daha fazla ekstra lenfatik organ tutulumu şeklinde tanımlanmaktadır. Şemada multiple bölge ve beyin tutulumu gösterilemektedir.*

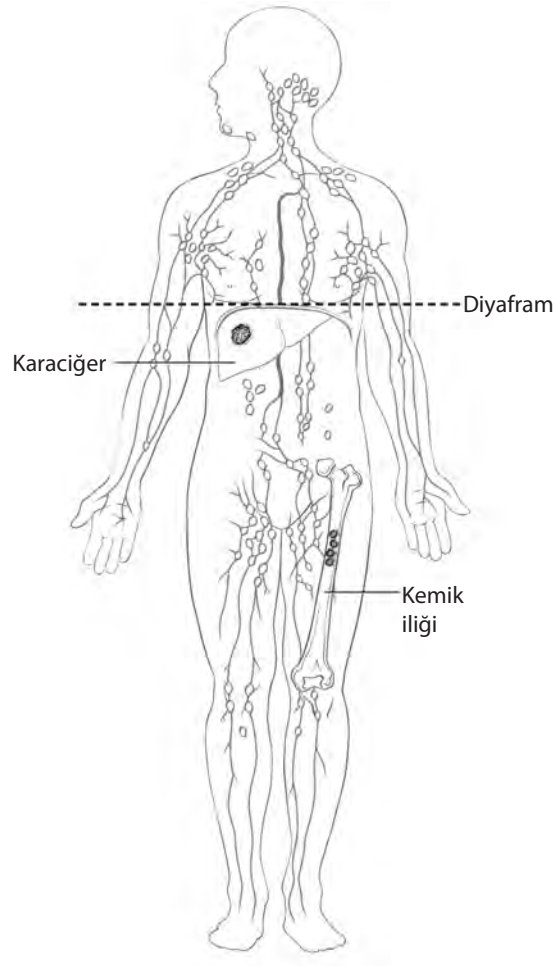

ŞEKİL 48.11. *Evre IV karaciğer (şeklide gösterildiği gibi), kemik iliği (şekilde gösterildiği gibi) veya akciğer (başka bir alandan direk invazyon hariç), veya serebrospinal sıvının herhangi bir tutulumudur.*

PROGNOSTİK FAKTÖRLER (BÖLGEYE ÖZEL FAKTÖRLER)

(Toplanması önerilen)

Evreleme için gerekli	Yok
Klinik olarak önemli	HIV/AIDS ile ilişkili
	Tanı anında semptomlar (B semptomları)
	International Prognostic Index (IPI) skoru
	Foliküler lenfoma prognostik indeks (FLIPI) skoru
	International Prognostic Score (IPS)

Primer Kütanöz Lenfomalar

49

DEĞİŞİKLİKLERİN ÖZETİ

- Yedinci baskı için evre gruplarında bir değişiklik yok

ICD-O-3 TOPOGRAFİ KODLARI

C44.0-C44.9	Deri
C51.0-C51.9	Vulva
C60.0-C60.9	Penis
C63.2	Skrotum

ICD-O-3 HİSTOLOJİ KOD ARALIKLARI

9700-9701

Primer kütanöz T ve B-hücreli lenfomalar farklı klinik ve prognoz gösteren heterojen bir malignite grubudur. Moleküler, histolojik ve klinik kriterlerin uygulanması ile farklı özelliklere sahip hastalıkların daha iyi tanımlanması sağlamıştır. Dünya Sağlık Örgütü (WHO) ve Avrupa Kanser Araştırma ve Tedavi Organizasyonu (EORTC) kütanöz lenfomaların sınıflandırılmasını konsensüs kararına bağlamış olup bu sayede bu hastalıkların tanı ve tedavisi uniform hale gelmiştir. Kütanöz lenfomların yaklaşık %80'i T- hücre kaynaklıdır. Mukozis Fungoides ve Sezary sendromunun International Society for Cutaneous Lymphomas ve EORTC tarafından önerilen formal bir evreleme sistemi vardır. Diğer kütanöz Non-Hodgkin lenfomalar daha önceki bölümde tarif edilen diğer bölgelerin lenfomaları gibi evrelendirilmektedir.

Mukozis Fungoides. Mukozis Fungoides ve varyantları en sık görülen kütanöz T-hücreli lenfomalardır (CTCL). Malign hücreler tipik olarak CD4+ yardımcı/hafıza antijen profili gösteren post-timik T-hücrelerden köken almaktadırlar. Hastalık özellikle güneş görmeyen bölgelerde plaklara ve tümöre ilerleme gösteren eritematöz yamalar şeklinde başlar. Başlangıç değerlendirmesinde öncelikle etkilenen deri bölgesinin fotoğraflanması, cilt biyopsisi (histopatoloji, immünfenotip ve T-hücre reseptör (TCR) gen analizi yapılır); tam kan sayımı, periferik kanda Sezary hücre sayımı, biyokimya paneli (LDHdahil) ve seçilmiş durumlarda periferik kandan flow-sitometrik analiz ile T-hücre alt grup oranlarının belirlenmesi (CD4/CD8), periferik kanda T-hücre gen analizi, lenf nodu biyopsisi ve kemik iliği biyopsisi (histopatoloji, immünfenotip, TCR gen analizi), BT/PET tarama, serolojik testleri (HTVL-1,HIV) içermektedir. Deriye yönelik veya sistemik tedavi hastanın semptom ve evresine göre belirlenmektedir. Prognoz evreye bağlıdır.

Sezary Sendromu. Sezary sendromu CTCL'nin agresif lösemik ve eritrodermik formu olup dolaşımdaki atipik, serebriform nükleuslu malign T lenfositler (Sezary) ve lenfadenopati ile karakterizedir. Ayrıca, sezary hücreleri CD7 ve CD26 kaybı olan matür hafıza T-hücre (CD3+, CD4+) fenotipine de sahiplerdir.

C.C. Compton et al. (eds.), *AJCC Cancer Staging Atlas: A Companion to the Seventh Editions of the AJCC Cancer Staging Manual and Handbook*, DOI 10.1007/978-1-4614-2080-4_49,
© 2012 American Joint Committee on Cancer

TNM TANIMLARI

ISCL/EORTC Revize Edilmiş Mikozis Fungoides ve Sezary Sendromu Sınıflaması

Deri	
T1	Deri yüzeyinin %10'dan azını kaplayan sınırlı yama*, papül veya plak** T1a (sadece yama) ve T1b (plak ± yama) olmak üzere ikiye ayrılabilir
T2	Deri yüzeyinin %10 veya daha fazlasını kaplayan yama, papül veya plak. T2a (sadece yama) ve T2b (plak ± yama) olmak üzere ikiye ayrılabilir
T3	Çapı≥1 cm olan bir veya daha fazla tümör***
T4	Eritem dağılımının vücut yüzeyinin %80 veya daha fazlasını kaplaması

Nod	
NO	Klinik olarak anormal periferik lenf nodu yok****, biyopsi gerekli değil
N1	Klinik olarak anormal periferik lenf nodu var, histopatolojik olarak Dutch grade 1 veya NCI LN0-2
N1a	Klon negatif*****
N1b	Klon pozitif*****
N2	Klinik olarak anormal periferik lenf nodu var, histopatolojik olarak Dutch grade 2 veya NCI LN3
N2a	Klon negatif*****
N2b	Klon pozitif*****
N3	Klinik anormal periferik lenf nodu var, histopatolojik olarak Dutch grade 3-4 veya NCI LN4, klon pozitif veya negatif
Nx	Klinik olarak anormal periferik lenf nodu var ancak histolojik olarak doğrulanmamış

Viseral	
M0	Viseral tutulum yok
M1	Viseral tutulum var (patolojik olarak doğrulanmalı^ ve tutulu organ belirtilmeli

Periferik Kan Tutulumu	
B0	Belirgin kan tutulumu yok. Periferik kan lenfositlerinin %5 veya daha azı atipiktir (Sézary)^^
B0a	Klon negatif *****
B0b	Klon pozitif*****
B1	Düşük kan tümör yükü. Periferik kan lenfositlerinin %5'ten fazlası Sézary hücresi ancak B2 deki kriterleri karşılamıyor.

Periferik Kan Tutulumu (*devamı*)

B1a	Klon negatif*****
B1b	Klon pozitif****
B2	Yüksek kan tümör yükü. 1000 /μL Sézary hücresi ^^ ya da pozitif klon ile birlikte daha fazlası *****

*Cilt için yama endurasyon ya da yükseklik göstermeyen herhangi bir boyuttaki deri lezyonunu tanımlar. Hipo- /hiperpigmentasyon varlığı/yokluğu, pullanma, kabuklanma ve/veya poikiloderma kaydedilmelidir.
**Cilt için plak endurasyon veya kabarıklık gösteren herhangi bir boyuttaki deri lezyonunu tanımlar. Pullanma, kabuklanma ve/veya poikiloderma varlığı/yokluğu not edilmelidir. Histolojik olarak follikulotropizm veya büyük hücre transformasyonu (>%25 büyük hücreler) CD30+ veya CD30– ve klinik olarak ülserasyon varlığını belirtmek önemlidir.
***Cilt için tümör en az 1 cm çaplı solid veya nodüler (vertikal veya derine büyüme bulgusu gösteren) yapıdadır. Lezyonların sayısı, hacmi, büyüklüğü, etkilenen vücut bölümü not edilmelidir. Histolojik olarak büyük hücre transformasyonu varsa not edilmelidir. CD30 için fenotiplendirme yapılmalıdır.
****Lenf nodu için, anormal periferik lenf nodu fizik muayene de palpe edilebilen, fikse, düzensiz, pake yapmış veya 1,5 cm den büyük çaplıdır. Fizik muayenede servikal, supraklaviküler, epitroklear, aksiller ve inguinal bölgeye bakılır. Patolojik değerlendirmeye uygun olmayan santral lenf nodları sınıflandırmada yer almamakla birlikte saptandığında N3 histopatoloji olarak değerlendirilmelidir.
*****T-hücre klonu PCR veya Southern blot analizi ile saptanan T-hücre reseptör genini tanımlar.
^ Organ tutulumu için dalak, karaciğer tutulumu görüntüleme kriterleri ile tanımlanır.
^^ Sézary hücreleri çok kıvrımlı serebriform çekirdeği olan lenfositlerdir. Eğer Sézary hücreleri B2 deki tümör yükünü tanımlanamazlarsa aşağıdaki modifiye ISCL kriterlerlerinden biri pozitif klonal TCR düzenlemesi için kullanılabilir. (1) CD4+ veya CD3+ olan hücrelerin CD4/CD8 oranının 10 veya daha fazla olması. (2) CD4 + hücrelerin CD7 veya CD26 kaybı ile anormal immünfenotip göstermesi.

Mukozis Fungoides ve Sezary Sendromunda Lenf Nodlarının Histopatolojik Evrelemesi

Güncel ISCL/EORTC sınıflaması	*Dutch sistemi*	*NCI-VA sınıflaması*
N1	Grad 1: dermatopatik lenfadenopati (DL)	LN0: atipik lenfosit yok. LN1: nadir veya izole atipik lenfosit (kümelenme yok) LN2: birçok atipik lenfosit veya 3-6 hücreli kümeler.
N2	Grad 2: DL; MF ile erken tutulum (>7,5 μm serebriform nukleus varlığı)	LN3: atipik lenfosit agregatları; nodal yapı korunmuştur.
N3	Grad 3: Lenf nodu yapısının parsiyel bozulması; birçok atipik serebriform mononükleer hücreler (CMC) Grad 4: tam bozulma	LN4: nodal yapının atipik lenfositler veya neoplastik hücrelerce tam/kısmi bozulması

ANATOMİK EVRE /PROGNOSTİK GRUPLAR

Mikozis Fungoides ve Sezary Sendromu Güncellenmiş ISCL/EORTC Sınıflaması

	T	N	M	Periferik Kan Tutulumu
Evre IA	1	0	0	0,1
Evre IB	2	0	0	0,1
Evre IIA	1,2	1,2	0	0,1
Evre IIB	3	0-2	0	0,1
Evre III	4	0-2	0	0,1
Evre IIIA	4	0-2	0	0
Evre IIIB	4	0-2	0	1
Evre IVA1	1-4	0-2	0	2
Evre IVA2	1-4	3	0	0-2
Evre IVB	1-4	0-3	1	0-2

From Olsen E, Vonderheid E, Pimpinelli N, et al. Revisions to the staging and classification of mycosis fungoides and Sézary syndrome: a proposalof the International Society for Cutaneous Lymphomas (ISCL) and the cutaneous lymphoma task force of the European Organization of Research and Treatment of Cancer (EORTC). Blood. 2007;110(6):1713–22, with permission of the American Society of Hematology.

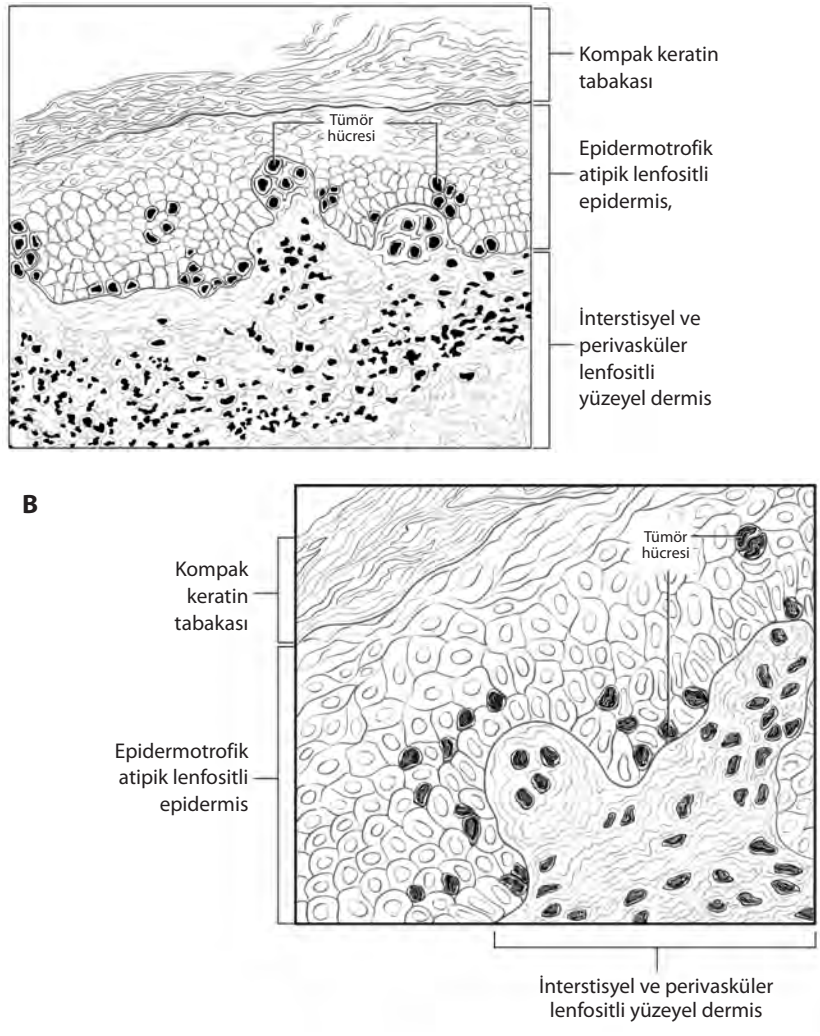

ŞEKİL 49.1. *Cilt için yama endürasyon ya da yükseklik göstermeyen herhangi bir boyuttaki deri lezyonunu tanımlar. (A) kompak keratin tabakası, epidermotrofik atipik lenfositli epidermis ve interstisyel ve perivasküler lenfositli yüzeyel dermisi gösteren 4x büyütmede histolojik kesit. (B) kompak keratin tabakası, epidermotrofik atipik lenfositli epidermis ve interstisyel ve perivasküler lenfositli yüzeyel dermisi gösteren 40x büyütmede histolojik kesit.*

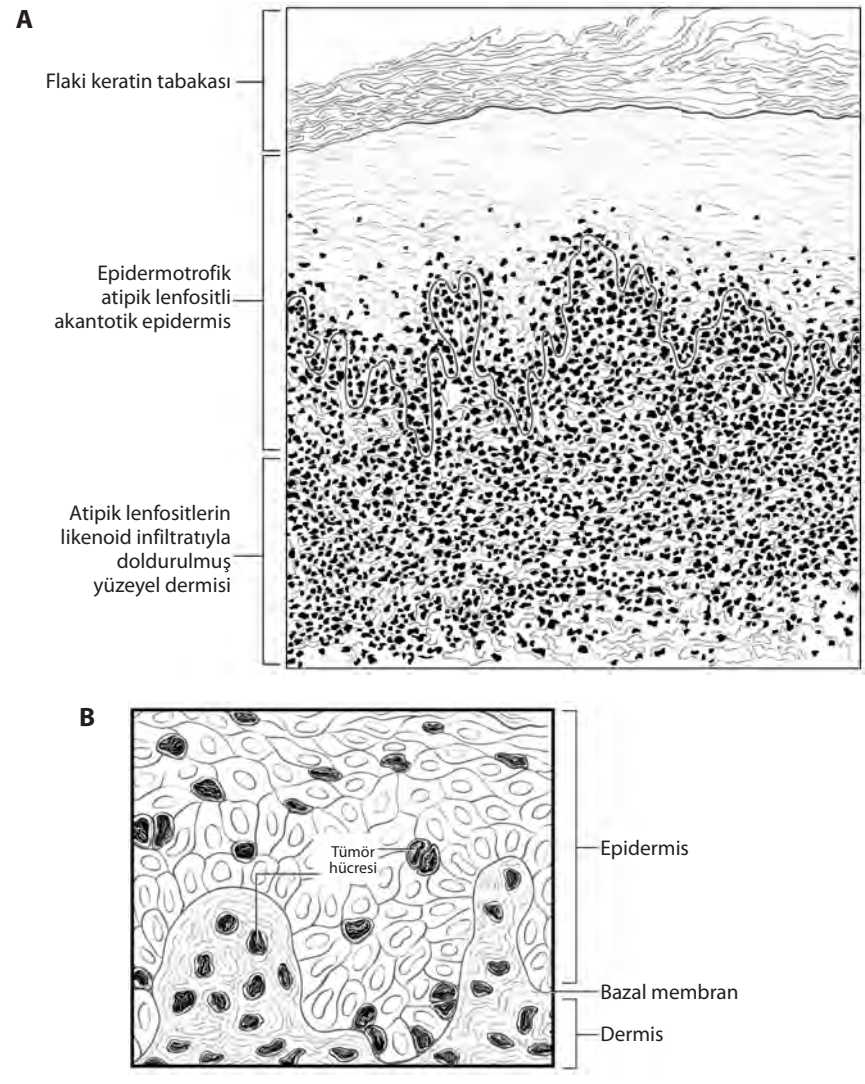

ŞEKİL 49.2. *Cilt için plak endürasyon veya kabarıklık gösteren herhangi bir boyuttaki deri lezyonunu tanımlar. (A) flaki keratin tabakası, epidermotrofik atipik lenfositli akantotik epidermis ve atipik lenfositlerin likenoid infiltratıyla doldurulmuş yüzeyel dermisi gösteren 10x büyütmede histolojik kesit. (B) epidermis, bazal membran ve dermisi gösteren 40x büyütmede histolojik kesit.*

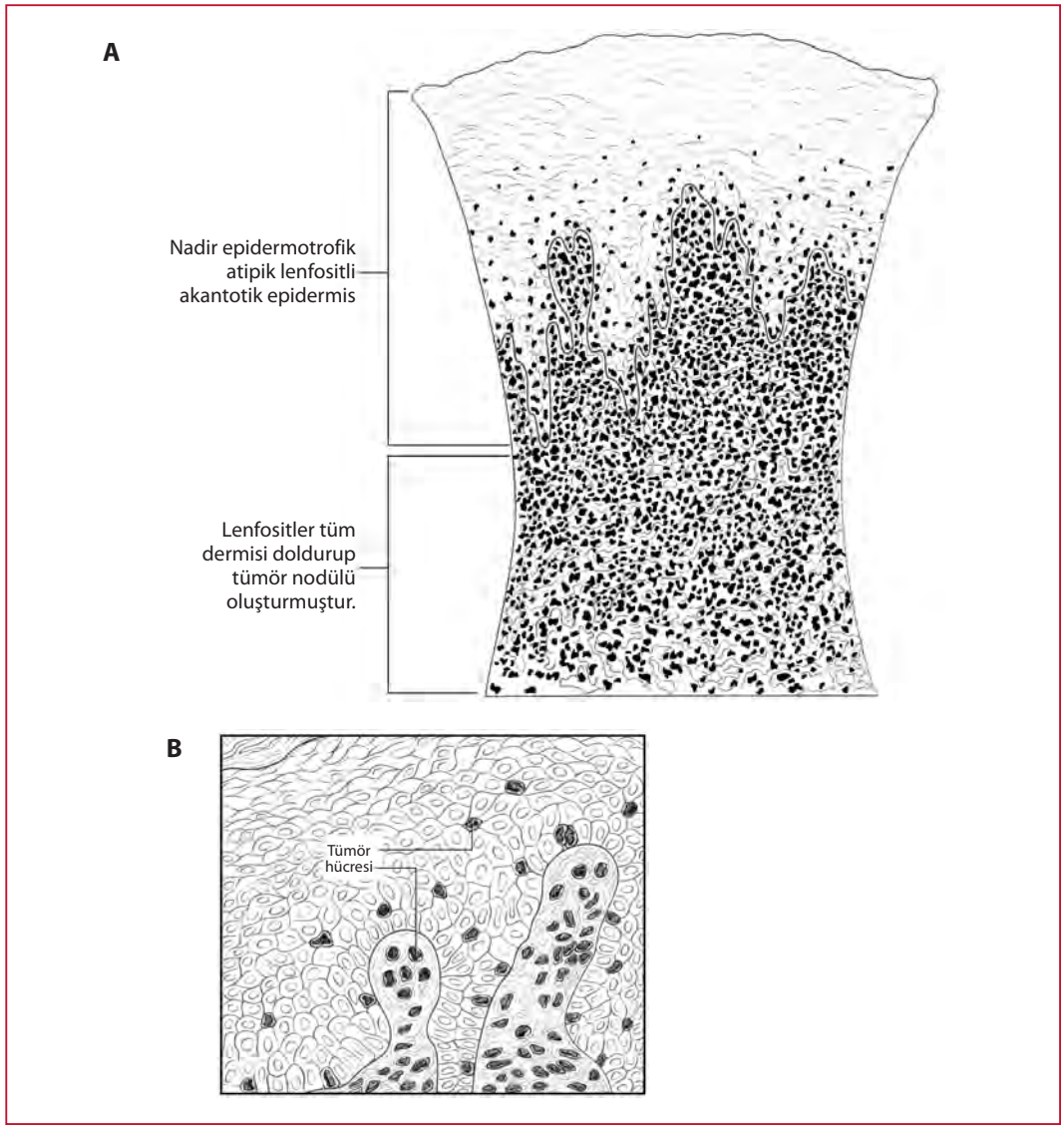

ŞEKİL 49.3. *Cilt için tümor en az 1 cm caplı solid veya nodüler (vertikal veya derine büyüme bulgusu gösteren) yapıdadır. (A) nadir epidermotrofik lenfositli akantotik epidermis, lenfositlerin tamamen doldurduğu ve tümör nodülü oluşturduğu dermisi gösteren 4x büyütmedeki bir histoloji kesiti. (B) Epidermiste tümör evresine progrese olan birkaç hücreyi gösteren 40x büyütmedeki histoloji kesiti*

PROGNOSTİK FAKTÖRLER (BÖLGEYE ÖZEL FAKTÖRLER)

(Toplanması önerilen)

Evreleme için gerekli	Yok
Klinik olarak önemli	Gram cinsinden tümör ağırlığı Vasküler invazyon

Primer Kütanöz CD30+ Lenfoproliferatif Bozukluklar. Primer kütanöz CD30+ lenfoproliferatif bozukluklar ikinci en yaygın CTCL grubudur. Bu hastalık spektrumu lenfomatoid papüllozis, anaplastik büyük hücreli lenfoma ve borderline vakalardır. Bu antiteler arasındaki ayrım zor olabilir ve genellikle klinik davranışla belirlenir. Lenfomatoid papüllozis benign, kronik rekürren, kendi kendine iyileşen papüllo nodüler, CD4+ papüllo nekrotik ve CD30+ deri erüpsiyonudur. Primer kütanöz anaplastik büyük hücreli lenfoma tipik olarak soliter veya lokalize nodüllerden oluşmaktadır.

Folikül Merkez Hücreli Lenfoma. Folikül merkez hücreli lenfoma en yaygın kütanöz B hücreli lenfomadır (CBCL). Eritamatöz nodül veya plaklar sentrosit (küçük/büyüğe cleaved- cells) ve sentroblastlarların (belirgin çekirdeği olan yuvarlak büyük hücreler) proliferasyonundan oluşmaktadır. Klinik seyir infiltrat çoğunlukla büyük hücrelerden oluşsa bile yavaştır.

Marjinal Zon Lenfoma. Marjinal zon lenfoma, yavaş bir CBCL'dir. MALT lenfomanın histolojik görünümüne sahiptir. Küçük lenfositler, lenfoplazmatoid hücreler, plazma hücrelerinden oluşan heterojen dermal nodüler veya difüz infiltrat gösterirler. İntranükleer inkluzyonlar (Dutcherbodies) ve neoplastik hücrelerin infiltre ettiği reaktif germinal merkezler vardır.

Bacağın Büyük B Hücreli Lenfoması. Bacağın büyük b hücreli lenfoması, sıklıkla yaşlı kadınlarda görülen agresif bir lenfomadır. Hastalar sıklıkla ülsere tümörler ile başvurur. Histolojik değerlendirmede multilobüler çekirdekli sentroblastların yoğunlukta olduğu diffüz deri infiltratları görülür.

İndeks

A

Adenokarsinomlar, 133
  akciğer, 316
  ekzokrin ve endokrin pankreas, 298–299
Adenosarkom, üterin korpus 482-483, 489-493
Adrenal
  anatomik evre /prognostik gruplar, 596
  bölgesel lenf nodları, 595–597, 600
  metastatik bölge, 595
  metastaz, 596
  primer bölge, 595, 597
  primer tümör (T), 596, 598, 599
  prognostik faktörler, 600
Adventisia, 132, 138
AFP, bakınız. Alfa fetoperotein
AJCC evreleme sistemi, 558
AJCC kanser evreleme klavuzu,, 16, 17, 22
Akciğer
  adenokarsinomlar, 316
  anatomik evre /prognostik gruplar, 315
  biyolojik faktörler, 313
  bölgesel lenf nodları, 311, 314, 318–320,326, 327
  bronkoalveolar karsinomlar, 316
  klinik faktörler, 313
  metastatik bölgeler, 312
  Pankoast tümörü, 316
  primer bölge, 311–312, 317
  primer tümör (T), 314, 321–324
  prognostik faktörler, 328
  satellit nodüller, 316–317
  subklavian damarlar, 316
  T kategorisi, 316
  uzak metastaz (M), 315, 327
  vokal kord paralizi, 316
Akciğer kanseri, 24, 30
Alfa fetoprotein (AFP), 496, 556
Alksiller ipsilateral lenf nodları, 422
Alt alveolar köprü, 42
Alveolar köprü, 42
Amalgamat lenf nodu, 312
Amerikan Birleşik Kanser Komitesi (AJCC), 441
Amerikan Radyoloji cemiyeti uyum kriteri, 8
Ampulla
  bölgesellenf nodları, 224, 235, 236
  primer tümör (T), 224, 233–235
  uzak metastaz (M), 224
Ampulla Vater
  anatomik evre /prognostik gruplar, 289
  bölgesel lenf nodları, 287, 288, 290, 293, 294
  duodenal duvar, 288, 291
  metastatik bölge, 287
  pankreas, 288, 292
  pankreatik yumuşak dokular, 288, 292
  papilla, 287
  prognostik faktörler, 295
  prognostik özellikler, 288
  sfinkter oddi, 288, 291
  uzak metastaz (M), 289, 294, 295
  yerleşim, 287, 289
Ana iliak lenf nodları,
  fallop tüpleri, 505
  korpus üteri, 478
  over ve primer peritoneal karsinom, 495
  prostat, 536
  serviks üteri, 463
  üretra, 583
  üriner mesane, 576
Anaplastik karsinom, 115
Anatomik alt bölgeler
  dudak, 42, 46
  oral kavite, 42, 47, 48
Anorektal lenf nodları, 204
Anüs
  anatomik evre /prognostik gruplar, 205
  bölgesel lenf nodları (N), 204–206, 209–212
  metastatik bölgeler, 204
  primer bölge, 203–204, 206
  primer tümör (T), 205, 207, 208
  prognostik özellikler, 204
  uzak metastaz (M), 205
Aortik lenf nodları,
  adrenal, 595
  böbrek, 557
  prostat, 536
  renal pelvis, 567
Apendiks
  bölgesel lenf nodları, 170, 174
  karsinoid (bakınız karsinoid) karsinom (bakınız karsinom)
  metastatik bölge, 170
  primer bölge, 170, 174
  prognostik özellikler, 170

B

Baş boyun
  bölgesel lenf nodları, 33–35, 38–40
  mukozal melanom
  uzak metastazlar (M), 34, 35, 37
B-hücreleri, 601–602
Bilateral paraaortik lenf nodları, 478
Bowen hastalığı, 362
Böbrek
  anatomik evre /prognostik gruplar, 559
  bölgesel lenf nodları, 557, 559, 560, 566
  entegre algoritmalar, 558
  metastatik bölgeler, 557
  primer bölge, 557, 559
  primer tümör (T), 558, 561–565
  prognostik faktörler, 566
  prognostik özellikler, 558
  uzak metastaz (M), 559
Bölgesel lenf nodları
  adrenal, 595–597, 600
  akciğer, 311, 314, 318–320, 326, 327
  ampulla vateri, 287, 288, 290, 293, 294
  ampulla, 224, 235, 236
  ana tükrük bezleri, 105–106
  anatomik yapılar, 33, 38
  anüs, 204–206, 209–212
  apendiks, 170, 174
  böbrek, 557, 559, 560, 566
  bukkal nodlar, 33, 36
  cSCC, 358, 363–366, 370
  deri melanomu, 386, 389, 394, 396–400, 406–411
  distal safra kanalı, 277, 278, 280, 285
  ECS, 34
  ekzokrin ve endokrin pankreas, 297, 299,301, 306
  fallop tüpü, 505, 506, 508, 513
  GIST, 215, 216
  gruplar, 33, 39–40
  GTT, 515

C.C. Compton et al. (eds.), *AJCC Cancer Staging Atlas: A Companion to the Seventh Editions of the AJCC Cancer Staging Manual and Handbook,* DOI 10.1007/978-1-4614-2080-4,

© 2012 American Joint Committee on Cancer

histopatolojik inceleme, 34
ince barsak, 156, 157, 160, 165, 166
intrahepatik safra kanalları, 252–254, 257
intraparotid ve preauriküler nodlar, 33, 36
karaciğer, 242, 243, 245, 248
karsinoid, 172, 184
kemik, 341, 343
korpus üteri, 478, 484
larenks, 80, 82
MCC, 371–376, 380–382
meme, 421–422, 424–425, 428, 432–439
mide, 223, 233
mukozal melanom, 122
nazal kavite ve paranazal sinüsler, 92, 94
nazofarenks kanseri, 57, 74–76
nöroendokrin tümörler, 221–222, 227–229
over ve primer peritoneal karsinom, 495, 497, 499, 504
patolojik inceleme, 34
pelvral mezotelyoma, 329, 332, 335, 336
penis, 523, 524, 526, 529–532
perihiler safra kanalları, 270, 272, 275
prostat, 535–536, 538, 540, 544–545
renal pelvis ve üreter, 567–568, 570, 573, 574
retroauriküler ve suboksipital nodlar, 33, 36
retrofarenjeal nodlar, 33, 36
safra kesesi, 259, 262
servikal nodlar, 33
serviks üteri, 463–465, 467, 474
sınıflama, 35, 37
testis, 547–549, 551, 554–556
tiroid, 113, 114
tümör özellikleri, 43–45
uriner mesane, 576, 577, 579, 581, 582
üretra, 583, 584, 586, 593, 594
vajen, 455, 456, 458, 461
vulva, 443–446, 450–452
yerleşim, 33, 35
yumuşak doku sarkomu, 350
Bronkoalveolar karsinomlar, 316
Bukkal mukoza, 42

C – Ç

CAAP kanser protokolü, 8, 18
Child-Pugh sınıf B ve C karaciğer hastalığı, 242
Cox orantısal risk regresyon modeli, bakınız, 27
Çoklu ilaç direnci 1 geni, 342
Çoklu regresyon analizi, 27

D

Deri melanomu
anatomik evre /prognostik gruplar, 395
bölgesel lenf nodları, 386, 389, 394, 396–400,406–411
bölgesel metastazlar, 393
büyüme paterni, 389
immünhistokimyasal saptama, mikrometastazlar, 389–390
intralenfatik metastaz, 390–391
invazyon derinliği, 388
kalınlık, 387
konglomere/multiple nodal istsasyon ve evreleme, 391
lokalize melanom, 392
melanoma in situ, 389
metastatik bölgeler, 386
metastatik melanom, primeri bibilnmeyen, 392
metastatik nod sayısı, 389
metastaz sayısı, 392
mikrometastazlar vs makrometastazlar, 389
mitotik oran, 387–388
multipl primer melanom, 389
nod pozitif eşik değeri, nodal mikrometastazlar, 390
primer bölgeler, 386
primer tümör (T), 393–394, 401–405
prognostik faktörler, 416
sentinel nodal evreleme, T1b, 388
T1 tanımı, 388
tanımlanmamaış melanom, 389
uzak metastaz (M), 391, 393–395
ülserasyon, 387
yüksek laktat dehidrohenaz, 391
Derin lenf nodları
inguinal, penis, 523, 526
prostat, 536
üretra, 583
Derin lenf tümörü, 350, 352
Distal safra kanalı
anatomik bölge/prognostik gruplar, 279
bölgesel lenf nodları, 277, 278, 280, 285
ekstrahepatik kanallar, 277
kistik kanal, 277
metastatik bölgeler, 277
prognostik faktörler, 286
prognostik özellikler, 278
süperior mezenterik arter, 278, 284
T1, 278, 281
T2 duvar, 278, 281
T3 tümör, 278, 282–284
tanım, 277, 279
uzak metastaz (M), 278
Doğru mikroskobik tanı, 7
Dolaşımdaki tümör hücreleri, 422
Dudak ve oral kavite
anatomi, 40, 46–48
prognostik özelllikler, 44
TNM tanımları, 45, 46
tümör özellikleri, 42–44, 49
ZUBROD/ECOG performans skalası, 44
Dünya sağlık örgütü (WHO) sınıflaması, 8
Düodenum
bölgesel lenf nodları, 156, 159, 224, 235, 236
uzak metastaz (M), 224

E

Eksternal iliak lenf nodları
fallop tüpleri, 505
korpus üteri, 478
over ve primer peritoneal karsinom, 495
penis, 523, 526
serviks üteri, 463
testis, 547
üretra, 583
vajen, 455
Ekstrahepatik yayılım, 242
Ekstrakapsüler yayılım (ECS), 34
Ekzokrin ve endokrin pankreas
anatomik bölge/prognostik gruplar, 300
bölgesel lenf nodları, 297, 299, 301, 306
metastatik bölgeler, 298
nöroendokrin tümörler, 299
pankreatikodüodenektomi spesmeni, 298
primer bölge, 297, 300
primer tümör (T), 299, 303
prognostik faktörler, 308
süperior mezenterik arter sınırı, 298
süperior mezenterik-portal ven devamlılığı, 298, 300, 302
uzak metastaz (M), 299
Enkondrom, 343
Evreleme formu
adrenal, 596
akciğer, 315
ampulla, 289
ana tükrük bezleri, 107
anüs, 205
apendiks, 172–173
böbrek, 559
deri melanomu, 395
distal safra kanalı, 279
ekzokrin ve endokrin pankreas, 300

fallop tüpü, 507
GIST, 217
GTT, 517
Hodgkin and non-Hodgkin lenfomalar, 606–617
ince barsak, 157
intrahepatik safra kanalları, 253
karaciğer, 243
kemik, 344
kolon ve rektum, 192
larenks, 82
MCC, 374
meme, 426–427
mide, 146
mikozis fungoides, 622
mukozal melanom, 122
nazal kavite ve paranazal sinüsler, 94
nöroendokrin tümörler, 225
over ve primer peritoneal karsinom, 498
penis, 525
plevral mezotelyoma, 331
prostat, 539
renal pelvis ve üreter, 569
safra kesesi, 261
serviks üteri, 466
Sezari sendromu, 622
testis, 549
TNM sistemi, 3–4
uriner mesane, 578
üretra, 585
üterin karsinomlar, 480
üterin sarkomlar, 483
vajen, 456
vulva, 445
yumuşak doku sarkomu, 351
Ewing sarkomu, 341–342

F

Fallop tüpü
anatomik bölge/prognostik gruplar, 507
bölgesel lenf nodları, 505, 506, 508, 513
primer bölge, 505, 507
Primer tümör (T), 506, 508–512
prognostik faktörler, 513
prognostik özellikler, 506
uzak metastaz (M), 505, 507
Farenjeal duvar, 56, 57
Farenks
bölgesel lenf nodları, 57
hipofarenks, 56–57, 63
mukozal melanom, 58
nazofarenks, 56, 63
orofarenks, 56, 62, 63
prognostik özellikler, 57
uzak metastaz (M), 57
Zubrod/ECOG performans skalası, 58
Fédération Internationale de Gynécologie et d'Obstétrique (FIGO), 441
over ve primer peritoneal karsinom, 496
serviks üteri, 464
vajen, 456
vulva, 444
Femoral lenf nodları
prostat, 536
vajen, 455
vulva, 443
Fibroz skoru (F), 242
Foliküler lenfoma prognostik indeks (FLIPI), 605

G

G sınıflaması, 360
Gastrointestinal sarkomlar, 350
Gastrointestinal stromal tümör (GIST),
anatomik evre /prognostik gruplar, 217
bölgesel lenf nodları, 215, 216
metastatik bölgeler, 215
primer bölge, 215
Primer tümör (T), 216, 218, 219
prognostik özellikler, 216
uzak metastaz (M), 216
Germ hücreli tümörler, 496
Gerota fasyası, 557
Gestasyonel trofoblastik tümörler (GTT)
anatomik evre /prognostik gruplar, 517
bölgesel lenf nodları, 515
metastatik bölgeler, 515
primer bölge, 515, 517
primer tümör (T), 516, 518
prognostik faktörler, 520
prognostik indeks skorları, 515, 516
prognostik özellikler, 516
uzak metastaz (M), 517, 519, 520
Glandüler dokular, 421
Gleason skoru, 535, 536
Glottis, 81, 86–88
Gözlenen sağkalım oranı, 26
GTT. Bakınız gestasyonel trofoblastik tümörler

H

Hematosalpinks, 505
Hepatodüodenal ligaman lenf nodları, 242
Hidrosalpinks, 505
Hipofarenks, 56–57, 63
T1 tümör, 59, 71
T2 tümör, 59, 72
T3 tümör, 59, 72, 73
T4b tümör, 59, 73
Hipogastrik lenf nodları
prostat, 535
üriner mesane, 576
Histopatolojik tip, 15
Hodgkin lenfoma, 601
Hodgkin ve non-Hodgkin lenfoma
anatomik evre /prognostik gruplar, 606–617
FLIPI, 605
IPI, 605
IPS, 606
prognostik faktörler, 617

I – İ

International Association for the Study of Lung Cancer (IASLC), 312, 313
International Union Against Cancer (UICC), 441
Isı şok proteinleri (HSP), 343
İleum
bölgesel lenf nodları (N), 156, 160, 224, 235, 236
primer tümör (T), 224, 233
uzak metastaz (M), 224
İliak lenf nodları
prostat, 536
üreter, 568
üretra, 583
üriner mesane, 576
İmmünyetmezlik hastası, 361
İnce barsak
anatomik evre /prognostik gruplar, 157
bölgesel lenf nodları, 156, 157, 160, 165, 166
duvarı, 155–156
düodenum, 155
jejunum ve ileum, 155
metastatik bölgeler, 155
primer bölgeler, 155, 158
primer tümör (T), 157, 160–164
prognostik faktörler, 156
uzak metastaz (M), 157, 167
İnguinal lenf nodları
anüs, 204

fallop tüpü, 505
over ve primer peritoneal karsinom, 495
prostat, 536
testis, 548
üretra, 583
vajen, 455
vulva, 443
İnsan epidermal büyüme faktör reseptörü-2 (HER2), 342
İnsan koryonik gonadotropin (hCG), 496, 556
İnsan papillom avirüsü (HPV), 464
İnteraortokaval lenf nodları
böbrek, 557
testis, 547
İnternal iliak lenf nodları
anüs, 204
fallop tüpü, 505
korpus üteri, 478
over ve primer peritoneal karsinom, 495
penis, 523, 526
serviks üteri, 463
üretra, 583
vajen, 455
İnternal mamari lenf nodları
meme, 422
plevral mezotelyoma, 329
İnterpektoral nodlar, 422
İntrahepatik kolanjiyokarsinom, 251–252
İntrahepatik safra kanalları
anatomik evre /prognostik gruplar, 253
bölgesel lenf nodları, 252–254, 257
metastatik bölgeler, 252
primer bölge, 251–253
primer tümör (T), 252, 255–257
prognostik özellikler, 252
uzak metastaz (M), 253
İntralenfatik "intransit" bölgesel metastazlar, 372
İntralenfatik bölgesel metastazlar, 386, 393
İntralenfatik lokal metastazlar, 386
İntralenfatik metastazlar 390–391
İntramamari lenf nodları, 422
İntrapelvik lenf nodları, 547
İntratorasik lenf nodları, 329

J

Jejunum
bölgesel lenf nodları (N), 156, 160, 224, 235, 236
primer tümör (T), 224, 233
uzak metastazlar (M), 224
Jinekolojik bölgeler, 441

K

Kanser biyoenformasyon ağı (caBIG), 8
Kanser evreleme veri formu, 17
Kanser gradı, 15, 16
Kanser sağkalım analizi,
başlangıç zamanı, 28
gerçek yöntem, 24
gizlenmemiş ve gizlenmiş vakalar, 23
güven aralıkları, 27
hasta-, hastalık- tedavi-spesifik, 25, 29–31
Kaplan-Meier metodu, 25
log rank testi, 28
neden-ayarlı sağkalım oranı, 25, 26
nispi sağkalım oranı, 26
regresyon yöntemi, 27
risk yarışı, 26
sağkalım eğrisi ve oranı, 23
SEER programı, 24
standart hata, 27
vital durum, 28
yaşam tablosu yöntemi, 24, 25, 29, 30
zaman aralıkları, 28–29
Kaplan Meier yöntemi, 25
Karaciğer
anatomik evre /prognostik gruplar, 243
bölgesel lenf nodları, 242, 243, 245, 248
fibroz skoru, 242
metastatik bölgeler, 242
primer bölge, 242, 244
primer tümör (T), 243, 245–248
prognostik özellikler, 242
uzak metastaz (M), 243
Karotid boşluk, 56
Karsinoembriyojenik antijen (CEA), 313
Karsinoid
anatomik bölge/prognostik gruplar, 173
Karsinomlar,
akciğer, 311
anüs, 204
apendiks, 171, 175–180
fallop tüpü, 505
hepatoselüler, 252
ince barsak, 155
karaciğer, 242
kolon ve rektum, 188
meme, 421
mide, 144, 145, 147
üterin, 479–480, 484–487
Kaval lenf nodları, 557
Kemik
anatomik evre /prognostik gruplar, 344
bölgesel lenf nodları, 341, 343
Ewing sarkomu, 341–342
EWS-FLI1 tip füzyon geni, 342
HER2/erbB-2 ekspresyonu, 342
HLA sınıf I ekspresyonu, 343
Kaplan-Meier metodu, 343, 345, 346
MDR1, 342
P53, p16INK4A ve p14ARF ekspresyonu, primer bölge, 342
P-Glikoprotein, 342
Platelet kaynaklı büyüme faktör-AA ekspresyonu, 343
primer bölge, 341, 344
prognostik faktörler, 348
pulmoner metastazlar, 341
sekonder kemik metastazları, 341
uzak metastaz (M), 343, 347, 348
yumuşak doku sarkomları, 342
Klinikopatolojik tümör, 359
Kolanjiyokarsinom, 269
Kollaboratif evre veri toplama sistemi, 8
Kolon ve rektum
anatomik evre /prognostik gruplar, 192
anatomik sınır, 190
ayrımı, 186, 193
bağımsız prognostik faktörler, 190–191
bölgesel lenf nodları, 187, 191–192, 194, 199, 200, 225, 239
dairesel rezeksiyon marjı, 188–189, 196
Hastalığın TNM evresi, 190
izole tümör hücreleri, 189
KRAS, 189
metastatik bölgeler, 187
moleküler belirteçler, 190–191
moleküler nod tutulumu, 189
primer bölge, 186
primer tümör (T), 191, 196–198, 224, 237–239
prognostik özellikler, 190–191
rezidüel tümör (R), 189
tümör regresyon gradı, 188
uzak metastaz (M), 192, 201, 225
Komşu hepatik parenkim, 270, 273
Kondrosarkom, 343
Kontralateral mediastinal nodlar, 329
Korpora kavernoza penis, 523
Korpus spongiozum penis, 523
Korpus üteri
adenokarsinom, 482–483, 489–493

bölgesel lenf nodları, 478, 484
leiomiyosarkom ve endometrial stromal sarkom, 481, 488–491
metastaztik bölgeler, 478
primer bölge, 477, 483
prognostik faktörler, 493
prognostik özellikler, 478–479
üterin karsinomlar, 479–480, 484–487
üterin sarkomlar, 481, 483
Kümülatif insidans metodu, 26
kümülatif sağkalım yüzdesi, 24
kütanöz lenfosintigrafi, 386
Kütanöz skuamöz hücreli karsinom
kütanöz skuamöz hücreli karsinom (cSCC)
anatomik bölge, 360
anatomik evre /prognostik gruplar, 364
bilateral/kontralateral lenf nodları, 362
bölgesel lenf nodları, 358, 363–366, 370
histopatolojik grad/diferansiyasyon, 360
immünsüpresyon ve ileri hastalık, 361–362
ipsilateral lenf nodları, 362
kanıta dayalı tıp ve nodal hastalık, 360–361
kemik yapı uzanımı, 360
klinik ve patolojik TNM sınıflaması, 362
metastatik bölgeler, 358
nodal metastazlar, 362
perinöral invazyon, 360
primer bölge, 358
primer tümör (T), 363, 367–369
prognostik özellikler, 370
tümör çapı, 359, 366
tümör derinliği, 360
uzak metastaz (M), 363
yüksek risk tümör özellikleri, 359

L

Laktat dehidrogenaz (LDH), 556
Lamina propria/muskülaris mukoza, 132, 137
Larenks
anatomik evre /prognostik gruplar, 82
bölgesel lenf nodları, 80, 82
glottis, 80, 81, 86–88
mukozal melanom, 81
ön sınır, 79
posterior ve lateral sınırlar, 79
subglottis, 80–82, 88–90
supraglottis, 80, 81, 84–86
süperolateral sınırlar, 80
uzak metastaz (M), 80, 82
Lateral sakral lenf nodları, 204
Leiomiyosarkom ve endometrial stromal sarkom, 481, 488–491
Lenfatik haritalama, 386
Lenfoid neoplaziler
B-, T- ve NK-hücreli, 601–602
lenfatik yapılar, 602–604
lenfoid maligniteler, 601
lenfomalar, 601
lenfositler, 602
Lenfovasküler invazyon (LVI), 16
Lokalize melanom, 392

M

Majör tükrük bezleri
anaomik evre/prognostik gruplar, 107
bölgesel lenf nodları 105–106
en büyük tümör çapı, 106, 108
parotis, submandibular ve sublingual bezler, 105, 108
T2, 106, 109
T3, ekstraparenkimal uzanım, 106, 110
T4a, 106, 111
T4b, 106, 112
Uzak metastazlar (M), 106
Maksiller sinüs, 91, 93, 96–98
Malign hücreler, 477
Mastikatör boşluk, 56
MCC. bkz Merkel hücreli karsinom
Mediastinal nodlar, 463
Medüller karsinom, 115
Medyan sağkalım zamanı, 24
Meme
anatomik evre /prognostik gruplar, 426–427
bölgesel lenf nodları (N), 421–422, 424–425, 428, 432–439
göğüs duvarı, 421
kanser, 24, 29
makrometastazlar, 422
metastatik bölgeler, 422
nodal metastazlar, 422
primer bölge, 421, 427
primer tümör (T), 423, 428–432
prognostik faktörler, 440
prognostik özellikler, 421
tedavi sonrası ypm sınıflaması, 426
tedavi sonrası ypn, 426
tedavi sonrası ypt, 423–424
uzak metastaz (M), 426
Merkel hücreli karsinom
anatomik evre /prognostik gruplar, 374
bölgesel lenf nodları, 371–376, 380–382
bölgesel metastazlar, 372
ekstrakütanöz invazyon, 372
metastatik bölgeler, 372
mikroskobik vs makroskopik metastazlar, 372
primer bölge, 371
primer tümör (T), 373, 377–379
prognostik faktörler, 383
prognostik özellikler ve sağkalım sonuçları, 372
uzak metastaz (M), 373
Mide
anatomik evre /prognostik gruplar, 146
bölgesel lenf nodları, 144, 145, 148, 151, 152
bölgesel lenf nodları, 223, 233
metastatik bölgeler, 144
primer bölge, 143–144, 147
primer tümör (T), 145, 149–151, 223, 230–232
prognostik özellikler, 144–145, 153
uzak metastaz (M), 146, 153, 223
Mide kanseri, 144, 145
Mikozis fungoides
anatomik evre /prognostik gruplar, 622
CTCL, 619
deri, 619, 620
histopatolojik evreleme, 621
lenf nodları, 620
periferik kan tutulumu, 620–621, 623–625
viseral, 620
Mikrosatellitler, 386
Miyometrium, 477
Mukozal dudak, 42
Mukozal melanom
anatomi, 121
anatomik evre /prognostik gruplar, 122
bölgesel lenf nodları, 122
prognostik faktörler, 125
T3, mukozal hastalık, 122, 123
T4a ve T4b, 122, 124
uzak metastaz (M), 122
Multipl primer melanomlar, 389
Muskülaris propria, 132, 138

N

National Comprehensive Cancer Network (NCCN), 8
Natürel killer (NK) hücreleri, 601–602
Nazal kavite ve paranazal sinüs
anatomik evre /prognostik gruplar, 94
bölgesel lenf nodları, 92, 94
etmoid sinüs, 93, 94, 99–103
maksiller sinüs, 91, 93, 96–98

prognostik özellikler, 92
uzak metastaz (M), 92
Zubrod/ECOG performans skalası, 93
Nazofarenks, 56
T1 tümör, 58, 63, 64
T2 tümör, 58, 64
T3 tümör, 58, 65
T4 tümör, 58, 66
Nispi sağkalım oranı, 26
Nodal metastazlar, 515
Nodal mikrometastazlar, 386, 388, 390, 393
Nöroendokrin tümörler, 299
anatomik evre /prognostik gruplar, 225
bölgesel lenf nodları, 221–222, 227–229
düodenal, 222–223
gastrik, 222
jejunoileal, 223
primer bölge, 221
rektal, 223
uzak metastaz (M), 222

O – Ö

Obturator iliak lenf nodları, 583
Obturator lenf nodları
fallop tüpleri, 505
korpus üteri, 478
over ve primer peritoneal karsinom, 495
prostat, 535
serviks üteri, 463
üriner mesane, 576
vajen, 455
Oral dil, 42
Orofarenks, 56, 62, 63
T1 tümör, 59, 67
T2 tümör, 59, 68
T3 tümör, 59, 69
T4a tümör, 59, 70
T4b tümör, 59, 71
Osteosarkom, 341–343
Otoimmün yetmezlik sendromu (AIDS), 464
Ovaryan kanallar, 477
Over ve primer peritoneal karsinom
anatomik evre /prognostik gruplar, 498
bölgesel lenf nodları, 495, 497, 499, 504
metastatik bölgeler, 496
primer bölge, 495, 498
primer tümör (T), 496–497, 499–503
prognostik faktörler, 504
prognostik özellikler, 496
pTNM patolojik sınıflama, 497
uzak metastaz (M), 497
Özofagus duvarı, 130–131, 134
Özofagus ve özofagogastrik bileşke
adenokarsinom, 133
adventisia, 132, 138
alt torasik, 130, 134
bölgesel lenf nodları, 132, 139, 140
komşu yapılar, 131
lamina propria/muskülaris mukoza,132, 137
lenf nodu haritaları, 135, 136
lenfatikler, 131, 134
muskülaris propria, 132, 138
nonanatomik tümör özellikleri, 132
orta torasik, 130, 134
özofagus duvarı, 130–131, 134
primer bölge, 129–130, 134
rezektabl ve unrezektabl tümör, 132, 138
servikal özofagus, 130
skuamöz hücreli karsinom, 133
submukoza, 132, 137
uzak metastaz (M), 132
uzak metastaz bölgeleri, 131
üst torasik, 130, 134
yüksek grad displazi, 132, 137

P

Pancoast tümör, 316
Papiller/foliküler, 115
Paraaortik lenf nodları
böbrek, 557
testis, 547
Para-aortik lenf nodları
adrenal, 595
böbrek, 557
fallop tüpü, 505
korpus üteri, 478
over ve primer peritoneal karsinom, 495
serviks üteri, 463
testis, 547
Para-aortik lumbar, 536
Parafarenjeal boşluk (PPS) tutulumu, 56
Parakaval lenf nodları
böbrek, 557
böbrek, 557
renal pelvis, 567
testis, 547
testis, 547
üreter, 568
Parametrial lenf nodları
korpus üteri, 478
serviks üteri, 463
Paranazal sinüsler, 91, 95
Parenkimal karaciğer metastazları, 505
Parietal plevra, 312, 316
Pelvik lenf nodları
fallop tüpleri, 505
korpus üteri, 478
over ve primer peritoneal karsinom, 495
penis, 523, 526
prostat, 535
üreter, 568
üretra, 583
vajen, 455
Penis
anatomik evre /prognostik gruplar, 525
bölgesel lenf nodları, 523, 524, 526,529–532
metastatik bölgeler, 523
primer bölge, 523, 525
primer tümör (T), 524, 526–528
prognostik faktörler, 533
uzak metastaz (M), 524
Periaortik lenf nodları
adrenal, 595
testis, 547
Peridiyafragmatik lenf nodları, 329
Perihiler safrakanalları
anatomik evre /prognostik gruplar, 271
bilier devamlılık, 269, 271
bölgesel lenf nodları, 270, 272, 275
kas tabakası/fibroz doku, 270, 272
kolanjiyokarsinom, 269
komşu hepatik parenkim, 270, 273
metastatik bölgeler, 270
portal ven/hepatik arter, 270, 273, 274
prognostik faktörler, 276
prognostik özellikler, 270
T4 tümörleri, 269–270
uzak metastaz (M), 271
Perirektal lenf nodları, 204, 205, 209
Periüretral lenf nodları, 568
Perivezikal pelvik lenf nodları, 576
Plevral mezotalyoma
anatomik evre /prognostik gruplar, 331
bölgesel lenf nodları, 329, 332, 335, 336
metastatik bölgeler, 329
primer bölge, 329, 331
primer tümör (T), 330, 332–335
prognostik faktörler, 337
prognostik özellikler, 330

uzak metastaz (M), 331
Postkrikoid bölge, 56
Poststiloid boşluk
Presakral lenf nodları
korpus üteri, 478
serviks üteri, 463
üretra, 583
üriner mesane, 576
Primer kütanöz lenfomalar, 619–626
Primer nodal drenaj bölgeleri, 576
Primer Tümör (T), 172, 181–183
bölgesel lenf nodları (N), 172, 184
Primer tümör, 9
adenosarkom, 482, 489–493
adrenal, 596, 598, 599
akciğer, 314, 321–324
ampulla vateri, 288, 291, 292
ana tükrük bezleri, 106, 108–112
anüs, 205, 207, 208
apendiks, 172, 181
böbrek, 558, 561–565
deri melanomu, 393–394, 401–405
distal safra kanalı, 278, 281–284
dudak ve oral kavite, 45, 48–53
düodenum/ampulla/jejunum/ileum, 224, 233
ekzokrin ve endokrin pankreas, 299, 303
fallop tüpü, 506, 508–512
farenks, 58, 63–73
gestasyonel trofoblastik tümörler, 516, 518
GIST, 216, 218
histopatolojik grad, 216
ince barsak, 157, 160–164
intrahepatik safra kanalları, 252, 255–257
karaciğer, 243, 245–248
kemik, 343, 345, 346
kolon ve rektum, 191, 196–198, 224, 237
larenks, 81–82, 84–90
leiomiyosarkom ve endometrial stromal tümör, 481, 488–491
meme, 423, 428–432
Merkel hücreli karsinom, 373, 377–379
mide, 145, 149–151, 223, 230–232
mukozal melanom, 122–124
nazal kavite ve paranazal sinüsler, 93–94, 96–103
over ve primer peritoneal karsinom, 496–497,499–503
özofagus ve özofagogastrik bileşke, 132, 137, 138
pelvral mezotelyoma, 330, 332–335
penis, 524, 526–528
perihiler safra kanalları, 270, 272–274
prostast, 537, 541–544
renal pelvis ve üreter, 568, 571, 572
safra kesesi, 260, 263–267
serviks üteri, 464–465, 467–474
testis, 548, 552, 553
tiroid, 114, 116–119
uriner mesane, 577, 580
üretra, 584, 586–593
üterin karsinomlar, 479, 484–486
vajen, 456, 459, 460
vulva, 444, 447–449
yumuşak doku sarkomu, 351, 353, 354
Prognostik skorlama indexi, 515, 516
Prostat
anatomik evre /prognostik gruplar, 539
bölgesel lenf nodları, 535–536, 538, 540, 544–545
durumu, 537
metastatik bölgeler, 536
primer bölge, 535, 539, 540
primer tümör (T), 537, 541–544
prognostik faktörler, 545
prognostik özellikler, 536–537
uzak lenf nodalar, 536
uzak metastaz (M), 538

R

Renal hiler lenf nodları
böbrek, 557
renal pelvis, 567
üreter, 568
Renal pelvis ve üreter
anatomik evre /prognostik gruplar, 569
bölgesel lenf nodları, 567–568, 570, 573, 574
metastatik bölgeler, 568
primer bölge, 567, 569
primer tümör (T), 568, 571, 572
prognostik faktörler, 574
uzak metastaz (M), 569
Retroaortik lenf nodları
böbrek, 557
testis, 547
Retrofarenjeal boşluk (RPS), 56
Retrokaval lenf nodları
böbrek, 557
testis, 547
Retromolar jinjiva (retromolar trigon), 42
Retroperitoneal lenf nodları
adrenal, 595
over ve primer peritoneal karsinom, 495
prostat, 536
renal pelvis, 567
üriner mesane, 576
Retroperitoneal sarkomlar, 350
Rezidüel tümör ve cerrahi sınırlar, 16
Rotter's nodları, 422

S

Safra kesesi
anatomik bölge/prognostik gruplar, 261
bölgesel lenf nodları, 259, 261, 262, 268
metastatik bölgeler, 259
primer bölge, 259, 261
Primer tümör (T), 260, 263–267
prognostik özellikler, 260
uzak metastaz (M), 261
Sakral lenf nodları
prostat, 536
serviks üteri, 463
üretra, 583
üriner mesane, 576
Satellit metastazlar, 386, 390
Sekonder nodal drenaj bölgeleri, 576
Seks-kord stromal tümörler, 496
Sentinel lenf nodu
deri melanomu, 388
vulva, 443
Sentinel lenf nodu biyopsisi, 386
Sentinel/elektif lenfadenektomi, 372
Sert damak, 42
Seru tümör belirteçleri, 548, 556
Servik üteri
anatomik bölge/prognostik gruplar, 466
bölgesel lenf nodları, 463–465, 467, 474
metastatik bölgeler, 464
primer bölge, 463, 466
primer tümör (T), 464–465, 467–474
prognostik özellikler, 464
prognostik özellikler, 475
uzak metastaz (M), 465
Servikal lenf nodları, 536
Servikal özofagus, 130
Sezari sendromu
anatomik evre /prognostik gruplar, 622
CTCL, 619
histopatolojik evreleme, 621
lenf nodları, 621
nod, 620
periferik kan tutulumu, 620–621, 623–625
viseral, 620

Skalen lenf nodları
plevral mezotelyoma, 329
prostat, 536
Skuamöz hücreli karsinom, 133
Standart hata
Subglottis, 81, 82, 88–90
Supraglotis, 81, 84–86
Supraklaviküler lenf nodları
meme, 422
plevral mezotelyoma, 329
prostat, 536
serviks üteri, 463
Surveillance, Epidemiology, and End Results (SEER) Program, 24
Süperior mezenterik arter sınırı, 298
Süperior mezenterik arter, 278, 284
Systematized Nomenclature of Medicine (SNOMED) 8

T

T- ve B-hücreli lenfomalar, 619
Tanımlanmamış melanomlar, 389
Testis
anatomik evre /prognostik gruplar, 549
bölgesel lenf nodları, 547–549, 551, 554–556
metastatik bölgeler, 548
primer bölgeler, 547, 550
primer tümör (T), 548, 552, 553
prognostik faktörler, 556
uzak metastaz (M) 549
T-Hücreli, 601–602
Tiroid
anaplastik karsinom, 115
bez, 113, 116
bölgesel lenf nodları, 113, 114
medüller karsinom, 115
metastatik bölgeler, 114
N1a metastaz, 114, 119
N1b metastaz, 114, 120
papiller/foliküler, 115
T1a ve T1b, 114, 116
T2, 114, 117
T3, minimal ekstratiroid uzanımı, 114, 117
T4a, 114, 118
T4b, çok ileri evre hastalık, 114, 119
Trakeobronşial ağaç, 311
Tümör depozitleri, 187, 195
Tümör nod metastaz sistemi
anatomik evreleme ve non-anatomik bilgi, 3–4
bölgesel lenf nodları, 9
evre gruplar, 14, 21
evre kayıt etme, 6
evre sınıflaması, 4, 5
felsefe, 3, 17
gruplama, 5–6
klinik sınıflama, 11–12
kollaboratif evre veri toplama sistemi, 6, 7, 17
metakron primerler, 15
multipl tümörler, 14
neoadjuvan/primer sistemik/radyoterapi, 11
otopsi sınıflaması, 14
patolojik sınıflama, 12
primer tümör (T), 9
primeri bilinmeyen, 15
T, N ve M bileşenleri, Tanım, 9
tanım ve evre veri zamanlama, 4
tedavi sonrası ve neoadjuvan tedavi sonrası sınıflama (ytnm), 13
tekrardan tedavi sınıflaması, 14
uzak metastaz (M), 9, 10
yerleşimi bilinmeyen, 10–11, 18
Tümör özellikleri
bölgesel lenf nodları, 43–44
ekzofitik, 42, 49
endofitik, 42, 49
uzak metastaz (M), 44
ülsere, 42, 49
Tümör patoloji atlası, 8

U – Ü

Uluslararası prognostik indeks (IPI), 605
Uluslararası prognostik skor (IPS), 606
Uzak metastaz (M), 172
Üretra
anatomik evre /prognostik gruplar, 585
bölgesel lenf nodları, 583, 584, 586, 593, 594
metastatik bölgeler, 583
primer bölgeler, 583, 585
primer tümör (T), 584, 586–593
prognostik faktörler, 594
uzak metastaz (M), 584
Üriner mesane
anatomik evre /prognostik gruplar, 578
bölgesel lenf nodları, 576, 577, 579, 581, 582
metastatik bölgeler, 576
primer bölgeler, 575, 578
primer tümör (T), 577, 580
prognostik faktörler, 582
prognostik özellikler, 576–577
uzak metastaz (M), 577
Üterin karsinomlar, 479–480, 484–487

V

Vajen
anatomik evre /prognostik gruplar, 456
bölgesel lenf nodları, 455, 456, 458, 461
metastatik bölgeler, 455
primer bölgeler, 455, 457
primer tümör (T), 456, 459, 460
prognostik faktörler, 461
prognostik özellikler, 455
uzak metastaz (M), 456
Viseral plevra, 312, 316
Vulva
anatomik evre /prognostik gruplar, 445
bölgesel lenf nodları, 443–446,450–452
metastatik bölgeler, 443
primer bölgeler, 443, 446
primer tümör (T), 444, 447–449
prognostik faktörler, 453
prognostik özellikler, 444
uzak metastaz (M), 445, 453

W

WHO sınıflama sistemi, 515
WHO-EORTC sınıflaması, 619

Y

Yaşam tablosu yöntemi, 24, 25, 29, 30
Yaygın tümör hücreleri, 422
Yumuşak doku sarkomu
anatomik evre /prognostik gruplar, 351
bölgesel lenf nodları, 350
derinlik, 350, 352
doğrulaması, 351
metastatik bölgeler, 350
moleküler belirteçler, 350
neovaskülarizasyon ve kemik invazyonu, 350
primer sarkomlar, 350
primer tümör (T), 351, 353, 354
prognostik faktörler, 354
uzak metastaz (M), 351
Yüzeye lenf nodları, 583
Yüzeyel inguinal lenf nodları
penis, 523, 526
prostat, 536
Yüzeyel tümör, 350, 352

Z

Zubrod/ECOG performans skalası, 58